03265

УНИВЕРЗИТЕТ "СВ КИРИЛ И МЕТОДИЈ"
СТОМАТОЛОШКИ ФАКУЛТЕТ - СКОПЈЕ

КЛИНИКА ЗА МАКСИЛОФАЦИЈАЛНА ХИРУРГИЈА

ХИРУРШКА ВЕРИФИКАЦИЈА НА ДИЈАГНОСТИКАТА ПРИ ПАРОТИДНИТЕ ТУМОРИ

Владимир Р. Пајовски

-ДОКТОРСКА ДИСЕРТАЦИЈА-

Скопје, 1998

УНИВЕРЗИТЕТ "СВ. КИРИЛ И МЕТОДИЈ"
СТОМАТОЛОШКИ ФАКУЛТЕТ - СКОПЈЕ

КЛИНИКА ЗА МАКСИЛОФАЦИЈАЛНА ХИРУРГИЈА

ХИРУРШКА ВЕРИФИКАЦИЈА НА ДИЈАГНОСТИКАТА ПРИ ПАРОТИДНИТЕ ТУМОРИ

Владимир Поповски

-ДОКТОРСКА ДИСЕРТАЦИЈА-

Скопје, 1998

Ментор: ***Проф. д-р Т. Туџаров др сци***

Членови на Комисијата:

Дата на одбрана:

Дата на промоција:

Стоматолошки науки - Максилофацијална хирургија

СОДРЖИНА:

1. Вовед *1*

2. Литературен преглед и теоретска поставеност *3*

2.1. Структурно - функционални аспекти на паротидната регија *3*

2.1.1. Ембриолошки развој на паротидните жлезди *3*

2.1.2. Анатомо-топографски карактеристики на паротидната ложа *4*

2.1.3. Хистолошки карактеристики на паротидните жлезди *7*

2.1.4. Физиологија на паротидните плунковни жлезди *9*

2.2. Патологија на паротидните жлезди *9*

2.2.1. Воспаленија на паротидните жлезди *9*

2.2.2. Лимфоепителијални лезии на паротидните жлезди *11*

2.2.3. Тумори на паротидните жлезди *12*

2.3. Дијагностика на туморите на паротидните жлезди *26*

2.3.1. Сијалографија *26*

2.3.2. Сцинтиграфија *27*

2.3.3. Ултрасонографија *27*

2.3.4. Компјутеризирана томографија (К.Т.) *27*

2.3.5. Магнетна резонанца (М.Р.) *28*

2.3.6. Аспирациона биопсија за цитодијагностика *29*

2.4. Оперативен третман на паротидните тумори *29*

2.5. Постоперативен третман *32*

2.6. Компликации и прогноза при третманот на паротидните тумори *33*

3. Цели на дисертацијата *35*

4. Материјал и методи *36*

4.1. Материјал на дисертацијата *36*

4.2. Методи на испитувањето *37*
4.2.1. Клиничко-анамнестички статус *37*
4.2.2. Радиолошки дијагностички методи *37*
4.2.3. Цитодијагностика *41*
4.2.4. Оперативни методи во третманот на паротидните тумори *41*
4.2.5. Патохистолошки анализи за паротидните тумори *43*
4.2.6. Статистистичка обработка на резултатите. *44*

5. Резултати ***48***

5.1. *Структура според пол, возраст и клинички симптоми* *48*

5.2. Анализа според зададените критериуми *50*
5.2.1 Постоење на туморот *50*
5.2.2. Локализација на туморот *53*
5.2.3. Екстензија на туморот *58*
5.2.4. Карактер на туморот *59*
5.2.5. Однос кон фацијалниот нерв *61*
5.2.6. Цитолошки истражувања *63*
5.2.7. Оперативен третман на паротидните тумори *65*
5.2.8. Компликации од оперативниот треман *67*

5.3 Постоперативен третман *70*

5.4. Време на преживување *71*

6. Дискусија ***73***

7. Заклучок ***88***

8. Библиографија ***91***

УНИВЕРЗИТЕТ "СВ. КИРИЛ И МЕТОДИЈ"
СТОМАТОЛОШКИ ФАКУЛТЕТ - СКОПЈЕ
КЛИНИКА ЗА МАКСИЛОФАЦИЈАЛНА ХИРУРГИЈА

ХИРУРШКА ВЕРИФИКАЦИЈА НА ДИЈАГНОСТИКАТА ПРИ ПАРОТИДНИТЕ ТУМОРИ

Владимир Р. Поповски

-ДОКТОРСКА ДИСЕРТАЦИЈА-

Скопје, 1998

АБСТРАКТ

Докторската дисертација : "Хируршка верификација на дијагностиката на паротидните тумори" од д-р Владимир Поповски претставува оригинален авторски труд, [illegible] страници, 27 табели, 3 графикони и 84 фотографии, рентгенграфии, цртежи и скици.

Проблемските содржини на дисертацијата се разработени во 8 поглавја: вовед;, литературен преглед и теоретска поставеност; цели на дисертацијата; материјал и методи на испитувањето; резултати, дискусија, заклучок и библиографија; структурно систематизирани во два аспекта со функционална и методолошки логична поврзаност..

Во ВОВЕДОТ е направена кратка разработка на проблемот со нагласеност на хисто-анатомо-патоморфолошкиот [illegible] и евидентнотост за покачување на нивната инциденца. Посебно е [illegible] неопходноста од [illegible] верификација на паротидните тумори [illegible] времена потенцираност на значењето на адекватниот избор на примарната хируршка интервенција, со нивна кумулативна назначеност за максимално сочувување на интегритетот на фацијалниот нерв.

Во поглавјето ЛИТЕРАТУРЕН ПРЕГЛЕД И ТЕОРЕТСКА ПОСТАВЕНОСТ, авторот концизно ни ја претставува сложеноста на проблемот на паротидните тумори преку шест подпоглавја:

- Во структурно-функционалните аспекти на паротидната регија, даден е целосен опис на ембриолошките, анатомо-топографските, хистолошките и физиолошките карактеристики на паротидната жлезда и фацијалниот нерв. Преку консултирани литературно-стручни сознанија, дадени се поновите сознанија за ембриолошкиот развој [illegible] поврзани структури, при што се акцентира фатот дека екстензијата на иинвагинацијата на паротидната жлезда настанува на претходно разгранатиот фацијален нерв, што донекаде е и појаснување на честата колизија со нервот при настанувањето на паротидните тумори. Детален анатомо-топографски опис е направен од хируршки аспект, повторно со апострофираност на поделбата на екстракранијалниот дел на фацијалниот нерв. Со хистолошкиот опис на ацинусната секреторна единица и градбата на дукталниот систем, се дефинира шарикиот дијапазон на паротидните тумори и можниот потенцијал за настанување на истите. Имајки ги во предвид физиолошките особеноси на паротидната жлезда, се добива увид и за дел од можните постоперативни компликации, после делумно или целосно отстранување на паротидната жлезда.
- Во патологијата на паротидните жлезди темелно се елаборирани сите можни форми на воспаленија и лимфоепителијани лезии на паротидните жлезди, како диференцијално-дијагностички [illegible], со подвлеченост на можностите на сиалографскиот дијагностички метод во оваа диференцијација. Есенцијален дел на ова подпоглавје претставува елаборирањето на поедините видови на паротидни тумори со најчеста

АБСТРАКТ

Докторската дисертација : "Хируршка верификација на дијагностиката на паротидните тумори" од д-р Владимир Поповски претставува оригинален авторски труд, од одбраната проблематика, изнесен на 99 отчукани страници, 27 табели, 3 графикони и 84 фотографии, рентгенграфии, цртежи и скици.
Проблемските содржини на дисертацијата се разработени во 8 поглавја: вовед;, литературен преглед и теоретска поставеност; цели на дисертацијата; материјал и методи на испитувањето; резултати, дискусија, заклучок и библиографија; структурно систематизирани во два аспекта со функционална и методолошки логична поврзаност..

Во ВОВЕДОТ е направена кратка разработка на проблемот со нагласеност на хисто-анатомската специфичност на паротидните тумори и евидентнотост за покачување на нивната инциденца. Посебно е истакната неопходноста од конструирање на современ дијагностички алгоритам за верификација на паротидните тумори со истовремена потенцираност на значењето на адекватниот избор на примарната хируршка интервенција, со нивна кумулативна назначеност за максимално сочувување на интегритетот на фацијалниот нерв.

Во поглавјето ЛИТЕРАТУРЕН ПРЕГЛЕД И ТЕОРЕТСКА ПОСТАВЕНОСТ, авторот концизно ни ја претставува сложеноста на проблемот на паротидните тумори преку шест подпоглавја:
- Во структурно-функционалните аспекти на паротидната регија, даден е целосен опис на ембриолошките, анатомо-топографските, хистолошките и физиолошките карактеристики на паротидната жлезда и фацијалниот нерв. Преку консултирани литературно-стручни сознанија, дадени се поновите сознанија за ембриолошкиот развој на овие две интимно поврзани структури, при што се акцентира фатот дека екстензијата на иинвагинацијата на паротидната жлезда настанува на претходно разгранатиот фацијален нерв, што донекаде е и појаснување на честата колизија со нервот при настанувањето на паротидните тумори. Детален анатомо-топографски опис е направен од хируршки аспект, повторно со апострофираност на поделбата на екстракранијалниот дел на фацијалниот нерв. Со хистолошкиот опис на ацинусната секреторна единица и градбата на дукталниот систем, се дефинира шарикиот дијапазон на паротидните тумори и можниот потенцијал за настанување на истите. Имајки ги во предвид физиолошките особеноси на паротидната жлезда, се добива увид и за дел од можните постоперативни компликации, после делумно или целосно отстранување на паротидната жлезда.
- Во патологијата на паротидните жлезди темелно се елаборирани сите можни форми на воспаленија и лимфоепителијани лезии на паротидните жлезди, како диференцијално-дијагностички ентитет, со подвлеченост на можностите на сиалографскиот дијагностички метод во оваа диференцијација. Есенцијален дел на ова подпоглавје претставува елаборирањето на поедините видови на паротидни тумори со најчеста

застапеност: Adenoma pleomorphe; Adenolynphoma Warthin; останати бенигни тумори; Mukoepidermoiden carcinom; Adenoid cystic carcinoma; Малиген микстен тумор; Acinic cell carcinoma; Adenocarconoma; и поретките малигни тумори на паротисот почнувајки од недиферцираните карциноми до метастаските карциноми. Поединечната застапеност, клинички симптоми, хистолошки цртеж и актуелен третман, авторот ги појаснува концизно низ компаративните ставови на современата литература за овие тумори и илустрираност од сопствениот материјал. Индикативни се податоците за најновите промени во класифицирањето на овие тумори, градуирањето на степенот на малигнитет преку Staging системот и инсистирањето на радикален хируршки приод за сите видови паротидни тумори кај големото мнозинство на автори.

- Во дијагностиката на паротидните тумори, направен е вовед во сите актуелни дијагностички методи компатибилни за паротидните тумори. Описот на поедините методи е проширен со историските податоци, па така се добива компаративен увид за развојот и експлоатираноста на поедините дијагностички методи. Посебно темелно се разработени новите imaging радиолошки методи, со модалитетите на компјутеризираната томографија (КТ) и магнетна резонанца (МР) и нивната апликација во паротидната дијагностика, како тежишен дел на дисертацијата.

- Поаѓајки од базичните концепти на оперативниот третман на паротидните тумори, даден е еволутивен пресек на паротидната хирургија со најконцизни податоци за секоја хируршка метода посебно. Притоа, најсеопфатно е разработен методот на суперфициелна паротидектомија со презервација на фацијалниот нерв.

- Во постоперативен третман, разјаснети се ограничените можности за укомпонирување на истиот кај паротидната туморна патологија, како и искуствата од поголеми обработени серии во литературата.

- Со појаснувањето за можните компликации од оперативниот третман и консеквенците врз времето на преживување кај малигната група на паротидни тумори се комплетира увидот во проблематиката.

Во поглавјето ЦЕЛИ НА ДИСЕРТАЦИЈАТА, од авторот се поставени шест екстендирани индикативни параметри преку кои ќе се проценат вистинските можности на поедините дијагностики во верифицирањето на паротидниот тумор и преку аналитичкиот капацитет, нивното аплицирање во конкретното предоперативно планирање. Евидентна е тенденцијата на авторот да преку проширени стручнонаучни сознанија поврзани со актуелните стручнонаучни трендови, дојде до оригинални заклучоци за хируршки најоправдана поставеност на методите за дијагностика на паротидните тумори, а истата да се одреди преку целите на дисертацијата.

Во поглавјето МАТЕРИЈАЛ И МЕТОДИ, аналогно е прикажана структурата на истражувањето во две подпоглавја.

- Во материјал на дисертацијата појаснета е концептираноста на испитувањето преку колектирана група од 152 пациенти со сепаративна поставеност во ретроспективна група со 90 пациенти и проспективна група со 62 пациенти, за периодот од 1984 годинина до 1996 година.

1. ВОВЕД

Туморите на плунковните жлезди се, и ќе бидат, предизвик за пошироки научни истражувања во современата хирургија.

Покрај комплексноста во разјаснувањето на нивната етиопатогенеза и хисто-анатомската специфика, промените во статистичките индекси на нивната зачестеност, го наложија ваквиот научен интерес. Најновите студии укажуваат дека нивната инциденција е помеѓу 2,5 - 7% од вкупната хуманата туморна патологија, со поголема застапеност во северно-европските земји, во Канада и во Австралија (Langdon 1993; Norman 1996). До крајот на седумдесеттите години стаститичките гранични проценти се движеа од 0,6-2%.

Најчеста локализација на туморите на плунковните жлезди е во паротидните жлезди, со застапеност во граници меѓу 75-92%, а тоа претставува посебен предизвик ако се додаде фактот дека околу 21-28% од сите паротидни тумори и припаѓаат на малигна група (Туџаров 1983; Plambeck 1996).

Зголемените индекси на зачестеност на паротидните тумори се должат, пред сé, на проширената палета на современите дијагностички процедури , а тие се изнудени од сложеноста на оперативата кај овие тумори.

Сложените анатомо-топографски соодноси на паротидната ложа, клиничкиот аспект на овие тумори и поновите сознанија во нивната хистиогенеза, сеуште иницираат полемизирање за предоперативната дијагностика и хируршкиот третман.

Во основа хирургијата на паротидните тумори е хирургија на фацијалниот нерв, а тоа наложува да бидат опфатени одредени хируршко-дијагностички принципи. Пред сé, принципиелност е неопходна за дијагностичкиот приод при верификација на паротидниот тумор, со поставен дијагностички алгоритам. Специфичноста на овие тумори и туморските вариетети, како засебен органски ентитет, го изнудуваат принципот на радикалност во нивното отстранување, при што посебен момент е избегнување на повреди на фацијалниот нерв. Кумулативен на претходните принципи е принципот за избор на оперативен метод, со јасен став за постоперативното третирање.

Поради релативно младата возрасна група на засегнатост од овие тумори, главна тенденција е, со соодветност во третманот, процентот на рецидивирање и малигнизирање кај бенигните тумори да се сведе на минимум, а кај малигните, максимално да се зголеми постоперативниот период на преживување. Истовремено, посебно се потенцира неопходноста во таа радикалност да се сведе на минимум можноста за алтерација на фацијалниот нерв или, кога е тоа неопходно, да се направи негова најсоодветна имедијантна реконструкција.

2. ЛИТЕРАТУРЕН ПРЕГЛЕД И ТЕОРЕТСКА ПОСТАВЕНОСТ

2.1 Структурно - функционални аспекти на паротидната регија

За да се разберат енигмите на хируршката патологија кај паротидните тумори, многу битно значење има разјаснувањето на структурата и функцијата на паротидните жлезди и фацијалниот нерв.

Паротидата е најголема плунковна жлезда, по облик таа е неправилен орган, со варијабилност (индивидуална) по форма и големина. Нејзината форма е последица на индивидуалните фази на развиток на самата жлезда, а покасно и на регуларноста во нејзината функција. Карактеристиките на ембрионалниот развој на паротидната ложа се основа за разјаснување на специфичните соодноси на структурите во неа.

2.1.1. Ембриолошки развој на паротидните жлезди

Паротидната жлезда е прва од плунковните жлезди што почнува да се развива во раниот ембрионален период. Нејзиниот развој започнува во шестата недела на интраутериниот живот со почетна инвагинација (пупење) на *ектодермот* на првиот брахијален (максило-мандибуларен) лак, кај комисурата на устата и тоа, на местото каде пробила оралната плоча а ектодермот и ендодермот фузирале без демаркациона линија. Овој податок за почетниот раст дава придонес во разјаснување на енигми во создавањето на паротидни неоплазми (Hamilton 1972).

На крај од осмата недела оваа инвагинација прави екстензија во мезенхимот и има изглед на цевеста или канална формација, која расте постериорно. Кога екстензијата ќе достигне до асцендентниот рамус на мандибулата, овој дуктус почнува да се разгранува на втора и трета поделба, а потоа, од третата (терциерна) поделба, започнува терминалното разгранување кое завршува со формирање на алвеоли; тие алвеоли се основа на ацинусите.

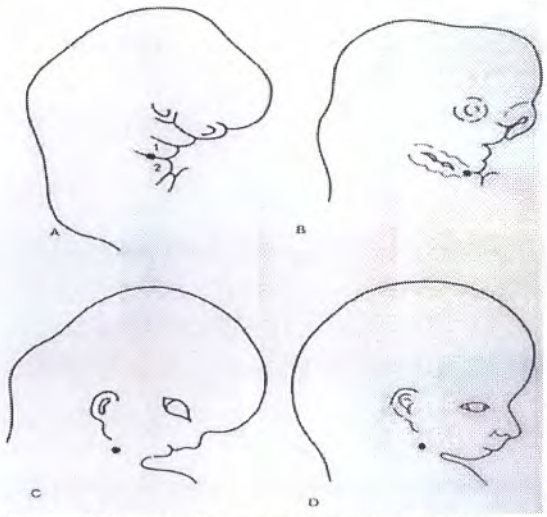

Сл. 1 – Миграција на паротидната жлезда во тек на ембрионалниот развој

Како што прогредира разгранувањето на жлездата постериорно, така фацијалниот нерв мигрира и се разгранува антериорно. На тој начин жлездата и нервот создаваат интимен однос при што претходницата на жлездениот паренхим го опкружува најголемиот дел од нервот. По ова испреплетување на разгранувањето, настанува кондензација на мезенхимот со

помеѓу жлездените делови, така што жлездата ја добива својата форма со затегнување на овие цврсти фиброзни траки кои се во врска и со површниот слој на длабоката цервикална фасција (Gasser 1986).

Мора да се потенцира и ембриолошкиот факт дека развојот на хиоидниот скржен лак и примордиумот на фацијалниот нерв започнуваат доста порано - во втората недела на ембрионот (Conley 1975), така што разгранувањето на паротидната жлезда се одвива во веќе развиено раз - гранување на фацијалниот нерв и тоа ја лимитира постериорната екстензија. Со тоа почетната инвагинација која беше кај усниот агол, завршува надвор од усната празнина со голема плунковна жлезда која е интимно испреплетена со фацијалниот нерв, а единствената врска со усната празнина останува преку паротидниот изводен канал.



Сл.2 – Ембрионално разгранување на паротидната жлезда низ фацијалниот нерв

2.1.2.Анатомо-топографски карактеристики на паротидната ложа

Дефинитивната анатомо-топографска положба на паротидната жлезда е ретромандибуларно во нејзината ложа, со протегање антериорно и инфериорно од аурикулата. Составена е од два лобуса: површен, поголем и - длабок (1/4 од површниот). Длабокиот лобус е во вид на медијална екстензија кон парафарингеалниот простор и, само со длабоката фасција на вратот, е одделен од виталните анатомски елементи, од локалитетот на foramen jugulare.

Предната страна на жлездата во голем дел се протега над m.masseter, делумно е во контакт со задниот раб на ramus mandibulae, дел од m.pterygoideus internus и lig. Sphenomandibularae. На средина од предниот раб паротидниот-Стеноновиот канал ја напушта жлездата и го пробива букцинаторниот мускул кај предниот раб на масетеричниот мускул. Најчесто, во почетниот дел, е пратен со акцесорен жлезден продолжеток кој спаѓа во можните локалитети за формирање тумор. Во устата завршува со орефициум и папила, во висина на коренскиот дел на вториот максиларен молар.

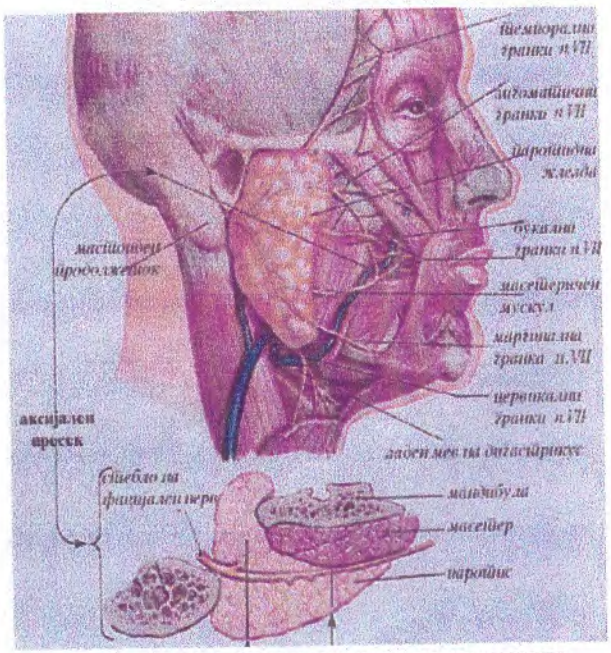

Сл.3 –Анатомски приказ на паротидната ложа

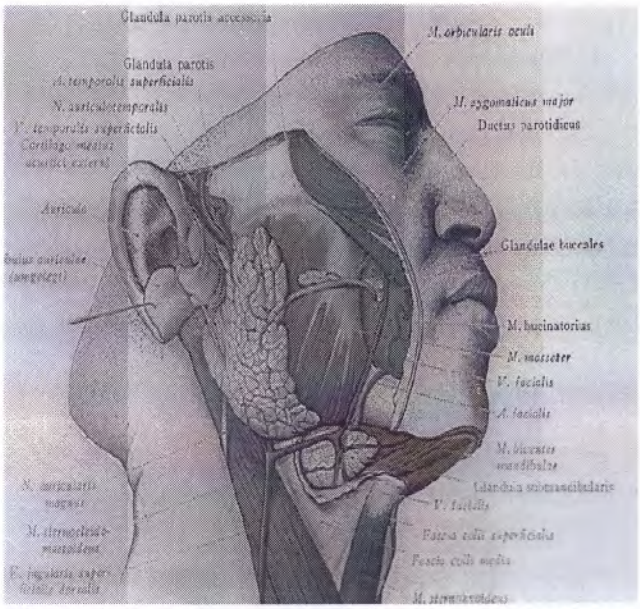

Сл. 4 Анатомска топографија на паротидната ложа (профилен пресек)

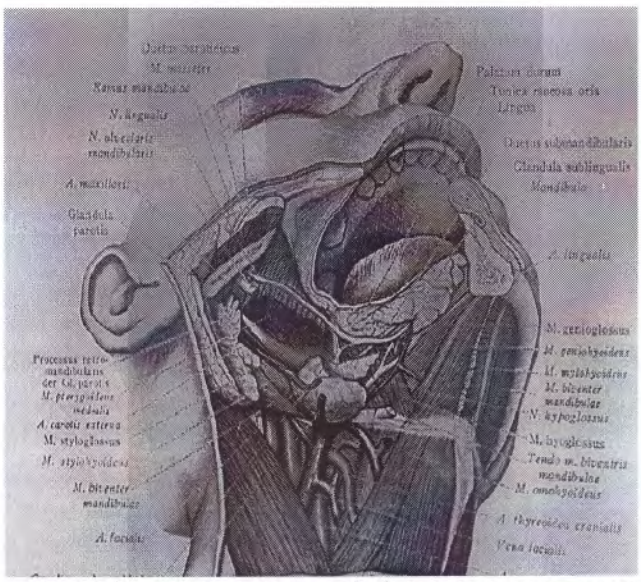

Сл. 5 Анатомска топографија на паротидна ложа (инфериорен пресек)

Горната граница на жлездата ја чинат зигоматичниот лак и темпоралниот дел на темпоромандибуларниот зглоб, сé до надворешниот ушен канал. Горниот раб го напуштаат a. и v. temporalis superficialis, n. auriculotemporalis и темпоро–зигоматичните завршни гранки на фацијалниот нерв.

Со долната страна жлездата ја прекрива горната третина од стерноклеидомастоидниот мускул, а во предниот дел, со едно задебелување на површната фасција на вратот, т.н. tractus angularis, таа се одделува од субмандибуларната плунковна жлезда. Во овој дел жлездата ја напуштаат цервикалната и маргиналната гранка на фацијалниот нерв.

Задната страна започнува од долу, со задниот раб на стерноклеидомастоидниот мускул, задниот мев на дигастричниот мускул и нагоре преку мастоидниот продолжеток го завршува граничењето на триангуларната 'рскавица на надвореш - ното уво. Овој аспект е многу важен за правилна и безбедна идентификација на стеблото на фацијалниот нерв, а низ неа во жлездата влегуваат n. auricularis magnus и v. jugularis externa.

Шест мускули се во близок и важен однос со паротидната жлезда. Musculus platisma го прекрива најголемиот дел од латералниот аспект на жлездата, сé до зигоматичниот лак. Стерноклеидомастоидниот мускул е долно-заден граничник и е многу важен во препарацијата на ложата. Задниот мев на дигастричкиот мускул важен и за хируршка идентификација и е задно-медијална потпора на жлездата. Масетеричниот мускул е предна потпора и база при препарација на завршните гранки на фацијалниот нерв.

Внатрешниот птеригоиден мускул и стилохиоидниот мускул се важни при работата на длабокиот лобус (Gola 1994).

Постојат и одредени фиксни параметри од коски и 'рскавици кои се дел од оваа регија а се многу важни во дијагностиката и третманот. Одејќи одназад нанапред, тоа се: трансверзалниот процесус на атлас, мастоидниот продолжеток, и ramus ascendens на мандибулата, а најважен 'рскавичен дел е триангуларното картилаго, кое претставува длабока екстензија на триангуларното картилаго (Rankow 1976; Rice 1982; Gola 1994).

За хирургот, секако, најважен аспект е односот на жлездата со фацијалниот нерв, односно неговиот екстракранијален дел. Топографски, екстрапетрозниот дел на фацијалниот нерв е претставен со четири анатомски аспекти:

- *првиот* е т.н. *ретрогландуларен дел* и претставува стебло на фацијалниот нерв од неговото излегување од череп преку форамен стиломастоидеум до влезот помеѓу двата лобуса на жлездата и првото големо разгрануување. Во просек, должината на овој дел изнесува 13 mm. На самиот излез од фораменот може да има мали гранчиња за дигастричниот и стилохиоидниот мускул, а варијабилно може и за задниот аурикуларен мускул. Останатиот дел од стеблото е без гранки;

Сл. 6 Интрапетрозни соодноси на фацијалниот нерв

- *вториот* т.н. *интерлобарен дел*, фактички ги дели површниот и длабокиот лобус на жлездата и е претставен со главното разгрануување pes anserinus на темпорофацијалната и цервикофацијалната поделба. Крајот на овој дел е во проекција на ramus mandibulae, а оттука почнува мултипното разгрануување на нервот;

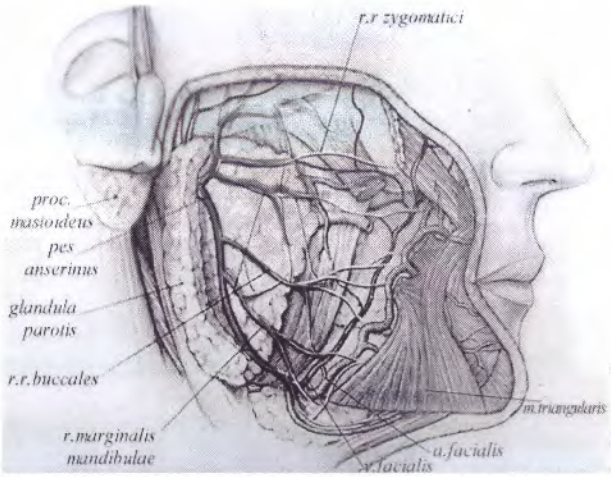

Сл. 7 Екстракранијално гранање на фацијалниот нерв

-*третиот – интрагландуларен дел* на нервот е претставен со петте главни потподелби: темпорална, зигоматична, букална, маргинална и цервикална.

малите димензии на нервните влакна како и поради големата испреплетеност со жлездено ткиво;
- *последниот т.н. прегландуларен дел* од нервот го претставуваат завршните гранки кои се губат во мускулните влакна на мимичната мускулатура. Интрагландуларното разгранување е доста варијабилно, а доказ за тоа е што во современите студии, главно, се опишуваат осум анатомски различни типови на периферно разгранување а, со тоа, и локализација на завршните гранки.

Васкуларизацијата на паротидната регија е исклучително богата. Жлездата добива прилив од: a. transversa faciei, a. temporalis superficialis, a. auricularis posterior, a. occipitalis и a. maxillaris interna, со голем број на меѓусебни анастомози. Важна е блискоста на една поголема гранка на a. auricularis posterior, која е на околу 2 mm од стеблото на нервот. Венскиот одлив е преку v. retromandibularis (v.facialis posterior) и v. jugularis externa.

Лимфниот состав е претставен со богата мрежа на лимфни садови и жлезди во паренхимот на жлездата, како и на периферијата - екстрагландуларно. Лимфните нодули во овај предел варираат по број, но обично се 25-30. Се делат на интрагландуларни и екстрагландуларни, а битен факт е дека се докажани аферентни лимфни водови директно во интрагландуларните лимфни нодули, без да има вклучување на екстрагландуларните. Ова е посебно важно од аспект на метастазирањето во паротидната жлезда (Conley 1975).

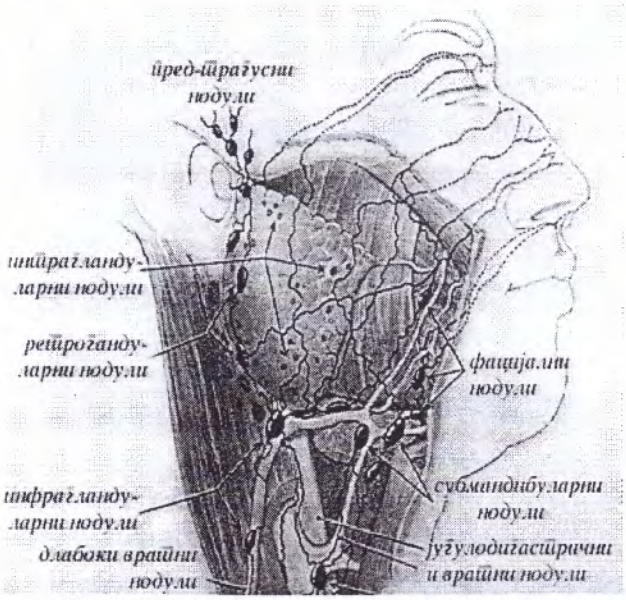

Сл. 8 Дистрибуција на лимфонодули во паротидната регија

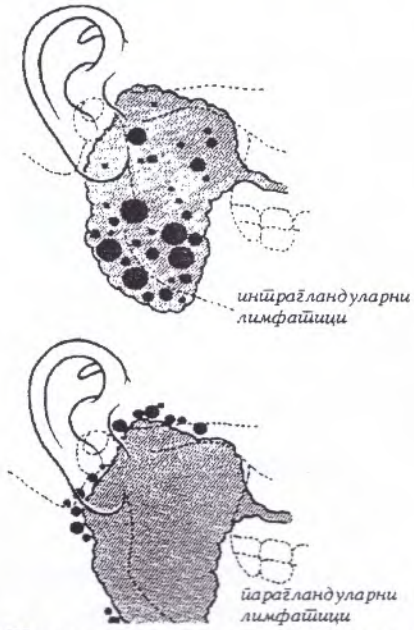

Сл. 9 Шематски приказ на лимфатиците во и околу паротидната жлезда

2.1.3.Хистолошки карактеристики

Хистолошките карактеристики на паротидната жлезда, во основа, се дадени со описот на секреторната единица на жлездениот паренхим од серозен тип.

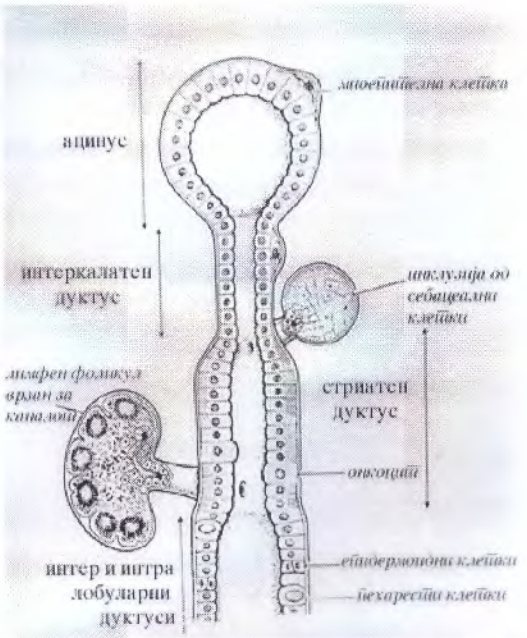

Сл. 9 Хистолошки приказ на секреторната единица

Паротидниот ацинус се состои од кружно групирани пирамидални, високо диференцирани серозни клетки. Овие клетки содржат добро развиен ендоплазматичен ретикулум и Golgi-еви телца богати со секреторни гранули, кои серозниот секрет го излеваат во централниот лумен на ацинусот. Оттука почнува одливањето во интеркалатниот канал кој е обложен со кубични клетки, без специфичности и, по краток пат, преоѓа во стриатен канал кој е изграден од добро диференцирани клетки. Тие многу потсеќаат на реналните клетки од проксималните тубули и имаат важна улога во транспортот на вода и електролити при формирањето на плунката. Во завршниот дел на стриатниот канал се сретнуваат и онкоцити, а потоа започнува интралобуларниот екскреторен канал во чии ѕидови, освен цилиндрични има и пехарести и епидермоидни клетки. Интралобуларниот канал се излева во интерлобуларни канали кои конфлуираат и, конечно, се излеваат во завршниот, Стеноновиот канал, долг околу 4 cm, со лумен од околу 2 mm. Тој ја напушта жлездата во почеток на горната третина и, кај предниот раб на масетеричниот мускул, под прав агол, го пробива букцинаторниот мускул и влегува во усната празнина каде завршува кај вториот молар - со папила.

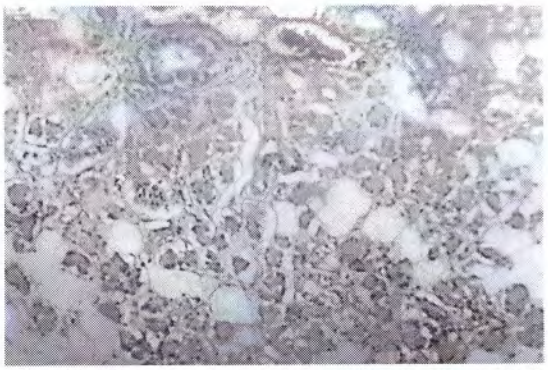

Сл. 10 Нормална хистологија на паротидна плунковна жлезда

Сите ацинуси се обложени со базална ламина која ги одделува од стромата која е изградена од сврзно ткиво. Помеѓу базалната ламина и ацинусно-дукталните клетки, сместени се миоепителни клетки, слични по градба на клетките на мазната мускулатура, а со миофиламентите, имаат контрактилна способност. Нивната контракција ги ослободува секреторните гранули и го стимулира излевањето на плунката низ каналниот систем.

Богатиот клеточен спектар во паротидната жлезда е дополнет со постоење директни инклузии од себацеални и лимфоидни клетки кон каналниот систем, што е докажано со поновите електронско-микроскопски наоди.

2.1.4. Физиологија на паротидни плунковни жлезди

Физиолошките процеси на лачење плунка се регулираат од страна на јадрата во продолжениот мозок. Создавањето плунка претставува чин на ултрафилтрација на крвта, дополнето со активна секреција од ацинусите. Оттука потекнува присуството на птиалин, муцин, амилаза, лизозим, и во мал дел, гамаглобулини (Ferguson 1995). Лачењето плунка започнува кога мембраната на ацинусната клетка е во хиперполаризација; се создава прекурсор на плунка кој во стриатниот каналикуларен систем се дооформува со вода и електролитни јони во т.н. филтрациона фаза.

Функционирањето на паротидниот жлезден систем е регулирано од антагонизмот на парасимпатикусот и симпатикусот. Секако, доминира стимулација од парасимпатикусот за серозна секреција, која доаѓа од nucleus salivarius inferior преку глософарингеалниот нерв. Тој го предава парасимпатичкиот дел преку n.petrosus minor во отичкиот ганглион, а постганглиските паротидни поделби пристигнуваат со аурикулотемпоралниот нерв.

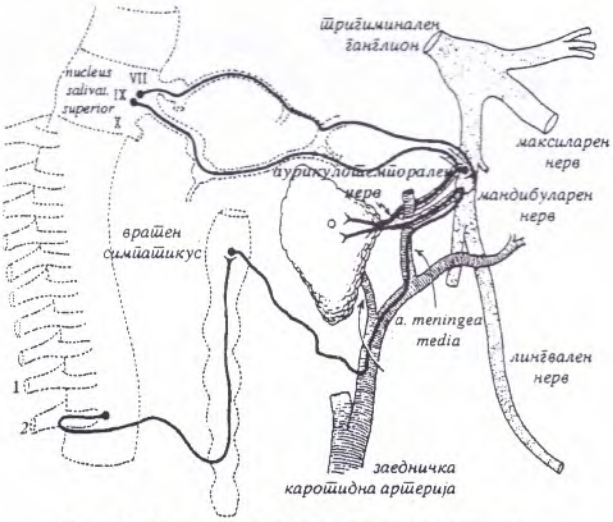

Сл. 11 Неуро-физиолошки аспект на паротидната плунковна секреција

Симпатичкиот антагонизам доаѓа од плексусот на надворешната каротидна артерија, а нивниот адренергичен ефект се рефлектира преку крвните садови на стромата на паротидната жлезда (Norman 1996). Доминантната парасимпатичка стимулација овозможува продуцирање на чисто серозна плунка. Како последица на ваквата неуростимулација доаѓа до една од поретките постоперативни компликации, т.н. Frey-ов синдром - засилена парасимпатичка стимулација на потните жлезди на местото на отстранетата паротидна жлезда или жлезден лобус.

2.2. Патологија на паротидните жлезди

За поставување на клиничка дијагноза при суспектност за постоење на туморозна формација во паротидната жлезда, неопходно е таа да се издиференцира од други можни патолошки промени во регијата, пред сé од разните форми на воспаленија на жлездените ткива, лимфоепителијалните лезии, сиалоаденозите, сиалолитијазата и саливарните цисти.

2.2.1.Воспаленија на паротидните жлезди

Голем дел од патолошкиот супстрат на паротидните жлезди е опфатен со воспаленијата. Тие се најчесто резултат на инфективен продор на вирусен или бактериски агенс, иако, поретко, може де бидат предизвикани

од други физичко-хемиски агенси. Покрај добро познатата клиничка слика на епидемичниот вирусен паротитис (Mumps), можна е вирусна форма на паротитис и од Cytomegalovirus, Coxackie A, influenca A и ECHO вирус, а во понова литература има описи и на паротитис од вирус на AIDS (Wong 1989, Freeman 1992, Galli 1992, Norman 1996). Паротидното отекување при овие воспаление вообичаено е обострано, општите симптоми карактеристични, а дијагностиката подобрена со серолошки тестови. Големиот интерес во ефикасната дијагностика е поради можните компликации како што се наглувост, orchitis, pancreatitis и meningitis.

Бактериските сиалоаденитиси на паротидната жлезда спаѓаат во формата акутни или хронични неепидемични паротити. Посебна форма на воспаленија се т.н. грануломатозни (специфични) воспаленија, кои се денес многу поретки поради смалената инциденција на специфичните заболувања (TBC, Lues, Actinomycosis, Sarcoidosis, Увеопаротидна треска).

2.2.1.2 Parotits acuta nonepidemica

Под форма на акутен супуративен сиалоаденитис на паротисот, за прв пат е опишан 1828 како фреквентна патологија (Spratt и Cruveilheir), со бројни компликации. Покасно е докажано дека паротисот е повеќе подложен на инфекција поради помала бактериостатска активност на паротидната салива, а инфектот најчесто навлегува по асцендентен пат - од усната празнина. Најчест причинител е Staphilococcus aureus.

Клиничката презентација е, најчесто, со едностран дифузен оток со индурација, неодредена болка и затегање. Интраорално, има хиперемична и едематозана папила на Stenonov канал, а плунката тешко се излачува и е многу погуста, желатинозна, до пурулентна. Квалитетот на плунката и можните општи симптоми се првите индикатори на клиничкиот наод за поставување правилна дијагноза. Од другите дијагностички методи може да се искористи ултразвукот, а сиалографијата е контраиндицирана.

2.2.1.3. Parotitis chronica

Најчесто се развива како засебен ентитет, без да му претходи акутна форма, а за болниот, во почеток е незабележлив. Клиничката слика зависи од тоа дали патолошкиот процес е локализиран во жлезениот паренхим или жлезениот интерстициум.

Хроничниот паренхиматозен паротитис се карактеризира со почетен мал оток во паротидната ложа. Тој постепено се наголемува, но може и да се намалува, без комплетно да исчезне. Отокот е пратен со слаба болка, обично при јадење. Променетиот вкус и ксеростомија се вообичаени симптоми, а при масажа на жлездата се добива застојна (фибринозна) до густо гноева саливарна секреција низ изводниот дел. Отекувањето во паротидната ложа може да биде и обострано, исто така дифузно и, тврдо на допир, но тогаш се поизразени коликите при јадење. За поставување правилна дијаг-

ноза, освен ултрасонографија, најважна улога има сиалографијата која ги задржала своите највисоки вредности токму на оваа патологија (Som 1994). Зависно од хроницитетот на заболувањето, сиалографски, на местото на оштетениот паренхим има типично дуктално исполнување со бројни ектазии и конфлуирани дефекти во помали или поголеми шуплини (Туџаров 1983).



Сл. 12 Сиалографски приказ кај хроничен паренхиматозен паротитис

Рекурентноста на заболувањето создава дилеми во однос на третманот така што обидите со конзервативна терапија, често пати, се без ефект, ирадијацијата на жлездениот паренхим може де се комбинира само кај постари пациенти поради опасност од метаплазија, а оперативно отстранување на жлездата, поради засиленото крвавење од инфламацијата, носи зголемен ризик за n.facialis.

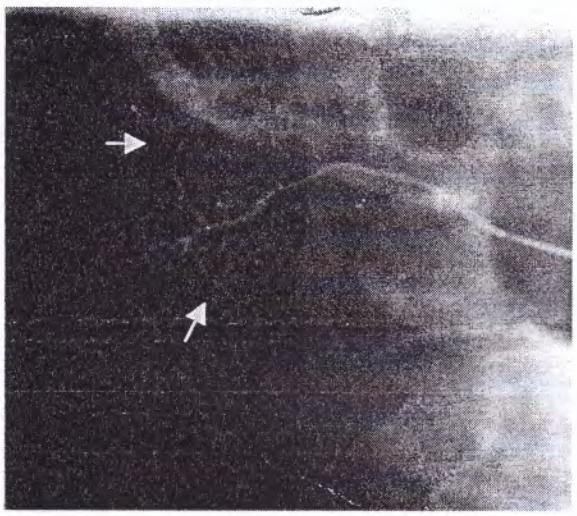

Сл. 13 Сиалографски приказ кај хроничен интерстицијален паротитис

Хроничниот интерстицијален паротитис има слични локални клинички симптоми, но тука има значително помалку излачување на плунка, таа е со променет квалитет и отокот е изразено тврд. Ултрасонографски, со својата хиперехогеност, потсеќа на малигни паротидни тумор, а силаографски, има дуктално стеснување со рамномерна сенка на жлездениот паренхим - слично на лимфоепителијалните лезии. Од овој аспект, тој побудува посебен интерес при дијагностиката на паротидните тумори.

2.2.2. Лимфоепителијални лезии

Во основа се бенигни, но многу упорни заболувања, најчести во склоп на системни промени (синдроми). Типични претставници се: Mikulicz-евата и Sjögren-овата болест т.е. синдром. Клиничките манифестации за прв пат ги опишал Hadden 1888, четири години покасно Mikulicz објавил приказ на случај, а во 1933 г. Sjögren издал монографија за овие заболувања. Заеднички за двата синдрома се клиничките знаци на жлездена дисфункција на паротидните, лакрималните и субмандибуларните жлезди, а тоа се: типична сувост во устата и очите (xerostomia et xerophtalmia) со експресија во вид на

силно жарење и болка устата, а печење и "осет на песок" во очите. Во 80% од случаите има билатерално отекување на паротидните жлезди од перманентен или интермитентен карактер (Moutsopulos 1980, Batsakis 1984, Seifert 1992). Кај Sjögren -овиот синдром претходечки знак е мигрирачки полиартиритис, а дополнителни симптоми може да се ахлорхидрија, генитална сувост и бубрежни тегоби. Во хистолошкиот приказ на ваквата паротидна жлезда доминира лимфоретикуларна инфилтрација со атрофија на ацинусите и дуктална метаплазија, која во терминални стадиуми завршува со т.н епимиоепителијални острови.

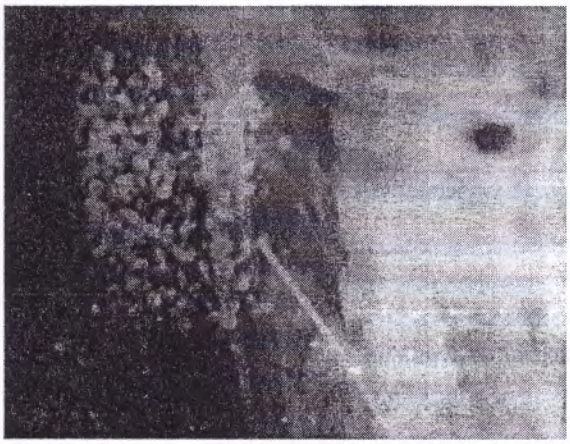

Сл. 14 Мултипни ектазии при сиалографија на M.Sjogren на паротис

Паротидниот оток во понапреднати фази на болеста е индуриран и ограничен - многу личи на тумор. Највредни податоци во дијагностичкото проценување може да дадат радиолошките методи, пред сé сиалографијата, со типични дуктални калибарски колебања, од облитерации до зрнести ектазии, радукција на паренхимот и акцентиран "облаковиден" приказ на интерстициумот (Туџаров 1983, Симовиќ 1994).

2.2.3. Сиалоаденози и сиалолитијаза на паротидните жлезди

Сиалоаденоза е неспецифичен термин кој се употребува за опис на неинфламаторно и ненеопластично зголемување на паротидните жлезди. Причините се од системска природа и тоа, кај заболувања поврзани со нутриционо пореметувања (хипопротеинемија, хиповитаминоза, обеситас) или метаболни или ендокрини абнормалности (бременост, менопауза, уремија, дијабетес мелитус, хипотиреоидизам, цироза и Сл.). Клиничката манифестација е со асимптомно билатерално паротидно отекување, кое вообичаено е тестесто до средно тврдо. Со дијагностичките процедури се утврдува хипертофираност на жлездениот паренхим, а со лекување на основното заболување и отокот се повлекува.

Сиалолитијазата на паротидната жлезда и Stenon-овиот канал е многу поретка во однос на сиалолитијазата на субмандибуларната жлезда, пред сé поради анатомската и хистолошката конфигурација, но зависи и од типот на саливарна секреција. Околу 90% од паротидните калкули се радиолуцентни и пратени со инфламаторна жлездена реакција. Клинички, жлездата е зголемена дифузно и болно, а во колку не може да се палпира калкулус, голема помош може да пружат ултрасонографската и сиалографската дијагностика. Воколку калкулот е во изводниот канал, сиалографскиот контраст го опкружува, а кога постои калкулоза во самата жлезда тогаш е почест прекин на дукталниот цртеж, што потсеќа на прекин како кај малигни тумори.

2.2.4. Тумори на паротидните жлезди

Етиопатогенетските аспекти на овие тумори, сеуште се контроверзни. Шаренилото во хистолошкиот цртеж дава појаснување за широкиот спектар на неоплазми во паротидната жлезда. Туморскиот потенцијал доаѓа, пред сé, од пониско диференцираните т.н. **резервни** клетки, а тоа се во основа базалните клетки на интеркалатните и интралобуларните дуктуси. Тие се вообичаена резерва на добро диференцираните жлездени клетки и имаат улога во развојот на жлездата, но и во настанувањето на туморите. Rice (1982) го дал следниот шематски приказ за хистогенезата на паротидните тумори:

	Бенигни	Малигни
Резарвни клетки на интеркалатните дуктуси	Adenoma monomorphe	Adenoid cystic carcinoma
	Adenoma pleomorphe	Acinous cell carcinoma
Резервни клетки на екскреторните дуктуси	Intraductal papiloma	Mucoepidermoid carcinoma
		Adenocarcinoma
		Squamous cell carcinoma
Неодредени	Oncocytoma	
	Warthin-ов тумор	

Во последниве две децении се направени повеќе обиди да се одреди и да се формулира што посоодветна класификација на туморите на паротидната ложа, пред сé поради фактот што ниту еден органски систем во телото не продуцира толку голем вариетет на неоплазми. Првата значајно променета класификација на хистолошките типови на паротидни тумори ја објавиле Thackray AC и Sobin LH во 1972 година, а ја издадала Светска здравствена организација (W.H.O). Во неа, за прв пат, овие тумори се поделени на две групи: група на епителни неоплазми и група на мезенхимни и парагландуларни тумори. Значајно е што тука за прв пат епителните неоплазми се делат на: исклучиво бенигни и исклучиво малигни, кои ја сочинуваат поголемата група. Во претходните класификации постоеше и група на семималигни тумори, што водеше до одредени полемизирања во однос на хируршкиот третман.

Надоградувањето на оваа хистолошка класификација е направено во 1979 г. од страна на Glaser, 1986 г. од Seifert и 1991 г. од Seifert и Sobin, а денес, актуелна е ревидираната хистолошка класификација на Светска здравствена организација од 1994 г., според Simpson. Оригиналниот редослед во оваа класификација е следниов:

1. Аденоми

1.1 Pleomorphic adenoma
1.2 Myoepithelial adenoma
1.3 Basal cell adenoma
1.4 Adenolympoma (Whartin tumour)
1.5 Oncocytoma
1.6 Sebaceus adenoma
1.7 Ductal papilloma
1.8 Cystadenoma

2. Карциноми

2.1 Acinic cell carcinoma
2.2 Mucoepidermiod carcinoma
2.3 Adeniod cystic carcinoma
2.4 Low grade adenocarcinoma(terminal duct adenocarcinoma)
2.5 Epithelial-myoepithelial carcinoma
2.6 Basal cell adenocarcinoma
2.7 Sebaceus carcinoma
2.8 Papillary cystadenocarcinoma
2.9 Mucinous adenocarcinoma
2.10 Oncocytic carcinoma
2.11 Salivary duct carcinoma
2.12 Adenocarcinoma
2.13 Carcinoma ex pleomorphic adenoma
2.14 Sqamous cell carcinoma
2.15 Undifferentiated carcinoma
2.16 Other carcinomas

3. Неепителни тумори

Опфатена е поширока палета на бенигни тумори со потекло од мезенхимни ткива (хемангиоми, лимфангиоми, неурофиброми, липоми и Сл.), а малигната група е кратка и е претставена со саркоми.

4. Малигни лимфоми

5. Секундарни(метастатски) тумори

6. Некласифицирани тумори

7. Лезии слични на тумор (tumour-like lesions)

Опфатени се бенигните лимфоепителијални лезии, сиалози, цисти во паротидните жлезди, а поделбата во групата завршува со цистична лимфоидна хиперплазија при AIDS (Cystic lymphoid hyperplasia in AIDS).

Поголем број од споменатите неоплазми на паротидната ложа се многу ретки, но поединечно, се споменуваат и во нашиот материјал. Споменатата хистогенеза на паротидните тумори е индикатор за тоа кој хистолошки видови се очекува да бидат најзастапени.

Исто така, кај малигната група дијагностицирани тумори на паротидните жлезди, оформен е TNM-staging, почнувајќи од предлогот на Levitt во AJCC, сé до најновиот концепт оформен од страна на Hermanek во 1992. Поделбата е по следниот TNMG распоред:

Stage I $T_1N_0M_0G_{1-2}$ и $T_2N_0M_0G_{1-2}$

Stage II $T_3N_0M_0G_{2-3}$

Stage III T_1 или $T_2N_1M_0G_3$ и $T_4N_0M_0G_3$

Stage IV $T_3N_1M_0G_{3-4}$ или $T_4N_1M_0G_3$ или секоеT, секоеN, M_1, G_{3-4}

Стејџингот служи како важен индикатор за степенот на малигнитет на одделните типови неоплазми, а компариран со времето на преживување тој ги одредува прогностичките вредности.

Од дијагностички аспект, посебно е важно познавањето на карактеристиките на одделните видови бенигни и малигни тумори на паротисот.

Од дијагностички аспект, посебно е важно познавањето на карактеристиките на одделните видови бенигни и малигни тумори на паротисот.

2.2.4.1. Adenoma pleomorphe (Tumor mixtus)

Првите описи на овој тумор вклучуваат: бениген микстен тумор, со прво негово именување од страна на Broca 1866 г, а прв микроскопски опис на терминот објавил Menissen 1874. Тие мислеле дека туморот има едновремено и епително и мезенхимно потекло. Со бројните последователни студии се утврдил фактот дека оваа неоплазма е со чисто епително потекло, па, барајќи посоодветен термин, на предлог од Willis 1948 за прв пат започна примена на терминот плеоморфен аденом (Harvey 1940, Glaser 1962, Thackray 1972). Контроверзноста доаѓа од потеклото на туморот - од клетки од два епителни слоја (миоепителни и епидермоидни клетки).Поновите имунохистохемиски студии укажуваат дека туморот има епително потекло од дисталните клетки на интеркалатните дуктуси (Vigliani 1982; Moran 1994;), меѓутоа, терминот бениген тумор микстус сеуште се користи и кај нас.

Тој е најфреквентен од сите саливарни тумори, со инциденција од преку 80% на паротидна жлезда, а застапеност од околу 65 до 75% од паротидните тумори (Eneroth 1970; Conley 1975; Batsakis 1979; Dawson 1985; Chidzonga 1995;). Најчесто се јавува помеѓу 35 до 45-годишна возраст, со приближно еднаква полова дистрибуција (Lucas 1984; Batsakis 1987; Симовиќ 1994). Просечно време на појава на туморот до операција изнесува од 18 до 48 месеци, а просечните димензии се движат помеѓу 2 cm до 4 cm (Prichard 1992; Dallera 1993; Huber 1994; Federspil 1994; Norman 1996).

Клинички се прикажува како инкапсулирана, овална или топчеста маса, нефиксирана и тврда на палпација, со можни варијации во смисла на сателитски нодули, како надраснување на масата. Болка е редок знак, а фацијалниот нерв е без испад. Кога е во длабок лобус тешко се открива, а има две можности за парафарингеално ширење - кон тонзилата, со експанзија низ процепот меѓу стилоидниот продолжеток и задниот раб на рамусот на мандибулата (изглед на "песочен часовник"), додека експанзијата над стиломандибуларниот лигамент дава експресија во пределот на мекото непце. Со ултразвучен преглед се утврдува како ограничен, хомоген, солитарен тумефакт, со мешовита ехогеност. Сиалографски може добро да се разграничи од воспаление, но тешко може да се одредат другите обележја.

Сл. 15 Типична локализација на плеомофен аденом во паротис

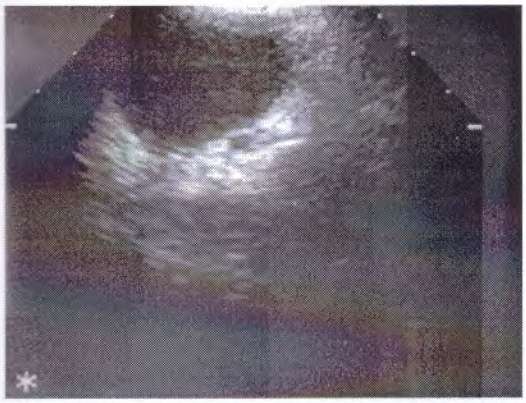

Сл. 16 Ехо приказ на мешовита ехогеност при плеоморфен аденом во паротис

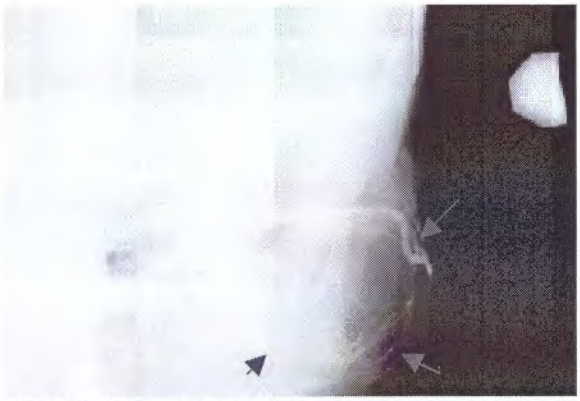

Сл. 17 Контрастно опкружување на туморот во површен лобус

Со КТ се добиваат сите потребни информации за оперативното планирање кај овој тумор (точна локализација, граници, низок дензитет и боење) така што не е секогаш неопходна МР-дијагностика. Хистолошки, составен е од епител и строма. Епителниот дел го сочинуваат епителијални и миоепителијаните клетки, поредени тубуларно, а стромата е исто така плеоморфна, во основа миксоматозна, со муцинозни, хијалини и хондроидни зони, а понекогаш и кристали од тирозин (Thomas 1987; Steckler 1991).

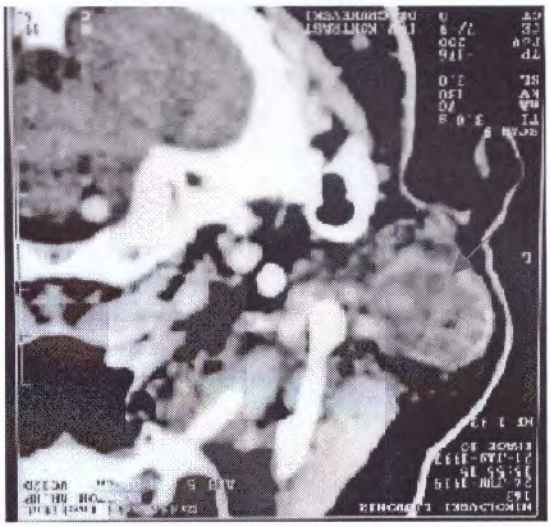

Сл. 18 КТ- скен на типичен плеоморфен аденом во површен лобус

Хистохемиските студии покажуваат дека епителните клетки, исто така, содржат муцинозни супстанци, а стромата содржи кисели мукополисахариди како хондроитин сулфатот и хијалуронската киселина (Rice 1982).

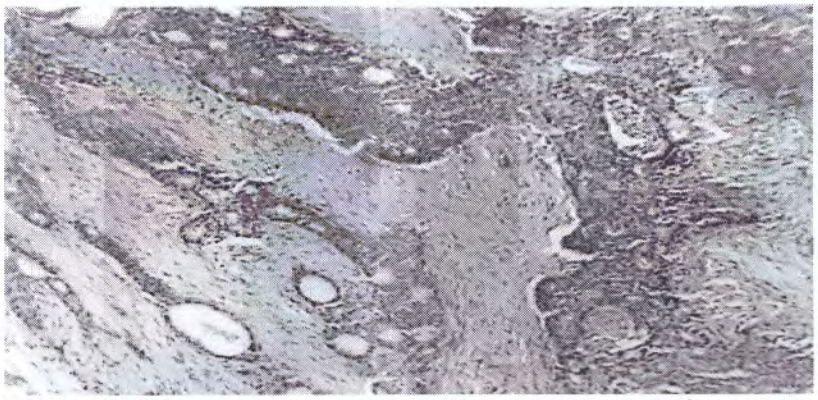

Сл. 19 – Хистопатолишки приказ на паротиден плеоморфен аденом

Особено е важен фактот дека овој тумор има мултицентричен раст, можност за метастазирање како бениген (бели дробови, коски, бубрег) и

можност за малигнизирање во 5% до15% случаи (Бојовиќ 1990; Buchman 1993).

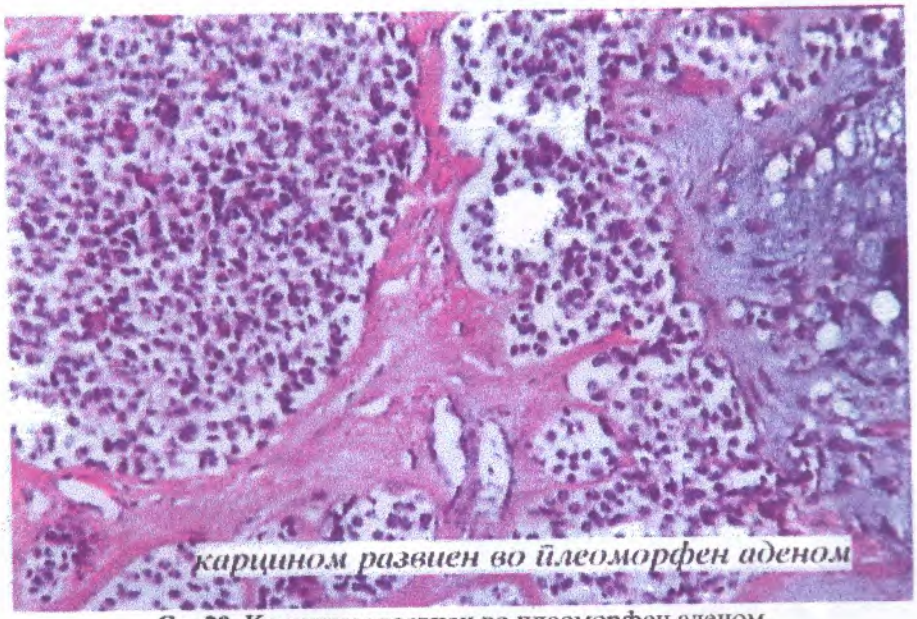

Сл. 20 Карцином развиен во плеоморфен аденом

Сите специфичности на овој тумор, при несоодветна оператива, се одразуваат со висок процент на рецидиви. Така, наодите од бројните студии укажуваат дека, по енуклеации, имало над 50% рецидиви. Овој податок укажува на тоа зошто енуклеацијата како метод при овие тумори сосема се напушта, а рецидивот е посебен проблем за фацијалниот нерв, со високи можности за малигна алтерација (Rankow 1976; Seifert 1986; Conley 1987; Batsakis 1988; Steckler 1991; Симовиќ 1994; Laccurreye 1994; Phillips 1995; Norman 1996).

Сл. 21 Рецидивен плеоморфен аденом

2.2.4.2. Adenolymphoma (Warthin)

Како ентитет, прв пат е опишан во Европа, од страна на Albrecht во 1910, а во Америка 1929 од страна на Warthin, како папиларен цистаденом. Денешното име, аденоломфом, е оформено од Thackray 1972 и Lucas 1974, во класификацијата на Светска здравствена организација (WHO). Потеклото на туморот е од хетеротопично всадено ткиво на плунковна жлезда во лимфен јазол и преку 90% се среќава кај паротисот, а застапен е со 6% до 10% при паротидните тумори. Почест е кај мажите, најчесто се јавува во петтата декада и во 3% до 6% може да се појави обострано (Batsakis 1987; Spiro 1991; Snyderman 1994).

Клиничката презентација е: добро ограничен, овален тумефакт, просечно 2 cm до 3 cm во пречник, понекогаш со болка и, ретко, може и со испад на фацијалниот нерв (Koide 1994). Просечно расте 18-24 месеца до операција и на палпација е мек или овален. Ултрасонографски е јасно ограничен и хипоехоген, така што потсеќа на цистична формација. Сиалографски се опкружува јасно, а со imaging дијагностиките апсолутно прецизно се одредуваат особините на овој бениген тумор.

Сл. 22 Warthin-ов тумор

Сл. 23 Хипоехогеност при Warthin-ов тумор

Сл. 24 КТ- приказ при Warthin-ов тумор

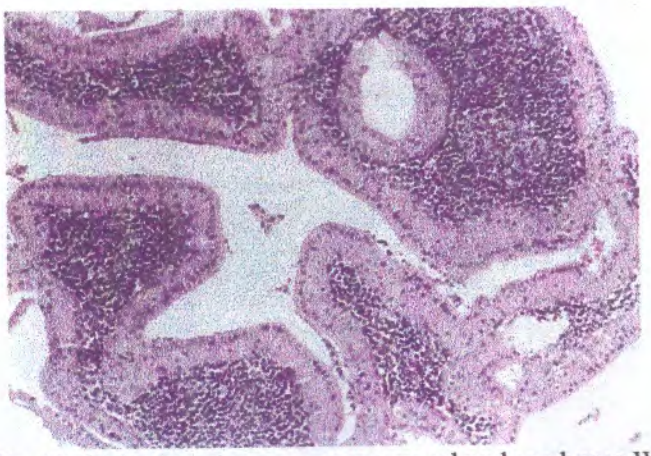

Сл. 25 Хистопатолошки приказ на adenolymphoma Warthin

Хистолошки, прикажува двослојна епителна компонента во лимфоидна строма. Внатрешниот слој епителни клетки има везикуларни јадра и способност за секреција, обложувајки многубројни цисти со разна големина. Лимфни фоликули и синуси ја чинат лимфоидната компонента, а опишани се случаи на малигна алтерација во лимфом или карцином (Rice 1982; Batsakis 1987; Snyderman 1994).

Поради тоа, вообичаено се прави суперфициелна паротидектомија и кај овој тумор и со тоа ризикот од појава на рецидиви и малигнизација е сведен на минимум (Rankow 1976; Rice 1982; Batsakis 1987).

2.2.4.3. Останати бенигни паротидни тумори

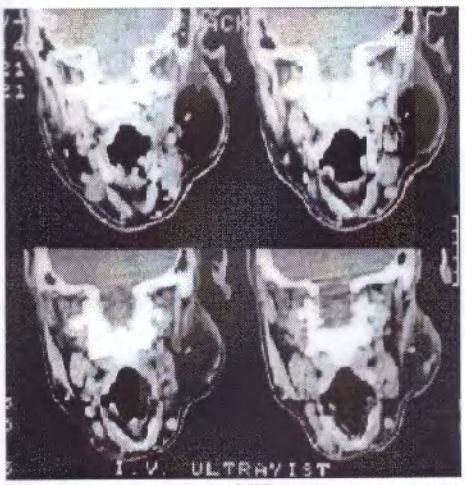

Сл. 26 – сагитален КТ приказ на липом во паротидна регија

Онкоцитомот и миоепителниот, себацеалниот и базофилниот аденом претставуваат најбенигни потформи на микстниот и Warthin-овиот тумор. Инциденцијата им е многу ниска, а потеклото епително, од клетки на дукталниот епителиум. Растат со помали димензии и асимптомно. Липомот, миксомот, неурофибромот, хемангиомот и лимфангиомот се, исто така, многу ретки бенигни туморски формации во паротидната ложа, но тие потекнуваат од соодветно нежлездено ткиво. Клиничките и дијагностичките карактеристики им се изразито бенигни.

2.2.4.4. Mucoepidermoid carcinoma

Првиот опис на случај го објавил Fonkman 1895, а терминот мукоепидермоиден тумор е прифатен во 1945, според описот на Stewart и Foote, врз база на хистолошкиот цртеж кој е со две главни клеточни компоненти - мукозна и епидермоидна. Тоа е најчеста малигна неоплазма на паротидните жлезди, со појава во околу 60% на паротис, а застапеноста е 7% до 29% од малигните тумори на паротисот (Conley 1975). Почест е кај женскиот пол и во четвртата декада наживотот. Иако порано се мислеше дека постојат и бенигна и малигна форма (термин семималигност), во последниве две децении се вбројува исклучиво во малигната група, со тоа што е поделен на три степена на малигност: висок, интермедиерен и низок.

Сл. 27 Мукоепидермоиден карцином во површниот лобус на паротидната жлезда

Сл. 28 Предоперативен испад на фацијалниот нерв од мукепидермоиден карцином

Клиничките симптоми зависат од степенот на малигнитет, така што може да прикаже слика на асимптомен, со бавен раст, но и слика со бурна еволуција, со инфилтрации, улцерации и испад на фацијалис (Thorvaldson 1970, Spiro 1978, Evans 1984, Acceta 1984, Batsakis and Luna 1990). На радиолошки дијагностики се прикажува солиден, хиперехоген, нејасно ограничен, со ниски резолуции на боења и висок дензитет (Som 1987).

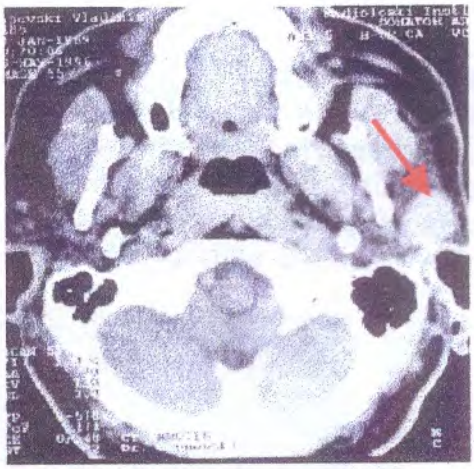

Сл. 29 КТ-приказ на МЕС

Сл. 30 МР-приказ на МЕС

Хистолошката компонираност, примарно, се состои од спинозни епидермоидни клетки, интермедијарни и пехарести (муцин-продуцирачки) клетки. Во стромата, со изглед на муцинозни езера, укомпонирани се т.н. острови од сквамозен епител со различен степен на недиференцираност, кои, заедно со редуцирање на стромата, го одредуваат степенот на малигнитет.

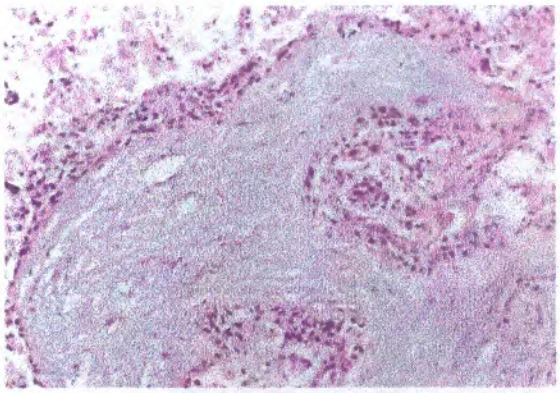

Сл. 31 Хистопатолошки "висок " степен на малигнитет при МЕС

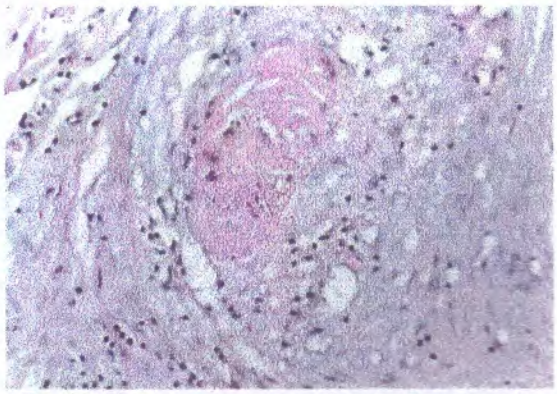

Сл. 32 Хистопатолошки "низок" степен на малигнитет при МЕС

Ова е од посебен интерес за радикалноста во оперативата и постоперативниот третман, бидејки рецидивирање кај високиот степен на малигнитет достига и 80%, а две годишно преживување 30%, додека кај нискиот степен преживувањето е 90% (Raffla 1977; Shidnia 1980; Waldron 1990; Plambeck 1996).

2.2.4.5. *Adenoid cystic carcinoma*

Оригиналниот, првиот опис, е од Billroth, во 1859 бил наречен **cylindroma**, а денешниот назив е прифатен во 1953, според Foote и Frazell. Застапен е со околу 5% до12% од малигните паротидни тумори со скоро еднаква полова застапеност и просечна возраст од 35 до 40 години. Исто така, до неодамна третиран како семималиген тумор, но од 1972 е исклучиво во малигна група со степени на малигност (Thackray 1972; Woods 1987; Snyderman 1994;)

Клинички, најчесто се појавува со кратко претходно постоење и во помали димензии и изразена инфилтрација, па многу потсеќа на инфламација. Кај високиот степен на малигнитет можни се јаки болки, улцерација и испад на фацијалис. Дијагностиката покажува наоди за солиден тумор, со хиперехогеност, сиалографски прекин, нејасни граници, висок дензитет и хетерогеност (Ptak и Geyer 1995).

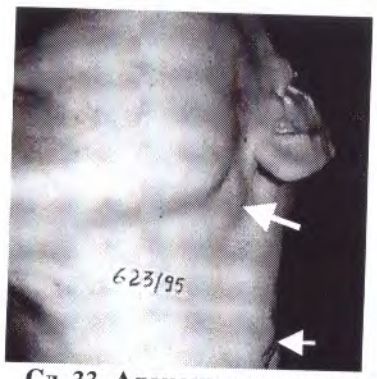

Сл. 33 Аденоид-цистичен карцином со метастаза на врат

Сл. 34 КТ- приказ на аденоид-цистичен карцином

Сл. 35 МР-приказ на аденоид-цистичен карцином

Сл. 36 Хистопатолошки приказ на АСС

Хистологијата за овој карцином е карактеристична, изграден е од униформни базалоидни клетки, со скудна цитоплазма, класично поредени во крибриформен изглед поради бројни псеудоцисти. Стромата е миксоидна, но со чести варијации и редуцираност при висок степен на малигност.

Овде мора да се нагласи дека многу почеста е високомалигната форма, па оттука потребата за максимална радикалност во оперативата, пред сé поради афинитетот за перинеурално ширење и брзо метастазирање,

претежно во белите дробови и во коските. Кај оваа форма, преживувањето над 24 месеца е околу 75%. (Shidnia 1980; Rice 1982; Silverberg 1988; Casler 1992; Plambeck 1996).

2.2.4.6. Малиген микстен тумор

Како посебен ентитет, воведен е од Thackray и Sobin во 1972. Во неговото генеричко име вклучува три малигни форми. Првите две се од настанувањето малигни, односно се развиваат "de novo" како карциноми, со тоа што втората има знаци за малигнитет и во епителниот и во стромалниот дел и, како патолошки куриозитет, се именува како Carcinosarcoma (Youngs 1973; Seifert 1977; Карапанџиќ 1984; Simpson 1994; Gandour-Edwards 1994). Третата форма е малигнизиран микстен тумор на база на претходен плеоморфен аденом, со често употребуван назив Carcinoma ex pleomorphe adenoma (Evans 1970; Lucas 1984; Batsakis and Luna 1991; Duck 1993; Simpson 1994).

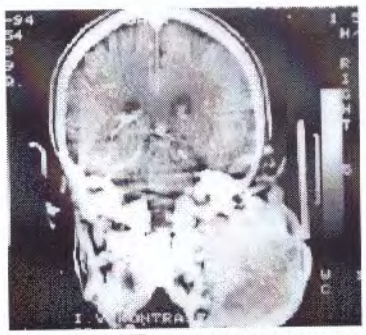

Сл. 37 КТ на малигнизиран микстен тумор на паротис

Застапени се со 1% до 7% меѓу малигните паротидни тумори, почесто во шестата деценија. Типични клинички знаци за малигнизиран микстен тумор се: ненадејно забрзано растење на, со години, мирен тумор, нарушена форма со нови израстоци, лобулираност, фиксираност, болка и улцерација. Кај 5% до 35% се јавува испад на фацијалниот нерв (Eneroth 1972; Conley 1975; Seifert 1984; Cherian 1992), што е лош прогностички знак.

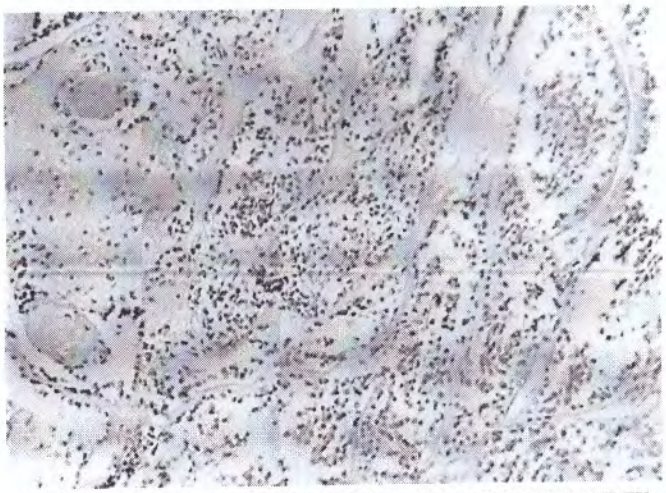

Сл.38 Хистопатолошки приказ на малигнизиран тумор микстус на паротидна жлезда

Хистолошки доминатно се наоѓа приказ на недиференциран карцином, со можна слика на аденокарцином или планоцелуларен карцином, а поретко аденоцистичен, гигантоклеточен до саркоматозен тип. Поради високиот степен на малигност, кај овој малигном, потребна е голема радикалност со проширена ексцизија и дисекција на вратот (Rice 1982; Norman 1996).

Преживување над 24 месеца е околу 70% за примарни операции, но само околу 50% кога се работи за малигнизиран рецидив (Batsakis&Luna 1990). Со долговремено траење како бениген микстен тумор, се зголемуваат можностите за негова малигна алтерација.

2.2.4.7. Acinous cell carcinoma

Воведен со класификацијата на Foote и Frazell od 1953 како малигна неоплазма на паротидна жлезда со застапеност од 5-9% кај паротидните малигни тумори. Претежно се јавува меѓу 30-40 годишна возраст, но опишуван е и кај деца (Levin 1975; Gardner 1980; Hutchinson 1982; Norman 1996).

Сл.39 МР приказ на АСС

Зависно од степен на мал;игнитет клиничката манифестација може да му биде крајно различна. Од бавен и долговремн раст како ограничена маса со лесна болност, до изразито агресивно буење, со инфилтрација на соседни структури и испад на фацијалис.

Дијагностички достапен претежно на имагинг методите - како хетерогена, хипердензна маса со мало пребојување и назначена екстензија (Teresi 1988; Colmenero 1991; Ptak i Geyer 1995).

Сл. 40 Хистопатолошки приказ на "високо" малигна форма на acinic cell carcinoma

Микроскопски може да се најдат повеќе вариетети: микроцистичен, ацинолобуларен, фоликуларен, медуларен, дуктулогландуларен и примитивно тубуларен тип. Од тука и објаснувањето за појава на многу касни рецидиви во висок процент, па затоа во радикалноста на третманот се препорачува парцијално ресецирање на фацијалниот нерв (Rice 1982;Conley 1987; Silverberg 1988; Laccurreye 1994; Philips 1995; Norman 1996).

2.2.4.8. Adenocarcinoma

Примарно малигно тумори на паротис кои не може да се уврстат во ниедна од претходните форми. Изразито агресивен малигном кој е застапен во 3-8% од малигномите на паротис и претежно се јавува меѓу 30 и 60 год. возраст. За одбележување е фактот да во 25% имаат локални метастази, а во 20% и далечни метастази.

Клинички се манифестираат како тврда, фиксирана маса, со изразена болност особено кон аурикулата, а во 22% пациентот има испад на фацијалис (Conley 1975; Batsakis 1987; Shah 1992).



Сл.41 Аденокарцином на длабок лобус на паротидна жлезда



Сл.42 Хистопатолошки приказ на аденокарцином со перинеурална инвазија

Микроскопски аденокарциномот може да биде солиден или папиларен со или без мукозна секреција, а епителното потекло е од дукталниот епител на интеркалатните дуктуси. Silverberg (1988) ја нагласува сличноста со аденокарцономот на дојка пред се поради интрадукталната папиларна пролиферација, а Simpson (1994) дава 4 класификациони форми на аденокарцином. Исклучиво високиот степен на малигнитет и овде наложува иницијална радикалност со постоперативен ирадијациони третман (Langdon 1993; Snyderman 1994; Norman 1996), но и покрај тоа прогнозата е лоша, а преживувањето над 24 месеца се движи до 50%.

2.2.4.9. Поретки малигни тумори на паротидни жлезди

Се работи за група од високо малигни тумори со различен патолошки супстрат и ниска инциденција. Релативно поприсутни се недиференцираниот и планоцелуларниот карцином со 2-4% од малигноми на паротис, потоа себацеалниот и дукталниот карцином за кои описи се среќаваат во поновата литература (Langdon 1993; Norman 1996).

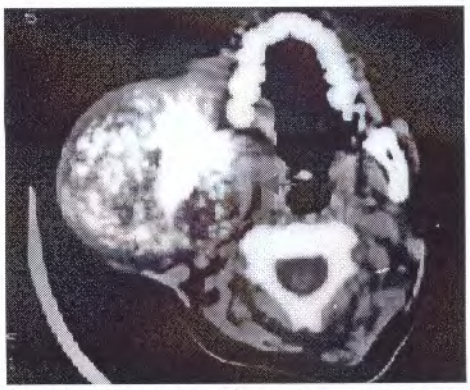

Сл.43 КТ- наод кај сарком на паротис

Тешки за дијагностика, а заедничка им е потребата од максимална радикалност во оперативата и можност од дополнителен ирадијациони третман.. Саркомите и примарни лимфоми кај овие жлезди се исклучително ретки и подлежат на ирадијацини третман. Карактеристичен приказ даваат при изведување на современите радиолошки дијагностички иследувања.

Сл.44 Метастатски карцином во паротидна регија

Метастатските малигни депозити во паротидни жлезди се релативно почести пред се поради богатството од лимфни нодули во ложата особено во претрагусниот дел. Почесто се резултат на лимфогена екстероризација (од меланом, планоцелуларен карцином на кожа или очни аднекси, малигноми на епифаринкс , малигноми на сегменти на уво и Сл.), а поретко хематигена дисиминација (од малигном на дојка, простата, штитна жлезда и сл).

Во дијагностиката треба да се диференцијално-дијагнистички очекува и овој тип на малигном особено кај тумефакти пред трагус (Raffla 1977; Silverberg 1988; Talmi 1991; Taylor 1993; Zheng 1997).

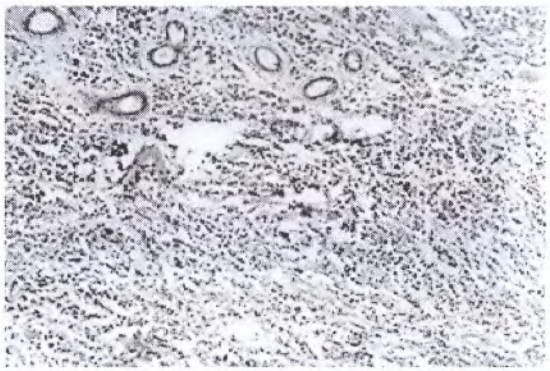

Сл.45 - хистопатолошки приказ на недиференциран карцином на паротидна жлезда

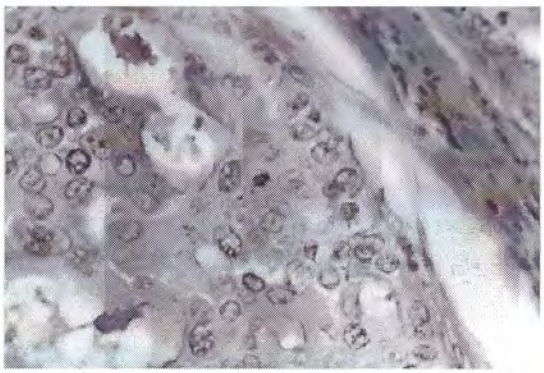

Сл.46 - хистопатолошки приказ на планоцелуларен карцином на паротидна жлезда

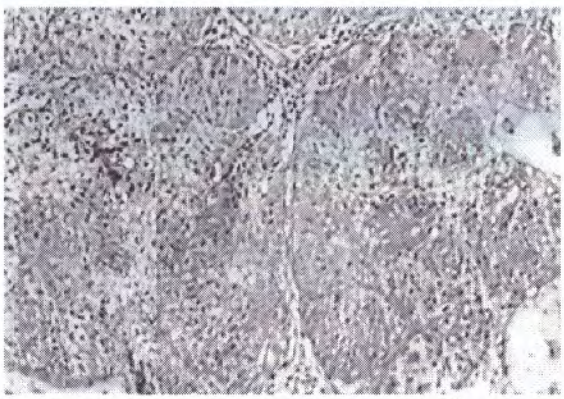

Сл.47 Хистопатолошки приказ на себацеален карцином на паротиднажлезда

Радикалниот хируршки третман се концептира врз претходна дијагностика и вклучува радикална дисекција на вратот. Прогнозата зависи од локалитетот и типот на примарниот малигном, а потоа и од радикалноста во оперативниот и постоперативниот третман.

2.3. Дијагностика на туморите на паротидните жлезди

Клиничкиот наод кој се базира на инспекција и палпација на промената, дополнета со фарингоскопски преглед и контрола на плунчана секреција, ги дава првите значајни податоци за туморот. Меѓутоа глобалната основа на оваа дијагностика ја чинат специјалните радиолошки процедури, дополнети со цитодијагностика. Радиолошките процедури може да бидат од конвенционална, скрининг или имагинг група.

2.3.1. Сиалографија

Сиалографијата претставува метода на радиолошка визуелизација на жлезениот канален систем после иницирање на контрастно средство.
Пф вата сиалографија ја направил Charpy(1900) на кадавер со употреба на жива како контрастно средство. Првата пак успешна сиалографија е изведена од Wiskovski(1925) со липиодол, со што е направен голем чекор напред во оваа дијагностика. Во многу трудови биле анализирани резултатите од сиалографиите, со покушаи за употреба и на водно-растворливи контрастни средства како и комбинирање на сиалографијата со други дијагностики во разни варијации. Som i Biller (1980) ја објавуваат најзначајната ваква варијација односно комбинацијата на сиалографијата со компјутеризирана томографија, покасно дополнета од Bryan 1981 и Stone 1987.

Сл.48 Сиалографски приказ при бениген тумор на паротис

При дијагностика на паротидните тумори, сиалографијата има примена и улога во визуелизација на промената по однос на локализацијата во или надвор од паротидната жлезда, како и промените во каналикуларниот систем. Бенигните тумори вршат експанзија(потискање) на каналниот систем со изглед на опфаќање на туморот како "топка во рака"(Туџаров 1983).

Кај малигните тумори во напредната фаза, поради инфилтративниот раст настанува раскинување на канални сегменти, со прекини во сиалографскиот приказ и неправилен излив на контраст, односно екстравазација. Битно е да се напомене дека ваков сиалографски приказ може да се добие само кај напреднати фази на тумори, па затоа денес постојат поделени мислења за вредноста на сиалографијата во дијагностиката на паротидните тумори.

2.3.2. Сцинтиграфија

Сцинтиграфијата се заснива врз способноста да епителните клетки на каналниот систем да акумулираат радионуклид(техницИум 99м) во различна количина пред да се излачи со плунката, а потоа истото се визуелизира преку систем за детекција составен од колиматор, конверзионен систем и систем за третман. При читање на сцинтиграмот кога се работи за тумор во паротидата, се констатира намалена скенска концентрација ("ладна зона") на акумулираниот радионуклид. Единствено при аденолимфом има интензивна акумулација на ТехницИум 99м.

Во поново време оваа метода сосема е истисната со развојот на современите радиолошки техники, а анализите покажаа дека дури и сиалографијата дава далеку повеќе дијагностички информации. Основен недостаток на сцинтиграфијата за дијагностицирање на паротидни тумори е нејзината ниска специфичност, а и можноста за визуелизација е само за тумори поголеми од 1,5см. Заради сето ова, во нашите резултати ќе биде спомната само во ретроспективата.

2.3.3. Ултрасонографија

Релативно нова дијагностика, кај нас воведена од пред девет години, а првите објавени искуства за нејзина употреба во паротидната дијагностика датираат од 1976 (Neiman i Philips). Ехо-приказот се добива компјутерски, врз основа на повратниот бран на ултразвукот од гранична површина, што претставува медиум со различна густина.

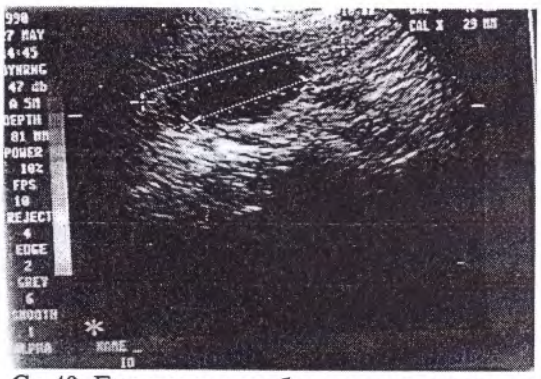

Сл.49 Ехо приказ на бениген паротиден тумор

Тоа е неинвазивна, едноставна, скрининг метода, со која брзо се утврдува постоењето на неоплазма, локализацијата, формата и димензиите (Гаврик 1987). Нема никакви нузефекти и може повеќе пати да се повторува. Со одредување на хипер или хипо-ехогеност лесно се разграничува циста од солиден тумор, но помали можност има за лезии во длабок лобус (Цветиновиќ 1991).

Во нашиот дијагностички алгоритам е прва од специфичните дијагностики при суспектност за постоење на паротиден тумор.

2.3.4. Компјутеризирана томографија (КТ)

Претставува револуционерно откритие во радиологијата после откривањето на рентген зраците. Воведена е како метода од Haunsfield(1972), додека за дијагностика на паротидни тумори за прв пат е употребена од Som(1979). Кај нас за оваа патологија започна да се користи од 1988 г. во соработка со Радиолошки институт, со трета генерација КТ-скенер.

Овој апарат се состои од три системски делови: рентгенски, компјутерски и мониторски дел, преку кои се визуелизира бараното иследување со можност за избор на правец на пресеци (аксијален, фронтален или сагитален), и избор на густина меѓу 25 можни типови.

Во суштина тоа се КТ единици за изразување на релативната можност за линеарна абсорпција со вредности од -1000 за воздух до +1000 за коскени структури. Контрастот на сликата се е зависен од разликата во густината која може да се регистрира помеѓу две точки. Кај поновите генерации на скенери оваа резолуција е повисока, а тоа овозможува поадекватна визуелизација и на мекоткивните структури, со дополнителна можност да со зададениот компјутерски програм, добиената слика биде реконструирана во сите одбрани равнини т.е. тродимензионално (Врчаковски 1991).

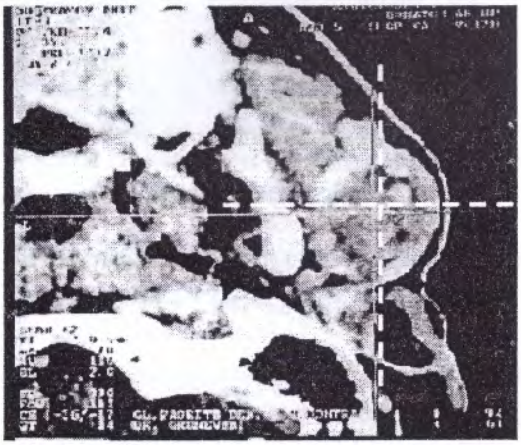

Сл.50 КТ- сиалографија на бениген тумор во паротидна жлезда

Начинот на изведување може да биде стандардно - како нативна серија на КТ, но најчесто се прави комбинирано КТ со инравенски контраст, а по потреба може да се направи и КТ-сиалографија. Овие три начини на изведување на КТ, нудат можности за диференцирање на сосем мали, непалпабилни лезии, особено важно за тумори во длабок лобус, за кои ниедна дотогашна метода немаше ни приближна можност (Stone 1987; Byrne 1989; Kress 1993).

Докажани се и вредностите во одредување на карактерот на туморот по однос на бенигни или малигни особини, преку одредување на дензитет (нумерички вреднувана специфична густина на ткивото на туморот), граници кон околни ткива во три димензии и контрастното пребојување (Barsotti 1994).

2.3.5. Магнетна резонанца (МР)

Магнетната резонанца претставува највисок степен на т.н. "imaging revolution" методите, заснована на принцип на протонско одбивање. Извор на енергијата е статичен магнет со силно електро-магнетно поле, а сликата се добива врз база на електрични импулси добиени со ротирање на надворешно електро-магнетно поле, се детектираат со специфичен антенски систем и компјутерски се трансформираат во слика. Кога ќе се исклучи надворешното магнетно поле протоните на ткивата повторно се стабилизираат во т.н. еквилибриум, односно враќање од трансверзален во лонгитудинален магнетизам. Времето во кое се обновува лонгитудиналниот магентизам се именува како T_1, а времето за изгубување на трансверзалниот магнетизам како T_2. Зависно од густината и составот на ткивата, овие времиња може да бидат подолги или пократки и према тоа се разликуваат како структурни компоненти во добиената слика (Mandelblatt 1987; Casellman 1987). Паротидната жлезда како изразито мекоткивна зона има релативно кратко

време на обновување и затоа се визуелизира како хиперинтензивен приказ во однос на околните структури.

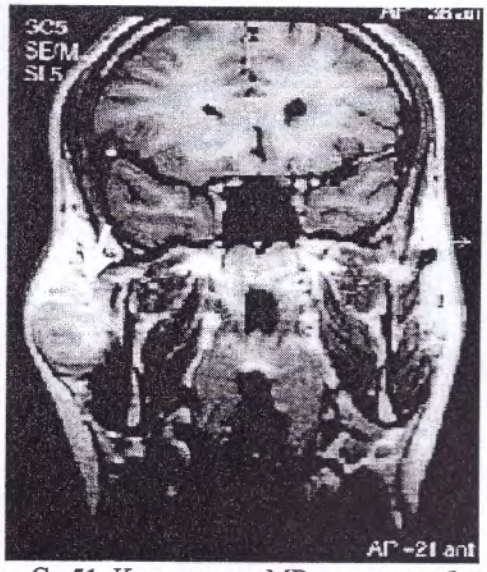

Сл.51 Коронарен МР приказ на бениген тумор во акцесорен лобус

Со тоа, освен егзактното разграничување од околните структури, оваа метода овозможува и концизно одредување на учеството на поедини ткивни конгломерати во дефинираниот процес, а тоа е веќе можност и за евалуација на хемизмот на промената, со рефлексија за карактерот на туморската промена (Teresi 1987; Heissler 1994). Оваа резолуција се потенцира во својата виртуалност при изведување на скенирањето со интравенски контраст. Компјутерскиот дел на системот овозможува директна можност за тродимензионален приказ во зададените равнини.

Просечното време за изведување на оваа метода за дијагностика на паротидна регија, изнесува околу 45 минути.

2.3.6. Аспирациона биопсија за цитодијагностика

Со првита анализи-почнувајки од Conley 1975, оваа метода го дава својот придинес во дијагностиката на паротидните тумори, но е и предмет на дискутабилност пред се поради лажно позитивни и лажно негативни резултати, како и поради цитолошки изразитата специфичност на овие тумори. Lindeberg и Ackerman во својата студија од 461 случај утврдиле 20 лажно позитивни и 20 лажно негативни наоди, а како задоволителни наоди утврдиле кај 63%. Успешноста на метода потполно зависи од внесот на иглата во промената, односно да допре до герминативниот дел на неоплазмата (Зографски 1991; Pitt 1992), а секако и искуството на компетентниот патолог. Усмерувањето може да биде помогнато и комбинирано со радиолошките дијагностики, најчесто со ултразвук, а Ljung 1984 опишува кпмбинација на аспирациона биопсија со КТ.

2.4. Оперативен третман на паротидните тумори

Историјатот на хируршкиот третман на овие тумори датира многу порано од појавата на дијагностичките методи, меѓутоа по нивното воведување, хирургијата на овие тумори доби голема помош и почна да претрпува радикални измени.

Во литературата, како први објавени податоци за хируршко отстранување на тумори на паротидната жлезда се записите на Heister od 1767 и на Siebold од 1793 и 1797 год. Англискиот хирург John Hunter vo 1785 година, опишал отсранување на голем паротиден тумор, меѓутоа не го евидентирал

како паротиден тумор, туку како "тумор на врат со непознато потекло". Многу оскудни и изолирани прикази за вакви операции се јавуваат во Европа во периодот 1810-1840 година, а прва објавена класификација е од Berard 1841 год. Слични, групирани прикази на случаи, објавиле и Billroth 1859 год. и Virchow 1863 год. Од американските хирурзи се среќаваат спорадични објави на случаи оперирани од паротидни тумори, а први евидентирани оперативни зафати на паротидни тумори се спомнуваат од доајенот на хируршката анатомија SD Gross, кој објавил дека првите операции на паротидни тумори се изведени од McClellan и Warren во 1804 година. Прикази на случаи за оваа оператива дале и Davidge1823 и Beclard 1824 година. Сите овие објави го инспирирале Granville Pattison да во 1833 година го издаде првиот запис за оваа хирургија под наслов: "Дали до сега сме екстирпирале цела паротидна жлезда".

Ваквите инцидентни објавувања се карактеристика на периодот до појава на рентген зраците и новите дијагностички можности, а тоа е почетокот на дваесеттиот век. Во тој период е направена и првата тотална паротидектомија со сочувување на фацијалниот нерв од Thomas Cawardine во 1907 год, со дополнителкни описи од Blair 1913 и Sistrunk 1921. Интересен е податокот дека Sistrunk прв опишал периферен пристап за сочувување на фацијалниот нерв. Но и покрај овие напредувања, сé до четриессетите години на овој век, во паротидната хирургија најчесто користена метода била екстирпацијата(енуклеацијата). Тука е и одговорот зошто многу мал број на хирурзи се зафаќале за овие операции, односно енуклеирањето кај овие тумори било пратено со висок број на рецидиви и повреди на фацијалниот нерв. Поопширни студии од тој период дале McWhorter во 1917 год. и Adson во 1923 год. кои дале описи и на хируршката анатомија на оваа регија, после што започнал поголем прилив на стручни трудови како прилог во оваа хируршка проблематика. Меѓу другото, давани се и сугестии за хемиска каутеризација на останатиот жлезден дел, по примерот на Ochsner 1921, со 50% цинков хлорид. Во тоа време се јавуваат и првите предлози како хируршки техники за реконструирање на оштетен или ресециран фацијален нерв при овие операции. Прв опис од ваков вид дал Blair (1926) со фасцијални траки решавање на парализа на фацијален нерв, додека конкретни студии по однос на раната неурорафија и графтирање на фацијалниот нерв дале Maxwell (1951) и Conley (1955). До денес се изнудени повеќе модифицирани микро-хируршки техники за имедијантна или одложена реконструкција на фацијалниот нерв со доста нагласена варијабилност во постоперативните резултати.

Современиот период на хирургијата на паротидните тумори почнува од 1940 година, кога Bailey во Англија, Janes во Канада и Redon во Франција, независно еден од друг, го промовираат методот на конзервативна паротидектомија за бенигните паротидни тумори, кој денес е скоро универзално прифатен. Комплетната разработка и дефинираност, во една голема серија на случаи, ја објавил Heys Martin 1958 година, со целосно аранжирање на спектарот на операции за паротидни тумори.

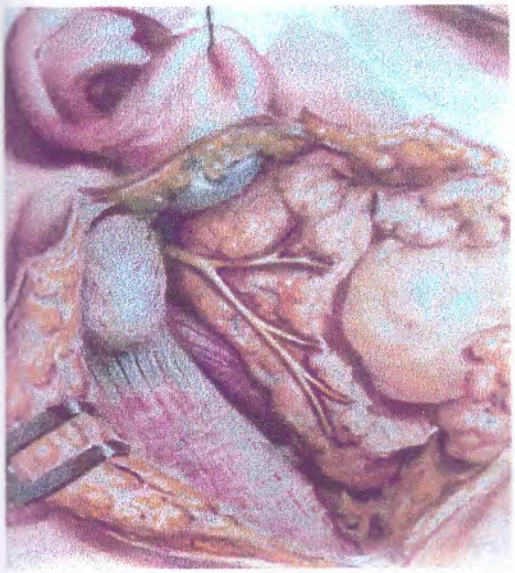

Сл.52 Шематски приказ на суперфициелна паротидектомија по Martin

Сл.53 Оперативен приказ на суперфициелна паротидектомија (наш пристап)

"Оригиналноста на промовираната метода се состои во тоа да се прво идентифицира фацијалниот нерв, а потоа се отстранува жлезденото ткиво со туморот во него" (Martin 1964). Од тогаш, до денешни денови, објавувани се повеќе модификации во однос на пристапот за идентификација на стеблото на фацијалниот нерв , а исто така околу пристапот и отстранувањето на туморите со алтерација на длабокиот лобус на жлездата.

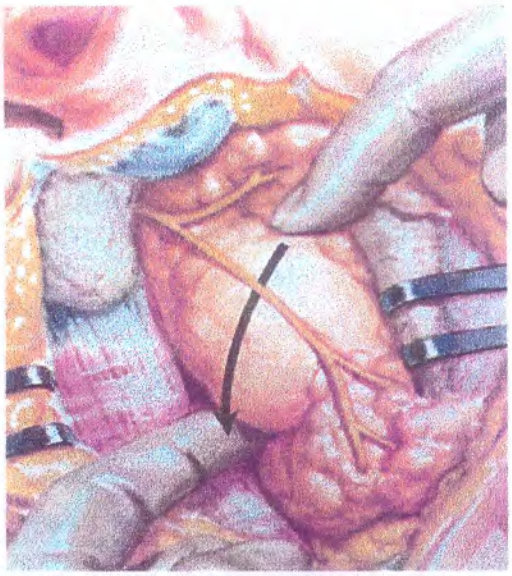

Сл.54 Шематски приказ на тотална паротидектомија - туморот е во длабок лобус

Сл.55 Оперативен приказ на ложата после тотална паротидектомија

Како што претходно напоменавме, хирургијата на паротидните тумори е хирургија на фацијалниот нерв пред се во однос на неговата презервација, како со техниката на оперирање, така и со спречување на рецидивирање и малигнизирање, а од друга страна паротидектомијата е радикална метода бидејки заедно со туморот се отстранува и делимично или целосно жлезденото ткиво. Во врска со оваа метода публикации и анализи на серии

издале поголем број на автори од кои позначајни да се споменат се студиите на Janes (1940), Patey (1940), State (1949),Brown и Fryer (1950), Byars (1952), Martin (1952), Brinthall (1955), Davis (1956), Robinson и Forrest (1957), Beahrs и Adson (1958) и Eneroth (1964).

Конечно, со публикација на книгите на Anderson и Byars (1965) и Conley (1975), дефинитивно се систематизира целата хируршка патологија и оператива на паротидните тумори во корелација со фацијалниот нерв, при што комплетно се компарирани и анализирани полемиките за различните дотогашни искуства и методи.

Голем придонес во развојот на хируршките техники и комплетниот третман на овие тумори во последните години дале студиите на големи серии на вакви пациенти објавени од Eneroth (1968), Rankow (1968), Шкоклев (1969), Чупар (1976), Glaser (1979), Betsakis (1979), Rice (1982), Туџаров (1983), Seifert (1984), Donovan и Conley (1984), Woods (1986), Converse (1988), Симовиќ (1994) и Norman (1996)

Со современите сознанија за паротидните тумори, најголем број на автори инсистираат на радикалност во оперативата. Разликите во хируршките методи воглавно се засниваат врз пристапот на фацијалниот нерв-односно неговите гранки. Методите се делат на методи со пристап од центар(центрифугален метод)-прво се идентифицира стеблото на фацијалниот нерв, а втората група методи(центрипетални методи)-има пет различни пристапи од периферија кон центар. Зависно од видот на неоплазмата, хируршката пракса на мнозинството автори потврди дека многу поприфатена е првата група на методи.

2.5. Постоперативен третман

Дополнение на хируршкиот третман кај одредени форми на малигни тумори на паротидни жлезди може да биде ирадијаци и цитостатски третман.

Сл.56 Маркација на поле за ирадијација на паротиден тумор

Сл.57 Постирадијациона компликација - рецидив со некроза и перихондрит

Ирадијацијата како куративен метод се користи само при лимфоми на паротис поради фактот дека паротидните тумори се радиорезистен-тни, додека нејзината вредност како комплементарна на хируршкиот третман е во следните случаи: (а) малигни паротидни тумори на длабокиот лобус; (б) малигноми со висок сте-

пен на малигнитет поради опишаните можности за локални и далечни метастази; (в) после парцијална ресекција на фацијалниот нерв кога туморот бил близу до него; (г) кога патохистолошкиот опис укажува на можни малигни промени на ивиците од дисектатот (Conley 1975; Туџаров 1983; Падован 1987;Штајнер 1988; Garden 1994; Norman 1996).

Поопширните студии на Fletcher, Boles, Woods и Henry според Rice 1988 укажуваат на извесно смалување на рецидивите и подобрување на времето на преживување кај случаи со постоперативна ирадијација со дози меѓу 60-90 Gy, но и можни локални постирадијациони компликации како што се: наглувост, рецидив на туморот со некроза, коскена радионекроза, перихондрит на ушната школка и сл.

Цитостатскиот постоперативен третман се повеќе си го обезбедува местото и кај овие тумори. Бројни студии во последниве години ја докажуваат вредноста преку подобрување на времето на преживување кај високо малигните форми на паротидни тумори (Noguchi 1994; Rahman 1995; Kim 1996; Norman 1996). Од поновите искуства со овој третман, како нахефективна за паротидните малигноми се покажува комбинацијата меѓу Cysplatin, 5-Fluorouracil, Bleomycin со или без кортикостероид. Okamoto (1996) во серија од 58 случаи третирани со лимфокин-активаза укажува на активно влијание на имунохемотерапија како дополнение на цитостатиката.

2.6. Компликации и прогноза при третманот на паротидните тумори

Можните влијанија врз компликациите и прогнозата кај овие тумори, поради наведените специфичности, се однесуваат како за банигните така и за малигните форми на тумори.

Кај бенигните форми, многу важен фактор е предоперативното планирање со дијагностичкиот панел на методи во однос на димензиите, локализацијата, инкапсулираноста со знаците за бенигност и односот со фацијалниот нерв (Conley 1975;Rice 1982;Teresi 1987;Byrne 1989;Langdon 1993;Heissler 1994;Phililips 1995;Norman 1996;Zheng 1997). На тој начин многу е олеснета реализацијата на вториот фактор-радикалност во првата операција, со што значително се смалува процентот на компликациите во смисол на испади на фацијалниот нерв, рецидиви и малигнизирање, а добрата хируршка техника директно влијае и врз нивото на рани компликации (дефект, инфекција, Fray-ов синдром и Сл.).

Кај малигните форми на паротидни тумори освен наведените фактори на добра предоперативна припрема и избор на радикален хируршки треман, битно влијание имаат и: траењето на симптоми пред опаерација, "биологијата" на туморот со степенот на малигнитет, екстензијата во вонжлездени структури, инволвираноста на фацијалниот нерв и евидентноста на метастази. Сите овие фактори директно влијаат врз времето на

преживување за кое добиваме различни проценти од објавените студии, за различните врсти малигни паротидни тумори (Eneroth 1970; Rafla 1977; Shidnia 1980; Rice 1982; Seifert 1986; Silverberg 1988; Byrne 1989; Ferreria 1990; Chidzonga 1994; Plumbeck 1995).

3. ЦЕЛИ НА ДИСЕРТАЦИЈАТА

Специфичноста на проблематиката на паротидните тумори по однос на хисто-патологијата, дијагностиката и хируршкиот третман, дополнета со современите хируршки интенции за максимално очувување на инегритетот и функцијата на фацијалниот нерв при спроведување на актуелната принципиелност за оперативна радикалност, а посебно и нашите повеќегодишни клинички искуства со индикативност за покачување на инциденцата на овие тумори во последните години, го формираа концептот на целите на дисертациониот труд, а тоа се:

- Компаративно да се процени вредноста на резултатите добиени со предложениот панел на дијагностички методи.
- Да се евалуираат можностите на ваквиот дијагностички пристап во планирањето на типот и опсегот на хируршката интервенција.
- Да се процени вредноста на резултатите добиени со ваквиот софистициран оперативен приод во однос на зачувување на функцијата на фацијалниот нерв, при хируршкиот третман на паротидните тумори.
- Да се одреди честотата и видот на постоперативните компликациии посебно испадите во функцијата на фацијалниот нерв и рецидивите како бенигни или малигни алтерации.
- Да се корелира "staging" градуацијата со времето на преживување кај малигните форми на паротидни тумори.
- Да се споредат добиените резултати со претходните резултатите на ретроспективната група, дијагностицирана со конвенционалните методи и хируршки третирана со конзервативни методи.

Останува предизвик кај малигните форми на овие тумори можноста за преживување од една и повеќе години по оперативната интервенција и додатниот третман значаен за квалитетот на преостанатиот живот, психолошкиот и социо-медицинскиот исход.

4. МАТЕРИЈАЛ И МЕТОДИ

4.1.Материјал на дисертацијата

Во дисертациониот труд обработен е сопствен материјал од пациенти третирани на клиниката за максилофацијална хирургија во периодот од 1.01 1984г до 31.12 1996г. со верифициран тумор на паротидна жлезда, како и сопствен материјал од пациенти третирани на одделот за максилофацијална хирургија во Битола во периодот од 1.05 1989г до 31.12 1994г.

Колектирана група ја сочинуваат 152 пациенти со сепаративна поставеност на една ретроспективна група од 90 пациенти третирани со конвенционални методи на дијагностика и во најголем дел конзервативно-хируршки методи на третман, компарирани со анализа на проспективна група која содржи дел од 62 пациенти третирани со новиот концепциски, дијагностички алгоритам, и софистицирана радикалност во оперативниот третман.

Анализата на материјалот се изведуваше врз база на обработка на податоци од комплетната клиничка документација и тоа: дневник за прием и отпуштање на хоспитализирани пациенти, одделенски дневник, историја на болниот, наоди од радиолошки испитувања, наод од аспирациона биопсија со цитодијагностичка класификација, оперативен протокол, оперативен наод и конечно патохистолошки наод со конечна дијагноза на туморот.

Дијагностичките анализи во истражувањето се темелат на критериуми добиени по експлицитна обработка на пациентот во тек на дијагностичките процедури на институт за радиологија, институт за патологија и институт за радиологија и онкологија во Скопје. Сето тоа се изведуваше према концептот на нормативи што се актуелно компатибилни со дијагностичкиот одговор за проблематиката на паротидните тумори.

Селекцијата на случаи беше исклучиво на дефинитивно потврдени казуси со паротиден тумор, чија дијагноза беше компатибилна со претходно објавената хистопатплошка класификација на W.H.O.

Податоците за постоперативниот ток кај пациентите од ретроспективната група ги евидентиравме врз основа на податоците од историјата на болест и контролен преглед. За таа цел индивидуално ги поканувавме пациентите на контролен преглед. Во одреден број случаи беа консултирани и матични служби или директно се контактираше со блиската фамилија.

Проспективната група беше следена во целост со последни контролни прегледи во тек на 1997 година, евидентирани во специфично разработен шаблон на *анкетен лист*, со расчленет одговор за поедините дијагностики,

оперативниот резултат и постоперативното следење со период на опсервација од 6 до 24 месеци.

За одредени случаи беа консултирани и други клиники чија дејност опфаќа и оперативен третман на паротидни тумори. Консултативни податоци се вклопени од клиниката за ОРЛ-Скопје, клиниката за пластична и реконструктивна хирургија-Скопје, клиниката за максило-фацијална хирургија-Београд и клиниката за максилофацијална хирургија при ВМА Београд.

4.2.Методи на испитувањата

4.2.1.Клиничко-анамнестички статус

Иницијалната обработка беше направена на основните карактеристики на примерокот разделени во три подгрупи. Полот, возраста и страната ја чинеа првата подгрупа, траењето на симптомите и презентацијата на туморот втората, додека димензиите и глобалниот тип на туморот третата.

Податоците беа евидентирани селективно анамнестички, со конкретизираност и објективен наод кај проспективната група. Клиничкиот преглед стандардно вклучуваше инспекција, палпација и орофарингоскопски наод со акцент на унифицираната методологија за иследување на саливарната патологија. На ваков начин беше конституиран клиничкиот наод за: тумор постоење, локализација, екстензија и карактер; критериуми кои се реплицираат во сите останати дијагностички методи, за адекватна статистичка евалуација на секоја поединечно и сите заедно од хируршки аспект. При тоа, за референтни варијабли поставени беа оперативниоит и патохистолошкиот наод.

4.2.2.Радиолошки дијагностички методи

Акцентот на анализата беше ставен на разликата во дијагностичките радиолошки методи користени во двете групи на пациенти. Привилегијата на проспективната група со можност за комплетно искорисување imaging техниките ја анализираме и докажуваме со поставените варијабли во однос на специфичноста и сензитивноста на компјутеризираната томографија со или без интравенски контраст, КТ сиалографијата и најсофистициранта метода на Магнетна Резонанца со или без интравенски контраст.

Вредностите и на останатите радиолошки дијагностички методи беа евалуирани со анализа на зададените варијабли, а редоследот на поедините дијагностики се концептираше према заеднички договорен и изработен дијагностички алгоритам за тумори на паротидните жлезди, во соработка со радиолошкиот институт во Скопје.

4.2.2.1. Ултрасонографија

Техничкиот аспект на осцилоскопското прикажување нуди три базични можности за ултрасонографска интерпретација. Во првиот т.н А-модус на интерпретација, прикажувањето на ултразвучното одбивање е во вид на осцилоскопски бранови со различни врвови со голема згуснатост на истите. Вториот е т.н. Б-модус на интерпретација, каде прикажувањето е во вид на концентрација на точки со различна густина, додека третиот тип е т.н. gray scale на прикажување, кој во суштина е модификација на Б-модусот, но со можност за појасно отцртување на различните структури. Во нашите испитувања беше користен третиот тип на ултрасонографско интерпретирање со дополнителна можност за корегирање на оштрината на приказот на повратниот ултразвучен бран.

Сл.58 Апарат за ултразвучна дијагностика

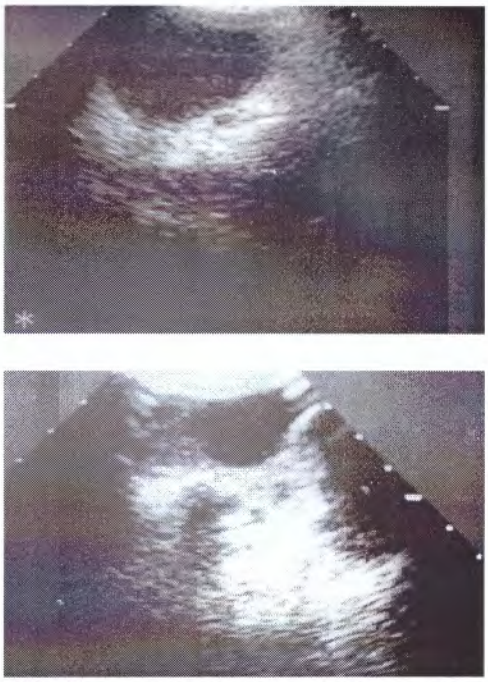

Сл.59 Ехо прикази на различни типови на тумори во паротидна жлезда

Ултразвучната дијагностика беше изведувана на апарат со висока резолуција Toshiba Sonolayer L-SAL-50 A, при што беа користени линеарни сонди од 7,5 Mhz и 5 Mhz. При изведувањето на методата стандардно беа користени аксијални и сагитални пресеци на испитуваните паротидни ложи. Добиените осцилоскопски прикази беа фотодокументирани, а потоа евалуирана према зададените компарабилни параметри за дијагностика на паротидни тумори.

4.2.2.2. Сиалографија

Најмногу експлоатирана и ценета метода во дијагностиката на саливарната патологија, се до појавата на новите imaging методи. Сеуште актуелна и индицирана за утврдување на воспалителни промени, фистули,

4.2.2.1. Ултрасонографија

Техничкиот аспект на осцилоскопското прикажување нуди три базични можности за ултрасонографска интерпретација. Во првиот т.н А-модус на интерпретација, прикажувањето на ултразвучното одбивање е во вид на осцилоскопски бранови со различни врвови со голема згуснатост на истите. Вториот е т.н. Б-модус на интерпретација, каде прикажувањето е во вид на концентрација на точки со различна густина, додека третиот тип е т.н. gray scale на прикажување, кој во суштина е модификација на Б-модусот, но со можност за појасно отцртување на различните структури. Во нашите испитувања беше користен третиот тип на ултрасонографско интерпретирање со дополнителна можност за корегирање на оштрината на приказот на повратниот ултразвучен бран.

Сл.58 Апарат за ултразвучна дијагностика

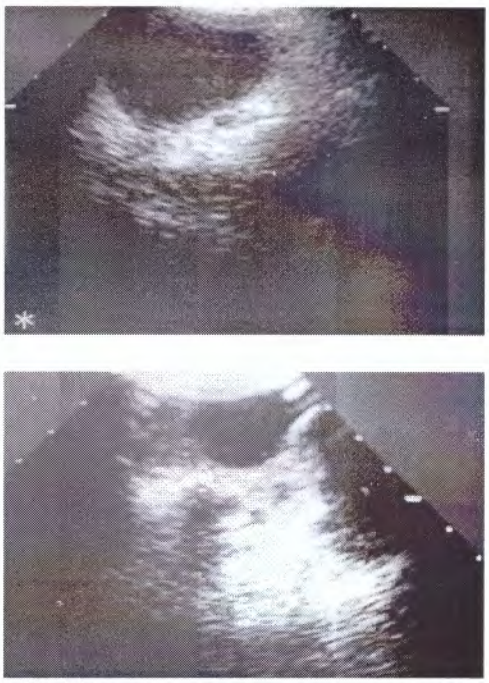

Сл.59 Ехо прикази на различни типови на тумори во паротидна жлезда

Ултразвучната дијагностика беше изведувана на апарат со висока резолуција Toshiba Sonolayer L-SAL-50 A, при што беа користени линеарни сонди од 7,5 Mhz и 5 Mhz. При изведувањето на методата стандардно беа користени аксијални и сагитални пресеци на испитуваните паротидни ложи. Добиените осцилоскопски прикази беа фотодокументирани, а потоа евалуирана према зададените компарабилни параметри за дијагностика на паротидни тумори.

4.2.2.2. Сиалографија

Најмногу експлоатирана и ценета метода во дијагностиката на саливарната патологија, се до појавата на новите imaging методи. Сеуште актуелна и индицирана за утврдување на воспалителни промени, фистули,

траума, калкули и тумефакти во саливарните жлезди. По однос на дијагностика на туморни маси, во поново време се повеќе се заменува со компјутеризирана томографија, која во своите модуси на перформирање вклучува и комбинација со сиалографски контраст. Вклопените параметри за евалуација ќе ги дадат нејзините вистински вредности преку аналитиката со останатите методи.

Во нашата серија сиалографскоти иследување се изведуваше на Радиолошки институт каде радиограмите беа правени после претходно убризган контрастен раствор од маслен тип -Lipiodol - и тоа преку посебно инсталиран микро-катетер во Стеноновиот канал и количина на убризган контрастен раствор во просек околу 3ссм.

Сл. 60 Сиалографски прекин на канален приказ кај малигнизиран микстен тумор

За адекватна визуелизација на паротидната ложа, при изведување на сиалограмот се користеа следните проекции: фронтална проекција со соодветна ротација, профилна-закосена проекција и модифицирана Хирц проекција - само за случаи со суспектност за паротидна маса во длабок лобус или парафарингеално. Толкувањето на радиолошкиот наод се користи за компаративната анализа, при што параметар за одредување карактер на тумор е прекинот на каналниот приказ.

4.2.2.3. *Компјутеризирана Томографија*

Адекватно на инвестигацијата во претходните две дијагностички методи, кај сите 62 пациенти од проспективната група беше направена КТ анализа на туморската промена во паротидната ложа. Рутински скенови се правени на апарат Somatom H-Sp-CA со висока резолуција. Аксијалните пресеци се правеа паралелно на орбито-менталната линија со гранични пресеци на 5мм. Коронарните пресеци беа на иста граничност, но само во регијата на туморската промена. После нативната серија на скенови се анализираше и серија со интравенски контраст, а во 22 случаи беше изведувана КТ-сиалографија. Оскудноста во иницијалните радиолошки извештаи беше наскоро тимски надоградена во комплетен и детален опис на сите карактеристики на КТ-скеновите.

Анализата од радиолошки аспект за тумор граници, хомогеност, дензитет и боење, од наш аспект се дополнува со анализа на критериуми за тумор постоење, локализација, екстензија, карактер и колизија со фацијалниот нерв. За карактер на туморот ја користевме методата по Byrne заснована на групно анализирање на подформите за ограниченост, хомогеност, боење и дензитет на компјутеризираните томограми. За утврдување на однос со н.фациалис ја користевме методата по Bryan i Miller заснована на анализа на најблискиот сооднос на туморската промена со

анатомскиот локалитет на стеблото на н.фациалис-просторниот триаголник меѓу мастоидниот и стилоидниот наставок, со апекс кон ретромандибуларната вена.

Сл. 61 Шематско појаснување на КТ приказ на нормална паротидна регија

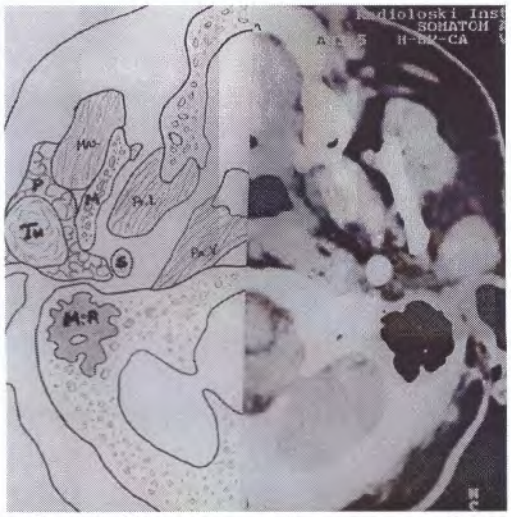

Сл. 62 Шематско појаснување на КТ приказ со тумор во паротидна жлезда

4.2.2.4.*Магнетна Резонанца*

Основен индикатор во анализата на резултатите кај оваа метода е интензитетот на "сенките во гри" кој е детерминиран преку интензитетот на сигналот, произведен од различните ткивни компоненти. Сигналниот интензитет зависи од неколку фактори т.н. магнетски параметри на ткивото, а тоа се:1.степенот на готовност на протоните да абсорбираат енергија од радиофреквентното треперење(T_1 опуштање); 2. кохерентноста на протоните при интеракцијата со абсорбираната енергија(T_2 опуштање); и 3. актуелниот број на протони во испитуваниот волумен(Протонски дензитет). Компактната коска не емитува сигнал и затоа се прикажува црна.

Сл. 63 Изглед на апаратурата за МР дијагностика користена во нашата анализа

Жлезданото ткиво на паротисот дава силен сигнал (хиперинтезитет), додека при постоење на тумор разликата во инезитетот е евидентна, зависно од типот на туморот. Во нашата анализа, при одредување карактер на тумор комплетно го анализиравме интензитетот на сигналот кај поедини тумори.

Снимањето се изведуваше на Радиолошки Институт во Скопје со апарат Philips Gyroscan во T_1 и T_2-weighted, со гранични пресеци од 1мм.

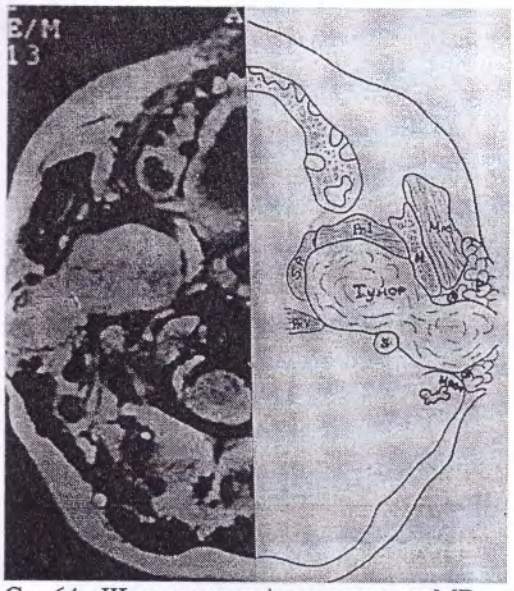

Сл. 64 Шематско појаснување на МР приказ со тумор во паротидна жлезда: M-mandibula; Ms-m.masseter; Ptl-m.pterygoideus lat.; S-proc.styloideus; MP-proc.mastoideus; P-gl. parotis; SP-spatium parapharingealis;

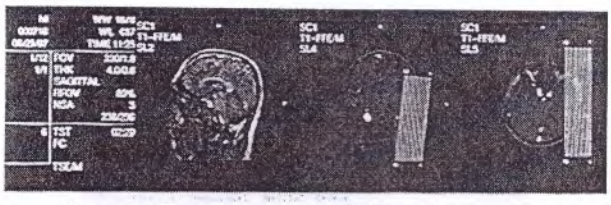

Сл. 65 Планирање на МР пресеците за паротидна регија

Освен компаративните параметри, при анализа на однос на тумор со н.фациалис, ја користевме методата по Teresi i Lufkin - за доследно одредување на овој сооднос во аксијалните пресеци. Со оваа метода критериуми за проценка на соодносот се три: н.фацијалис да е суперфициелно на тумор; потиснат од тумор(при инфилтрации); или длабоко од тумор(слободен).

4.2.3.*Цитодијагностика*

Кај сите испитувани случаеви во двете групи изведувана е предоперативна пункциона биопсија и даден цитолошки наод од Институтот за Радиологија и Онкологија во Скопје, со Cameco шприц од 10 ccm.

Фактичките цитолошки наоди со соодветна група, беа анализирани и компарирани со постоперативниот-дефинитивен патохистолошки наод за секој случај посебно. Добиените резултати ги групиравме како групи за статистичко евалуирање на дијагностичкиот капацитет на оваа метода, како и влијанието врз предоеративното планирање.

4.2.4. *Оперативни методи во третманот на паротидните тумори*

Најексплоатирана оперативна метода во испитуваната група беше суперфициелната паротидектомија со презервација на н.фациалис. Со оваа метода радикално беше отстранувана туморската промена, заедно со останатото жлездено ткиво од површниот лобус, со истовремена субтилна идентификација и препарација на н.фациалис. Конкретниот оперативен наод со егзактна анализа е вклучен како референтна вредност во сите анализи на компаративните параметри од дијагностичките методи. Исто така, добиени се оперативни наоди од уште 4 типа на оперативни методи, поретко користени во оваа група, а тоа се: суперфициелна паротидектомија со парцијална ресекција на н.фациалис; тотална паротидектомија со презервација на н.фациалис; тотална паротидектомија со рескција на н.фациалис и тотална паротидектомија со адекватна дисекција на врат. Енуклеација во оваа група е сведена како метода за употреба само кај нежлездени бенигни тумори, за разлика од контролната група каде беше далеку најексплоатирана.

Сл. 66 Обележана кожна инцизија

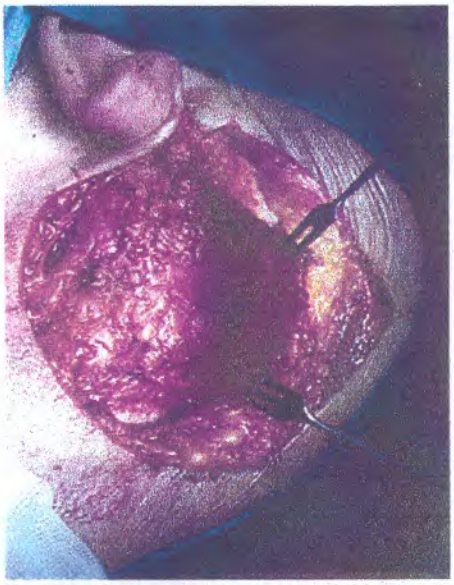

Сл. 67 Формирање на кожно ламбо

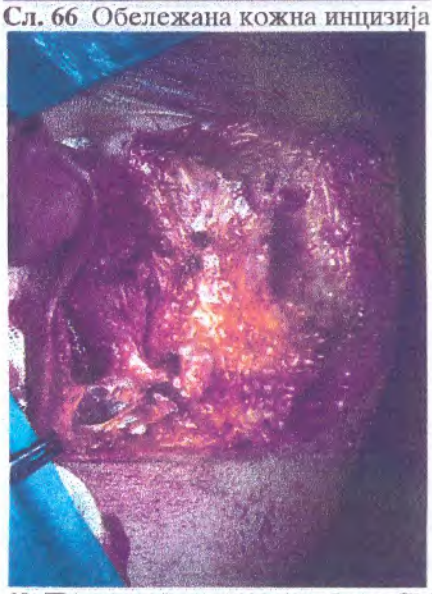

Сл. 68 Прикажан површен лобус и СМАС

Сл. 69 Идентификација на стебло на n.VII

Сл. 70 Препарација на завршни гранки на n.VII

Сл. 71 Одстранет површен лобус и целосно сочуван n.VII (преклоп со v.retromand.)

Сл. 72 Мобилизација на n.VII со увид во длабокиот лобус на паротидната жлезда

Сл. 73 Изглед на сутурираната оперативна рана по отстранување на дренажата

Во изведувањето на хируршките интервенции, користевме микрохируршка техника со помошна микроскопски наочари (Lupen brille-Heine) со објектна магнификација од шест пати, како и соодветен хируршки инструментариум.

Добиените оперативни материјали беа комплетно патохистолошки егзаминирани и тоа во најголем дел на Инстиутот за Патологија во Скопје, а дел од малигните претходни наод беа реевалуирани во степени на малигнитет преку ревизија на препаратите.

4.2.5. Патохистолошки анализи

Оперативниот и биоптичен материјал од оваа студија, за поставување на конечна патохистолошка дијагноза беше испраќан на Институтот за патологија при Медицински факултет Скопје.

За хистопатолошка обработка земани се во просек 3-5 ткивни исечоци (во зависност од обемноста и суспектноста на материјалот), истите се фиксираа 24 часа во 10% пуфериран неутрален формалин и после стандардни процедури на дехидратација, чистење и импрегнација, се вклопуваа во парафин. Сечени беа 5-7 микрони дебели парафински резови, а покрај стандардно Х.Е. боење, по потреба се користени и диференцијални боења Van Gieson, trichrom PAS i alcian blau.

Покрај парафински препарати при обработка на материјалот во строго селектирани случаи користена е и техника на смрзнати резови т.н. ex tempore биопсија, која претставува процедура од значење за хирургот кога треба да донесува брза одлука. Принципот на смрзнати пресеци е релативно едноставен во споредба со парафинското вклопување, водата во ткивото се смрзнува, формира цврст блок од ткиво чиј ембединг материјал е мразот и тој се сече во криостат. Ex tempore биопсијата не е рутинска метода за

употреба и нашите индикации беа оформувани врз база на сите претходни дијагностички процедури.

4.2.6. Статистичка обработка на резултатите

4.2.6.1. Дескриптивна статистичка обработка

Заради формирање подобар спектар за отсликување на карактерот на анализираните обележја, покрај непараметарските статистички методи, користевме претежно параметарски дескрипции под форма на фреквенции и проценти.

Атрибутивните варијабли на набљудувањето ни ги рефлектира фреквенцијата, односно бројот на пациенти кои припаѓаат во една засебна категорија на атрибутивното обележје.

Процентот претставува релативен број, индикатор за корелацијата на извесниот број на обележјето кон целината.

Нумеричките серии се анализирани со мерки на централна тенденција и мерки на дисперзија на податоците преку одредени коефициенти на односи, пропорции и стапки.

4.2.6.2. Аналитичка статистичка обработка

Поради тоа што дијагнозата на болеста и оперативниот третман често се базираат на неодредени проценки на лекарот, мислиме дека е неопходно да се знаат точните дијагностички веројатности, односно точните вредности на поедините дијагностички методи, во однос на точната дијагноза и утврдување на предоперативниот план. Во суштина поставеноста на анализата е формулирана така, да можат да се оценат перформансите на дијагностичкиот метод во решавање на одреден клинички проблем. Клиничкиот проблем се состои од одредени симптоматски и дијагностички специфичности, а конечното решение на проблемот е завршната дијагноза. Поради тоа ги анализиравме наодите добиени со клинички преглед, ултрасонографски преглед, сиалографски преглед, К.Т. и М.Р., во однос на:

-постоење на тумор во паротидната жлезда,
-локализација на туморот во паротидната жлезда,
-екстензија на туморот кон околните структури,
-карактер на туморот и
-колизија на туморот со фацијалниот нерв.

Вредноста на еден дијагностички тест теоретски може да се оцени преку Bayes-овата формула, но методолошки најконкретно се оценува со непосредна споредба на резултатите од испитувањето преку употреба на

"златниот"стандард, со чии адекватни анализи се проценува сепаратната вредност на методата, како и нејзините предности или недостатоци во однос на другите методи, при решавање на одреден клинички проблем.

. Овие анализи ги правевме со стандардниот статистички тест со конструкција на бинарна матрица:

♦Златен стандард♦	Позитивен резултат од референтниот тест	Негативен резултат од референтниот тест	Σ
Позитивен резултат од дијагностички от тест	**А** вистински позитивни резултати	**Б** лажно позитивни резултати	**А+Б**
Негативен резултат од дијагностички от тест	**В** лажно негативни резултати	**Г** вистински негативни резултати	**В+Г**
Σ	**А+В**	**Б+Г**	Вкупно

Fisher-ов тест на абсолутна веројатност во ваква таблица на контингенција може да се користи кога во било кое од полињата имаме вредност помала од 5. Се пресметува по формулата:

$$P=\frac{(А+Б)x(В+Г)x(А+В)x(Б+Г)}{АxБxВxГxn}$$

Како референтни вредности беа користени оперативните и патохистолошките наоди. При ова се добиваат следните статистички веројатности:

- Дијагностичка сензитивност по формулата А / А+В со која се означува точноста на позитивниот наод на контролираниот тест, односно индекс на веројатност на позитивен резултат на испитуваната варијабла , во случај на позитивен резултат на контролираниот тест. Овој индекс всушност е пропорција меѓу заболените со позитивен резултат на испитувањето(А) и вкупниот број на заболени пациенти(А+В), при што В - е број на пациенти со лажно негативен резултат.

- Дијагностичка специфичност по формулата Г / Г+Б со која се означува точноста на негативниот наод на контролираниот тест, односно индекс на веројатност на негативен резултат на испитуваната варијабла , во случај на негативен резултат на контролираниот тест. Тоа е односот меѓу незаболените од испитуваната болест(Г) и вкупниот број на незаболени (Б+Г); (Во повеќето случаи не е можно пресметување на специфичност на методата бидејќи оперативниот наод како референтна метода е секогаш точен и резултатот би бил секогаш 0/0).

Сензитивноста и специфичноста се **стабилни** белези на тестот, односно тие остануваат непроменети при различни пропорции на здрави и заболени испитаници.

- Дијагностичка точност по формулата А+Г / А+Б+В+Г со која се означува совпаѓање на резултатите добиени со дијагностичката метода и резултатите од златниот стандард.

- Позитивна предикативна вредност(ППВ) - индекс на веројатноста дека испитуваното заболување е навистина присатно кај испитаниците со позитивен резултат А/А+Б. Тоа е прогностичка вредност на позитивниот резултат.

- Негативна предикативна вредност(НПВ) - индекс на веројатност дека навистина не се заболени испитаниците при добиени негативни резултати Г/В+Г.

- Преваленца - е пропорција на навистина заболените со тестираната популација (А+В)/(А+Б+В+Г). Значајна е во одредени случаи, бидејки влијае на прогностичките вредности на дијагностичката метода.

За разлика од сензитивноста и специфичноста, последните својства се нестабилни, односно зависат од фреквенцијата.

За оцена на значајноста на разликите за одредени параметри е користен χ^2 - **тестот**, според компјутерскиот програм за медицинска статистика, а за оваа обработка е користен персонален компјутер ИБМ 350. На овој начин се тестираше нултата хипотеза(H_0) како недокажана претпоставка дека нема сигнификантна разлика меѓу испитуваните критериуми, компарирана со работната хипотеза(H_1) со која се укажува дека постои не случајна резлика која е под дејство на некој фактор. Има две нивоа на разлика и тоа $p<0,01$ - кога постои статистички високо сигнификантна разлика и $p<0,05$ - за статистички сигнификантна разлика. Пресметувањето е по формула:

$$\chi^2 = \sum[(o-c)^2/c]$$

при што за одреден степен на слобода (**df**) = **(r-1)*(c-1)**, према табеларните вредности се бара ризикот кој одговара за одредениот степен на слобода што всушност ни ја дава сигнификантноста(p).

Со еднофакторска и двофакторска анализа на варијанса на атрибутивни обележја на набљудување се испитуваше влијанието факторската фаријанса. Добиените вредности од варијансниот количник за

одредени степени на слобода, беа компарирани со табеларно зададените гранични вредности за да се одреди сигнификантноста.

Кај групата малигни тумори за регресивно прикажување на податоците се користеше **Kaplan -Meyer** -овиот тест.

5. РЕЗУЛТАТИ

5.1. Структура по пол, возраст, клинички симптоми и страна

Анализата на резултатите се однесува на двете концепирани групи на испитаници со вкупен број од 152 пациенти. Дистрибуцијата по пол и возраст од проспективната група е прикажана на Табела 1, а добиените резултати се во согласност со мнозинството досега објавувани анализи на сродни серии (автори).

Таб.1 Дистрибуција по пол и возраст на групата испитаници од проспективната група

Возраст	Машки		Женски		Вкупно	
	Број	%	Број	%	број	%
<10	0	0.0	1	3.4	1	1.6
10 до 20	2	6.1	1	3.4	3	4.8
21 до 30	5	15.2	7	24.1	12	19.4
31 до 40	12	36.4	11	37.9	23	37.1
41 до 50	6	18.2	5	17.2	11	17.7
> 50	8	24.2	4	13.8	12	19.4
Вкупно	33	53.2	29	46.8	62	100.0

Таб.2 Дистрибуција по пол и возраст на групата испитаници во ретроспективната група

Возраст	Машки		Женски		Вкупно	
	број	%	број	%	број	%
<10	2	4.1	1	2.4	3	3.3
10 до 20	3	6.1	3	7.3	6	6.7
21 до 30	8	16.3	7	17.1	15	16.7
31 до 40	19	38.8	14	34.1	33	36.7
41 до 50	7	14.3	10	24.4	17	18.9
> 50	10	20.4	6	14.6	16	17.8
Вкупно	49	54.4	41	45.6	90	100.0

Во проспективната група од 62 случаи поголема застапеност е од машки пол и тоа 53,2 %, а приближно истиот процент го добивме и кај ретроспективната група - 54,4 %. Што се однесува до возраста и во двете групи најголема застапеност е на возраста од 31 до 40 години, а потоа следуваат случаи на возраст од повеќе од 50 години -кај проспективната група 19,4 %, а кај ретроспективната група на второ место е возрасната група од 41 до 50 години (18,9%).

На графиконот 1 дадена е дескрипција на траењето на симптомите од појавувањето на туморот до моментот на испитување. Евидентно е дека про-сечното траење на симптомите е меѓу 18 и 32 месеца, со тоа што треба да напоменеме дека кај малигната група ова траење беше значително пократко, во просек од 6 до 18 месеци. Во ретроспективната група соодносот е сличен со тоа што индикативно е закаснетото прво јавување на пациентот кој нас.

Графикон 1: Траење на симптомите пред операција

Графикон 2: Дистрибуција на клиничките симптоми

На графиконот 2 прикажана е фреквенцата на присатните клинички симптоми кај пациентите со паротидни тумори од проспективната група. Најекспресивен симптом секако е отокот, знажителен број имаа болка во покасните стадиуми, повремено беа присатни инфилтрација, флуктуација и улцерација, а во 4 случаја имаше предоперативен испад на фацијалниот нерв.

Во однос на страната на појавување на туморот, добиените податоци се во корелација со наодите од литературата- кај проспективнат група 29 случаи беше алтерирана левата, а во 33случаи десната страна, додека кај ретроспективната група односот е 46 случаи лева и 44 случаи десна страна. Димензиите на туморите во двете групи се движеа во граници од 1,2cm до 12cm со просечен промер од околу 3cm. Најчесто место на развивање на туморот беше инфралобуларно, додека најретко туморот се развиваше во предел на долниот пол на жлездата.

5.2. Анализа по зададените критериуми

5.2.1. Постоење тумор

Постоењето на туморите воглавно беше укажувано од самите пациенти поради постоење на тумефакт во паротидната ложа, додека фактичкиот наод дека се работи точно за туморно заболување, беше диференциран со клинички и параклинички иследувања.

5.2.1.1 Клинички наод

Со клинички претражувања кај проспективната група, беше утврдувано постоење на туморот, кое потоа беше споредувано со оперативниот наод на тумор како сигурен доказ за неговото постоење. Анализата е дадена на Табела 3:

Таб 3. Компаративни резултати од клиничкиот и оперативниот наод за тумор постоење

Врста на тумор	Клинички наод доказ				Оперативен наод	
	има		нема			
	број	%	број	%	број	%
Adenoma Pleomorphe	31	100.00	0	0.00	31	50.00
Adenolymphoma-Warthin	9	100.00	0	0.00	9	14.52
Останати Бенигни	5	100.00	0	0.00	5	8.06
Малигни	16	94.12	1	5.88	17	27.42
Вкупно	61	98.39	1	1.61	62	100.00

Од вкупниот број случаи само кај еден случај воопшто не е откриено постоење на тумор со клиничко иследување. Во актуелниот случај се работеше за тумор на длабокиот лобус со инфилтративни промени, а пациентот беше дојден поради дисфагични тегоби со почетно нарушување на функцијата на фацијалниот нерв.

Високата сензитивност (**0,98**) и точност (**0,99**) на методата зборува дека самото туморно постоење прецизно се открива со еден детален клинички преглед.

Меѓутоа воспалителните или нетуморските компоненти во диференцијална дијагноза даваат пореална слика за правата вредност на клиничкиот наод. За таа цел направивме компарација на половичен број случајно одбрани пациенти со различити заболувања на паротидната жлезда при што ги добивме резултатите прикажани на табела 4. Веднаш се забележуваат значителни отстапувања во можностите на клиничкиот наод за диференцијално - дијагностичко разграничување на воспалителни и нетуморски заболувања на паротидната жлезда, во однос на прави туморски промени. Особено несигурни резултати оваа метода покажа кај лимфоепителните лезии.

Таб. 4. Анализа на резултатите добиени од клинички наод кај воспаленија, тумори и нетуморски заболувања

заболување	кл.наод	деф.наод
parotitis	17	20
M. Sjogren	5	8
tumor	38	31
cystis	2	3

Се забележува статистички сигнификантна корелација на клиничкиот наод со факторот вид на заболување. ($p < 0.05$)

5.2.1.2. Ехо наод

Постоењето на туморот докажано со ултрасонографско иследување, не покажа разлика во однос на клиничките иследувања.

Таб. 5. Компаративни резултати од ехо и оперативен наод при анализа на тумор постоење

Врста на Тумор	Ехо доказ				Оперативен наод	
	има		нема			
	број	%	број	%	број	%
Adenoma Pleomorphe	31	100.00	0	0.00	31	50.00
Adenolymphoma-Warthin	9	100.00	0	0.00	9	14.52
Останати Бенигни	5	100.00	0	0.00	5	8.06
Малигни	16	94.12	1	5.88	17	27.42
Вкупно	61	98.39	1	1.61	62	100.00

И кај овие иследувања, сензитивноста и точноста на методата се идентични, но со напомена дека ехо наодот ги задржува овие високи вредности и за диференцијална дијагноза на тумор од воспаление или нетуморска промена.

5.2.1.3. Сиалографски наод

Докажувањето на постоење на тумор во паротидната жлезда со сиалографија даде значително подруги резултати.

Таб. 6. Компаративни резултати од сиалографски и оперативен наод при анализа на тумор постоење

Врста на Тумор	Сиалографски доказ				Оперативен наод	
	има		нема			
	број	%	број	%	број	%
Adenoma Pleomorphe	24	77.42	7	22.58	31	50.00
Adenolymphoma-Warthin	9	100.00	0	0.00	9	14.52
Останати Бенигни	4	80.00	1	20.00	5	8.06
Малигни	11	64.71	6	35.29	17	27.42
Вкупно	48	77.42	14	22.58	62	100.00

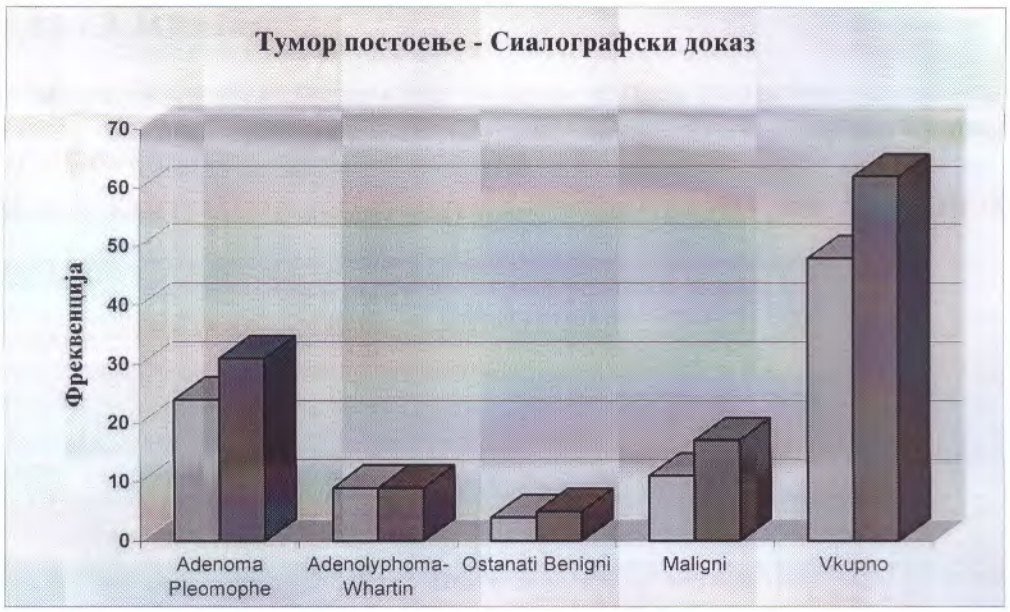

Графикон 3. Фреквенција на сиалографски доказ на тумор постоење (ANOVA prop. p< 0.01)

При испитувањата со оваа метода резултатите покажуваат дека дури кај 14 случаи (22,58 %) не е откриено постоење на тумор. Податокот за неоткриено постоење на тумор влијае и на резултатите од другите испитувања, така да во овој случај сензитивноста (**0.77**) и точноста (**0.77**) на методата имааат недозволиво ниски вредности, односно можноста да туморот не се дијагностицира овде е многу висока.

Двофакторската анализа во овој случај покажа значајна статистичка корелација меѓу факторите "тип на тумор" и "сијалографски доказ" (p<0.01).

Со употреба на еднофакторска анализа се докажа дека таа корелација најмногу е назначена кај adenoma pleomorphe і малигната група тумори. (p< 0.025).

5.2.1.4. КТ наод

Резултатите од оваа метода покажуваат дека во потполност се совпаѓаат со референтната метода, односно оперативниот наод. Од тие причини и сензитивноста и точноста даваат вредност - 1, и p=1, што само потврдува дека разлики не постојат.

Таб. 7. Компаративни резултати од КТ и оперативен наод при доказ за тумор постоење

Врста на тумор	КТ доказ				Оперативен наод	
	има		нема			
	број	%	број	%	број	%
Adenoma Pleomorphe	31	100.00	0	0.00	31	50.00
Adenolymphoma-Warthin	9	100.00	0	0.00	9	14.52
Останати Бенигни	5	100.00	0	0.00	5	8.06
Малигни	17	100.00	0	0.00	17	27.42
Вкупно	62	100.00	0	0.00	62	100.00

5.2.1.5. МР наод

Магнетната резонанса како понова метода користена е само кај 18 случаи од вкупно испитуваните случаи. Заради точно прикажување на резултатите земени се истите 18 случаи и од оперативниот наод. и во овој случај се покажува дека совпаѓањето е комплетно, што значи заклучокот е идентичен како кај КТ.

Таб. 8. Компаративни резултати од МР и оперативен наод при анализа на тумор постоење

Врста на тумор	МР доказ				Оперативен наод	
	има		нема			
	број	%	број	%	број	%
Adenoma Pleomorphe	10	100.00	0	0.00%	10	55.56
Adenolymphoma-Warthin	3	100.00	0	0.00%	3	16.67
Останати Бенигни	0	0.00	0	0.00%	0	0.00
Малигни	5	100.00	0	0.00%	5	27.78
Вкупно	18	100.00	0	0.00%	18	100.00

5.2.2. Локализација

Локализацијата на туморот беше испитувана со наведените методи во однос на тоа дали појавата на туморот е во површниот лобус, длабокиот лобус, двата лобуса или акцесорниот лобус. Добиените резултати од реализираните иследувања со компаративна евалуација и статистичка обработка се прикажани на соодветни табели и графикони. Како референтна вредност беше користен оперативниот наод со конкретните наоди дадени на таб 9, кои беа споредувани со наодите од зададените дијагностичките методи.

Таб. 9. Дистрибуција на туморната локализација во поедини лобуси на паротидната жлезда

Врста на тумор	Оперативен ноад								
	површен лобус		длабок лобус		двата лобуса		акцес. лобус		Вкупно
	број	%	број	%	број	%	број	%	број
Adenoma Pleomorphe	26	83.87	1	3.23	1	3.23	3	9.68	31
Adenolyphoma-Warthin	9	100.00	0	0.00	0	0.00	0	0.00	9
Останати Бенигни	5	100.00	0	0.00	0	0.00	0	0.00	5
Малигни	9	52.94	4	23.53	4	23.53	0	0.00	17
Вкупно	49	79.03	5	8.06	5	8.06	3	4.84	62

5.2.2.1. Клинички наод

Анализата на резултатите добиени со клиничко иследување по однос на локализација на туморот веќе покажа извесни отстапувања при компарација со референтниот оперативен наод. Наодите од клиничките претражувања во однос на локализацијата на туморот дадени се во следната табела и графикон:

Таб. 10. Дистрибуција на резултати за локалозација на туморот со клинички наоди

Врста на тумор	Клинички наод - доказ								
	површен лобус		длабок лобус		двата лобуса		акцесор. лобус		Вкупно
	број	%	број	%	број	%	број	%	број
Adenoma Pleomorphe	26	83.87	0	0.00	3	9.68	2	6.45	31
Adenolyphoma-Warthin	7	77.78	0	0.00	2	22.22	0	0.00	9
Останати Бенигни	5	100.00	0	0.00	0	0.00	0	0.00	5
Малигни	9	52.94	2	11.76	6	35.29	0	0.00	17
Вкупно	47	75.81	2	3.23	11	17.74	2	3.23	62

Графикон 4. Компаративна фреквенција на резултатите за локализацијата на туморот со клинички и оперативен наод (ANOVA for prop p<0.01)

Во два случаи не е откриена локализацијата на туморот со клинички наод. Што се однесува до учеството на локализацијата кај површниот лобус состојбата е приближно еднаква (75,81% кај клиничкиот наод и 79,03% кај оперативниот наод). Евидентни разлики се јавуваат кај длабокиот лобус и кај двата лобуса (1,61 % во однос на 8,06 % кај длабок лобус и 17,74 % во однос на 8,06 % кај двата лобуса).

Високата сензитивност (**0.90**) на методата зборува за можноста методата да биде веродостојна кај тумори во површниот лобус, но нешто пониската точност (**0.82**) и резултатите компарирани меѓу себе укажуваат дека е инсуфициентна за откривање на туморите во длабокиот лобус. Заради тоа со анализа на варијансите за два параметра добивме конкретни статистички вредности.

Двофакторска анализа на варијанса на атрибутивните обележја покажа статистички сигнификантна поврзаност меѓу факторот "клинички доказ" и локализацијата на туморот во поедините лобуси на паротидната жлезда. Статистички најзначајна е корелацијата со групите "длабок лобус" и "двата лобуса" ($p < 0.025$)

5.2.2.2. Ехо наод

Кога станува збор за површниот лобус и кај оваа метода резултатите се приближни како кај клиничкиот наод (75,81 % кај ехо наодот и 79,03 % кај оперативниот наод).

Таб.11. Дистрибуција на резултати за локалозација на туморот со ехо наоди

Врста на тумор	Ехо наод - доказ								
	површен лобус		длабок лобус		двата лобуса		акцес. лобус		вкупно
	број	%	број	%	број	%	број	%	број
Adenoma Pleomorphe	26	83.87	1	3.23	2	6.45	2	6.45	31
Adenolymphoma-Warthin	9	100.00	0	0.00	0	0.00	0	0.00	9
Останати Бенигни	5	100.00	0	0.00	0	0.00	0	0.00	5
Малигни	7	41.18	4	23.53	6	35.29	0	0.00	17
Вкупно	47	75.81	5	8.06	8	12.90	2	3.23	62

Разлика се јавува во локализацијата "двата лобуса" и тоа кај ехо доказот има 8 случаи (12,90 %), а кај оперативниот наод 5 случаи (8,06 %).

Графикон 5 Компаративна фреквенција на резултатите за локализацијата на туморот со ехо и оперативен наод (ANOVA for prop $p<0.01$)

И оваа метода ги има истите слабости во одредување на локализацијата на туморот како и клиничкиот преглед, но еднофакторската анализа на варијанса на атрибутивните обележја овде покажа статистички

сигнификантна поврзаност меѓу ехо наодот со факторот "двата лобуса" ($p < 0.025$)

5.2.2.3. Сиалографски наод

Анализата на разултатите добиени од сиалографското утврдување на локализација на туморот, укажува на изразити разлики, што веднаш се воочува на табела 12.

Таб. 12. Дистрибуција на резултати за локалозација на туморот со сиалографски наоди

Врста на тумор	Сиалографски доказ								
	површен лобус		длабок и акцес.лобус		двата лобуса		не се одредува		Вкупно
	број	%	број	%	број	%	број	%	број
Adenoma Pleomorphe	12	38.71	0	0.00	3	9.68	16	51.61	31
Adenolymphoma-Warthin	6	66.67	0	0.00	0	0.00	3	33.33	9
Останати Бенигни	4	80.00	0	0.00	0	0.00	1	20.00	5
Малигни	2	11.76	0	0.00	3	17.65	12	70.59	17
Вкупно	24	38.71	0	0.00	6	9.68	32	51.61	62

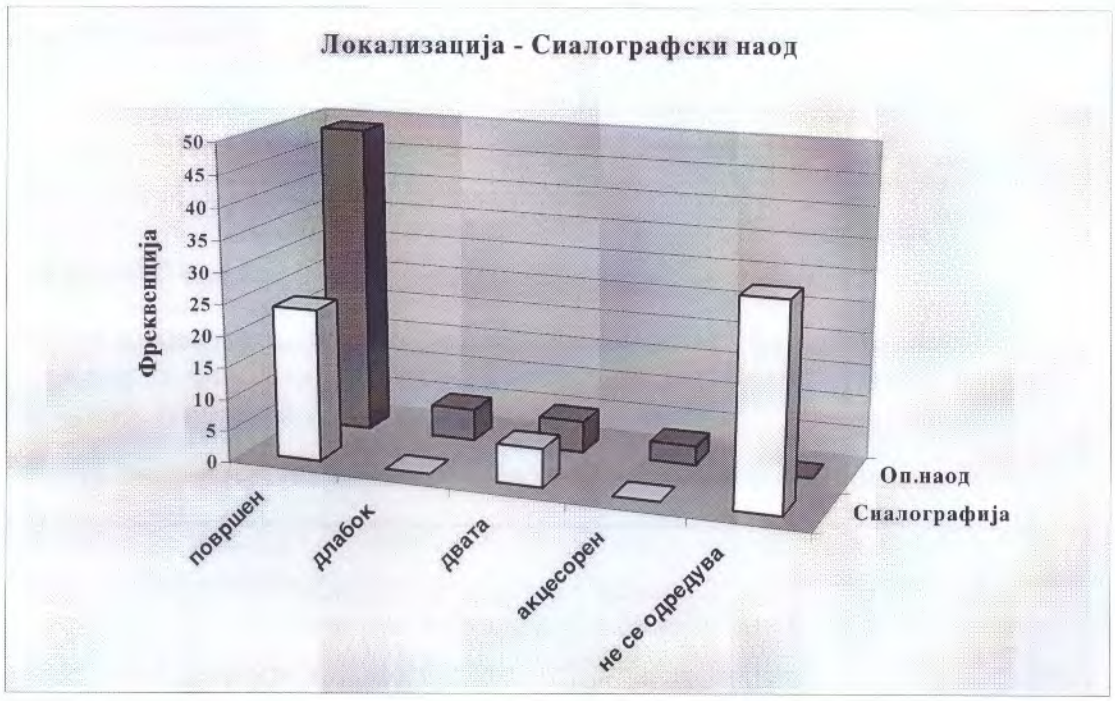

Графикон 6 Компаративна фреквенција на резултатите за локализацијата на туморот со сиалографски и оперативен наод (ANOVA for prop $p<0.01$)

Како што може да се забележи од табелата разликите во одредувањето на локализацијата на туморот во однос на оперативниот наод се драстични. Најнапред, за одбележување е податокот дека дури кај 32 случаи (51,61 %) не е откриена локализацијата. Кај другите параметри (освен кај двата лобуса) разликите се забележителни: кај површен лобус 38,71 % во однос на 79,03 %, кај длабок лобус 0 % во однос на 8,06 % и кај акцесорен лобус 0 % во однос на 4,84 % кај оперативниот наод.

Сето ова најдобро го покажува двофакторската статистичкита анализа каде $p<0,01$, што значи дека постои статистички високо значајна корелација на факторот "локализација на туморот" со сиалографијата за сите локализации со апсолутност кај длабокиот и акцесорниот лобус. Ако кон ова се додаде дека сензитивноста изнесува **0,48**, точноста е **0,47**, се комплетира сликата за несигурноста на оваа метода при одредување на локализацијата на туморот.

5.2.2.4. КТ наод

Кај оваа метода резултатите се комплетно идентични со резултатите од оперативниот наод.

Таб. 13. Дистрибуција на резултати за локалозација на туморот со КТ наоди

Врста на Тумор	КТ наод - доказ								
	површен лобус		длабок лобус		двата лобуса		акцес. лобус		Вкупно
	број	%	број	%	број	%	број	%	број
Adenoma Pleomorphe	26	83.87	1	3.23	1	3.23	3	9.68	31
Adenolymphoma-Warthin	9	100.00	0	0.00	0	0.00	0	0.00	9
Останати Бенигни	5	100.00	0	0.00	0	0.00	0	0.00	5
Малигни	9	52.94	4	23.53	4	23.53	0	0.00	17
Вкупно	49	79.03	5	8.06	5	8.06	3	4.84	62

Високата сензитивност и точност на методата ја прават апсолутно релевантна за докажување на локализацијата на туморот.

5.2.2.5. МР наод

Истиот коментар како за КТ се однесува и за МР со забелешка дека и во овој случај се анализирани само случаевите кај кои е правена МР во однос на истите пациенти со оперативен наод.

Таб. 14. Дистрибуција на резултати за локалозација на туморот со МР наоди

Врста на тумор	МР наод - доказ								
	површен лобус		длабок лобус		двата лобуса		акцес.лобус		Вкупно
	број	%	број	%	број	%	број	%	број
Adenoma Pleomorphe	6	60.00	1	10.00	1	10.00	2	20.00	10
Adenolymphoma-Warthin	3	100.00	0	0.00	0	0.00	0	0.00	3
Останати Бенигни	0	0.00	0	0.00	0	0.00	0	0.00	0
Малигни	3	60.00	2	40.00	0	0.00	0	0.00	5
Вкупно	12	66.67	3	16.67	1	5.56	2	11.11	18

Статистички нема значајна корелација кај двете imaging методи поради абсолутната прецизност во одредување на локализација на туморот ($p=1$), што е и потврда на нултата хипотеза за вредностите на овие дијагностички методи.

Меѓутоа овие почетни високи вредности на овие дијагностички методи ќе добијат во својата тежина преку анализата на следните критериуми кои се од посебна важност во предоперативното планирање.

5.2.3. Екстензија

Анализата на добиените резултати од испитуваните дијагностички методи по однос утврдување на екстензијата на туморот резултираше во наоди кои укажуваат на изразити разлики кај одделните методи. Во табелите што следуваат се прикажани сите можни варијанти за екстензија, а посебно ќе ги одбележиме резултатите кога со одредена метод не е можно одредувањето на екстензијата.

Таб.15. Дистрибуција на резултатите за екстензија кон кожата

Метод	1*	1+2*	1+3*	1+2+3*	1+2+3+4	Σ
Оперативен наод	16	10	12	2	2	42
КТ	15	10	13	2	2	42
Ехо	27	4	2	0	0	33
Клинички наод	24	6	6	0	0	36
Сиалографија	8	0	0	0	0	8
Σ	90	30	33	4	4	161

1-кон кожата; 2-кон мандибулата; 3-кон излезот на фацијалис;4-кон парафаринкс

Таб.16. Дистрибуција на резултатите за екстензија кон мандибулата

Метод	2	1+2	2+3	2+4	1+2	2+3	1+2+3+4	Σ
Оперативен наод	2	10	11	1	2	1	2	29
КТ	2	10	11	1	2	1	2	29
Ехо	8	4	2	0	0	1	0	15
Клинички наод	7	6	2	1	0	1	0	17
Сиалографија	1	0	0	0	0	0	0	1
Σ	20	30	26	3	4	4	4	91

Таб.17. Дистрибуција на резултатите за екстензија кон излез на фацијалниот нерв

Метод	3	1+3	2+3	3+4	2+3+4	1+2+3+4	Σ
Оперативен наод	2	12	11	1	1	2	29
КТ	2	13	11	1	1	2	30
Ехо	0	2	2	1	1	0	6
Клинички наод	5	6	2	1	1	0	15
Сиалографија	0	0	0	0	0	0	0
Σ	9	33	26	4	4	4	80

Таб.18. Дистрибуција на резултатите за екстензија кон парафарингеалниот простор

Метод	4	2+4	3+4	2+3+4	1+2+3+4	Σ
Оперативен наод	2	1	1	1	2	7
КТ	1	1	1	1	2	6
Ехо	0	0	1	1	0	2
Клинички наод	2	1	1	1	0	5
Сиалографија	1	0	0	0	0	1
Σ	6	3	4	4	4	21



Графикон 7: Компаративна анализа на разликите во наодите за екстензија на тумор за поедините дијагностички методи

Од аспект на статистичко конкретизирање на вредностите, тестирањето на меѓугрупните разлики со поедините правци на екстензија е добиено преку еднофакторска анализа на варијансата за атрибутивни обележја.

Во однос на екстензија само кон кожа или кожа со други структури, анализите покажаа дека не постои статистички сигнификантна корелација на овој тип на екстензија со клиничкиот и ехо-наод, додека кај сиалографскиот наод таа корелација е високо сигнификантна ($p< 0,01$).

Имиџинг методите (КТ и МР) како најсензитивни, не укажуваат на статистички значајна корелација со овој тип екстензија. Со овие дијагнопстички методи истиото се потврди и за останатите типови на екстензија со напомена дека МР наодите не покажаа ниту едно отстапување од референтниот наод.

За факторот екстензија кон мандибула и кон излез на фацијалниот нерв се констатира статистички сигнификантна корелација со клиничкиот и ехо-наодот ($p<0,05$). Кај сиалографскиот наод оваа корелација е статистички високо сигнификантна ($p<0,01$).

5.2.4. Карактер на туморот

Беше направен обид да се испита можноста за одредување на карактерот на туморот, кој досега воглавно се испитувал цитолошки и патохистолошки, со помош на веќе презентираните методи. Како референтни наоди во овој случај се користени патохистолошките наоди. Разликите напоедините дијагностички методи со патохистолошки наод се дадени на табела 19 и графикон 8.

Таб.19. Анализа на дистрибуција на разлики во одредување на карактер на туморот со поедините дијагностички методи

Дијагностика	Бенигни %	Малигни %
Клинич.наод	26.67	35.29
Ехо	35,51	29,42
Сиалограф.	62.22	64.71
КТ	6.67	5.88
МР	0.00	5.88

Графикон 8: Компаративна анализа на разликите во наодите за карактер на туморот со поедините дијагностички методи кај бенигна и малигна група на паротидни тумори

Одредувањето на карактерот на туморот со клинички претражувања се совпаѓа со патохистолошкиот наод кај вкупно 42 случаи (67,74 %), од кои 31 односно 68,88 % бенигни и 11, односно 64,7 % малигни тумори. Статистичката еднофакторска анализа на варијанса покажува дека постои значајна статистичка корелација во однос на методата и факторот "карактер на тумор" ($p<0,01$) што значи дека одредувањето на карактерот на туморот со клинички преглед е многу неблагодарно. Сензитивноста изнесува 0,79 а точноста 0,89.

Наодите кај Ехото покажаа слични резултати. Од вкупно 40 случаи кај кои е одреден карактерот на туморот, кај 28 (62,22 %) се одредени бенигни тумори, а кај 12 (70,6 %) малигни тумори. Тестирањето на меѓугрупните разлики покажа статистички сигнификантна корелација на методата со "карактер на тумор" ($p<0,05$). Сензитивноста е 0,71 а точноста 0,91.

Кај сијалографската метода на испитување и во овој случај се покажува дека резултатите се многу лоши. Вкупно само кај 23 случаи е одреден карактерот на туморот (37,10 %), од кои кај 17 (37,8 %) се одредени бенигни тумори, а кај 6 (35,3 %) случаи малигни тумори. Ова го потврдуваат и податоците за статистички високо сигнификантната корелација ($p<0,01$), што методата ја прави убедливо најнесигурна за одредување на карактерот на туморите во паротидната ложа. Сензитивноста е 0,45 а точноста 0,78.

За разлика од конвенционалните методи, современите методи како што се КТ и МР, при одредување на карактерот на туморот покажуваат дека процентот на точно одредување е многу висок (од 88,2 до 100%), а статистичките анализи покажуваат дека не постои значајна статистичка разлика и кај едната и кај другата метода (p>0,05).

5.2.5. Однос кон фацијалниот нерв

Овој параметар, кој е многу битен за хируршкиот пристап кон туморите на паротидната жлезда, можеше да се одредува само кај имагинг техниките на радиолошка дијагностика и тоа како: суперфицијална поставеност во однос на туморот, потискање од туморот, длабока положба во однос на туморот.

5.2.5.1 КТ - наод

Резултатите кои ги добивме за односот на н.фацијалис и туморот по методот на Bygne за анализа на КТ-приказот, проследени се во табела 20.

Таб.20. Фактички резултати за оперативниот наод за односот тумор - фацијален нерв

Вид на тумор	Оперативен наод						
	суперфициелно на тумор		потиснат од тумор		длабоко од тумор		Σ
	број	%	број	%	број	%	број
Adenoma Pleomorphe	4	12.90	10	32.26	17	54.84	31
Adenolymphoma- Warthin	0	0.00	6	66.67	3	33.33	9
Други бенигни	0	0.00	1	0.00	4	0.00	5
Малигни	6	35.29	10	58.82	1	5.88	17
Σ	10	16.13	27	43.55	25	40.32	62

Таб.21. Анализа на резултати за одредување колизија со фацијалниот нерв од КТприказ

Вид на тумор	КТ Наод								
	суперфициелно на тумор		потиснат од тумор		длабоко од тумор		не се одредува		Σ
	број	%	број	%	број	%	број	%	број
Adenoma Pleomorphe	1	3.23	10	32.26	17	54.84	3	9.68	31
Adenolymphoma- Warthin	0	0.00	7	77.78	2	22.22	0	0.00	9
Други Бенигни	0	0.00	1	0.00	4	0.00	0	0.00	5
Малигни	5	29.41	8	47.06	1	5.88	3	17.65	17
Σ	6	9.68	26	41.94	24	38.71	6	9.68	62

При ова испитување карактеристично е да спомене дека кај 6 случаи (9,68%) не била одредена колизија со фациалис. Исто така разлика се јавува кај суперфициелно на тумор (9,68% кај КТ во однос на 16,13% кај оперативниот наод). Сензитивноста на методот (**0,90**) како и неговата точност (**0,91**), не се во граници кои би ни давале сигурност при планирањето на оперативниот зафат. Реалните можности на методта ги добивме со анализа на варјансата на атрибутивни обележја.

Двофакторската анализа на варијанса на атрибутивните обележја покажа статистички сигнификантна корелација меѓу КТ наодот и факторот "суперфициелно на тумор", а тестирањето на групите укажа дека статистички значајна е корелацијата малигни тумори со факторот "суперфициелно на тумор" поставеност на фацијалниот нерв ($p<0,05$).

5.2.5.2 МР наод

Истите параметри ги испитувавме со принципите на методата на Teresi кај МР приказите:

Таб.22. Анализа на резултати за одредување колизија со фацијалниот нерв од МР приказ

Врста на тумор	Оперативен и МР наод						
	суперфициелно на тумор		потиснат од тумор		длабоко од тумор		Вкупно
	Број	%	Број	%	Број	%	Број
Adenoma Pleomophe	4	40.00	4	40.00	2	20.00	10
Adenolyphoma	0	0.00	3	100.00	0	0.00	3
Останати Бенигни	0	0.00	0	0.00	0	0.00	0
Малигни	3	60.00	2	40.00	0	0.00	5
Вкупно	7	38.89	9	50.00	2	11.11	18

Резултатите на оваа метода се потполно идентични со оперативниот наод, а $p=1$ што укажува на апсолутната препорачливост на методата при предоперативното планирање.

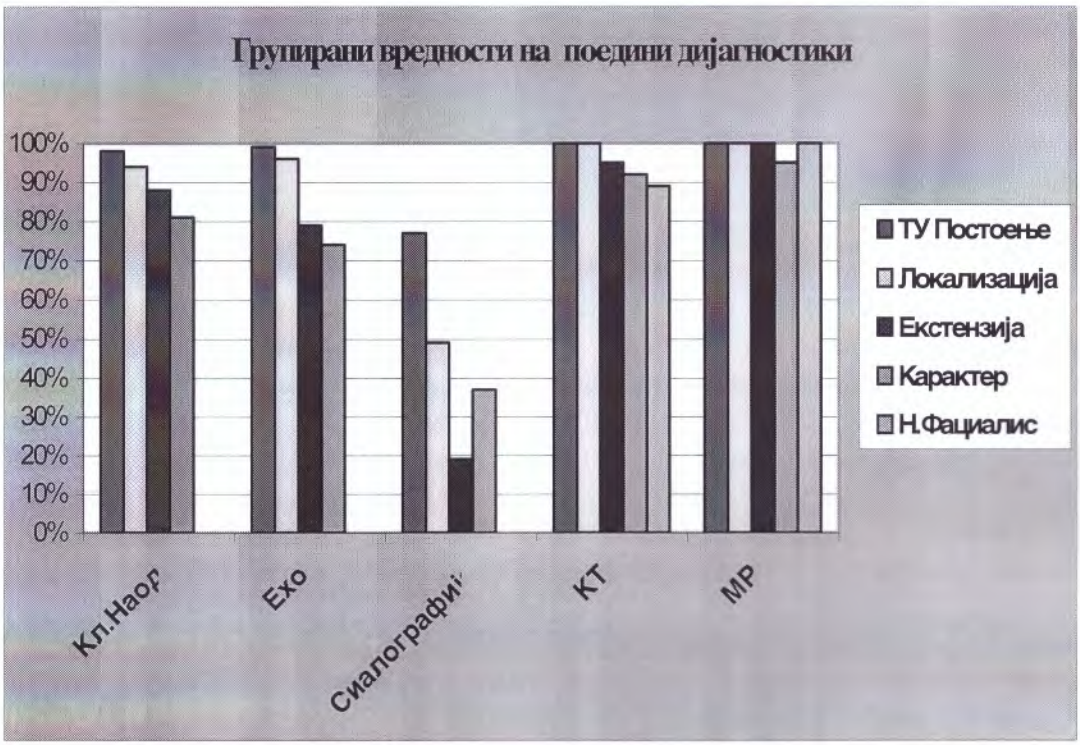

Грагфикон 9: Групирани вредности на поедините дијагностички методи

Резултатите добиени од реализираните испитувања со компаративна евалуација, како и анализата на добиените статистички вредности на радиолошките дијагностички методи, завршно ги групиравме. Адекватен приказ за вредностите на одредените методи на претражување во однос на поедини карактеристики на туморот е презентиран на графикон 9.

Очигледна е доминантноста на КТ и МР - наодите во дефинирањето на скоро сите карактеристики на туморот и нивната апсолутна препорачливост при дијагностицирањето на болеста и планирањето на оперативниот зафат.

5.2.6. Цитолошки истражувања

Сите пациенти и од обете групи, од проспективната и од ретроспективната, беа подложени на цитолошка предоперативна дијагностика.

Таб.23. Анализа на резултатите од цитолошките наоди по класификациони групи :

Тип на тумор по патохистолошка дијагноза	Класификациона група								Σ
	гр. I		гр. III		гр. IV		гр. V		ПХ наоди
	бр	%	бр	%	бр	%	бр	%	бр
Adenoma pleomorphe	59	75,6	14	17,9	4	5,2	1	1,3	78
Adenolymphoma	19	86,3	3	13,7	0	0,0	0	0	22
Други бенигни	11	91,7	1	8,3	0	0,0	0	0	12
Mucoepidermoid Ca	3	25,0	4	30,0	2	16,5	3	25,5	12
Adenoid cystic Ca	1	11,2	3	33,3	2	22,2	3	33,3	9
Tu mixtus malign.	2	25,5	2	25,5	1	14,5	2	28,5	7
Acinic cell Ca	0	0,0	2	66,7	0	0,0	1	33,3	3
Ca anaplasticum	0	0,0	1	25,0	1	25,0	2	50	4
Adenocarcinoma	0	0,0	0	0,0	1	50,0	1	50	2
Ca metastaticum	0	0,0	2	66,7	0	0,0	1	33,3	3
Σ	95	62,4	33	21,6	11	7,2	14	9,2	152

Далеку најголем број на случаи, (95) беа со резултат од 1-ва група, втора група не беше најдена, додека 33 случаи беа квалификувани како преодни од бенигни во малигни, или карактеристично малигни, односно беа класифицирани во III, IV, и V група. Повеќепати, во цитолошките резултати, беа посочени не само наодите за карактерот на групите на клетки кои се најдени, туку и дијагнозата за типот на туморот кој е најден преку наодот на клетките, што представува огромна помош при предоперативното планирање на оперативниот зафат.

Од голема важност за хирургот е да ги познава точните перформанси на веродостојноста на цитолошкиот наод во однос на карактерот на туморот предоперативно, и затоа ги испитавме специфичноста, сензитивноста и точноста на цитолошката дијагностика во однос на конечниот резултат од патохистолошката дијагноза.

Таб.24. Компаративно групирање на резултатите од цитодијагностиката за паротидни тумори

Патохистолошки дијагнози	група (+)	дијагноза (+)	лажно (+)	лажно (-)	Σ
Adenoma pleomorphe	32	27	5	14	78
Adenolymphoma	15	4	0	3	22
Други бенигни	8	3	0	1	12
Mucoepidermoid Ca	6	1	3	2	12
Adenoid cystic Ca	3	1	1	4	9
Tu mixtus malign.	2	2	2	1	7
Acinic cell Ca	2	0	0	1	3
Ca anaplasticum	3	1	0	0	4
Adenocarcinoma	2	0	0	0	2
Ca metastaticum	2	1	0	0	3
Σ	75	40	11	26	152

Наодот на 40 случаја кои се цитолошки дијагностицирани со точната дијагноза е карактеристичен и треба да се потенцира како значајна помош во одлучувањето при планирањето на оперативниот зафат. Вкупно 37-те лажно позитивни и лажно негативни цитолошки наоди се, во однос на сите испитаници, голем процент (24,3) и доведуваат до големи проблеми при припремата на пациентот, но и несигурност кај хирургот во однос на планираната интервенција која се базира на цитолошкиот наод. Посебно се проблематични лажно позитивните наоди кај бенигните тумори (5), поради непоправливите штети кои би му се нанеле на пациентот поради погрешното ориентирање со цитолошкиот наод.

Кај групата тумори со конечна дијагноза "adenoma pleomorphe" имаше 5 лажно позитивни наоди на малигнитет што, во прилична мерка, го компромитираше методот.

Таб.25. Бинарна матрица за анализа на цитодијагностика на АР

Adenoma pleomorphe		Σ
59	5	64
14	19	33
73	24	97

0,80	**сензитивност**	**0,80**	**точност**
0,79	**специфичност**	**0,74**	**преваленца**
0,91	**ППВ**	**0,58**	**НПВ**

Како резултат на тоа добивме релативно ниски вредности за сензитивноста, специфичноста и точноста, додека негативната предиктивна вредност на методот покажа критично ниски вредности. (**0,58**) Кај групата на "други бенигни тумори" резултатите не беа значително подобри.

Таб.26. Бинарна матрица за анализа на цитодијагностика на други бенигни тумори

Други бенигни тумори		Σ
30	1	31
4	5	9
34	6	40

0,88	**сензитивност**	**0,60**	**НПВ**
0,83	**специфичност**	**0,85**	**тоцност**
0,90	**ППВ**	**0,73**	**преваленца**

Во оваа група, поради малиот број лажно позитивни резултати, специфичноста е подобрена (**0.83**) а негативната предиктивна вредност пак е на критична граница (**0.60**). Цитолошкиот наод на III, IV i V група (малигни тумори), поради големиот бој лажно негативни резултати, покажа релативно најнезадоволителни резулатати.

Таб.27. Бинарна матрица за анализа на цитодијагностика на малигните тумори

Малигни тумори		Σ
26	6	32
8	14	22
34	20	54

0,76	**сензитивност**	**0,62**	**НПВ**
0,70	**специфичност**	**0,81**	**точност**
0,82	**ППВ**	**0,65**	**преваленца**

Ниската вредности на специфичноста, сензитивноста, негативната предиктивна вредност, како и малата точност, го прават методот прилично несигурен во одредувањето на дефинитивниот оперативен план.

5.2.7. Оперативен третман на паротидните тумори

Во овој сегмент постои голема разлика во приодот кон туморот и видот на оперативните интервенции кои се изведувани кај проспективната и ретроспективната група на пациенти, дури и кога се работеше за ист тип тумори.

Таб.28. Фреквенција на одделни типови на операции кај проспективната група

Тип на операција	Тип на тумор			Σ
	Adenoma pleomorphe	Други бенигни тумори	Малигни тумори	
Енуклеација	5	4	0	9
Суперфиц. паротид. со презерв. на n. VII	22	5	8	35
Суперфиц. паротид. со ресек. на n. VII	2	0	6	8
Тотална паротид. со презерв. на n. VII	2	0	2	4
Тотална паротид. со ресек. на n. VII	0	0	3	3
Тотална паротид. со дисекција на врат	0	0	3	3

Таб.29. Фреквенција на поедини типови на операции кај ретроспективната група

Тип на тумор	Тип на операција				
	Енуклеација	%	Паротидектомии	%	Вкупно оп.
Ту микстус	42	89.4	5	10.6	47
Останати бенигни	18	90.0	2	10.0	20
Малигни Тумори	9	39.1	14	60.9	23
Вкупно	69	76.7	21	23.3	90

Кај проспективната група енуклеацијата е најчесто применувана оперативна метода во третманот на бенигниите тумори, (76,7%) и тоталната паротидектомија без презервација на н.фацијалис кај малигните тумори, (21) Посебно паѓа во очи фактот дека 9 малигни тумори се третирани со енуклеација, што е во најмала рака непочитување на индикациите за тотална паротидектомија.



Графикон 10: Дистрибуција на оператива кај ретроспективна група

Графикон 10: Дистрибуција на оператива кај проспективна група

Кај проспективната група постојат цела палета на оперативни интервенции со точно диференцирани индикации за нивна апликација.

Енуклеацијата го губи приматот како најексплоатиран метод во третманот на бенигните тумори (9 случаи) и е заменет со суперфацијална паротидектомија, со презервација на фацијалниот нерв (35 случаи). Препарацијата на фацијалниот нерв е conditio sine qua non и во операциите кој би биле индицирани и кај случаите на пообемни бенигни тумори, и кај малигни тумори кои не го инфилтрираат нервот во затекнатата фаза на развој (кај 8 случаи на субтотална паротидектомија со презервација на фацијалниот нерв и 3 случаи на тотална паротидектомија со презервација на фацијалниот нерв.) Ресекцијата на фацијалниот нерв е применета само во случаите каде со предходната дијагностика и оперативниот наод е утврдена директна колизија на нервот со туморот, или ако истовремено се утврдеше перинеурална пропагација(3 случаја).

5.2.8. Компликации од оперативниот третман

Постоперативните компликации можат да се појават како рани и касни. Раните постоперативни компликации (хаематом, инфекција, дехисценција, саливарна фистула, и сл.) беа разгледувании, но не се тема на дисертацијата.

Таб. 30. Дистрибуција на рани постоперативни компликации во двете групи

Компликации	Ретроспективна		Проспективна		Σ	
	бр	%	бр	%	бр.	%
Хематом	12	13.3	2	3.2	14	9.2
Дехисценција	7	7.8	3	4.8	10	6.6
Инфекција	8	8.9	2	3.2	10	6.6
Дефект	19	21.1	2	3.2	21	13.8
Фистула	6	6.7	0	0.0	6	3.9

Касните компликации, поорадi својата тежина, се поголем проблем и се разгледани во смисол на пареза и парализа на фацијалниот нерв, и појава на рецидивирање. Fray-овиот синдром не беше вклучен во испитувањето поради фактот што не постоеше како наод во целата проспективна група.

5.2.8.1. Афекција на фацијалниот нерв

Афекцијата на фацијалниот нерв може да се случи во вид на транзиторна постоперативна пареза (до 9 месеца по операцијата) и трајна парализа на фацијалниот нерв, која во најголем број случаја останува доживотно. Обете состојби можат да ги афектираат сите гранки на фацијалниот нерв или, што беше почест случај една или неколку од неговите гранки.

Таб. 31 Постоперативни испади на фацијалниот нерв кај проспективната група

Проспективна група								
Пареза <=3 мес.		Пареза >3 мес.		Парализа има		Нема испад		
број	%	број	%	број	%	број	%	Σ
3	33.33	1	11.11	0	0	5	55.56	9
4	11.43	0	0	0	0	31	88.57	35
1	33.33	1	33.33	0	0	1	33.33	3
1	12.5	1	12.5	0	0	6	75	8
1	25	1	25	0	0	2	50	4
1	33.33	0	0	2	66.67	0	0	3
11	17.74	4	6.45	2	3.23	45	72.58	62

Fisher-ов тест p>o,o5

Таб. 32. Постоперативни испади на фацијален нерв кај ретроспективната група

Ретроспективна група								
Пареза <=3 мес.		Пареза >3 мес.		Парализа има		Нема испад		
број	%	број	%	број	%	број	%	Σ
29	42.03	6	8.7	3	4.35	31	44.93	69
5	33.33	3	20	1	6.67	6	40	15
1	50	1	50	0	0	0	0	2
1	25	0	0	3	75	0	0	4
36	40	10	11.11	7	7.78	37	41.11	90

Fisher-ов тест p<0,01

Пресметките за постоперативните компликации покажуваат дека кај проспективната група дури кај 72,58% од случаевите нема компликации, односно пареза или парализа, додека кај ретроспективната група немало компликации кај 37 случаи (41,11%). Тоа се потврди статистички со Fisher-овиот тест кој укажува дека кај проспективната група не постои статистички сигнификантна корелација меѓу факторот "нема испад" и другите поединачни фактори (пареза и парализа), додека кај ретроспективната група таа корелација е статистички високо сигнификантна. Тоа укажува дека со новиот оперативен пристап (планирање и перформирање), во висок процент го намалува овој круциален тип на постоперативни компликации.

5.2.8.2. Рецидиви

Рецидивите, како потешка постоперативна компликација ги анализиравме во зависност од типот на операцијата, како и во зависност од типот на туморот, како два најбитни елементи од кои во основа ќе зависи степенот на рецидивирањето.

Таб. 33. Анализа на резултатите во однос на постоперативните рецидиви кај проспективната група

Проспективна група						
Вид на тумор	Енукле-ација	Рецидиви	Парoти-дектомии	Рецидиви	Σ операции	Σ рецидиви
Ту микстус	5	1	26	0	31	1
Други бенигни	4	0	5	0	9	0
Малигни	0	0	22	2	22	2
Σ	9	1	53	2	62	3

Fisher-ов тест p>0,05

Таб. 34. Анализа на резултатите во однос на постоперативните рецидиви кај ретроспективната група

Контролна група						
Вид на тумор	Енукле-ација	Рецидиви	Парoти-дектомии	Рецидиви	Σ операции	Σ рецидиви
Ту микстус	42	11	5	0	47	11
Други бенигни	18	1	2	0	20	1
Малигни Ту	9	8	14	6	23	14
Σ	69	20	21	6	90	26

Fisher-ов тест p<0,01

Споредувајќи ги податоците од ретроспективната и проспективната група според видот на операцијата и појава на рецидиви, се доаѓа до мошне значајни резултати кои ја докомплетираат сликата за оправданоста на промените направени во последните неколку години во пристапот кон лекувањето на пациентите со откриен тумор и видот на операцијата. Имено, кај ретроспективната група биле направени 76,7% операции од типот "енуклеација" и, кај овие случаи се појавиле рецидиви кај 29%, додека кај проспективната група овој тип на операција е применет само кај 14,5%, а рецидиви се појавиле само кај 11,1%.

Статистичките анализи покажуваат значајни разлики кај двете групи, односно кај ретроспективната група постои статистички високо значајна корелација меѓу рецидивирањето и факторот "енуклеација" како тип на операција, додека кај проспективната група таа корелација нема никаква сигнификантност.

Тестирањето на групите ни презентира изразита корелираност, односно висока статистичка сигнификантност на факторот "рецидив" со факторот "малигни тумори", што беше донекаде и за очекување, но не во толкави граници. Го потенцираме фактот дека во проспективната група паротидектомијата како тип на операција е применета кај 85,5% од случаите, а рецидиви се појавиле само кај 3,8%.

Таб. 35. Компаративна анализа на резултатите во однос на постоперативните рецидиви кај двете групи

Тип на операција	Ретроспективна група			Проспективна група		
	број	рецидив	%	број	рецидив	%
Enucleatio	69	20	28,99	9	1	11,11
Parotidectomio	21	6	28,57	53	2	3,77
Σ	90	26	28,89	62	3	4,84

Високиот број на рецидивантни бенигни тумори оперирани со енуклеација во ретроспективнат група (12 случаја) во однос на непостоење на рецидиви кај бенигни тумори оперирани со суперфицијална паротидектомија во проспективната група оди во прилог на наодите од анализата на рецидивирањето во однос на типот на операцијата. Наодот на многу мал број на рецидиви во проспективната група (3 случаи, исклучиво кај малигните случаи) во однос на 26 рецидиви во ретроспективната група, јасно покажува дека типот на операцијата многу влијае на појавата на рецидиви.

Во однос на типотна туморот, наодите покажаа дека рецидивирањето кај малигните тумори е во принцип почесто (наод кој можеше да се очекува), односно имаме 8 рецидиви кај ретроспективнта група од 9 пациенти оперирани со енуклеација, 6 рецидиви од 14 оперирани со паротидектомија, а 2 рецидиви кај проспективната од 22 пациенти оперирани со паротидектомија.

5.3. Постоперативен третман

Се анализираше постоперативниот третман кај малигната група паротидни тумори, кумулативно за двете групи пред се поради разликите во ставовите за овој треман кога се работи за исклучиво оваа локализација. Индикативно во приказите на графикон 12 и табела 36 и е абсолутна постоперативна радиотерапија кај аденокарциноми и метастатски карциноми, додека цитостатската терапија била обавезна кај аденокарциноми и Acinic cell – карциноми.

Компликациите и резултатите од ваквиот постоперативен третман не се предмет на анализа во нашиот труд, со напомена дека во најновата литература се повеќе се апострофира апликацијата на цитостатската терапија кај овие тумори.

Таб. 36. Евалуација на постоеративниот третман во двете групи

Постоперативна терапија	Радиотерапија		Цитостатика	
	бр.	%	бр.	%
Mucoepidermoid Ca	2	16.7	4	33.3
Adenoid cystic Ca	5	55.6	4	44.4
Tu mixtus malign.	6	85.7	5	71.4
Acinic cell Ca	1	33.3	3	100.0
Ca anaplasticum	3	75.0	1	25.0
Adenocarcinoma	2	100.0	2	100.0
Ca metastaticum	3	100.0	2	6.3
Σ	22	55.0	21	52.5

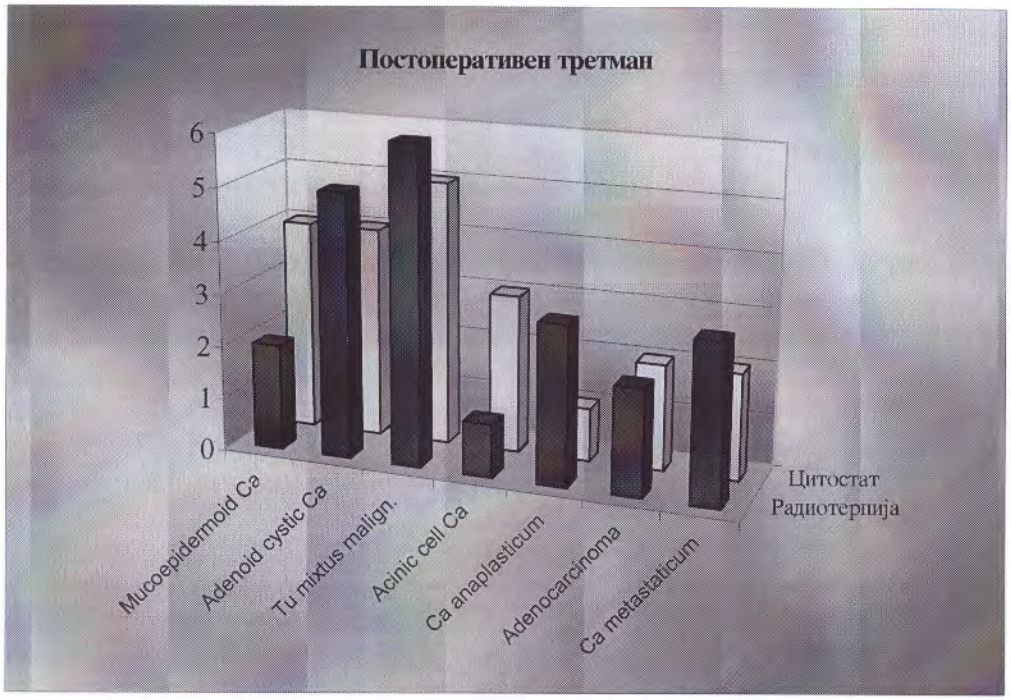

Графикон 12. Фреквенција на спроведениот постоперативен третман во двете групи

5.4. Време на преживување

Овој елемент е важен индикатор за третманот на малигните тумори. Затоа пациентите беа следени во однос на времето на преживување во однос на поставенета дијагноза. Бевме на мнение дека оперативните методи, кај малигномите се веќе дефинирани и типот на операција не го анализиравме посебно, со што фактички ги пренебрегнавме деветте случаи на малигноми кои се третирани со енуклеација на туморот.

Таб. 37. Компаративна анализа на постоперативното преживување во однос на staging-от

Типови на тумори	S1		S2		S3		S4	
	бр	>24	бр	>24	бр	>24	бр	>24
Mucoepidermoid Ca	7	7	1	1	3	2	1	0
Adenoid cystic Ca	5	4	1	1	2	1	1	0
Tu mixtus malign.	2	2	2	2	3	0	0	0
Acinic cell Ca	2	2	0	0	0	0	1	0
Ca anaplasticum	1	1	1	1	0	0	2	0
Adenocarcinoma	0	0	1	1	1	0	0	0
Ca metastaticum	0	0	0	0	1	1	3	0
Вкупно	**17**	**16**	**6**	**6**	**10**	**4**	**8**	**0**

Во групата класифицирана како Stage I (**S1**), од 17 случаи - повеќе од 24 месеци преживеале 16. Мораме да одбележиме дека едниот случај што не преживеал не егзитирал од последици на лекувањето и

операцијата за кои зборуваме во овој труд туку од друго заболување (акутна коронарна инсуфициенција).

Во групата класифицирана како Stage 2 (**S2**)од 6 случаи сите преживеале повеќе од 24 месеци, додека во групата Stage 3 (**S3**) само 4 преживеале од вкупно 10 случаеви. За жал ниту еден случај од десетте кои се наоѓаат во групата 4 не преживеал.

Од добиените резултати е евидентна директната зависност на времето на преживување на пациенто од стагинг рангирањето, што самата метода ја прави многу валидна во однос на прогнозата на болеста.

Тоа експлицитно може да се согледа на Kaplan-Mayer – овиот графички приказ на статистичка регресија со евидентните разлики на поедини врсти малигноми на паротидни жлезди.



Графикон 13: Kaplan Mayer - ови криви на преживување за малигните типови паротидни тумори

6. ДИСКУСИЈА

Во спецификата на паротидните тумори, уште од почетните студии и истражувања, нагласени се дилемите и проблемите околу одредувањето на можностите и влијанието на дијагностиката, кога има суспектност за постоење на туморска промена во паротидната ложа. Недоволната разработеност на проблемот и лимитираниот дијапазон на дијагностички методи, ефектираа со изразито лоши постоперативни резултати во почетните студии (Eneroth 1977). Појавата на првите хистолошки класификации веднаш наложуваше значителни позитивни промени со инспирираност за дополнување и проширување на истите (Simpson 1994). Надоградба внесе и укомпонирувањето на аспирационата биопсија во оваа проблематика. Асоцираните влијанија се реперкуираа и врз брзиот развој на радиолошката дијагностика за паротидните тумори, особено со појавата и усовршувањето на screening и imaging методите (Som 1981). Резултирачка консеквенца, беше развојот на современите оперативните техники за паротидните тумори, со принципиелен приод во радикалноста, и истовремено, проширување на индикациите за максимално сочувување на функцијата на фацијалниот нерв (Norman 1996).

Во ваков контекст, со спроведените проследувања, со добиените вредности од нашето анализирање, ги верифициравме реалните вредности на секоја дијагностичка метода посебно, и го евалуиравме нивниот придонес во предоперативното планирање, преку компаративно анализарање на постоперативните резултати.

Вредностите на клиничкиот наод, како почетна и конкретна инстанца во дијагностиката на паротидните тумори, ги одредивме поаѓајки од хипотетичката поставеност дека, со клиничкиот преглед треба да се утврдат неколку битни показатели во врска со тумефактот како најекспресивен клинички симптом кај овие тумори. Примарен, од аспект на утврдувањето, е податокот, каде е формиран тумефактот - дали е во паротидната жлезда или вон неа; потоа се утврдува постоење на знаци за воспаление или тумор; резултирачко е утврдувањето, дали постоечките знаци на туморот насочуваат за бениген или малиген карактер. При тоа, важен аднекс се и податоците добиени од историјата на заболувањето. Меѓутоа, бројни се случаевите каде не може да се добие сигурен одговор за овие показатели од клиничкиот наод, што се потврди и со анализата на нашите резултати.

Добиените високи вредности за утврдување на постоење на тумор во паротидни жлезди со клиничкиот наод, ги објаснуваме со релативно лесната достапност за егзаминација. Ова го дообјаснивме со фактите дека, во најголем број на случаи туморот беше сместен во површниот лобус (однос 8,5:1), како и поради нагласеност на просечните димензии на туморот,

последица на релативно долгиот период на траење на симптомите пред операција. Овие наши наоди се во согласност со констатациите на Гавриќ (1986) и Chidzonga (1994). Меѓутоа, поради добиени идентични вредности во оваа анализа, со анализата на ултрасонографскиот (ехо) наод за овај критериум, истражувањето го дополнивме со евалуација на клиничкиот наод во однос на воспалителни и нетуморски промени, при што утврдивме значителни отстапувања. По однос на локализација на туморот се утврдија пониски можности на клиничкиот наод, особено кога туморот беше во длабокиот лобус или ги алтерираше двата лобуса, со повторно високи вредности за локализацијата во површен лобус. Уште пониските вредности на клиничкиот наод во утврдување на екстензијата на туморот беа и реално очекувани, посебно за длабоките партии на паротидната ложа. Исто така, и при утврдување на карактерот на туморот, од добиените резултати, се гледа дека се можни бројни грешки со клиничкиот наод. Се докажа дека за оваа метода на дијагностика доволна доверба може да се има само за детекција на паротидните тумори, а за другите карактеристики мора да се бараат и други, екстендирани дијагностички можности.

Совпаѓањето на резултатите од анализата, за можностите на ултрасонографскиот (ехо) наод, се потврда за директната поврзаност на ехо наодот со клиничкиот наод. De facto, нашите наоди асоцираат на вклопување на ултрасонографскиот преглед во рутинска клиничка егзаминација. Би додале дека тоа е неинвазивна и ефтина метода, со можност за брзо изведување, за впечатокот да биде комплетен.

Евидентната сигурност во детекција на постоење на паротиден тумор, е најсигнификантна вредност кај ехо наодот со далеку поголема сигурност во разграничувањето на промената од воспаленија, цисти и други нетуморски заболувања. Овој наш резултат е во согласност со резултатите од студиите на Цветиновиќ (1991) и Kress (1993), меѓутоа во нашите резултати утврдивме пониска сигнификантност за утврдување на локализацијата на паротидниот тумор, со акцентиран пад на вредностите кај тумори со локализација во длабокиот лобус, или зафаќање на двата лобуса на паротидната жлезда. Сериозноста на нашиот придонес во анализата кај овој дијагностички метод, ја збогативме со добиените податоци за капациетот на ехо наодот во одредување екстензија и карактер на паротидниот тумор. Утврдената значајна корелација на методата со можните правци на екстензија и типот на тумор наметнуваат натамошно проширување на дијагностичкиот панел за овие критериуми. Хипер-ехогеноста, хетерегениот цртеж и прекинот на инкапсулираноста на туморот, може да бидат показатели за суспектна малигна алтерација која треба понатаму да се верифицира.

Како позначајни недостатоци на ехо методот, ги потенцираме: слабата визуелизација на длабоките структури; изразита ограниченост околу информациите за коскените структури; и неможност за анализа во повеќе димензии.

Евидентираните разлики и пад во статистичките вредности при анализата на резултатите од сиалографското иследување, во нашата

компаративна евалуација, како и фрапантно ниските вредности за последните два критериума, ја темелат конструкцијата на нашиот предлог за постепено редуцирање на нејзината примена, како рутински радиолошки метод, во дијагностиката на паротидните тумори. Први наведувања за оваа сугестија, дадени се со студиите на Som (1980) и Stone (1981) кои ја воведоа методата на КТ-сиалографија, но и покрај тоа, сиалографијата е актуелна како ориентациона дијагностика се до денешните денови. Нашето објаснување за овој податок е во фактот, што, многу долг период сиалографијата беше униформна во иследувањата на паротидните жлезди, а нејзините можности за дијагностицирање и разграничување на воспаленијата, калкулозите и нетуморските промени, во оваа регија, сеуште се сигнификантни. Конкретно потврдување, добивме со анализата на постоперативните резултати во двете групи, при што, ретроспективната група во глобала се користеше само со сиалографска дијагностика и повремено со сцинтиграфија, која веќе е отфрлена како помалку значајна метода во дијагностиката на паротидните тумори.

Поголем број досегашни истражувања веќе го имаат потврдено големиот напредок во дијагностичките можности кај паротидните тумори по воведувањето на комјутеризираната томографија (КТ) за оваа регија (Som 1980; Bryan 1982; Гаврик 1987; Byrne 1989; Ptak 1995), иако изведените искуства се разликуваат. Резултатите од нашата анализа за оваа прва imaging дијагностичка метода, се во согласност со искуствата од поновите студии, но најважниот придонес од нашата анализа ќе биде од хируршкото евалуирање на вистинските можности на КТ наодот. Од тој аспект, при компаративната евалуација, како референтни вредности беа користени оперативниот и патохистолошкиот наод,.

Максимално високите вредности за детекција и одредување локализација на туморот, во нашите истражувања, беа само потврда на очекуваниот резултат. Потврдивме дека со КТ наодот лесно се докажуваат овие параметри, со извесни мали варијации во случаите кога туморот е локализиран парафарингеално, особено над "стилоидната дијафрагма". Дилемите околу вистинските вредности на КТ наодот за одредување на екстензијата и карактерот на туморот, покушавано е во повеќе студии да се појаснат. Вредностите кај повеќето автори се движат во граници од 65% (Spiro 1991) до абсолутни 100% (Stone 1981), што секако укажува, дека кај овие два автора се отишло во крајности поради несоодветната хипотетичност на зададениот критериум. Најголем број на автори имаат констатирани реални вредности на анализите со КТ дијагностиката, во границите од 82 до 94%

Вредностите добиени од нашата анализа, поставени по методот на Byrne, покажуваат значително поголема прецизност во компарацијата со референтните вредности, преку проценка на: туморната ограниченост; хомогеност; дензитет; и контрастно појачување. Со сегашното ниво на резолуција на КТ скеновите може точно да се утврдат и ориентационите точки на проаѓањето на фацијалниот нерв, од неговиот излез до неговата првата поделба. Со тоа, во голема мерка се олеснува предоперативното

планирање, од аспект на брза идентификација и соодветна презервација на нервот.

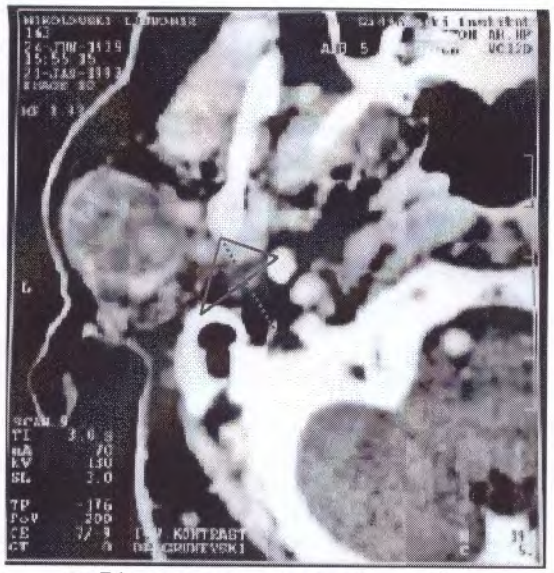

сл.74 - аналитичка конструкција за одредување правецот и односот на фацијалниот нерв према туморот

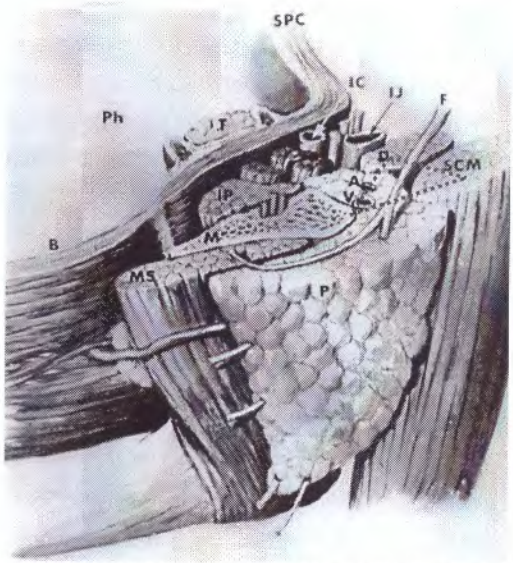

сл.75 - топографско-анатомско толкување за односот на структурите при оваа КТ анализа

Врз основа на добиените резултати, со сигурност можеме да ја препорачаме нашата метода за утврдување на соодносот на туморот со фацијалниот нерв. Средишниот пресек на триаголникот конструиран со поврзување на маркирните точки, ни е сигурен индикатор за правецот на стеблото на фацијалниот нерв, а базата на тој триаголник го дефинира соодносот на нервот со туморот. Доскорешното тврдење дека во поедини случаи нема ваква можност, го корегираме со нашите резултати, со единствено отстапување, кај поедини случаи на малигни тумори, каде туморот ги деструирал овие маркери до толкава мера да КТ наод неможе да ги претстави. Утврдивме и дека КТ наодот е со најслаби можности за утврдување на карактер на тумор во оние прикази кога се работеше за малиген тумор со релативно јасна ограниченост, мали димензии и кога имаше мешавина со инфламаторен процес во жлезениот интерстициум. Контрастното појачување нема значително влијание за подобро одредување на карактер на туморот со оваа метода. Од друга страна, комбинираната КТ сиалографија е од голема помош во одредување на интра и екстрагландуларна екстензија на промената; одделување на метастатски промени од паротидни туморски маси; и појаснување на односот на туморот со фацијалниот нерв.

Во тек на нашата анализа утврдивме и еден недостаток на оваа метода за imaging приказ на паротидна регија, односно, утврдивме релативно често појавување на артефакти кои се последица на метални пломби или метални протетски надокнади во усната шуплина.

Поновите искуства, укажуваат на супериорноста на магнетната резонанса (МР), над КТ и, особено. над останатите радиолошки методи (Mandelblatt 1987; Teresi 1987; Heissler 1993; Brussoti 1994; Norman 1996;). Во

согласност со наведените студии, преку компарирање на вредностите на оваа метода, ја потврдиваме супериорноста на МР дијагностиката заради следните констатации: утврдивме голема надмоќност во imaging претставувањето на меките ткива поради нејзината повисока меко-ткивна резолуција; нема коскени, дентални или други артефакти; контрастното појачување има големо влијание на нејзините перформанси; и има можност за директна мултипланарна реконструкција. Во прилог на тоа, се анализите на резултатите од добиените вредности, во кои, максималната сензитивност и точност на методата за одредување на тумор постоење и локализација, беа потврдување на очекуваните апсолутни можности. Меѓутоа, од наш интерес најважно беше каков капацитет ќе покаже методата за одредување екстензија, карактер на тумор, како и однос на туморот со фацијалниот нерв. Најголем број на несогласувања, во прелиминарните МР студии, се токму за валидноста на оваа метода во анализирањето на овие аспекти. Spiro во повеќето свои трудови покажува сомневање, за можностите на овој дијагностички метод, во утврдување на соодносот со фацијалниот нерв. За разлика од него, мнозинството автори на разни начини придонесуваат за потврдување на софистицираноста на МР приказот. Посебно впечатливи се студиите на Teresi и Barsotti, каде покрај доказите за високите дијагностички вредности, дадени се и предлози за дополнителни анализи по карактеристики, за поегзактно анализирање на карактерот на туморот и односот со фацијалниот нерв.

Во тој контекст, со користење на шемата по Teresi (1987) како појдовна основа, од нашата анализа на МР приказите, повеќе од убедливо, утврдивме дека методата е со висока валидност за утврдување на екстензија и карактер на туморот особено во T_2 weight со интравенски контраст. Конкретно, утврдивме дека за паротидни маси, со T_1 weight image, се добива пооштра дефинираност на ивиците на туморот кон околна мускулатура и ареи со масно ткиво, додека со T_2 weight image, се добиваат повеќе детаљи и внатрешната архитектоника на туморот.

Кај тумори на длабокиот лобус утврдивме типично ареоларно одделување од парафарингеалниот простор кое се должи на хиперинтезивен приказ на парафарингеалното масно ткиво. Карактеристично е што со магнификација на фокусираниот приказ, може да се прават проценки дури и за хистохемизамот на туморот.

Сл.76 МР- магнификација на Adeniod cystic carcinoma

Сл.77 МР магнификација на Mucoepidermoid carcinoma

Констатацијата дека знаците за малигнитет во МР анализите може да се изведат преку хипоинтензивноста на сигналот, хетерегоениот изглед на внатрешната архотектоника и екстензијата во околните структури, ја дополнуваме со стекнатите сознанија да, во извесни инстанци, структурата на туморното разрастување, може да сугерира дали се работи за бенигност или малигност.

Нашите резултати за големите можности на методата во утврдување на односот со фацијалниот нерв, очекуваме дека ќе заинтригираат и други хирурзи од сродни хируршки гранки, да ја максимално искористуваат оваа многу важна дијагностичка анализа во предоперативното планирање на паротидната хирургија. Разликите во интензитетот на сигналот меѓу жлезденото ткиво и нервот, преку подобрената просторна резолуција на МР приказот, овозможуваат пратење на фацијалниот нерв од неговиот излез од краниумот кај foramen stylomastoideum. За помали и средно големи тумори и во површниот и во длабокиот лобус, детерминирањето е релативно лесно. Многу поголем е интересот кај некои од малигните форми, кога туморот го инфилтрира нервот во дел од него или повеќе делови.

Констатиравме само еден недостаток на методата во нашата анализа на испитаниците. Имено, секое движење на главата при изведувањето на снимањето, се реперкуира со артефакт, па затоа при снимањето за оваа регија неопходно е апсолутно мирување. Пожелно е пациентот да ја држи устата затворена, и да го ограничи голтањето, за да нема артефакти. Артефактите се последица на блискоста на паротидната жлезда со темпоро - мандибуларниот зглоб. Меѓутоа, влијание на појавата на артефакт врз комплетната МР анализа, кај овој метод, е значително помало отколку влијанието на артефактот кај КТ наодот.

Многу голем број на хирурзи кои работат на цервико - фацијалното подрачје имаат резервиран став за рутинската употреба на аспирациона биопсија за паротидите тумори. Нашата компаративна анализа на резултатите добиени со цитодијагностиката преку аспирациона биопсија, покажа релативно ниски статистички вредности на методата. Компарирајки ги нашите резултати, со резултатите на повеќе серии на други автори, дојдовме до констатација дека сме во согласност со оние автори кои се резервирани околу ефикасноста на методата во предоперативното планирање. Сензитивноста на методата во граници од 0,74 утврдена од Bottles 1986; потоа 0,78 кај Young 1990; Webb 1973; 0,80 од Pitts 1992; 0,82 од Yang 1997; е потврдена со вредноста 0,78 од нашите резултати. Високите вредности за оваа метода со сензитивност над 0,94, објавени од поедини автори (Sismanis 1981; Jayaram 1989;), веројатно се должат на големо искуство на патологот со овие тумори или се последица на помалата инциденца на малигните тумори во објавените серии. Нашето хируршко појаснување за дубиозните вредности на аспирационата цитологија се концептира врз следните констатации: Прво, дијагностички потешкотии за патологот кај паротидните тумори постојат и при микроскопска анализа на парафинските пресеци на целосниот оперативен дисектат, а особено на

смрзнатите пресеци при "ex tempore" биопсии. Цитолошка анализа на сосема малиот број клетки од аспирацијата е посебна тешкотија. Второ, поради мултицентричниот раст, можно е рассејување на туморот со пунктирањето. Rice, Batsakis, Norman и др. препорачуваат оперативно отстранување и на кожниот дел каде било пунктирано. Трето, туморот може да биде промашен со пункцијата кога се прави без помошна дијагностика. Четврто, можната појава на инфекција по аспирационата биопсија, ја менува реалната слика кај другите дијагностики и го одложува оперативниот третман. Оттука произлегува нашата сугестија да аспирационата биопсија се изведува на крај од дијагностичките процедури и да биде "усмерувана" со ултразвучен или КТ - приказ.

Во врска со употреба на "ex tempore" дијагностиката, нашиот хируршки аспект е уште подециден, односно не е погодна како редовна процедура за паротидна хирургија заради следното: а) високата хистогенетска специфичност на паротидните тумори, поради што, како одлучувачки фактор се поставува искуството на патологот; б) хируршката суптилност на оперативата, ја става оваа метода како ризична од аспект на фацијалниот нерв и дисиминација на туморот; в) нема можност за брзо утврдување на радиосензитивноста на туморот која може да е индикатор за сочувување на нервот; Кога на крај додадеме дека реално очекуваната точност на методата е околу 60%, тогаш е јасно дека оваа метода нема редовно место во дијагностиката на паротидните тумори.

Сеопфатната наша тенденција за формирање на, максимално рационализиран и од хируршки аспект најсоодветен, редослед на дијагностиките процедури при суспектност за постоење на паротиден тумор, ја финализираме со нашиот предлог дијагностички алгоритам за паротидните тумори. Алгоритамот го конструиравме врз основа на добиените резулатати од изведените анализи за реалните можности на поедините дијагностички методи и мултидисциплинарните искуства на соодветните институции. При тоа, ги акумулиравме базичните предлози од соработката со радиолошкиот институт во Скопје (Груневски 1997) и ги дополнивме со нашите искуства од постоперативните резултати.

Појдовната основа на алгоритамот претставува клиничкиот наод, со имедијантно надополнување од ултрасониграфскиот (ехо) наод. Со овие две методи, доволно сигурно, се одредува суспектноста за постоење на паротиден тумор. Сиалографијата, ја клониираме за исклучителни случаи на тумори со пропратна жлездена инфламација или за диференцијација од поедини форми на хронични паротитиси или лимфоепителијални лезии. Во сите останати случаи, таа се прескокнува и директно се прави компјутеризирана томографија (КТ) на паротидната регија, а најадекватен начин е како КТ - сиалографија. На оваа стапка, веќе со сигурност може да се одреди каде е локализиран туморот и неговата екстензија. Ако се работи за тумор од групата на аденоми, доволно сигурно може да се увидат бенигните карактеристики, додека за малигномите неопходно е дополнение на анлизата преку магнетна резонанца (МР). Исто така, кај бенигни тумори со позамашни димензии потребна е МР - анализа за конкретно одредување на односот на туморот со фацијалниот нерв.

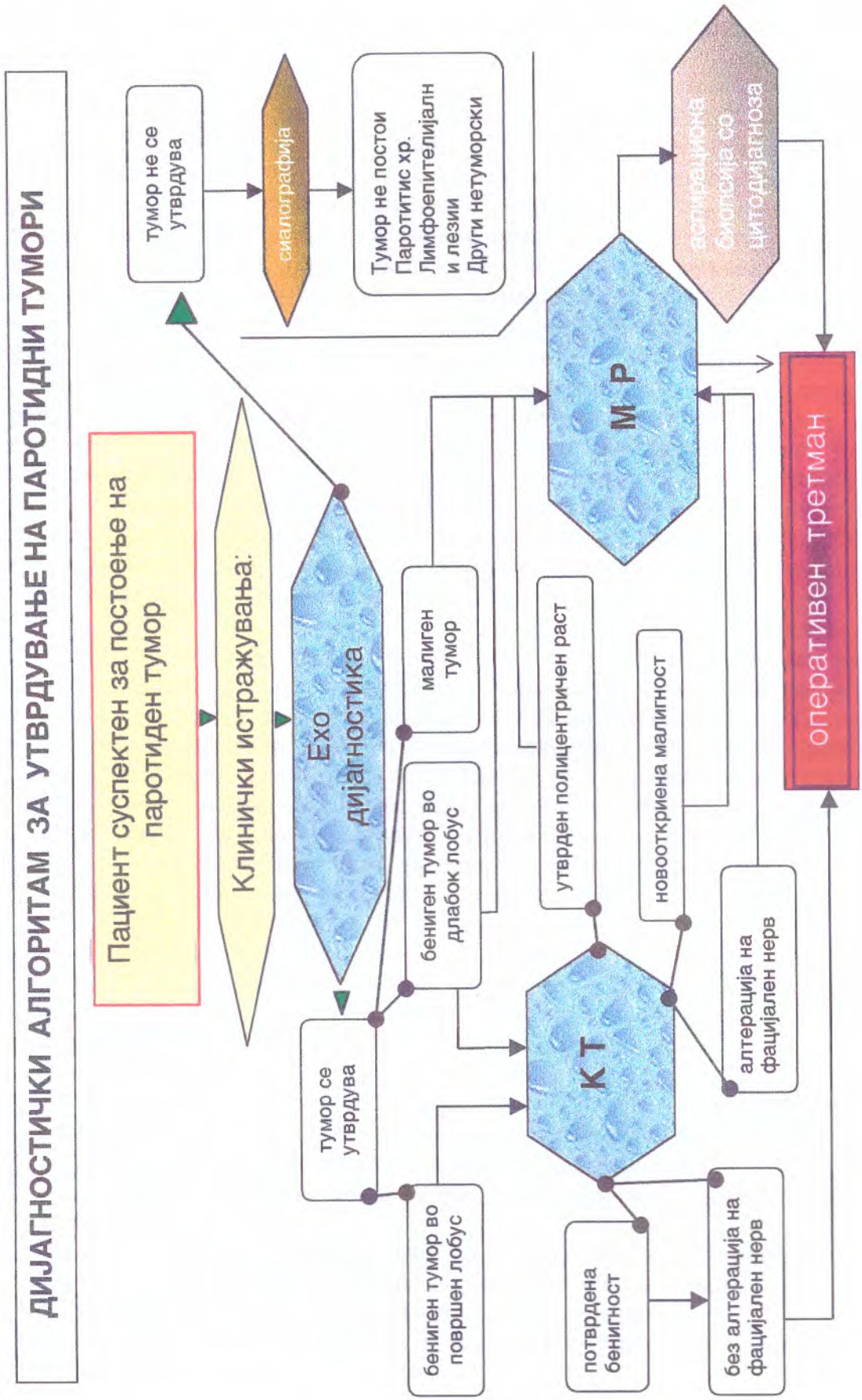
ДИЈАГНОСТИЧКИ АЛГОРИТАМ ЗА УТВРДУВАЊЕ НА ПАРОТИДНИ ТУМОРИ
Пациент суспектен за постоење на паротиден тумор
Клинички истражувања:
тумор се утврдува
сиалографија
Тумор не постои
Паротитис хр.
Лимфоепителијал
и лезии
Други нетуморски
Ехо дијагностика
тумор се утврдува
бенигген тумор во
површен лобус
бенигген тумор во
длабок лобус
малиген
тумор
К Т
потврдена
бенигност
без алтерација на
фацијален нерв
алтерација на
фацијален нерв
новооткриена малигност
утврден полицентричен раст
М Р
аспирациона
биопсија со
цитодијагноза
оперативен третман

Во посебни случаи, кога веќе со почетните иследувања има изразени индиции за малиген тумор, може директно да се пристапи на МР - дијагностиката.

Дискусијата околу консеквентниот оперативниот третман, би ја започнале со цитат на Sir Paul Bramley (1995): "Последниве децении имаше револуционерни промени во хирургијата, како што се: микрохируршкото решавање на акустичен неурином; екстракција на очна леќа и интраокуларни имплантати; лапараскопска холецистектомија; бај-пас на коронарните артерии и артроскопска реконструкција на коленото. Големи чекори во паротидната хирургија, беа направени без толкава драматичност, но со исто толкава тежина". Дообјасанувањето на завршната реченица го дава Norman (1996) посочувајки на фактот дека: "...сé уште има хирурзи кои работат вон доктрините за паротидната хирургија и обично не се сведоци за реперкусиите при секундарни или терциерни операции", на тој начин дефинирајки ја актуелната тенденција за што помалку рецидиви, подолго преживување и што помала алтерација на личноста преку испадите на фацијалниот нерв. Во суштина, оперативните техники за паротидни тумори се акомодираат према два ентитета: биолошкиот процес на туморот, во врска со неговата ерадикација; и физиолошкиот систем на фацијалниот нерв, во врска со сочувување на неговата функција.

Систематската корелација на оперативните техники во нашата анлиза го апострофира прошириниот дијапазон на современи оперативни методи кај проспективната група. Хендикепот на ретроспективната група да биде дијагностицирана само со конвенционални дијагностички методи и цитодијагностика, како и доминацијата на конзервативна хируршка техника, се покажа како подлога за голем број постоперативни компликации. Од друга страна, доминирањето на лобектомичните оперативни интервенции, дава значителна рефлексија преку далеку по-добрите постоперативни резултати кај корелираната проспективна група. Со тоа доаѓаме до тежиштето на нашата анлиза, односно, утврдените високи вредности на поновите дијагностички методи, значително го олеснуваат предоперативното планирање и изборот на оперативната метода. Тоа е подлога за спроведување на радикалноста која е неопходна во паротидната хирургија поради следните утврдени факти:

- Мултифокален раст и висок процент на рецидивирање кај најзастапениот тип од бенигните паротидни тумори - adenoma plemorphe.
- Стеснета група на аденоми во поновите класификации
- Значителен процент на малигнизирање кај аденомите, особено зголемен со секој рецидив.
- Опишани случаи на метастазирање и на "бенигните" паротидни тумори.
- Претставува хируршки принцип кај малигните неоплазми
- Радиорезистентност на поголем дел од овие тумори.
- Голем ризик за интегритетот на фацијалниот нерв со секундарни или терциерни операции.

Главен индикатор за вредностите на оперативните методи во нашата анализа е рецидивот. Утврдивме дека енуклеацијата како метод, претста-

вува широка подлога за рецидивирање со консеквентни усложнувања за прогнозата и дополнителниот третман. До слични констатации дошле и Hughes и Lyoins (1982) во нивната студија, каде утврдиле дека рецидивирањето изнесувало 37,8% додека користеле енуклеација; наспроти податокот дека со примена на паротидектомии рецидивот бил сведен на 9%. Разбирлива е резигнираноста на Rice (1982), кој напоменува дека енуклеацијата, како метод за паротидните тумори, треба да се споменува само за да биде осудувана. Наш предлог е да нејзината апликација во паротидната хирургија се ограничи само на нетуморски лезии во паротисот и бенигни тумори со вонжлездено потекло. Тоа е изводливо преку добро предоперативно планирање, засновано на големата точност на дијагностиката во однос на овие промени.

Најексплоатираната оперативна метода во нашата проспективна група, суперфициелна паротидектомија (СПП) со презервација на фацијалниот нерв, ги покажа своите високи вредности и максимална оправданост за паротидните тумори. Во согласност со мислењето на големото мнозинство досега споменувани автори и кај нас се инволвира како базична оперативна метода за паротидни тумори, пред сé, поради доминантната застапеност на бенигните тумори предводени од микстниот тумор (74,2%). Меѓутоа, хируршкото охрабрување за ваква суптилна оперативна метода со микрохируршка техника за презервација на фацијалниот нерв, произлезе од екстензијата на дијагностичкиот панел со високо-квалитетни методи и мултипланарни можности. Споредувајки ги резултатите од оперативата на нашата проспективна група со слични серии кај други автори ги утврдивме следните соодноси:

Автори	Вкупно оперирани со Ехо,КТ или МР дијагностика		Суперфициелна паротидектомија со презервација на n.VII		
	број	рецидиви	број	%	рецидиви
Rafla (1977)	48	3	32	68%	2
Rice (1982)	54	2	44	81%	2
Seifert (1988)	112	8	84	74%	5
Laccourreye (1994)	72	6	56	78%	5
Buchman (1994)	64	6	42	65%	6
Phillips (1995)	56	4	40	72%	3
наша анализа (1997)	62	3	45	72%	1

Најголемите погодности кои произлегоа од софистицираната предоперативна припрема со imaging дијагностиките во однос на изведувањето на суперфициелната паротидектомија се: поставување конкретна индикација за ваков тип на операција преку одредената локализација, екстензија и карактер на туморот; планирање на задниот пристап на стеблото на фацијалниот нерв преку одредената екстензија и однос на туморот со фацијалниот нерв; планирање на комплетна или парцијална презервација на гранките на фацијалниот нерв; и одредување можност за употреба на СМАС системот за реконструкција на дефектот. Со

нашите обсервации утврдивме дека кај КТ - приказот, најсоодветна визуелизација за овие хируршко - анатомски соодноси, се постигнува со закосени аксијални пресеци на ниво од врвот на мастоидот до средина на рамусот на мандибулата.

Слични погодности добивме и во планирањето на тоталните паротидектомии (со презервација или ресекција на фацијалниот нерв), како и кај радикалната паротидектомија (тотална паротидектомија со дисекција на врат). Кај овие типови операции најбитен помошен фактор е утврдувањето на карактерот на туморот, дополнет со инволвираноста на фацијалниот нерв од туморот. Поради сознанието дека, со овие типови на операции се опфатени претежно малигните тумори и туморите на длабокиот лобус, разбирлива е неопходноста од МР-приказ пред секоја ваква опера-ција. Тој покажа најголеми вредности за овие анализи во нашата студија со можности за дополнителна мултипланарна разработка на меко-ткивните соодноси и пратење на миграцијата на фацијалниот нерв.

За дефинитивните резултати од предоперативното планирање и оперативната техника, во хирургијата на паротидните тумори, највалиден показател се постоперативните компликации во функцијата на фацијалниот нерв. Големото значење на функцијата на овој нерв во основа е заради квалитетот на експресијата на личноста, која има своја симплифицирана и сложена рефлексија. Симплифицираноста во експресија на личноста е изразена со движењата на мимичната мускулатура на лицето, додека комплексноста е инкорпорирана во квалитетот на експресијата, пластично изразувајки ги чувствата и духовната состојба. Човекот ја остварува својата комуникација со околината преку спонтаната експресивност, меѓутоа, научил до одреден степен и самиот да ја адаптира експресијата на својата личност. Хирургот кој оперира на лицевата регија е директно експониран на критицизам околу постоперативниот изглед и функција, најпрво по критериумот на самиот пациент. Алтерација на фацијалниот нерв, од било кој тип, силно се одразува врз психо - емоционалниот статус на личноста. Кај операциите на паротидните тумори овај ризик фактор е назначен од повеќе аспекти: прво, големите анатомо-топграфски варијации на гранањето на фацијалниот нерв (просечно варирање има во околу 80%); второ, различната поставеност на фацијалниот нерв кон туморот; трето, изразите неуротропност - афинитет за перинеурално ширење кај повеќето типови малигни паротидни тумори; и четврто, индивидуално различен одговор на оперативната траума на нервот.

Со изведените резултати од нашата анализа, утврдивме дека точноста на проценките добиени со компарациите на imaging методите, претставува значително олеснување за првите три аспекти, со индиректно влијание и на четвртиот аспект, каде сепак одлучувачки е типот на операцијата. Како причина за парезата на нервот од оперативната траума, претставува оштетувањето на ендотелот на капиларите на ендонеуриумот со зголемување на пермеабилитетот и едем (Langdon 1992). Во колку ваквиот едем предизвика неуропраксија, парезата се повлекува за неколку недели, а во колку се развие оштетување од тип на аксонотмеза, ремиелинизацијата

трае неколку месеца. Ваква компликација често се јавувала при употреба на ниско-амперски неуро-стимулатори за идентификација на нервните структури, па затоа се исфрлени од употреба во оваа хирургија (Norman 1996).

Конкретната евалуација на резултатите кај двете групи, во однос на постоперативна алтерација на функцијата на фацијалниот нерв, ни покажа значително намалување на испадите кај проспективната група. Манифестациите што ги евидентиравме како парези (слабост) на спроводливоста на фацијалниот нерв во целост се рехабилитираа најкасно до седум месеца, додека кај ретроспективната група, иако биле користени помалку радикални методи на операција, евидентен е висок процент (7,78%) на трајни испади (парализи) на фацијалниот нерв. Најчест испад евидентиравме на маргиналната гранка на фацијалниот нерв, со просечно возобнобување на функцијата за два месеца.

Сл.78 Уредна постоперативна функција на фацијалниот нерв

л.79 Постоперативна пареза на маргинална гранка на фацијалниот нерв



Сл.80 Комплетна постоперативна парализа на фацијалниот нерв

Ги компариравме резултатите од нашата анализа со резултатите на други автори, по однос на оваа компликација и ги добивме следните податоци:

Автори	Тип на испад на n.facialis		
	пареза < од 3 m.	пареза > од 3 m	парализа
Conley (1975)	21,2%	12,3%	3,4%
Rice (1982)	19,4%	8,4%	0,8%
Langdon (1992)	32,1%	12,6%	4,7%
Laccourreye (1994)	37,4%	5,6%	3,9%
Phillips (1995)	18,2%	9,8%	2.3%
Norman (1996)	14,6%	4,2%	3,6%
наша анализа (1997)	17,7%	6,4%	3,2%

Релативно малиот број на испади во нашата анализа, претставува потврда на високите вредности на дијагностиката во предоперативната припрема, како и правилниот избор на оперативната метода.



Сл.81 Уреден изглед на местото на паротидектомија



Сл.82 Уредна функција на лицева мимика (ист пациент)

Ги анализиравме психичките промени кај испитаниците. Во два случаи имаше анксиозност, депресивност од испадот на фацијалниот нерв во пет случаи и страв од повторување на болеста во три случаи. Покрај испадот на фацијалниот нерв, врз психичките реакции битно влијание имаше оперативниот третман , особено кај рецидивните тумори.

Сл.83 Ран постоперативен излед на оперативна рана по тотална паротидектомија

Сл.84 Истата пациентка со комплетно сочувана функција на фацијален нерв

Споредувајки ги ваквите наши резултати со резултатите од објавените други автори, констатираме дека со ваквиот начин на предоперативна припрема и применетите оперативни методи, добивме серија со минимално ниво на психички морбидитет. Всушност, тоа може да се согледа и од ниското ниво на компликации во однос на функцијата на фацијалниот нерв, како и краткото траење на постоперативните парези на една или повеќе гранки на нервот.

Во контекст на претходното, потенцираме дека сме правеле имедијантна реставрација на континутетот на фацијалниот нерв, кај случаи на малигни тумори со неизбежна ресекција на една или повеќе гранки со задоволувачки постоперативни резултати, што секако е предизвик за дополнителни студии од аспект на оперативата.

Во повеќето досегашни клинички студии, се истакнува дека малигните паротидни тумори имаат споредбено лоша прогноза (Woods 1975, Rice 1982; Batsakis 1987; Plumbeck 1995). Поаѓајки од овој податок, покушавме да ги подредиме наодите од нашите анализи заради конкретно одредување на поедини влијанија врз прогнозата кај малигната група на тумори. За таа цел го конституиравме соодветното градуирање во Staging групи за паротидните тумори, по примерот на Hermaneck. Притоа увидовме дека истото е можно само со комбинирање на податоците од актуелната

дијагностика, со оперативните и хистопатолошките наоди. Утврдивме дека ваквата сепарација има битно влијание во соодветноста на оперативното планирање и изборот на евентуалниот постоперативен третман, а преку тоа, и врз корелирањето на анализите за врмето на преживување за поедини типови на малигни паротидни тумори. Всушност, на овој начин, се анализира нивото на директната екстензија на малигниот паротиден тумор, утврдено преку комплетните дијагностички и оперативни процедури. Директната екстензија е посебен ентитет кај малигните паротидни тумори, кој се објаснува со хируршката анатомија на регијата. Мускулите кои се вклучени во ограничувањето на паротидната регија (платизма, темпоралниот, масетеричниот, внатрешниот птеригиоден, стило-хиоидниот, дигастричниот и стерноклеидомастоидниот), со своите инсерции на околните коски на лицето и краниумот, претставуваат "патишта" за директно екстендирање на малигномот во подоцнежните фази. Како што напредува експанзијата на малигномот, тој може директно да екстендира во инфратемпоралната јама, краниумот, фаринксот и вратот. Преку патохистолошките испитувања со голема сигурност го докажавме афини-тетот на овие тумори за неурална, перинеурална, мускулна, васкуларна и коскена инвазија. Хирургот кој се соочува со вака напреднати фази на туморската болест, неможе да ги избегне импресиите за големата одговорност што ја носи во себе третманот на паротидните малигноми во различните фази на нивниот развој.

Ваквите наши наоди беа и прилог во егзактното одредување на времето на преживување. Добиените резултати од нашата анализа се на ниво на поуспешните анализи во поновите серии од други автори (Plumbeck 1995; Norman 1996). Неоспорен е фактот дека за малигните паротидни тумори, освен раниот обсервационен период на времето на преживување, потребни се и накнадни обсервации до 25 години, но овие долговремени резултати ќе бидат предмет за дополнителни анализи и студии. Поважни сознанија до кои дојдовме, а се со битно влијание на подобрување на времето на преживување, претставуваат следните фактори:

- ✓ Раната дијагноза со предложениот панел на дијагностички методи
- ✓ Високата сензитивност на новата дијагностика особено на imaging методите.
- ✓ Скратување на времето потребно за дијагностицирање и смален слободен интервал меѓу дијагностичкиот период и изведување на оперативниот зафат, со можност да пациентот ја свати тежината на проблематиката и биде свесен за суптилноста на оперативниот третман.
- ✓ Доволна радикалност во хируршкиот третман од аспект на туморното очистување како и од аспект на презервација или реставрација на функцијата на фацијалниот нерв. Овој аксиом е директно условен со нивото на реализација на претходните фактори.
- ✓ Корелација на предоперативните дијагностики и дефинитивната дијагноза со оперативниот наод, со цел за правилен staging на малигните тумори, а тоа од аспект за правилно концептирање на постоперативниот протокол на третман и следење.

Конечно, преку реализација на сите евалуирани фактори, можен е максимален увид на комплетниот третман, со можност и за компарација на

различните типови на паротидни тумори, како и оптимално конектирање на интердисциплинарната соработка. На овој начин организираната комуникација формира услови за вклучување на онколошки тим за третирање малигните паротидни тумори. Тој е неопходен за насочување на потенцијалните и третираните пациенти, покрај другото, и од аспект на релативно ниското ниво на здравствена просветеност кај нашата популација.

7. ЗАКЛУЧОК

Врз основа на контролирана студија на предложениот дијагностички панел, преку реализираните анализи на зададените индикативни вредности и критериуми, се направи дефинитивна валоризација на вредностите на поединечните дијагностички методи во утврдувањето и предоперативното планирање на паротидните тумори, од што ги извлековме следните заклучоци:

1. При постоење на суспектна тумор лезија во паротидна регија, неопходно е спроведување на дијагностички процедури по конкретен дијагностички алгоритам.

2. Клиничкиот и ултрасонографскиот наод, како први дијагностички стапки, покажуваат задоволително високи вредности по однос на утврдување на тумор постоење и димензии, додека вредностите се нешто пониски во утврдување на локализација на туморот и неговата екстензија. Ултрасонографскиот наод има можности и за почетна анализа на карактерот на туморот, но конкретизацијата е условена со дополнителни дијагностички анализа. Неопходно е натамошно интимно вклопување на ултрасонографскиот преглед со клиничкиот преглед.

3. Добиените резултати од сиалографските испитувања, со изразито ниски статистички вредности во локализација и диференцијација на туморот, се јасна основа, за постапно редуцирање на примената на овој метод, особено поради фактот дека, воведувањето на КТ - сиалографијата, со далеку пософистицирани можности ја, укомпонирува во нејзиното изведување. Остануваат актуелни нејзините докажано повисоки вредности при дијагностичка диференцијација на инфламаторни промени во паротидната жлезда.

4. Компјутеризираната томографија покажува високо изразени дијагностички вредности и препорака е да се изведува при секоја суспектна тумор лезија во паротидна регија. Најзините максимално високи вредности во увтрдување на тумор постоење и локализација, се надополнуваат со високите вредности за утврдување на екстензијата на туморот - особено кон коскените структури. Нешто пониски вредности има во анализа на карактерот на туморот и соодносите со фацијалниот нерв меѓутоа само компарирана со МР. Дополнителни вредности и даваат изведувањето со интравенски контраст и модификацијата на КТ-сиалографијата.

Врз основа на нашите искуства, компјутеризираната томографија, изведена со КТ-скенер со висока резолуција, претставува иницијална

метода на избор во евалуација на паротидни тумори и основа за понатамошното хируршко планирање.

5. Се пошироките искуства со Магнетната Резонанца (МР), се надополнуваат и со резултатите од нашето искуство. Максималната сензитивност на оваа високо софистицирана метода е во сите наведени критериуми освен во екстензија и инфилтрација на туморот кон коскени структури, каде доминантна останува КТ. Најважниот заклучок до кој дојдовме за оваа дијагностика е фактот дека нејзината супериорност треба да се искористува за визуелизирање на односот на фацијалниот нерв кога е утврдена колизија со тумор, објективизирање на тумори на длабокиот лобус и парафарингелна екстензија, пред се поради односот со виталните структури и граничната операбилност.

6. Индикациите за МР треба да се поствуваат и произлегуваат од претходно изведена КТ на паротиден тумор, а со оглед на поклоповање на висока сензитивност на двете методи по одредени критериуми, МР би била неопходна за хируршка верификација во следните паротидни казуси: тумори на длабокиот лобус, тумори на акцесорен лобус, суспектен малигнитет со инфилтративен продор и рецидивни тумори на двата лобуса.

7. Цитодијагностиката за овие тумори покажа релативно ниска специфичност, а со оглед на фактот дека има докажана инвазивност и за бенигните форми на тумори, наш став е да се изведува како целена биопсија (со ултразвучна насоченост). Заради можното инфламаторно компромитирање на imaging приказот од радиолошката дијагностика, констатираме дека овој метод треба да се изведува на крај од спроведена дијагностика, непосредно пред оперативниот зафат.

.

8. Адекватниот избор на примарната операција, преку современата дијагностичка припрема, претставува одлучувачки фактор Високата вредност на резултатите на оперативата, во нашиот материјал, ја проценивме од минималниот процент на рецидивирање, малигнизирање и релативно ниската сигнификантност на постоперативните испади на фацијалниот нерв кај актуелната (проспективна) група.

9. Најчесто применетата конзервативна хируршка техника (енуклеација) кај ретроспективната група, дијагностицирана само со конвенционални дијагностички методи, се покажа како подлога за голем број постоперативни компликации: висок ниво на рецидиви, појави на малигна алтерација, со евидентно покачено ниво на трајни испади во функцијата на фацијалниот нерв.

Хируршкиот став кој произлегува од претходните два заклучока е да: при сите бенигни и дел од малигните форми на паротидни тумори, оперативна метода на избор е суперфициелна или тотална паротидектомија со презервација на фацијалниот нерв. При тоа како најбезбеден го препорачуваме модифицираниот заден пристап за идентификација на стеблото на нервот.

10. Аплицирањето на конституиран staging систем за малигните форми на паротидни тумори дава големи можности за правилно предоперативно планирање, како и постоперативно третирање, а се со цел за продолжување на времето на преживување. Евидентноста произлегува од продолженото кумулативно време на преживување во актуелната група.

11. Утврдивме сигнификантно покачување на инциденцата на паротидните тумори во последните пет години кај популацијата на подрачјето на нашата Република, што претставува индикатор за актуелноста на овој ентитет, како и предизвик за дополнителни студии

Завршниот аксиом од нашата студија би бил со констатацијата дека: анализирањето на анатомо-хистолошките особености преку модерните дијагностички пристапи, претставува фундамент за посовремен период во хируршкиот третман на туморите на паротидната регија, со посебна апострофираност на перспективната презервацијата на фацијалниот нерв, како отворен предизвик за изнаоѓање нови, натамошни, дијагностички и оперативни разрешувања.

8. Библиографија

1. *Abrams, AM., Cornyn, J.* **Acinic cell adenocarcinoma of the major salivary glands.** *Cancer 18:1145, 1965*

2. *Ajayi, BA., Pugh, ND., Carolan, G.* **Salivary glands tumors: is color Doppler imaging of value in preoperative assesment.** *Eur. Juor. of Surgical Oncology 18(5)463-8, 1992.*

3. *Арсов М;* **Основи на статистичката метода во медицината.** *Год.збор.Мед.Факул. , Скопје, 1987.*

4. *Baker CD., Conley J.* **Treatment of Massive Deep Lobe Parotid Tumors.** *Am. J. Surg. 138(4): 572-6, 1979.*

5. *Batsakis, JG.* **Tumours of the Head and Neck: Clinical and Pathological Considerations.** *Williams & Wilkins, Baltimore 1979.*

6. *Batsakis, JG.* **Carcinoma ex Papillary Cystadenoma Lymphomatosum (malignant Warthin's tumor)** *Ann Otol Rhinol Laryngol 96: 234-6, 1987.*

7. *Batsakis, JG., Luna MA.* **Histopathologic grading of salivary gland neoplasms. I. Mucoepidermoid carcinomas.** *Ann Otol Rhinol Laryngol 99: 835-8, 1990.*

8. *Batsakis, JG., Luna MA.* **Histopathologic grading of salivary gland neoplasms. II. Acinic cell carcinomas.** *Ann Otol Rhinol Laryngol 99: 929-33, 1990.*

9. *Batsakis, JG., Luna MA.* **Histopathologic grading of salivary gland neoplasms. III. Adenoid cystic carcinomas.** *Ann Otol Rhinol Laryngol 99: 1007-9, 1990*

10. *Batsakis, JG.* **Lymphoepithelial lesion and Sjögren's syndrome.** *Ann Otol Rhinol Laryngol 96: 354-6, 1994.*

11. *Barsotti BJ., Westesson PL., Coniglio UJ.* **Superiority of Magnetic Resonance over Computed Tomography for Imaging Parotid Tumor.** *Ann Otol Rhinol Laryngol 103:737-40, 1994.*

12. *Blevins NH., Jackler RK., Kaplan MJ., Boles R.* **Facial paralisis due to benign parotid tumors.** *Head & Neck Surg. 48(4): 427-30, 1992.*

13. *Bojović DS.* **Prilog proučavanju histopatoloških karakteristika epitelnih tumora pljuvačnih žlezda i njihov klinički značaj.** *Dok.dis. Univerzitet u Beogradu, 1990.*

14. *Brookstone SM., Huvos A.* **Central Salivary Gland Tumors of the Maxilla and Mandible.** *J.Oral Maxillofac. Surg. 50: 229-36, 1992.*

15. *Bryan RN., Miller RH., Ferreyro RI.* **Computed Tomography of the Major Salivary Glands.** *AJR, 139: 547-54, 1982.*

16. *Buchman C., Stringer PS. Mendenhall WM., Jordan JR., Cassisi NJ.* **Pleomorphic Adenoma: Effect of Tumor Spill and Inadequate Resection on Tumor Recurrence.** *Laryngoscope 104(10):1231-4.1994.*

17. *Byrne NM., Spector J.* **Preoperative assessment of Parotid Masses: A Comparative Evaluation of Radiologic Techniques to Histopathologic Diagnosis.** *Laryngoscope 99(3): 284-92, 1989.*

18. *Casler JD., Conley JJ.* **Surgical management of Adenoid Cystic Carcinoma in the Parotid Gland.** *Head & neck Surg. 106(4): 332-8, 1992.*

19. *Califano l., Zupi A., Massari P., Giardino C.* **Indication for Neck Dissection in Carcinoma of the Parotid Gland.** *Am J Surg. 78(4):347-9, 1993.*

20. *Chidzonga MM., Perez L., Alvarez P.* **A Clinicopathologic Study of Parotid Gland Tumors.** *J.Oral Maxillofac. Surg. 52: 1253-56, 1994.*

21. *Chilla R.* **Revisionseingriffe an der Orhspeicheldruse-Abschatzen des Risikos und Indicationstellung zur Re-Parotidectomie.** *Fort.Kirf.und Gesiichts Chir. 31: 37-42, 1990.*

22. *Conley J.* **Concepts in Head and Neck Surgery.** *Georg Thieme Verlag, Stuttgart, 1970.*

23. *Conley J.* **Salivary Glands and the Facial Nerve.** *Georg Thieme Verlag, Stuttgart, 1975.*

24. *Conley J., Clairmont AA.* **Facial Nerve in Recurrent Benign Pleomorphic Adenoma.** *Arch.Otolaryngol. 102: 15-9, 1979.*

25. *Converse JM., Robinson DW.* **Surgical Treatment of Desease of the Salivary Glands; in: Reconstructive Plastic Surgery.** *W.B. Sounders Co. (2521-45), 1988.*

26. *Cvetinović M., Jović N.* **Evaluation of Ultrasound in the Diagnosis of Pathologic Processes in the Parotid Gland.** *J.Oral Maxillofac. Surg. 49: 147-50, 1991.*

27. *Darkin HK.* **Malignant mixed tumor of the salivary gland with bone MS - a case report.** *Cancer. 28(3): 171-5, 1991.*

28. *Di Palma S., Guzzo M.* **Malignant myoepithelioma of salivary glands: Clinicopathological feautures of ten cases.** *Hystopatology 423 (5): 389-96, 1993.*

29. *Donovan DT., Conley J.* **Capsular Significance in the Parotid Tumor Surgery.** *Laryngoscope 94: 324-29, 1984.*

30. *Duck SW., McConnel FM.* **Malignant degeneration of Pleomorphic Adenoma - Clinical Implications.** *Am.J.Otolar. 14(3): 175-8, 1993.*

31. *Duančić V.* **Osnovi histologije čovjeka. Salivarne žljezde.** *Medicinska knjiga, Beograd-Zagreb, 1978.*

32. *Eneroth CM.* **Salivary gland tumors in the parotid gland, submandibular gland, and the palate region.** *Cancer 27(6): 1415-9, 1971.*

33. *Eneroth CM., Hamberger CA.* **Principles of Treament of different types of Parotid Tumors.** *Laryngoscope 84: 1732-40, 1974.*

34. *Eneroth CM., Zetterberg A.* **Malignancy in Pleomorphic Adenoma.** *Acta Otolaryngol. 77: 426-32, 1976.*

35. *Ferrreria JL., Maurino N., Michael E., Rubio E.* **Surgery of the Parotid Region: A New Approach.** *J.Oral Maxillofac. Surg. 41: 803-7, 1990.*

36. *Fonseca I., Martins AG.* **Epithelial salivary gland tumors of children and adolescents in southern Portugal: a clinicopathologic study of 24 cases.** *Oral Surg Oral Med Oral Pathol. 72: 696-701, 1991.*

37. *Foote FW & Frazell EL.* **Tumors of Major Salivary Glands.** *Cancer 6: 1065-1133, 1953.*

38. *Gandour RF., Donald PJ., Vogt PJ., Min KW.* **Carcinosarcoma (malignant mixed tumor) of ten parotid cases.** *Head & neck Surg. 16(4):379-82,1994.*

39. *Gavrič M.* **Procena vrednosti primarnih parotidektomija kod lečenja mikstnih tumora parotidnih žlezda.** *Dok. dis. Univerzitet u Beogradu, 1986.*

40. *Gavrič M., Dragutinović G., Vukadinović M., Rodić R.* **Procena vrednosti sialografije i CT-sialografije u dijagnostici tumora partidne žlezde.** *Chir.Maxillofac Plast 17(2) 53-9, 1987.*

41. *Gola R., Chossegros C., Carreau P.* **Anatomie Chirurgicale de la region parotidienne. Concepts actuels.** *Rev. Stomatol. Chir. maxillofac. 95(6):395-410, 1994*

42. *Grunevski M., Lazareski S., Popovski V.* **Necessity of CT for preoperative evaluation in salivary gland tumors.** *3-rd Asian Congress on Oral & Maxillofacial Surgery, Sarawak, Malaysia, 1996.*

43. *Hanna CD., Wayne LD., Richardson G., Gaisford JC.* **Management of Recurrent Salivary Gland Tumors.** *Am J Surg 132(4): 453-8, 1976.*

44. *Heissler E., Stinkamp J., Heim T., Felix R., Bier J.* **Value of magnetic resonance imaging in staging carcinomas of the oral cavity and oropharynx.** *Int. J Oral. Maxillofac. Surg. 23: 22-7, 1994.*

45. *Hetzer W.* **Sialographie.** *Georg Thieme Verlag, Leipzig, 1942.*

46. *Jaques DA., Krolls OS., Chambers RG.* **Parotid Tumors in Children.** *Am J Surg 132(4): 469-72, 1976.*

47. *Johns ME., Goldsmith MM.* **Current management of salivary gland tumors.** *Oncology 3(3): 85-91, 1989.*

48. *Калина ВО., Шустер МА.* **Периферические параличи лицевого нерва.** *Медицина, Москва, 1977.*

49. *Карѓова-Клисарова А., Јосифов Ј.* **Анатомија на човекот; Глава и врат.** *Просветно дело, Скопје, 1984.*

50. *Keen G., Hiles RW.* **The Salivary Glands: Operative Surgery and Management-***chap.XX. John Wright & sons ltd. Bristol, 1981.*

51. *Knapp R., Miller M.* **Clinical Epiodemiology and Biostatistics.** *Harwal Publiching Company, Marval, Pennsylvania, 1992.*

52. *Koide C., Nagaba A., Takahashi T.* **Pathological findings of the facial nerve in case of facial nerve palsy associated with benign parotid tumor.** *Head & neck Surg. 120(4): 410-2, 1994.*

53. *Кроневски П., Васков И., Туџаров Т., Лазарески С., Пајовски В.* **Дијагностичка и валоризациска вредност на сиалографија на плунковни жлезди.** *V Стоматолошки собир, Дојран, 1987.*

54. *Kun Z., Dao-Yi Q., Wang M.* **Functional Superfitial Parotidectomy.** *J. Oral Maxillofac. Surg 52: 1038-41, 1994.*

55. *Kurabayashi T., Ishii I., Sasaki T.* **Criteria for differentiating superfitial from deep lobe tumors of the parotid gland by CT.** *Dento-Maxillofac. Radiol. 22(2): 81-5, 1993.*

56 *Laccourreye H., et all.* **Total Conservative Parotidectomy for Primary Benign Pleomorphic Adenoma of the Parotid Gland.** *Laryngoscope 104(12): 1487-92, 1994.*

57. *Langdon JD.* **Parotid gland tumors: a 15-year experience.** *Journal of R.C. Surgeons of Edinburg 38(3): 179-85, 1993.*

58. *Лазарески С., Туџаров Т.* **Хируршка терапија на плеоморфните аденоми.** *XII конгрес на лекари на Македонија, Охрид 1991.*

59. *MacFarlan JK., Viloria JB., Palmer JD.* **Sebaceous Cell Carcinoma of the Parotid Gland.** *Am J Surg 130(4): 499-502, 1975.*

60. *Malave DA., et all.* **Lipoma of the Parotid Gland.** *J. Oral Maxillofac. Surg 52: 408-11, 1994.*

61. *Mandelblatt SM., Braun IF., Davis PC., Hoffman JC.* **Parotid Masses: MR Imaging.** *Radiology 163: 411-14, 1987.*

62. *Martin H.* **Surgical removal of parotid tumors.** *Clinical simposia, Ciba, Vol.13(4), 1964.*

63. *Mehle ME., et all.* **Facial nerve morbidity following parotid surgery for benign disease.** *Laryngoscope 103(4): 386-9, 1993.*

64. *Michel C., Reuter J., Muhling J.* **Mikrochirurgishe Reconstruktionsmoglichkeiten des Nervus facialis.** *Fortsch. der Kifer und Gesichts Chirurgie 35: 141-3, 1990.*

65. *Moran CA., Suster S., Achin FB., Koss MN.* **Benign and malignant salivary gland-type mixed tumors of the lung.** *Cancer 73(10): 248-90, 1994.*

66. *Norman J de Burgh., McGurk M.* **Color Atlas and Text of Salivary Glands Diseases, Disorders and Surgery.** *Mosby-Wolfe, London-Sydney, 1996.*

67. *Oh SJ.* **Clinical Electromyography: Nerve conduction studies.** *University Park Press, Baltimore, 1984.*

68. *Olsen KD., Daube JR.* **Intraopeartive monitoring of the facial nerve: an aid to management of parotid gland recurrent pleomorphic adenomas.** *Laryngoscope 104(2): 229-32, 1994.*

69. *Owsley JQ.* **SMAS-Platisma Face Lift.** *Plast. Reconstr. Surg. 71(4): 573-77, 1983.*

70. *Padovan I.* **Otorinolaringologija III. Kirurgija usne supline,ždrijela, grla i vrata.** *Školska knjiga, Zagreb, 1987.*

71. *Pitts DB., Hilsinger RL., Karandy E., Ross JC., Caro JE.* **Fine-needle aspiration in the diagnosis of the salivary gland disorders.** *Head & neck Surg. 118(5): 479-82,1992.*

72. *Phillips PP., Olsen KD.* **Recurrent Pleomorphic Adenoma of the Parotid Gland.** *Ann Otol Rhinol Laryngol 104: 100-4,1995.*

73. *Popovski V., Vaskov I., Lazareski S., Naumovski S.* **The Recurrent Pleomorphic Adenoma of Parotid Gland.** *3-rd Asian Congress on Oral & Maxillofacial Surgery, Sarawak, Malaysia,1996.*

74. *Popovski V., Vaskov I., Lazareski S., Grcev A., Kirkov A., Pancevski G.* **Mucoepidermoid Carcinoma of the Parotid Gland.** *4-th Mediterranean Congress of Oral and Maxillofacial Surgery (Abstracts Book). Antalya, Turkey, 1997.*

75. *Popovski V., Tudzarov T., Lazareski S., Grcev A.* **Adenoid Cystic Carcinoma of the Parotid. Gland.** *J.Oral Maxillofac. Surg 26:80-6, 1997.*

76. *Plambeck K., Friedrich RE., Schmelzle R.* **Mucoepidermoid carcinoma of salivary gland origin: classification, clinical-pathological correlation, tretment result and long term follow-up in 55 patients.** *J. Cranio Maxillofac. Surg. 24: 133-9, 1996.*

77. *Ptak T., Geyer C.* **Diseases of the Parotid Gland**. *Postgraduate Radiology Vol.15(3):119-150, 1995.*

78. *Rafla S.* **Malignant Parotid Tumors: Natural history and tretment**. *Cancer 40: 136-44, 1977.*

79. *Rankow R.* **An Atlas of Surgery of the Face, Mouth and Neck.** *W.B. Sounders Co., Phil.-London-Toronto 1976.*

80. *Rhad K., Dao Y., Wang LM.* **Functional Superfitial Parotidectomy.** *J. Oral Maxillofac. Surg 52:1038-41, 1994.*

81. *Rice HD.* **Surgery of the Salivary Glands.** *Mosby Company - London, 1982.*

82. *Ромачева ИФ.* **Заболеванија и повредзанија саливарних злезд**. *Медицина, Москва, 1987.*

83. *Samson MG., Metson R., Wang CC., Montgomery W.* **Preservation of the facial nerve in the management of the recurrent pleomorphe adenoma.** *Laryngoscope 101(10): 1060-2, 1991.*

84. *Scheffer P., Seguin G., Koffi K., Attar A., Levy J.* **Valeur comparative de l'echographie et de l'exploration radiolologuque pour le diagnostic des tumeurs de la parotide.** *Rev. Stomatol. Chir.maxillofac. 10: 136-8, 1993.*

85. *Šercer A.* **Otorinolaringologija II.** *Jugosl. Leksikogr. Zavod, Zagreb, 1965.*

86. *Seifert G., MiehlkeA., Haubrich J & Chilla R.* **Diseases of the Salivary Glands: Pathology, Diagnosis, Treatment, Facial nerve Surgery.** *George Thieme, New York, 1988.*

87. *Shidnia H.,Hornback N., Lingeman R.* **Carcinoma of Major Salivary Glands.** *Cancer, 45: 693-7, 1980.*

88. *Shingaki S., Othake K., Nakajima T.* **The role of radiotherapy in management of salivary glands carcinoma.** *J. Cranio Maxillofac. Surg. 20(5): 220-4, 1992.*

89. *Silverberg S.* **Principles and Practice of Surgical Pathology.** *Churchill Livingstone, Vol.II:703-27, 1988.*

90. *Simovič S.* **Bolesti žlezda slinovnica.** *Školska knjiga, Zagreb, 1994.*

91. *Simpson RHW.* **Classification of tumors of the salivary glands: Commentary.** *Histopathology 24: 187-91, 1994*

92. *Snyderman NL., MeyersE., Robbins J.* **Bilateral Parotid Neoplasms.** *Head & neck Surg. 12: 598-602, 1994.*

93. *Som PM., Biller HF* **The Combined CT - Sialogram.** *Radiology 135: 387-90, 1980.*

94. *Som PM.* **The Salivary Glands Imaging.** *Head and Neck Imaging. Mosby, St, Louis, 1991.*

95. *Spiro RH., Huvos AG., Strong EW.* **Cancer of the Parotid Gland. A Clinicopathological Study.** *Am J Surg. !30(4): 452-9, 1975.*

96. *Spiro RH., Huvos AG., Strong EW.* **Adeniod Cystic Carcinoma: Factors Influencing Survival.** *Am J Surg. 138(10): 579-84, 1979.*

97. *Spiro RH.* **Diagnosis and pitfalls in treatment of parotid tumors.** *Sem. of Surg. Oncology 7(1): 20-4, 1991.*

98. *Štajner A* **Tumori maksilofacijalnog područja.** *Dečje novine, Beograd, 1988.*

99. *Spiro RH.,* **Otorinolaringologija sa maksilofacijalnom patologijom.** *Medicinska knjiga, Zagreb, 1990.*

100. *Stone DN.* **Parotid CT Sialography.** *Radiology, 138: 303-7, 1987.*

101. *Teresi LM., Lufkin RB., Hanafee WN.* **Parotid Masses: MR Imaging.** *Radiology 163: 405-9, 1987.*

102. *Toida M., Simokava K.* **Epithelial-Myoepithelial Carcinoma of the Parotid Galand: Report of a case.** *J. Oral Maxillofac. Surg 53: 476-80, 1995.*

103. *Trotouy J., Vilde F., Kossowski M.* **Reprises chirurgicales des tumeurs de la Parotide approche technique et consequences pour le VII n.** *Ann.Oto-larynol. et de Chir. Cervicofaciale 110: 153-61, 1993.*

104. *Туџаров Т.* **Плунковни жлезди и нивните заболувања.** *Сшуденшски збор, Скопје, 1983.*

105. *Van Der Acker HP.* **Diagnostic imaging in salivary gland disease.** *Oral Surg Oral Med Oral Path. 66: 625-37, 1988.*

106. *Vaghan ED., Richardson D.* **Facial nerve reconstruction following ablative parotid surgery.** *Br J Oral & Maxillofac. Surg. 31(5): 274-80, 1993.*

107. *Watanabe Y., Ishikawa M.* **Facial nerve palsy as complication of parotid gland surgery and its prevention.** *Acta Oto laryngol. 504: 137-9, 1993.*

108. *Wenig BM., Hitchcock CL., Ellis GL.* **Metastasing mixed tumor of salivary glands: clinicopathologic and flow cytometric analysis.** *Am J Surg Path. 16(9): 845-58, 1992.*

109. *Woods JE., Chong GC., Beahrs OH.* **Expirience with Primary Parotid Tumors.** *Am J Surg. 130(10): 460-3, 1975.*

110. *Yang GH., Kuhel WI.* **Uncommon Tumors of the Salivary Gland in Fine Needle Aspiration Biopsies.** *Acta Cytologica, 41(4): 1015-22, 1997.*

111. *Zheng JW., Song XY., Nie G.* **The Accuracy of Clinical Examination Versus Frozen Section in the Diagnosis of Parotid Masses.** *J. Oral Maxillofac. Surg. 55: 29-31, 1997.*