БИБЛИОТЕКА
на медицинскиот Факултет- Скопје
М.III 211

...ниверзитет „Кирил и Методиј" Скопје
...Стоматолошки факултет

Георгиев М. Златко

Патохистолошки промени во пулпата на млечните заби во фаза на ресорпција

МАГИСТЕРСКИ ТРУД

Скопје, 1992

М Е Н Т О Р:

Проф. Др ЉУБИНКА НЕЧЕВА

Стоматолошки факултет Скопје

Клиника за детска и превентивна стоматологија

Детска и превентивна стоматологија

Со посебно задоволство и респект како нејзин ученик и следбеник ѝ благодарам на Проф. Д-р Љубинка Нечева – мојот ментор за континуираната и драгоцена помош во текот на оформувањето на овој магистерски труд.

Голема благодарност и по овој повод и искажувам на Проф. Д-р Ана Каламарас, директор на Институтот за хистологија и ембриологија каде е овозможена изработката на овој труд.

Посебна благодарност му должам на Асс. Д-р Петар Цветковски за големата и пресудна помош при патохистолошката анализа.

Им благодарам на сите кои ми помогнаа во изработката на хистолошките препарати, статистичката анализа и компјутерската обработка во создавањето и оформувањето на трудот.

ПАТОХИСТОЛОШКИ ПРОМЕНИ ВО ПУЛПАТА НА МЛЕЧНИТЕ ЗАБИ ВО ФАЗА НА РЕСОРПЦИЈА

Нараснатите прехрамбени потреби на детскиот организам условуваат адаптација на жвакателниот апарат преку замена на млечните заби со поголеми - трајни. Тоа се одвива по пат на ресорпција на корените на млечните заби при што иако се работи за физиолошки процес настануваат регресивно - дегенеративни промени во денталната пулпа.

Целта на нашата студија беше верификација на патохистолошките промени на пулпата кај 50 млечни заби во фаза на ресорпција и стекнување увид во нејзините одбрамбено - репараторни потенцијали.

Нашиот материјал се состоеше од 50 клинички интактни млечни заби извадени од здрави деца, со површинска или терминална инфилтративна анестезија, а поради ортодонтска индикација. По екстракцијата, во рок од две минути беа потопувани во фиксир - Bouin, а наредниот ден рассекувани надолжно и фрактурирани, а денталната пулпа ексквирана и вратена во фиксирот. По седумдневен престој во фиксир подготвени се сериски парафински резови дебели 3-4 um кои се боени по методот Hematoksilin-eozin, Azan (модификација по Heidenhein) и Florentin.

Според степенот на ресорпција на коренот забите беа поделени во три групи: 21 млечен заб со почетна ресорпција (прва група), 23 каде ресорпцијата беше во втората половина на коренот и трета група со 6 заби со терминална ресорпција.

Наод на интерстицијален едем е регистриран во 80% од случаите и тоа почетен 36%, средно изразен 36% и 8% силно изразен.

Регистрирани се дегенеративни промени на одонтобластите во

66% од случаите и тоа почетни 28%, средно изразени 12%, а силно изразени 26%.

Деструктивни промени на колагените влакна покажуваа 64% заби и тоа 36% почетни 20% средно изразени а 8% силно изразени.

Калцификации од аморфен тип беа најдени во 54% од случаите, а во текот на напредувањето на ресорпцијата нивниот број се намалува.

Во 56% од случаите е регистриран инфламаторен инфилтрат од кои почетен 30%, средно изразен 10% и масивен 16%.

Промените во ендотелот на крвните садови се дијагнозирани во 70% од случаите, од кои 42% биле почетни, 12% средно изразени и 16% силно изразени.

Атрофијата на клетките во стромата беше евидентна со значајно зголемување на бројот на хистиоцитите, посебно оние со фибробластоиден изглед, па затоа соодносот на клетките треба да се прифати со резерва.

Статистичката анализа на појавата на патолошки промени во пулпата и дегенеративно деструктивни промени на нејзините компоненти покажа висок степен на зависност од степенот на ресорпција на корените ($p<0,01$), освен по однос на калцификатите кои исчезнуваат со напредувањето на ресорпцијата.

Статистичка значајност на разликите помегу почетната и манифестираната ресорпција не е констатирана што упатува на неможност од нивна диференцијација.

Во таа смисла нема оправданост за примена на биолошки терапеутски мерки кога со самиот почеток на ресорпцијата како и при напреднатите стадиуми пулпините регенераторно - репараторни можности се сведуваат на минимум.

Клучни зборови: млечни заби, физиолошка ресорпција, дентална пулпа.

PATHOLOGICAL ALTERATIONS IN DECIDUOUS DENTAL PULP IN THE PHASE OF RESORPTION

Increased needs of the child's organism for nutrition causes an adaptation of the masticatory system through change of the deciduous teeth with bigger - permanent ones. It is a result of the resorption of the deciduous roots, even though this is a physiological process whereby regresive and degenerative alterations appear in the dental pulp.

The aim of this study was to verify the pathological alterations in deciduous dental pulp in the resorption phase and obtain information on its defense and restoration potentials.

50 noncarious deciduous teeth were divided in three groups: first with initial root resorption (21 teeth), second with progressive (23), and six teeth with terminal root resorption (treeth group).

The teeth were extracted for orthodontic reasons from healthy childrens, with local anesthesia or xylocain spray, and immediatly stored in Bouin fixative solution. After 24 hours every teeth were cut perpendicular to its long axis with rotating carborundum disc, using water as a coolant, and cracked. Dental pulp was excaved and replaced in fixative, and after seven days was exposed of conventional histologic procedure for light microscopic examination. Serial paraffine thin sections (3-4 um) were stained with Hematoxylin - eosin, Azan (modified by Heidenhein) and Florentin.

Interstitial edemma was registered in 80% of the cases of which 36% were initial, 36% medium and 8% severe.

In 66% of the cases degenerative changes of the odontoblasts were noticed whereby 28% were initial, 12% medium and 26% severe.

Destructive changes to the collagen fibrils were found in 64% of the teeth pulp whereby 36% were initial , 20% medium and 8% severe.

Amorphous type clasifications were found in 54% of the cases, and during the progress of the resorption, their number is decreased.

In 56% of the cases inflammatory infiltrations were noticed of which 30% were initial, 10% medium and 16% massive.

Endothelial swelling of the blood vessels was found in 70% of the cases, whereby 42% were initial, 12% medium and 16% severe.

The atrophy of the cells in the stroma was evident, with a significant increase of the number of hystiocytes, particularly those with fibroblastoide appearance. Therefore the cell interrelations should be accepted with reservation.

Statistical analysis of the phenomenon of pathological alterations in pulp and the degenerative and destructive alterations to its components showed a high degree of dependence on the degree of resorption of the roots ($p < 0,01$), except in relation to clasifications, that disappeared with the progress of the resorption.

No statistical significance in the difference between initial and progressive resorption was found which leads to the conclusion that they can not be differentiated.

In this sense there is not justification for the application of biological therapeutical methods, when in the very begining of the resorption, just as in the proggresive stadium, the pulps regeneration and repair possibilities are reduced to a minimum.

Key words: Deciduous teeth, physiological root resorption, dental pulp, physiopatology.

С О Д Р Ж И Н А

1.	ВОВЕД	1
2.	ХИСТОЛОГИЈА НА ДЕНТАЛНАТА ПУЛПА	3
2.1.	Основна супстанца на пулпата	4
2.1.1.	Мукополисахариди	4
2.1.2.	Ткивна течност	6
2.2.	Сврзни влакна	6
2.2.1.	Колагани	6
2.2.2.	Ретикуларни	7
2.2.3.	Еластични	8
2.3.	Клетки на денталната пулпа	9
2.3.1.	Одонтобластен слој на клетки	9
2.3.2.	Weiłов ацелуларен слој	12
2.3.3.	Höhłов мултицелуларен слој	13
2.3.4.	Клетки на пулпалната строма	14
2.3.4.1.	Формативни клетки	14
2.3.4.1.1.	Фибробласти	14
2.3.4.1.2.	Фиброцити	16
2.3.4.2.	Одбрамбени клетки	17
2.3.4.2.1.	Макрофаги	17
2.3.4.2.2.	Хистиоцити	17
2.3.4.2.3.	Мастоцити	19
2.3.4.2.4.	Недиференцирани клетки	20
2.3.4.2.5.	Перицити	21
2.3.4.2.6.	Лимфоцити	21
2.3.4.2.7.	Плазмоцити	22
2.3.4.2.8.	Гранулирани леукоцити	23

2.3.4.2.8.1. Неутрофилни гранулоцити 23
2.3.4.2.8.2. Базофилни гранулоцити 24
2.3.4.2.8.3. Еозинофилни гранулоцити 24
2.3.4.3. Масни клетки 25
2.4. Крвоснабдување на денталната пулпа 25
2.5. Лимфни садови во денталната пулпа 28
2.6. Нервни влакна на денталната пулпа 29
2.6.1. Миелинизирани нервни влакна 29
2.6.2. Немиелинизирани нервни влакна 30
3. ПРЕГЛЕД НА ЛИТЕРАТУРАТА 32
4. ПРЕДМЕТ И ЦЕЛ НА МАГИСТЕРСКИОТ ТРУД 54
5. МАТЕРИЈАЛ И МЕТОД НА РАБОТА 55
6. ПРИКАЗ И АНАЛИЗА НА РЕЗУЛТАТИТЕ 59
7. ДИСКУСИЈА 100
8. ЗАКЛУЧОК 116
9. ЛИТЕРАТУРА 119

1. ВОВЕД

Забите претставуваат најтврдиот дел од жвакателниот апарат, па и од целиот човечки организам. Како кај сите diphyodonti, така и кај човекот, прво во функција стапуваат примарните или млечни заби, за понатаму да бидат заменети со трајни.

Млечните заби имаат неколку важни задачи и тоа:

Адекватно да ја исситнат и приготват храната за понатамошна обработка во гастроинтестинумот, со цел максимално да се извлечат и ресорбираат потребните хранливи материи, што е неопходен предуслов за растење и развој на детскиот организам.

Силната акција на мастикаторните и фацијалните мускули при жвакањето на храната, индуцираат активна хиперемија во максилофацијалната регија, што секако е идеален стимулус за растење и правилен развој на истата.

Млечните заби имаат исклучително важна улога во фонетиката, бидејќи токму во тој период детето го учи и усовршува говорот.

Не смее да се запостави и естетската улога на млечните заби, особено во смисла на правилен психички развој на детето, без комплекси.

При ресорпција на корените на млечните заби се ослободуваат минерали, кои се добредојдени во процесот на изградба на коските и трајните заби.

Млечните заби претставуваат чувари на просторот за оние трајни заби кои најдоцна еруптираат.

Во периодот кога вилиците, и воопшто целиот детски организам нараснал, настанува процес на замена на млечните заби,

кои треба да им отстапат место на поголемите - трајните заби, што е генетски условено. Тоа започнува со ресорпција на коренот на секој млечен заб, што коинцидира со завршетокот на коронката на неговиот заб заменик. Се работи за постепен, но континуиран процес, кој резултира со луксација и испаѓање на млечниот заб.

Општо земено, млечните заби се создаваат во многу пократок рок за разлика од трајните, а по краткиот функционален период доживуваат предвремена старост. Кај интактните млечни заби доминира потиснатоста во продукцијата на секундарен дентин, која се одвива со посредство на пулпата во фаза на физиолошка старост, опкружена со тврд оклоп, и која останува волуминозна, за разлика од пулпата на трајните заби (19).

Оваа специфичност е интегрален дел на биолошката уникатност на млечните заби, кои имаат краткотраен живот, но сепак се потчинуваат на физиолошките феномени на растежот и развојот на човекот, иако не е познат друг орган кој би се минерализирал за понатаму да се ресорбира.

2. ХИСТОЛОГИЈА НА ДЕНТАЛНАТА ПУЛПА

Според номенклатурата на FDI: "Забната пулпа е меко сврзно ткиво опкружено со дентин, затворено во пулпината комора, од ектомезенхимно потекло е, и има дентиногена, нутритивна, неуросензоричка и одбрамбена функција"(119).

Како единствено меко ткиво на забот, сместена е во cavum coronae pulpae, кој одговара по форма на коронката, а во предел на коренот се протега во аксијалниот радикуларен канал. Пулпата е составена, слично на самиот заб, од коронарен дел со најистакнати делови наречени рогови, вратен дел и коренски дел.

Новоеруптираните заби се карактеризираат со делумно изградени корени, чија дефинитивна големина се достигнува подоцна и со помош на пулпата. Создавањето секундарен дентин продолжува и понатаму, така што широките пулпални шуплини се стеснуваат, истовремено редуцирајќи го пулпалното ткиво.

Денталната пулпа во однос на самиот заб има неколку важни функции и тоа:

- формативна која се базира врз создавање на дентин од страна на високодиференцираните клетки наречени одонтобласти,
- трофична, која се ефектуира преку богатството на крвни садови,
- сензорна, која зависи од нејзината богата инервација и
- одбрамбена функција која се изразува со создавање хиперминерализиран дентин, секундарен дентин и активација на имунолошкиот систем.

Пулпата на млечните заби во својот развиток поминува низ три периоди: ембрионален, период на функционален живот и

инволутивен период (109).

Првиот започнува со формирањето и диференцијацијата на забната пулпа и трае до вклучувањето на забот во функција, одликувајќи се со силно изразена активност и метаболизам.

Вториот период исто така се карактеризира со активност на пулпата на нутритивен, сензорен, формативен и одбрамбен план.

Инволутивниот период започнува со ресорпција на коренот на млечниот заб, за централните инцизиви тоа одговара на навршени 4 години, латералните - 5, првите млечни молари во седмата, а вторите и канините по осмата година (90). Во овој период на живот на пулпата се намалува крвоснабдувањето, што се одразува во намалувањето на сите функции (8).

Од сите ткива во човечкиот организам, пулпата е најслична на слузавото (галертно) сврзно ткиво во папочната врвца и поткожието на ембрионот (26, 84).

Хистолошки се класифицира во мезенхимните ткива, поточно во растреситите сврзни ткива, составени од основна супстанца, клетки, сврзни влакна, крвни и лимфни садови и нервни елементи.

2.1.1.**ОСНОВНАТА СУПСТАНЦА** е составена воглавно од кисели **МУКОПОЛИСАХАРИДИ**, од кои во најголем процент е застапена хијалуронската киселина која е гликозаминогликан (119), со наизменично поврзани N- ацетил гликозамин и глукуронска киселина. Во многу помал процент се застапени хондроитин сулфат "А" и "С", составени од N-ацетил галактозамин, глукуронска киселина и сулфурна киселина; хондроитин сулфат "В" или дерматан сулфат- составен од N-ацетил галактозамин и L-идуронска киселина; и хепарин гликозамин N-сулфурна киселина (119).

Okuda и сор.(78) нашле дека дерматан сулфат е најмногу застапен во денталната пулпа, и тоа со над 40%, хондроитин 4-сулфат(А) со над 35%, хиалуронската киселина со 12% и хепаринот

со 11%.Тие не нашле во своите проучувања траги од кератин сулфат и хондроитин 6-сулфат(С)(78).

Овие големи молекули со синцирест изглед, составени од многубројни мономери и со молекуларна тежина од редот на неколку милиони, имаат способност да ја врзуваат реверзибилно водата, истовремено врзувајки ги клетките и сврзните влакна во единствена маса со изглед на гел. Се смета дека гликозаминогликаните се медиум низ кој хранливите материи доаѓаат до клетките, па затоа секоја промена во составот на основната супстанца се одразува директно врз метаболизмот во таа регија(45).

Со стареење на пулпата се зголемува процентот на хијалуронската киселина, што е еден вид адаптација во смисла на неутрализација на ткивниот притисок врз клетките, создаден со актот на мастикација и со стеснување на пулпната комора заради создавање нови слоеви дентин, што е разбирливо кога се знае дека пулпното ткиво е изложено и во нормални прилики на висок притисок. За разлика од хијалуронската киселина, хепаринот останува константен, а хондроитин и дерматан сулфатот се намалуваат процентуално.

Хепаринот покрај антикоагулантното дејство има и силно антипролиферативно дејство, а на тој начин и антиинфламационо дејство, но од друга страна и силно антихијалуронидазно дејство; а кога се земе предвид и неутрализационото дејство врз киселоста предизвикана од хијалуронската киселина, тогаш станува јасна големата улога на хепаринот во одржувањето на стабилноста на ткивото, како во нормални, така и во патолошки услови.

Во основната супстанца на забната пулпа хомогликаните со главниот претставник - гликогенот се многу помалку застапени, а од гликопротеините е застапен фибронектинот, кој е нерастворлив глобулин од алфа - 2 фракцијата (4), и кој со својата разгранетост ја овозможува врската помеѓу гликозаминогликанските

синцири, сврзните влакна и клеточните елементи (26).

2.1.2.**ТКИВНАТА ТЕЧНОСТ** во пулпата е трансудат на крвната плазма и содржи плазмени протеини (меѓу кои и фракцијата на плазмен фибронектин), минерални соли, хранливи материи и продукти на метаболизмот.

2.2. **СВРЗНИТЕ ВЛАКНА** на забната пулпа се делат на две групи: колагени, ретикуларни и von Korff-ови во едната, а еластични во другата.

2.2.1. **КОЛАГЕНИТЕ** се основна, потпорно - арматурна компонента на секое сврзно ткиво и се изградени од склеропротеинот колаген, кој е полимер. Основната единица е тропоколагена молекула, која е составена од два алфа-1 синцири и еден алфа-два синцир поврзани меѓусебно во вид на триплетен хеликс, а секој синцир содржи околу илјада аминокиселини. Значајно е што скоро една третина отпаѓа на глицин кој ја дава таа карактеристична спирализираност во вид на хеликс, а добар е и процентот на застапеност на хидроксипролинот и хидроксилизинот.

Проколагенот се синтетизира интрацелуларно (6), а дури на површината на фибробластот, под дејство на ензими кои го одделуваат телопротеинот, се создава можност за синтеза на тропоколаген, кој понатаму полимеризира создавајќи протофибрили, микрофибрили и фибрили, кои се здружуваат во фибрии и снопови од колагени влакна.

Карактеристична е периодичноста на прекршување на светлината на секои 64 nm, што е во директна зависност од изотоничноста на средината, бидејќи таа влијае врз поврзувањето на тропоколагените молекули. Новостворените колагени фибрили се бојат црно со сребрен нитрат, поради гликозаминогликаните од

основната супстанца кои ги обложуваат местата на поврзување, со што го стабилизираат колагенот. Подоцна, кога ќе се намали процентот на хијалуронска киселина се создаваат услови за групирање во подебели влакна и снопови и веќе не покажуваат аргирофилија (101). Инаку, колагените влакна се одликуваат со голема јакост, нерастегливост и нерастворливост, па затоа во колку поголем процент се застапени, во толку и ткивото е поригидно.

Покрај овој колаген од тип 1, кој е најраспространет и се наоѓа во дермисот, коските, сврзните чаури на органите и т.н., постои и колаген од тип 2 кој се наоѓа во 'рскавиците и чии влакненца не се групираат во влакна; исто и колаген тип 3 кој заедно со колагенот тип 1 се мисли дека ја претставува колагената компонента на ретикуларните влакна. Колагенот од тип 4 се среќава само во базалните мембрани, тип 5 само во ембрионалните обвивки, а нивните молекули се групираат само во протовлакненца (26, 119).

Во коронарната пулпа преовладуваат снопови од колагени влакна, со дебелина и до 10 um, а во коренската, посебно во апикалниот дел преовладуваат колагените влакна во однос на основната супстанца (84).

2.2.2. **РЕТИКУЛАРНИТЕ** влакна се изградени од склеропротеините ретикулин и колаген тип 3, па затоа се потенки и понежни од колагените, а поради својот изглед на млади колагени влакна се нарекуваат и преколагени влакненца кои се гранаат.

Во ембрионалниот живот доминираат овие влакна, за подоцна кај возрасниот организам да се задржат само во ретикуларното сврзно ткиво во лимфните јазли, коскената срж, слезенката, црниот дроб и базалните мембрани и обвивките на нервните и мускулните влакна, гингивата и забната пулпа (26). Покажуваат способност за

боење со соли на среброто (аргирофилија) и PAS позитивност, бидејќи содржат хексози во поголем процент од колагените влакна (6-12%). Ретикуларните влакна не се растегнуваат кога се поединечно, но мрежата формирана од нив е растеглива заради поместувањето на самите влакна.

Се смета дека во забната пулпа секој крвен сад или нервно влакно си има своја потпорна ретикуларна обвивка, па дури и самата пулпа е вткаена во фина мрежа од ретикуларни потпорни влакна (101).

Некои автори (119) сметаат дека во пулпата нема ретикуларни, туку само аргирофилни влакна на нејзината периферија - наречени von Korff-ови. Тоа се масивни колагени влакна кои се протегаат паралелно меѓу одонтобластите, од кои добиваат дебела гликозаминогликанска обвивка, која условува голема отпорност кон деструктивни ензими и раствори, но и аргирофилија. Во фаза на создавање на покровниот дентин во голем процент се застапени на периферијата на забната папила, со дебелина околу 0,2 um(50). Во почетокот на дентиногенезата се прави, за понатаму, со оглед да растат побрзо од околината, се протегаат спираловидно меѓу одонтобластите. Се смета дека ги синтетизираат клетките од субодонтобластната регија - Hohl-овиот слој, а се протегаат до предентинот, каде што се гранаат, градејќи фина фибриларна мрежа, додека на другата страна завршуваат во пулпалната строма, давајќи им потпора на крвните садови (50, 119).

Ten Cate (119) смета дека перзистираат само при создавање на циркумпулпалниот дентин, а Isokanta и сор. (50) велат дека после создавањето на мантел - дентинот, во пулпата има само "таканареѓени von Korff-ови влакна".

2.2.3. Присуството на **ЕЛАСТИЧНИТЕ** влакна во забната пулпа беше долго оспорувано, а денес се мисли дека ги има само околу

поголемите крвни садови. Изградени се од склеропротеинот еластин, кој содржи голем процент глицин и пролин. Од колагените влакна се разликуваат по тоа што се потенки, се разгрануваат, можат да се истегнуваат и никогаш не се групираат во снопови. Ги создаваат фибробластите преку прекурзорот - проеластин, кој под дејство на ензими се полимеризира екстрацелуларно во еластин.

3.3. **КЛЕТКИТЕ** на забната пулпа се делат на стационарни или форматиивни, и миграторни односно одбрамбени, со потекло од крвните клетки.

Во стадиум на забна папка, забната папила е составена од недиференцирани овални клетки од ектомезенхимално потекло, со крупни, бледи јадра и бледа цитоплазма, сместени во слузава основна супстанца, без формирани влакна. Периферните, кои се во допир со емајловиот орган, се диференцираат во преодонтобласти, а останатите во фибробласти.

Со понатамотниот тек на цитоморфодиференцијацијата, апозицијата и минерализацијата на забот, се формираат следните слоеви во неговата пулпа:

- најпериферно слојот одонтобласти(46,57,71).
- субодонтобластна зона, составена од два слоја и тоа:
  - ацелуларен слој - Weil-ов (101, 119),
  - целуларен слој - Hohl-ов (9, 119); и
- пулпална строма.

2.3.1. **ОДОНТОБЛАСТИТЕ** се клетки кои се на највисок степен на диференцијација од сите останати пулпални клетки. Нивната функција се состои во синтеза на органски матрикс - предентин и создавање услови за негова минерализација. Тоа се високоспецифични клетки од елаборативен тип, за што сведочи и нивната морфологија, а поставени се периферно на забната пулпа,

каде што создаваат предентин и се повлекуваат центрипетално. Во зависност од местоположбата, зависи и нивната големина, така што се високоцилиндрични и големи 35 - 50 um, а широки 8 um во коронарниот дел, во пределот на забниот врат се нешто пониски, во пределот на коренот се кубични клетки, а во апикалната регија сплеснати и личат на фибробласти. Според тоа, поапикално поставените одонтобласти се пониско диференцирани, па затоа и дентинот што го создаваат е повеќе аморфен отколку тубуларен (101). Од друга страна и густината им е поголема во коронарниот дел, така што на пресек се има впечаток дека се подредени во повеќе слоеви, иако има автори кои не веруваат во тоа (119).

Јадрото е елипсовидно и базално поставено (кон пулпалната строма), обвиено со двослојна мембрана (секој слој со дебелина околу 5 nm), чиј екстерен сегмент е со пори големи 60 - 100 nm дијаметар и гранули големи 15 nm. На внатрешната јадрена мембрана има малку неактивен хетерохроматин, додека јадрото е составено претежно од еухроматин, што говори за силната активност во смисол на транскрипција. Нуклеолусите кои може да се и до четири на број, јасно се забележуваат и говорат за големата синтеза на рибонуклеинска киселина (81, 119).

Базофилноста на цитоплазмата доаѓа од обилството на гранулиран ендоплазматски ретикулум (GER), чии тубули комуницираат и со порите на јадрената мембрана, како и со цистерните на Golgi апаратот. Друга голема група на тубули GER е ориентирана кон Tomes-овиот продолжеток, а бројните везикули кои потекнуваат од нив се групираат околу Golgi системот.

Цистерните на Golgi-евиот комплекс се групирани во три или четири партии, ориентирани со конкавитетите кон внатре, а тоа е страната на матурација, спротивна на онаа со која комплексот комуницира со тубулите на GER. Од дисталните делови на секоја партија цистерни, се излачуваат производите на Golgi - системот,

тоа се вакуоли, секреторни гранули, обложени вакуоли со псеудоподии кои внатре и структури налик на лизозоми.

Митохондриите на одонтобластот се крупни и ориентирани строго паралелно на неговата аксијална оска, слично како и јадрото, а се знак за голема потрошувачка на енергија, потребна за синтетички цели (119). Забележително е тоа што многу често се во близок контакт со цистерните на мазниот ендоплазматски ретикулум (101).

Во цитоплазмата се забележуваат и масни вакуоли, како и корпускули со изглед на митохондрии, што упатува на ресорптивна активност (119).

Скелетот на клетката се состои од микротубули, кои веројатно имаат улога во промената на морфологијата при диференцијацијата, а служат и за брз транспорт на водени молекули, јони, како и поголеми молекули (119). Во некои одонтобласти е утврдено и присуство на рудиментирани цилии, сместени во вакуола, кои ретко можат дури и да стрчат екстрацелуларно.

Одонтобластните клетки со своите продолжетоци комуницираат меѓусебно, како и со клетките од субодонтобластната регија, додека најголемиот продолжеток - Tomes-овото влакно навлегува во предентинот и дентинските каналчиња. Како продолжеток на самата цитоплазма, тој ги содржи истите органели: слободни рибозоми, митохондрии, тубули GER, но што подлабоко навлегува во дентинот, се повеќе преовладуваат паралелно со мембраната поставените микротубули. Претходново упатува на првостепено транспортната функција на Tomes-овите продолжетоци, а потпорната улога ја обезбедуваат микрофиламентозните органели (119). Одонтобластните продолжетоци во предел на предентинот се како морфолошки, така и функционален дел на одонтобластите, а попериферно во предел на дентинот се се пофибриларни, исполнувајќи го целиот лумен на

каналчето (7). Самиот продолжеток пушта странични ограноци и тоа претежно во предентинот, допирајќи се до емајлово-дентинската граница (119), а некаде и во долниот дел на емајлот (15). За обемната активност сведочат и откриените лизозоми, обвиткани вакуоли со гранулирана содржина и гранули богати со протеогликани и калциум.

Во пределот на почетоците на Tomes-овите влакна, одонтобластите се меѓусебно поврзани во континуиран низ, преку мембранозни интерцелуларни врски, кои ја градат пулподентинската мембрана - membrana eboris според Koliker (15). Takuma и Nagasai (119) сметаат дека таа постои само кај млади заби, од причина што при активна секреција на органскиот матрикс кој е основа на предентинот, а подоцна и дентинот; во оваа регија владее висок притисок, кој изнудува создавање на адекватно силни интерцелуларни врски. Се смета дека оваа мембрана ја творат врски од типот zonula adherens, но кај одонтобластните клетки застапени се и другите врски од типот nexus и zonula ocludens, а со фибробластите од Hohl-виот слој комуницираат со дезмозомални контакти и контактни канали со можност за измена на јони.

Сепак помеѓу одонтобластите перзистираат тесни интерцелуларни простори, низ кои поминуваат немиелинизирани нервни влакна (119) и von Korff-ови влакна дебели 200 nm, на својот пат од Hohl-овиот слој па се до предентинот каде се гранаат.

2.3.2. WEIL-овата безклеточна зона се протега под одонтобластниот слој, а Gotjamanos (101) смета дека во предел на коренската пулпа не постои. Денес со современите методи на хистоломко истражување отфрлени се тврдењата на Euler и Ясвоин (84) дека оваа зона е само артефакт, кој настанува со скврчување на ткивото при фиксацијата и дехидратацијата, при што

одонтобластите остануваат прикрепени за предентинот.

Истражувањата на Гаврилов и Ясвоин (15) говорат дека во оваа зона наречена уште и камбијална, има клетки, но во незначително количество. Нивната карактеристика е недоволна диференцијација - овалните клетки кои перзистираат овде се потенцијални одонтобласти, кои по потреба постапно можат да се трансформираат во одонтобласти, сè со цел да се исполни функцијата на дентиногенезата.

Поновите испитувања покажуваат дека Weil-овата зона се појавува подоцна, дури при ерупцијата на забот, и нејзината појава е поврзана со функционалната состојба на пулпата, така што се смета дека е најизразена во оние регии каде што дентиногенезата е најслаба (25, 84).

Порано се мислеше дека овде се простира субодонтобластниот нервен сплет - Raschkow, но денес се знае дека во овој слој има само ексудат од плазмата, основна супстанца, влакна и малку клетки. Има два вида влакна: подебели - 70 nm, кои се обвиткани со гликозаминогликанска обвивка и аргирофилни; и мали ретикуларни влакна со дијаметар од 5 nm (119).

2.3.3.HOHL- овиот густ и мултицелуларен слој се простира под ацелуларната Weil-ова зона. Порано се нарекувал богат слој со клетки, или само фибробласти, но заради неговата специфична морфологија и функција треба да се нарекува Hohl-ов субодонтобластичен слој клетки (9). Содржи според Franc и Einfinger (53) фибробласти кои се одликуваат со биполарност и палисадна ориентација во правец строма - одонтобласти. Затоа и клетките од овој слој се нарекуваат со различни имиња: преодонтобласти, недиференцирани клетки кои можат да се диференцираат по потреба во одонтобласти, или прогенитори на мезенхимот (119).

Einfinger и Schroeder (53) даваат и можност оштетените одонтобласти да бидат заменети со клетки од овој слој.

Бројните интерцелуларни врски меѓу самите Hohl-ови клетки, како и помеѓу нив и одонтобластите, ја поткрепуваат тезата на Gotjamanos (101) дека субодонтобластниот слој е функционална потпора на одонтобластите, а Goggins и Fulmer (53) ја потврдија и биохемиски таа метаболна асистенција.

Несомнен продукт на клетките од овој слој се потомците на von Korff- овите влакна, кои се карактеризираат по својот облик и хистохемизам; и нежните аргирифилни влакна кои формираат ретикулум (9). Во стадиум на одонтогенеза синтетизираат и von Korff-ови и колагени влакна и со тоа директно учествуваат во создавањето на покровниот дентин (53, 119).

2.3.4.1.1. **ФИБРОБЛАСТИТЕ** на забната пулпа се концентрирани во пулпината строма и се нарекуваат пулпобласти, зошто во споредба со оние во другите сврзни ткива, се на нешто понизок степен на диференцијација, па оттаму и изгледот на ембрионално ткиво. Како базични клетки на секое сврзно ткиво и овде, во почетокот, кога пулпата е млада, тие ја создаваат основната супстанца, со секреција низ широките цистерни формирајќи везикули, кои со егзоцитоза се исфрлаат надвор од клетката.

Фибробластите имаат ѕвездест изглед заради неколкуте цитоплазматични продолжетоци долги и до 22 um, а телото на клетката варира од 9 до 15 um (6). Јадрото е големо и овално, секогаш ориентирано како и телото на самата клетка, со 3-4 незабележливи нуклеолуси, периферно поставени. Цитоплазмата е бледа и тешко распознатлива на оптички микроскоп, посебно во предел на цитоплазматските продолжетоци, а на електронски микроскоп е со хомогено ситногранулиран изглед (6). Значаен е и големиот ензимски потенцијал, како и големата застапеност на

гликогенските гранули кои се израз на анаеробниот потенцијал, што го чини фибробластот високоелаборативна клетка (101). Во таа смисла и се објаснува развиеноста на системот гранулиран ендоплазматски ретикулум, кој се смета за локација на синтезата на пре-алфа синцирите на колагените влакна (6,26).

Golgi комплексот се наоѓа во близина на јадрото и е составен од систем биламинарни мембрани, придружени секогаш од неколку везикули. На ова ниво се синтетизира проколагената молекула, која со посредство на вакуолите и нивната егзоцитоза се транспортира екстрацелуларно, каде под дејство на мембранската проколаген пептидаза се создава молекула на тропокплаген (6, 119). Фибробластите затоа често комуницираат со снопови од млади колагени влакна, со дебелина околу 20 - 40 nm и тоа под сите агли во однос на клеточната мембрана, па дури и во телото на клетката, помеѓу цитоплазматските продолжетоци (6). Екстрацелуларната синтеза продолжува со полимеризација во протофибрили, кои се групираат во фибрили, фибрии и снопови од колагени влакна дебели до 60 nm, со ориентација паралелна на подолгата осовина на самата клетка.

За големата активност на фибробластите сведочат и мноштвото слободни рибозоми и полизоми, како и големиот број митохондрии со назначени кристи (119). Поретко можат интрацелуларно да се видат и центриола и цилиум, а фините интраклеточни фибрили се основа на цитоплазматските продолжетоци, преку кои се остваруваат комуникации со соседните клетки. Денес е надминато сфаќањето дека фибробластите од пулпината строма формираат синциициум.

Tsukamoto и сор. (115) покажаа дека една фракција "С" на човечките пулпални фибробласти од млечни заби, со исклучително високо ниво на алкална фосфатаза, можат самоатојно и без никаква стимулација да создаваат хидроксилапатит, дури и да продуцираат

медијатор кој ќе ја регулира таа калцификација. Со минимална промена на концентрацијата на 1,25 дихидрокси-холекалциферол во крвта, битно се менува нивото на алкална фосфатаза во овие клетки (115).

Од друга страна забележана е и ресорптивна активност на фибробластите, со посредство на ресорптивни вакуоли, што се објаснува со потребата за замена на деструираниот колаген.

Во контекст со функционалната состојба, фибробластот може да се види и во други две форми: недиференцирана и истрошена клетка.

Како недиференцирана клетка, со ексцентрично поставено округло јадро и неколку кратки продолжетоци, е локализирана претежно во регии околу крвните капилари. Разбирливо - на овој степен на развој и диференцијација, во состојба кога клеточните органели се неразвиени, ни збор не може да стане за каква и да е синтетска активност, која понатаму и со тек на време започнува со синтеза на основната супстанца, а подоцна дури и на колагените влакна (119).

2.3.4.1.2. Како неактивна клетка, со истрошена функција и органели, фибробластот се нарекува **ФИБРОЦИТ**. Тоа се клетки кои не синтетизираат колаген, ниту основна супстанца, зашто се наоѓаат во хистолошки вообличено ткиво, но не е исклучено при хормонална стимулација, или поради локална одбрана, да се активираат.

Инаку фиброцитите се помали во сите димензии од фибробластите, цитоплазмата е редуцирана, исто како и органелите, а продолжетоците истенчени. Тубулите на гранулираниот ендоплазматски ретикулум се кратки и тенки, а евидентна е и нивната дезориентација во просторот. Golgi цистерните се исто намалени, везикули не се забележуваат, а митохондриите се солитарни и со неправилни кристи.

Јадрата се вретеновидни, посплескани и поиздолжени од оние на фибробластите, а се забележуваат по правило и повеќе нуклеолуси.

Фиброцитите секогаш се паралелни со дебелите колагени снопови кои се во интимен контакт со клеточната мембрана.

2.3.4.2. Фракцијата на **ОДБРАМБЕНИТЕ** клетки на пулпата се согледуваат во макрофагите, хистиоцитите и перицитите, како дел од ретикулоендотелниот систем; лимфоцитите, плазмоцитите, мастоцитите и недиференцираните мезенхимни клетки, со нивното својство да се диференцираат по потреба во одбрамбени клетки. Во нормални прилики, забната пулпа содржи само неколку лимфо - плазмоцитни клетки способни за продукција на антитела, но нивниот број енормно се зголемува при воспаленија (82).

2.3.4.2.1. **МАКРОФАГИ** се големи клетки со многубројни лизозоми, што им даваат способност за фагоцитоза, а со тоа и одбрана од микроорганизми и токсини. Се создаваат во коскената срж од промоноцити и со циркулацијата како моноцити се смета дека се населуваат во разни органи или ткива, во вид на ткивни мононуклеарни макрофаги - хистиоцити. Некои автори сметаат дека се создаваат од недиференцираните клетки (84). Имаат способност за атхезија на стаклена површина, со што се објаснува нивната голема пиноцитозна и ингестиона способност.

2.3.4.2.2. **ХИСТИОЦИТИ** се ткивни макрофаги и составни делови на ретикулоендотелниот систем. Имаат големо јадро во форма на бубрег, периферно поставено и богато со хетерохроматин, што му дава силен афинитет кон бои, за што сведочи неговата темна пребоеност. Golgi-евиот систем е силно развиен и неговите цистерни ја следат конкавноста на јадрото, со кое се во непосреден

сооднос. Цитоплазмата е богата со гранули, везикули и лизозоми, а исто така се во голема мерка застапени митохондриите и цистерните на гранулираниот ендоплазматски ретикулум. Често се наоѓаат и дигестивни вакуоли чија внатрешна мембрана е микровилозна, а во кои се истураат лизозомалните ензими.

Се смета дека хистиоцитите потекнуваат од крвните моноцити кои се населуваат по сите ткива, откако се маркирани од страна на ретикулоендотелниот систем. Во прво време јасно се препознатливи по своите карактеристики, за понатаму, со тек на време, да преминат во таканаречени - фиксирани хистиоцити кои многу тешко се разликуваат од околните клетки, особено во сврзните ткива (119).

Нивната примарна улога се состои во чистење на ткивото од дотраените клетки, еритроцити, микроорганизми и некои макромолекули настанати со метаболизмот на хемоглобин, масти и алергени.

Во имуноловка смисла исто така се битен фактор кој го запознава антигенот, разградува и "проучува", за понатаму информацијата да ја проследи до лимфоцитната лоза, значи во првата фаза на имуноловкиот одговор; но и во последната - да ги одстрани сите клетки и макромолекули, кои од имунокомпетентните клетки се инактивирани, или обележани од антителата, опсонините или системот на комплемент. Тоа е можно зашто хистиоцитите имаат мембрански рецептори за имуноглобулините и за "С-3" компонентата од комплементот (5).

Пулпалните хистиоцити продуцираат специфичен пептид - интерлеукин 1, кој игра голема улога во иницијацијата и амплификацијата на имуниот одговор (104).

2.3.4.2.3. **МАСТОЦИТИ**, лаброцити или метахроматски клетки се постојани компоненти на секое сврзно ткиво, па и на пулпиното.

За прв пат биле опишани 1877 год. од Paul Erlich и во негова чест се викаат Ерлихови клетки (72). Тоа се големи клетки со дијаметар од 3,5 до 24 μm, со округло или овално јадро, централно поставено и богато со хетерохроматин, а нуклеолус не се забележува.

Цитоплазмата изобилува со сфероидни, базофилни гранули кои ги ставаат во втор план сите останати клеточни структури, дури и јадрото, а кои покажуваат метахромазија заради изобилието на комплекси од сулфурирани мукополисахариди.

Мастоцитите во прв ред се одговорни за првите фази на воспалението, зошто нивната дегранулација се мери со десетина секунди, а бидејќи се сместени блиску до малите артериоли, ефектот е многу брз. Реагираат со дегранулација на: токсини, хемиски материи, ензими, механичка траума, физички фактори, активирани делови на комплементот - С 3а и С 5а и антителата од групата Ig E (реагини) (72).

Гранулите содржат хистамин, хепарин, серотонин (не е докажано кај human материјал), еозинофилен хемотактичен фактор на анафилакса (ECF - A), спорореагирачка супстанца на анафилакса (SRS - A), кои со егзицитоза се исфрлаат надвор од клетката. Дегранулираните клетки многу тешко се разликуваат од околината, а клетката зачувува способност за повторна синтеза на гранулите (119).

Клеточните органели се неразвиени, ендоплазматскиот ретикулум е со кратки тубули, а митохондриите и рибозомите се застапени во мал процент (119).

Хистаминот провоцира ексудација од капиларното корито, периферна вазодилатација на артериолите, дава контракција на неваскуларните мазни мускулни клетки и ги стимулира егзокрините жлезди.

Серотонинот (5 хидрокситриптамин) ја појачува васкуларната пермеабилност и контракцијата на мазните мускули, што води до

болка.

Хепаринот инхибира коагулација со активирање на инхибитор на протромбинскиот активатор, исто и на тромбин - фибриноген реакцијата. За неговото антибактериско дејство порано е говорено, но на истиот начин, по пат на инхибиција на енергетскиот метаболизам, делува депресивно и врз лимфоцитарниот ефект (72).

Во здравата човечка пулпа до скоро се сметаше дека не се присутни мастоцити, во споредба со испитувањата врз животни, а дека имунокомпетентните клетки се застапени во занемарлив број (29).

За првпат Eda и Langeland (29) нагласија дека е можно мастоцитите да се дегранулираат и при киселинска деминерализација на забот, што следователно во здрава пулпа со малку мастоцити и не може да се визуализира, за разлика од една инфламирана; а Farnoush 1984 год. (29) дефинитивно го докажа постоењето на мастоцити и во здравата пулпа, дури и нагласува дека подобро можат да се прикажат отколку во инфламирана пулпа, но со примена на методи кои не го изложуваат ткивото на маханички оштетувања, ниту на киселинско дејство.

2.3.4.2.4. **НЕДИФЕРЕНЦИРАНИТЕ МЕЗЕНХИМНИ КЛЕТКИ** се големи клетки, нешто помали од хистиоцитите, а локализирани во близина на крвните садови. Се карактеризираат со округло јадро, централно поставено, сиромашно со хетерохроматин и бледа цитоплазма оскудна со органели, што посредно говори за една клеточна неактивност. Некои автори (109, 119) затоа ги нарекуваат префибробласти на забната пулпа т.е. пулпобласти во неактивна фаза. Овие клетки имаат способност да се диференцираат како во формативни (фибробласти и одонтобласти), така и во клетки од одбрамбен тип (хистиоцити) (119). Затоа Maximov (109) ги нарекува ретикулоендотелни недиференцирани клетки, а Seltzer и Bender

(101) - плурипотентни клетки.

2.3.4.2.5. **ПЕРИЦИТИ** се клетки кои со своите цитоплазматични продолжетоци ги опфаќаат ендотелните клетки и базалната мембрана на крвните капилари. Се викаат и адвентицијални клетки по Rouget (109), иако често оформуваат и дел од луменот на капиларите, при што луменската површина е набраздена, слично на ендотелните клетки.

Јадрото е големо и централно поставено, сплескано и ја следи формата на клетката. Со својата големина јасно се диференцираат од поситните ендотелни клетки. При воспаленија мигрираат во ткивата и тешко се диференцираат од макрофагите, бидејќи тогаш и активно фагоцитираат (26). Од тие причини се сметаат за прекурзори на макрофагите, а заради обликот на цистерните на ендоплазматскиот ретикулум, кој укажува на понизок степен синтеза на протеини во однос на фибробластите, се поистоветуваат со незрели фибробласти (26).

Се смета дека имаат влијание врз контракциите на крвните капилари, со цел да се регулира протокот во дадената регија.

2.3.4.2.6. **ЛИМФОЦИТИТЕ** се, како и гранулоцитите, клетки од белата крвна лоза, а се носители на специфичниот имунитет кај луѓето. Јадрото им е овално и големо, со изобилство на хетерохроматин кој е претежно периферно дислоциран, а централно е во вид на мали островца. Јадрото е ексцентрично поставено, секогаш хиперхроматично во однос на цитоплазмата која е екстремно оскудна, и не се гледа на светлосен микроскоп, така што целокупната големина на клетката од 7 до 8 um произлегува од јадрото. Од клеточните органели најобилно се застапени рибозомите, додека другите се дефицитарни или слабо развиени.

Постојат и поголеми лимфоцити со пречник околу 12 um, чија

цитоплазма е богата со органели од елаборативен тип и се викаат имунобласти зошто се прекурзори на активните форми кои продуцираат антитела и се нарекуваат плазмоцити (5, 26,122).

Големите лимфоцити со дијаметар до 25 um се мобилни клетки без фагоцитарна способност. Јадрото е ексцентрично поставено и не е толку густо структурирано, а се гледаат и нуклеолуси. Цитоплазмата изобилува со органели, а особено цистерни на Golgi системот. Се наоѓаат само во лимфните садови и органи, а постои мислење дека во посебни услови можат да се преобратат во макрофаги или плазма клетки (26).

В лимфоцитите (Bursa Fabricii equivalent) се создаваат во лимфните јазли, а имаат способност да создаваат имуноглобулини, по трансформацијата во плазмоцити. Тие претставуваат 65% од циркулирачките лимфоцити и се карактеризираат со вилозна површина, предизвикана од големиот број молекули на Ig M, кои достигнуваат и до 150 000 (5, 26).

Т лимфоцитите се маркираат во тимусот и оспособуваат да ја регулираат целата одбрана на организмот, било со диференцирање во клетки-убијци кои се носители на целуларниот имунитет, било со усмерување на одбраната во смисла на кооперација со В лимфоцитите (Т-4 хелпери), или спротивно Т-3 супресори. Постои и фракција на меморирачки Т лимфоцити кои се долговечни и претставуваат картотека за хемиската структура на спознаените антигени (5, 119).

Во пулпата на здрави заби има занемарлив број лимфоцити, а Mitić и сор. (74) при испитувања со ензимски маркери не нашле воопшто.

2.3.4.2.7. **ПЛАЗМОЦИТИТЕ** се ефекторна форма на В лимфоцитите, а настануваат од имунобластите. Големото јадро е периферно поставено, со густ хетерохроматин радијарно дислоциран - во вид на дршки од тркало и има јасно препознатлив нуклеолус.

Цитоплазмата е преполна со тубули на гранулиран ендоплазматски ретикулум, полни со ситнозрнеста содржина, митохондриите се обилно застапени, а Golgi системот е со цистерни лачно завиени.

Животот на плазмоцитот е ограничен на околу 14 - 15 денови, а неговата функција е создавање на антитела (5, 119). Големи се до 20 um, во нормални услови ги има малку во пулпата, за разлика од воспаленијата, каде нивниот број многукратно се зголемува (26).

2.3.4.2.8. **ГРАНУЛИРАНИТЕ ЛЕУКОЦИТИ**, со големина 10-12 um, се клетки од крвната лоза со строго одбрамбена функција, а наречени се уште и микрофаги. Според нивното обојување со стандардните бои за светлосно микроскопирање, што зависи од типот на гранулите во цитоплазмата, поделени се на неутрофилни, базофилни и еозинофилни.

2.3.4.2.8.1. **НЕУТРОФИЛНИТЕ ГРАНУЛОЦИТИ** имаат полиморфонуклеарно јадро, составено од еден до пет сегменти, меѓусебно поврзани и скоро исклучиво хетерохроматични (26, 119).

Цитоплазмата изобилува со клеточни органели: рибозоми, митохондрии, кратки тубули на гранулираниот ендоплазматски ретикулум и Golgi систем, застапени во сите региони. Клетката е преполна со два типа гранули: примарни азурофилни, кои содржат пероксидаза, лизозим и хидролитични ензими; и специфични гранули кои содржат лактоферин и нешто лизозим, и кои претставуваат 80 - 90% од сите гранули кај зрелите клетки (5). Гранулите се со неуедначена величина и одговараат на лизозоми, во кои често може да се види и фагоцитирана содржина, што се нарекува хетрофагна вакуола.

Полиморфонуклеарите се клетки на примарниот одбрамбен

механизам во организмот, па затоа во здравата забна пулпа ретко се гледаат, освен во крвните садови. Покажуваат и способност за хемотакса, што се состои во миграција кон хемотактичните фактори од бактериолошко потекло, од ткивните протеинази, како и од компонентите на комплементот; а способни се и да го фагоцитираат опсонинизираниот материјал (5).

2.3.4.2.8.2. **БАЗОФИЛНИТЕ ГРАНУЛОЦИТИ** се одликуваат со бисегментално јадро, богато со хетерохроматин и ексцентрично поставено. Цитоплазмата изобилува со гранули со различна големина и интензитет на пребојување, а органелите се релативно добро застапени.

Се вбројуваат во макрофаги, иако не се најдени хетерофагни вакуоли во нивната цитоплазма, но докажано е дека гранулите изобилуваат со хистамин, хепарин, серотонин и лизозомални ензими. Бидејќи се дегранулираат моментно под дејство на Ig E, се смета дека имаат иста функција како мастоцитите.

2.3.4.2.8.3. **ЕОЗИНОФИЛНИТЕ ГРАНУЛОЦИТИ** се со светло црвена цитоплазма, заради густо распоредените гранули во неа. Јадрото е обично бисегментално и ексцентрично поставено, темно од хетерохроматин. Големината на клетката варира од 11 до 14 um, нешто се поголеми од неутрофилите, но затоа послабо се движат од нив и фагоцитарната способност им е значително помала.

Главната одлика произлегува од способноста за пребојување со кисели бои - како еозин, па оттаму се нарекуваат еозинофилни или ацидофилни (26). Гранулите се од лизозомален тип зашто содржат кисела фосфатаза, катепсин и рибонуклеаза, иако во центарот имаат липидни компоненти.

2.3.4.3. Во забната пулпа ретко се гледаат и **МАСНИ**

КЛЕТКИ големи 100 um кои настанале со зголемување и конфлуирање на масните капки во клетката, се додека целата клетка не се претвори во една масна вакуола (41). Се смета дека се недиференцирани клетки во кои почнуваат да се таложат масти и јадрото се повеќе се потиснува периферно, додека не се изгуби. На препарат подготвен за светлосна микроскопија се гледаат како големи простори, со изглед на пчелино саќе (26).

3.4. КРВОСНАБДЕНОСТА на пулпиното ткиво е обилна, само за нијанса послаба од онаа на виталните органи, а секако фаворизирана е коронарната пулпа (54, 119).

Покрај главната дентална артериола и двете придружни венули, кои во пулпата влегуваат низ апикалниот форамен, често се набљудуваат и прекубројни, кои навлегуваат низ странични отвори. Во коренскиот дел артериолите се од магистрален тип, така што капиларната мрежа е најразвиена во апикалната, а нешто послабо во средната третина. Во коронарниот дел на пулпата настанува главното гранање на метартериоли и капилари, кои кај еднокорените заби се во вид на аркада, додека кај повеќекорените даваат аркада за поблискиот рог на пулпата, аркади за подалечните рогови и аркади за анастомози со истите од другите корени (117,75).

Ѕидовите на пулпалните крвни садови се со неадекватна дебелина, компарирајќи ги со нивниот калибар (112), што оди до тој степен што венулите кои ја одведуваат крвта од капиларната мрежа имаат тенка интима и само еден ред ендотелни клетки (8). Поголемите венули скоро и немаат адвентиција, а одејќи апикално нагло го намалуваат својот лумен, додека артериолите се со нешто помасивни ѕидови заради континуираниот ред спирално подредени мазни мускулни клетки. Забележени се артерио - венски, а во кореновиот дел дури и венско - венозни анастомози, како знак за уникатната архитектоника на пулпалниот крвоток (111). На

електронски микроскоп се разликуваат по тоа што артериолите се со лонгитудинално втиснати жлебови на ѕидовите, венулите со плитки овални депресии, а анастомозните крвни садови со густо поставени и длабоки импресии (111,20,51).

Бројот на капиларите е во директна пропорционалност со бројот на клетките во одредена регија (101). Капиларната мрежа е силно развиена во коронарниот дел, максимално во одонтобластниот и субодонтобластниот слој, особено по формирањето на апексот (117). Онаа субодонтобластната, ја воведува крвта во терминалната капиларна мрежа, наменета за богата иригација на одонтобластите, за понатаму да заврши во венуларниот систем (48). Одонтобластната терминална капиларна мрежа во регионот на роговите има петелкаст изглед, за разлика од клиновидните завршетоци во останатите регии, а апикално капиларите се вкрстуваат. Најдени се капилари со голем степен на фенестрираност, и тоа во субодонтобластната регија, каде метаболизмот е највисок (8, 47, 114,45,58).

Васкуларната мрежа зазема 80% од вкупниот волумен на денталната пулпа; крвните садови на коронарниот дел учествуваат со 20% во целокупниот васкуларен волумен, а 25% во васкуларната површина. Ова се објаснува со фактот што во предел на коренот крвните садови се со поголем калибар, за разлика од коронарната пулпа каде тие се потенки и со поголема вкупна површина (13). Во прилог на претходново оди и забелешката на Borea и Cavalli (13) дека во аксијалните партии се сместени големите крвни садови, за разлика од периферијата на пулпата, посебно коронарната.

Артериолите со дијаметар до 50 um се најголеми артеријални крвни садови во забната пулпа. Изградени се од tunica intima која ја чинат еден ред цврсто поврзани ендотелни клетки, tunica media претставена со еден до два реда мазни мускулни клетки и адвентиција од фибробласти и колаген во мали количини. Од нив крвта преоѓа во метартериолите кои на крај се гранаат во

капиларна мрежа од поединечни капилари со пречник од 5 до 10 um (28).

Ендотелните клетки се плочести со овоидно јадро, централно поставено, понекогаш збрчкано, кое предизвикува проминенција во луменот на крвниот сад. Во нивната цитоплазма застапен е гранулираниот ендоплазматски ретикулум, Golgi апаратот митохондриите и слободните рибизоми, а цитоскелетонот го чинат микротубули дебели 24 nm и микрофиламенти - 7 nm. Се набљудуваат и пиноцитозни везикули во поголем број застапени кај помалите крвни садови и капиларите (28).

Во предел на одонтобластите перзистираат капилари чиј лумен е сочинет од една единствена ендотелна клетка, со фенестрации 60 - 80 nm и прекриени само со тенка дијафрагма. Интерцелуларните врски меѓу ендотелните клетки се од типот на zonula ocludens, без некакво преклопување или интердигитација. Секако, врските се побројни кај артериолите - просечно 3 до 4 на секоја клетка, а 2 до 3 кај капиларите и венулите, што директно зависи од притисокот на крвта.

Венулите во забната пулпа се со одсуство на мазни мускулни клетки во медијата, но затоа перицитите се обилно застапени, слично на капиларите (28). Во нив владее притисок од околу 19 mmHg што во споредба со другите вени во организмот каде тој изнесува 3 - 5 mmHg ова е голема вредност, а се објаснува со нерастегливиот оклоп од тврдите забни супстанци, кои условуваат и висок ткивен притисок од околу 20 mmHg (112,38,77).

Крвната перфузија на пулпата варира во нормални услови, Tonder и сор (114) тоа го поврзуваат со истоветната ембриолошка основа со поткожието кое игра улога во терморегулацијата. Сепак мали се варијациите на ткивниот - интерстицијален притисок во пулпата, што дава претпоставки за развиена прекапиларно - артериоларна, но исто така и венуларна вазомоторика. Претходново

единствено дава основа за толкување на контрадикторните резултати на повеќе автори, по однос на дејството на одредени супстанци врз пулпалното крвоснабдување (112).

Неурогената регулација на крвниот проток во пулпата се смета дека е доминантна, заради застапеноста на исклучиво симпатични нервни влакна од групата "С" (47,118,79,121,113). Хуморалната регулација се базира врз постоење на алфа 1 рецептори и е послаба од другите региони на телото, но и експериментите со вазодилататори дале инверзни ефекти (47). Сепак во испитувањата на Olgart и сор (79) се смета дека локалните регулаторни механизми предничат, со создавање на енкефалино - подобни пептиди, кои непосредно го регулираат крвниот проток на пулпата, а не е исклучено тоа да е супстанцата "Р" која дава истовремено и болни сензации.

2.5. До неодамна беше спорно постоењето на **ЛИМФНИ САДОВИ** во денталната пулпа, но со одредени хистолошки техники докажан е силно развиен систем на лимфни капилари и поголеми садови за одведување на интерстицијалната течност (11).

Започнуваат во одонтобластниот слој, во вид на силно разгранета мрежа на лимфни капилари кои се соединуваат по две, во форма на буквата"Y" или "H", иако иако меѓу нив перзистираат бројни трансверзални, лонгитудинални и коси колатерали. Понатаму лимфата се одведува преку систем на одводни канали од прв ред кои имаат слична арборизација. Каналите од втор ред имаат замрсено анастомозирање на својот пат кон апексот, најчесто следејќи ги крвните садови и нервите, а од забот излегуваат во поголем број, вливајќи се во периодонталните лимфни садови.

Ѕидовите на пулпалните лимфни садови се изградени само од еден многу тенок слој ендотелни клетки во вид на постава, без

базална мембрана и ретки фибробласти и потпорни колагени влакна (11). Врските помеѓу ендотелните клетки се лабави, така што тие се лесно разделени, способни да примат и поголеми молекули и клетки, посебно при воспаленија каде се проширува и самиот лумен (10).

2.6. **НЕРВНИТЕ ВЛАКНА** во денталната пулпа се од два типа: "А" и "С".

2.6.1. А делта влакната се **МИЕЛИНИЗИРАНИ** и дебели од 1 до 7 um, најчесто околу 6 - 7 um (86). Лоцирани се аксијално, за разлика од немиелинизираните кои ги има како аксијално, така и периферно. Аксонот содржи главно микрофиламенти и микротубули, поретко митохондрии, везикули и мазен ендоплазматски ретикулум, додека слободни рибозоми и гранулиран ендоплазматски ретикулум не се видени. Обвиткан е со тенка аксолема, врз која е напластена различно дебела миелинска обвивка, а обично е придружен со Shwann-ова клетка. Тоа е клетка со крупно јадро хетерохроматично на периферијата и оскудна цитоплазма во која се гледаат митохондрии, Golgi систем, гранулиран ендоплазматски ретикулум, масни вакуоли и мноштво микрофиламенти, ориентирани во правец на аксонот (93). Периодично се следат Ranvier-ови стеснувања и Schmidt - Lantermann-ови пукнатини (26).

Миелинизираните аксони се групираат во нервни влакна кои содржат ендонеуриум од фини колагени влакна, перинеуриум од сплеснати клетки со изглед на фибробласти и епинеуриум од снопови колагени влакна надолжно поставени и сврзни клетки, чие количество зависи од адвентицијата на придружните крвни садови (93). Пулпалните нервни влакна кои се миелинизирани се смета дека спроведуваат импулси - главно болка, со брзина од околу 20 m во секунда (93).

2.6.2. **НЕМИЕЛИНИЗИРАНИТЕ** нервни влакна претставуваат 76 - 80% од сите пулпални нервни влакна, а се обвиткани со Shcwann-ови клетки. Тие се од групата "C" со дебелина 0,2 - 1 um и ги следат крвните садови (18, 26). Овие влакна ги имаат сите особености на симпатични нервни влакна: немиелинизирани се, по должината на протегање се гледаат варикозни проширувања во вид на јазли заради зголемување во неуроплазмата, се состојат од неколку тенки аксони опкружени со тенка неуролема од Schwann-ови клетки, а се протегаат во медијата и адвентицијата на крвните садови (63). Ова сепак се однесува предимно за "C" влакната кои се лоцирани периферно во пулпата и се смета дека потекнуваат од ganglion cervicale superior, а како помалубројни се одговорни за вазомоториката; додека централните "C" влакна кои ги следат миелинизираните, се смета дека потекнуваат од nervus trigeminus и служат за пренос на болни импулси.

Секое немиелинизирано нервно влакно е изолирано со Schwann-ова клетка со слични карактеристики како кај миелинизираните влакна, но со јадро со деформирана форма, која директно зависи од близината и формата на неколкуте аксони, кои клетката ги опфаќа. Обично влакната се дебели 0,8 um, способноста за пренос на импулсите е околу 1,3 m/sec, а дали се ефекторни - вазомоторни, или сензорни, "C" влакната морфоломки не можат да се разграничат, освен по локализација (94).

Во коронарната пулпа настанува главната арборизација на сите нервни влакна (30), со напомена дека миелинизираните претходно ја губат обвивката. Кога ќе достигнат до периферијата на забната пулпа, особено во пределот на роговите, се делат на многу тенки влакненца кои го формираат plexus subodontoblasticus - Raschkow (100). Се смета дека тој е составен само од завршните гранки на сензорни клетки чии јадра се сместени во ganglion semilunare - Gasseri (89). Од овој нервен сплет немиелинизираните

нервни влакненца одат во сите правци, некои во дентинот, а некои во предентинот и назад - формирајќи јамки.

Одонтобластите се обвиткани со вистинска мрежа од слободни нервни завршетоци, со кои контактираат преку нексуси, и кои можат да бидат единечни и разгранети, но во денталната пулпа се пронајдени и корпускуларни сензорни рецептори од ламеларен тип (89, 95).

При оштетување на пулпините клетки се ослободуваат простагландини и хистаминно-подобни супстанци кои предизвикуваат лачење на "супстанца Р" од страна на сензорните влакна, што провоцира болка, но и вазодилатација со ексудација и создавање едем, со што се амплифицираат болните сензации (18, 116).

Кај премолари со незавршен раст на коренот Pimendis и Hinds (88) нашле транслокација на маркираниот пролин, инјектиран во Гасеровиот ганглион на глувци, и тоа во предел на коронката се до емајлово - дентинската граница, а во пределот на коренот само во пулпалната третина на дентинот, што недвосмислено се објаснува со постоење на нервни структури.

На хуман материјал Lilja (60) кај оформени заби, во предентинот верифицирал само 27% од дентинските каналчиња со присутни нерви, а во сферата на минерализираниот дентин само 8% и тоа на максимална дистанца од 150um од пулпата. Треба да се нагласи дека станува збор за дентин во пределот на роговите на пулпата, каде инервацијата е најобилна, додека во останатите партии таа е два пати послаба, а во пределот на коренот нема нервни структури во минерализираниот дентин (61).

Затоа во последно време за дентинската осетливост, предност се дава на одонтобластната теорија, во споредба со хидродинамичната и неурогената, особено кога се има предвид изразениот негативен мембрански потенцијал на одонтобластите од -80mV, за разлика од -30mV на фибробластите (64,102).

3. ЛИТЕРАТУРЕН ПРЕГЛЕД

Феноменот на скратување на забните корени прв го презентирал S. Bates (37) 1856 година, нарекувајќи го "апсорпција".

Henry Chase (37) 1875 година за прв пат го применил терминот "ресорпција на забите", кој е во употреба и денес, означувајќи постепено намалување на тврдите забни супстанци во пределот на забниот корен.

Charles S. Tomes (98) во 1876 година прв го опишал процесот кој се одигрува при ресорпцијата на млечните заби и неговите структурни карактеристики.

Kronfeld (40) зборува за "развојна ресорпција" на млечните заби.

Marshall (67) 1935 год. говори за физиолошка ресорпција на корените на млечните заби, која започнува со хиперемија во периодонталната мембрана. Раните етапи го зафаќаат цементот и дентинот, па дотогаш затворениот апикален форамен се проширува, дозволувајќи поголема крвоснабденост на пулпата, во смисла на една хиперемија, но присутни се и другите феномени на инфламацијата. Тој смета дека ресорпцијата на корените настанува аналогно на ресорпцијата на коскените формации, при што секое зголемување на локалниот крвоток неминовно води до деминерализација и воспаление.

Во шеесеттите години на минатиот век Retzuis (84) смета дека забната врекичка на трајниот заб се задебелува зголемувајќи ја својата прокрвеност и ослободувајќи сокови кои ги разградуваат

корените на млечниот заб.

Kalhardt (120) 1894 год. прв зборува за специјално ресорпциono ткиво кое потекнува од периферниот слој на sacculus dentis на трајниот заб и кое со своите остеокласти и гигантски клетки создава ресорпциони лакуни во корените на млечните заби, со што се овозможува нивна замена.

Странски (109) нагласува дека во втората фаза и клетките на периодонциумот на млечниот заб учествуваат во ресорпцијата, а во третата и пулпалните клетки.

Во својата книга Пеева-Гиолева (84) ги изложува гледиштата за потеклото на ресорпциониот орган: Tomes и Retzius 1896 год. сметаат дека произлегува од забната торбичка на трајниот заб, Baume 1890 год. и Brandt сметаат дека настанува од коскената срж на алвеоларната коска, а Kehrer 1878, Waldeyer, Eichler и Nattemeier 1949, сметаат дека потекнува од периодонциумот на млечниот заб.

Подоцна се дошло до заклучок дека ваков "специјален ресорпционен орган" не постои, туку во прашање е гранулационо ткиво кое содржи остеокласти (40, 76). Во таа смисла секоја траума, како и физиолошките оклузални притисоци, а секако и инфламацијата ја забрзуваат ресорпцијата (79). Во прилог на тоа оди и фактот што млечните заби без траен заменик, обично долго перзистираат во устата, а се најчесто во инфраоклузија, што ги поштедува од оклузалните оптоварувања; но сепак и кај нив започнува ресорпција, која Hidasi и Csiba ја објаснуваат со генетски фактори (40).

Johnson (43) ја испитувал ресорпцијата на млечните заби, оценувајќи дека таа, поточно нејзиниот изглед зависи од поставеноста на клицата на трајниот заб, значи првенствено од притисокот.

Marks и Cahil (65) ја проучиле ерупцијата на трајните заби, навлегувајќи во нејзината условеност и зависност од повеќе фактори, при што сметаат дека кардинална улога има забниот фоликул. Тој претставува еден вид координатор на локалната метаболичка активност на алвеоларната коска, така што околу него во коронарните партии таа се ресорбира, а во апикалните се врши апозиција на нова коска (65). Со своите испитувања тие заклучиле дека притисокот од трајниот заб не е доволен за ерупција, туку неоштетениот фоликул кој лачи пептиди со локално хормонално дејство, за усмерување на ресорпцијата и апозицијата на коската (66).

Goldman (32) во своите истражувања истакнува дека постои една рамнотежа помеѓу ресорптивниот и апозициониот процес, која во поодделни периоди, а посебно кај млечните заби, е нарушена, и затоа многу ретко може да се види одлагање на минерализирана супстанца во околината, како противтежа на ресорпцијата.

Wedenberg и сор. (123, 124) нагласуваат дека процесите на апозиција и ресорпција на коските се взаемно поврзани и урамнотежени. Сепак сврзното ткиво со остеогена способност, како периостеумот и периодонциумот, имаат многу поголема ресорпциона способност.

Obersztyn (76) докажал дека физиолошката ресорпција на корените на млечните заби се забрзува со инфламација на пулпата и пародонтот, а успорува со заштита од оклузална траума и гермектомија (хируршко одстранување на зачетокот) на трајниот заб. Сепак присутната ресорпција на млечните заби без следбеници, ја објаснува со несразмерно големиот притисок, во услови кога другите заби се трајни. Од тој аспект вели дека е разбирлив релативно долгиот живот на анкилозираните млечни заби во вилицата, бидејќи со својата површина која е под оклузалната рамнина, тие ретко се изложени на оклузална траума (76).

Низ проучувањата врз 60 перзистентни млечни молари, без трајни заменици, Hidasi (39) дошол до заклучок дека ресорпцијата на корените на млечните заби е генетски условена, иако е очевидно дека оние заби кои со тек на време запаѓаат во инфраоклузија, поради недоволна физиолошка дразба на processus alveolaris и со тоа се поштедени од оклузални трауми, најдолго издржуваат во забалото. Се работи за постепено физичко-хемиско растварање на тврдите забни супстанци, од периодонтален правец и стварање слој налик на остеодентин кој придонесува за зацврстување на забите, особено перзистентните (40).

Zerosi (84) смета дека ресорпцијата започнува на место најблиско до клицата на трајниот заб, но ако има воспаление може да почне и на оддалечено место. Тоа е дисконтинуиран процес, кој е придружен со одлагање на цементоид или секундарен дентин. Општа е констатацијата дека патологијата во смисла на кариесот, неговите последични заболувања кои даваат локално воспаление и траумата ја забрзуваат ресорпцијата.

Пеева-Гјолева и Попов (85) установиле порана ресорпција на млечните заби со компликации на кариесот, во споредба со оние чија пулпа е здрава.

Царчев и сор. (17) го споредувале степенот на ресорпцијата на корените на долните млечни молари, во зависност од локализацијата на кариозната лезија. Со нивното ренгенографско испитување, утврдиле поголем степен на ресорпција на коренот кој е поблизок до кариозната лезија. Тоа го објаснуваат со солидниот одбрамбен потенцијал на пулпата на млечните заби, така што инфекцијата од компликациите на кариесот се мири примарно во најблискиот корен. Хиперемијата која е нагласена кај корените со афицирана пулпа, тие сметаат (17) дека создава поволни услови за забрзана ресорпција на истите(42).

Bucci и Zarone (14) физиолошката ресорпција на млечните

заби ја нарекуваат физиолошка ризализа. Притоа деструктивните периоди се многу пократки од репаративните, иако наизменично настапуваат. Позицијата на клицата на трајниот заб има централна улога во ресорпцијата, иако генералните влијанија кои го модерираат процесот се должат на дејството на нервниот и ендокриниот систем. Затоа при локални патолошки состојби од типот на кариозни лезии, воспаленија или трауми на забот, процесот на физиолошка ризализа се забрзува (14).

Constant (19) физиолошката ресорпција ја поистоветува со ризализа и мисли дека започнува кога е готова коронката на забот заменик.

Zilkens (84) забната ресорпција ја разгледува како особен процес, при кој доаѓа до растварање на забите под дејство на локална ацидоза, предизвикана од јаглеродната или млечната киселина. Калциумовите јони делумно преминуваат во крвната циркулација, а можна е и апозиција во истата регија.

H. Eggers Lura (84) прави биохемиска аналогија меѓу настанувањето на кариесот и ресорпцијата на корените на млечните заби, при што доаѓа до израз големата активност на остеокластите, особено на киселата фосфатаза.

C. Zerosi (84) покрај ензимското дејство на остеокластите и другите клетки, при ресорпцијата го актуелизира и хелациониот процес предложен од W. Martin и A. Schatz, укажувајќи дека понатаму процесот продолжува и без учество на клетки. Оваа деструкција која може во напреднатите фази да го зафати и емајлот како најтврда супстанца во организмот, е корисна во смисла на обезбедување извори на калциум за минерализацијата на трајните заби која е во тек.

Sasaki и сор. (96, 97) регистрирале интензивна ензиматска активност во региите на ресорпција на дентинот, првенствено кај полинуклеарните одонтокласти. Најверојатно со протонска секреција

овие клетки ја зголемуваат киселоста на средината и до Ph 4, што е услов за активација на киселата фосфатаза - која ги деминерализира неорганските компоненти, но и киселите протеази кои ги деполимеризираат органските компоненти на дентинот. Според нивните хистохемиски истражувања (96) ензиматскиот комплекс на овие џиновски клетки се синтетизира во цистерните на ендоплазматскиот ретикулум и дооформува во Golgi системот, а активира во ендоцитозните везикули. Мононуклеарните одонтокласти имаат занемарлива ензиматска способност и затоа продуцираат плитки ресорптивни лакуни (97).

Gottlieb, Kronfeld, Orban, Schour (37), а подоцна и Henry i Weinmann (37) говорат за остеокластна ресорпција, која може да биде придружена со хиперемија, но и не мора. Ја делат на линеарна ресорпција индуцирана од мононуклеарни клетки и лакунарна, од полинуклеарни џиновски клетки. Тие сметаат дека главната бариера на остеокластите се неминерализираните слоеви цемент и цементобластите.

Hidashi и Csiba (40) мислат дека лакунарната ресорпција која почесто се гледа, се базира врз активноста на остеобласто подобни полинуклеарни џиновски клетки, додека линеарната, врз еднојадрени фузиформни фибробласти.

Munch и Friant (84) сметаат дека овој процес е од исклучиво лакунарен карактер, ефектуиран од гигантски клетки, за разлика од Harndt (84) кој смета дека е овозможен од округли или вретеновидни клетки, слични на фибробластите.

Zerosi (84) смета дека се застапени истовремено, лакунарната ресорпција од страната на пулпата, а линеарната од страната на пародонтот.

Liao и Chang (59) велат дека ресорпцијата на корените, од физиолошки аспект, зависи од положбата на зачетокот на

трајниот заб, но најчесто започнува на оралните површини на еднокорените, и бифуркациите на повеќекорените млечни заби. Процесот е дисконтинуиран, бидејќи во некои случаи забележале и појава на репараторен цемент.

Sasaki T. и сор. (96) опсервирале два вида на ресорпциони лакуни, при физиолошка ресорпција на млечните заби

- длабоки и округли, во кои перитубуларниот дентински матрикс бил разграден, и

- плитки и неправилни по форма лакуни, каде перитубуларниот матрикс бил интактен.

Воопшто земено, кристалите од апатитната решетка и кај нересорбираниот дентин биле мали, а колагенот само делумно зачуван (96).

Schug-Kosters и Ketterl (100) сметаат дека како и кај коските, при ресорпцијата на млечните заби, хистолошки е присутна линеарна ресорпција која е застапена во почетните фази, додека понатаму преовладува лакунарната ресорпција, со напомена дека можат да се видат и преодни форми.

Goldman (32) во своите проучувања опишува сврзно ткиво придодадено на ресорптивниот процес, составено од вретеновидни, овални и ѕвездовидни клетки. Присутни се во некои случаи само мал број лимфоцити и плазмоцити, а понекогаш и тежок инфламаторен инфилтрат. Потеклото на мултинуклеарните џиновски клетки е непознато, тој претпоставува дека се од коската, а кога ќе започне ресорпција и на дентинот, нивниот извор е уште понеразјаснет.

Hidasi i Csiba (40) потеклото на активните ресорптивни клетки го бараат во одонтобластите или мезенхимните клетки, додека кај млечните заби со некротична пулпа сметаат дека се работи за секвестрсција на туѓо тело, со помош на џиновски

мултијадрени клетки, кои предизвикуваат екстра и интрадентална ресорпција.

Ресорпционите или Howships-ови лакуни се израз на специјалната остеокластична активност во минерализираните ткива. Остеокластите можат да го ресорбираат и цементот и дентинот па зависно од тоа се викаат дентинокласти (55) или цементокласти (24).

Koçkapan и Wetzel (52) ги проучувале остеокластите во Howships-овите лакуни при ресорпцијата на млечните заби, наречени одонтокласти од Furseth (50) и Kurol и Bjerklin (55). Тоа се 60 - 100 um долги крушковидни или овални клетки, со микровилозна површина, интимно прилепени за забното ткиво, кое е разградено во вид на Howships-ови лакуни. На контактната површина, покрај микровилозните, се гледаат и неправилни цитоплазматски продолжетоци, а во соседство се гледаат помали, вретенести, фибробластно слични клетки. Најизразени се на дентинската површина, но забележливи се и на цементот, а еднакво ефикасни се и во разградбата на емајлот. Се смета дека комуницираат меѓусебно преку цитоплазматските продолжетоци (52).

Според Schug-Kosters и Ketterl (100) ресорптивен потенцијал имаат хистиоцитите, перицитите и ендотелните клетки, а секое мезенхимално ткиво може да подлегне на ресорпција. Во почетокот клетките се од тип на цементокласти, за понатаму, со зголемување на ресорпционата способност, да се створи едно ресорптивно ткиво со округли клетки и големи моноцити. Во крајните фази, како израз на максимална ресорптивна моќ на ткивото, присутни се џиновски полинуклеарни клетки, чии цитоплазматични продолжетоци комуницираат со ендотелните клетки, па затоа нивното потекло се поврзува токму со ендотелните клетки. По периодот на активна ресорпција, полинуклеарните клетки атрофираат и некротизираат, мобилизирајќи ги со своето

хемотактично дејство леукоцитите, кои во оваа фаза се обилно застепени (100).

Marks и Cahil (66) сметаат дека само во почетокот на ресорптивниот процес земаат учество мононуклеарните остеокласти, кои имаат карактеристики на моноцити - преостеокласти(16).

Zilkens (84) мисли дека остеокластите потекнуваат од ѕидовите на крвните садови.

Lindskog и Pierce (62) сметаат дека остеокластичните клетки имаат хематопоетично потекло, а се активни кога се набљудува светла зона околу нив. Во зависност од супстратот варира и нивната номенклатура и морфологија, а ресорптивната активност се визуализира преку многубројните цитоплазматични прстолики изданоци и подебели булбозни продолжетоци.

Wedenberg (123) смета дека остеокластите настануваат со фузија на мононуклеарните фагоцити и имаат способност на хемотакса кон минерализираните ткива. Големата подвижност, присуството на Fc рецептори и маркантната синтеза на хидролитични ензими, како киселата фосфатаза, се битни предуслови за почетокот и регулацијата на ресорптивниот процес. Од друга страна докажано е нискомолекуларно органско соединение од неколаген тип во 'рскавиците, дентинот и предентинот, кое претставува инхибитор на остеокластната и дентинокластната активност (124).

Soskoline и Bimstein (103) во своите проучувања зборуваат за одонтокластни клетки, застапени на ресорптивната површина, но и во самата пулпа, и тоа во поголем процент доколку се доближува времето на физиолошка смена на забот. Исто така се зголемува бројот на мононуклеарните, а подоцна и полинуклеарните леукоцити, кои изгледа учествуваат во ресорптивниот процес. Во голем процент тие нашле и нарушен епителен спој, што е во директна корелација со присутноста на полиморфонуклеари во

денталната пулпа, што кај забите со одложена ресорпција не е случај (103). Кај некои млечни заби оваа физиолошка појава се одвива со задоцнување, но со истите механизми(1,36,44).

Wedenberg и Zetterqvist (125) го испитувале феноменот на интерна ресорпција на млечните и трајните заби, забележувајќи дека кај млечните тоа оди многу побрзо. Забележани биле мултинуклеарни остеокластни клетки големи околу 50 um, макрофагно - слични клетки и мононуклеарни клетки, сите со силна киселофосфатазна активност, која оди во прилог на нивната ресорпциона моќ. За тоа сведочат и електронмикроскопските испитувања на одонтокластите кои биле со многубројни микровили на површината - израз на нивната активираност во ресорпциониот процес.

Bucci и Zarone (14) мултинуклеарните клетки кои ја извршуваат ресорпцијата, ги нарекуваат одонтокласти. Тоа се големи клетки, чија цитоплазма е поприемчива за бои од околните клетки, и поседува мноштво вакуоли и слободни рибозоми, а малку ендоплазматски ретикулум.

Sasaki и сор. (97) ја проучувале електронмикроскопски физиолошката ресорпција на млечните заби кај мачки, констатирајќи присуство на ресорптивно ткиво кое содржи мултинуклеарни гигантски клетки, макрофаги, гранулоцити, фибробласти и многу крвни садови. Клетките на ова ткиво имаат развиен Golgi систем и гранулиран ендоплазматски ретикулум, изобилуваат со полирибозоми и митохондрии, а богатството на лизозомални ензими е изразено.

Во текот на својата диференцијација, преодонтокластите изобилно комуницираат помеѓу себе со цитоплазматични продолжетоци, па и нивната мултинуклеација е резултат на тоа (96); а кога ќе се формираат бледи вакуоли во цитоплазмата и клеточната мембрана стане типично микровилозна, се создаваат услови за почеток на ресорпција. Тоа е моментот кога и

ензиматскиот апарат е комплетиран, па затоа е присутна интензивна ензиматска активност, посебно во ендоцитозните вакуоли, но исто и во Golgi системот, ендоплазматскиот ретикулум и лизозомите.

Sasaki и сор. (96) резонираат дека мултинуклеарните одонтокластни клетки имаат свои мононуклеарни прекурзори, а за нивна диференцијација и фузија е одговорна активната форма на витаминот "D" (1-алфа,25-дихидроксихолекалциферол). За потполна диференцијација на овие џиновски клетки е потребен и минерализиран супстрат, па дури тогаш да се активираат, што се реперкуира со стварање на микровилозна клеточна мембрана, формирање на темни везикули за деградација на фагоцитираните органски материи и присуство на бледи вакуоли створени со ендоцитоза на апатитните кристали (97).

Liao и Chang (59) на 64 некариозни млечни заби хистолошки ја анализирале нивната физиолошка ресорпција, при што во Howships-овите лакуни опсервирале два вида ресорптивни клетки: големи мултинуклеарни одонтокласти, и мононуклеарни фибробласти или макрофаги. За нивната активност сведочи изразито набразденатa и микровилизна клеточна мембрана.

Fischer (84) 1909 год. кај трајните заби говори за атрофија на денталната пулпа како физиолошки процес.

Абрикосов (84) забележал намалување на бројот на клетките со стареењето, при што пулпата хијалинизира, творејќи пространства исполнети со ткивна течност. Одонтобластниот слој вакуолизира или сосем исчезнува, капиларите се со задебелени ѕидови, дури и облитерирани, така што постојат регии без крвни капилари. Пулпата на интактните трајни заби трпи промени од регресивен карактер, чиј краен домет е ретикуларната атрофија.

Port и Euler (84) 1929 год. зборуваат за старечка атрофија, додека Kantorovicz (84) 1932 год. атрофијата на пулпата

кај интактните трајни заби ја нарекува афункционална, сметајќи дека таа се истрошува со создавањето на дентинот.

Мејсахович (84) 1949 год. разликува неколку видови атрофија на денталната пулпа на трајни заби: циркулаторна, афункционална и дистрофична при воспаленија, каде што спаѓа и ретикуларната.

Гаврилов (84) 1961 год. за најпогодни ги смета термините старечка и афункционална атрофија, каде настанува редукција во смисла на клеточниот квантитет, но и квалитет, посебно во метаболните процеси; поради што поправилно е да се говори за дистрофија, која најчесто е ретикуларна.

Binus и сор. (12) велат дека со стареењето на забите од трајната дентиција и стеснување на foramen apicale настанува консекутивна редукција во васкуларизацијата на денталната пулпа. Со тоа настануваат староснофизиолошки разградни процеси и регресивни метаморфози од типот на дегенеративна липидизација и калцификација, амилоидна и хијалина дегенерација на пулпата. Вакуолна дегенерација на одонтобластите и ретикуларна атрофија во стромата се гледаат скоро во секоја пулпа кај возрасните.

При ретикуларна атрофија постои редуциран тургор на ткивото, вените се проширени, артериолите и капиларите колабираат или исчезнуваат, клетките се редуцирани по број, а јадрата покажуваат пикноза. Линеарно намалување на пулпата не е можно, па затоа таа е растегната во крут кавитет, при што се ствараат муплини. Во првиот стадиум ретикуларната атрофија е фокална и тоа повеќе коронарно и централно, а во вториот - е тракаста. Во третиот стадиум е генерализирана, додека во четвртиот се формираат псеудоцистични кавитети. Кај постарите индивидуи се застапени потешки форми, како квантитативно, така и квалитативно. Но, тие сметаат дека ретикуларната атрофија претежно е артефакт од фиксацијата и декалцификацијата, па затоа препорачуваат пулпата

да се екскавира во најкраток рок по екстракцијата на забот и фиксира, а да не се декалцифицира во киселина заедно со забот. Само овој начин на подготовка хистолошки препарати од забната пулпа ќе придонесе за смалување и сведување на ретикуларната атрофија во реални рамки (12).

Seltzer и Bender (101) кај возрасните пациенти опишуваат старосни промени во пулпата кај некариозни трајни заби, најверојатно како последица на редуцираната циркулација. Зборуваат за намалена бројност на клеточните елементи во стромата, а преостанатите клетки се со редуцирани органели. Првенствено се мисли на редукција на фибробластите но и на оние недиференцирани клетки кои учествуваат во регенерацијата на пулпиното ткиво. Секако и одонтобластите покажуваат дегенеративни промени во тек на стареењето, од типот на вакуолизација, до локална или генерализирана дезинтеграција.

Крвните садови се склеротични (101), со задебелена интима и назабен лумен, PAS - позитивни депозити во ѕидовите, а понекогаш и калцификати; и облитерација на луменот, во напреднатите случаи. Сето ова води до редуцирана крвоснабденост на коронарната пулпа, особено кога се земе во обзир и редукцијата на пулпалната комора, за сметка на секундарниот слој на дентин. Забележале и редукција на нервните завршетоци во коронарната пулпа, како резултат на прогресивната минерализација на радикуларните нерви, обусловена од деструкцијата на нервните обвивки.

Бројот и дебелината на колагените влакна се зголемува, а исто и калцификатите во пулпалната строма. Настанува намалување на основната супстанца за сметка на колагенот, што на пулпата ѝ дава поголема отпорност кон протеолитички ензими, додека содржината на вода и солубилен колаген опаѓа, а со тоа и метаболната активност, што неминовно води до атрофија - пулпоза

(101,21,22).

Schug-Kosters и Ketterl (100) нагласуваат дека пулпата на млечните заби многу порано отколку трајните заби (поради својот краток живот), може да има регресивни промени, потполно независно од почетокот на ресорпцијата на апексот. Тие зборуваат за околу 30% од случаите,каде ги нашле сите степени на регресија: од вакуолна дегенерација на одонтобластите, до целосна калцификација на пулпата; од сиромаштво на клетки во стромата, до потполна нивна атрофија. Сепак најчесто била присутна ретикуларна атрофија со калцификати од аморфен тип вдолж на крвните садови, кои од своја страна покажувале застојна хиперемија.

Heinrich и сор. (35) ги испитувале границите на репараторниот потенцијал на пулпата на 111 втори млечни молари, кај деца од 6 до 7 - годишна возраст. Со употреба на индиректно прекривање со биолошки средства, кај 71% од забите верифицирале создавање на солидна дентинска бариера и отсуство на инфламаторни знаци во самата пулпа. Меѓутоа во 35% од случаите била констатирана редукција на одонтобластните слоеви, а присуство на дентикли и аморфни калцификати 16%.

Во другата група заби каде била индицирана витална ампутација или директно прекривање на пулпата, репараторниот потенцијал дошол до израз само кај 19% од млечните молари, воспаление на пулпата имало околу 80%, редукција на одонтобластите 90% и создавање калцификати во пулпата околу 48% (35).

Пеева-Гјолева (84) правела обемни испитувања на млечните заби. Таа вели дека во периодот на физиолошка ресорпција настануваат регресивни промени на пулпата на млечните заби. Поради нарушена трофика доаѓа до промени во клеточната, колоидалната и јонската состојба на ткивото, чии функции се

сведени на минимум. Основната супстанца од слузеста во првиот период, пивтиеста во вториот, во фазата на ресорпција поприма изглед на зрело сврзно ткиво, со намалени заштитни и транспортно - метаболни способности, па затоа се смета дека активноста на пулпата кај млечните заби е слаба. Таа кај интактните млечни заби во тек на физиолошка ресорпција на корените, нашла ретикуларна дистрофија на пулпата, со фиброза на коренскиот дел, вакуолизација на одонтобластите и постоење на дентикли. Понекогаш се регистрирале и цистични шуплини без епителна обвивка, како продукт на проширени лимфни садови, ресорбирани апсцеси и хематоми, или при конфлуирање на просторите полни со ткивна течност при ретикуларната атрофија.

Пеева-Гјолева (84) во својот материјал нашла околу 11% дентикли и тоа почесто кај млечни заби со претходна траума, со долготраен длабок кариес (било третиран или не), или воспаленија на пулпата. Кај млечните заби кои биле интактни и во физиолошка смена, почесто се среќавале локализирани калцификации, како израз на една калцифицирачка дегенерација.

Harndt и Игнациева (84) сметаат дека пулпата на млечните заби е вонредно реактивна и пластична, а Пеева-Гјолева (84) наодот на хронични улцерозни пулпити го смета како знак за одлична одбрана. Таа говори за создавање на секундарен дентин во сите фази на животот на пулпата, дури и во пределот на коренот. Интересно е што при ресорпцијата на корените на интактните млечни заби настанува и интрадентална ресорпција на секундарниот, а подоцна и на примарниот дентин, базирана на диференцијација на пулпалните клетки во правец на одонтокласти.

Пеева-Гјолева (84) нашла претежно остеокластична ресорпција во физиолошки рамки, при што предничи онаа на дентинот, додека цементот побавно се ресорбира, најверојатно поради бариерната улога на ацелуларниот цемент. Во регресивната

фаза зборува за редукција на недиференцираните клетки во стромата, кои во субодонтобластниот слој се зачувани, додека крвоснабдувањето се редуцира во сите регии, освен одонтобластната.

Странски (109) овој период од животот на пулпата, кога корените на млечните заби се наоѓаат во ресорпција, го нарекува сенилен. Се одликува со намалени трофични функции и дегенеративни промени во пулпалната основна супстанца, која од слузеста преминува во пивтиеста и желатинозна, со серозно - фибринозен ексудат кој прогредира до hydrops fibrinosus. Се намалува тонусот на крвните садови, што води до анемија на пулпата и нејзина бавна атрофија, при што нејзините реактивно - компензаторни механизми се губат. Капиларите се со задебелени ѕидови, инфилтрирани со амилоид и хијалин, а вените се со варикозитети и цистични проширувања; со услови за тромбози и емболии кои можат да предизвикаат некроза и коликвација на целата пулпа. Неизбежно се зафатени и клеточните елементи, а секако најосетливи се највисоко диференцираните - одонтобластите, кои стануваат астенични, со намалена или изгубена функција.

Вутов и Банчев (120) зборуваат за инволутивен стадиум, при што клетките се редуцирани, а преостанатите се со намалени јадра и издолжени продолжетоци. Зоната богата со клетки не е така добро изразена, а одонтобластите се вакуолно дегенерирани и со пикнотични јадра. Поради тоа, предентин не се продуцира, а во близина на ресорпцијата одонтобластите наполно атрофираат.

Основната супстанца е со влакнеста структура и преминува од "сол" во "гел" состојба, а како резултат на дотогашното производство се гледаат множество фибрили наместо атрофираните фибробласти. Во некои региони се гледа и ретикуларна атрофија. Крвните садови се атонични, поретки и со помалку анастомози. Сето ова говори за силно смалени функции на пулпата во оваа фаза (120).

Soskoline и Bimstein (103) при своите проучувања во

пулпата на здравите млечни заби во фаза на ресорпција констатирале инфилтрати од одонтокласти и мононуклеарни леукоцити, за кои сметаат дека се иницијатори во отфрлањето на млечните заби; но се слагаат и со мислењето на Kronfeld (103), Zerosi (84), Hidashi и Csiba (40), Harndt (100), Граовац (33), Бурков (15), Пеева-Гјолева (84), Stošić и сор (108), и Rajić и сор.(91) дека пулпата не учествува активно во ресорпцијата, за разлика од Fisher и Странски (109), Kallhardt и Munch (103).

Силниот инфламаторен инфилтрат во самата пулпа во крајните фази на ресорпцијата е во позитивна корелација со степенот на оштетување на епителниот спој на самиот млечен заб, што дозволува продор на надворешни иритативни агенси (103).

Johnson (43) кој го проучувал изгледот на физиолошката ресорпција на млечните заби, исто така зборува за изобилие од инфламаторни клетки во пулпата, кои се ограничуваат од околното ткиво со пролиферација на епителниот забен спој, а што всушност е почеток на отфрлањето на млечниот заб.

Rajić и сор. (91) нагласуваат дека здравата пулпа не учествува во физиолошката ресорпција на корените на млечните заби и докрај останува зачувана. Но при патолошки состојби тоа не е случај, па затоа и ресорпцијата е забрзана.

Слично мислат и Stošić и сор. (108), припишувајќи ѝ на пулпата пасивна улога, со исклучок на сврзните клетки во апикалната регија, кои учествуваат во формирањето на ресорпциониот орган.

Schroeder (98) го прифаќа мислењето дека пулпиното ткиво не зема учество во процесот на ресорпција, туку ја задржува својата нормална структура и функција; што би значело дека коронарната пулпа и нејзините одонтобласти остануваат функционално способни се до пред самата ексфолијација на млечниот заб, кога под дејство на воспалителниот процес таа се заменува со

гранулационо ткиво.

Goldman (32) смета дека забната пулпа не учествува во ресорптивниот процес, дури покажува знаци на создавање тенок слој одбрамбен дентин, и може да биде нормална, слабо инфилтрирана или дегенерирана.

Kurol и Bjorlin (55) зборуваат за одонтокласти во ресорпционите лакуни на дентинот, за фиброза и хијалинизација на пулпата, особено околу крвните садови, проследена со слаб лимфоцитарно - плазмоцитарен инфилтрат.

Hattyasy и сор. (34) нашле почетни дегенеративни промени кај млечните заби во фаза на ресорпција и тоа на капиларите, фиброцитите и нервните влакна во пулпата. Ендотелните клетки, а слично и перицитите се со релативно зачувани мембрани. Цитоплазмата покажува згуснување и хомогенизација на органелите во одредени регии, а во други создавање на големи кавитети и широки интер и интрацелуларни ходници, кои изгледа се проширени цистерни на ендоплазматскиот ретикулум. Ретко се гледа и формирање на цитоплазматични фибриларни снопови со дебелина 5nm. Перикапиларниот простор е регуларен, но често има натрупување на електронски густ материјал, кој создава шуплини сиромашни со протеини, налик на ендотелни клетки, или прави обвивка околу самата клетка.

Тие нашле дека нервните влакна покажуваат дегенеративни промени, а некои и разградба. Аксонот и миелинската обвивка се релативно зачувани, додека Schwann-овите клетки се со редуцирана цитоплазма, во која инсерираат колагенофибрилите од околното набујано сврзно ткиво, обвивајќи го јадрото во целост. Миелинските влакна се со расслоена миелинска обвивка најверојатно поради присутност на едемска течност; понатаму таа прска и исчезнува, понекогаш заедно со нервното влакно. Сврчувањето на миелинските влакна е лонгитудинално, така што тие го зголемуваат

МЕДИЦИНСКИ ФАКУЛТЕТ
БИБЛИОТЕКА

својот дијаметар. Немиелинизираните нервни влакна се со релативно зачувани централни аксони, додека периферните и воопшто Schwann-овите клетки се дегенерирани и нераспознатливи (34).

Активни фиброцити не нашле, туку дегенерирани, или само делови од клетки. Тие биле скврчени и со голема густина, како цитоплазмата, така и јадрото, со нераспознатливи органели и оскудна цитоплазма со тенки продолжетоци (34).

Најверојатно примарниот патолошки процес во пулпата е последица на хипооксијата - настаната поради промените во капиларната мрежа, што резултира со разградба на нервните елементи и клетките. Заради едем и неможност од регенерација на клеточната мембрана, цитоплазмата навлегува помеѓу околните колагени влакна (34).

Од аспект на здравјето на пулпата, Hidasi и Csiba (40) нашле вакуолна дегенерација на одонтобластите, ретикуларна во стромата, со дентикли во поодделни регии, а во терминалната фаза на физиолошката ресорпција и воспаление на пулпата проследено со пролиферација на многуслојниот плочест епител на гингивата. Од друга страна често може да се види новосоздаден слој остеоцемент кој дава преодно зацврстување на забот, а кај ресорбираните млечни заби со некроза на пулпата нашле и придружна интерна ресорпција.

Банчев и Матеева (8) сведочат за регресивна метаморфоза на одонтобластите, но и сите останати клетки на пулпата на млечниот заб при почетна физиолошка ресорпција на неговиот корен. Одонтобластите се редуцирани по број и големина и се сведуваат на еден до два реда. Некаде тие се вакуолно дегенерирани, со не така сочни и пребоени јадра, а слојот предентин е тенок. Воопшто сите клеточни елементи се редуцирани, особено оние со округли и овални јадра, а забележливи са само триаглести и издолжени клетки во близина на крвните садови. Основната безструктурна супстанца

е исто редуцирана, така што фибриларните компоненти доаѓаат до израз.

Пулпата на млечните заби со напредната ресорпција на коренот (дванаесет до осумнаесет месеци пред физиолошката смена) е во состојба на зрело сврзно ткиво, со редуцирани клетки со пикнотични јадра и долги цитоплазматски продолжетоци. Регресивната метаморфоза е изразена, основната маса е атрофирана, клетките се дегенерирани, фибриларните влакна нагласени, а во некои делови има и ретикуларна атрофија. Одонтобластите се дегенерирани и тоа само еден ред, со пикнотични јадра, а во кореновиот остаток недостасуваат, како и слојот предентин. Околу крвните садови кои се променети, постои плазмоцитарен инфилтрат, а во некои зони и калцификација (8).

Alexander и сор. (2,3) покажаа дека кај млечните заби во ресорпција, кога пулпата е во регресивната фаза, постојат високи вредности на мукополисахаридазни ензими, слично на состојби по трауми, или бактериски инфекции.

Во материјалот на Schug-Kosters и Ketterl (100) само во 50% од млечните заби можело да се види таложење на секундарен дентин на предилекционите места, или при кариес. И спротивно на тоа, кај некои млечни заби, целиот пулпален кавум бил облитериран.

Пулпата на млечните заби во физиолошки услови не учествува во почетокот на ресорпцијата на коренот, напротив покажува отпор кон процесите на разградба, што понекогаш може да биде изразено преку создавање минерализиран слој, а многу ретко и минерализација на целата пулпина комора (99). Кога напредувањето на ресорпцијата воспостави широка комуникација на пулпалното со ресорптивното ткиво, се вклучува и пулпата, со посредство на големи моноцити и округли клетки, и тоа само локално, додека останатиот нејзин дел е хистолошки скоро непроменет. Под дејството на оваа ресорпција, здравата пулпа на млечните заби се

прикажува осиромашена со клетки. Некогаш пред ресорпционите процеси се формира цврста бариера, но најверојатно тоа е само израз на дегенеративни промени од типот на кречна дегенерација. Евидентни се и промени во нервите, изразени со една набабреност и губиток на способноста за боење, додека крвните садови се проширени и хиперемични, со задебелени ѕидови, а при напредната ресорпција постојат и хеморагии (100).

Кога коренот е ресорбиран повеќе од половина, и евидентни се циновските клетки, пулпата покажува знаци на инфламаторен инфилтрат - моноцити, плазмоцити и леукоцити, со што нејзините функции се сведуваат само на довршување на ресорпцијата на забот, за да се овозможи негово отфрлање (100).

Wedenberg и Zetterqvist (125) при ресорпцијата на корените на здрави млечни заби, со хистолошки истражувања не забележале одонтобласти и предентин на местото на интерната ресорпција, додека пулпалното ткиво како да било метаплазирано или заменето со периодонтално ткиво, богато со инфламаторен инфилтрат.

Kurol и Magnusson (56) кај 62 млечни молари во инфраоклузија, кои покажувале анкилоза на внатрешните страни на корените и 40 млечни заби нормално поставени, верифицирале дегенеративни промени на пулпата од типот на фиброза и калцификации, секако почести кај анкилотичните; иако анкилозата ја сфаќаат не како некој статички процес, туку само како една преодна фаза во ресорпцијата на корените и отфрлањето на млечните заби.

Constant (19) резимира дека кај млечните заби чии корени се во фаза на физиолошка ресорпција, на ниво на пулпата настануваат старечки промени:

- намалување на пулпалните фибробласти, синхроно со нивната ензиматска активност,

- зголемување на лимфоцитите и присуство на инфламаторен инфилтрат,

- дифузна акумулација на фибриларните елементи, со згуснување на колагените влакна и

- дегенерација на нервните влакна.

Тој смета дека пулпата на млечните заби нема време и можности за продукција на доволно количество секундарен дентин, кој би го намалил пулпалниот кавум како кај трајните заби. Но, понекогаш радиолошките и клиничките испитувања покажуваат значајна редукција на волуменот на коронарната пулпа при кариес, физички агресии врз пулпата и абразија. Овој тип на секундарен дентин е порегуларен по својата градба, во споредба со оној кој го наоѓаме кај перзистентните млечни заби, кои немаат стални заменици, и кај кои ресорпцијата е спора и различна, но сепак неизбежна. Ова нѐ предупредува на фактот дека пулпата и покрај намалувањето на својата активност, останува способна да продуцира, иако на штета на својот волумен, а како реакција на одбрана, еден репараторен дентин, наречен терцијарен, и тоа во поголема количина и со поголема брзина одошто е тоа случај кај трајните заби (19).

Liao и Chang (59) на 64 некариозни млечни заби хистолошки ја анализирале физиолошката ресорпција. Покрај екстерната ресорпција, симултаниот наод на интерна ресорпција, изразена преку ресорпциони лакуни во cavum pulpae ја сметаат за редовна појава, преку што се огледа активноста на забната пулпа во овој процес.

Присутни се инфламаторни промени во пулпата, особено нагласени кога ресорптивниот процес ја премине половината на коренот, со тенденција на засилување на инфламаторниот инфилтрат и разрушување на ткивото. Денталната пулпа во овој период од формативно ткиво преоѓа во ресорптивно, со единствена цел - разградување и отфрлање на млечниот заб (59).

4. ПРЕДМЕТ И ЦЕЛ НА ТРУДОТ

За време на активниот период на млечните заби, педодонтот се среќава со бројни компликации на кариозниот процес, кои поради специфичната градба и дебелина на емајлот и дентинот, настануваат побрзо и се многу почести, отколку кај трајните заби.

За време на "привременот" престој во устата, при вршење на физиолошката функција (мастикаторна, фонетска и естетска), потребно е да се знае одбрамбената способност на пулпата на млечните заби во фаза на ресорпција, поради одредување на соодветна терапија.

Податоците од литературата даваат различни процени на репараторната способност на пулпата на млечните заби во фаза на ресорпција на корените, па затоа си поставивме за цел, на сопствен материјал да се здобиеме со сознанија за патохистоломките промени на пулпата во оваа фаза и нејзините регенеративно - репараторни можности.

Очекуваме добиените резултати да нѝ помогнат во разрешување на дилемата дали во фазата на ресорпција постои репаративна способност на пулпата на млечните заби, за примена на адекватни терапеутски мерки.

5. МАТЕРИЈАЛ И МЕТОД НА РАБОТА

За реализација на поставената цел, на Клиниката за детска и превентивна стоматологија, со случаен избор, од здрави деца, беа извадени 50 клинички интактни млечни заби, со површинска или терминална инфилтративна анестезија.

По актот на екстракција, забите во рок од две минуту беа потопувани во фиксир Bouin, приготвен на Институтот за хистологија и ембриологија, по следната проскрипција:

750ml заситен воден раствор на пикринска киселина

250ml 37-40% формалин

50ml глацијална оцетна киселина

т.е. во сооднос 15:5:1.

По 24 часови се мина на надолжно рассекување на секој млечен заб со сепарир шајбна, постепено и со ладење. Следеше фрактурирање на забот со пластичен инструмент и екскавација на забната пулпа во целост, при што таа се враќаше во фиксативот, во кој стоеше најмалку седум денови(127).

Конвенционалната хистолошка обработка на материјалот се состоеше од: дехидратација во алкохолни низови, вкалапување во парафин, сериско режење во надолжна насока на Reichert-ов ротационен микротом и сушење. Резовите дебели 3 - 4 µm беа боени по методите: Hematoksilin - eozin, Azan (модификација по Heidenhein) и Florentin(110).

Според степенот на физиоломката ресорпција, млечните заби беа поделени во три групи:

Првата група ја сочинуваа 21 млечен заб со почетна

ресорпција. Еден од нив беше со тотално облитериран пулпален кавум и минерализирана пулпа, при што не беше можно таа да се екскавира и прикаже хистолошки.

Втората група ја сочинуваа 23 млечни заби, каде ресорпцијата ја беше зафатила втората половина на коренот.

Третата група ја сочинуваа 6 млечни заби чија ресорпција беше во терминална фаза, така што корен немаше, или пак беше присутен помалку од 1/5 - 1/6 должински.

Патохистолошката анализа на препаратите беше извршена на Институтот за патологија, при што посебно беа анализирани клеточните елементи, колагените влакна, како и елементите кои говорат за дегенеративно - воспалителни промени: интерстицијален едем, дегенеративни промени на одонтобластите, присуство на калцификати во пулпата, присуство на воспалителен инфилтрат и промени во ендотелот на крвните садови(27, 31, 49, 57, 68, 92).

Верифицирањето на промените са извршуваше во четири степени:

- без промени
+ лесни промени
++ средно изразени промени
+++ силно изразени промени.

Статистичката обработка на резултатите е извршена со примена на тестот на Kolmogorov и Smirnov за еден примерок (73), по формулата:

$$D = (KPd - KPo)\ max$$

за откривање на асоцијација помеѓу две појави врз база на атрибутивни особености

Вредноста D на овој тест претставува максимална разлика помеѓу добиената кумулативна пропорција и очекуваната кумулативна пропорција која одговара на неа.

KPd - кумулативна добиена пропорција

KPo - кумулативна очекувана пропорција.

Максималните разлики помеѓу добиените и очекуваните кумулативни пропорции ги споредуваме со табличните вредности (73):

- За статистички значајна асоцијација, на ниво на веројатност за $p < 0,05$ по формулата

$$Do = \frac{1,36}{\sqrt{N}}$$

kade N е бројот на случаите - во нашиот случај 50.

- За статистички силно изразена асоцијација помеѓу две појави, каде нивото на веројатност $p < 0,01$

$$Do = \frac{1,63}{\sqrt{N}}$$

За откривање на разлики помеѓу поедини групи т.е. различните степени на ресорпција користена е Student-овата "t" дистрибуција, по формулата

$$t = \frac{\bar{X}1 - \bar{X}2}{S(\bar{x}1 - \bar{x}2)}$$

$\bar{X}1$ - средна големина на првата група

$\bar{X}2$ - средна големина на втората група

$S(\bar{x}1 - \bar{x}2)$ - стандардна грешка на разликите помеѓу две

средни големини. Се пресметува по следната формула:

$$S(\bar{x}1 - \bar{x}2) = \sqrt{\frac{SD1^2}{n1} + \frac{SD2^2}{n2}}$$

kade n1 и n2 претставуваат вкупен број на испитаници во првиот и вториот статистички низ,

SD1 и SD2 се стандардни девијации на првата и втората група, добиени по формулата:

$$SD = \sqrt{\frac{\Sigma d^2}{N}}$$

kade N претставува број на членови во статистичкиот низ, а Σd^2 - збир на оквадратените отстапувања од средната големина.

Статистичка сигнификантност на разликите постои кога добиените вредности на t тестот се поголеми од 2 за $p < 0,05$; а 2,8 за $p < 0,01$.

6. ПРИКАЗ И АНАЛИЗА НА РЕЗУЛТАТИТЕ

Со патохистолошките испитувања на денталната пулпа беа опфатени 50 млечни заби (инцизиви, канини и молари) поделени според степенот на физиолошката ресорпција на коренот во три групи, како што се гледа во табела 1.

Третата група ја сочинуваат само шест млечни заби, што сметавме дека е доволно, со оглед што во овој стадиум на терминална ресопрција, каде забите се индицирани за екстрахирање, патохистолошките испитувања кои се извршени нема да резултираат со некое клиничко значење, освен да ни дадат увид во прогресијата на патолошките збиднувања во денталната пулпа.

На табелите 2, 3 и 4 се прикажани резултатите од патохистолошката анализа на состојбата на денталните пулпи кај забите со различен степен на ресорпција.

Низ анализата на застапеноста на интерстицијалниот едем, индиректно ја оценуваме состојбата на основната супстанца, која е медиум низ кој се врши трофиката на клетките на забната пулпа. Присутноста на интерстицијален едем во нашите испитувања е прикажана во табела 5 и соодветниот графички приказ. За почетни промени индикација беше едем изразен само фокално и тоа во вид на ситни шуплини, за средно изразени промени кога шуплините беа поголеми (во вид на проширени лимфни садови на поголема површина), а силно изразени промени кога едемот беше дифузно застапен во вид на пчелино саќе или пак во вид на крупни шуплини од типот на каверни(107).

Мора да се нагласи дека едемот секогаш беше поизразен во аксијалните партии на коронарната пулпа. Иако на прв поглед

Т А Б Е Л А 1

БРОЈ НА ИСПИТУВАНИ ЗАБИ СО РАЗЛИЧЕН

СТЕПЕН НА РЕСОРПЦИЈА НА КОРЕНИТЕ

	ИНЦИЗИВИ	КАНИНИ	МОЛАРИ	ВКУПНО
ПРВА ГРУПА ПОЧЕТНА РЕСОРПЦИЈА	3	13	5	21
ВТОРА ГРУПА НАПРЕДНАТА РЕСОРПЦИЈА	9	14	-	23
ТРЕТА ГРУПА ТЕРМИНАЛНА РЕСОРПЦИЈА	-	4	2	6
В К У П Н О	12	31	7	50

Т А Б Е Л А 2

ПРОМЕНИ ВО ПУЛПАТА НА ЗАБИТЕ СО ПОЧЕТНА

РЕСОРПЦИЈА - ПРВА ГРУПА

	БЕЗ ПРОМЕНИ	ПОЧЕТНИ	СРЕДНО ИЗРАЗЕНИ	СИЛНО ИЗРАЗЕНИ
ИНТЕРСТИЦИЈАЛЕН ЕДЕМ	4 19,04%	9 42,85%	7 33,33%	1 4,76%
ДЕГЕНЕРАТИВНИ ПРОМЕНИ НА ОДОНТОБЛАСТИТЕ	12 57,14%	8 38,09%	- -	1 4,76%
ДЕСТРУКТИВНИ ПРОМЕНИ НА КОЛАГЕНОТ	13 61,90%	6 28,57%	1 4,76%	1 4,76%
КАЛЦИФИКАТИ ВО ПУЛПАТА	7 33,33%	7 33,33%	6 28,57%	1 4,76%
ВОСПАЛИТЕЛЕН ИНФИЛТРАТ	18 85,71%	2 9,52%	- -	1 4,76%
ПРОМЕНИ ВО ЕНДОТЕЛОТ НА КРВНИТЕ САДОВИ	9 42,85%	10 47,61%	1 4,76%	1 4,76%

Т А Б Е Л А 3

ПРОМЕНИ ВО ПУЛПАТА НА ЗАБИТЕ СО НАПРЕДНАТА

РЕСОРПЦИЈА - ВТОРА ГРУПА

	БЕЗ ПРОМЕНИ	ПОЧЕТНИ	СРЕДНО ИЗРАЗЕНИ	СИЛНО ИЗРАЗЕНИ
ИНТЕРСТИЦИЈАЛЕН ЕДЕМ	4 17,39%	11 47,82%	5 21,73%	3 13,04%
ДЕГЕНЕРАТИВНИ ПРОМЕНИ НА ОДОНТОБЛАСТИТЕ	5 21,73%	6 26,08%	6 26,08%	6 26,08%
ДЕСТРУКТИВНИ ПРОМЕНИ НА КОЛАГЕНОТ	5 21,73%	11 47,82%	6 26,08%	1 4,34%
КАЛЦИФИКАТИ ВО ПУЛПАТА	11 47,82%	10 43,47%	2 8,69%	- -
ВОСПАЛИТЕЛЕН ИНФИЛТРАТ	4 17,39%	11 47,82%	4 17,39%	4 17,39%
ПРОМЕНИ ВО ЕНДОТЕЛОТ НА КРВНИТЕ САДОВИ	6 26,08%	11 47,82%	3 13,04%	3 13,04%

Т А Б Е Л А 4

ПРОМЕНИ ВО ПУЛПАТА НА ЗАБИТЕ СО ЗАВРШЕНА

РЕСОРПЦИЈА - ТРЕТА ГРУПА

	БЕЗ ПРОМЕНИ	ПОЧЕТНИ	СРЕДНО ИЗРАЗЕНИ	СИЛНО ИЗРАЗЕНИ
ИНТЕРСТИЦИЈАЛЕН ЕДЕМ	2 33,33%	- -	4 66,66%	- -
ДЕГЕНЕРАТИВНИ ПРОМЕНИ НА ОДОНТОБЛАСТИТЕ	- -	- -	- -	6 100%
ДЕСТРУКТИВНИ ПРОМЕНИ НА КОЛАГЕНОТ	- -	1 16,66%	3 50%	2 33,33%
КАЛЦИФИКАТИ ВО ПУЛПАТА	5 83,33%	1 16,66%	- -	- -
ВОСПАЛИТЕЛЕН ИНФИЛТРАТ	- -	2 33,33%	1 16,66%	3 50%
ПРОМЕНИ ВО ЕНДОТЕЛОТ НА КРВНИТЕ САДОВИ	- -	- -	2 33,33%	4 66,66%

Т А Б Е Л А 5

ИНТЕРСТИЦИЈАЛЕН ЕДЕМ

ГРУПА	ОТСУТЕН	ПОЧЕТЕН	СРЕДНО ИЗРАЗЕН.	СИЛНО ИЗРАЗЕН.
ПРВА	4 19,04%	7 33,33%	9 42,85%	1 4,76%
ВТОРА	4 17,39%	11 47,82%	5 21,73%	3 13,04%
ТРЕТА	2 33,33%	- -	4 66,66%	- -

ГРАФИЧКИ ПРИКАЗ НА ТАБЕЛА 5

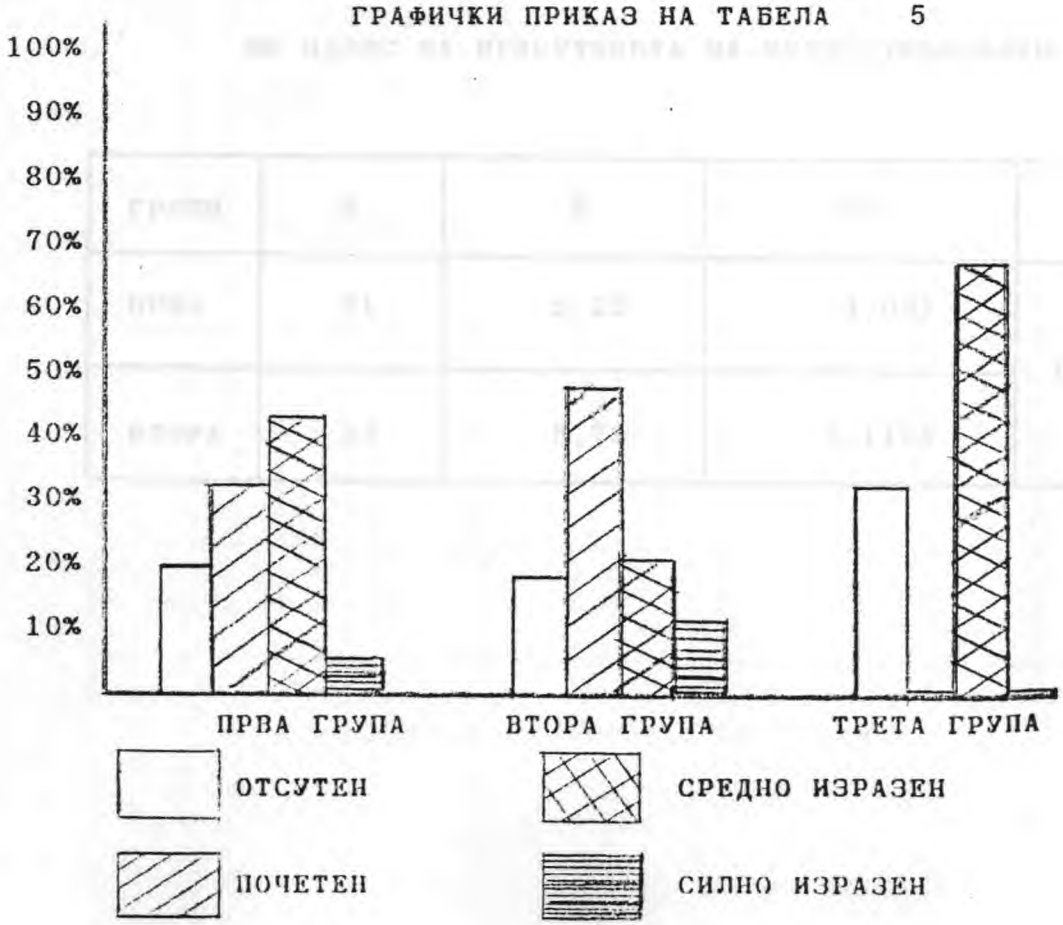

ТАБЕЛА 6: ЗАСТАПЕНОСТ НА ИНТЕРСТИЦИЈАЛЕН ЕДЕМ ВО СООДНОС СО СТЕПЕНОТ НА РЕСОРПЦИЈА

	РАБОТНА ХИПОТЕЗА	НУЛТА ХИПОТЕЗА	
		$p < 0,05$	$p < 0,01$
Dmax	0,23667	0,19233	0,23051

ТАБЕЛА 7: СТАТИСТИЧКА ЗНАЧАЈНОСТ НА РАЗЛИКИТЕ (t - ТЕСТ) ПОМЕЃУ ПРВАТА И ВТОРАТА ГРУПА ПО ОДНОС НА ПРИСУТНОСТА НА ИНТЕРСТИЦИЈАЛЕН ЕДЕМ

ГРУПИ	N	$\bar{X}$	SD	t
ПРВА	21	5,25	3,031	0,53
ВТОРА	23	5,75	3,1125	

ТАБЕЛА 8: СТАТИСТИЧКА ЗНАЧАЈНОСТ НА РАЗЛИКИТЕ (t - ТЕСТ) ПОМЕЃУ ПРВАТА И ТРЕТАТА ГРУПА ПО ОДНОС НА ПРИСУТНОСТА НА ИНТЕРСТИЦИЈАЛЕН ЕДЕМ

ГРУПИ	N	$\bar{X}$	SD	t
ПРВА	21	5,25	3,031	* 3,96
ТРЕТА	6	1,5	1,658	

ТАБЕЛА 9: СТАТИСТИЧКА ЗНАЧАЈНОСТ НА РАЗЛИКИТЕ (t - ТЕСТ) ПОМЕЃУ ВТОРАТА И ТРЕТАТА ГРУПА ПО ОДНОС НА ПРИСУТНОСТА НА ИНТЕРСТИЦИЈАЛЕН ЕДЕМ

ГРУПИ	N	$\bar{X}$	SD	t
ВТОРА	23	5,75	3,112	* 4,5
ТРЕТА	6	1,5	1,658	

* СТАТИСТИЧКИ СИГНИФИКАНТНИ РАЗЛИКИ

изгледа дека го има почесто кај оние заби со почетна ресорпција, кај забите со напредната ресорпција - каде и воспалението е поизразено, заменет е со воспалителен ексудат, честопати маскиран од целуларниот инфилтрат во пулпата.

Во прилог на тоа оди и статистичката анализа прикажана на табела 6, при што тестот на Kolmogorov - Smirnov е позитивен - Dmax=0,23667 а $p < 0,01$, што говори за силна асоцијација меѓу застапеноста на интерстицијалниот едем од една, и степенот на ресопрција на корените од друга страна.

На табелите 7, 8 и 9 се прикажани вредностите на "t" - тестот на споредба на разликите помеѓу трите групи, од кои се гледа дека не постои статистички значајна разлика само меѓу првата и втората група $t = 0,53$ ($p > 0,05$), додека помеѓу првата и третата, и втората и третата, постои статистичка сигнификантност $t=3,96$ и $t=4,5$ ($p < 0,01$).

Одонтобластите како највисоко диференцирани клетки во денталната пулпа се најосетливи на промените кои настануваат при секое нарушување на трофиката. Секако при процесите на ресорпција на корените настанува пореметување во крвоснабдувањето, што резултира со оштетување на одонтобластите, а што индиректно говори за депресија на одбрамбената способност на пулпата, изразена преку синтеза на секундарен дентин.

Почетните дегенеративни промени на одонтобластите се одразуваат во нарушување на нивната стратифицираност и поларизираност, често поврзани со губење на Weil-овиот субодонтобластен слој. Присутна е и редукција во дебелината на предентинот.

Средно изразените дегенеративни промени се огледаа во редукција на одонтобластните слоеви и нивна вакуолизација - што се толкува како интрацелуларен едем. Изгубена е високоцилиндричната форма во коронарниот дел на пулпата, додека

Т А Б Е Л А 10

ДЕГЕНЕРАТИВНИ ПРОМЕНИ НА ОДОНТОБЛАСТИТЕ

ГРУПА	БЕЗ ПРОМЕНИ	ПОЧЕТНИ	СРЕДНО ИЗРАЗЕНИ	СИЛНО ИЗРАЗЕНИ
ПРВА	12 57,48%	8 38,09%	- -	1 4,76%
ВТОРА	5 21,73%	6 26,08%	6 26,08%	6 26,08%
ТРЕТА	- -	- -	- -	6 100%

ГРАФИЧКИ ПРИКАЗ НА ТАБЕЛА 10

ТАБЕЛА 11: ПРИСУТНИ ДЕГЕНЕРАТИВНИ ПРОМЕНИ НА ОДОНТОБЛАСТИТЕ ВО СООДНОС СО СТЕПЕНОТ НА РЕСОРПЦИЈА

	РАБОТНА ХИПОТЕЗА	НУЛТА ХИПОТЕЗА	
		$p < 0,05$	$p < 0,01$
D_{max}	0,2333	0,19233	0,23051

ТАБЕЛА 7: СТАТИСТИЧКА ЗНАЧАЈНОСТ НА РАЗЛИКИТЕ (t - ТЕСТ) ПОМЕЃУ ПРВАТА И ВТОРАТА ГРУПА ПО ОДНОС НА ДЕГЕНЕРАТИВНИ ПРОМЕНИ НА ОДОНТОБЛАСТИТЕ

ГРУПИ	N	$\bar{X}$	SD	t
ПРВА	21	5,25	4,968	0,42
ВТОРА	23	5,75	0,433	

ТАБЕЛА 13: СТАТИСТИЧКА ЗНАЧАЈНОСТ НА РАЗЛИКИТЕ (t - ТЕСТ) ПОМЕЃУ ПРВАТА И ТРЕТАТА ГРУПА ПО ОДНОС НА ДЕГЕНЕРАТИВНИ ПРОМЕНИ НА ОДОНТОБЛАСТИТЕ

ГРУПИ	N	$\bar{X}$	SD	t
ПРВА	21	5,25	4,968	* 2,48
ТРЕТА	6	1,5	2,598	

ТАБЕЛА 14: СТАТИСТИЧКА ЗНАЧАЈНОСТ НА РАЗЛИКИТЕ (t - ТЕСТ) ПОМЕЃУ ВТОРАТА И ТРЕТАТА ГРУПА ПО ОДНОС НА ДЕГЕНЕРАТИВНИ ПРОМЕНИ НА ОДОНТОБЛАСТИТЕ

ГРУПИ	N	$\bar{X}$	SD	t
ВТОРА	23	5,75	0,433	* 3,99
ТРЕТА	6	1,5	2,598	

* СТАТИСТИЧКИ СИГНИФИКАНТНИ РАЗЛИКИ

јадрата се пикнотични и намалени.

Онаму каде дегенеративните промени беа силно изразени, одонтобластните клетки беа лизирани или перзистираа само како еден ред ниски или плочести клетки со мали и пикнотични јадра. Во ваква ситуација не беше можно да се види предентин. Во многу случаи постоеја и Howships-ови лакуни со присутни повеќејадрени гигантски клетки, а поретко придружени со понекој монојадрен одонтокласт и комплетно отсуство на одонтобласти.

На табела 10 и нејзиниот графички приказ е претставена дистрибуцијата на дегенеративните промени на одонтобластите по групите на заби со различен степен на ресорпција на коренот. На табела 11 е прикажана и статистичката асоцијација на овие две појавиDmax=0,2333, со значајност за $p < 0,01$.На табелите 12, 13 и 14 се прикажани резултатите од "t" тестот, каде што се гледа дека нема значајна разлика само при споредба на првата и втората група ($t=0,42$ а $p>0,05$); додека помеѓу првата и третата, и втората третата група постои статистичка значајност од сигнификантен карактер: $t=2,48$ за $p<0,05$ помеѓу првата и третата, и $t=3,99$ за $p<0,01$ помеѓу втората и третата.

Колагените влакна како основна потпорно - арматурна компонента на пулпината строма, беа посебно анализирани, од аспект на деструктивни промени, при различните степени на физиолошка ресорпција на корените на млечните заби.

Во првата група преовладуваа нормални колагени снопови (над 60% кај забите од оваа група). Третина од нив (околу 19%) беа со силно изразени колагени снопови, масивни и ондулирани, при што беа следени со изразена клеточна атрофија, што даваше сомнение за фиброза на стромата.

Во втората група многу почести беа деструктивните промени на колагените влакна: почетни - кои се одликуваа само со едно нивно расслојување; средно изразени кога покрај расслојувањето

имаше и разградување на колагените снопови; а при силно изразените деструктивни промени имаше и скратување на колагените влакна поради нивна фрагментација и деполимеризација на протофибрили.

Во третата група преовладуваа средно изразените промени на колагените влакна.

Евидентна беше компактноста на колагените снопови на радикуларната пулпа во однос на коронарната, во што најверојатно има удел и долготрајниот интерстицијален едем. Исто така колагените снопови генерално беа покомпактни и најдоцна беа зафатени од деструктивните промени периваскуларно и перинеурално.

На табелата 15 и соодветниот графички приказ, дадена е состојбата на колагените влакна во испитуваниот материјал. На табелата 16 се прикажани вредностите на Kolmogorov - Smirnov тестот каде се гледа поврзаноста на степенот на ресорпција со степенот на деструктивните промени на колагенот Dmax=0,25 ($p<0,01$). На табелите 17, 18 и 19 се дадени вредностите на "t" - тестот, каде се гледа дека само меѓу првата и втората група нема статистичка значајност на разликите t=0,38, а $p>0,05$), додека помеѓу првата и третата (t=3,2 а $p<0,01$), и втората и третата (t=4,87 а $p<0,01$) постои статистичка сигнификантност на разликите.

Присуството на **калцификати** во пулпата на млечните заби при патохистолошката анализа е рангирано во три степени: ситни и ретки во првиот, чести во вториот и масивни во третиот.

Во првата група, кај забите со почетна ресорпција, еден заб беше со тотално калцифицирана пулпа и облитерирана пулпина комора и беше класиран во третиот степен на создавање калцификати. Кај три заби од првата група беше под сомнение присуството на поголеми калцификати кои поради методот на приготвување на хистолошките препарати не беше можно да се прикажат, но оставаа округли или овални празнини со разрушени

Т А Б Е Л А 15

ДЕСТРУКТИВНИ ПРОМЕНИ НА КОЛАГЕНОТ

ГРУПА	БЕЗ ПРОМЕНИ	ПОЧЕТНИ	СРЕДНО ИЗРАЗЕНИ	СИЛНО ИЗРАЗЕНИ
ПРВА	13 61,90%	6 28,57%	1 4,76%	1 4,76%
ВТОРА	5 21,73%	11 47,82%	6 26,08%	1 4,34%
ТРЕТА	- -	1 16,66%	3 50%	2 33,33%

ГРАФИЧКИ ПРИКАЗ НА ТАБЕЛА 15

ТАБЕЛА 16: АСОЦИЈАЦИЈА НА ДЕСТУКТИВНИТЕ ПРОМЕНИ НА КОЛАГЕНОТ СО СТЕПЕНОТ НА РЕСОРПЦИЈА

	РАБОТНА ХИПОТЕЗА	НУЛТА ХИПОТЕЗА	
		$p < 0,05$	$p < 0,01$
Dмах	0,2517	0,19233	0,23051

ТАБЕЛА 17: СТАТИСТИЧКА ЗНАЧАЈНОСТ НА РАЗЛИКИТЕ (t - ТЕСТ) ПОМЕЃУ ПРВАТА И ВТОРАТА ГРУПА ПО ОДНОС НА ДЕСТРУКТИВНИТЕ ПРОМЕНИ НА КОЛАГЕНОТ

ГРУПИ	N	$\bar{X}$	SD	t
ПРВА	21	5,25	4,918	0,38
ВТОРА	23	5,75	3,56	

ТАБЕЛА 18: СТАТИСТИЧКА ЗНАЧАЈНОСТ НА РАЗЛИКИТЕ (t - ТЕСТ) ПОМЕЃУ ПРВАТА И ТРЕТАТА ГРУПА ПО ОДНОС НА ДЕСТРУКТИВНИТЕ ПРОМЕНИ НА КОЛАГЕНОТ

ГРУПИ	N	$\bar{X}$	SD	t
ПРВА	21	5,25	4,918	* 3,2
ТРЕТА	6	1,5	1,118	

ТАБЕЛА 19: СТАТИСТИЧКА ЗНАЧАЈНОСТ НА РАЗЛИКИТЕ (t - ТЕСТ) ПОМЕЃУ ВТОРАТА И ТРЕТАТА ГРУПА ПО ОДНОС НА ДЕСТРУКТИВНИТЕ ПРОМЕНИ НА КОЛАГЕНОТ

ГРУПИ	N	$\bar{X}$	SD	t
ВТОРА	23	5,75	3,56	* 4,87
ТРЕТА	6	1,5	1,118	

* СТАТИСТИЧКИ СИГНИФИКАНТНИ РАЗЛИКИ

околни структури или ја стеснуваа пулпината комора во предел на средината на коренот. За нив само можеме да претпоставиме дека најверојатно биле (со оглед на поврзаноста со дентинот) изградени од одонтобластите, а не беа земени во разгледување, освен во оној случај каде калцификацијата беше целосна.

Нашата анализа се однесуваше на аморфните калцификати во пулпата, кои не беа во контакт со одонтобластите, иако имаше и три случаи на создавање регуларна коска, придружена со остеобласти и остеокласти, и тоа претежно во апикалната регија. Секогаш калцификатите беа позастапени во радикуларниот дел на пулпата.

На табела 20 е прикажано присуството на калцификати во пулпите на млечните заби со различен степен на физиолошка ресорпција, што се гледа и од соодветниот графикон.

На табела 21 е прикажана асоцијацијата помеѓу степенот на ресорпција на коренот и исчезнувањето на калцификатите од пулпата (Dmax=0,25 а $p<0,01$). На табелите 22, 23 и 24 се прикажани статистичките разлики ("t" -тест) помеѓу групите, од што се гледа дека помеѓу првата и третата ($t=3,75$ а $p<0,01$), како и втората и третата ($t=3,2$ а $p<0,01$) има сигнификантни разлики.

Во пулпата на млечните заби за време на физиолошката ресорпција на нивните корени, при хистолошка анализа, беа забележени воспалителни промени, во прв ред изразени во вид на **инфилтрација на воспалителни клетки**. Секако поединечните воспалителни клетки - посебно плазмоцитите, се сметани за нормален наод (100), а останатото беше степенувано на: почетен - слабо изразен и најчесто фокален инфилтрат, средно изразен или дифузен, и масивен каде клетките се толку густо поставени, што стануваат нераспознатливи и некротични.

Воспалителниот инфилтрат секогаш е поизразен радикуларно,

Т А Б Е Л А 20

КАЛЦИФИКАТИ ВО ПУЛПАТА

ГРУПА	ОТСУТНИ	СИТНИ И РЕТКИ	ЧЕСТИ	МАСИВНИ
ПРВА	7 33,33%	7 33,33%	6 28,57%	1 4,76%
ВТОРА	11 47,82%	10 43,47%	2 8,69%	- -
ТРЕТА	5 83,33%	1 16,66%	- -	- -

ГРАФИЧКИ ПРИКАЗ НА ТАБЕЛА 20

ТАБЕЛА 21: АСОЦИЈАЦИЈА ПОМЕЃУ ИСЧЕЗНУВАЊЕТО НА КАЛЦИФИКАТИТЕ И СТЕПЕНОТ НА РЕСОРПЦИЈА

	РАБОТНА ХИПОТЕЗА	НУЛТА ХИПОТЕЗА	
		$p < 0,05$	$p < 0,01$
Dmax	0,34	0,19233	0,23051

ТАБЕЛА 22: СТАТИСТИЧКА ЗНАЧАЈНОСТ НА РАЗЛИКИТЕ (t - ТЕСТ) ПОМЕЃУ ПРВАТА И ВТОРАТА ГРУПА ПО ОДНОС НА ИСЧЕЗНУВАЊЕТО НА КАЛЦИФИКАТИТЕ

ГРУПИ	N	$\bar{X}$	SD	t
ПРВА	21	5,25	2,48	0,43
ВТОРА	23	5,75	0,4815	

ТАБЕЛА 23: СТАТИСТИЧКА ЗНАЧАЈНОСТ НА РАЗЛИКИТЕ (t - ТЕСТ) ПОМЕЃУ ПРВАТА И ТРЕТАТА ГРУПА ПО ОДНОС НА ИСЧЕЗНУВАЊЕТО НА КАЛЦИФИКАТИТЕ

ГРУПИ	N	$\bar{X}$	SD	t
ПРВА	21	5,25	2,48	* 3,75
ТРЕТА	6	1,5	2,0615	

ТАБЕЛА 24: СТАТИСТИЧКА ЗНАЧАЈНОСТ НА РАЗЛИКИТЕ (t - ТЕСТ) ПОМЕЃУ ВТОРАТА И ТРЕТАТА ГРУПА ПО ОДНОС НА ИСЧЕЗНУВАЊЕТО НА КАЛЦИФИКАТИТЕ

ГРУПИ	N	$\bar{X}$	SD	t
ВТОРА	23	5,75	4,815	* 3,2
ТРЕТА	6	1,5	2,0615	

* СТАТИСТИЧКИ СИГНИФИКАНТНИ РАЗЛИКИ

а има и случаи да биде присутен и субодонтобластно. Гранулоцитите се знак за акутно воспаление, плазмоцитите и лимфоцитите за хронично, а мешан инфилтрат - за егзацербација на воспалителниот процес. Најчесто е застапено хроничното воспаление од лимфо - плазмоцитарен карактер, иако во некои случаи се среќаваа акутни егзацербации.

Дистрибуцијата во испитуваниот материјал е прикажана на табела 25 и соодветниот графикон, а се однесува на присуство на воспалителен инфилтрат во пулпата на млечните заби во ресорпција. На табелата 26 е дадена статистичката асоцијација помеѓу наодот на воспалителен инфилтрат во пулпата и степенот на ресорпција на коренот, откаде се гледа дека таа е сигнификантна (Dmax=0,27 а p < 0,01). На табелите 27, 28 і 29 се дадени статистичките анализи на разликите помеѓу одредените групи (t - тест), при што се гледа дека помеѓу првата и втората група не постои статистичка значајност(t=0,288 а p>0,05), додека помеѓу првата и третата (t=2,23 а p<0,05), како и втората и третата постои сигнификантност на разликите (t=5,45 а p<0,01).

Во втората и третата група во некои случаи препознатливи и во голем процент застапени во инфилтратот се хистиоцитите, кои во три од случаите беа диференцирани во правец на пенести клетки, најверојатно поради фагоцитоза на разградените материи.

Крвните садови во пулпата на млечните заби во фазата на ресорпција покажуваат хиперемија, која со патохистолошките анализи не може да се диференцира дали е од активен тип, или пасивен - во вид на стаза, иако за очекување е таа да биде од вториот тип. Треба да се нагласи дека хиперемијата беше позастапена кај првата група, за разлика од втората, каде беа повеќе застапени хеморагичните промени, поврзани или не со воспалителниот инфилтрат. Во првата група чести беа и калцификати лоцирани покрај крвните садови, а поретко и во самиот ѕид на

Т А Б Е Л А 25

ВОСПАЛИТЕЛЕН ИНФИЛТРАТ

ГРУПА	ОТСУТЕН	ПОЧЕТЕН	СРЕДНО ИЗРАЗЕН	МАСИВЕН
ПРВА	18 85,71%	2 9,52%	- -	1 4,76%
ВТОРА	4 17,39%	11 47,82%	4 17,39%	4 17,39%
ТРЕТА	- -	2 33,33%	1 16,66%	3 50%

ГРАФИЧКИ ПРИКАЗ НА ТАБЕЛА 25

Т А Б Е Л А 26: АСОЦИЈАЦИЈА ПОМЕЃУ ВОСПАЛИТЕЛНИОТ ИНФИЛТРАТ И СТЕПЕНОТ НА РЕСОРПЦИЈА

	РАБОТНА ХИПОТЕЗА	НУЛТА ХИПОТЕЗА	
		$p < 0,05$	$p < 0,01$
D_{max}	0,2766	0,19233	0,23051

ТАБЕЛА 27: СТАТИСТИЧКА ЗНАЧАЈНОСТ НА РАЗЛИКИТЕ (t - ТЕСТ) ПОМЕЃУ ПРВАТА И ВТОРАТА ГРУПА ПО ОДНОС НА ПРИСУСТВО НА ВОСПАЛИТЕЛЕН ИНФИЛТРАТ

ГРУПИ	N	$\bar{X}$	SD	t
ПРВА	21	5,25	7,39	0,288
ВТОРА	23	5,75	3,031	

ТАБЕЛА 28: СТАТИСТИЧКА ЗНАЧАЈНОСТ НА РАЗЛИКИТЕ (t - ТЕСТ) ПОМЕЃУ ПРВАТА И ТРЕТАТА ГРУПА ПО ОДНОС НА ПРИСУСТВО НА ВОСПАЛИТЕЛЕН ИНФИЛТРАТ

ГРУПИ	N	$\bar{X}$	SD	t
ПРВА	21	5,25	7,39	* 2,23
ТРЕТА	6	1,5	1,118	

ТАБЕЛА 29: СТАТИСТИЧКА ЗНАЧАЈНОСТ НА РАЗЛИКИТЕ (t - ТЕСТ) ПОМЕЃУ ВТОРАТА И ТРЕТАТА ГРУПА ПО ОДНОС НА ПРИСУСТВО НА ВОСПАЛИТЕЛЕН ИНФИЛТРАТ

ГРУПИ	N	$\bar{X}$	SD	t
ВТОРА	23	5,75	3,031	* 5,45
ТРЕТА	6	1,5	1,118	

* СТАТИСТИЧКИ СИГНИФИКАНТНИ РАЗЛИКИ

артериолите.

Сепак сметаме дека промените на ендотелот на крвните садови настануваат со прогредирање на ресорпцијата, а од друга страна се значаен индикатор по однос на здравјето на пулпата, како и нејзините репараторни потенцијали.

Промените од типот на лесно задебелена интима и ендотел со набабрени јадра беа класирани како почетни. Промените од типот - средно изразени се однесуваа на јасно изразен ендотел со округли јадра и набабрена интима што се одразува на ширината на луменот, додека во изразени промени беше класиран оној степен на задебелена интима - кога луменот беше делумно или целосно облитериран. Сето тоа е прикажано на табела 30 и соодветниот графички приказ.

На табела 31 се гледа и статистичката асоцијација помеѓу промените на ендотелот на пулпалните крвни садови и степенот на ресорпција на млечниот заб (Dmax=0,23667 а $p < 0,01$). На табелите 32, 33 и 34 се прикажани и статистичките значајности на разликите меѓу поодделни групи заби (t - тест), каде се гледаат сигнификантни разлики само помеѓу првата и третата ($t=3,26$ а $p<0,01$), и втората и третата група ($t=4,427$ а $p<0,01$).

Анализиран е и клеточниот состав на пулпата кај млечните заби во фаза на ресорпција на корените. Соодносот на фибробластите и фиброцитите во пулпината строма варира, при што, генерално земено фибробластите доминираат во коронарниот дел, а фиброцитите во радикуларниот.

На табелата 35 и соодветниот графикон е прикажан соодносот на фибробластите и фиброцитите при поодделни степени на ресорпција, со исклучок на еден случај од првата група, каде пулпата беше комплетно калцифицирана. Од нив се гледа дека кај првата група најчесто биле еднакво бројни фибробластите и фиброцитите во целата пулпа, во втората фибробластите биле скоро

ТАБЕЛА 30: ПРОМЕНИ ВО

ЕНДОТЕЛОТ КА КРВНИТЕ САДОВИ

ГРУПА	БЕЗ ПРОМЕНИ	ПОЧЕТНИ	СРЕДНО ИЗРАЗЕНИ	СИЛНО ИЗРАЗЕНИ
ПРВА	9 42,85%	10 47,61%	1 4,76%	1 4,76%
ВТОРА	6 26,08%	11 47,82%	3 13,04%	3 13,04%
ТРЕТА	- -	- -	2 33,33%	4 66,66%

ГРАФИЧКИ ПРИКАЗ НА ТАБЕЛА 30

ТАБЕЛА 31: АСОЦИЈАЦИЈА ПОМЕЃУ ПРОМЕНИТЕ ВО ЕНДОТЕЛОТ НА КРВНИТЕ САДОВИ И СТЕПЕНОТ НА РЕСОРПЦИЈА

	РАБОТНА ХИПОТЕЗА	НУЛТА ХИПОТЕЗА	
		$p < 0,05$	$p < 0,01$
C_{max}	0,23667	0,19233	0,23051

ТАБЕЛА 32: СТАТИСТИЧКА ЗНАЧАЈНОСТ НА РАЗЛИКИТЕ (t - ТЕСТ) ПОМЕЃУ ПРВАТА И ВТОРАТА ГРУПА ПО ОДНОС НА ПРОМЕНИ ВО ЕНДОТЕЛОТ

ГРУПИ	N	$\overline{X}$	SD	t
ПРВА	21	5,25	4,264	0,433
ВТОРА	23	5,75	3,269	

ТАБЕЛА 33: СТАТИСТИЧКА ЗНАЧАЈНОСТ НА РАЗЛИКИТЕ (t - ТЕСТ) ПОМЕЃУ ПРВАТА И ТРЕТАТА ГРУПА ПО ОДНОС НА ПРОМЕНИ ВО ЕНДОТЕЛОТ

ГРУПИ	N	$\bar{X}$	SD	t
ПРВА	21	5,25	4,264	* 3,26
ТРЕТА	6	1,5	1,658	

ТАБЕЛА 34: СТАТИСТИЧКА ЗНАЧАЈНОСТ НА РАЗЛИКИТЕ (t - ТЕСТ) ПОМЕЃУ ВТОРАТА И ТРЕТАТА ГРУПА ПО ОДНОС НА ПРОМЕНИ ВО ЕНДОТЕЛОТ

ГРУПИ	N	$\bar{X}$	SD	t
ВТОРА	23	5,75	3,269	* 4,427
ТРЕТА	6	1,5	1,658	

* СТАТИСТИЧКИ СИГНИФИКАНТНИ РАЗЛИКИ

трипати побројни, а во третата група дванати побројни.

Објективна потешкотија претставуваше диференцијацијата на хистиоцитите со фибробластоиден изглед од регуларните фибробласти, па затоа со резерва треба да се прифати целокупниот број на фибробласти. Се работи за хистиоцити кои штотуку почнале да се диференцираат во макрофаги, со задача да ги отстранат деградираните компоненти на ткивото, па затоа во некои случаи тие фигурираа како пенести клетки, со мноштво вакуоли со фагоцитирана содржина.

Во апикалниот дел секогаш перзистираа вакви фибробластоидни хистиоцити и понекој хистиоцит со фагоцитирана содржина, потполно трансформиран во макрофаг.

Во препаратите често се забележуваа и крупни одонтокластни клетки со три до пет јадра и густа - темно пребоена цитоплазма, кои отскокнуваа по големина, форма и колоритет од околината. Поретко се гледаа монојадрени одонтокластни клетки, со крупно јадро, но многу помали во целина од претходните, кои наликуваа на моноцити. Одонтокластните клетки беа сместени во Howships- ови лакуни во дентинот, при што не постоеше одонтобластен, ниту регуларните субодонтобластни слоеви. Секако, во овие регии немаше предентин, но често имаше придружен хроничен инфламаторен процес.

Во еден случај во пулпата е пронајден многуслоен плочест епител, кај млечен заб од втората група, во апикалната регија, што се објаснува со продор на сулкусниот епител низ широкиот апикален форамен, при ресорпцијата на коренот.

Во шест случаи од сите три групи, во пулпата беше регистрирана и коскена формација, со остеобласти и остеокласти. Претходново се објаснува со наизменичноста на деструктивно - репараторните процеси при ресорпцијата на коренот и апозицијата на нова коска околу преостанатиот негов дел, со цел да се зацврсти забот.

ТАБЕЛА 35

ОДНОС НА ФИБРОБЛАСТИТЕ И ФИБРОЦИТИТЕ

група	4:1	3:1	2:1	1:1	1:2	1:3	вкупно
I	2	1	2	8	5	2	20
II	4	9	5	5	-	-	23
III	-	1	5	-	-	-	6

ГРАФИЧКИ ПРИКАЗ НА ТАБЕЛА 35

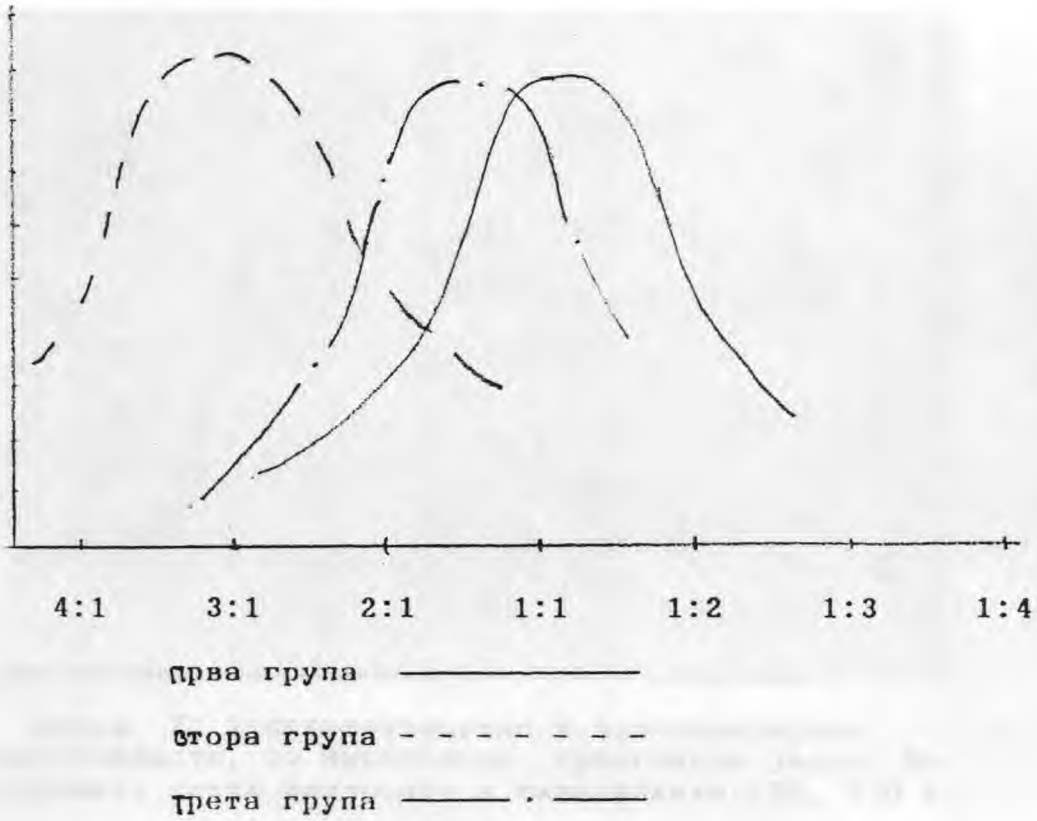

Слика 1: Пулпа на млечен заб во ресорпција. Видлив дентин, тенок слој предентин и одонтобласти во три редови. Субодонтобластните слоеви не се гледаат, а стромата е со редуцирана клеточност, од фиброцитен тип. Видливи и аморфни ситни калцификации. (HE, 120 x)

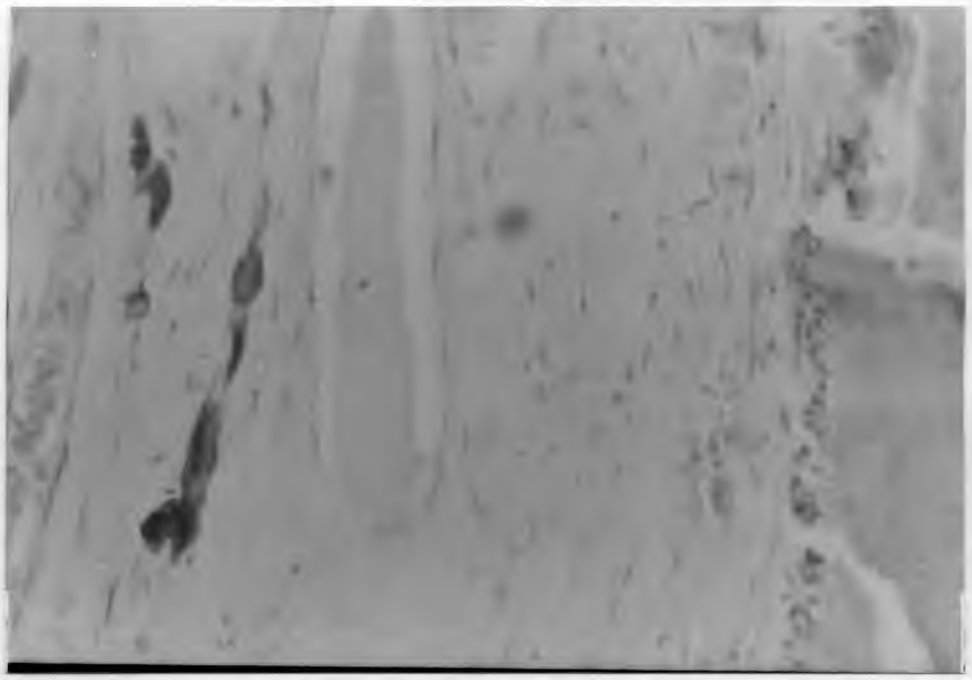

Слика 2: Дестратифицирани и деполаризирани одонтобласти, со пикнотични, триаглести јадра. Во стромата ретки фиброцити и калцификати.(HE, 300 x)

Слика 3: Интерстицијален едем аксијално во пулпата од втор степен, проследен со инфламаторен инфилтрат. Крвните садови се со нагласен ендотел и редуцирани по број, а нервните влакна бледи и дегенерирани. (HE, 120 x)

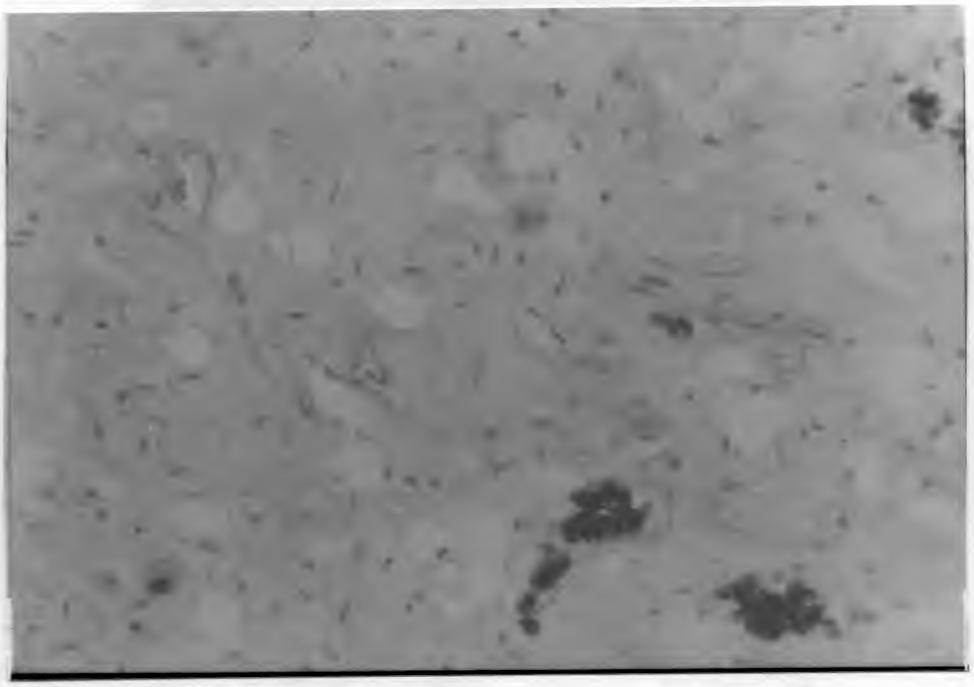

Слика 4: Колагените влакна во стромата се зачувани освен места каде интерстицијалниот едем е нагласен (втор степен). (Azan, 300 x)

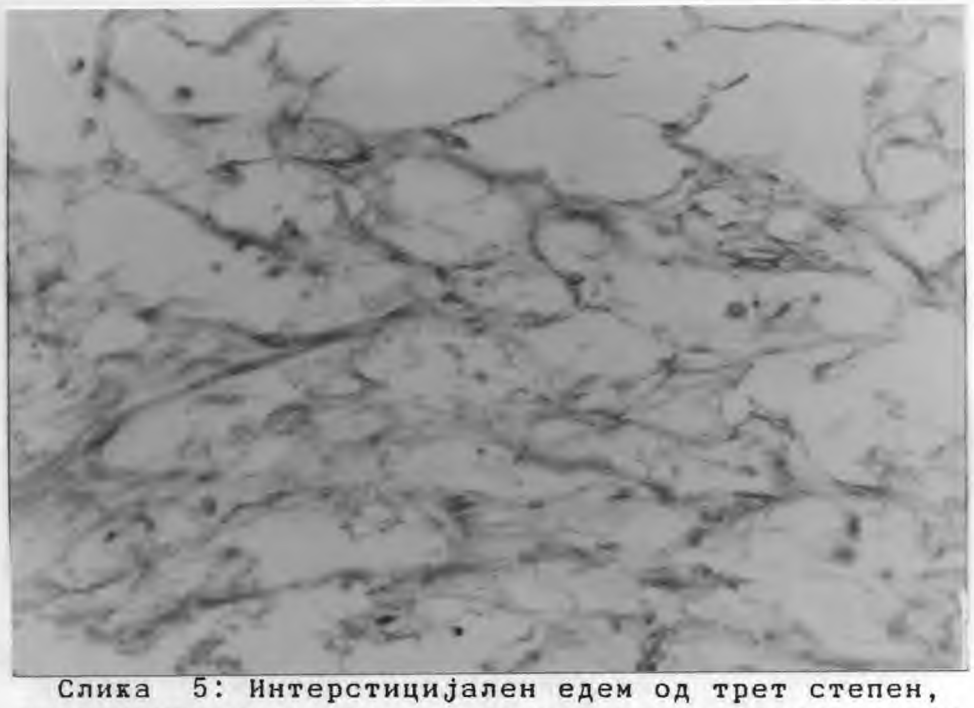

Слика 5: Интерстицијален едем од трет степен, со раскинати колагени влакна и слаб плазмоцитарен инфилтрат. (Florentin, 180 x)

Слика 6: Дегенерирани и атрофични одонтобласти во еден дисконтинуиран слој. Субодонтобластно новоформирано остеоидно ткиво. (Florentin, 150 x)

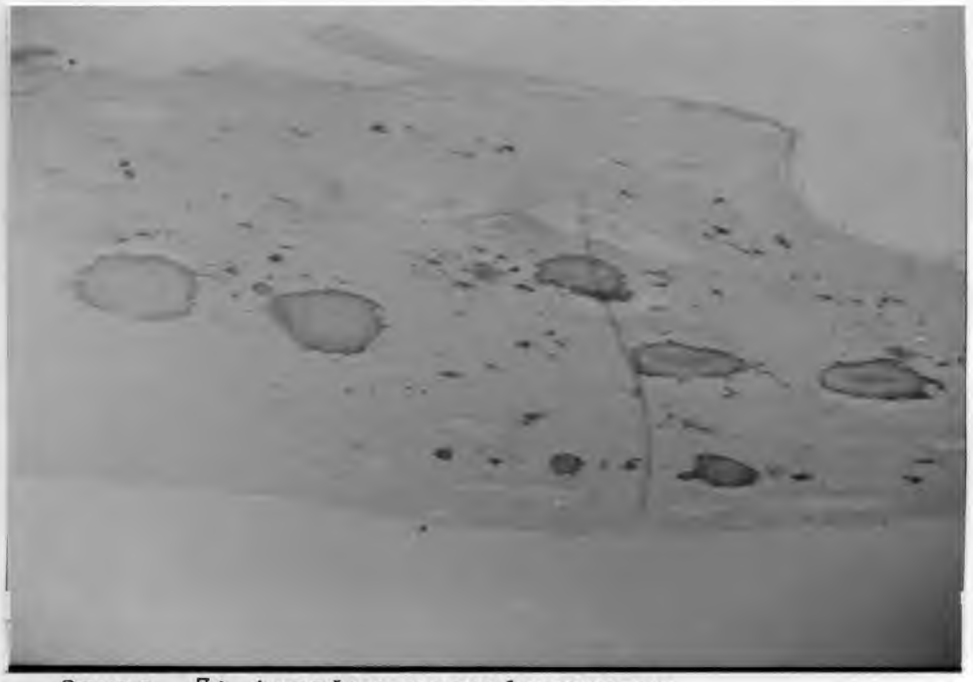

Слика 7: Аморфни калцификати во пулпината строма (HE, 50 x)

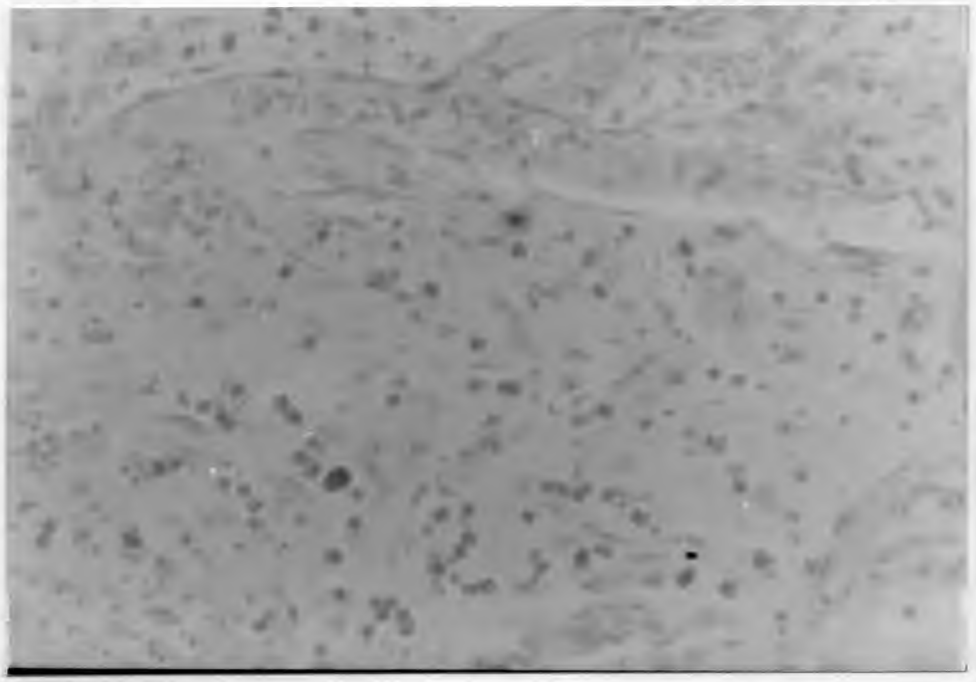

Слика 8: Воспалителен инфилтрат - макрофаги, хистиоцити, плазмоцити, лимфоцити. Нагласен ендотел на крвните садови (HE, 300 x)

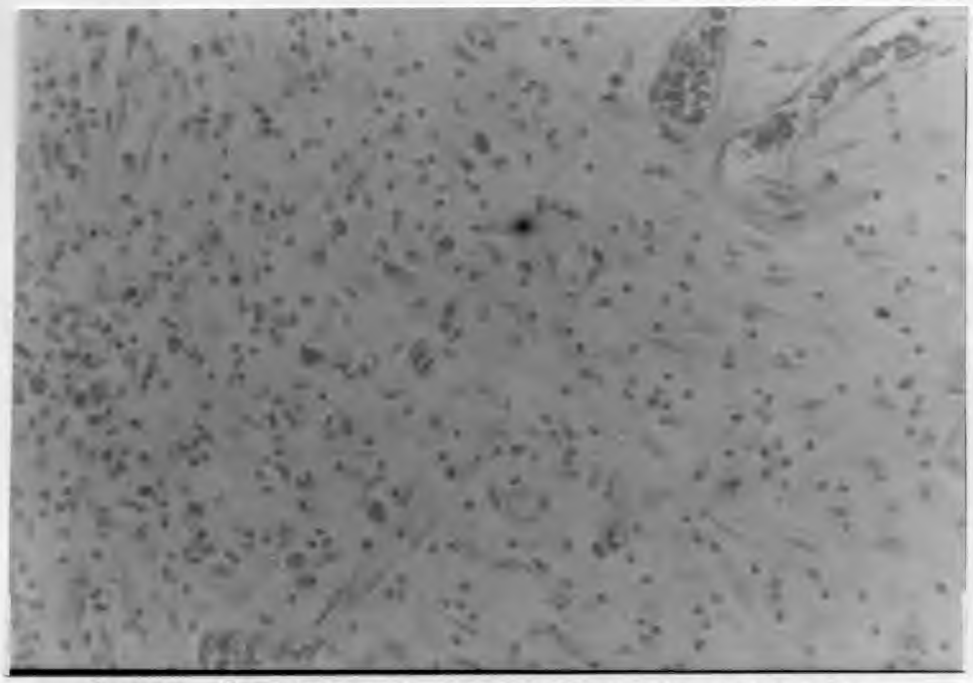

Слика 9: Пенести хистиоцити во стромата, придружени со воспалителен лимфо -плазмоцитарен инфилтрат (HE, 230 x)

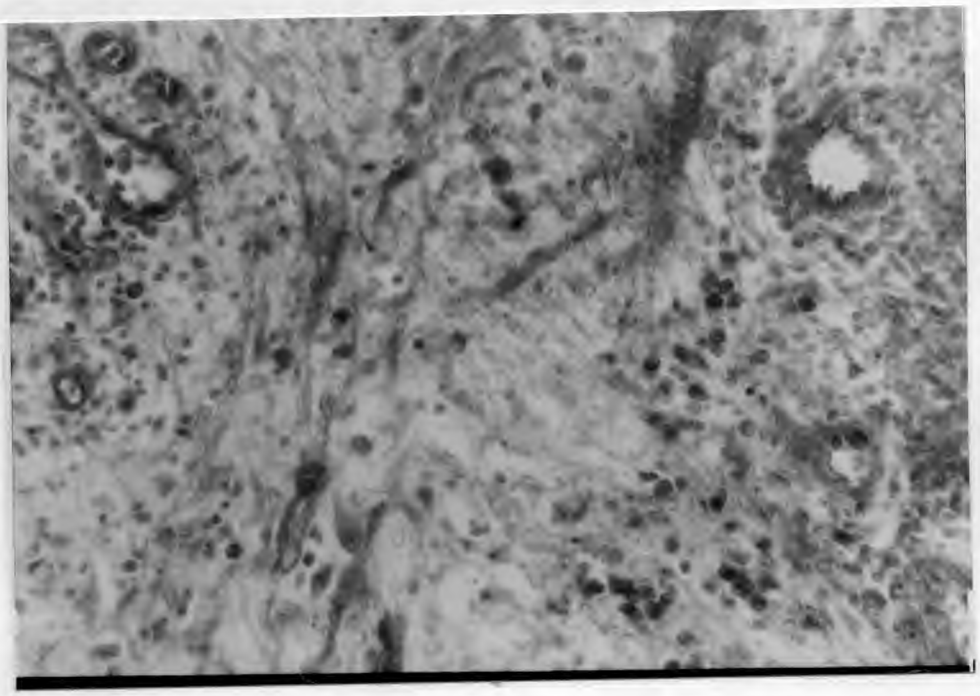

Слика 10: Силен воспалителен инфилтрат - плазмоцити, неутрофили и лимфоцити, проследен со дифузен ексудат кој ги раздвојува колагените влакна. Силно задебелен ендотел на крвните садови. (Florentin, 300 x)

Слика 11: Воспалителен инфилтрат проследен со хеморагија во стромата (Florentin, 120 x)

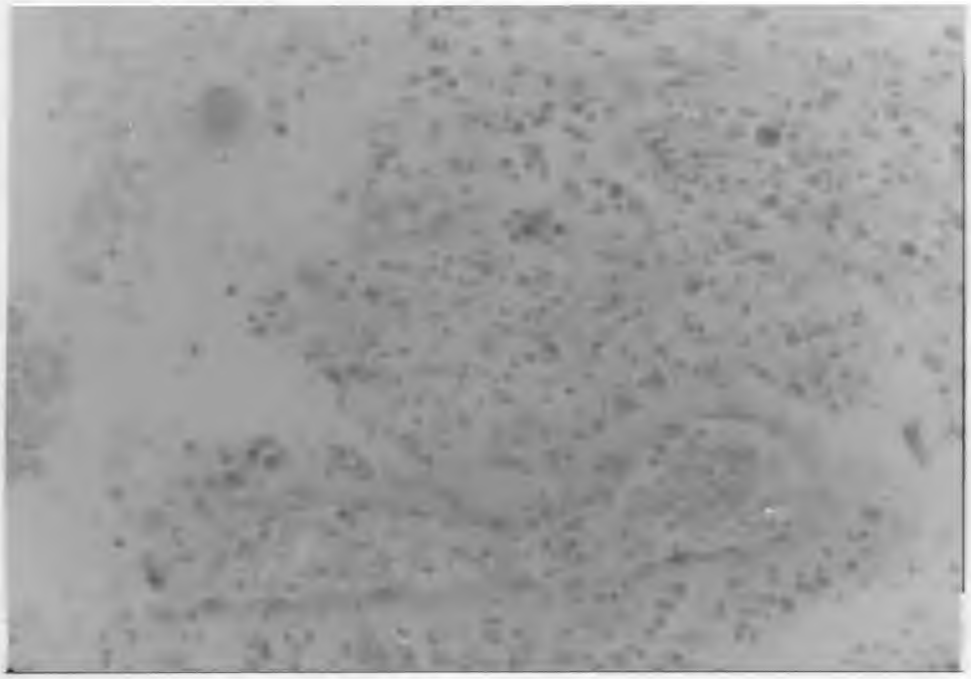

Слика 12: Ендотелна пролиферација и мешан воспалителен инфилтрат (HE, 300 x)

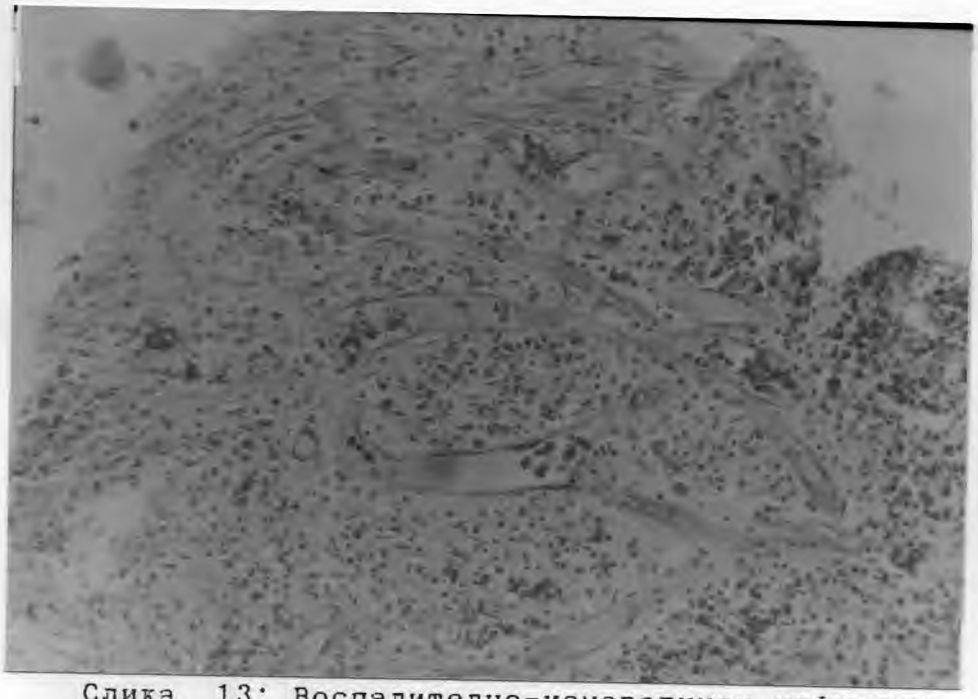

Слика 13: Воспалително-хеморагичен инфилтрат со релативно зачувани колагени снопови и крвни садови. Предел на рогот на пулпата (Azan, 180 x)

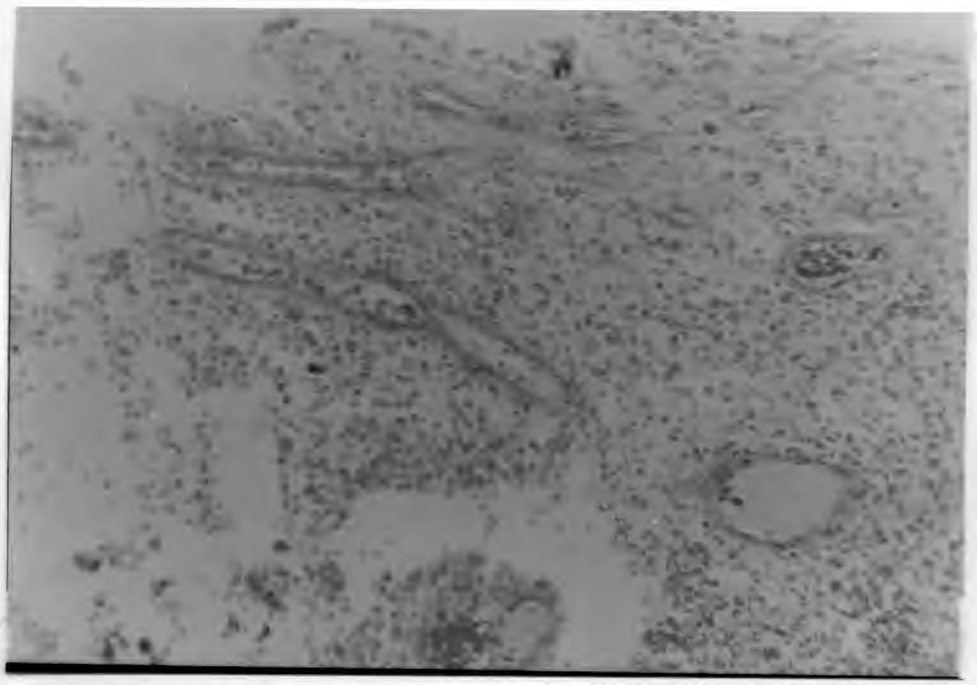

Слика 14: Радикуларен предел на пулпата со појак инфилтрат од претходната слика и задебелен ендотел на крвните садови (Azan, 180 x)

Слика 15: Ресопрција на дентинот: монојадрени одонтокласти кои формираат плитки лакуни, и мултинуклеарни, вгнездени во длабоки лакуни. Одонтобласти не се забележуваат. (HE, 300 x)

Слика 16: Дентин со полинуклеарни одонтокласти во Howships-ови лакуни (Florentin, 470 x)

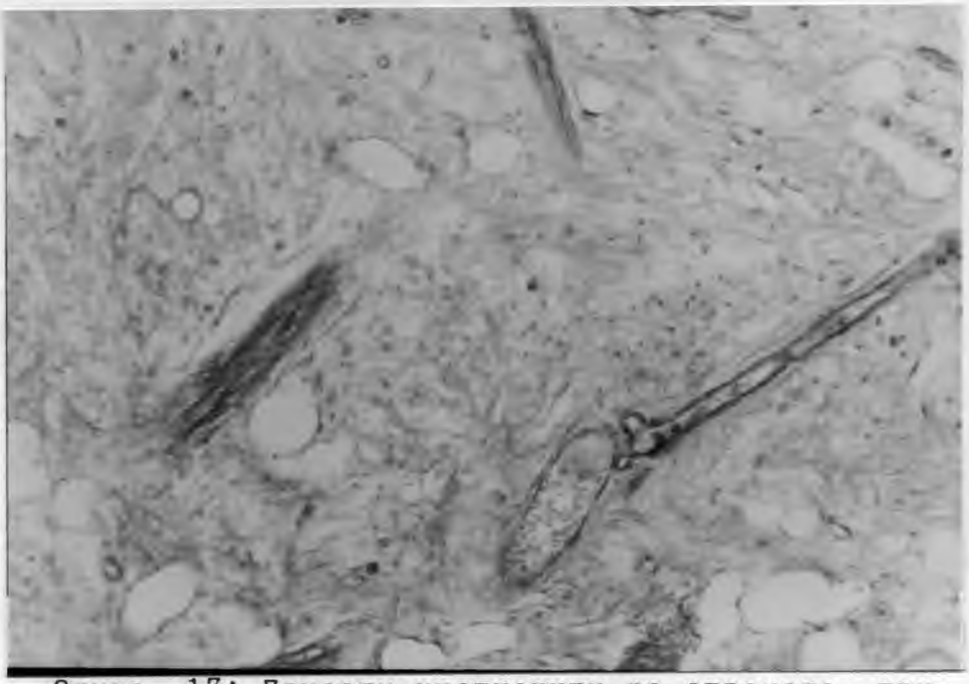

Слика 17: Пенести хистиоцити во стромата, придружени со слаб воспалителен инфилтрат и интерстицијален едем. Нервните влакна се зачувани (Florentin, 180 x)

Слика 18: Дегенерирани нервни влакна со редуцирана јадреност и послаба приемчивост за бои (Azan, 180 x)

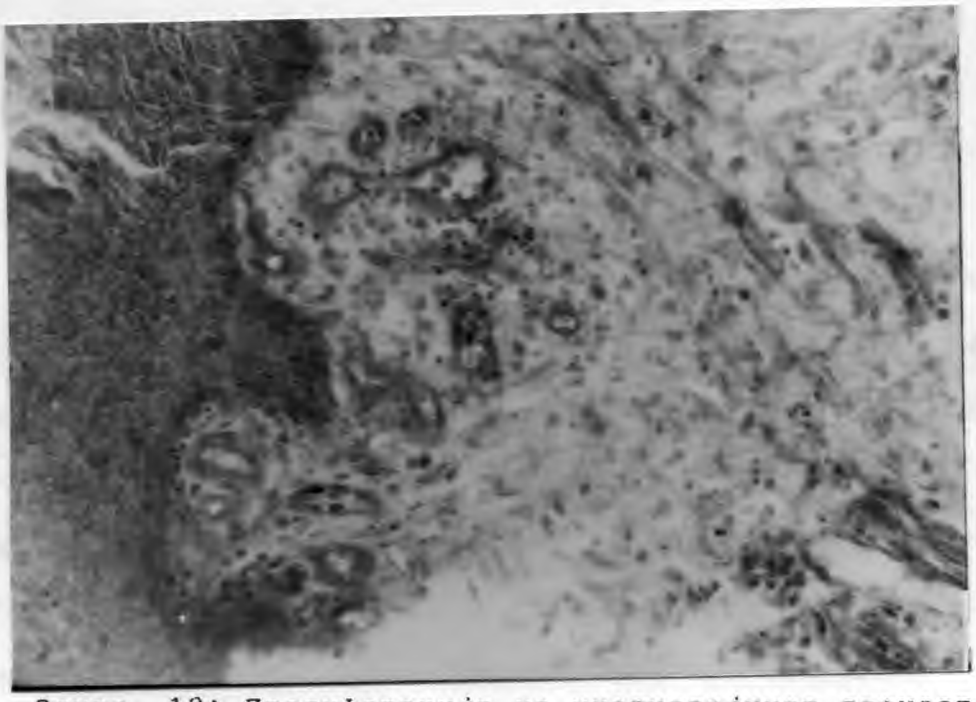

Слика 19: Пролиферација на многуслојниот плочест гингивален епител низ апексот на млечниот заб (Florentin, 230 x)



Слика 20: Формирана коска субодонтобластно во апикалната регија на пулпата (Azan, 230 x)

МЕДИЦИНСКИ ФАКУЛТЕТ
БИБЛИОТЕКА
СКОПЈЕ

7. ДИСКУСИЈА

Трансформацијата на детскиот организам не е едноставен и брз процес. Тоа не е само растење што ќе ја даде идната структура, која ќе биде носител на сите функции на организмот, туку и еден вид созревање. Во тие сложени, функционално поврзани и испреплетени процеси на растење и развој, сепак некои органи кои ја извршиле својата физиолошка улога инволуираат, или се заменуваат, како на пример млечните заби, со поголеми - трајни.

Забите од млечната дентиција извршувајќи ја својата функција, по пат на ресорпција на корените ослободуваат место за трајните заби. Во тек на нивниот "живот", во пулпата се случуваат низа промени, почнувајќи од нејзиното формирање, преку активната градивна фаза, до регресивните промени кои настануваат во фаза на ресорпција.

Ресорпцијата на млечните заби која трае подолг период била интересна од поодамна за многу истражувачи, така да има сознанија, честопати противречни, за патохистолошките промени во таа фаза.

Логично е да очекуваме дека во активната фаза на забната пулпа, пред да започне ресорпцијата на забниот корен, елементите на пулпата се во непрекината активност и се способни да се одбранат од бројните дразби кои предизвикуваат различен степен на оштетување на пулпата (80,82,105).

Меѓутоа од достапните податоци за патохистолошката состојба на пулпата на нересорбираните млечни заби Heinrich и сор. (35) наведуваат дека кај 71% од забите е присутно создавање на секундарен дентин, но нашле и присуство на калцификати и редукција на одонтобластите. Schug-Kosters и Ketterl (100) кај 30% од нересорбираните заби ги регистрирале сите степени на

регресија: дегенерација на одонтобластите, ретикуларна атрофија во стромата со калцификати вдолж крвните садови, стаза со редукција на васкуларната мрежа, до атрофија на клетките во стромата.

Кај забите со физиолошка ресорпција Пеева-Гиолева (84) нашла ретикуларна атрофија, на места цистични шуплини и фиброза на коренскиот дел на пулпата. Одонтобластите биле вакуолизирани, а биле присутни и дентикли. Евидентна била редукција на крвоснабдувањето, освен во одонтобластната регија, а клеточните елементи биле присутни само во субодонтобластниот слој(83).

Странски (109) нашол серозно-фибринозен ексудат, а капиларите имале задебелен ендотел. Одонтобластите и другите клетки биле астенични, со редуцирана или изгубена функција.

Вутов и Банчев (120) констатирале дека одонтобластите се вакуолно дегенерирани и атрофирани, при што нема продукција на предентин. Стромата е со редуцирани крвни садови и ретикуларна атрофија, а клетките се атрофирани.

Soskoline и Bimstein (103) пронашле воспалителни промени во пулпата, а Marchall (67) исто зборува за хиперемија и воспалителен инфилтрат. Goldman (32) нашол воспалителен инфилтрат - пулпата била слабо инфилтрирана, со дегенерирани клеточни елементи, или пак била нормална. Kurol и Bjorlin (55) зборуваат за хијалинизација на пулпата, проследена со слабо воспаление. Hattyasy и сор(34) констатирале промени во капиларите, а нервите и фиброцитите биле дегенерирани. Hidasi и Csiba (40) покрај вакуолната дегенерација на одонтобластите, нашле и ретикуларна атрофија, калцификати, воспалителен инфилтрат и епител од гингивата. Банчев и Матеева (8) зборуваат за вакуолна дегенерација на одонтобластите, кои се редуцирани по број и големина, а слојот предентин е тенок. И другите видови клетки биле редуцирани, а можеле да се видат само фиброцитите. Основната

супстанца била редуцирана, при што доминирале фибриларните компоненти. При напредната ресорпција преостанатите клетки биле дегенерирани и со пикнотични јадра, имало калцификати, воспалителен инфилтрат и ретикуларна атрофија. Одонтобластите биле дегенерирани и во еден ред.

Schug-Kosters и Ketterl (100) кај млечните заби со ресорпција опишуваат пулпа осиромашена со клетки, со дегенерирани нерви и задебелен ендотел на крвните садови. Кога ресорпцијата преминала во втората половина на коренот се појавил воспалителен инфилтрат со хеморагии и џиновски клетки. Wedenberg и Zetterqvist (125) во зоната на ресорпцијата не нашле одонтобласти и предентин туку воспалителен инфилтрат затоа пак Kurol и Magnusson (56) зборуваат за фиброза на пулпата, калцификати и воспалителен инфилтрат. Constant (19) евидентирал намалување на фибробластите, воспалителен инфилтрат, згуснување на колагената мрежа и дегенерација на нервите. Liao и Chang (59) опсервирале воспаление кое се интензивира кога ресорпцијата ја зафати втората половина на коренот, а Alexander и сор. (2,3) сметаат дека сето тоа се случува бидејќи основната супстанца се разлага под дејство на мукополисахаридазни ензими кои се во големи концентрации.

Според авторите кои го проучувале процесот на ресорпција, кој иако е физиолошки, проследен е со патохистолошки манифестации во денталната пулпа, при што некои од нив сметаат дека нарушеното крвоснабдување во оваа фаза е појдовен патофизиолошки механизам за настанување на дистофично - дегенеративните промени на истата. За тоа се одговорни променетите односи во апикалната регија на забот во ресорпција, каде навлегуваат денталните крвоносни садови. Како последица на тоа настанува сенилност на пулпата во оваа фаза, што покрај другото се манифестира со редукција на капиларната мрежа и задебелувањето на ендотелот на крвните садови, а што води до хипооксија на пулпиното ткиво. Покрај тоа крвните

садови на пулпата на млечниот заб кој е во фаза на ресорпција често се во контакт со ситни аморфни калцификати, а во напреднатите случаи се среќаваат и воспалителни клетки во самиот ѕид, што е знак за нивна некроза.

Анализата на резултатите од нашите испитувања покажа дека во сите три групи е присутен **интерстицијален едем** со различен интензитет. Се определивме за терминот "интерстицијален едем", наспроти "ретикуларна атрофија", поради методот на припрема на нашите хистолошки препарати, при што до максимум се избегнуваат артефактите кои настануваат со киселинска деминерализација, што е во согласност со мислењето на Binus и сор. (12).

Отсуството на интерстицијален едем е скоро еднакво кај првата и втората група (19% и 17%), а разбирливо е што тој процент е највисок во третата група (33%) во која воспалителните промени се најизразени и перзистира ексудација. Постои мала разлика во наодите за почетен и средно изразен интерстицијален едем во првата група (33% и 42%), а значително поголема во втората група, каде 48% од денталните пулпи биле со почетен, а 22% со средно изразен едем. Силно изразен едем постои во три случаи од втората група (13%). Во третата група во најголем процент (66%) е застапен средно изразениот едем.

Присуството на интерстицијален едем кај 40 од вкупно 50 забни пулпи (80%) се објаснува со настанувањето на деполимеризација на основната супстанца во услови на хипооксија, со што се зголемува осмотскиот притисок во ткивото, а што резултира со привлекување вода и создавање интерстицијален едем. Тоа според Alexander и сор. (3) е потпомогнато од силната мукополисахаридазна активност во пулпата на млечните заби во фаза на ресорпција, а што Alexander и Swerdloff (2) го регистрирале при состојби на трауми и воспаленија на забите. Сето ова има за цел да ја разгради и коликвира основната супстанца на

пулпата, подготвувајќи ја на тој начин за ресорпција од страна на фагоцитите. Во новонастанатата ситуација се влошува трофиката, бидејќи основната мукополисахаридазна супстанца е медиум низ кој таа се одвива, па затоа и настанува атрофија на клетките, така што во вакви состојби колагените влакна изгледаат фаворизирани, затоа што се најотпорни. Едемот од своја страна придонесува за расслојување на колагените влакна, кои со напредување на ресорпцијата се фрагментираат и деструираат.

Анализата на резултатите покажа дека најголемиот број на заби - 18 (36%) се со почетни и средно изразени промени, без промени се 10 заби (20%), а најмал број - 4 (8%) се со силно изразен интерстицијален едем. Тој е скоро еднакво застапен во првата - 17 заби (81%) и во втората група 19 заби (82%), а најмалку во третата - 4 заби (66%).

Статистичката анализа на резултатите работена според тестот на Kolmogorov-Smirnov (73), со наодот дека $p < 0,01$ ни говори за силната асоцијација меѓу застапеноста на интерстицијалниот едем од една и степенот на ресорпција од друга страна. Статистичката значајност на разликите за присутноста на интерстицијалниот едем кај трите групи вреднувана со "t"-тестот говори за значајни разлики помеѓу првата и третата ($t=3,96$ а $p < 0,01$) и втората и третата група ($t=4,5$ а $p<0,01$). Помеѓу првата и втората група статистички значајни разлики не се регистрирани ($t=0,53$ а $p>0,05$).

При ресорпцијата на корените на млечните заби нормално е да се очекуваат дегенеративни и атрофични промени примарно кај одонтобластите како најспецифични и најзулнерабилни клетки на денталната пулпа. Но, наспроти тоа има автори како Пеева-Гјулева (84), Schroeder (98), Kronfeld и Harndt (98), Schug-Kosters (99), Schug-Kosters и Ketterl(100)кои сметаат дека и во напреднатите случаи на ресорпција на коренот,

одонтобластите нормално ја извршуваат својата функција.

Во нашиот материјал кај 17 заби (34%) одонтобластите беа без промени, почетни промени имаше кај 14 заби (28%), средно изразени кај 6 заби (12%), а силно изразени кај 13 заби (26%). Најмал број на заби со почетни промени се регистрирани кај оние од првата група - 9 (42%), значително поголем број од втората група - 18 (78%) и очекувано силно изразени дегенеративни промени на одонтобластите се најдени кај сите заби од третата група.

Ако сакаме да ги споредиме нашите наоди со оние на двете групи автори со спротивни мислења, доаѓаме до сознание дека во нашите испитувања само 34% од забите не покажувале дегенеративни промени на одонтобластите, што не е доволно да се согласиме со првата група; затоа што Heinrich и сор. (35) установиле дека кај млечни заби со незапочната ресорпција создавање на секундарен дентин имало само во 71% од случаите, а Schug-Kosters и Ketterl (100) kaj 30% од клинички здравите нересорбирани млечни заби ги нашле сите степени на регресија: дегенерација на одонтобластите, ретикуларна атрофија во стромата со калцификати вдолж крвните садови, стаза со редукција и атрофија на клетките во стромата. Затоа нашата определба е за интерпретацијата на наодите од втората група автори, па затоа го застапуваме становиштето дека нема синтеза на секундарен дентин во напреднатите стадиуми на ресорпција на корените на млечните заби. Тоа во нашите испитувања се гледа и низ резултатите од статистичката анализа при што е докажан висок степен на асоцијација на дегенеративно - воспалителните процеси во пулпата со степенот на ресорпција ($D_{max}=0,2333$ а $p < 0,01$). Сигнификантноста на разликите помеѓу првата и третата група ($t=2,48$ а $p<0,05$), и втората и третата група ($t=3,99$ а $p<0,01$), укажуваат на квалитативни промени во пулпиното ткиво во терминалната фаза на ресорпцијата, што е очекувано. Помеѓу првата и втората група заби статистички

значајни разлики не се добиени, што значи дека и во почетокот на ресорпцијата, пулпата, а посебно одонтобластите се оштетени и афункционални.

Деструктивните промени на колагените влакна кои се основна потпорно-арматурна компонента на пулпината строма, при различните степени на ресорпција на корените на млечните заби, исто така се анализирани. Бројот на забите без промени - 18 (32%) е идентичен со забите каде настанале почетни промени - 18 (36%), што претставува 72% од вкупниот број. Со средно изразени деструктивни промени се 10 (20%), а мал број на заби - 4 (8%) се со изразени промени. Постои разлика во честотата на деструктивните промени на колагенот помеѓу забите од првата (8 - 38%), и втората група (18 - 78%), а во третата сите заби имаа промени со различен интензитет.

Почетните промени во колагенот се одликуваа само со расслојување на колагените влакна. Кај средно изразените промени, покрај расслојувањето, имаше и разградување на колагените снопови, а при силно изразените деструктивни промени имаше скратување на колагените влакна поради нивна фрагментација и деполимеризација на протофибрили. Најголем број промени се најдени кај третата група, каде што 50% од забите имаа средно изразени промени. Маркантна беше компактноста на колагените снопови во радикуларниот, во споредба со коронарниот дел на пулпата, што сметаме дека е резултат на присутниот интерстицијален едем. Патохистолошката анализа на препаратите покажа дека колагените снопови лоцирани перинеурално и периваскуларно, генерално се покомпактни и најдоцна зафатени од деструктивните процеси.

Статистичката анализа на резултатите сведочи за силна асоцијација помеѓу деструктивните промени на колагенот и степенот на ресорпција на корените на млечните заби (Dmax=0,25 а р

<0,01). Статистичката значајност на разликите кај трите групи на заби говори за значајни разлики помеѓу првата и третата (t=3,2 а p<0,01), и втората и третата група (t=4,87 а p< 0,01). Меѓу првата и втората група статистички значајни разлики не се евидентирани (t=0,38 а p<0,05).

Калцификатите во пулпата на млечните заби, според Schug-Kosters и Ketterl (100) се јавуваат независно од почетокот на ресорпциониот процес, при што траумата, воспалението(69) или губитокот на забната супстанца, пред да започне ресорпцијата, дава силен поттик за создавање секундарен дентин, па и калцификати кои можат да ја зафатат целата пулпа. Според Heinrich i sor. (35) вистински дентикли ретко се гледаат а аморфните калцификати особено се застапени после третман на длабокиот кариес и тоа пред почетокот на ресорпцијата. Нивното исчезнување со напредувањето на ресорпцијата е предизвикано од страна на мултинуклеарните клетки а Dard и сор. (23) сметаат дека и фибробластите можат да ги разградат поситните аморфни калцификати.

Во нашиот материјал присуството на калцификати во пулпата на млечните заби, при патохистолошката анализа е рангирано во три степени: ситни и ретки, чести и масивни. Во најголемиот број на случаи - 23 (46%) не се пронајдени калцификати во забната пулпа. Ситни и ретки се верифицирани кај 18 заби (36%), чести кај 8 (16%), а еден заб беше со комплетно калцифицирана пулпина комора. Во првата и втората група калцификатите се скоро еднакво застапени (14 заби - 66%, и 12 заби - 52%), и разбирливо во третата група пронајдени се калцификации само кај еден заб. Должни сме да ги изнесеме сомневањата за присуство на калцификати кај три заби од првата група, каде поради методот на приготвување на хистолошките препарати не беше можно да се прикажат, но оставаа округли или овални празнини со нарушени околни структури, или ја стеснуваа пулпината комора во пределот на средината на

коренот. За нив само може да се претпостави дека најверојатно, со оглед на поврзаноста со дентинот, биле изградени од одонтобластите, освен во случајот каде имаше целосна калцификација на пулпата. Нашата анализа се однесуваше на аморфните калцификати во пулпата, кои не беа во контакт со одонтобластите, иако имаше три случаи на создавање на регуларно коскено ткиво, со наод на одонтобласти и одонтокласти, но исклучиво во апикалната регија. Во нашиот материјал калцификатите беа воглавно присутни во радикуларниот дел на денталната пулпа.

Се согласуваме со мислењето на Heinrich и сор. (35) за етиологијата на аморфните калцификации во пулпата, и тоа дека тие се појавуваат пред почетокот на ресорпцијата, а сметаме дека и при потполно здрави заби може да се активира процесот на нивното создавање; но сепак со почетокот на ресорпцијата на коренот продукцијата на ваквите творби изостанува. Мислењето на Constant (19) дека пулпата на млечните заби е недоволно способна во смисла на дентиногенеза може да ја прифатиме со резерва, а наше мислење е дека само здрава пулпа на млечните заби може да твори минерализати, секако под влијание на некој иритативен момент. Наодот на масивни калцификати во нашиот материјал нè уверува дека има случаи каде таа способност на пулпата на млечните заби е поизразена отколку кај трајните но под дејство на дразба и тоа во функционалниот период на пулпата.

Статистичката анализа на резултатите според тестот на Kolmogorov-Smirnov нè говори за силната асоцијација помеѓу исчезнувањето на калцификатите од пулпата и степенот на ресорпција ($D_{max}=0,34$ а $p < 0,01$). Статистичката значајност на разликите кај трите групи, вреднувана со помош на t-тестот говори за сигнификантни разлики помеѓу првата и третата ($t=3,75$ а $p<0,01$), и втората и третата група ($t=3,2$ а $p<0,01$). Помеѓу

првата и втората група не се регистрирани статистички значајни разлики ($t=0,43$ $p>0,05$).

Во пулпата ма млечните заби во нормални услови Schug-Kosters и Ketterl (100) верифицирале плазмоцити, а при ресорпција на корените нивниот број бил драстично зголемен и во оние регии каде воспалението не било изразено. **Присуството на воспалителниот инфилтрат** е неизбежно при настапувањето на физиолошката ресорпција, што е потврдено од други автори (8, 14, 35, 40, 59, 84, 100, 103). Според Constant (19) настанува кондензација на фибриларната мрежа, фибробластите се намалуваат - а консекутивно и нивната ензиматска активност, додека се зголемува воспалителниот инфилтрат, што неминовно води до разрушување на колагенот и деполимеризација на колагените снопови. Hidasi и Csiba (40) активирањето на воспалителниот процес во пулпата го објаснуваат по пат на отфрлање на млечниот заб како туѓо тело, што сметаме дека е реалност кога се има во предвид деградацијата на пулпините составни компоненти, а така создадените дисолво - антигени се силни провокатори на имуноломкиот одговор.

Soskoline и Bimstein (103) наодот на масивен и мешан инфилтрат во пулпата на млечните заби во терминална ресорпција, го доведуваат во врска со степенот на разрушеноста на епителната инсерција, и следователен продор на инфекција парадентално.

Воспалителните промени во пулпата на млечните заби за време на физиолошката ресорпција беа присутни и во нашиот материјал, во прв ред изразени во вид на воспалителни клетки, при што поединечните воспалителни клетки ги сметавме за нормален наод, а останатото е степенувано со: почетен воспалителен инфилтрат - слабо изразен и најчесто фокален, средно изразен или дифузен, и масивен каде клетките се така густо поставени, што се непрепознатливи и некротични. Во нашите анализи воспалителниот инфилтрат секогаш беше поизразен радикуларно, но во неколку

случаи тој беше присутен и субодонтобластно. Најдените гранулоцити се знак за акутно воспаление, лимфоцитите и плазмоцитите за хронично, а мешаниот инфилтрат за егзацербација на воспалителниот процес. Најчесто беше присутно хронично воспаление од лимфо-плазмоцитарен карактер, а во некои случаи се среќаваа и акутни егзацербации.

Во најголем број испитани заби - 22 (44%) не е најден воспалителен инфилтрат, нешто помалку - 15 (30%) имале само почетна форма на воспаление, 5 заби (10%) имале средно изразен инфилтрат, а 8 заби имале нагласени воспалителни промени (16%). Нашите резултати согледани преку степенот на ресорпција на коренот укажуваат на фактот дека најголем број на заби со воспалителен инфилтрат се од втората - 19 (82%), и третата група каде се зафатени сите 6 заби (100%); за разлика од првата група каде со воспаление биле само 3 заби (14%). Во втората и третата група заби вообичаено опсервиравме мноштво хистиоцити, кои во три случаи беа диференцирани во правец на пенести клетки, најверојатно поради фагоцитоза на разградените материи.

Статистичката анализа на резултатите со тестот на Kolmogorov - Smirnov покажа силна асоцијација помеѓу наодот на воспалителен инфилтрат во пулпата и степенот на ресорпција на коренот на млечниот заб ($D_{max}=0,2766$ а $p<0,01$). Статистичката значајност на разликите помеѓу групите, по однос на воспалителниот инфилтрат, а оценувана со t - тестот , укажува на значајни разлики помеѓу првата и третата ($t=2,23$ а $p<0,05$), и втората и третата група ($t=5,45$ а $p<0,01$). Помеѓу првата и втората група статистички значајни разлики не се регистрирани.

Крвните садови во пулпата на млечните заби во фаза на ресорпција покажуваат хиперемија која со патохистолошките анализи не може да се диференцира дали е од активен или пасивен тип, во вид на стаза, што е поверојатно. Кога на ова се надоврзат и

промени во ендотелот на крвните садови, со сигурност можеме да сметаме на регресивно - дегенеративни промени во сите структури на денталната пулпа. Во нашиот материјал најдени се 15 заби (30%) без промени во ендотелот на пулпините крвни садови, кај најголемиот број на заби - 21 (42%) присутни се почетни промени, мал број - 6 заби (12%) се со средно изразени , а 8 заби (16%) се со силно изразени промени. Споредбата меѓу групите не информира дека најголем број промени се настанати во втората - 17 заби (80%), и третата група 6 (100%), а во првата кај 12 заби (57%).

Сметаме дека големиот број на заби од првата и втората група со почетни промени во ендотелот на крвните садови, се значаен индикатор за здравјето на пулпата, нејзината метаболна активност и нејзините репараторни потенцијали, а треба да се напомене дека овие наоди прогредираат согласно со фазата на ресорпција.

За претходното сведочи и статистичката анализа работена со тестот на Kolmogorov - Smirnov, со која се доказува асоцијацијата помеѓу степенот на ресорпција на корените и настанувањето на промени во ендотелот на пулпалните крвни садови (Dmax=0,23667 а p <0,01). Статистичката значајност на разликите по однос на промените на крвните садови вреднувана со t - тест, говори за значајни разлики помеѓу првата и третата група заби (t=3,26 а p<0,01), и помеѓу втората и третата група (t=4,427 а p<0,01). Помеѓу првата и втората група не се опсервирани статистички значајни разлики (t=0,433 а p>0,05).

Клеточните елементи се најосетливата компонента на пулпата особено кога се наруши трофиката, па затоа со почетокот на ресорпциониот процес на корените на млечните заби, расте и бројот на фиброцитите, за сметка на фибробластите кои преминуваат во фиброцити, или се дезинтегрираат, што е потврдено во наодите на повеќе автори (8,14,40,53,55,59,100,103). Hattyasy и сор.[34] воопшто

не нашле фибробласти во пулпата на млечните заби во фаза на ресорпција, туку само дехидрирани и афункционални клетки со пикнотични јадра, или само делови од клетките. Тие сметаат дека едемот во интерстициумот и оштетувањето на клеточните мембрани водат до атрофија на фибробластите. Ние сметаме дека дегенеративните промени на клетките се резултат на хипооксијата, која е индуцирана од интерстицијалниот едем.

Деполимеризираните ткивни компоненти значително го зголемуваат ткивниот интерстицијален притисок, што условува извлекување на вода од клетките, што води до нивна дехидратација и скврчување, кондензација на цитоплазмата и пикноза на јадрото. Од друга страна интерстицијалниот едем ја отежнува дифузијата, врз која се базира трофиката, како и елиминација на метаболните продукти на секоја клетка. Во тоа има удел и отежнатата иригација на пулпата поради редукција на капиларната мрежа во фазата на ресорпција, како и големиот интерстицијален притисок кој води до задршка на плазма во интерстициумот, зголемувајќи го едемот.

Забите со почетна ресорпција (прва група) покажуваа равнотежа во застапеноста на фибробластите и фиброцитите, со што е потврден наодот на авторите кои велат дека со почетокот на ресорпцијата расте бројот на фиброцитите за сметка на фибробластите, за разлика од нересорбираните заби, каде убедливо доминираат фибробластите. Во втората група бројот на фибробластите изгледаше трипати поголем, најверојатно поради големиот број фибробластоидни хистиоцити кои започнале да се диференцираат во макрофаги за да ги одстранат деградираните компоненти на ткивото.

И во третата група има наод за двапати поголема бројност на фибробластите од фиброцитите, што најверојатно се должи на тоа што во терминалниот стадиум на ресорпција на коренот, во пулпата

на млечните заби воопшто нема фибробласти, туку фиброцити лоцирани во коронарниот дел, и фибробластоидни хистиоцити во радикуларниот.

Во патохистоломката анализа објективна потешкотија претставуваше диференцијација на хистиоцитите со фибробластоиден изглед од регуларните фибробласти, па затоа со резерва треба да се прифати целокупниот број на фибробласти. Се работи за хистиоцити кои штотуку започнале да се диференцираат во макрофаги, со задача да ги одстранат деструираните ткивни компоненти, па затоа во некои случаи тие фигурираат како пенести клетки со фагоцитирана содржина - во улога на макрофаги.

Во ресорбираниот апикален коренов фрагмент секогаш имаше перзистенција на мноштво фибробластоидни хистиоцити со фагоцитирана содржина, и мал број потполно трансформирани во макрофаги.

Нервните влакна во пулпата на млечните заби во ресорпција исто како и другите структури подлегнуваат на дегенеративни промени од типот на расслојување поради едем, губиток на обвивката, атрофија на Schwann-овите клетки, па се до атрофија на неуроните. Hattyasy и сор.(34) во своите електронмикроскопски испитувања откриле стопостотна застапеност на дегенеративни промени на нервните влакна во пулпата на млечните заби во фаза на ресорпција. Тие се состоеле од растреситост на миелинските слоеви кои се деформираат и постепено исчезнуваат, а Schwann-овите клетки се со редуцирана цитоплазма, која директно комуницира со фибрили од околината. Со постепена прогресија, јадрото се обвива со фибриларни структури, што е фатално за Schwann-овите клетки, и конечно за нервните влакна, иако самите аксони се најотпорни и најкасно пропаѓаат.

Со нашите методи на испитување не бевме во можност во целост да ги регистрираме регресивно - дегенеративните промени на

нервните влакна во пулпата, особено не во почетните фази на ресорпција на корените(106). Ние нотиравме промени од типот на расслојување на мијелинската обвивка, редукција на Schwann-овите клетки и послаба приемчивост за боење на нервните влакна и јадрата на Schwann-овите клетки.

Покрај опишаните промени во пулпата на млечните заби, при патохистолошките испитувања беа евидентирани и други промени.

Во препаратите често се забележуваа крупни одонтокластни клетки со три до пет јадра и густа - темно пребоена цитоплазма, кои отскокнуваат по големина, форма и колоритет од околината. Поретко се гледаа монојадрени одонтокластни клетки, со крупно јадро, но многу помали во целина од претходните, кои наликуваа на моноцити. Одонтокластните клетки беа сместени во Howships-ови лакуни во дентинот, при што не постоеше одонтобластен(70)ниту регуларните субодонтобластни слоеви. Секако, во овие регии немаше предентин, но често имаше придружен хроничен инфламаторен процес.

Во еден случај во пулпата е пронајден многуслоен плочест епител, кај млечен заб од втората група, во апикалната регија, што се објаснува со продор на сулкусниот епител низ широкиот апикален форамен, при ресорпција на коренот.

Во шест случаи од сите три групи, во пулпата беше регистрирана и коскена формација, со остеобласти и остеокласти. Претходново се објаснува со наизменичноста на деструктивно - репараторните процеси при ресорпција на коренот и апозиција на нова коска околу преостанатиот негов дел, со цел да се зацврсти забот.

Сумирајќи ги резултатите од патохистолошкиот наод на нашиот материјал, при што е оценета сотојбата на поедините елементи во пулпата на млечните заби во фаза на ресорпција; со посебен осврт на состојбата на дегенеративните и деструктивните промени на одонтобластите и колагенот, и промените во крвните

садови и други елементи би можеле да ги процениме регенеративно - репаративните можности на пулпата.

Наодите од овој труд го потврдуваат долгогодишниот доктринарен став на нашата клиника: при терапија на длабоките кариозни лезии, како и заболувањата на пулпата кај млечните заби чии корени се во фаза на ресорпција, да се користат исклучиво мортални методи, бидејќи пулпата кај овие заби како резултат на присутните дегенеративни и деструктивни промени е со редуциран биолошки потенцијал.

ЗАКЛУЧОК

Сумирајќи ги резултатите од реализираните патохистоломки испитувања, кои имаа за цел да се проучи регенеративно - репараторната способност на пулпата кај млечните заби во фаза на ресорпција на корените, може да се заклучи следното:

1. Пулпата на млечните заби во фаза на ресорпција на корените покажува патохистоломки промени од регресивно - дегенеративен тип.

2. Кај најголем број на заби со присутен интерстицијален едем, регистрирани се почетни промени - 36% и средно изразени - 36%, а силно изразени промени беа констатирани само во 8% случаи. 20% заби немаа интерстицијален едем.

3. Без промени на одонтобластите беа 34% од забите, со почетни - 28%, средно изразени - 12%, а 26% од забите имаа силно изразени дегенеративни промени.

4. Кај 36% од вкупниот број на млечни заби во фаза на ресорпција на корените беа евидентирани иницијални промени на колагените влакна, средно изразени промени имаа 20% од забите, а најмал процент - 8% беа со изразени деструктивни промени на колагените влакна. Без промени беа 36% од забите.

5. Калцификати во пулпата на млечните заби не беа регистрирани во 46% случаи, ситни и ретки имаа 36% од забите, чести - 16%, а само еден заб беше со комплетно калцифицирана

пулпина комора.

6. Воспалителен инфилтрат во пулпата не е евидентиран кај најголемиот број од испитуваните заби (44%), 30% од нив имаа почетна форма на воспаление, 10% од забите имаа средно изразени воспалителни промени, а кај 16% беше присутен масивен воспалителен инфилтрат.

7. Промените на крвните садови во пулпата на млечните заби кај 42% беа класифицирани како почетни такви промени, а кај мал број на заби во пулпата се дијагностицирани средно (12%) и силно изразени промени (16%). Кај 30% од забите не беа регистрирани промени во крвните садови.

8. Равнотежа во застапеноста на фибробластите и фиброцитите покажа првата група, во втората група се чини дека фибробластите беа трипати побројни, а во третата група имаме двапати поголем број фибробласти од фиброцити; но поради темкотијата за егзактна диференцијација со фибробластоидните хистиоцити, предлагаме бројот на фибробласти да биде прифатен со резерва.

9. Бидејќи не бевме во можност во целост да ги регистрираме регресивно - дегенеративните промени на нервните влакна во пулпата, во намите наоди доминира расслојување на миелинската обвивка и редукција на Schwann-овите клетки.

10. Покрај горенаведените елементи при патохистоломките испитувања регистрирани се :

- крупни одонтокластни клетки со три до пет јадра и густа, темно пребоена цитоплазма,
- забна пулпа со многуслоен плочест епител,
- коскена формација со остеобласти и остеокласти во мест

забни пулпи.

11. Анализата на податоците добиени врз база на патохистоломките параметри, не покажа статистичка значајност на разликите помеѓу почетната и манифестираната ресорпција, додека сигнификантни разлики беа регистрирани меѓу почетната и терминалната, и манифестираната и терминалната фаза на ресорпција, што значи дека со започнувањето на ресорпцијата на корените, пулпата на млечните заби инволуира. Овој период се карактеризира со прогредирачка редукција на нејзините функции, и силно асоцира со степенот на ресорпција.

12. Процената на регенеративно - репараторните можности на пулпата на млечните заби во фаза на ресорпција треба да влијае врз изборот на терапеутските мерки и постапки во почетните или напреднатите стадиуми на ресорпција. Во таа смисла нема оправданост за утилизација на биоломки терапеутски мерки, кога со самиот почеток на ресорпцијата, како и при напреднатите стадиуми, пулпините регенераторно - репараторни можности се сведуваат на минимум.

9. ЛИТЕРАТУРА

1. Adams TW, Mabee EM, Browman JR. Early onset of primary molar ankylosis: report of case. J Dent Child 1981; 48:447-49.

2. Alexander S, Swerdloff M. Mucopolysaccharidase activity and glycosaminoglycan content in traumatized resorbing deciduous teeth. J Dent Res 1980; 59(5):766-70.

3. Alexander S, Swerdloff M, Caputo L. Dental pulp mucopolysaccharidase: identification and role in tooth resorption. J Dent Res 1980; 59(8):1404-08.

4. Amerongen J, Lemmens i, Tonino G. Immunoflorescent localisation and extractability of fibronectin in human dental pulp. Arch Oral Biol 1984; 29(2):93-99.

5. Anđić J. Osnovi oralne fiziologije i biohemije. Beograd: Naučna knjiga. 1981.

6. Avery J, Han S. The formation of collagen fibrils in the dental pulp. J Dent Res 1961; 40:1248-61.

7. Банчев М, Матеева Х. Електронномикроскопски проучвания върху дентиновите каналчета при временни зъби. Стоматология (Бул) 1975; 57(2):85-92.

8. Банчев М, Матеева Х. Хистогенеза морфология и физиология на зъбите у децата. София: Медицина и физкултура, 1980.

9. Baume LJ. The biology of pulp and dentine. Basel: S. Karger. 1980, 123.

10. Bernick S. Lymphatic vessels of the human dental pulp. J Dent Res 1977; 56(1):70-77.

11. Bernick S. Morphological changes to lymphatic vessels in pulpal inflammation. J Dent Res 1977; 56(7):841-49.

12. Binus W, Walther G, Stiefel A. Die retikulare atrophie der zahnpulpa. Ein artefakt oder patomorphologishe realitat? Zahn Mund Kieferheilkd 1988; 76(4):393-98.

13. Borea G, Cavalli A. Stereometrische ermittlungen des prozentualen gefasanteils der pulpa. Dtsch Zahnarztl 1987; 42:1000-04.

14. Bucci E, Zarone I. Riassorbimenti radicolari. Nota 1: la rizalisi fiziologiche. Min Stom 1984; 33:779-82.

15. Бурков Т. и сор. Терапевтична стоматологиѧ .Софиѧ : Медицина и физкултура, 1976;172-77.

16. Cahill D, Marks S. Tooth eruption: evidence for the central role of the dental follicle. J Oral Pathol 1980; 9:189-200.

17. Царчев М, Нечева Љ, Богданова Љ, Илјовска С. Влијание на кариесот и заболената пулпа врз ресорпцијата на корените на млечните заби. Макед Стоматол Прегл 1985; 9(1-2): 39-41.

18. Cohet M. Bases neurophysiologiques et biochimiques de la sensibilite au niveau pulpo-dentaire. Odonto-Stomatol 1981; 136:675-82.

19. Constant D. Determinisme de l'anatomie pulpaire des dents temporaires: Phenomene physiologique de developpement general ou particulier. Rev Odonto-Stomatol Midi Fr 1985; 43(4):175-78.

20. Cotton W. Dental pulp histology observed by scanning electron microscopy. J Oral Pathol 1975; 39:136-45.

21. Цветковиќ Н, Хрисохо Р, Груев Т. Ензимски потенцијал на забната пулпа. Макед Стоматол Прегл 1983;7(1-2): 5-8.

22. Cvetković T. Stručni nazivi u bolesti zuba (terminologija). Maked Stomatol Pregl 1983; 7(3-4):99-103.

23. Dard M, Kerebel B, Orly I, Kerebel LM. Transmission

electron microscopy of the morphological relationship between fibroblasts and pulp calcifications in temporapy teeth. J Oral Pathol 1988; 17(2):124-28.

24. Delzangles B. Scanning electron microscopic study of apical and intracanal resorption. J Endodon 1989; 15(7):281-85.

25. Димкова-Матовска Љ. Патолошка дентална ресорпција. Скопје: Македонска книга, 1984.

26. Duančić V, Posinovec J. Osnove histologije čovjeka, 10-to izdanje. Beograd - Zagreb: Medicinska knjiga, 1988.

27. Đorđević M, Gašić J, Petrović S, Radičević G. Amiloidoza zubne pulpe - da ili ne? 5- ti stomatoloski sobir na lekarite od Makedonija (Zbornik apstrakti). Dojran: Sojuz na lekarite na Makedonija, 1987, 73.

28. Ekblom A, Hansson P. A thin-section and freeze-fracture study of the pulp blood vessels in feline and human teeth. Arch Oral Biol 1984; 29(6):413-24.

29. Farnoush A. Mast cells in human dental pulp. J Endodon 1984; 10(6):250-52.

30. Fried K, Erdelyi G. Changes with age in canine tooth pulp - nerve fibres of the cat. Arch Oral Biol 1984; 29(8):581-85.

31. Gaynor M, Weber D, Everingham J. A different approach to immersion fixation of human dental pulp and odontoblast processes. Arch Oral Biol 1984; 29(3):243-48.

32. Goldman H. Spontaneus intermittent resorption of teeth. J Amer Dent Ass 1954; 49:522-32.

33. Graovac Z. Osnovi decje stomatologije, 5-to izdanje. Beograd: Naučna knjiga, 1980.

34. Hattyasy VD, Elemer G, Molnar E. Uber die ultrastructur der pulpa "alterer" milchmolaren. Dtsch Zahnarztl 1973, 28:940-49.

35. Heirich R, Kneist S, Kunzel W. Zur grenze der reparationsleistung der milchzahnpulpa. Zahn Mund Kieferheilkd 1988; 76:14-21.

36. Henderson H. Ankylosis of primary molars. A clinical, radiographic and histology study. J Dent Child 1979; 46:25-30.

37. Henry JL, Weinmann JP. The pattern of resorption and repair of human cementum. J Amer Dent Ass 1951; 42:271-90.

38. Heyeraas KJ. Pulpal hemodynamics and interstitial fluid pressure: balance of transmicrovascular fluid transport. J Endodon 1989; 15(10):468-72.

39. Hidasi G. Das verhalten der persisterenden milchmolaren. Zahn Mund Kiferheilkd 1976; 64:28-31.

40. Hidasi G, Csiba A. Histologishe untersuchung der in resorption befindlichen milchzahne. Sanderdruch aus Zahnarztl 1970; 79(11):473-76.

41. Hill T. Patology of the dental pulp. J Amer Dent Ass 1934; 21:820-31.

42. Иљовска С, Мирчева М, Нечева Љ, Царчев М. Влијание на премоларите врз ресорпцијата на корените на млечните заби. Макед Стоматол Прегл 1982; 6(3):335-38.

43. Johnson H. Epithelial activity in the exfoliation of the deciduous tooth and emerging permanent tooth. J Dent Res 1961; 40:1231-40.

44. Kamasaka S, Hamada S, Tamura K, Shinji H, Uchimura H, Higaki M. A case of impacted deciduous second molar caused by anomalies in the position of the tooth germ. Bull of Kanagava Dent Coll 1987; 15(1):71-78.

45. Karadžov O, i sar. Endodoncija, Beograd: Dečje novine, 1989.

46. Kessler W. Kinderzahnheilkunde und jugendzahnpflege.

Munchen: Carl Hanser Verlag, 1953; 103-05.

47. Kim S, Dorscher-Kim J. Hemodynamic regulation of the dental pulp in a low compliance environment. J Endodon 1989; 15(9):404-08.

48. Kishi Y, Shimozato N, Takahashi K. Vascular architecture of cat pulp using corrosive resin cast under scanning electron microscope. J Endodon 1989; 15(10):478-83.

49. Kogushi M, et al. Extravasation of leukocytes in the dog dental pulp due to cavity preparation. Bull of Canagawa Dent Col 1987; 15(1):29-36.

50. Koçkapan C. Rasterelektronenmikroscopishe untersuchungen uber die struktur der pulpaoberflache und der pulpadentinal grenze. Dtsch Zahnarztl 1981; 36:529-33.

51. Koçkapan C, Ulmann C. A cast preparation technique for scanning electron microscopic study of the vascular architecture of human pulp. J Endodon 1987; 13(9):449-52.

52. Koçkapan C, Wetzel W-E. REM - befunde an osteoklasten und Howshipschen lakunen bei der milchzahnresorption. Dtsch Zahnarztl 1986; 41(9):841-46.

53. Koling A, Rask-Andersen H. Membrane junctions in the subodontoblastic region. Acta Odontol Scand 1983; 41:99-109.

54. Krantz L, Poon P, Reitzik I. Blood volume determination of human dental pulp. J Dent Res, Special Issue 1980; 59:403.

55. Kurol J, Bjerklin K. Resorption of maxillary second primary molars caused by ectopic eruption of the maxillary first permanent molar: a longitudinal and histologic study. J Dent Child 1982; 59:273-79.

56. Kurol J, Magnusson BC. Infraocclusion of primary molars: a histologic study. Scand J Dent Res 1984; 92(6):564-76.

57. Lavergne J, Planche R. Etude da la composition

minerale des tissus durs da la dent temporaire. Actual Odonto Stomatol 1977; 118:309-21.

58. Leon R, Path M, Meyer M. Blood flow and oxygen consumption in steriod - treated dental pulps. Oral Path 1978; 45(5):784-88.

59. Liao SC, Chang HP. The study of root resorption of human deciduous teeth. Histological observation by light microscope. Kao Hsiung I Hsuen Ko Hsuen Tsa Chin 1990; 6(2):88-89.

60. Lilja J. Innervation of different parts of the predentin and dentin in young human premolars. Acta Odontol Scand 1979; 37:339-46.

61. Lilja J. Sensory diferences between crown and root dentin in human teeth. Acta Odontol Scand 1980; 38:285-91.

62. Lindskog S, Pierce A. Spreading of odontoclast on various substrata in vitro. Scand J Dent Res 1988; 96:310-16.

63. Логинова НК. Вазомоторна иннервация пульпы зуба. Стоматология (СССР) 1972; 51(1):99-103.

64. Magloire H, Vinard H. Electrophysiological properties of human preodontoblasts and dental pulp fibroblasts. J Dent Res, Special Issue 1975; 54:146.

65. Marks S, Cahill D. Experimental study in the dog of the non-active role of the tooth in the eruptive process. Arch Oral Biol 1984; 29(4):311-22.

66. Marks S, Cahill D. Regional control by the dental follicle of alterations in alveolar bone metabolism during tooth eruption. J Oral Pathol 1987; 16:164-69.

67. Marshall JA. Physiologic and traumatic apical resorption. J Amer Dent Ass 1935; 22:1545-58.

68. Matena V, Plackova A. Non - specific induction of mineralisation of incisor pulp in the rat. J Dent Res 1978; 57 (11-12):1025-27.

69. Матовска Љ, Стојановски Ј, Петрушевска М. Калцифицирана метаморфоза на забната пулпа. Макед Стоматол Прегл 1985; 9(1-2):23-27.

70. Матовска Љ, Тавчиовски И. Морфо - хистолошки варијанти на ресорптивната линија. V стоматолошки собир на лекарите од Македонија (Зборник апстракти). Дојран: Сојуз на лекарите на Македонија 1987,98.

71. Mc Donald R. Pedodontics. St Louis: Mosby Company, 1963; 134-35.

72. Miller G, Sternberg R, Piliero S, Rosenberg P. Histologic identification of mast cells in human dental pulp. Oral Path 1978; 46:559-66.

73. Milosević B. Statistika u medicinskom naucnoistrazivacom radu. Beograd: Institut za stručno usavrsavanje i specijalizaciju zdravstvenih radnika, 1976, 336-49.

74. Mitić S, Basić H, Petrović M, Daković Z. Identifikacija T limfocita pulpe primenom enzimskih markera. 5-ti stomatoloski sobir na lekarite od Makedonija (Zbornik apstrakti). Dojran: Sojuz na lekarite na Makedonija, 1987, 74.

75. Moss S. Addelston H, Goldsmith E. Histologic study of pulpal floor of deciduous molars. J Amer Dent Ass 1965; 70: 372-79.

76. Obersztyn A. Experimental investigation of factors causing resorption of deciduous teeth. J Dent Res 1963; 42(2): 660-74.

77. Okabe E, Todoki K, Ito H. Direct pharmacological action of vasoactive substances on pulpal blood flow: analysis and critique. J Endodon 1989; 15(10):473-77.

78. Okuda K, Sakamoto N, Okamoto H. Qualitative and quantitative analyses of bovine, rabbit and human dental pulp glycosaminoglycans. J Dent Res 1979; 58(2):646-55.

79. Olgart L, Edwall B, Gazelius B. Neurogenic mediators in control of pulpal blood flow. J Endodon 1989; 15(9): 409-12.

80. Оцаклиевска С. Проценка на реактивната и реверзибилната способност на забната пулпа при caries profunda complicata(дисертација) Скопје. Стоматолошки факултет 1990.

81. Оцаклиевска С, Цветковиќ Н, Цветковски П. Промени во структурата на пулпиното ткиво кај хронични инфламации регистрирани со хистохемиски методи. I Конгрес специјалиста за болести уста зуба и пародонта Југославије.(Зборник апстракта) Охрид: Удружење стоматолога Југославије 1983; 88-89.

82. Pavlović, V MItić D. Imune komponente u humanoj dentalnoj pulpi. 1-vi Kongres specijalista za bolesti usta, zuba i parodonta Jugoslavije. Ohrid: Udruzenje Stomatologa Jugoslavije 1983; 135-36.

83. Пеева-Гюлева Д. Върху резорбцията на корените при временните (млечните) зъби. Стоматология (Бул) 1964; 46(6):34-38.

84. Пеева - Гюлева Д. Особености на стоматологични заболявания у деца и юноши. София :Медицина и физкултура 1966.

85. Пеева-Гюлева, Д, Попов К, Върху някои особености на пулпината реактивност при млечните зъби. Стоматология (Бул) 1964; 46(6):34-38.

86. Петков Р, Мострова И. Промени в нервната тъкан при начален неусложнен хроничен пулпит. Електронно микроскопско изследване на човешка зъбна пулпа след витална ампутация. Стоматология (Бул) 1980; 62(1):22-27.

87. Phaneuf R, Frankl S, Ruben M. A comparative histological evaluation of three calcium hydroxide preparation on the human primary dental pulp. J Dent Child 1968; 35:61-76.

88. Pimendis MZ, Hinds JW. An autoradiographic study of the sensory innervation of teeth dentin. J Dent Res 1977;

56(7):827-34.

89. Pimendis MZ, Hinds JW. An autoradiographic study of the sensory innervation of teeth. Dental pulp and periodontium. J Dent Res 1977; 56(7):835-40.

90. Rabinowitz J. Composition of human dental pulp: lipid differences in age, patologic condition, and tooth type. J Endodon 1980; 6(5):556-59.

91. Rajić Z, i sar. Dječja i preventivna stomatologija. Zagreb: Jumena, 1985.

92. Ravnik Č. Klasifikacija bolezni zobne pulpe (po patohistolotkih kriterijih). Maked Stomatol Pregl 1983, 7(3-4): 97-98.

93. Reader A, Foreman D. An ultrastructural qualitative investigation of human intradental innervation. J Endodon 1981; 7(4):161-68.

94. Reader A, Foreman D. An ultrastructural quantitative investigation of human intradental innervation. J Endodon 1981; 7(11):493-99.

95. Рукавишников АИ. Развитие иннервации пульпы молочных зубов у детей первого года жизни. Стоматология (СССР) 1964; 43(4):8-13.

96. Sasaki T, et al. Dentin resorption mediated by odontoclasts in physiological root resorption of human deciduous teeth. Am J Anat 1988; 183(4):303-15.

97. Sasaki T, Takahashi N, Higashi S, Suda T. Multinucleated cells formed on calcified dentine from mouse bone marrow cells treated with 1-alpha,25-dihidrohyvitamin D-3 have ruffled borders and resorb dentine. Anat Rec 1989; 224(3):379-91.

98. Schroeder H. Orale strukturbiologie. Stuttgart: Georg Thieme Verlag. 1976.

99. Schug-Kosters M. Die behandlung der pulpa und des

apikalen parodontium. Berlin: Berlinische Verlagsanstalt, 1966.

100. Schug-Kosters M, Ketterl W. Pulpenerkrankungen im milchgebis und ihre folgezustande eischlieslich ihrer behandlung. In Kinderzahnheilkunde im voschulater von Reichenbach E. Leipzig: Johan Ambrosius Barth; 1973, 209-74.

101. Seltzer S, Bender IB. The dental pulp. Biologic considerations in dental procedures. (2-nd ed). Philadelphia and Toronto: J B Lippincott Company, 1975.

102. Sessle BJ. The neurogeology of facial and dental pain: present knowledge, future direction. J Dent Res 1987; 66(5):962-81.

103. Soskoline WA, Bimstein E. A histomorphological study of the shedding process of human deciduous teeth at various chronological stages. Arch Oral Biol 1977, 22:331-35.

104. Souza RD, Lackman L, Brown L, Levy B. Detection of interleukin 1 in pulps. J Dent Res 1988; 67:215.

105. Steinman RR. Physiologic activity of the pulp - dentin complex. Quintessence Int 1985; 16(10):723-26.

106. Стевановиќ М.Неврохистопатолошки анализи при длабоките кариозни лезии потврдени со електронски микроскоп. Макед Стоматол Прегл 1981; 5(1-2):5-10.

107. Stevanović M, Tavcioski I, Grozdev Lj, Zafirova-Roganović D. Komparativna histoloska i elektronmikroskopska ispitivanja vaskularnih elemenata u normalnoj i fibroziranoj pulpi. 1-vi Kongres specijalista za bolesti usta, zuba i parodonta Jugoslavije (Zbornik apstrakta), Ohrid: Udruženje stomatologa Jugoslavije 1983; 87-88.

108. Stosić P, i sar. Dečja i preventivna stomatologija, 2-go izdanje, Beograd: Dečje novine, 1986.

109. Странски Д. Детска стоматология(IVто издание). София: Медицина и физкултура 1971.

110. Švob M, Hraste A. Praktikum histoloskih vježbi. Tuzla: Medicinski fakultet univerziteta, 1979.

111. Takahashi K, Kishi Y, Kim S. A scanning electron microscope study of the blood vessels of dog pulp using corrosion resin casts. J Endodon 1982; 8(3):131-35.

112. Tonder Heyeraas KJ. Blood flow and vascular pressure in the dental pulp. Acta Odontol Scand 1980; 38:135-43.

113. Tonder Heyeraas KJ. Vascular reactions in the dental pupl during inflammation. Acta Odontol Scand 1983; 41:247-56.

114. Tonder Heyeraas KJ, Naess G. Microvascular pressure in the dental pulp and gingiva in cats. Acta Odontol Scand 1979; 37:161-68.

115. Tsukamoto Y, et al. Human pulpal fibroblasts regulate own dentinogenesis by synthesized mediator. J Dent Res 1989; 68:927.

116. Uddman R, Bjorlin G, Moller B, Sunaler F. Occurence of VIP nerves in mammalian dental pulps. Acta Odontol Scand 1980; 38:325-28.

117. Варшавскиј А, Левин Н. Кровоснабжение пульпы постоянних зубов. Стоматология (СССР) 1972; 51(3):29-32.

118. Виноградова ТФ. Стоматология детского возраста Москва:Медицина 1987;216-17.

119. Vojinović O, i sar. Biologija zuba. Beograd: Naučna knjiga, 1986.

120. Вутов М, Банчев М, и сор Детска стоматология София : Медицина и физкултура 1984.

121. Wakisaka S, Akai M. Immunohistochemical observation on neuropeptides around blood vessel in feline dental pulp. J Endodon 1989; 15(9):413-16.

122. Warfvinge J. Morphometric analysis of teeth with

inflamed pulp. J Dent Res 1987; 66(1):78-83.

123. Wedenberg C. Evidence for a dentin - derived inhibitor of macrophage spreading. Scand J Dent Res 1987; 95: 381-88.

124. Wedenberg C, Pierce A, Lindskog S. Resorbing potential of different connective tissue typed. Scand J Dent Res 1987; 95:270-71.

125. Wedenberg C, Zetterqvist L. Internal resorption in human teeth - a histological, scanning electron microscopic, and enzyme histochemical study. J Endodon 1987; 13(6):255-59.

126. Зафировска В, Стевановиќ М, Рафајловски Р. Клиничка и хистолошка анализа на забната пулпа кај абрадирани заби. V стоматолошки собир на лекарите од Македонија Зборник апстракти. Дојран: Сојуз на лекарите на Македонија 1987,71.

127. Zafirova-Roganovic D, Grozdev Lj, Tavčioski I, Stevanović M. Značaj polutankih preparata u histoloskoj analizi pulpe. 1-vi Kongres specijalista za bolesti usta, zuba i parodonta Jugoslavije (Zbornik apstrakta). Ohrid: Udruženje stomatologa Jugoslavije, 1983; 89-90.