УНИВЕРЗИТЕТ „СВ.КИРИЛ И МЕТОДИЈ“
СТОМАТОЛОШКИ ФАКУЛТЕТ - СКОПЈЕ
КАТЕДРА ПО ОРТОДОНЦИЈА

д-р Марта Панчевска - Спасоска

АНТЕРИОРЕН ОТВОРЕН ЗАГРИЗ – ЕТИОЛОГИЈА И ТЕРАПИСКИ ПРИСТАП

- стручен труд-

Ментор: Науч.сор. Д-р Марија Манева-Ристовска

Скопје, 2022

UNIVERSITY “SS. CYRIL AND METHODIUS”
FACULTY OF DENTAL MEDICINE - SKOPJE
DEPARTMENT OF ORTHODONTICS

dr. Marta Panchevska - Spasoska

ANTERIOR OPEN BITE – ETIOLOGY AND THERAPEUTIC APPROACH

-scientific research paper-

Supervisor: Res.ass. Dr. Marija Maneva-Ristovska

Skopje, 2022

Комисија за оцена:

Претседател: Проф. д-р Лидија Кануркова

Редовен професор од наставно - научна област ортодонција на Универзитет „Св. Кирил и Методиј“, Стоматолошки факултет - Скопје, Катедра по ортодонција

Член: Проф. д-р Наташа Тошеска – Спасова

Вонреден професор од наставно – научна област ортодонција на Универзитет „Св. Кирил и Методиј“, Стоматолошки факултет - Скопје, Катедра по ортодонција

Член: Науч. сор. д-р Марија Манева – Ристовска – ментор

Научен соработник од научна област ортодонција на Универзитет „Св. Кирил и Методиј“, Стоматолошки факултет - Скопје, Катедра по ортодонција

Комисија за одбрана:

Претседател: Проф. д-р Лидија Кануркова

Редовен професор од наставно - научна област ортодонција на Универзитет „Св. Кирил и Методиј“, Стоматолошки факултет - Скопје, Катедра по ортодонција

Член: Проф. д-р Наташа Тошеска – Спасова

Вонреден професор од наставно – научна област ортодонција на Универзитет „Св. Кирил и Методиј“, Стоматолошки факултет - Скопје, Катедра по ортодонција

Член: Науч. сор. д-р Марија Манева – Ристовска – ментор

Научен соработник од научна област ортодонција на Универзитет „Св. Кирил и Методиј“, Стоматолошки факултет - Скопје, Катедра по ортодонција

Научно поле: Стоматологија

Научна област: Ортодонција

Кратка содржина

Отворен загриз претставува ортодонтска неправилност во вертикална насока кога не постои контакт помеѓу забите антагонисти во централна или хабитуелна оклузија.

Тој е поделен на антериорен или латерален отворен загриз според локализацијата на оклузалната неправилност во фронтална или бочна регија на денталните лакови.

Антериорен отворен загриз е комплексна мултифакторијална ортодонтска неправилност во вертикална насока и претставува голем предизвик за успешен ортодонтски третман поради високата стапка на рецидив.

Оваа малоклузија најдобро е да се третира пред или за време на пубертетскиот развој на пациентот. Во тој случај може да се добие успешен тераписки резултат и со нехируршки ортодонтски третман. Во подоцнежен период се зголемува потребата од хируршки третман на малоклузијата.

Целта на овој стручен труд е да се направи литературен преглед на досегашните знаења за антериорниот отворен загриз, да се посочат етиолошките фактори кои доведуваат до развој на овој тип на вертикална неправилност и да се презентираат различни видови тераписки модалитети со посебен акцент на MEAW (Multiloop Edgewise Archwire) техника со која се постигнуваат постабилни тераписки резултати во однос на останатите техники на ортодонтски третман. За реализација на поставената цел спроведовме пребарување на базите на податоци на Academia Edu, Pubmed и Google Scholar и прегледување на статии кои ги содржат следните клучни зборови: anterior open bite, etiology of open bite, treatment of open bite, multiloop edgewise archwire.

Во однос на можностите и модалитетите за третман на отворен загриз, истите варираат во однос на возраста на индивидуата, како и од етиолошките фактори кои доведуваат до развој на овој тип на вертикална неправилност. Во литературата се среќаваат различни нехируршки модалитети за корекција на отворен загриз почнувајќи од промена на начинот на дишење, примена на миотерапија, разни типови на ортодонтски апарати за контрола на лошите навики, функционални ортодонтски апарати и фиксна ортодонтска терапија.

Во одредени случаи на прекумерен вертикален развој ортогнатски хируршки зафат е единствен начин да се корегира антериорниот отворен загриз. Но, оперативниот третман може да биде прескап за некои пациенти, а други не сакаат да прифатат инвазивен третман. Во тие случаи, единствен избор на ортодонтот е да направи обид да го корегира антериорниот отворен загриз со ортодонтски третман.

Young H.Kim во почетокот на 1970-тите го развил MEAW апаратот и овозможил третман на отворени загризи и други тешки малоклузии со одлични клинички резултати.

Клучни зборови: anterior open bite, etiology of open bite, treatment of open bite, multiloop edgewise archwire.

Summary

An open bite is an orthodontic irregularity in the vertical direction when there is no contact between the opposing teeth in central or habitual occlusion.

It is divided into anterior or lateral open bite, according to the localization of the occlusal irregularity in the frontal or lateral region of the dental arches.

Anterior open bite is a complex multifactorial orthodontic irregularity and represents a great challenge for successful orthodontic treatment due to the high recurrence rate.

This malocclusion is best treated before or during the patient's pubertal development. In that case, a successful therapeutic result can be obtained with non-surgical orthodontic treatment. In a later period, the need for surgical treatment of malocclusion increases.

The purpose of this professional paper is to make a literature review of the current knowledge in the field of anterior open bite, to point out the etiological factors that lead to development of this type of vertical irregularity and to present different types of therapeutic modalities with the special emphasis of the MEAW (Multiloop Edgewise Archwire) technique, which achieves more stable therapeutic results compared to other orthodontic treatment techniques.

To realize the set goal we conducted a search of the Academia Edu, Pubmed and Google Scholar databases and reviewed articles containing the following keywords: anterior open bite, etiology of open bite, treatment of open bite, multiloop edgewise archwire.

Regarding the possibilities and modalities for the treatment of an open bite, they vary in relation to the age of the individual, as well as the etiological factors that lead to development of this type of vertical irregularity. Various non-surgical modalities for correction of an open bite can be found in the literature, starting from changing the way of breathing, application of myotherapy, various types of orthodontic appliances to control bad habits, functional orthodontic appliances and fixed orthodontic therapy.

In certain cases of excessive vertical development, orthognatic surgery is the only way to correct an anterior open bite. However, operative treatment may be too expensive for some patients, and others are reluctant to accept invasive treatment. In those cases, the orthodontist's only choice is to try to correct the anterior open bite with orthodontic treatment.

Young H. Kim developed the MEAW device in the early 1970's and enabled the treatment of open bites and other severe malocclusions with excellent clinical results.

Keywords: anterior open bite, etiology of open bite, treatment of open bite, multiloop edgewise archwire.

Содржина

1. Вовед 1
2. Литературен преглед 4
3. Цел на трудот 7
4. Материјал и метод 8
5. Дискусија 9
6. Заклучок 35
7. Користена литература 38

1. Вовед

Ортодонтската неправилност во вертикална насока кога не постои контакт меѓу забите антагонисти во централна или хабитуелна оклузија се нарекува отворен загриз.[1] Терминот отворен загриз е воведен од Caravelli во 1842 година како посебна класификација на ортодонтските неправилности[2].

Subtelney и Sakuda[3] го дефинираат отворениот загриз како отворена вертикална димензија помеѓу инцизалните рабови на максиларните и мандибуларните фронтални заби, иако отсуството на оклузален контакт може да се јави и во антериорната и во постериорната регија.

Torres и Almeida[4] го дефинираат отворениот загриз како присуство на негативен overbite помеѓу инцизалните рабови на максиларните и мандибуларните фронтални заби, а постериорните заби се во оклузија.

Отворениот загриз е поделен на: антериорен и латерален отворен загриз, според локализацијата на оклузалната неправилност во фронталната или бочната регија на денталните лакови.[5]

Оваа ортодонтска неправилност може да се јави во млечна, мешана и перманентна дентиција.

Инциденцата на антериорниот отворен загриз се движи од 1,5% до 11% и варира зависно од расата и возраста. Во мешана дентиција, преваленцата на антериорен отворен загриз може да достигне до 18,5%. Отворен загриз поголем од 2 мм се јавува кај помалку од 1% од популацијата и има пет пати поголема преваленца кај црната отколку кај белата раса.[6]

Во зависност од антеро-постериорниот сооднос на виличните бази, отворениот загриз може да се јави кај сите облици на сагитални ортодонтски неправилности : малоклузија I класа, малоклузија II класа или малоклузија III класа со отворен загриз.

Според Proffit[6], отворениот загриз може да биде: екстремен – повеќе од 4 мм, силно изразен – од 3 до 4 мм и умерен – до 2мм. Sassouni[5] пак, отворениот загриз го класифицирал во две групи: дентоалвеоларен и скелетен отворен загриз.

Марковиќ[7] отворените загризи ги класифицирал според етиолошките фактори кои го предизвикале нивното формирање како што се лошите навики, одредени јатрогени фактори, рахитот или пак пореметувања во растот и развојот на краниофацијалните структури . Тој наведува дека постојат четири типови на отворен загриз: отворен загриз формиран поради постоење на лоши навики, терапевтски отворен загриз, рахитичен отворен загриз и скелетен отворен загриз.

Отворениот загриз кој е формиран како резулат на лоши навики најчесто е лоциран во регијата на фронталните заби. Цицање на прст или тискање на јазик се најчестите причини за развој на овој тип на малоклузија.

Формата на отворениот загриз зависи од начинот на цицање на прст и од анатомските структури на орофацијалната регија кои се опфатени со оваа навика.

Аномалијата може да биде симетрична и асиметрична, во зависност од тоа на која страна е поставен прстот/ прстите во усната празнина; нивниот контакт со забите или со алвеоларниот гребен. Отворениот загриз настанува поради оневозможена комплетна ерупција на инцизивите и нивно потполно втиснување (интрузија) во алвеоларнипот гребен.

Промените кои настануваат во денталниот лак зависат од интензитетот, времетраењето и фрекфенцијата на навиката. Времетраењето на лошата навика игра најзначајна улога во формирањето на малоклузиите, како и во одредувањето на степенот на изразеност на истата.

Клинички докази укажуваат дека аплицирањето на сила, четири до шест часа во текот на денот, предизвикува промени кои доведуваат до формирање на отворен загриз.

Отворениот загриз формиран поради лошата навика – тискање на јазик - е со силно изразен степен, бидејќи интерпонирањето на јазикот се врши постојано при голтање, зборување и при мирување. Доколку тискањето на јазикот е во бочната регија можно е да се формира латерален или дистален отворен загриз, кој може да биде едностран или двостран.

Дисталниот отворен загриз се формира помеѓу оклузалните површини на дисталните заби, а фронталните заби и моларите обично се во контакт. Орофацијалните промени кај овие пациенти се од дентоалвеоларна природа, а краниофацијалниот скелет и неговиот раст се во граници на нормала.

Отворен загриз може да се формира и во текот на ортодонтската терапија особено при примена на ортодонтски апарати за трансверзално проширување на максиларниот дентален лак, но и трансверзално проширување на мандибуларниот дентален лак; при употреба на ортодонтски апарати кои условуваат изразена дистална поставеност на долната вилица; како и кај случаи кога се поставуваат дистални нагризни гребени на ортодонтските апарати кои условуваат интрузија на забите во постериорната регија.

Отворениот загриз е еден од симптомите на рахитот и претставува малоклузија која има скелетен карактер. Се јавува како резултат на намалена минерализација на коскените структури, а хипоплазијата на фронталните заби е еден од индикаторите дека отворениот загриз е со рахитично потекло.

Скелетниот отворен загриз се јавува поради промени во растот на краниофацијалните структури, односно неправилен раст на горната и долната

вилица. При тоа меѓувиличните соодноси можат да бидат во I, II и III класа според Angle. Кај индивидуите со скелетен отворен загриз, зголемена е долната лицева третина, а усните се инкомпететни. Се карактеризира со тесна максила со високо готско непце и хипотонична мускулатура на јазикот, зголемен гонијален агол.

Proffit[8] оваа малоклузија ја дијагностицира со помош на профилен телерентгенграм. Поради утврдени вредности на издолжување на долната третина на лицето ја опишува како синдром на долго лице. И клинички и кефалометриски овие пациенти имаат диспропорционална, поголема долна третина на лицето.

Поради промените на краниофацијалните скелетни структури, сите фронтални заби и дел од дисталните заби немаат оклузален контакт, а кај најтешките случаи контактот се воспоставува дури во предел на вторите трајни молари.

Основни карактеристики на скелетниот отворен загриз се: гонијален агол кој е поголем од 130°, зголемена долна третина на лицето, намалена должина и намален агол на задната кранијална база, отсуство на оклузален контакт на сите фронтални заби и дел од дисталните заби.

Кај овие пациенти нарушени се функциите на одгризување и џвакање на храната и често се развива оштетување на потпорните ткива на забите кои не се вклучени во мастикаторната функција. Нарушена е и функцијата на периоралните, мастикаторните и јазичните мускули.

Клинички симптоми на нарушените функции кај оваа малоклузија се: ороназалното дишење, инфантилното голтање, инкомпетентните усни, како и присуството на интерденталeн сигматизам.

Примарна улога при формирање на скелетните форми на отворениот загриз, имаат генетските фактори, а нарушените функции и макроглосијата се дополнителни фактори кои влијаат на формирањето на истиот.

Во однос на можностите и модалитетите за третман на отворениот загриз, истите варираат во зависност од возраста на индивидуата, како и од етиолошките фактори кои биле причина за нивното настанување.

Според Isaacson и Worms спонтана корекција на малоклузијата се јавува во 80% од случаите во мешана дентиција.[9] Parker и Johnson, пак предложиле примена на интерцептивен третман за случаи кај кои не дошло до спонтана корекција.[10]

2. Литературен преглед

Основните етиолошки фактори на антериорниот отворен загриз се наследни и надворешни фактори. Во фазите на млечна и мешана дентиција најчеста причина за појава на отворениот загриз се надворешните фактори: хипертрофијата на крајници, дишењето на уста и лошите навики. Во тој период скелетните промени се мали. Од тие причини, многу е важно рано да се стопираат надворешните етиолошки фактори, затоа што во фаза на трајна дентиција зафатеноста на денто-алвеоларните и скелетните структури е поголема, особено ако е комбиниран со вертикален тип на раст. Поради тоа, третманот во подоцнежен период е посложен и нестабилен, а во некои случаи вклучува и примена на ортогната хирургија.

За правилна дијагноза мора да се разбере дека секоја малоклузија има дентална и коскена компонента. Всушност, преовладување на една од овие компоненти ја одредува неговата главна карактеристика: дентална или скелетна.[11]

Отворениот загриз може да биде едноставен - кој се карактеризира со потешкотии во ерупцијата на фронталните заби и промени во алвеоларниот раст; и скелетен - кога постојат вертикални скелетни дисплазии.

Кога со кефалометриска анализа ќе се утврдат нормални вредности во вертикален правец, а проблемот е во поставеноста на забите и димензиите на алвеоларниот продолжеток, отворениот загриз е едноставен.[12]

Поради бројни етиолошки фактори опишани во литературата, предложени се различни типови на третман за корекција на антериорниот отворен загриз. Во основа, можностите на ортодонтскиот третман варираат од: модификација на однесувањето во правец на елиминација на абнормалните навики или функции; екструзија на антериорните или интрузија на постериорните заби со фиксни ортодонтски апарати , како и комбиниран ортодонтско - хируршки третман со паралелно делување на обете вилични бази. Сепак, постои еден консензус дека третманот на антериорниот отворен загриз е комплициран, тежок и со мала стабилност, т.е. тенденција за рецидив.[13]

Во зависност од етиологијата на отворениот загриз постојат т.н. едноставни техники со кои етиолошкиот фактор се отстранува и оклузалните соодноси се корегираат со фаворизирање на нормален еруптивен процес или малоклузијата се корегира со користење на ортодонтски апарат. Кај случаи кај кои има нејасна етиологија честопати се комбинираат различни техники на третман.

Кај индивидуи со млечна дентиција каде лошите навики се причина за појава на отворениот загриз (цицање на прст или тискање на јазик), третманот се состои од контрола на лошите навики која може да овозможи забите да никнат во нормална положба.

Johnson и Larson[14] сугерираат дека терапијата треба да започне во оној момент кога бенефитот од прекин на навиката е поголем од ризикот за пациентот (од дентален, емоционален и психолошки аспект).

Антериорниот отворен загриз бара од ортодонтите итна интервенција, после петтата година од животот, пред никнувањето на трајните заби. Колку порано се спроведе третманот, резултатите се побрзи и постабилни. Во тек на фазата на ран ортодонтски третман, иако релативно едноставно, постои потреба за мултидисциплинарен пристап кој вклучува различни профили и кадри, како психолози, логопеди и оториноларинголози.

Worms и сор.[15] со својата студија во која испитувале 1408 лица за процена на оклузалните отстапувања, на возраст од 7 до 21 година; утврдиле спонтана корекција од 80% на антериорниот отворен загриз. При тоа биле користени апарати како "tongue crib" или "јазична решетка" за пренасочување на антериорно поставениот јазик.

Erverdi и сор.[16] го проучувале ефектот од терапијата со апаратот "јазично креветче (јазична решетка)" или "tongue crib" за антериорен отворен загриз: најзначајни промени се ерупција на инцизивите и интрузија на првите мандибуларни молари и намалување на висината на долниот дел на лицето. Се смета дека овие наоди се резултат на постериорното држење и позиционирање на јазикот.

Миофункционалната терапија исто е една од методите на третман на отворениот загриз, но само во комбинација со други тераписки методи. Не постојат научни докази кои ја поткрепуваат миофункционалната терапија како ефикасна во третманот на отворен загриз.[17]

Терапијата со апарати обично има една од неколку цели: да ја спречи ерупцијата на забите и со тоа да го контролира вертикалниот раст и развој, да го намали или пренасочи вертикалниот скелетен раст со интраорални или екстраорални сили, или да ги екструдира фронталните заби.

Нагризните гребени често се користат како составен дел на ортодонтските апарати за контрола на ерупцијата на бочните заби. Со ограничување на ерупцијата, скелетниот раст е насочен повеќе нанапред, а помалку вертикално.

Dellinger и сор.[18] го опишале користењето на Активниот Вертикален Коректор (AVC) - мобилен или фиксен ортодонтски апарат кој ги интрудира постериорните заби на максилата и мандибулата со примена на реципрочни сили, овозможувајќи ротација на мандибулата кон напред и горе. Овој апарат врши корекција на отворениот загриз со тоа што ја намалува предната лицева висина.

Haydar и Enacar[19] користеле Frankel апарат тип 4 (FR4) за корекција на отворени загризи, но овој апарат има дентоалвеоларен ефект, а не делува на скелетните структури.

Kiliaridis и Egermark, применувале вградени магнети во нагризните гребени на апаратите со тенденција да извршат интрузија на моларите и корекција на отворениот загриз.[20]

Kustler и Ingervall го споредувале дејството на нагризни бедеми со пружини (федери) и нагризни бедеми со одбојни магнети. Нивните резултати покажале просечно подобрување на отворениот загриз од 1,3 mm во групата со пружини и 3 mm во групата со магнети. Постоела тенденција за рецидив, но сметале дека истиот може да се надмине со долга фаза на активна ретенција.[21]

Iscan[22] компарира нагризни блокови со опруги и пасивни нагризни блокови и при тоа не е утврдена значајна разлика меѓу нив. Според неговите клинички сознанија континуираната сила може да изврши интрузија на бочните заби. Оваа контрола е потребна сé додека не заврши вертикалниот раст. Одржувањето на корекцијата на ортодонтската неправилност е најтешка задача.

Во корекција на скелетниот отворен загриз се применуваат различни апарати, како активатори, бионатори, регулатори по Frankel (кои содржат бочни нагризни бедеми) и се употребуваат за контрола на вертикалниот максиларен раст во периодот на мешана дентиција.

Weinbach и Smith[23] покажале дека бионаторот може да се користи во третман на отворен загриз, посебно ако е во моларен однос од II класа.

Од фиксните апарати кои наоѓаат примена во третманот на отворениот загриз, покрај конвенционалните фиксни апарати бондирани во двата дентални лака и примената на интермаксиларна тракција; за третман на отворениот загриз се користи и екстраорален Хедгер апарат. Најголем проблем со овој апарат е тоа што е речиси невозможно да се одржи чиста вертикална сила. Weislander[24] предложил Хедгер апаратот да се носи 12-14 саати на ден со сила од 400 – 450г. на секоја страна за да истиот има скелетен ефект.

Покрај овие техники, методи и апарати, посебно место во третманот на скелетните отворени загризи од аспект на камуфлажен ортодонтски третман, со цел да се избегне ортогнатата хирургија е примената на техниката на Multiloop Edgewise Archwire која ја развиле тим јапонски ортодонти – Kim и Sato, користејќи ја како основа промената на инклинацијата на оклузалната рамнина.

3. Цел на трудот

Целта на овој стручен специјалистички труд е:

- да се направи преглед на литературата на досегашните знаења од областа на антериорниот отворен загриз,
- да се посочат етиолошките фактори кои доведуваат до развој на овој тип на вертикална неправилност и
- да се презентираат различни видови тераписки модалитети, со посебен акцент на примена на MEAW (Multiloop Edgewise Archwire) техниката во третманот на антериорниот отворен загриз со која се постигнува поголема оклузална стабилност во однос на останатите техники и методи на ортодонтски третман

4. Материјал и метод

За реализација на поставената цел, извршена е анализа на литература од публикации со релевантни теми и трудови со постари и понови сознанија од испитуваната област. Интегративниот преглед се одвиваше во пет фази.

- Во првата фаза зацртана е оправданоста и целта на истражувањето.
- Во втората фаза како извори на истражување дефинирани се базите на податоци на Academia Edu, Pubmed и Google Scholar.
- Во третата фаза на критериуми на вклучување беа: статии насочени на ортодонтско лечење на антериорен отворен загриз кои ги содржат следните клучни зборови: anterior open bite, etiology of open bite, treatment of open bite, multiloop edgewise archwire.
- Четврта фаза е критичка евалуација преку скрипта за прибирање на податоци.
- Во петта фаза добиени се податоци со анализа на содржината за теоретска евалуација. Проследувајќи и користејќи постари и понови публикации во литературата за оваа проблематика во оваа стручна студија дадовме посебен акцент на MEAW (Multiloop Edgewise Archwire) техника за корекција на антериорен отворен загриз.

5. Дискусија

Во литературата се среќаваат разни опции за корекција на отворениот загриз почнувајќи од промена на начинот на дишење, примена на миотерапија, разни типови на ортодонтски апарати за контрола на лошите навики, како и функционални ортодонтски апарати и фиксна ортодонтска терапија.

Промена на начинот на дишење

Кај деца кои имаат опструкција на дишните патишта Linder и Arensen предложиле во рана возраст (од 6 до 8 години) да се изведе хируршки третман (аденоидектомија) и да се обезбеди непречен постоперативен раст на лицевите структури.[25]

Промената од дишење на уста до дишење на нос доведува до подигнување на позицијата на јазикот и мандибулата, зголемување на ширината на максилариот дентален лак и намалување на долната лицева висина.

Миотерапија

Оваа терапија се спроведува кај пациенти со отворен загриз кај кои постои хипотонија на m.orbicularis oris и на мускулите елеватори, па се изведуваат вежби за зајакнување на m.maseter – забите се поставуваат во оклузија и се врши ритмичко стискање 5 пати дневно по 15 секунди; се бара од пациентот да држи парче хартија помеѓу усните; се прави вежба на голтање при што се поставува врвот на јазикот на палатумот, се затвораат усните и забите и се голта со јазикот поставен во таа позиција; при полуотворена уста, со палецот и показалецот се влече мандибулата надолу со истовремен отпор за затворање на устата; џвакање на цврста и конзистентна храна. Целта на миотерапијата е зголемување на тонусот на џвакалната и мимичната мускулатура и со неа можно е подобрување на аномалијата во склоп на ортодонтската терапија.[26]

Ортодонтски апарати за контрола на лошите навики

“Tongue crib” или “јазично креветче“ – инхибиторен апарат – ги спречува лошите навики тискање на јазик и цицање на прст (сл. 1).

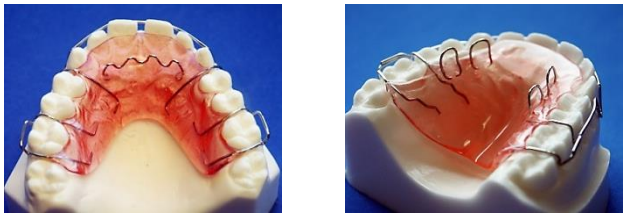

Слика 1. Апарати со различен вид на „завеса“- решетка за јазикот

Вестибуларна плоча со жичена решетка (сл. 2) – во плочата се вметнува жица со дебелина од 0,7 мм која се витка во форма на решетка (штитник). Се поставува на оралната страна на вестибуларната плоча и отстојува 2-3 мм од оралната површина на фронталните заби. Се внимава да не биде поставена ниту премногу високо ниту премногу ниско за да не врши повреда на меките ткива.

Слика 2. Вестибуларна плоча со жичена решетка

Доколку кај пациентот постои некоја лоша навика, пример, цицање на прст или тискање на јазик, индицирана е примена на вестибуларна плоча според Muppy (сл. 3) која од оралната страна има метална конструкција со акрилатно топче. На тој начин се спречува тискање на јазикот помеѓу денталните лакови и негово ретренирање.[27]

Слика 3. Вестибуларна плоча според Muppy

Функционални апарати

Овие апарати се дизајнирани за да ја репрограмираат невромускулатурата и да го променат меѓувиличниот сооднос, а со тоа го менуваат и функционалниот матрикс на лицето.

(а) Активатор – Stellzig и сор. во 1999 година вовеле еластичен активатор за третман на отворен загриз.[28] (сл.4). Акрилатот на латералните оклузални

гребени е заменет со еластични гумени туби. Со помош на стимулирачка ортопедска вежба (со ефект на гума за џвакање) овој еластичен активатор ги интрудира горните и долните бочни заби. Исто така, тој доведува до антериорна ротација на мандибулата (обратно од стрелките на часовникот) и намалување на гонијалниот агол.

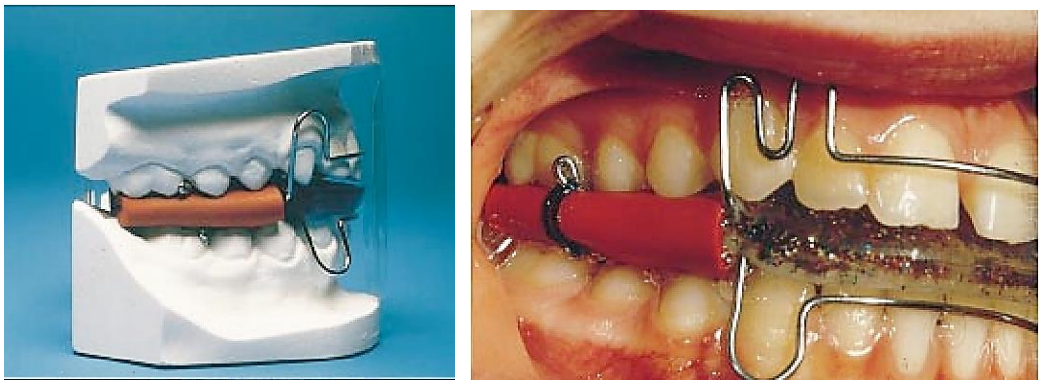

Слика 4. Еластичен активатор

(б) Регулатор на функција по Frankel, тип IV

Конструкцијата на овој регулатор РФ4 (сл.5) се состои од два букални штитници, пелоти за долната усна, лабијален лак, палатинален лак и четири оклузални потпирачи. Се применува кај пациенти со отворен загриз со сагитален меѓувиличен сооднос во I класа. Кај малоклузиии со изразена компресија на максиларниот дентален лак може да се вгради и шраф за трансверзално проширување.

Слика 5. Регулатор на функција по Frankel, тип IV

Во однос на примената на овој апарат - регулатор на функција Frankel , тип IV- битно е да се напомене дека фазата на прилагодување трае неколку месеци. Истиот се носи во текот на денот и навечер за спиење, а не се користи само при јадење.

Првата контрола се прави после период на адаптација од 14-тина дена. Кога апаратот дефинитивно ќе се прифати од страна на пациентот, контроли се прават на секои 4-6 месеци.

Апаратот може да се користи и во фазата на ретенција и тоа само во текот на ноќта.[26]

(в) Твин блок апарат – ортодонтскиот третман со овој функционален апарат може да се примени кај различни малоклузии, меѓу кои и отворен загриз. Се состои од две посебни акрилатни плочи со кои истовремено се корегира малоклузијата и во двете вилици (сл.6).

Слика 6. Twin block апарат за корекција на антериорен отворен загриз

Овој апарат ја користи силата која потекнува од активноста на мускулите во орофацијалната регија и ја пренасочува на одредени делови на дентофацијалниот систем и доведува до терапевтски ефект.

Кај случаи на малоклузија со присутен отворен загриз, контактот помеѓу оклузалните нагризни блокови и бочните заби треба да се одржува со цел да се спречи ерупцијата на бочните заби.

Ако е потребно, кај одредени случаи, се поставуваат headgear туби на горните молари и се спроведува висока екстраорална тракција со цел да се интрудираат максиларните молари.

(г) Модифициран Thurow апарат – овој модифициран апарат има акрилатен оклузален сплинт и шраф за експанзија кој ја насочува вертикалната сила врз бочните заби и алвеоларниот гребен[29] (сл. 7).

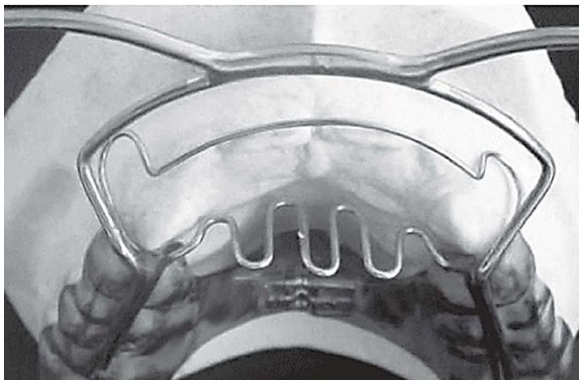

Слика 7. Модифициран Thurow апарат во комбинација со headgear за третман на малоклузија II класа со отворен загриз

(д) Магнети – Dellinger 1986 година прв применил магнетски апарат за третман на отворен загриз. Неговиот "Активен Вертикален Коректор" се состои од два апарати (максиларен и мандибуларен) кои содржат четири самариј – кобалт магнети, по два од секоја страна. Авторот ги опишува како енергизиран загризен блок. Магнетите произведуваат повратна интрузивна сила од 600-650 гр по страна[30] (сл. 8).

Слика 8. Активен вертикален коректор – активирање и дејство со помош на вградени магнети

Фиксна ортодонтска терапија

Во третман на отворениот загриз се користат и фиксни ортодонтски апарати поставени во максиларниот и мандибуларниот дентален лак, вклучувајќи ги следните елементи и помошни средства:

- Примена на вертикална еластична влеча (Нанда, 2012) – при што намалување на отворениот загриз настанува со екструзија на инцизивите. Главен проблем на оваа тракција е потешкотијата во однос на контролата на големината на силата и степенот на рамномерност на применетите сили (сл. 9).

Слика 9. Интермаксиларна тракција за корекција на антериорен отворен загриз

- Примена на екструзиони лакови.

  Индикации за нивна употреба се:
  - кај пациенти кои не сакаат да носат предни вертикални еластици
  - кога горните и долните оклузални рамнини се разминуваат пред првите премолари (сл. 10)
  - кога е потребна постојана екструзивна сила на фронталните заби со минимални промени во бочната регија

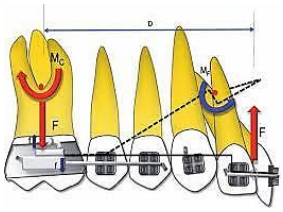

а) б)

Сл.10. Лак за екструзија

а) Лак за корекција на антериорен отворен загриз - екструзија во фронтална регија, а интрузија на забите во бочниот сегмент

б) Механизам на делување на екструзиониот лак

- Екстракции – Предложени се различни видови на екстракции за корекција за антериорен отворен загриз, вклучувајќи екстракции на втори молари, на први молари, на втори премолари и први премолари. (Nanda, 2012)
  - Екстракција на вториот молар – предложена е како практична опција кај пациенти кои имаат антериорен отворен загриз со контакт исклучиво на тие заби и дивергентни оклузални рамнини.
  - Екстракција на прв молар – обично се екстрахира прв молар само ако постои опсежна кариозна лезија. Ако вториот молар не е еруптиран, тогаш екстракцијата на првиот молар би ја елиминирала зголемената вертикална висина.
  - Екстракција на премолари - екстрација на прв или втор премолар е најчесто разгледувана алтернатива за лечење на антериорен отворен

загриз. Кај пациенти кај кои се екстрахирани премолари екструзија на предниот сегмент помага во затворање на отворениот загриз.

- Привремени уреди за сидрење (Temporary Anchorage Devices – TAD) –
  - осигурува изворно сидриште за интрузија на моларите. Главна предност на моларната интрузија со овие уреди е поволна промена на скелетот и подобрување на дентофацијалната естетика на пациентот. Предложена големина на сила за моларна интрузија е од 50 до 200 г по заб. За масовна интрузија на премолари и молари потребна е сила од 20 до 400 г. Времето потребно за интрузија на максиларните молари е од 5 до 7 месеци за просечна интрузија од 2 до 4 мм. (сл.11)
  - Sugawara и сор. пријавиле средна интрузија од 1,7 мм до 2,8 мм за првиот и вториот мандибуларен молар кога се користени мини плочи.

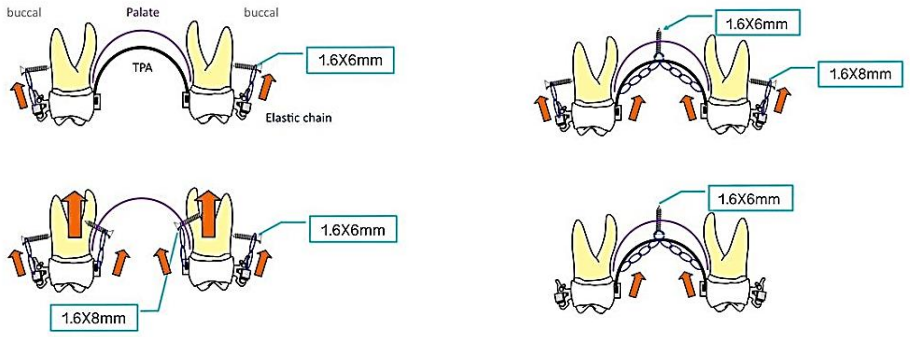

Слика 11. Интрузија на молари со примена на мини импланти

Моларна интрузија може да се постигне со различни типови на TAD.

Линијата на силите за моларна интрузија го одредува бројот на мини имплантите, букално или палатинално поставување, директно или индиректно сидриште и анатомско поставување на TAD (сл. 12).

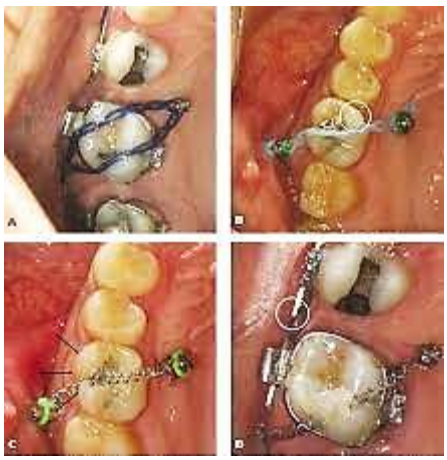

Слика 12. Интрузија на молари со помош на TAD со примена на различни типови на помошни средства за нивна интрузија

- Скелетен анкоражен систем (Skeletal anchorage system – SAS) – Umemori и сор. 1999 година го опишале системот за скелетна анкоража за интрудирање на молари и корекција на отворен загриз.[31]
  - Се состои од титанска мини плоча која привремено е имплантирана во максилата или мандибулата како неподвижно сидриште (сл. 13).

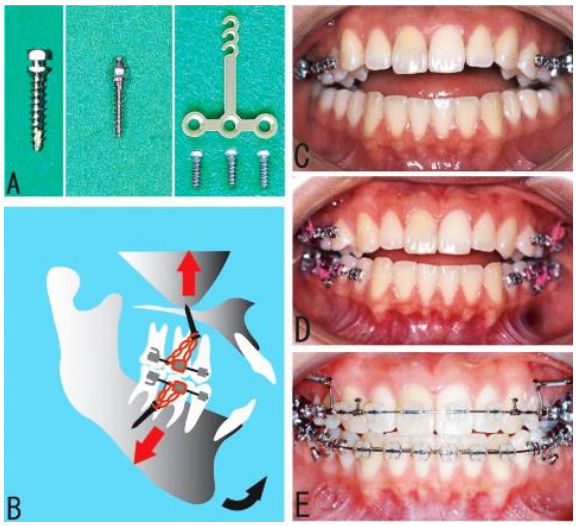

Сл.13. Скелетен анкоражен систем (Skeletal anchorage system – SAS)

A. Титаниумска плочка за максилата и мини имплант за мандибулата

B. Поставен анкоражен систем во горна и долна вилица

C. Интраорален приказ на пациент со антериорно отворен загриз пред почеток на третман

D. Во тек на третман

E. Во завршна фаза на третман со фиксни апарати

Хируршки третман на антериорен отворен загриз

Еден од најтешките дентофацијални деформитети со кој хирурзите и ортодонтите се соочуваат е антериорниот отворен загриз, како еден од формите на неправилностите во вертикален правец.

Утврдувањето на причината за развојот на антериорен отворен загриз и поставувањето на дијагнозата се комплицирани поради невромускуларните и генетски влијанија.

Долгорочна скелетна и дентална стабилност е речиси секогаш загрижувачка поради влијанието кое го има невромускулатурата на репозиционираните вилици и стабилноста на забите после вертикалната ортодонтска биомеханика која е применета и потребна за затворање на отворениот загриз.[32]

Антериорниот отворен загриз може да биде последица на изостанок на никнувањето на предните заби, но најчесто е предизвикан од ротација на вилиците или прекумерно ерупција на забите во постериорната регија.

На кефалометриска анализа, главни показатели на скелетниот однос се краткиот мандибуларен рамус и ротацијата кон долу на задниот дел на максилата.

И двата параметри имаат тенденција да доведат до ротација на мандибулата кон назад и доле и со тоа се зголемува предната лицева висина и се раздвојуваат предните заби од двата дентални лака. Сепак, една третина од индивидуите кои имаат потреба за корекција на „синдромот на долго лице“ имаат нормален или длабок загриз, наместо отворен загриз, поради компензациската ерупција на антериорните заби.[33]

За успешен третман на скелетениот отворен загриз во текот на растот на индивидуата потребна е контрола на растот на максилата кон долу и контрола на никнувањето на постериорните заби со што се спречува ротацијата на мандибулата и тоа е исклучително тешко да се постигне.

Континуираниот вертикален раст до доцниот тинејџерски период честопати претставува голем проблем откако е завршен ортодонтскиот третман. По појавата на прекумерен вертикален раст, постојат само два пристапи во третман на отворениот загриз: да се екструдираат предните заби (со што останува некорегирана скелетната компонента на деформитетот) или да се интрудираат бочните заби.

Кога би можел да се развие соодветен систем на сили, би било можно да се интрудираат бочните заби. Ова најчесто се реализира со помош на загризни блокови помеѓу бочните заби, со или без магнети, кои можат да го спречат нивното понатамошно никнување, но значајна интрузија кај адолесценти и возрасни тешко се документира и ретко кога се постигнува.[34]

Кога се јавува прекумерниот вертикален развој, ортогнатски хируршки зафат е најдобрата опција за корекција на ротацијата на виличните бази и редукција на предната лицева висина.

Wassmund, прв ја применил остеотомијата Le Fort тип I (сл. 14), за подобрување на максиларните деформитети, а подоцна истата ја модифицирале повеќемина (Obwegeser, Bell). Откако е потврдена темелната сигурност на оваа метода, направени се нејзини различни подобрувања.[35]

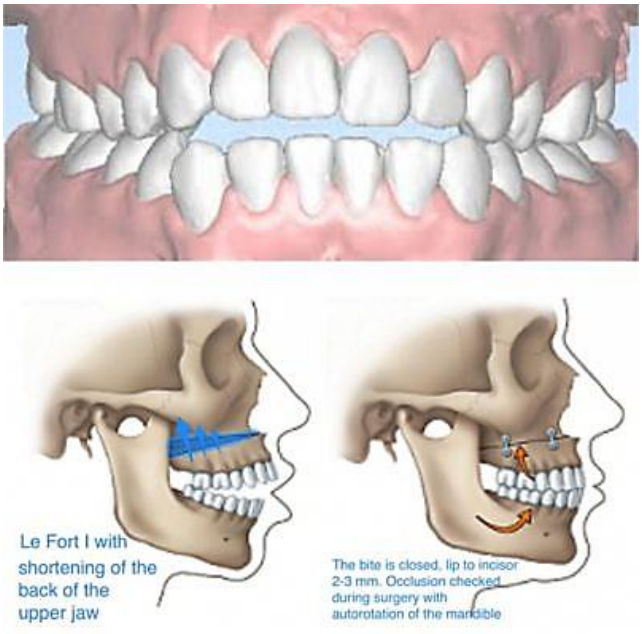

Слика 14. Остеотомија Le Fort тип I за корекција на антериорен отворен загриз

Во многу случаи се користи сегментирана остеотомија Le Fort I – со цел да се постигне координација помеѓу максиларната и мандибуларната дентиција, при тоа максиларната дентиција може да се подели на повеќе делови преку изведување на дводелна, троделна или четвороделна остеотомија (сл. 15), модифицирана висока Le Fort I остеотомија и други методи.

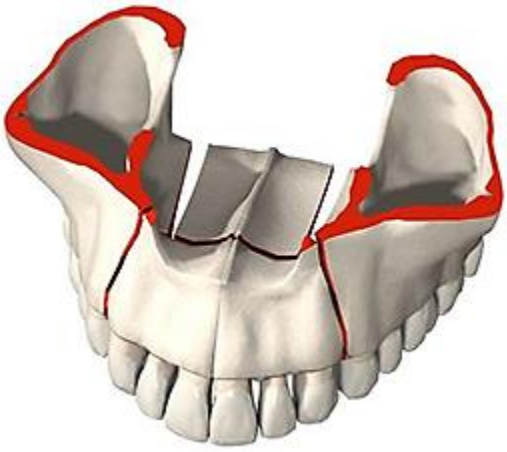

Слика 15. Сегментирана остетомија на максилата

Кај максиларни деформации нужна е ортогната хирургија со максиларна остеотомија, меѓу кои Le Fort тип I остеотомија е корисна метода која може да се примени на различни типови максиларни деформации меѓу кои и антериорен отворен загриз. Овој хируршки зафат може да воспостави поскладна и постабилна оклузија.

Hoppenreijs и сор. анализирале примерок од 267 пациенти од три различни установи во однос на стабилноста на оклузалните соодноси по извршени хируршки корекции. Кај испитаниците, била присутна максиларна хиперплазија, оклузален сооднос во I класа или II/1 класа и антериорен отворен загриз.

Утврдиле скелетна и денто-алвеоларна стабилност на максилата и промена на положбата на мандибулата и инцизивите по изведените хируршки постапки и процедури.

Кај сите пациенти била направена Le Fort I интрузиска остеотомија, а кај 92 пациенти била направена и сегментација на максилата. Покрај ова, дополнително била направена билатерална сагитална сплит остеотомија кај 123 пациенти. Кај 153 пациенти била користена интраосеална фиксација, а кај 114 пациенти – ригидна внатрешна фиксација. Кефалометриските рентген снимки биле направени во неколку наврати: пред ортодонтскиот третман, пред операцијата, непосредно после операцијата, година дена после операцијата и најдоцен follow-up. Просечното следење на пациентите било 69 месеци (интервал од 20 до 210 месеци).

Од нивните искуства се доаѓа до заклучок дека пациентите со антериорен отворен загриз, третирани со едноделна или повеќесегментна Le Fort I остеотомија, со или без билатерална сагитална сплит остеотомија, покажале добра скелетна стабилност на максилата. Ригидната внатрешна фиксација овозможила најдобра максиларна и мандибуларна стабилност.

Просечна вредност на големината на вертикалната инцизивна стапалка при најдолг follow-up изнесувала 1,24 mm, а недостаток на преклопување помеѓу инцизивите бил присутен кај 19% од пациентите. Загризот не се разликувал значајно при примената на различни тераписки процедури, веројатно поради компензациски движења на мандибуларните и максиларните инцизиви.[36]

Multiloop Edgewise Archwire техника

Антериорен отворен загриз е тежок проблем во ортодонтската пракса. Поради одвоени оклузални рамнини на максиларната и мандибуларната дентиција, отворениот загриз би се конфигурирал со предна дивергенција на овие рамнини, наместо преклопувањето кое е присутно кај случаи со нормална оклузија.

Оваа малоклузија обично е поврзана со одредени внатрешни промени на темпоромандибуларниот зглоб (дегенеративни промени, остеоартрит).[37]

Голем дел од пациентите со антериорен отворен загриз имаат и дентоалвеоларна компонента и зголемена вертикална димензија на краниофацијалните структури.

Во корекцијата на скелетниот отворен загриз потребна е комбинација на ортогната хирургија и ортодонтски третман со цел да се постигне стабилна оклузија, прифатлива естетика и подобрена функција.

Но, оперативниот третман може да биде прескап за некои пациенти, а други не сакаат да прифатат таква инвазивна интервенција. Во тие случаи, единствен избор на ортодонтот е да направи обид да го реши проблемот со т.н. камуфлажен ортодонтски третман.

Young H. Kim, DDS, DMD, MS во почетокот на 1970-тите го развил Multiloop Edgewise Archwire (MEAW) апаратот во својата ординација во Weston, Mass и истиот се користи повеќе од три децении (сл.16). Овој апарат овозможува третман на отворени загризи и други тешки малоклузии со одлични клинички резултати.[38]

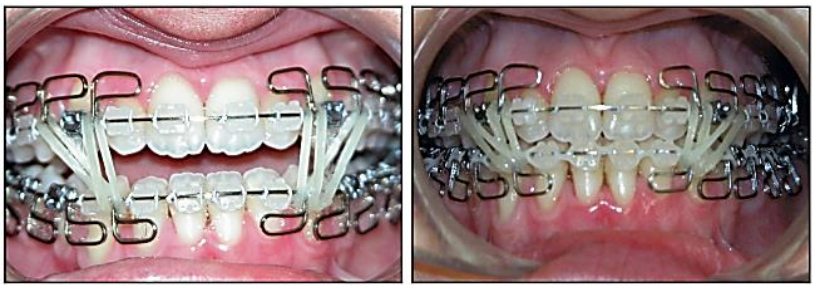

Слика 16. Multiloop Edgewise Archwire (MEAW) апарат

Во меѓувреме, на Одделот за ортодонција на Стоматолошки факултет во Канагава, Јапонија, проф.др. Садао Сато, DDS, DDSC, ја истражувал етиологијата на различни малоклузии и заклучил дека постериорната оклузална рамнина е примарна детерминанта која ја одредува положбата на мандибулата. Меѓутоа, Сато не можел да пронајде апарат кој би ја контролирал оклузалната рамнина на начин на кој тој сакал.

Во 1985 година се запознал со техниката на Ким и заклучил дека со MEAW апаратот може да ги примени своите начела за контрола на оклузалната рамнина и да влијае на положбата на мандибулата.

Сато и неговите колеги развиле механички систем со MEAW апаратот и успеале ефективно да лечат дури и најтешки малоклузии контролирајќи ја максиларната оклузална рамнина во три димензии.[39]

Цели на третманот се правилна вертикална положба на максиларните инцизиви, компатибилна инклинација на максиларната и мандибуларната оклузална рамнина и правилна инклинација на бочните заби.

Обликот на MEAW првенствено е облик на идеална жица со рабен лак и додаток на јамка. Вертикалната компонента на јамката служи како прекин помеѓу забите, дава флексибилност на жицата и овозможува хоризонтална контрола на положбата на забите.

Хоризонталната компонента дава поголема флексибилност и овозможува вертикална контрола. Должината на жицата е 2,5 пати поголема од стандардните димензии на обичните лакови и овозможува десеткратно намалување на стапката на оптеретување.

За разлика од други апарати кои ја дезартикулираат дентицијата во обид за модификација на скелетната рамка, MEAW апаратот го користи делувањето на антагонистичките тубери и јамички и нивниот проприоцептивен внес и импулс за да ја води позицијата на мандибулата.

Поединечните заби делуваат како интегрални членови кои ја сочинуваат оклузалната рамнина.

Овој апарат е направен од жица со димензии 0,016 x 0,022 Blue Elgiloy која се испорачува со должина од 14 инчи (35,56 cm). Еден MEAW вклучува поголем дел од должината на 14 инчи што е индикативно за неговата флексибилност. Ким направил студии кои покажале низок степен на стапка на отклон при оптеретување на MEAW во споредба со жиците од нерѓосувачки челик.[40]

Главна компонента на овој апарат се L-јамките т.е. јамки со форма на чизма кои почнуваат дистално од максиларните и мандибуларните латерални инцизиви и продолжуваат на секое од интерпроксималните контактни подрачја на букалните сегменти. Димензијата на јамките е речиси еден инч од должината на жицата помеѓу брекетите и делуваат како распрскувачи на силата од заб на заб.

Јамките овозможуваат ефективна тродимензионална контрола на поединечни заби и делуваат ускладено за да ги контролираат оклузалните рамнини. Основната активација на MEAW апаратот е прогресивен „tip back“, кој се користи во комбинација со предни вертикални еластици и ги исправува и интрудира моларите вршејќи истовремено контрола на екструзијата на инцизивите.

На овој начин се искосува максиларната оклузална рамнина и се израмнува мандибуларната оклузална рамнина. Оваа акција кај индивидуи со отворен загриз овозможува адаптација на мандибулата во правец спротивен од стрелките на часовникот, со тенденција да го „затвори“ загризот.

Покрај оваа, другите активации на апаратот вклучуваат придвижување на јамките горе и долу. На тој начин, лесно може да се контролира

тродимензионалната ориентација на оклузалните рамнини и вертикалната димензија. Главната вертикална активација се одвива на втората јамка (дистално од канинот). Активацијата се врши секои 4 недели за максимална ефикасност.[41]

Еластиците генерираат сили кои го надополнуваат активирањето на лаковите жици. Предните вертикални еластици овозможуваат активирањето на „tip back“ да го изразат нивното дејство, додека кратките интермаксиларна тракција од II класа и III класа, обезбедуваат антериорна или постериорна компонента на ортодонтската сила (сл.17). Овие антеро-постериорни вектори треба да се одржуваат кратки со цел да се избегнат несакани ефекти на подолги антеро-постериорни интермаксиларни сили врз оклузалните рамнини. Вертикалната компонента на силата обезбедена од еластиците го зголемуваат недостатокот на тонусот на периоралната мускулатура кај пациентите со овој вид на тешки малоклузии. Гумичките кои обично се користат испорачуваат сила од 170 г, 3/16 инчи.

Слика 17. Корекција на антериорен отворен загриз со MEAW техника и примена на еластична тракција - антериорна и II класа

Малоклузиите каде е присутен отворен загриз обично се карактеризираат со со зголемен краниомандибуларен агол (“high angle“) и интермаксиларната тракција тип класа II и класа III, имаат тенденција да доведат до флексија на кранијалната база. Оваа флексија создава дефициентна антеро-постериорна димензија на максилата што предизвикува од своја страна - постериорна денто-алвеоларна дискрепанца.

Моларите во развој немаат доволен простор и се “истиснати” што резултира со прекумерен вертикален развој на постериорниот дел на максилата. Ова предизвикува порамнување на максиларната оклузалната рамнина (во правец кон долу во задниот дел).

Мандибулата се адаптира на зголемената вертикална висина на моларите преку антериорна ротација што резултира со протрузиско придвижување.

Кај случаи каде што постои слаба периорална мускулатура, пр. при дишење на уста, мандибулата не може да се адаптира преку антериорна ротација и има тенденција да ротира надолу и наназад што резултира со отворен загриз.

Со ублажување на постериорната дискрепанца и реконструкција на оклузалната рамнина (со типинг кон долу во фронтот) случаи со класа III можат да се третираат со одлични стабилни резултати.

Gum Metal**.** Третманот со MEAW продолжува да се развива. Нова супереластична титаниумска легура која е развиена од Toyota Central R&D Laboratories го пробила патот во ортодонцијата во Јапонија. Rocky Mountain Morita Corporation со седиште во Токио ги претставила Gum Metal лаковите на тој пазар.

Оваа нова легура покажува еластични својства како NiTi, но може да се витка подеднакво лесно како жиците од Blue Elgiloy.

Пионерите како Akiyosi Shirazu, DDS, DMedSci, ги вклучиле овие жици во својот MEAW третман со одлични рани резултати.

Поради единствените својства на оваа нова легура, помали вертикални и омега јамки ги заменуваат L-јамките што овозможува ефикасни нивоа на сила и многу поголема удобност на пациентот.

Стапка на отклон при оптоварување на MEAW - Load deflection rate of MEAW

Со цел да се квантифицираат единствените механички својства на MEAW (повеќејамковна лачна жица) измерена е нејзината стапка на отклон при оптоварување (LDR – load deflection rate) и LDR на различни лачни жици во поединечно интербрекетно растојание.[42]

Стапката на отклон при оптеретување (LDR – load deflection rate) е дефинирана како надворешно оптеретување потребно за деформација на една единица и во ортодонцијата означува сила генерирана од деформација на единица должина.

Жиците на MEAW лакот се изработени од 0.016 x 0.022 инчи Пермахром жици од нерѓосувачки челик со L-јамки во 4 различни големини.

Припремени се пет примероци од секоја големина за споредба со жици од обичен нерѓосувачки челик, TMA (титаниум-молибден легура) и никел-титаниум (NiTi) жици, сите со исти димензии (табела 1).

Користени се пет примероци за секоја од различните жици со цел да се елиминира можноста за промена на физичките својства на жиците предизвикана од напрегнувањето на повторуваното мерење.

Табела 1. Користени материјали

	Производител	Комерцијално име	Пресек mm²
L-loop	Unitek	Стандардна правоаголна жица	0.406 X 0.556
Жица од обичен нерѓосувачки челик	Unitek	Стандардна правоаголна жица	0.406 X 0.559
Жица од b-Titanium	Ormco	TMA	0.420 X 0.558
Жица од Nickel Titanium	Ormco	NiTi	0.401 X 0.542

LDR е измерен со користење на Instron model 4466 при брзина на крстовидната глава од 1мм/мин и максимален отклон од 1мм.

Регионалната крутост на жицата за MEAW пресметана е во интербрекетни растојанија кои ги измерил апаратот Instron. Наодите се следни:

- LDR на L-јамката на MEAW при поединечна стапка на интербрекетно растојание бил 1:7,54 за обична жица од нерѓосувачки челик, 1:1,76 за Ni-Ti и 1:2,72 за TMA.
- L-јамката на поединечно интербрекетно растојание покажала многу помала крутост на жицата отколку целата жица на лакот, а вредноста на крутоста на жицата се разликувала зависно од регијата.

Жиците за ортодонтски лак со висока стапка на отклон при оптеретување т.е. висок LDR не само што применуваат прекумерна сила на забите, туку и нивната сила брзо опаѓа со придвижување на забите. Жиците кои имаат низок LDR генерираат мала и континуирана сила.
Во завршните фази на примена на фиксна терапија со права жица, жиците од нерѓосувачки челик со висока крутост не само што ја изразуваат секоја особина програмирана во брекетите, туку и го минимизираат индивидуалното движење на забите. Ваква процедура бара период на ретенција пред дебондирање.[42]
Жиците со голема крутост не се прикладни за овозможување на прецизни придвижувања на забите потребни за корекција на сагитални и вертикални дисплазии. Наспроти тоа, при MEAW техника се користи повеќекратна L-јамка за намалување на интерденталниот LDR што овозможува исправање на бочните заби, промена на инклинацијата на оклузалните рамнини и корекција на сагиталниот однос на оклузијата во значително пократок временски период.[43]

Други студии потврдиле дека уникатните особини на MEAW се предизвикани од помалата крутост од онаа присутна кај жици од обичен нерѓосувачки челик, никел-титаниум и TMA жици.[44,45]

И покрај фактот дека Ni-Ti и TMA жиците поседуваат многу помала крутост од MEAW, тие не покажале независно придвижување на забите и карактеристични својства на исправање како што покажала MEAW. Со други зборови, малата крутост на жицата во целина не може да влијае на исправање на бочните заби. Оваа студија е спроведена со цел да се одреди LDR на MEAW на интердентално регионално ниво и да се спореди со жиците од нерѓосувачки челик, Ni-Ti и TMA.

Како што опишал Ким,[46] поединечни L-јамки со 5 различни должини на хоризонталниот дел се изработени од 0,016 x 0,022 инчи Пермахром нерѓосувачки челик (слика 18).

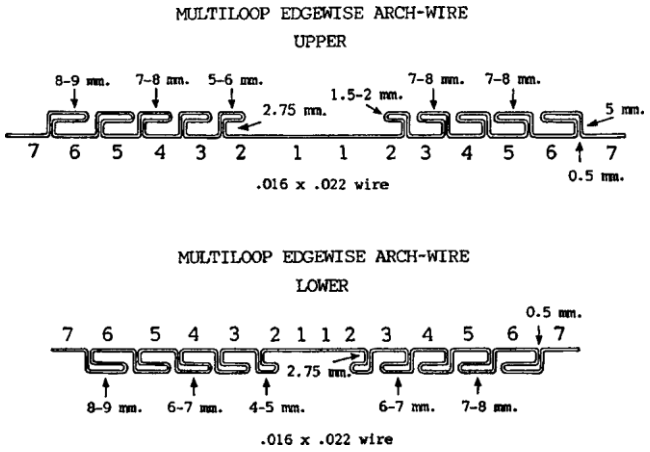

Слика 18. Дијаграм на горна и долна повеќејамковна лачна жица (MEAW)

Жиците се термички третирани на 475 степени 3 минути и електрично полирани 5 секунди. (Big Jane Model E3762). Користени се сегменти на жица од нерѓосувачки челик, TMA, Ni-Ti со големина 0,016 x 0,022 инчи.

Користен е универзален апарат Instron (model 4466) и софтвер серија IX. LDR е измерен при брзина на крстовидната глава од 1мм/мин и максимален отклон од 1мм. Капацитетот на мерната ќелија бил 50 N.

Пет примероци се испитани под секакви експериментални услови со цел да се елиминира можноста за промена на физичките својства на жиците како резултат на напрегнување од повторувачките мерења. Во случај на L-јамката жицата е активирана во правец на затворање на јамката. Примероците на Ni-Ti и TMA се испитани во термостатска водена купка која е одржувана на температура од 37 степени.

LDR на обичната жица бил тестиран, на врвот во пасивна состојба и долу во активна состојба.

Податоците се пренесени од мерната ќелија до софтверот во комјутерот поврзан со Instron.

Вредностите за LDR за различни растојанија помеѓу брекетите се добиени и прикажани на сл. 19 и сл. 20.

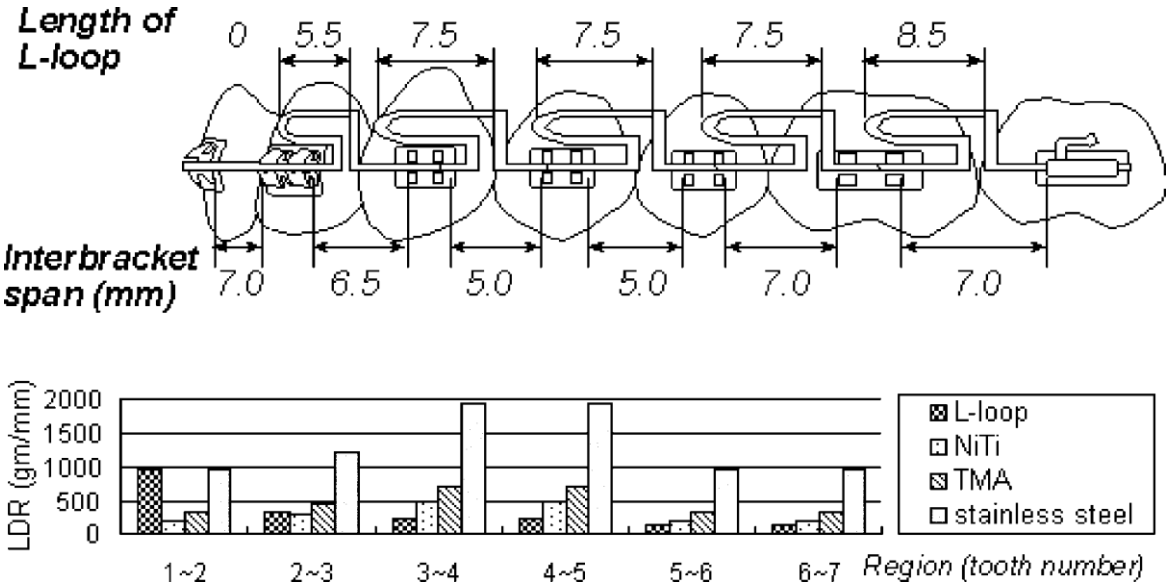

Слика 19. Стапка на отклон при оптеретување (LDR) за секое интербрекетно растојание во максила

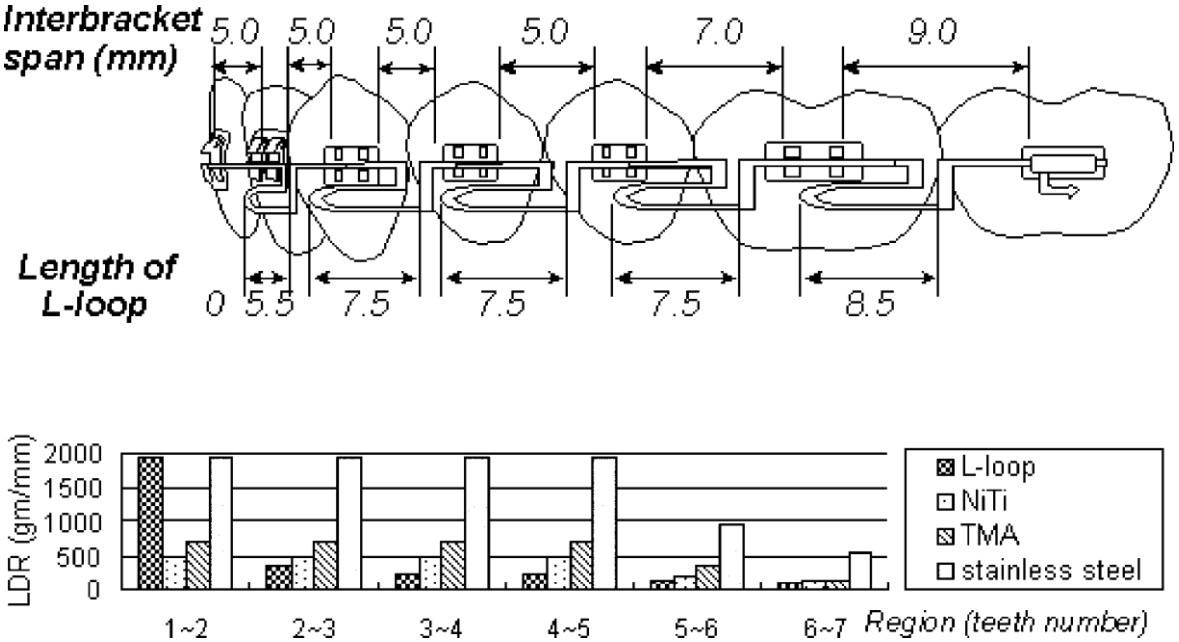

Слика 20. Стапка на отклон при оптеретување (LDR) за секое интербрекетно растојание во мандибула

Клиничко значење на LDR

Постојат различни начини на опишување на физичките својства на ортодонтските жици. Во случај на еластичност или крутост постојат три подрачја на мерење: крутост на материјалот, крутост на жицата и крутост на уредот.[47]

Прво, крутоста на материјалот е дефинирана како однос помеѓу единичниот притисок и единичното напрегање (unit stress и unit strain) обично изразена во паскали или N/mm^2 во склад со модулот на еластичност или Young-овиот модул. Ова ги опишува инхерентните еластични својства на материјалот на жицата без оглед на должината и геометријата на попречниот пресек.

Второ, крутоста на жицата ја опишува инхерентната крутост на жицата одредена од попречниот пресек, обликот и материјалот, но не и од должината и дизајнот на жицата.

Крутоста на жицата на виткање зависи од модулот на еластичност на жицата и моментот на тромост (инерција).

Причината зошто се занимаваме со крутоста на виткање наместо со модулот на еластичност е тоа што крутоста на виткање е од непосредна клиничка важност. Затоа, жици со различен облик, големина и конструкција можат да бидат директно споредени.

Трето, крутоста на уредот, одредена од должината и други фактори на дизајнот на жицата (како што е јамката), е претставена преку LDR, т.е. оптеретувањето потребно за единична должина на отклон. Во ортодонцијата, LDR е сила која ја создава ортодонтскиот апарат кој предизвикува отклон на единицата. LDR на ортодонтскиот апарат зависи од материјалот на жицата (крутоста на материјалот, N/mm на квадрат) презентиран со модулот на еластичност, геометријата на попречниот пресек (крутоста на попречниот пресек и моментот на инерција) и фактор на дизајн на жицата.[47,48]

LDR=крутост на жицата x крутост на дизајнот

Крутоста на жицата=крутост на материјалот x крутост на попречниот пресек

Waters[42] изјавил дека жиците со мала крутост не се во нужна предност во ортодонтскиот третман во секој случај. NiTi жиците со мала крутост се препорачуваат за изразено неправилна положба на забите во рани фази на лечење, тие би биле помалку погодни за стабилизација на компоненти како букалните сегменти кои треба да се спротивстават на силите предизвикани од интермаксиларните еластици. TMA жиците може да се виткаат двојно повеќе од оние изработени од нерѓосувачки челик без трајни деформации, а

испорачуваат вредност на силата помалку од половина од силата на жиците од нерѓосувачки челик, затоа истите се подобри во средни фази на третманот.[49,50]

Waters[42] изјавил дека лаковите со јамки можат да понудат доволно крутост за стабилизирачките делови на лакот и нудат флексибилност таму каде што е потребно.

Всушност, стапката на отклон при оптеретување (LDR) не може во целост да го објасни системот на сили на MEAW.

Моментите на сила се генерираат на поединечните брекети, а потребно е да се земе во обзир LDR поврзан со хоризонталната сила и LDR поврзан со вертикалната сила.

Меѓутоа, ова истражување било ограничено на LDR поврзан со вертикалната сила.

Првата причина и главниот ефект на MEAW е контрола на бочните заби. Значи, главната улога на L-јамката е да се осигура вертикалната контрола на движење на забите.

Втората причина е дека специфично својство на MEAW е да допушта поединечно придвижување на бочните заби.

Регионален LDR за MEAW

Низок LDR не е секогаш нужно корисен за придвижување на забите во секој случај.

Додека NiTi жиците со мала крутост се препорачуваат за изразено неправилна положба на забите во рана фаза на третманот, TMA жиците со умерена крутост и способност за пластична деформација се препорачуваат за средна фаза на третманот. Жици од нерѓосувачки челик со висока крутост се најкорисни во завршна фаза на третманот.

Понатаму, жици со различен LDR ги олеснуваат прецизните придвижувања на забите и најкорисни се, на пр.низок LDR за сегментот на активно придвижување на забите и висок LDR за деловите на сидрење.

Поради тоа, ефикасноста на MEAW механизмот за корекција на сагиталните и вертикалните дисплазии во завршната фаза на третманот е потврдена со бројни студии.[44,45,51,52] Овие единствени ефекти се препишуваат на L-јамките, кои го намалуваат LDR, делуваат како разбивачи на стрес и осигуруваат хоризонтална и вертикална контрола на придвижување на забите. L-јамките имаат различни регионални вредности на LDR – висока вредност за предниот сегмент и ниска вредност за бочните сегменти поради должината на хоризонталниот дел на јамките.

За максиларните жици, LDR за L-јамката е понизок од LDR за други жици, освен за LDR на NiTi помеѓу латералниот инцизив и канинот и односите на LDR за L-јамката и оној за NiTi, TMA и нерѓосувачки челик во просек се 1:1,74, 1:2,74 и 1:7,61 (табела 2).

За мандибуларните жици, иако LDR на MEAW и жицата од нерѓосувачки челик помеѓу централните и латералните инцизиви бил поголем LDR за другите материјали, бил понизок во секоја друга регија со односи во просек 1:1,77, 1:2,69 и 1:7,46 (табела 3).

Табела 2. Однос на регионален LDR на NiTi, TMA и нерѓосувачки челик споредено со LDR на L- јамка (максила)

Регија (Заб бр.)	L-јамка	NiTi	TMA	нерѓосувачки челик
1–2	1.00[b]	0.21	0.36	1.00
2–3	1.00	0.84	1.36	3.77
3–4	1.00	2.10	3.06	8.49
4–5	1.00	2.10	3.06	8.49
5–6	1.00	1.85	3.13	8.67
6–7	1.00	1.85	3.13	8.67
Просек	1.00	1.74	2.74	7.61

Табела 3. Однос на регионален LDR на NiTi, TMA и нерѓосувачки челик споредено со LDR на L-јамка (мандибула)

Регија (Заб бр.)	L-јамка	NiTi	TMA	нерѓосувачки челик
1–2	1.00[b]	0.24	0.36	1.00
2–3	1.00	1.36	1.99	5.51
3–4	1.00	2.10	3.06	8.49
4–5	1.00	2.10	3.06	8.49
5–6	1.00	1.85	3.13	8.67
6–7	1.00	1.44	2.22	6.16
Просек	1.00	1.77	2.69	7.46

Иако, разликата помеѓу LDR на L-јамката и NiTi при долго растојание помеѓу брекетите била мала, разликата била значајна при кратко растојание меѓу брекетите.

Разликите помеѓу LDR на целиот лак и регионалниот LDR можат да се објаснат со два фактори.

Прво, во кривите на напрегнување и деформација на жиците со меморија на обликот, како што е NiTi жицата, крутоста се менува во согласност со количината на еластичниот отклон. Крутоста е релативно висока на почетокот на отклонувањето, но значително се намалува со зголемување на отклонот.

Lee и Chang[44] го истражувале LDR на целиот лак. Во завршната фаза на третманот, отклонот не би преминал преку 1мм, затоа што поголем отклон би

предизвикал пластична деформација на жицата. Затоа, отклон од 1мм бил прикладен за потребите на нивната студија. Нивните резултати покажале дека NiTi и TMA имаат повисок LDR од L-јамката во растојанието меѓу брекетите.

Второ, иако жичаните сегменти вклучени во брекетите не придонесуваат за намалување на крутоста на целиот лак, хоризонталниот дел на L-јамката може да влијае на вертикалниот еластичен отклон и да ја намали крутоста.

Просечната должина на жицата помеѓу дисталниот дел на брекетот на латералниот инцизив и тубата на вториот молар е 43 мм за NiTi и 120 мм за MEAW. Должината на пет твин-брекети во тој сегмент е 18,5 мм.

Односот помеѓу должината на брекетите и должината на целиот лак , кој го одредува LDR во вертикален правец, изнесува 15,49 % за MEAW и 43 % за NiTi, што укажува на значителен пораст на LDR за NiTi.

Може да се сумира дека иако целиот лак на MEAW е покрут од лакот кај останатите мемориски жици, тој има помала крутост во подрачјето помеѓу брекетите каде се вградени L-јамките. LDR на MEAW се разликува од регија до регија.

Релативната разлика на крутост на поединечно интербрекетно растојание може да се пресмета со фиксирање на крутоста на целиот лак на вредност 1.0. На пример, предниот сегмент без јамки има висока крутост што овозможува инцизивите да се подесуваат како целина.

Првата јамка на која обично се поставуваат интермаксиларните еластици двојно е покрута од останатите јамки во максилата и 1,5 пати покрута од останатите јамки во мандибулата. Со тоа се спречува ортодонтската сила која ја генерираат еластиците да се концентрира во регијата на првата јамка и силата се распоредува на другите регии.

Ниската крутост во интербрекетната регија овозможува да се аплицира мала и константна сила која пак овозможува придвижување на забите кон правецот одреден од MEAW.

Од друга страна, голема крутост на жицата на целиот лак овозможува ефективен пренос на ортодонтската сила од предните на задните сегменти.

Крутоста на жицата помеѓу брекетите е поголема отколку во целиот лак кај NiTi, поединечни движења на забите се отежнати, а преносот на сили е неефективен.

Механизмот на делување на MEAW е испитан во студија на фотоеластичност на Lee и Kim[51] и холографска студија на Jin и Yang.[52]

Според нивните резултати се утврдило дека MEAW ја пренесува силата која ја генерираат интермаксиларните еластици низ целиот лак.

Со цел да се квантифицираат единствените механички својства на MEAW (повеќејамковна лачна жица) измерена е нејзината стапка на отклон при оптоварување (LDR – load deflection rate) и LDR на различни лачни жици во поединечно интербректно растојание.

Жиците на MEAW лакот се изработени од 0.016 x 0.022 инчи Пермахром жици од нерѓосувачки челик со L-јамки во 4 различни големини. Припремени се пет примероци од секоја големина за споредба со жици од обичен нерѓосувачки челик, TMA и никел-титаниум (Ni-Ti) жици, сите со исти димензии. Користени се пет примероци за секоја од различните жици со цел да се елиминира можноста за промена на физичките својства на жиците предизвикана од напрегнувањето на повторуваното мерење.

Регионалната крутост на жицата за MEAW пресметана е во распони помеѓу брекетите кои ги измерил апаратот Instron. Наодите се следни:

- LDR на L-јамката на MEAW при поединечна стапка на распон помеѓу брекетите бил 1:7,54 за обична жица од нерѓосувачки челик, 1:1,76 за Ni-Ti и 1:2,72 за TMA.

- L-јамката на поединечно интербрекетно растојание покажала многу помала крутост на жицата отколку целата жица на лакот, а вредноста на крутоста на жицата се разликувала зависно од регијата.

Резултатите сугерираат дека MEAW има единствено механичко својство кое може да овозможи придвижување на поединечни заби и ефективно пренесување на ортодонтската сила низ целиот лак.

Неколку фактори се сметаат како причинители на антериорен отворен загриз, вклучувајќи го наследниот облик на лицето, неповолен образец на раст на лицето, лоши навики, опструкција на назофарингеалните дишни патишта и положбата и функцијата на јазикот.

Kim изјавил дека поврзаноста на инклинираната оклузална рамнина и мезијален типинг на бочните заби може да биде причина за антериорен отворен загриз.

Во одредени случаи, отворен загриз се јавува како резултат на интеракција на различни функционални аспекти и надворешни влијанија со фацијалната морфологија.

Генерално, главна цел на третманот на антериорен отворен загриз е да се постигне идеален overjet и overbite однос. Вертикалната референца за предните заби би била позицијата на централните максиларни инцизиви во однос на линијата на долната усна.

При третман на малоклузија отворен загриз мора да се размислува и за корекција на максиларната и мандибуларната оклузална рамнина и аксијалната инкилинација на забите.

Главен патоказ за ортодонтот во изборот за типот на движење на забите: интрузија на моларите или екструзија на фронталните заби, е вертикалната димензија на долниот дел на лицето и естетските карактеристики на антериорниот сегмент.

Стабилност на антериорен отворен загриз третиран со MEAW техника

За да се утврди стабилноста на антериорниот отворен загриз третиран со MEAW техника ја анализиравме кефалометриска студија на Young H.Kim и неговите соработници, во која темелно се простудирани скелетните и дентоалвеоларните карактеристики на антериорниот отворен загриз.

Според нив, скелетниот образец на антериорниот отворен загриз се карактеризира со стрм агол на мандибуларната рамнина, тап гонијален агол и зголемена долна висина на лицето, а понекогаш, истиот е асоциран со инклинација на палатиналната рамнина кон назад и доле.

Дентоалвеоларните карактеристики вклучуваат дивергентна горна и долна оклузална рамнина, мезијална инклинација на постериорната дентиција и недостаток на нормална Шпеова крива во мандибуларниот лак.[55,58,59]

При тоа, не постои консензус за корелацијата помеѓу постериорниот вертикален максиларен вишок и антериорниот отворен загриз.[56,58,60]

Од 1967 година, па до денешен датум, голем број на тешки форми на малоклузии со отворен загриз успешно се третираат со MEAW техниката.[55,61-64]

Дијагностичката фаза на антериорниот отворен загриз вклучува кефалометриска евалуација на ODI (overbite depth indicator),[57,65] APDI (anteroposterior dysplasia indicator)[66,67,68] и присуство на постериорна збиеност.[43]

Целите на третман вклучуваат правилна вертикална положба на максиларните инцизиви, компатибилен нагиб на горната и долната оклузална рамнина и правилна инклинација на бочните заби.

За да извршат проценка на ефектите од MEAW терапијата за корекција на антериорниот отворен загриз и за да ја испитаат стабилноста на корекцијата во тек на двегодишен foolow-up, Ким и сор. направиле латерални кефалограми за евалуација на скелетните, естетски и дентоалвеоларни промени.

Примерокот на нивната студија се состоел од 55 испитаници кои имале антериорен отворен загриз. Тие биле поделени во две групи, првата – група била со испитаници во фаза на раст, и втората – група на испитаници со завршен раст.

Првата група имала 29 пациенти (21 жена и 8 мажи) на возраст од 16 години и помлади, а втората група ја сочинувале 26 пациенти (21 жена и 5 мажи) на возраст од 17 години и постари.

Критериуми за избор на испитаниците биле: присуство на антериорен отворен загриз од минимум 0,5мм; кефалометриски снимки пред и после третманот во двегодишен период на следење; третманот кај сите испитаници вклучувал примена на MEAW со предни вертикални еластици. Сите 55 субјекти биле избрани од нивната секојдневна пракса.

За секој пациент се припремени комплетни дијагностички записи вклучувајќи кефалограм, ортопантомограм, студиски модели, фотографии на лицето и интраорални фотографии.

После темелна евалуација на записите за структурата на скелетот, дентоалвеоларната состојба и лицевата естетика, бил предложен детален план на терапија.

Сите пациенти биле третирани со стандарден систем на MEAW апаратот со 0,018-in слот.

Извршена е припрема на максиларната и мандибуларна дентиција со елиминација на сите ротации, празни простори и збиеност. Потоа следи припрема и поставување на максиларните и мандибуларните MEAW лакови. Пациентите носеле и предни вертикални еластици.

Терапијата е завршена кога е добиена позитивна хоризонтална инцизивна стапалка, воспоставена е правилна инклинација на оклузалните рамнини и корегирана е мезијалната инклинација на дентицијата.

Како ретенција на постигнатите резултати користени се максиларен ретејнер со циркумференцијална лабијална жица во период од 6 недели постојано во текот на едно денонoќие, а потоа половина од времето.[43,61]

Кај претставниците од другата група била сугерирана оправданоста од изведување на хируршка интервенција. Кај маж на 33 години со изразен антериорен отворен загриз, по одбивањето на хируршката интервенција, третманот е продолжен со MEAW техниката.

Кефалометриската анализа покажала блага скелетна структура на отворен загриз класа III со ODI од 63 степени и APDI од 85 степени. Екстрахирани биле импактираните горни трети молари. После нивелација на горниот и долниот лак, започната е MEAW терапија. Нормална оклузија добиена е после 5 месеци од почетокот на терапијата. Комплетната терапија траела 15 месеци.

Кефалограмот после третманот и суперимпозицијата откриле дека постојат промени во дентицијата посебно во долниот дентален лак кој се придвижил кон горе и напред.

Корекцијата останала стабилна и после 23 месеци со мало намалување на overbite-от и умерен рецидив на тенденцијата за класа III, што ја објаснуваат со абнормалната функција и позицијата на јазикот, како и инхерентната скелетна тенденција за класа III .

Просечното траење на активниот третман бил 27 месеци за првата група - со испитаниците во фаза на раст и 17 месеци за втората група – со завршен раст. Просечната должина на периодот на следење била 35 месеци за групата која расте и 28 месеци за групата која не расте.

Анализата на латералните кефалограми кои се направени пред третманот, непосредно после третманот и после двегодишен период на следење покажале значајни промени во горната оклузална рамнина, умерени промени во долната оклузална рамнина и благи промени во палатиналната рамнина кај лицата кои се во фаза на раст . Кај овие индивидуи горната оклузална рамнина се придвижила кон долу антериорно и палатиналната рамнина се придвижила кон долу и напред, а задната и предната лицева висина се зголемиле, со значајни дентоалвеоларни промени во тек на активниот третман во оваа група.

Резултатите од нивната студија покажале дека MEAW терапијата е ефективна метода за корекција на малоклузијата антериорен отворен загриз, при што дошло до зголемување на вертикалната инцизивна стапалка кај двете испитувани групи. Корекцијата на отворениот загриз настанал со ретракција и екструзија на предните заби и исправување на бочните заби, при што горната и долната оклузална рамнина се придвижиле една кон друга. Позначајни промени на скелетните варијабли се забележани кај групата во фаза на раст-палатиналната рамнина антериорно се придвижила кон долу, а гонијалниот агол се намалил. Дошло до повлекување на горната усна кај двете испитувани групи. Корекцијата на отворениот загриз со MEAW техника дала стабилни резултати.

Релапс на overbite во тек на двогодишниот период на следење изнесувал 0,23 мм за групата која расте и 0,35 мм за групата која не расте што спаѓа во групата на несигнификатни промени.

6. Заклучок

Врз основа на анализата на податоците од обработената литература за етиологијата и третманот на антериорен отворен загриз, дојдовме до заклучок дека:

- Антериорен отворен загриз е комплексна мултифакторијална ортодонтска неправилност во вертикална насока и претставува голем предизвик за успешен ортодонтски третман поради висока стапка на рецидив.
- Овој тип на малоклузија најдобро е да се третира пред или за време на пубертетски развој на пациентот.

- Марковиќ отворените загризи ги класифицирал според етиолошките фактори кои го предизвикале нивното формирање на четири типови на отворен загриз: отворен загриз формиран поради постоење на лоши навики, терапевтски отворен загриз, рахитичен отворен загриз и скелетен отворен загриз.

- Отворениот загриз кој е формиран како резултат на лоши навики најчесто се среќава во регијата на фронталните заби. Најчеста причина се две лоши навики: цицање на прст или тискање на јазикот.

- Основните етиолошки фактори на антериорниот отворен загриз се наследни и надворешни фактори.

- Во фазите на млечна и мешана дентиција најчеста причина за појава на отворениот загриз се надворешните фактори: хипертрофијата на крајници, дишењето на уста и лошите навики. Во тој период скелетните промени се мали.

- Многу е важно рано да се стопираат надворешните етиолошки фактори, затоа што во фаза на трајна дентиција зафатеноста на денто-алвеоларните и скелетните структури е поголема, особено ако е комбиниран со вертикален тип на раст.

- Третманот во подоцнежен период е посложен и нестабилен, а во некои случаи вклучува и примена на ортогната хирургија.

- Постојат разни опции за корекција на отворениот загриз почнувајќи од промена на начинот на дишење, примена на миотерапија, разни типови на ортодонтски апарати за контрола на

лошите навики, како и функционални ортодонтски апарати и фиксна ортодонтска терапија.

- При зголемен вертикален раст, ортогнатскиот хируршки зафат е единствен начин да се корегира ротацијата на вилиците и да се редуцира предната лицева висина.

- Примена на сегментирана Le Fort I остеотомија – максиларната дентиција може да се подели на повеќе делови (дводелна, троделна или четвороделна остеотомија), со цел да се постигне координација помеѓу максиларната и мандибуларната дентиција, како и модифицирана висока Le Fort I остеотомија.

- Young H. Kim, DDS, DMD, MS на почетокот на 1970тите го развил Multiloop Edgewise Archwire (MEAW) апаратот кој се користи повеќе од три децении. Овој апарат овозможил третман на отворени загризи и други тешки малоклузии со одлични клинички резултати.

- Обликот на MEAW првенствено е облик на идеална жица со рабен лак и додаток на јамка. Вертикалната компонента на јамката служи како прекин помеѓу забите, дава флексибилност на жицата и овозможува хоризонтална контрола на положбата на забите.

- Хоризонталната компонента дава поголема флексибилност и овозможува вертикална контрола. Должината е 2,5 пати поголема од жицата со обични лачни жици и овозможува десеткратно намалување на стапката на оптеретување.

- Цели на третманот се правилна вертикална положба на максиларните инцизиви, компатибилен нагиб на максиларната и мандибуларната оклузална рамнина и правилна инклинација на бочните заби.

- Битни елементи за изведување на третманот со MEAW техниката се карактеристиките на лаковите: крутост на материјалот, крутост на жицата и крутост на уредот.

- Крутоста на материјалот е дефинирана како однос помеѓу единичниот притисок и единичното напрегање, обично изразена во паскали или N/mm2 во склад со модулот на еластичност или Young-овиот модул. Ова ги опишува инхерентните еластични својства на

материјалот на жицата без оглед на должината и геометријата на попречниот пресек.

- Крутоста на жицата ја опишува инхерентната крутост на жицата одредена од попречниот пресек, обликот и материјалот, но не зависи од должината и дизајнот на жицата.

- Крутоста на жицата на виткање зависи од модулот на еластичност на жицата и моментот на тромост (инерција).

- Крутоста на апаратот е одредена од должината и други фактори на дизајнот на жицата (како што е јамката), е претставена преку LDR, т.е. оптеретувањето потребно за единична должина на отклон.

- Во ортодонцијата, LDR е сила која ја создава ортодонтскиот апарат кој предизвикува отклон на единицата.

- LDR на ортодонтскиот апарат зависи од материјалот на жицата (крутоста на материјалот, N/mm на квадрат) презентиран со модулот на еластичност, геометријата на попречниот пресек (крутоста на попречниот пресек и моментот на инерција) и фактор на дизајн на жицата.

- MEAW има единствено механичко својство кое може да овозможи придвижување на поединечни заби и ефективно пренесување на ортодонтската сила низ целиот лак.

- MEAW техниката продуцира стабилни резулатати во однос на оклузијата, артикулацијата и естетиката на индивидуата и после подолг временски период.

- И покрај современите методи во третманот на антериорно отворениот загриз како што се разни техники со самолигирачки брекети, разни типови на невидливи протези – Invisalign; MEAW техниката сепак останува метод на избор во третманот на оваа вертикална ортодонтска неправилност.

7. Користена литература

1. Ѓоргова Ј., Кануркова Л., Џипунова Б., Тошеска-Спасова Н. (2012). Ортодонтска морфолошка анализа и дијагностика. Стоматолошки факултет-Скопје.

2. Parker JH. (1971). The interception of the open bite in the early growth period. Angle Orthod. 41(1) 24-44.

3. Subtelney HD., Sakuda M. (1964). Open bite: diagnosis and treatment. Am J Orthod. 50(5):337-58.

4. Torres F, Almeida RR, de Almeida MR, Almeida-Pedrin RR, Pedrin F, Henriques JF. (2006). Anterior open bite treated with a palatal crib and high-pull chin therapy. A prospective randomized study. Eur J Orthod. 28:610-617.

5. Sassouni V. (1969). A classification of skeletal facial types. American Journal of Orthodontics. 55:109-123.

6. Proffit WR. (2000). Contemporary orthodontics. 3rd Ed. Mosby Publishing.

7. Марковиќ и сор. (1982). Ортодонција. Стоматолошки факултет-Белград. 2 изд.

8. Proffit WR., Fields H.W., Sarver D.M. (2013). Contemporary orthodontics. Mosby, Elsevier Inc, 5th Edition.

9. Isaacson JR, Speidel TM, Worms FW. (1971). Extreme variation in vertical facial growth and associated variation in skeletal and dental relations. Angle Orthod. 41(3):219-29.

10.Parker AM, Fischhoff B. (2005). Decision-making competence: external validation through an individual-differences approach. J Behav Decision Making. 18(1):1-27.

11. Johnson ED, Larson BE. (1993). Thumb-sucking:literature review. ASDC J Dent Child 60:385-98.

12. Worms FW, Meskin LH, Isaacson RJ. (1971) Open bite. Am J Orthod 59:589-95.

13. Erverdi N, Kucukkeles N, Arun T, Biren S. (1992). Cephalometric evaluation of crib therapy for cases of mixed dentititon (open bite). J Nihon Univ Sch Dent. 34(2):131-36.

14. Straub W. (1960). Malfunction of the tongue. Part 1. The abnormal swallowing habit: its cause, effects and results in relation to orthodontics. Am J Orthod 46:404-24.

15. Dellinger EL. (1986). A clinical assessment of the Active Vertical Corrector – a nonsurgical alternative for skeletal open bite treatment. Am J Orthod 89(5):428-36.

16. Haydar B, Enacar A. (1992). Functional regulator therapy in the treatment of skeletal open-bite. J Nihon Univ Sch Dent 34(4):278-87.

17. Kiliaridis S, Egermark I, Thilander B. (1990). Anterior open bite treatment with magnets. Eur J Orthod 12:447-57.

18. Kustler R, Ingervall B. (1992). The effect of treatment of skeletal open bite with two types of bite blocks. Eur J Orthod 14(6):489-99.

19. Iscan HN, Akkaya S, Koralp E. (1992). The effects of the spring-loaded posterior bite-block on the maxillo-facial morphology. Eur J Orthod 14:54-60.

20. Weinbach JR, Smith RJ. (1992) Cephalometric changes during treatment with the open bite bionator. Am J Orthod Dentofac Orthop 101(4):367-74.

21. Weislander L. (1974). The effect of force on craniofacial development. Am J Orthod 65:531-38.22. Janson G, Valarelli FP. (2015). Mordida aberta: tratamento e estabilidade. Sao Paolo: Dental Press.

23. Vieira, Islana Cleia Carvalho et al. (2018). Tratamento de mordida aberta anterior: Uma revisão de literatura. Revista de psicologia, [S.l.], v. 12, n. 42, p. 984-995. ISSN 1981-1179.

24. Fonseca L.S at all. (2019) Mordida aberta anterior e sua associacao a habitos orais deleterious em criancas: uma revisao bibliografica. V Seminario Clentifico do UNIFACIG , 07 e 08 de novembro, 1-6.

25. Linder-Arensen S. (1970). The effect on mode of breathing and nasal airflow and their relationship to caracteristics of the facial skeleton and the dentition. A biometric, , rhinomanometric and cefalometric study on children with and without adenoids. Acta Otolaryngol Suppl. 265:1-132.

26. Кануркова Л. (2021). Ортодонција, втор дел. Стоматолошки факултет, Скопје.

27. Joseph Noar. (2014). Interceptive Orthodontics: A practical guide to Occlusal Management, Wiley-Blackwell;1st Edition.

28. Stellzig A, Steegmayer-Gilde G, Basdra EK. (2014). Elastic activator for treatment of open bite. Br J Orthod. 26(2):89-92.

29.Stuani MB, Stuani AS. (2005). Modified Thurow appliance: a clinical alternative for correcting skeletal open bite. Am J Orthod Dentofacial Orthop.;128(1):118-25.

30.Dellinger EL. (1986). A clinical assessment of the active vertical corrector – a nonsurgical alternative for skeletal open bite treatment. Am J Orthod. 89(5):428-36.

31. Umemori M, Sugawara J, Mitani H, Nagasaka H, Kawamura H. (1999). Skeletal anchorage system for open bite correction. Am J Orthod Dentofac Orthop: 115(2)166-74.

32. Reyneke JP et al. (2007). Anterior open bite correction by Le Fort I or Bilateral Sagital split Osteotomy. Oral Maxillofac Surg Clin North Am: 19(3):321-338.

33. Proffit WR, Phillips C, Dann C IV. (1990). Who seeks surgical-orthodontic treatment? Int J adult Orthodon Orthognat Surg: 5:153-160.

34. Kuster R, Ingervall B. (1992). The effect of treatment of skeletal open bite with two types of bite-blocks. Eur J Orthod.14:489-499.

35. Kawamura H., Takahashu Y., Nagasaka H., Maekawa M., Sugawari J., Soya T. (1988). Le Fort I osteotomy for orthognatic surgery. Japanese Journal of Oral Maxillofac Surg. 34 (1):98-111.

36. Hoppenreijs et al. (1997). Skeletal and dento-alveolar stability of Le Fort I intrusion osteotomies and bimaxilary osteotomies in anterior open bite deformities. A retrospective three-centre study. Int J Oral Maxillofac Surg: 26(3):161-175.

37. Kim YH. (1987). Anterior open bite and its treatment with multiloop edgewise archwire. Angle Orthod: 57:290-321.

38. Kim YH, Han UK, Lim DD, Serraon ML. (2000). Stability of anterior openbite correction with multiloop edgewise archwire therapy: A cephalometric follow-up study. Am J Orthod Dentofacial Orthop.118(1):43-54.

39. Fushima K, Kitamura Y, Mita H, Sato S, Suzuki Y, Kim YH. (1996). Significance of the cant of the posterior occlusal plane in class II division I malocclusions. Eur J Orthod. 18(1):27-40.

40. Yang WS, Kim BH, Kim YH. (2001). A study of the regional load deflection rate of multiloop edgewise archwire. Angle Orthod. 71(2):103-9.

41. Sato S, Akimoto S, Matsumato A, Shirasu A, Yoshida J. (2001). Chapter Five MEAW Manual. Kanagawa Dental College, Orthodontic Department.

42. Waters, N.E., W.J.B. Houston and D.D. Stephens. (1981). The characterization of arch wires for the initial alignment of irregular teeth. Am J Orthod. 79:373-389.

43. Chang, Y. I. (1984). Orthodontic differential diagnosis on premolar extraction versus maxillary second molar extraction treatment. J Korean Dent Assoc. 22:129-140.

44. Lee, Y.K. and Y.I. Chang. (1992). The load deflection rate of multiloop edgewise archwire. J Dent College SNU. 16:195-218.

45. Chun, K.M and D.S. Nahm. (1991). Mechanical analysis on the multiloop edgewise archwire. Korean J Orthod. 21:31-50.

46. Kim, Y.H. (1987). Anterior openbite and its treatment with multiloop edgewise archwire. Angle Orthod. 57:290-321.

47. Burstone, C.J. (1981). Variable-modulus orthodontics. Am J Orthod. 80:1-16.

48. Thurrow, R.C. (1982). Edgewise orthodontics. 4th ed. St Louis, Mo:CV Mosby.1982. 42-53, 219-233.

49. Burstone, C.J., B. Qin and J.Y.Morton. (1985). Chinese NiTi wire:a new orthodontic alloy. Am J Orthod. 87:445-452.

50. Kusy, R and A.R. Greenberg. (1982). Comparison of the elastic properties of nickel-titanium and beta titanium archwires. Am J Orthod. 82:199-205.

51. Lee, S.H. and J.G. Kim. (1994). A photoelastic study of the stress distribution on the multiloop edgewise archwire. Korean J Orthod. 24:969-982.

52. Jin, I.J. and W.S. Yang. (1994). A study of holographic interferometry on the initial reaction of maxillofacial complex to the intermaxillary forces on the orthodontic arch wires. Korean J Orthod. 24:447-477.

53. Kim YH. (1987). Anterior openbite and its treatment with multiloop edgewise archwire. Angle Orthod. 57:290-321.

54. Yang WS, Kim BH, Kim YH. (2001). A study of the regional load deflection rate of multiloop edgewise archwire. Angle Orthod. 71:103-9.

55. Kim YH. (1987). Anterior openbite malocclusion: nature, diagnosis and treatment by means of multiloop edgewise archwire technique. Angle Orthod. 57:290-321.

56. Nahoum HI, Horowitz SL, Benedicto EA. (1972). Varieties of anterior openbite. Am J Orthod. 61:486-92.

57. Kim YH. (1974). Overbite depth indicator (ODI) with particular reference to anterior openbite. Am J Orthod. 65:586-611.

58. Ellis E, McNamara JA, Lawrence TM. (1985). Components of adult class II openbite malocclusion. J Oral Maxillofac Surg. 43:92-105.

59. Ellis E, McNamara JA. (1984). Components of adult Class III openbite malocclusion. Am J Orthod. 86:277-90.

60. Hsu BS. (1998). The nature of arch width difference and palatal depth of the anterior openbite. Am J Orthod Dentofacial Orthop. 113:344-350.

61. Kim YH. (1999). Treatment of severe openbite malocclusion without surgical intervention. In: McNamara JA, ed. Monograph No.35, Craniofacial Growth Series. Ann Arbor: Center for Human Growth and development. 193-212.

62. Chang YI, Moon SC. (1999). Cephalometric evaluation of the anterior openbite treatment. Am J Orthod Dentofacial Orthop.115:29-38.

63. Miyajima K, Iizuka T. (1996). Treatment mechanics in Class III open bite malocclusion with Tip Edge technique. Am J Orthod Dentofacial Orthop. 110:1-7.

64. Umemori M, Sugawara J, Mitani H, Nagasaka H, Kawamura H. (1999). Skeletal anchorage system for openbite correction. Am J Orthod Dentofacial Orthop. 115:166-74.

65. Wardlaw DW, Smith RJ, Hertweck DW, Hildeboldt CF. (1992). Cephalometrics of anterior openbite: a receiver operating characteristic (ROC) analysis. Am J Orthod Dentofacial Orthop. 101:234-43.

66. Kim YH, Vietas JJ. (1978). Anteroposterior dysplasia indicator (APDI): an adjunct to cephalometric differential diagnosis. Am J Orthod. 73:619-33.

67. Kim YH. (1979). A comparative cephalometric study of class II division I nonextraction and extraction cases. Angle Orthod. 49:77-84.

68. Bishara SE, Jakobsen JR. (1998). Changes in overbite and face height from 5 to 45 years of age in normal subjects. Angle Orthod. 68:209-16.