Универзитет “ Св. Кирил и Методиј “
Стоматолошки Факултет – Скопје
Катедра за Орална Хирургија и
Имплантологија

Д-р. Томислав Томиќ

„ АНАТОМСКИ И БИОМЕХАНИЧКИ АСПЕКТИ ВО ДЕНТАЛНАТА ИМПЛАНТОЛОГИЈА“

Специјалистички Труд

Ментор : Проф. Д-р. Марија Пеева Петреска
Скопје, 2021

БЛАГОДАРНОСТ

Огромна благодарност и почит кон менторот на мојот труд, Проф. Д-р. Марија Пеева Петреска. Овој труд е пишуван за време на рестриктивни мерки и посебни услови на работа особено на стоматолошките гранки поради пандемијата со вирусот CoVid-19. Меѓутоа, Проф. Пеева не себично и исцрпно беше тука за сите мои нејаснотии, го надгради моето знаење и во најголема мера допринесе за моето стручно познавање и практично усовршување од областа на денталната имплантологија.

Благодарност до моето семејство и пријателите за неизмерната поддршка и разбирање за време на моите специјалистички студии.

АБСТРАКТ

За да се практикува дентална имплантологија базирана на докази, треба да се обезбедат сеопфатни теоретски и клинички истражувања кои ќе нѝ ги дадат базичните правила и доктрини за прав избор и тек на имплантната терапија. Дури и тогаш, условите за имплантирање кај пациентите се индивидуални и различни. Затоа постои потреба од издвојување на анатомо-морфолошките и биомеханичките аспекти и разлики кои можат да се сретнат во клиничката пракса на докторот – имплантолог.

Компликациите кои се јавуваат за време на оперативната фаза на имплантација се најчесто резултат на анатомоските индивидуални варијации. Пост-оперативните компликации се најчесто предизвикани од непочитување на биомеханичките правила на оптеретување на имплантите. Иако модерната дентална имплантологија е компјутеризирана, насочена и се базира на прецизни CT снимања, ние како терапевти ги одредуваме и дефинираме просторните правила на имплантирање и понатаму видот на супраструктурата. Затоа, успехот со денталните импланти и нивната терапија зависи директно од познавањето и почитувањето на овие правила кај секој пациент индивидуално.

Цел: Целта на овој труд е да се произнесат релевантните информации врзани за различните состојби и правила при ендоосеално дентално имплантирање.

Материјал и метод: За реализација на поставената цел, користевме метод на електронско пребарување на базата "PubMed" и преглед на релевантна литература, која се однесува на поедините аспекти неопходни за успешен имплантен протокол и принципи на работа. Користени се достапни материјали од релевантни изданија, изворни трудови и компарации во ревијални публикации. Пребарувањето на литературата е без временска рамка на издавање, за да се искористат основните теоретски начела но и актуелните истражувања од последните 15 години.

Врз основа на сите собрани податоци, изработена е ретроспективна анализа на најважните моменти во целокупниот имплантен пристап.

Клучни зборови: имплантна хирургија, супраструктури, осеоинтеграција, биомеханика на импланти, суфициентен резидуален гребен.

Заклучок: Денес многу ретко доаѓа до пост-оперативно биолошко неприфаќање на имплантите бидејќи се изработуваат од ISO стандардизиран биоинетерн материјал – титаниум. Интра-оперативните компликации како крварење, фрактура на коскено обележје и отсуство на примарна стабилност на имплантот најчесто се јавуваат поради несоодветен простор помеѓу имплантот и обележјето од интерес, оскудна предоперативна процена на тврдите и меки ткива и изведувањето на имплантната хирургија. Пост-оперативните компликации даваат фрактура и олабавување на делови на контрукцијата и имплантот, пери – микозит и пери-остит, а се јавуваат по изработката на супраструктурата каде не се запазени биомеханичките правила на оптеретување.

ABSTRACT

To practice evidence-based dental implantology, comprehensive theoretical and clinical research should be provided that will give us the basic rules and doctrines for the right choice and course of implant therapy. Even then, patients' implantation conditions are individual and different. Therefore, there is a need to separate the anatomical-morphological and biomechanical aspects and differences that can be encountered in the clinical practice of the doctor - implantologyst.

Complications that occur during the operative phase of implantation are most often the result of anatomical individual variations. Postoperative complications are most often caused by non-compliance with the biomechanical rules of implant loading. Although modern dental implantology is computerized, guided, and based on accurate CT scans, we as therapists determine and define the spatial rules of implantation and further the type of suprastructure. Therefore, the success of dental implants and their therapy depends directly on the knowledge and observance of these rules in each patient individually.

Aim: This paper aims to present relevant information related to the different conditions and rules of endosteal dental implantation.

Material and method: To achieve the set goal, we used the method of electronic search of the database "PubMed" and review of relevant literature, which refers to the individual aspects necessary for a successful implant protocol and working principles. Available materials from relevant editions, original papers and comparisons in review publications were used. The search of the literature is without a time frame for publication, to use the basic theoretical principles but also the current researches from the last 15 years.
Based on all collected data, a retrospective analysis of the most important moments in the overall implant approach was made.

Keywords: implant surgery, suprastructures, osseointegration, implant biomechanics, resorbed jawbone

Conclusion: Today, post-operative biological non-acceptance of implants is very rare because they are made of ISO standardized bioinert material - titanium. Intra-operative complications such as bleeding, bone fracture, and lack of primary implant stability often occur due to inadequate space between the implant and the landmark of interest, scanty preoperative evaluation of hard and soft tissues, and implant surgery. Post-operative complications result in fracture and loosening of parts of the structure and implant, peri-mucositis and peri-ostitis, and occur after the construction of the superstructure where the biomechanical rules of loading are not observed.

СОДРЖИНА

1.ВОВЕД…….....……...8
2.ТЕОРЕТСКИ ОСНОВИ И ЛИТЕРАТУРЕН ПРЕГЛЕД…….9
2.1 ПОИМИ И ТЕРМИНИ…….…. 9
2.2 ЕНДОСЕАЛНИ ДЕНТАЛНИ ИМПЛАНТИ……..11
2.3 ПРОТОКОЛ НА ДЕНТАЛНО ИМПЛАНТИРАЊЕ……..…… 13
2.4 ФАКТОРИ НА УСПЕХ. ОСЕОИНТЕГРАЦИЈА……...21
2.5 МАКРОСКОПСКИ КАРАКТЕРИСТИКИ НА КОСКИТЕ ВО ДЕНТАЛНИОТ СИСТЕМ ПО ЗАЗДРАВУВАЊЕ…… 24
2.6 АПЛИКАТИВНА АНАТОМИЈА. КВАЛИТАТИВНИ И КВАНТИТАТИВНИ ОСОБИНИ НА ВИЛИЧНИТЕ КОСКИ……..25
2.7 АНАТОМСКИ ОБЕЛЕЖЈА НА МАКСИЛА…….25
2.7.1 Антериорна максила (премаксила)……. 25
2.7.2 Foramen Palatinum Major…….. 26
2.7.3 Крвоснабдување во Максила……... 26
2.7.4 A. Palatina Major…… 27
2.7.5 A.Sphenopallatina……...27
2.7.6 A.Infraorbitalis et A. Posterior Superior Alveolaris……..... 28
2.7.7 Преден назален гребен……..... 28
2.7.8 Sinus Maxillaris……..... 29
2.7.9 Дебелина на гингивата и палаталната мукоза……....31
2.7.10 Инервација на Максила…… 31
2.8 АНАТОМСКИ ОБЕЛЕЖЈА НА МАНДИБУЛА…….. 32
2.8.1 Foramen Mandibulae……..32
2.8.2 Canalis alveolaris inferior……...33
2.8.3 Foramen et n. Mentalis……... 35
2.8.4 Canalis Incisivus Mandibularis…….. 37
2.8.5 Foramen Lingue et. canalis vascularis Mandibulae……38
2.8.6 A. Submentalis et A. Sublingualis ……... 38
2.8.7 Fossa g et. sublingualis…….....…….. 39
2.8.8 N. Lingualis et N. i……. 39
2.8.9 N. Buccalis……..……... 30
2.8.10 Мускули поврзани на мандибулата…….…. 40
2.8.11 M. Mentalis……...40
2.8.12 M. Mylohyoideus…….……40
2.8.13 Генијални туберкули (M. Genioglossis et. M. Geniohyoideus)…...… 41
2.8.14 M. Depressor Anguli Oris et. M. Depressor Labii Inferioris…….. 41
2.8.15 M Buccinator et. M. Orbicularis Oris……..……41

2.8.16 M. Massetter…….… 42
2.9 КАРАКТЕРИСТИКИ НА ВИЛИЧНИТЕ КОСКИ. РАСПОЛОЖЛИВ КОСКЕН МАТЕРИЈАЛ ЗА ИМПЛАНТИРАЊЕ……42
2.9.1 Густа компакта (D1)…… 45
2.9.2 Густа компакта и груба трабекула (D2)…….……45
2.9.3 Порозна компакта и фина трабекула (D3)……46
2.9.4 Фина трабекуларна коска (D4)……...… 46
2.10 ПРОТЕТСКИ РЕШЕНИЈА ЗА ФИКСНА И МОБИЛНА ПРОТЕТИКА НАД ИМПЛАНТИ. ДИВИЗИИ НА РАСПОЛОЖЛИВА АЛВЕОЛАРНА КОСКА……...……47
2.11 КЛАСИФИКАЦИИ НА АТРОФИЧНИ РЕЗИДУАЛНИ ГРЕБЕНИ…...50
2.12 ОПЦИИ ЗА ИМПЛАНТА РЕХАБИЛИТАЦИЈА КАЈ ПАЦИЕНТИ СО СУФИЦИЕНТЕН РАГ…….… 52
2.12.1 Аугументација на максиларна коска – опции за нејзина рехабилитација……...……53
2.12.1а. Елевација на подот на максиларниот синус……..… 53
2.12.1б. Калемење на коска – Onlay Bone Graft……..…… 55
2.12.1в. Остеотомија Le Fort I……...…56
2.12.1г. Кратки импланти (Short Implants)……..…56
2.12.1д. Постава на импланти во Tuber Maxillae……...… 57
2.12.1.ѓ. Постава на импланти во Fossa Pterygoideus…….……57
2.12.1е. ‘All-on-4®’……...… 57
2.12.1ж. Постава на импланти во Arcus Zygomaticus…… 58
2.12.2 Аугументација на мандибуларна коска – опции за нејзина рехабилитација……..…59
2.12.2 а. Калемење на коска – Bone Grafting……..… 59
2.12.2 б. Дистракциона Остеогенеза……...…… 60
2.12.2 в. Кратки импланти – Short Implants…….… 60
2.12.2 г. Репозиција на N. Alveolaris Inferior……...… 61
2.12.2 д. ‘All-on-4®’……...… 61
2.13 КЛИНИЧКА БИОМЕХАНИКА…… 61
2.13.1 СИЛИ ВО ДЕНТАЛНА ИМПЛАНТОЛОГИЈА…… 64
3.13.2 БИОМЕХАНИКА НА СУПРАСТРУКТУРИ……67
3. ЗАКЛУЧОК……70
4. РЕФЕРЕНТНА ЛИТЕРАТУРА……...73

1. ВОВЕД

Биомеханика е наука за структурата и законите на движење кај билошките системи, како оралниот систем на човекот.[1] Денталната имплантологија се темели на механичките закони кои се однесуваат на функцијата на стоматогнатниот систем.

Условите кај секој пациент – кандидат за имплантирање се различни. Според првилото на Волф (Julius Wolff 1836–1902) коските се ремоделираат правопропорционално на силите кои делуваат на нив. По губење на забите, стимулацијата на виличните коски се намалува, заедно со концентрацијата на коскените трабекули. На овој начин Резидуалниот Алвеоларен Гребен (РАГ) се ресорбира најпрво по ширина, а потоа во висина. Ресорпцијата е условена и од други ризик фактори врзани со пациентот, како времетраење на едентуализам, општа здравствена состојба, пол, возраст, начин на исхрана, хигиенски навики и генетска предиспозиција.[2]

Различните состојби на РАГ со кои се среќаваме во клиничка пракса бараат познавање на биомеханичките правила и анатомско-морфолошките разлики кои го диктираат правиот избор и тек на имплантна терапија.

Според литературата имплантната терапија започнува уште со првата посета на пациентот. Контра индикациите и ризик факторите за имплантација се дефинирани, но и изборот на пациент за терапија со импланти мора да биде изведена внимателно. Притоа треба да се внимава на психичката состојба и социо – хигиенските навики на пациентот. Кај пациенти со одредени невралгии и социо – патологии може да постои објективно успешна терапија со биоинтегриран имплант, но ваквите пациенти да даваат субјективна слика на неприфаќање на имплантите.

Проблематиката во правилното имплантирање и оптеретување на денталните импланти ја дава потребата од споредба на успехот добиен со различни техники на имплантирање, видови на супраструктури и компликации добиени со истите.
Постои потреба од издвојување на анатомо – морфолошките обележја од интерес за да се избегне интраоперативна компликација од една, и почитување на биомеханичките правила за избегнување на постоперативните компликации од друга страна. Сите техники на утилизација и аугументација на виличните коски се прават со цел да се добијат услови за имплантирање, во услови на дефицитна коскена база.

За да се одлучиме за терапија со импланти, треба да сме сигурни дека тие се оправдано и објективно најдоброто решение за пациентот, кое ќе има најдобра прогноза.

По успешната осеоинтеграција помеѓу алопластичен дентален имплант и пери-имплантна коска, долгорочниот успех на имплантната терапија во голема мера зависи и од реставративните биомеханички правила, со императив да се почитуваат правилата на оптеретување на денталните импланти.

2. ТЕОРЕТСКИ ОСНОВИ И ЛИТЕРАТУРЕН ПРЕГЛЕД

Имплантно-протетската дентална рехабилитација е рутинска постапка поради проширените индикации за примена на денталните импланти. Тераписките протоколи се поедноставени и времетраењето на терапијата е скратено што дополнително врши експанзија на нивната употреба. Со забрзаниот развој на технологијата и хируршките техники, се премостуваат лошите протетски услови со постапки на аугументација на коскени и мекоткивни делови. Според некои автори, на глобално ниво, годишно се вградуваат повеќе од 6 милиони дентални импланти.[3]

2.1 ПОИМИ И ТЕРМИНИ

Дентална имплантологија: Наука и дисциплина која се занимава со дијагноза, дизајн, инсерција и менаџмент на алопластични или автогени трансплатати со цел реставрација на функцијата, естетиката и комфорот кај парцијално или тотално беззаби пациенти.[4]

Денталeн имплант: Уред дизајниран да биде поставен хируршки во рамките на мандибуларна или максиларна коска за да се обезбеди отпорност на поместување на денталната протеза - (ISO 1942-5)

Биокомпатибилен алопластичен материјал или направа која хируршки се поставува во орофацијалните ткива, а се користи за терапија, прицврсување, функционалност и естетика на овие регии – *International Congress Of Oral Implantologists, Glossary of Implant Dentistry III*

Имплант: Направа или материјал како што се алопластични субстанци и останати ткива, кои се парцијално или тотално инсерирани или графтувани во телото, со тераписка, дијагностичка, протететска или експериментална улога – *International Congress Of Oral Implantologists, Glossary of Implant Dentistry III*

Осеоинтеграција: Директен контакт помеѓу нарачана или жива коска и функционално оптеретен дентален имплант, без присуство на меко ткиво на микроскопско ниво. Клиничка манифестација при осеоинтеграција е отсуство на мобилност на имплантот – *International Congress Of Oral Implantologists, Glossary of Implant Dentistry III*

Осеоинтеграција е клучен билошки и биофизички процес на терапијата со дентални импланти. Откривањето на овој процес е случајно, од страна на Шведски истражувачи, кои поставиле титаниумски комори во анимални коски со цел да ја проучат васкуларизацијата на истите. Со надеж да го минимизираат потенцијалното негативно дејство на коморите врз коската, овие истражувачи ја подготвиле реципиентната страна со препарација, со серија на специјални остри дрилови. Препарацијата е изведена со големо внимание, ротации со мала брзина и обилна иригација, за да не дојде до карбонизација на анималната коска. Коморите кои се имплантирале биле изработени од титаниум, добро познат по својата биоинертност. Но по одредено време

од неколку месеци, истражувачите сакале да ги експлантираат титаниумските комори за да ги искористат на друго животно. Тоа што го увиделе е дека титаниумот толку многу адхерирал со коската, што тие морале да ја фрактурираат истата за да може да ја отстранат. Ова го претставува почетокот на една нова ера во рехабилитацијата на целосно или делумно беззаба усна празнина. Истражувачите дошле до заклучок дека доколку се почитуваат правилата на стерилна хирургија, вакви титаниумски импланти може да се користат како анкери во терапијата на едентуализам.

Примарна стабилност: Степен на затегнатост на денталниот имплант веднаш по неговото имплантирање во лежиштето добиено со остеотомија. Имплантот кој е неподвижен во своето лежиште се смета за иницијално стабилен - *International Congress Of Oral Implantologists, Glossary of Implant Dentistry III*

Ангулиран имплант: Имплантите поставени во позиции надвор од надолжната аксијална оска кон оклузалната рамнина се наречени ангулирани импланти – *International Congress Of Oral Implantologists, Glossary of Implant Dentistry III*

Целта на овие имплантации е да се избегнат анатомските обележја од интерес и потребата од хируршки графт интервенции. Импланти надвор од вертикалната оска се имплантираат во естетските регии како антериорна максила, каде имплантот е ангулиран и со својот апекс лежи на кортикалната палатинална ламина, која ја обезбедува примарната стабилност на имплантот. Најчесто кај ангулирани импланти се поставуваат абатменти кои ја корегираат ангулацијата на телото на имплантот.[5]

Ангулиран абатмент: Ендоосеален дентален имплантен абатмент кој ја корегира аксијалната инклинација на ангулирано поставен ендоосеален дентален имплант – *International Congress Of Oral Implantologists, Glossary of Implant Dentistry III*

Ангулацијата или инклинацијата на абатментот не ја зголемува силата која дејствува на кортикалната коска. Абатментот се ангулира кога имплантот е поставен повеќе вестибуларно или пак орално од средината на РАГ. Бидејки вестибуларната кортикална ламина на виличните коски е најчесто потенка од оралната, имплантите се поставуваат да лежат на палатиналната или лингвална коска. На овој начин лонгитудиналните сили примаат отпор првенствено од палатиналната кортикална ламина, а имплантот добива оптимална примарна стабилност.[2] Ангулација на имплантите се користи и при т.н 'All-on-4®' имплантација (Слика 1).

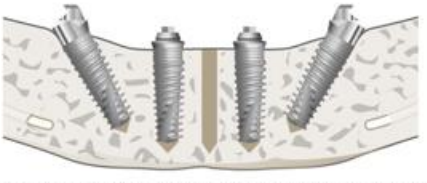

Ангулација на импланти во мадибуларен фронт, Foundation of Oral Rehabilitation (FOR)

Ангулиран имплантен абатмент на штрафење во премаксила, Nobel Biocare

Слика 1. Ангулација на импланти

Остеогенеза: Формирање или развој на нова коска од клетки кои се содржани во графтот – *International Congress Of Oral Implantologists, Glossary of Implant Dentistry III* (автографт)
Остеокондукција: Физички ефект со кој матриксот на графтот формира платформа која фаворизира одредени клетки однадвор да пенетрираат преку графтот и да формираат нова коска – *International Congress Of Oral Implantologists, Glossary of Implant Dentistry III* (алографт)
Остеоиндукција: Хемиски процес каде молекулите содржани во графтот (коскени и морфогенетски протеини) ги преобразуваат соседните клетки во остеобласти, а остеобластите формираат коска – *International Congress Of Oral Implantologists, Glossary of Implant Dentistry III* (ксенографт, дентински материјал)

2.2 ЕНДООСЕАЛНИ ДЕНТАЛНИ ИМПЛАНТИ

Постојат различни видови на дентални импланти според обликот, примената и материјалот од кои се направени. Денес, златен стандард во дентална имплантологија се имплантите од медицински титаниум, стандардизиран со ISO 5832-II.

Во клиничка употреба постојат стотици видови на имплантациски системи кои се користат кај различни состојби на беззабост (Слика 2).

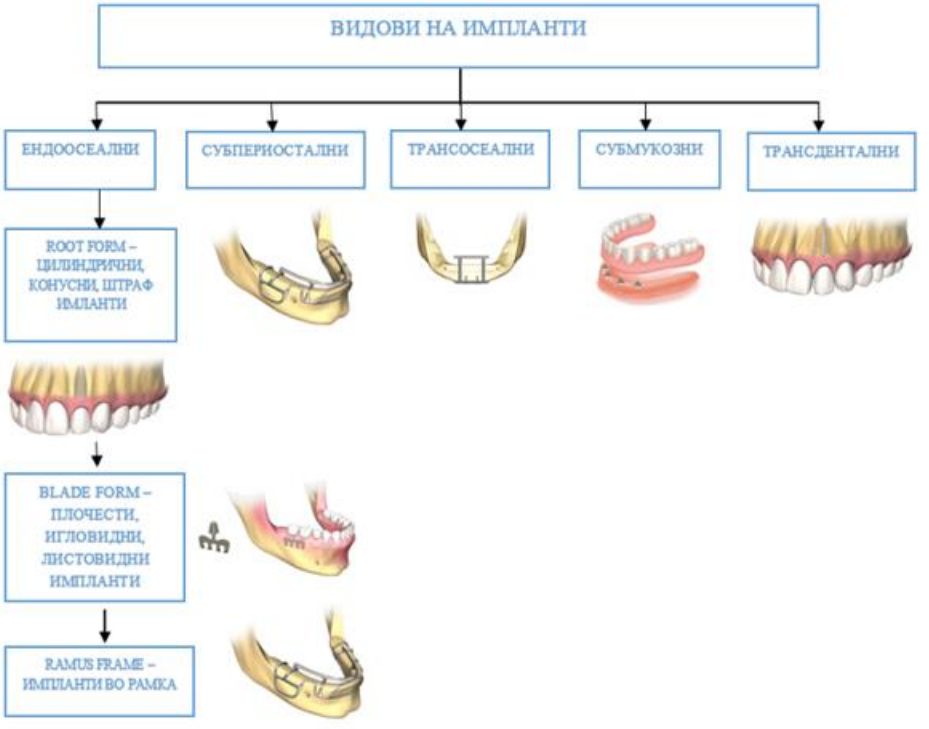

Слика 2. Класификација на дентални импланти според геометријата на телото и начинот на инсерција, Charles A. Babbush

Сите тие може да се поделат според:

- Местото на вградување и примена (трансдентални, трансосеални, субмукозни, субпериостални и ендоосеални)
- Времето на оптеретување (еднофазни и двофазни)
- Материјалот од кои се направени (метални и неметални)

Во однос на биолошкиот одговор што материјалот го предизвикува кај пациентот, се разликуваат биотолерантни, биоинертни и биоактивни имланти. Биотолерантните како злато, легури на кобалт-хром, полиетанол и ПММА поттикнуваат оддалечена остеогенеза. Биоинертните како биокерамика, алуминиум оксидна керамика, титаниум и тантал имаат директен осеосинтетски потенцијал за создавање на нова коска околу имплантот. Биоактивни се имплантите збогатени со остеокондуктивен материјал како хидроксиапатит, биостакло и β – трикалциум фосфат.

Во повеќе од 95% од имплантациите во клиничка пракса се користат ендоосеални импланти. Тие се вградуваат во виличните коски во предходно припремено остеотомирано лежиште, со специјални хируршки постапки. За секој имплантациски систем постои различен хируршки инструментариум (Слика 3).

Слика 3. Дентален хируршко – имплантен инструментариум

Во однос на главниот дизајн, имплантите се присутни во најразлични димензии, со можност за нарачка на индивидуални импланти.

Според конструкцијата ендоосеалните импланти може да бидат кореновидни (конусни, цилиндрични, штраф импланти и тн.) и плочести импланти (листовидни, игловидни и тн.). Најкористени се конусните ендоосеални импланти со прогресивен навој, кои имаат најдобра примарна стабилност во кортикална коска. Лиснатите импланти се користат во случаи на тесен алвеоларен гребен.

Секоја имплантна површина е патентирана од страна на произведувачот. Успешната осеоинтеграцијата зависи од површината на имплантото тело. Колку е поголема површината на имплантот, толку е поголем и контактот помеѓу имплантот и периимплантната коска (Bone Implant Contact - BIC). Високи вредности на BIC (%) овозможуваат правилна осеоинтеграција и соодветна примарна стабилност на имплантот

Површината на имплантот може да се зголеми со различни техники и материјали. Најчесто се нанесуваат зрнца на титаниум кои се растопени во плазма спреј, под притисок и со голема брзина. Плазмата претставува 4та агрегатна состојба. Овие импланти ја имаат ознаката TPS (Titanium Plasma Spray). Често користени се и имплантите обложени со хидроксиапатит. Тие се обележуваат со ознака HA (hydroxyapatite). Целта на оваа техника исто така е да се зголеми површината на имплантото тело и обложување со остеокондуктивен материјал, кој е во директен контакт со коската. Меѓутоа, поради можност за одвојување на хидроксиапатитните честички од површината по одредено време, овие импланти поретко се користат. Најкористени се имплантите чија површина е нагризена со киселина и притоа пескарена. Целта е да се направат миркопростори кои ќе до зволат по имплантација во нив да срасне коскено ткиво, со цел подобра осеоинтеграција.[6]

2.3 ПРОТОКОЛ НА ДЕНТАЛНО ИМПЛАНТИРАЊЕ

Без разлика на практичното искуство на стоматологот, потребни се знаења за биомеханичките правила и анатоморфолошките разлики кај различни состојби на имплантирање. Потребен е одреден алгоритам на постапки за да се избегнат потенцијалните интраоперативни и постоперативни компликации. Пациентот треба да е запознаен со сите аспекти на планираната терапија.

Првенствено треба да се направи иницијален преглед, да се земе детална анамнеза во однос на контраиндикации и ризик фактори (Слика 4).

КОНТРАИНДИКАЦИИ

- Акутен миокарден инфаркт (до 6 месеци)
- Акутни цереброваскуларни инциденти (до 6 месеци)
- Вродени срцеви малформации и валвуларни срцеви заболувања (ризик од бактериски ендокардит)
- Пациенти на Бисфосфатна терапија (BRONJ)
- Имуносупресивни болести
- Пациенти со активен малигнитет и терапија

РИЗИК ФАКТОРИ

- Пациенти со слаба орална хигиена (мотивација за максимална и правилна орална хигиена, recall)

- Пушачи (престанок со пушење)
- Дијабет (контрола на Дијабетот)
- Пациенти на антитромбоцитна терапија (Аспирин, Плавикс и сл.)
- Ендокрини заболувања (индивидуална процена и контрола на заболувањето)
- Парафункција (чест предизвикувач на пери-имплантит

Слика 4. Контраиндикации и ризик фактори на дентално имплантирање
Hwang D. Wang HL. Medical contraindications to implant therapy. Implant Dent 2006 Dec. 15(4):353-60

По клиничкиот и радиолошкиот преглед се прави детален план за имплантната терапија. Со сето ова потребна е и писмена согласност од страна на пациентот, која се чува во неговата историја.

Планираниот имплантолошки зафат се основа на рентген дијагностика. Често се прави разлика помеѓу клинички и рентгенолошки преглед. Темелната анамнеза овозможува правилен избор на потребната рентген техника за дијагноза. Со тоа клиничарот има пресудна улога во пронаоѓање и оддржување на минимално потребната доза на зрачење кај пациентот. Затоа сите рентген испитувања треба да се оправдани и оптимизирани.

Пред рентген снимањата потребно е да знаеме кои информации сакаме да ги добиеме со самите снимки. Од клинички аспект за да се одлучи на имплантација, треба имплантот да биде најдобро решение за долгорочен план кај пациентот. Доколку е така, патолошките состојби на забите и околните ткива треба да се санираат пред почетокот со имплантната терапија. Со рентген дијагностиката се проценува местото и позицијата на имплантот со кои хируршката интервенција е најсигурна. Со тоа ризикот за компликации се сведува на минимум.

Бидејќи квантитетот и квалитетот на РАГ се разликуваат од пациент кај пациент, оправдана е примената на различни техники на снимање. Со тоа ќе се добијат потребните информации за коскените и околните структури. На рентгенската снимка првенствено се гледа висината на коската односно вертикалната димензија во која ќе се постави имплантот, но РАГ има и т.н. хоризонтална димензија, односно ширина од која зависи дијаметарот на имплантот. Ова посебно се однесува кај парцијална беззабост и поставување на дентален имплант до природен заб. Во овие случаи, важен е адекватниот простор кој се наоѓа помеѓу имплантот и забот или помеѓу двата импланта во хоризонтална димензија. Според Journal of MaxilloFacial Surgery и водичот за студенти по дентална имплантологија (Февруари, 2017) просторните правила се:

МАКСИЛА

- Растојанието помеѓу имплантното тело и подот на максиларниот синус треба да изнесува минимум 1 мм.
- Растојанието помеѓу имплантното тело и подот на носната празнина треба да изнесува минимум 1 мм.

- Растојанието помеѓу телата на два соседни импланта треба да изнесува минимум 3 мм.
- Растојанието помеѓу имплантно тело и коренот на соседен заб треба да изнесува минимум 1,5 мм.
- Се избегнува имплантирање по медијална линија (сутура)

МАНДИБУЛА

- Растојанието помеѓу имплантното тело и антериорната граница на брадниот отвор треба да изнесува најмалку 5 мм. (за да се избегне брадниот ом)
- Растојанието помеѓу врвот на имплантното тело и мандибуларниот канал треба да изнесува минимум 2мм.
- Растојанието помеѓу телата на два соседни импланта треба да изнесува минимум 3 мм.
- Растојанието помеѓу имплантно тело и коренот на соседен заб треба да изнесува минимум 1,5 мм.
- Се избегнува имплантирање во симфизна регија (медијана)

Со оптималното растојание на овој простор се избегнува губиток на коска околу забот или имлантот. Затоа правилното позиционирање на денталните импланти во вертикална и хоризонтална димензија овозможува примарна стабилност што е предуслов за успешна осеоинтеграција. Освен наведената РТГ проценка важна е и проценката на околните анатомоморфолошки структури за да не дојде до копромитација на хируршката интервенција.

Примарната рентген снимка од значење за денталниот имплантолог е ортопантомограм на пациентот. Доколку можеме да ги процениме сите релевантни структури на оваа снимка, не е потребно дополнително ретроалвеоларно снимање. Во случаи кога некои детали не се јасно прикажани на ортопантомограмот, се препорачува интраорална ретроавелоарна снимка на тие структури. Важно е да се напомене дека кај ортопантомограмот може да дојде до грешка при снимање, односно преклопување на забите и околните анатомски структури. Затоа треба овие снимања внимателно да се проценат. Некои ортопантомограми овозможуваат снимање кое се разликува во зголемувањето, па е важно да се знае колку тоа изнесува за да се направи квалитетна анализа на состојбата на пациентот.

Во денталната имплантологија се користат и т.н. томографски снимања кои што ги покажуваат анатомските структури во одреден пресек. Тоа се конвенционална томографија, компјутеризирана томографија (CT) и тоа дигитална волуменска томографија (DVT), позната како CBCT-“Cone Beam” томографија (Слика 5).

COMPUTED TOMOGRAPHY (CT)

- Голема апаратура
- Висока цена на чинење
- Непрактичен за употреба во стоматолошка ординација

- Време на ротација 3 минути
- Поголемо зрачење
- Континуиран сноп на зраци

CONE-BEAN COMPUTED TOMOGRAPHY (CBCT)

- Споредбено помал апарат
- Релативно пониска цена на чинење
- Практичен за употреба во стоматолошка ординација
- Време на ротација 30 секунди
- Помало зрачење
- Пулсирачки и јонизирачки зрации

Слика 5. Компарација помеѓу "CT" и "CBCT" дијагностика

Едвард Ј. Планирање и компјутерска евалуација на дентално имплантирање. Теоретски материјали за втор циклус стручни студии, модул – имплантологија. Стоматолошки Факултет, Катедра за Орална Хирургија, 2020

Денес најчесто се користи CBCT дијагностика која со релативно минимално зрачење овозможува приказ на структурите во сите три рамнини: аксијална, сагитална и коронарна. На база на кратки снимања во континуирани или кратки секвенци се генерираат снимки кои овозможуваат квалитетна рентгенолошка анализа.

Прегледот е едноставен и трае кратко, а зрачењето е релативно кратко посебно кај апарати кои овозможуваат волуменски различни големини. Овие снимки детално ги даваат анатомските релации и ограничувачките фактори за денталното имплантирање.[7] Во последно време се повеќе се користи компјутеризирана или насочена дентална имплантологија (Computer Guided Implant Dentistry). На овој начин се изработуваат индивидуални шаблони користејќи CBCT технологија, CAD/CAM технологија и 3D принтање, со што индивидуалните импланти со прецизност се поставуваат во саканата позиција. За сега тоа се релативно скапи методи кои бараат дополнителна едукација, но сигурно го имаат супериорното место при планирање на денталната имплантолошка постапка.[8]

Радиолошките методи овозможуваат квалитетна анализа на волуменот и квалитетот на коската, висината и ширината на РАГ и корелацијата со анатомските обележја од интерес. Исцрпните анамнестички, клинички и рентгенолошки податоци овозможуваат да се донесе права одлука за местото на поставување на денталните импланти како и изборот на нивната должина и ширина. Потоа доколку има потреба пред хируршката интервенција се земаат анатомски отпечатоци. На излеаните гипсени модели се анализира висината на загризот односно се прави т.н Боров шаблон и се маркираат местата на кои ќе се постават имплантите. Со современите методи се овозможува компјутерска изработка на шаблоните и позиционирање на имплантот во оптимална положба.[3]

Најголем број на имплантациски интервенции се изведуваат со примена на локална анестезија. Имплантот може да се позиционира со стандардната метода на подигнување на мукопериостално ламбо или без подигнување на мукопериостално

ламбо (Flapless техника). Флаплес техниката е минимално инвазивна постапка, односно оваа техника прави минимална траума на меките и тврдите ткива (Слика 6).

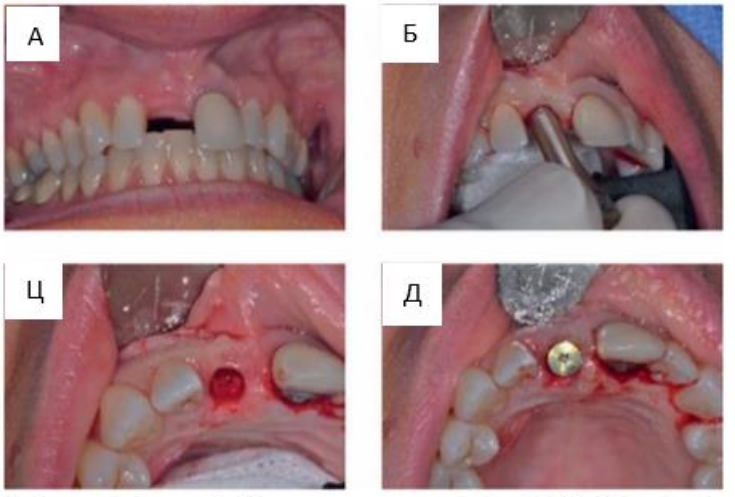

Слика 6. Flapless техника: А. Предоперативна состојба Б. Ткивна ексцизија со точна димензија на имплант Ц. Отстрането меко ткиво Д. Поставен имплант

Journal of MaxilloFacial Surgery, Introduction to Implant Dentistry, A student Gudie (Feb.2017), Volume 75, Supplement 2

Предност има и во намаленото времетрање на хируршката постапка и заздравување. Недостаток претставува непрегледноста на РАГ и ризикот за лошо позиционирање на имплантот, фенестрација на кортикалната коска или оштетување на анатомско-морфолошки обележја. Поради тоа оваа техника ретко се користи.[9]

Најчесто користена техника е хируршката техника со подигнување на мукопериостално ламбо. Секогаш треба да имаме на ум дека со самото подигање на мукопериосталното ламбо, добиваме рецесија на мекото ткиво до 2 мм. (0,9-2мм. по првата година на имплантирање), поради маргиналната коскена ресорпција по хируршката манипулација. Инцизиите се прават со скалпел бр.15, тие се прецизни со полна дебелина на мукопериостот и во еден потег. При креирање на инцизијата треба да се зачува интерденталната папила која е од биолошко и естетско значење.

Вообичаен хируршки инструментариум кој се користи е скалпел, пинцета, иглодржач, хируршка кука, ножички, распиратор и конец. Се користат и перфорирани хируршки компреси за да се осигура стерилното работно поле. Безболноста на зафатот се добива со локално инфилтрациско анестезирање и квалитетна аналгетска потпора. Пред самиот хируршки зафат се чисти и пере усната празнина на пациентот со антисептик како 0,12-0,2 % раствор на хлорхексидин, хексидитин, јодни раствори и сл. На тој начин се прави дезинфекција на оралната средина и се намалува бројот на микроорганизми. Антибиотската профилактична терапија е доктринарно усвоена како пожелна во тек на 7 до 10 дена во зависност од тежината на хируршката интервенција. Вообичаено се користат пеницилински препарати, а кај пациенти алергични на пеницилин најчесто се ординира клиндамицин. Инцизиите кои се користат се

сулкусна, хоризонтална (мезио-дистална), комбинација на хоризонтална и релаксирачка вертикална инцизија, Peter-Novak инцизија (Слика 7).

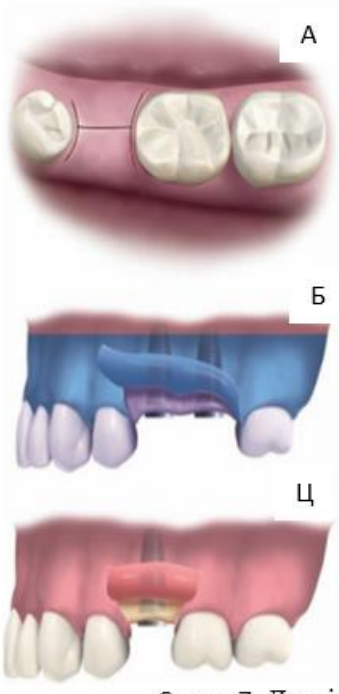

А. Хоризонтална (крестална) инцизија со зачувување на интерденталната папила

Б. Хоризонтална инцизија со една вертикална релаксирачка инцизија (прегледно работно поле)

Ц. Peter- Novak инцизија (крестална инцизија со две релаксирачки вертикални инцизии под агол од 45°

Слика 7. Дизајн на инцизии во дентална имплантологија

Journal of MaxilloFacial Surgery, Introduction to Implant Dentistry, A student Gudie (Feb.2017), Volume 75, Supplement 2

На веќе планираното место се прави рез со полна дебелина на мукопериостот. Тој се подигнува и се изложува коската. При кревањето на мукопериосталното ламбо, потребно е да се заобиколи папилата на забот и да се работи помалку инвазивно, доколку е возможно. При подигнување на мукопериосталното ламбо, потребно е да се заобиколи папилата на забот и да се работи помалку инвазивно, доколку е возможно (Слика 8).

Слика 8. Зачувување на интерденталната папила

Greenstein G. Using Papillae-Sparing Incisions in the Esthetic Zone to Restore Form and Function. Compendium of Continuing Education in Dentistry. May 2014

Резот не треба да биде преекстензивен или пак премногу поштеден, бидејки тоа ја отежнува прегледноста на работното поле и ќе го продолжи времетрањето на интервенцијата. На саканата позиција се прави препарација со калибрирани борери (по препорака на произведувачот) до потребната ширина односно висина на денталниот имплант. По креирање на инцизијата и флап дизајнот, кај гребени кај кои има доволна висина и растојание од виталните структури, а имаат неповолен остар гребен, се употребува голем округол борер за нивелација на коскената основа за имплантирање.

По рефлексија на флапот и припрема на коската, започнува остеотомија на имплантото лежиште. Дриловите за остеотомија мора да се остри и не користени. Целиот зафат е пропратен со постојана внатрешна или надворешна иригација со физиолошки раствор. Најчесто се користи физиодиспанзер - уред кој овозможува имплантирање со минимален број на вртежи и постојано ладење, со цел да не дојде до прегревање на виличната коска. Секое покачување на температурата над 47˚ во времетраење на една минута предизвикува карбонизација на коскеното ткиво и компромитација на имплантот. Затоа и кај секој имплантациски систем, произведувачот го наведува потребниот број на вртежи за остеотомија на лежиштето и поставување на имплантот. Најчесто потребни се од 400 до 1.200 вртежи во минута.

На самиот почеток се поставува хируршкиот стент и се проверува неговата позиција. Тој е водич на насоката за остеотомија. Со мал оклугол борер (маркер борер) се обележува местото на имплантирање. Потоа стентот се вади и се прави инспекција на маркираното место. Се проверува локацијата во мезио-дистален и вестибуло-орален правец. Доколку е потребно се прават корекции и се започнува со препарација во длабочина од 1-2 мм. со округол борер.

Следно се користи пилот борер со дијаметар од 2 мм. и различна должина во зависност од планот на терапија. Со него се добива потребната длабочина и паралитетот со вертикалната оска на реципиентната страна, преку 800-1200 ротации во минута. Доколку се поставуваат повеќе импланти, пинот – водач со користи за проверка на паралитетот на лежиштата.

Серијата на дрилови за имплантација кои се користат зависат од квалитетот и квантитетот на реципиентната страна. Правилото е дека помеѓу два последователни дрила разликата во дијаметарот не смее да е поголема од 0,75 мм. По потребната висина добиена со пилот дрил, во следните чекори системски се обработува лежиштето за да се добие саканата ширина за имплант.

За зголемување на дијаметарот на лежиштето се користи дрил кој има не активен врв со дијаметар од 2 мм., и активен дел со дијаметар од 3 мм. кон средината на дрилот. Со тоа се припрема имплантното лежиште за следниот дрил со поголем дијаметар, доколку е потребно.

Потоа, најчесто се употребува твист дрил со ист пречник од 3 мм. но со активен врв, со цел да се прошири реципиентната страна по целата своја должина. Со овој последен дрил клиничарот проверува дали постои примарна стабилност на имплантот, без разлика кој систем за имплантација се користи. Може да се заклучи дека препарацијата со последниот дрил треба да се изведе најпрецизно и со точно дозиран притисок, во една насока на движење на раката.

Вратниот или крестален дел на лежиштето (countersink) се препарира со истоимен дрил. Целта е да се одбегне ризикот од експозиција на кресталната ивица во случај на предвремен притисок. Со овој дрил се оформува кресталниот крај на реципиентната страна со што завртката за задравување и имплантот добиваат интимно налегнување на поткрепувачката коска.

Кондезација на коската се врши кај импланти со навои во кортикална коска или постава на подолги импланти во умерено кортикална коскена база. Кондезација на коската е разумен чекор пред постава на имплантот за да се олесни неговата инсерција и да се осигура неговата положба. Во случаи на слаб квалитет и квалитет на коската (D3, D4 по Misch и Judy) кондезација на реципиентната страна не е од клучно значење. Кај овие пациенти императив е прецизна препарација на лежиштето во димензии и ангулација.

Поставата на имплантот може да биде машинска со мали ротации или рачно со помош на клуч. Рачната техника е посигурна. Минималниот вртежен момент или торк е не-дефиниран. Рутински се користи сила $\geq$ 30 N/cm во случаи на постава на имедијатни импланти или пак на импланти кои се поставени во гребени подложени на графтирање. Зголемен вртежен момент $\geq$ 50 N/cm го намалува микродвижењето во кортикална коска и не ја оштетува истата. Може да се заклучи дека кај импланти кои не се подложени на микродвижење и отпор по хируршката фаза, настанува предвидлива осеоинтеграција. За проверка на примарната стабилност на имплантот се користат апарати кои ја даваат резонантната проценка на френкфренцијата на имплантот. Доколку таа изнесува $\geq$ 70, примарната стабилност е задоволителна. Доколку изнесува $\leq$ 55, а квалитетот на реципиентната страна е D3 или D4, оптеретувањето се прави по 6-8 месеци.

По поставата на завртката врз имплантот а пред затварање на флапот и сутурација, хируршкото поле се иригира со стерилен раствор.

Конвенционално, во максила се поставуваат 8 импланти за да се постави супраструктура која е тотално имплантно носена (доколку не се користи All-on-4 / All-on-6 систем на имплантирање). Максиларната коскена база за имплантирање е изградена од сунгереста коска - D3, D4 квалитет според Misch и Judy (1990). Посебно треба да се внимава при имплантирање во премаксила (високо естетска зона), па доколку се поставува единечен имплант, се користи абатмент на цементирање кој лежи 2 мм. субкрестално. Доколку недостасуваат сите заби во премаксила, се имплантираат минимум три импланта, поради големиот притисок кој постои во оваа зона од 300N. Естетиката во цервикалниот дел кај премаксила е подобра кај импланти со поголем дијаметар. Имплантите во горен фронт често се поставуваат малку дистално од средината на мезио-дисталната ширина на инцизалниот раб, слично на природните апекси на забите во премаксила.

По препарација на лежиштето, имплантот може да се постави рачно, машински или комбинирано во зависност од расположливата коска за имплантирање. По имплантирање во саканата позиција, потребно е да се врати мукопериосталното ламбо

во првобитната положба за по прецизна заштита и заздравување на периимплантното ткиво (Per Primam зараснување).

По завршување на интервенцијата пациентот држи ладни облоги во времетраење од 40 минути со пауза од 15 минути, за да се спречи појава на едем или хематом. Се ординираат аналгетици за да се намали постоперативната болка колку што е возможно. За време на целиот постоперативен период потребна е максимална хигиена со правилно механичко четкање на забите и околните ткива со примена на специјални четки, интерденталии чистачи и антисептични раствори.[10]

2.4 ФАКТОРИ НА УСПЕХ. ОСЕОИНТЕГРАЦИЈА

Генезата за концептот на осеоитеграција беше претставена од Per-Ingvar Branemark (1969), професор на Институтот за Применета Биотехнологија при Универзитетот во Гетеборг. Тој ја нарече уште и директна структурна и функционална врска на микроскопско ниво помеѓу жива коска и оптеретен ендоосеален имплант. Сеуште важи истото правило дека успешна имплантација е онаа каде постои осеоинтегриран имплант.[11]

По периодот на имплантација во виличната коска започнува сложен процес на биоинтеграција, кој подразбира формирање на калус па потоа ремоделација на коската околу имплантот. Со тоа се формира нова коска во имплантниот интерфејс. Двофазната техника обезбедува услови за несметно формирање на нова коска, бидејќи имплантот мирува не оптеретен во коскеното ткиво. Со тоа започнува процесот на био или осеоинтеграција.[6] Имплантната површина и нејзиниот микродизајн се многу важни за обезбедување на оптимална осеоинтеграција. Доколку се користи биоинертен материјал (титаниум) заздравувањето и осификацијата се базираат на истиот принцип како терапија со внатрешна фиксација на лицеви коскени фрактури. Основно е материјалот да е хидроскопен (хидрофилен) и да влегува во пасивна реакција со молекулите на вода. Површината на имплантот е стерилна, па затоа треба да се внимава при негово транспортирање во предходно остеотомираното лежиште во коската, поради ризик од инфекција и ретрогаден периимплантен остеитис.

Првата реакција која се случува е хидратација на имплантот со молекули на вода кои потекнуваат од крвта. Во овој процес доминантна улога има површината на имплантот, која ја поддржува размената на јони и се однесува пасивно (титаниум оксид TiO_2). Биоактивните материјали (хидроксиапатит, бета трикалциум фосфат, биостакло) имаат погодни хидрофилни својства и во интеракција со молекулите на водата формираат хидроксилни групи, кои понатаму ги врзуваат јоните на Cl и Na од крвта. Веќе врзаните хлорни и натриумови јони за време од милисекунда привлекуваат серумски протеини односно албумини (со мала молекуларна тежина) кои набргу се денатурираат за да може на нивно место да дојдат протеините кои имаат поголема молекуларна тежина и ретенциона моќ а се во помала концентрација во крвта – фибриноген (фибронектин). Овие протеини се познати како промотори на атхезија во

крвта (adhesion – promoting proteins in blood). Слојот од фибриногени протеини околу имплантот се нарекува и биолошки слој. Биолошкиот слој има за улога привлекување на клетки кои даваат стимул за клеточна миграција како што се полиморфонуклеарни леукоцити, моноцити, макрофаги, минерализација на коска и сл. Физичко – хемиските својства, микро и нанотопографијата на имплантната површина како и горенаведените процеси ја услововуваат осеоинтеграцијата уште во првите моменти по имплантирање (Слика 9).

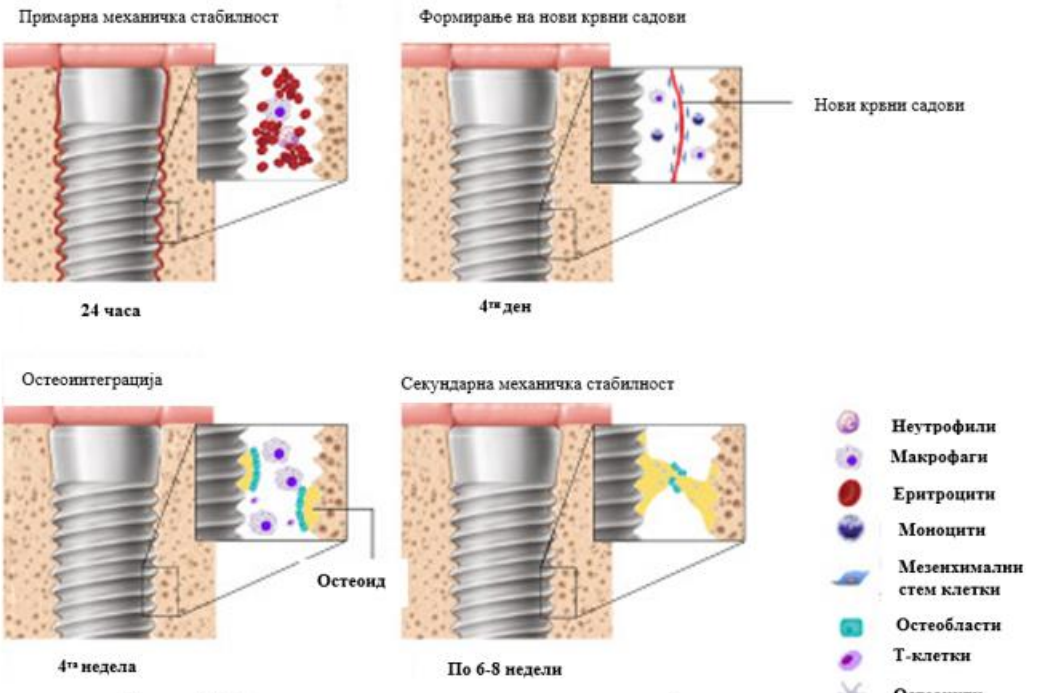

Слика 9. Временска рамка на осеоинтеграција

Wang Y. et al. Health, Maintenance, and Recovery of Soft Tissues around Implants. Clin Implant Dent Relat Res. 2016 Jun;18(3):618-34

Набргу по протеините, имплантната површина е во контакт со тромбоцитите. Тие се врзуваат за протеинскиот чеп, се распаѓаат и предизвикуваат коагулација. При нивното распаѓање ослободуваат цитокини – фактори на раст (TGF - transforming growth factor β) и вазоактивни материи (хистамин и серотонин). Тие го програмираат правецот и текот на заздравувањето. Во првите два дена (инфламаторна фаза) најбројни се полиморфонеутрофилните леукоцити. Со намалување на количеството на бактерии и ендотоксини се намалува и нивниот број. Оваа фаза трае до 5 дена. Во тоа време се присутни моноцитите и макрофагите, кои вршат фагоцитоза на дебрисот и мртвите клетки. Макрофагите учествуваат во експресија на цитокини како FGF (fibroblast growth factor), PDGF (platelet delivered growth factor) и VEGF (vascular endothelial growth factor). Со тоа ги стимулираат клетките на пролиферација и оваа фаза се нарекува пролиферативна фаза.

Понатаму, клетките на својата површина имаат мембрански рецептори наречени интегрини. Со помош на овие рецептори тие се придвижуваат кон

биолошкиот слој на имлантот. Интегрините ги врзуваат мигрирачките клетки за протеинскиот слој распоредени во секвенци (пр. Аргинин-Глицин-Аспортат). Интегрините се составени од две гликопротеински субединици (алфа и бета) со чија комбинација се диференцираат 24 други видови на гликопротеин.

Атхезијата е одлучувачка за понатамошна осификација и дали таа ќе биде физиолошка или патолошка, понатаму дали ќе настапи миграција на леукоцити, фагоцитоза на дебрисот, ангиогенеза, воспоставување на циркулација и сл. Активацијата на остеобластите зависи од ова интегрин-сигнализирачко врзување, кое е предуслов за осеоинтеграција. Накратко, успешната осеоинтеграција ќе зависи од процесот на адхезија, пролиферација, диференцијација на клетки, депозиција на матрикс и биоактивност на имплантната површина.

Осификацијата е дефинирана како каскада на збиднувања во кортикална и трабекуларна коска кои индуцираат периимплантно заздравување, а важно е да се познаваат разликите во заздравување на имплантите кај различен квалитет на коска. Кај кортикална коска постои оддалечена остеогенеза, прво преку остеокластна па потоа остеобластна активност. Кај трабекуларна коска постои директна остеогенеза и адхезија на остеопрогениторни клетки (остеобласти) за имплантната површина на биоинертен и биоактивен имплант (Слика 10).

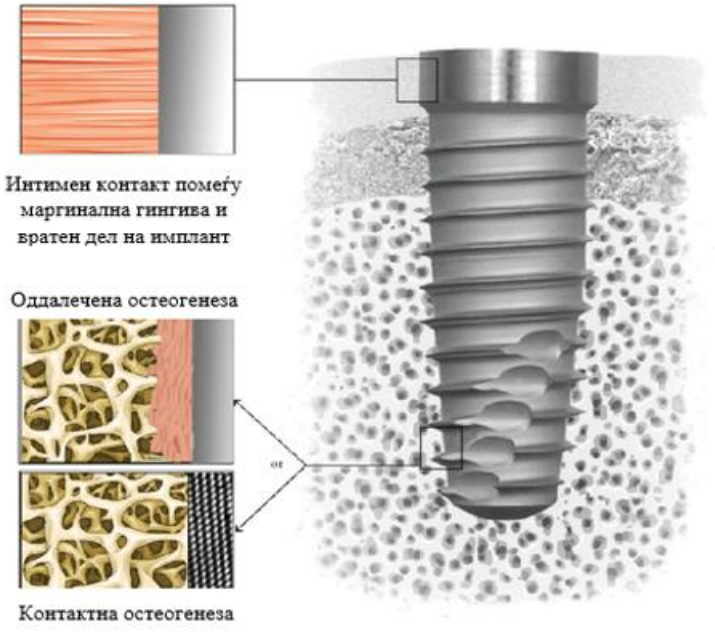

Слика 10. Контактна наспроти оддалечена остеогенеза

Sergey D. (2016). Calcium Orthophosphates (CaPo) and Dentistry. Bioceramics Development and Applications. 6. 096

Кај биоинертен материјал, заздравувањето и осификацијата се темели на истиот принцип на терапија со внатрешна фиксација на лицеви фрактури со титаниумски системи.

Примарната (иницајлна) стабилност на имплантот зависи правопропорционално на механичката врска помеѓу имплантната површина и кортикалната – трабекуларна коска. Секундарната стабилност зависи од примарната. Таа продолжува да се развива по примарната и се однесува на стабилноста имплантот по регенерација и ремоделација на ткивата околу него.[12] За успешен имплант се смета осеоинтегрираниот имплант во идеална клиничка состојба, со следните параметри:

- Отсуство на болка
- При латерални сили помали од 100г., хоризонталната мобилност да е помала од 0,1 мм. Ова ја условува иницијалната стабилност
- При латерални сили околу 500г., хоризонталната секундарна мобилност да е помала од 0,15 мм.
- Одуство на вертикална мобилност
- Оптимално сондирање на сулкус помало од 2,5 мм.
- На РТГ снимка, маргиналната (крестална) коска да биде 1,5-2 мм. во рамките на емајлово-цементното споиште
- Интактна Lamina Dura
- Гингивален индекс 0-1(нормална гингива до блага инфламација без ексудат и крварење)
- Одсуство на рецесија и фуркација кај повеќе корени заби
- Ригидна или анкилотична врска на осеоинтегриран имплант се остварува кога не постои мобилност на имплантот при дејство на хоризонтални или вертикални сили од 100-500 г. соодветно.

2.5 МАКРОСКОПСКИ КАРАКТЕРИСТИКИ НА КОСКИТЕ ВО ДЕНТАЛНИОТ СИСТЕМ ПО ЗАЗДРАВУВАЊЕ

- Фиброзна коска (woven bone): коска која настанува брзо, најчесто по повреди или траума. Колагените влакна се рандомизирано поставени и не правилно ориентирани. Фиброзната коска е механички слаба коска.
- Ламеларна коска (lamellar bone): претставува основа за коскено оптеретување кај човекот. Претставува механички јака коска која се формира бавно, со паралелно поставени колагени влакна.
- Алвеоларна коска (bundle / alveolar bone): го претставува уникатниот систем на периодонталниот лигамент и алвеоларната коска. Овој систем не се регенерира по имлантирање, туку се добива фиброзна или ламеларна коска.
- Композитна коска (composite bone): во основа претставува ламеларна коска која во себе содржи фиброзно ткиво.[2]

2.6 АПЛИКАТИВНА АНАТОМИЈА. КВАЛИТАТИВНИ И КВАНТИТАТИВНИ ОСОБИНИ НА ВИЛИЧНИТЕ КОСКИ

Модерната имплантологија се базира на прецизни 3Д снимања каде топографските димензии и карактеристиките на коските се мерливи. Сепак, основа во работата на секој имплантолог е познавањето на нормалните и атипични анатомски структури во оралната празнина. Со овие основи се обезбедува ефективна имплантологија и подобра проценка на прецизните хируршки процедури.[13]
Обликот, квалитетот и квантитетот на виличните коски се значајни фактори при избор на третман со дентални импланти. Резидуалниот Алвеоларен Гребен (РАГ) кај секој пациент - кандидат за имплантирање е во различна состојба. Неговите особини зависат од степенот на ресорпција и губиток на коска по екстракција. Во првата година по екстракција во просек постои 2 мм. вертикална и 3-6 мм. хоризонтална ресорпција. Ресорпцијата на виличните коски е поизразена во горната вилица поради нејзината трабекуларна градба, вестибуларната ламина се ресорбира побрзо од палатиналната. Со тоа, секоја наредна година, мандибулата се ресорбира 0,2-0,4 мм. а максилата четирикратно повеќе. По 3 години од губиток на забите постои ресорпција на гребените од 40-60%. Истражувањата докажа дека мандубилата претрпува сигнификантно поголема ресорпција во однос на максилата ($p<0.05$). Ресорпцијата била поизразена кај женскиот пол ($p<0.05$) во однос ма машкиот. Ресорпцијата била исто така поизразена кај пациентите кои носеле протези ($p<0.05$) за разлика од оние кои не ги користеле истите.[14] Квантитативните и квалитативните карактеристики на виличните коски се оние кои ги диктираат условите за имплантирање и избор на супраструктура.

Во овој дел ќе се осврнеме на анатомските обележја и карактеристиките на виличните коски кои се од важност за имплантолозите.

2.7 АНАТОМСКИ ОБЕЛЕЖЈА НА МАКСИЛА

2.7.1 Антериорна максила (премаксила)

Премаксила е антериорниот или фронтален дел на максиларната коска кој го завзема интерканиниот простор. Оваа регија е предизвик за имплантирање од повеќе причини:

- Во фронтот помеѓу апексите на корените на забите и подот на носот постојат подминирани коскени простори (“undercuts”), каде коската е потенка и лесно се фрактурира
- Вестибуларната ламина е порозна, тенка, лесно се крши и најчесто е фрактурирана по екстракција на забите во фронтот. Затоа екстракциите во фронтот треба да се минимално инвазивни со презервација на екстракционата рана (мембрана)
- Назалната ламина е тенка компакта

- Палатиналната ламина е најчесто компакта. За да се добие потребната примарна стабилност на имплантот како и максимална естетика, имплантите во премаксила се поставуваат со ангулација, да лежат со своите апекси на палатиналната кортикална ламина
- Естетиката на имплантот и супраструктурата ја диктира ширината на РАГ. Во антериорна максила поради поголема вестибуларна ресорпција на коската ширината е најчесто намалена.

Доколку недостасуваат забите во горен фронт, се имплантираат минимум три импланти. Тоа е поради големиот притисок кој постои при мастикација во фронтот (≈300 N). Доколку се поставува единечен имплант во премаксила, се користи абатмент за цементирање кој е 2 мм. субкрестално. Естетиката во цервикалниот дел е подобра кај импланти со поголем дијаметар. Имплантите во горен фронт често се поставуваат малку дистално од средината на мезио-дисталната ширина на инцизалниот раб, слично на природните апекси на забите во премаксила.

За имедијатно имплантирање во премаксила треба да постојат идеални услови, што е ретко. Имплантот се поставува на палатиналната ламина, со 2/3 во алвеолата на забот. Се користи борер за цервикален дел (countersinking) со тоа што просторот меѓу имплантот и алвеолата се пополнува со калциум фосфати ($CaPO_4$), керамика или хидроксилапатит.[2]

2.7.2 Foramen Palatinum Major

Интервенциите во постериорна максила треба да се изведуваат внимателно во регијата околу големиот непчен отвор (Foramen palatinum major). Големата палатинална артерија заедно со нервот (A. et N. Palatinum Major) се протегаат низ отворот кон премаксилата трансферзално. Фораменот е пронајден наспроти третиот молар во 86% од случаите, меѓу вториот и третиот молар во 13% од случаите, а наспроти вториот молар во 1% од случаите.[15] Другите истражувачи забележале дека фораменот е откриен кај третиот молар во 55% од случаите, помеѓу вториот и третиот молар во 19% од случаите, наспроти вториот молар во 12% од случаите и дистално до третиот молар во 14% од случаите.[16] Фораменот се наоѓа на половина пат помеѓу алвеоларната коска и медијалната сутура. Wang TM. и сор. (1988) пријавиле средно растојание од 16 мм. помеѓу центарот на големиот непчен отвор и медијалната сутура на тврдото непце.[17] Одвојувањето на палатиналната артерија близу до фораменот може да предизвика проблем, може да се повлече во коската, што спречува да се лигатира. Прецизната локација на фораменот може да се одреди пред подигнување на флапот со дозирано тапкање по коската со игла за анестезија, каде отворот ќе даде карактеристичен “тап” звук.

2.7.3 Крвоснабдување во Максила

A. Maxillaris Interna или максиларната артерија произлегува од надворешната каротидна артерија зад вратот на мандибулата и обезбедува гранки за неколку регии

на лицето: мандибуларна, птеригоидна и птеригопалатинална. Операцијата во максила може да вклучи артерии во птеригопалатиналниот регион: надолната палатинална артерија, терминалните гранки на сфенопалатиналната артерија, инфраорбиталната артерија, задната супериорна алвеоларна артерија и артеријата на птеригоиден канал.

2.7.4 A. Palatina Major

Големата непчена артерија го напушта истоимениот отвор (Foramen Palatinum Major) и преминува кон антериорно во жлебот од медијалната страна на тврдото непце до инцизивниот канал. Конечната гранка на артеријата влегува во инцизивниот канал каде анастомозира со назофарингеалната гранка на сфенопалатиналната артерија (ramus Nasopharyngeus a. Sphenopalatinae). Што се однесува до големата палатинална артерија, треба да се внимава при процена на висината на палаталниот лак за да се утврди степенот до кој може да се изврши хируршка постапка (на пр. земање на графт од сврзното ткиво) без да се оштети артеријата. Поволно е да се остави 2 мм. помеѓу артеријата и крајот на хируршкиот засек. Врз основа на обликот на палатиналниот свод, можно е да се процени колку е далеку палатиналнаата артерија од емајлово цементното споиште: низок или рамен свод = 7 мм. , просечен непчен свод = 12 мм. и висок свод (во форма на латинична буква “У”) = 17 мм. Средната висина на палатиналниот свод за мажи и жени е 14,9 и 12,7 мм. соодветно. При графтување на сврзно ткиво со цела дебелина на палатинален флап, хирургот треба да биде подготвен да делува при случајна повреда на големата палатиналнаа артерија. Ако се смета дека артеријата е близу до местото на операција, може да биде поволно да се постават ‘‘ласо сутури” и да се лигатира големата палатинална артерија дистално од хируршкото поле пред да се започне со интервенцијата. Ако артеријата е оштетена, овој чекор може да спречи крварење. Доколку постои хеморагија, се врши притисок и затега палатиналниот флап каде што е направен засекот со хемостат. Ако крвниот сад е видлив, се подврзува или нанесува електричен каутер. Доколку крвниот сад не е видлив, потребни се дополнителни длабоки сутури.

2.7.5 A.Sphenopallatina

Сфенопалатиналната артерија произлегува од сфенопалатиналниот отвор (Foramen Sphenopalatinae) и влегува во задните партии на супериорниот меатус на носот, од каде дава постериорни и медијално-странични носни гранки. Постериорните се поставени напред над конхите и анастомозираат со назалните гранки на надолната палатинална артерија и етмоидалните артерии. Постериорните медијални носни гранки снабдуваат крв за задниот ѕид на максиларниот синус. При синус елевација, треба да се внимава и да се избегне оштетување на овие садови доколку операцијата се прошири кон задниот ѕид на синусот.

2.7.6 A.Infraorbitalis et A. Posterior Superior Alveolaris

Инфраорбиталната артерија обезбедува гранки за предниот дел на синусот. Овие садови анастомозираат со садови на A. Posterior Superior Alveolaris во рамките на букалната плоча на коската (интраосеална артерија) и во букалните ткива (екстраосеална артерија). Интраоселната артерија е <16 mm. од кресталната коска во 20% од случаите (Elian N. 2005).[18] Ако интраосеалната артерија е прекината, се нанесува притисокот со инструмент на местото на крварење или може да се допре со каутер (пр. Bovie). Доколку се пристапува со латерален прозор кон синусот, а постои хеморагија на овие садови, се подига мембраната и се врши компресија на коската со хемостат. По потреба, неопходно е да се продолжи со подготовка на латералниот прозор и покрај крварењето, сè додека мембраната на синусот не се подигне и постави коскен графт. Асистентот треба да го држи врвот на саугерот до местото на крварење за да се зачува видливоста на работното поле. Кога интраосеалната артерија е повредена на мезилниот аспект на латералниот прозор, веројатно е повредена и од дисталниот аспект. Затоа, имплантологот треба да се справи со крварењето од двете страни на латералниот прозор. Доколку СТ скенирањето открие присуство на интраосеална артерија, страничниот прозор се развива инфериорно во однос на артеријата а мембраната се подига од внатре кон супериорно. Како и да е, мора да се постигне разумен пристап, бидејќи лошо лоциран страничен прозор може да доведе до неуспех на синус елевацијата. Друга техника што може да се искористи за изолирање на артеријата и да не се повреди при креирање на латералниот прозор е да се користи ултрасоничен уред – пиезотом (слика 11).

Слика 11.Пиезо – хируршко креирање на латерален прозор и изолирана интраосеална артерија, без предизвикано крварење на истата

Greenstein G. et al. (2008) Practical application of anatomy for the dental implant surgeon. J Periodontol. 2008;79(10):1833-1846

2.7.7 Преден назален гребен

Под носот, во средната линија, на долниот раб од предниот отвор, постои остар коскен гребен формиран од антериорното издолжување на максилата што се нарекува преден носен 'рбет. Се користи како обележје при правење на поголем флап во премаксила (Слика 12).

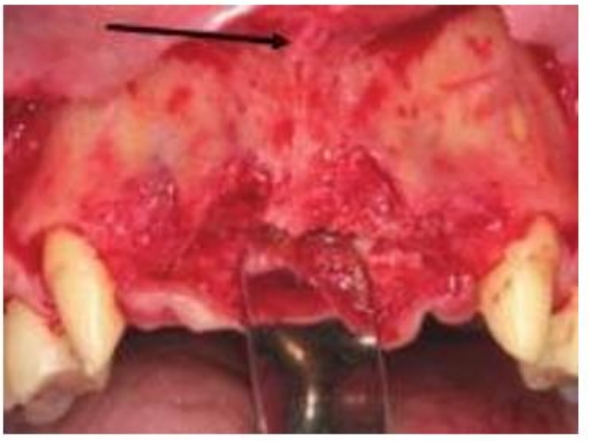

Слика 12. Преден назален ‘рбет

Greenstein G. et al. (2008) Practical application of anatomy for the dental implant surgeon. J Periodontol. 2008;79(10):1833-1846

Треба да се внимава при продолжување на висината на флапот над оваа точка, бидејќи ткивото е тенко па може да се навлезе низ ткивото во назалните партии. Коскениот раб на ноздрите се нарекува пириформен раб.

2.7.8 Sinus Maxillaris

Максиларниот синус (антрум на Highmore) има форма на пирамида и претставува најголем параназален синус. Типични просечни димензии на максиларните синуси се висина од 36 до 45 мм., ширина од 25 до 35 мм. и должина од 38 до 45 мм.[19] Остиумот (отвор на синусот кон средниот носен ходник) се наоѓа на супериорниот аспект на медијалниот ѕид на максиларниот синус, над првиот молар. Средното растојание од најинфериорната точка на антралниот под до остиумот е 28,5 мм. Со тоа, при синус елевации, синусите не треба да се полнат со графт материјал над 15 mm за да се избегне потенцијално блокирање на остиумот и да предизвика синузитис. Максиларниот синус е опкружен со шест ѕида:

- Предниот ѕид ги содржи инфраорбиталниот нерв и крвните садови до предните заби. Инфраорбиталната артерија ја дава предната супериорна алвеоларна артерија која ја снабдува синусната слузница со крв во предниот дел на синусот.
- Супериорниот ѕид е многу тенок и го сочинува орбиталниот под. Коскениот гребен го содржи инфраорбиталниот канал со нервите и крвните садови.
- Постериорниот ѕид одговара на птериго - максиларниот регионот, кој го одделува антрумот од Fossa Pterygopalatine. Ги содржи задниот супериорен алвеоларен нерв и крвните садови, вклучувајќи го и птеригоидниот плексус на вени и внатрешната максиларна артерија.
- Медијалниот ѕид го одделува синусот од носната празнина. Максиларниот остиум (во близина на првиот молар) се дренира во средниот ходник на носната шуплина (Слика 13).

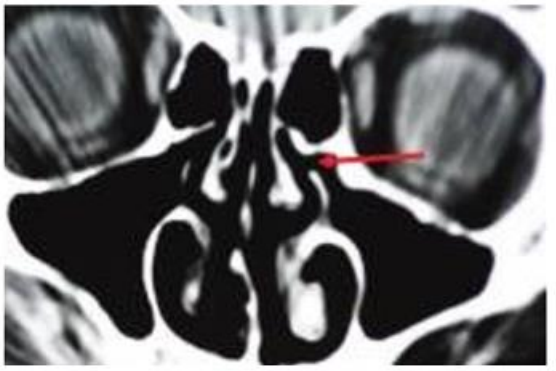

Слика 13. СТ Приказ на остиумот на максиларниот синус, кој се отвара во средниот носен ходник

Greenstein G. et al. (2008) Practical application of anatomy for the dental implant surgeon. J Periodontol. 2008;79(10):1833-1846

- Подот на синусот може да се протега помеѓу корените на максиларните катници. Подот може да биде до 10 мм под подот на носната шуплина.
- Латералниот ѕид го формираат задниот максиларен и зигоматичен продолжеток. Овој ѕид овозможува пристап кон графтување на синусите.

Медијалниот ѕид го дава артериското снабдување од васкулатурата на носната мукоза, односно гранките на сфенопалатиналната артерија: задната латерална носна гранка и задната септална гранка. Фронталните, латералните и инфериорните ѕидови го имаат нивното артериско снабдување од осеалната васкулатура (инфраорбитална, лицева и палатинална артерија). Медијалниот ѕид на синусите се дренира низ сфенопалатиналната вена. Сите други вени се дренираат низ птеригомаксиларниот плексус. Инервираноста е обезбедена од носните мукозни нерви и супериорниот алвеоларен и инфраорбитален нерв.

Септи (Septa) по Underwood се наоѓаат во 31,7% од максиларните синуси во премоларната регија и тие обично не го компромитираат антриумот.[20] Сепак, честопати стануваат поголеми напредувајќи медијално. Затоа, при синус елевација, подигањето на мембраната над делумната септа треба да се одвива од странично кон медијално, бидејќи при подигање од антериорно кон постериорно полесно се прави порфорација. За да се сместат големи или повеќекратни септи за време на синус елевација, може да се создаде повеќе од еден страничен прозор како дел од антралниот отвор. Исто така, септата е загриженост доколку се планира подигање на синусот со остеотом, бидејќи е полесно да се фрактурира субантралниот под.

Постојат неколку други прашања од интерес во врска со интервенирањето во областа на максиларниот синус. Доколку дијагностичките снимања укажуваат дека инфериорниот ѕид (алвеоларен гребен) или латералниот ѕид на синусот има коскена фенестрација, треба да се направи флап со дебелина над овие дефекти за да се избегне перфорација на Schneider мембраната при елевација на флапот. Последователно, освен ослободување на мембраната, преостанатото ткиво над коскените дефекти мора да се

наметне во синусот, затоа што синусната мембрана не може да се одвои од мекото ткиво што било сместено во овие дефекти.

За време на латерална подготовка на прозорот, ако се случи да се перфорира Schneider-овата мембраната и станува збор за релативно мал дефект, отворот може да се затвори со колагенска бариера. Меѓутоа, кога перфорацијата се јавува по периферијата на прозорот, се шири остеотомијата неколку милиметри кон коска. Се одстранува коската над мембраната за да се добие подобра видливост и пристапност, а потоа повторно се враќа мембраната на место каде што не е перфорирана.

Нормалната ширина на Schneider мембраната е од 0,3 до 0,8 мм. Ако мембраната е многу густа, се зема во предвид консултација со оториноларинголог пред да се започне со поставување на импланти или синус елевација.[21]

2.7.9 Дебелина на гингивата и палаталната мукоза

Дебелината на гингивалниот и палаталниот епител е ≈ 0,3 мм.[22] Гингивата е поддржана од Lamina Propria (цврсто сврзно ткиво), додека палаталниот епител е поддржан од Lamina Propria и субмукоза. Просечната дебелина на гингивата се движи од 0,53 - 2,62 мм. (средна вредност 1,56 мм.) додека палатиналната гингива варира во дебелина од 2,0 - 3,7 мм., со средна вредност од 2,8 мм.[23] Најдобра регија за земање на графт од сврзно ткиво е во максиларниот канинско - премоларен регион.[24] Тенките графтови може да се земат неколку милиметри од маргиналната гингивата, а подебелите графтови можат да бидат земени подалеку од маргиналната гингива , на места каде што субмукозата е по дебела. Најдебели графтови можат да се земат преку кожата на образот. Инфраорбиталниот нерв се наоѓа 5 мм. под инфериорниот раб на инфраорбиталниот гребен и може да се повреди за време на операцијата. Ова е значајно обележје. Со тоа, интраоралната флап елевација треба да заврши повеќе од 5 мм. под гребенот. Просечната висина на максиларниот синус е од 36 - 45 мм. и се шири во латералниот дел, па затоа оддалеченост од 15 мм. под инфраорбиталниот гребен се смета за сигурна. Меѓутоа, ако постои напредна ресорпција на максилата потребна е претпазливост при рефлексија за да се избегне оштетување на инфраорбиталниот нерв.

2.7.10 Инервација на Максила

Сензорните нерви на непцето се гранки на максиларниот нерв. Големиот непчен нерв (N. Palatinum Major) ги инервира гингивата, мукозните мембрани и повеќето жлезди на тврдото непце. Назопалатиналниот нерв (N. Nasopalatine) го напушта инцизивниот канал кон орално и ги инервира мукозните мембрани на предниот дел на тврдото непце. Nn. Palatinum Minori го инервираат мекото непце. Инфраорбиталниот нерв ја инервира слузницата на максиларниот синус, максиларните инцизиви, канини и премолари, максиларната гингива, инфериорниот очен капак и конјунктивата, дел од носот и горната усна. Постериорниот супериорен нерв ги инервира гингивата и мукозните мембрани во задниот дел на максилата, синусот и моларните заби.

2.8 АНАТОМСКИ ОБЕЛЕЖЈА НА МАНДИБУЛА

Доколку во беззаба максила конвенционално се потребни 8 импланти за имплантно носена супраструктура, во мандибулата се потребни 6. Мандибулата е непарна коска изградена од квалитативна коскена база со што е најјаката коска во скелетот на лицето. За разлика од максилата, долно-виличната коска дава подобри услови за работа, во однос на расположлив материјал за имплантирање.

Оралната површина на мандибулата близу коренот на третиот молар е претставена со милохиоидната линија или гребен, кој се протега кон долу и напред. Се протега по долната ивица на мандибулата помеѓу гениалните трабекули и дигастричното вдлабнување. Гребенот всушност е формиран од милохиоидниот мускул кој ја дава хоризонталната поддршка на долната вилица. Структурите кои се наоѓаат над мускулот влегуваат во интрорални, а оние под мускулот во екстраорални структури. Конкавитетот инфериорно од овој гребен го претставува субмандибуларното вдлабнување на истоимената жлезда. При имплантирање, особено во постериорна мандибула, треба да се внимава за да не дојде до перфорација на лингвалната ламина на мандибулата поради оваа специфична морфологија. Со тоа се избегнува фрактура, хеморагија и повреда на ткивата во субмандибуларната регија. Може да се заклучи дека правилото за растојание од 2 мм. се однесува и на лингвална / палатинална ламина.

Супериорно од антериорниот крај на милохиоидниот гребен се наоѓа сублингвалното вдлабнување, во кое е сместена истоимената жлезда. Палпацијата на оваа регија е важна дијагностичка алатка пред развивање на остеотомија, за да се детерминира обликот на гребенот а со тоа и просторот кој го завзема субмандибуларната жлезда.

2.8.1 Foramen Mandibulae

Локацијата на долновиличниот отвор може да варира врз основа на раса и етничка припадност. Тоа влијае на успехот на блок анестезијата (Nicholson ML. и сор. 1985; Mbajiorgu EF. и сор. 2000).[25,26] Меѓу возрасни кадаверични мандибули, фораменот е најден инфериорно од оклузалната рамнина, на нејзино ниво или над неа: 75 %, 22,5% и 2,5% соодветно (Nicholson ML. и сор. 1985).[25] Во одделна студија на мандибули од различна етничка припадност, резултатите се 29,4%, 47,1% и 23,5%, соодветно (Mbajiorgu EF. и сор. 2000).[33] Според тоа од 2,5% до 23,5% од блок анестезиите дадени на ниво на оклузалната рамнина би биле неефикасни. Препорачливо е местото на убодот да е од 6 - 10 mm над оклузалната рамнина, што обично претставува анатомска варијација (Norton NS. 2007).[27] Menke RA. во 1979 откри дека растојанието од меките ткива до фораменот кај кадаверите е на дофат на кратка игла (должина на игла од 21 мм).[28] Затоа, кратки игли може да се користат за постигнување на анестезија во мандибулата. Доколку има ефект од анестезирањето но пациентот сè уште е симптоматски, се инфилтрира анестетик на лингвалниот аспект

на моларните заби, затоа што може да има дополнителна инервација од C2 и C3 (n. Coli Cutaneous plexus Cervicalis) (Cruz Rizzolo RJ. и сор. 1988).[29]

2.8.2 Canalis Alveolaris Inferior

Тригеминалниот нерв (петтиот кранијален нерв) има три главни гранки: офталмичен, максиларен и мандибуларен нерв. N. Alveolaris Inferior претставува мешовит нерв и гранка на мандибуларниот нерв. Влегува во мандибуларниот канал на медијалната површина на рамусот од страна на лингулата. Каналот (Слика 14) е широк

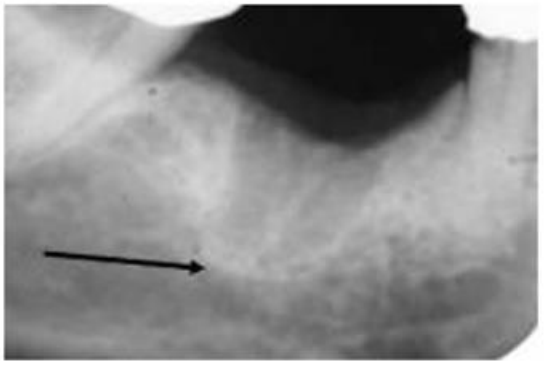

Слика 14. РТГ приказ на мандибуларниот канал кој е во близина на апексот на долниот

Greenstein G. et al. (2008) Practical application of anatomy for the dental implant surgeon. J Periodontol. 2008;79(10):1833-1846

3,4 мм. а нервот е со дебелина околу 2,2 мм. Во рамките на каналот се содржани нерв, артерија, вена и лимфни садови. Артеријата лежи паралелно на нервот како што поминува кон напред, но неговата позиција варира во однос на тоа дали е супериорна или инфериорна во однос на нервот во рамките на мандибуларниот канал. Затоа, можно е ненамерно да навлеземе во мандибуларниот канал при интервенција и да предизвикаме невролошки оштетувања без крварење и обратно.

Кога се изведува остеотомија над мандибуларниот канал прво се пробива кортикалната коска, а препарацијата завршува во рамките на помека спонгиозна коска. Мандибуларниот канал обично има кортикална коска околу него, што може да обезбеди одредена отпорност на перфорации. Како и да е, клиничарите не треба да се потпираат на тактилни повратни информации за да сигнализираат дели каналот е перфориран, бидејќи дрилот може да влезе во каналот без предупредување. Спротивно на тоа, при остеотомија на постериорна мандибула, на преодот од минерализирана кон помалку минерализирана коска може да се појави нагло намалување на отпорот. Тоа може да остави лажен впечаток дека мандибуларниот канал е нарушен.

Сепак, сеуште не постои замена за прецизните радиографски и компјутерски снимања при планирање и избор на имплантната терапија во оваа регија. N. Alveolaris Inferior може да се претстави во различни анатомски конфигурации. Нервот може благо да се спушта кон каналот како што напредува кон напред, може нагло да се спушта или нервот може да се протега надолу во каналот завиткан како да виси помеѓу

две точки. N. Alveolaris inferior преминува од лингвалната кон букалната страна на мандибулата и честопати, до првиот молар, се наоѓа на средина на патот помеѓу букалните и лингвалните кортикални плочи на коската. Најчесто се протега во еден дел до пределот на премоларите. Понатаму, N. Alveolaris Inferior се дели на n. Mentalis et n. Incisivus некаде под корените на долните премолари. Менталниот нерв го напушта каналот преку менталниот отвор. Кај повеќе ресорбиран РАГ , менталниот нерв заедно со артеријата можат да се најдат на самата крестална коска. Инцизија или рефлексија на мукозата во овој предел треба да ги избегне овие витални структури.[30] Постојат две варијации на мандибуларниот канал – ретромоларен и бифиден мандибуларен канал. Имплантирање букално или лингвално од каналот е секако ризично и секогаш проследено со компјутерска томографија (CT).[2]

Мандибуларниот канал има бифуркации во инфериорно – супериорна и медио – латерална насока кај 1 % од пациентите. Каналите со бифуркација може да манифестираат повеќе од еден ментален форамен, а бифурцијата може да не се гледа на панорамски или периапикални снимки. Неоткриеното присуство на бифуркации во мандибуларниот канал може да резултира со неправилна проценка на расположлива коска над каналот.

Denio D. и сор. (1992) ги процениле кадаверите за да утврдат колку е близу n. Alveolaris Inferior со апексите на постериорните заби. Просечното растојание до вториот молар, првиот молар и премоларите биле 3,7мм, 6,9мм. и 4,7мм. соодветно.[31] Слично на тоа, Littner и сор. (1986) објавија дека горната граница на мандибуларниот канал се наоѓа од 3,5 - 5,4 мм. под коренските апекси од првиот и вториот молар. Saralaya V. и сор. (2005) откриле дека каналот честопати бил близу до инфериорната граница на мандибулата. Исто така, можно е мандибуларниот канал да биде во непосредна близина на врвот на мандибуларниот молар.[32] Затоа, при развој на остеотомии над инфериорниот алвеоларен нерв, треба да се воочи дека средните растојанија помеѓу апексите на забите и каналот пријавени во статиите може да не важат за одреден пациент. Оттука, за да се избегнат несакани последователни состојби во постериорна мандибула, локацијата на нервот треба да се провери пред да се започне со остеотомија.

Поврзано со радиографиите, Denio D. и сор. (1992) објавија дека кај 28% од пациентите, мандибуларниот канал не може да биде јасно идентификуван во вториот премоларен и првиот моларен регион кај периапикални радиографии. Затоа, ако инфериорниот алвеоларен канал не може да се види на периапикална снимка, се препорачува да се добие панорамски филм и да се прилагодат растојанијата за радиографска дисторзија. Ако сè уште не може да се открие, потребно е CT скенирање. Остеотомиите не се започнуваат додека не е потврдена локацијата на алвеоларниот канал.[31]

Треба да се земат во предвид неколку дополнителни факти за радиографиите. Ангулацијата на периапикалниот филм може да влијае на перцепираната локација на каналот во однос на кресталната коска. На пример, ако зракот е нормален на каналот,

но не на филмот, се јавува издолжување, а каналот се појавува подалеку од кресталната коска, што не е точна локација. Спротивно на тоа, кога зракот е нормален на филмот, но не е паралелен со каналот, се случува предвидување. За да се избегне погрешно толкување на линеарните мерења на радиографиите, имплантолозите можат да користат маркери со позната димензија при земање на рентген (на пр. топчести лежишта со дијаметар од 5 мм).

2.8.3 Foramen et n. Mentalis

Вообичаено, три нервни гранки на менталниот нерв излегуваат од менталниот или брадниот форамен (отвор), секоја со дијаметар од 1 мм.[33] Тие обезбедуваат инервација на кожата во оваа област, долната усна, брадата, мукозните мембрани и гингивата до вториот премолар. Понекогаш, менталниот нерв, во облик на ом, излегува од букалната плоча на коската и повторно се враќа во алвеоларната коска за да обезбеди инервација за инцизивите.[34] Локацијата на менталниот форамен се разликува во хоризонталните и вертикалните рамнини, а овие варијации може да бидат поврзани со расата (Fishel D. и сор. 1976; Wang TM. и сор. 1986; Ngeow WC. и сор. 2003) [35,36,17]. На пример, хоризонтално фораменот често се наоѓа допрен од апексите на премолари кај белата раса (Fishel D. и сор. 1976).[35] Кај жолтата раса почесто се наоѓа до врвот на коренот на вториот премолар (Wang TM. и сор. 1986).[17] Атипично, фораменот може да се наоѓа до канините или корените на првиот премолар (Ngeow WC. и сор. 2003).[36] Во овие ситуации, инцизалниот канал започнува таму каде што менталниот нерв ја напушта мандибулата.

Локацијата на фораменот варира и во вертикалната рамнина. Објавено е дека во студија на 936 пациенти во регијата на првиот премолар, фораменот се наоѓал коронарно од апексот во 38,6% од случаите, на врвот на коренот во 15,4% од случаите и апикално од апексот во 46% од случаите.[35] Локацијата на фораменот, околу вториот премолар, се наоѓал коронарно од апексот во 24,5% од случаите, на самиот апекс во 13,9% од случаите и апикално од апексот во 61,6% од случаите. Затоа треба да се внимава кога се поставуваат импланти во премоларната област, затоа што од 25% - 38% од случаите фораменот се наоѓа коронарно, кон врвот на премоларот (Fishel D. и сор. 1976).[35]

Предниот ом на менталниот форамен се однесува на n. Alveolaris Inferior кога се протега инфериорно и пред фораменот, а потоа се враќа како петелка за да го напушти каналот.[37] Откривање и квантифицирање на големината на предната јамка е направено со употреба на разновидни дијагностички методи: панорамски снимки на пациенти, панорамски снимки со маркери во суви черепи и кадиверични мандибули, периапикални снимки на кадаверични вилици, CT скенирања на пациенти и хируршки дисекции на кадавери.[38]

Конфликтните резултати за големината и распространетоста на предниот ом може да се должат на различните критериуми и различните техники за негово дијагностицирање (Слика 15).

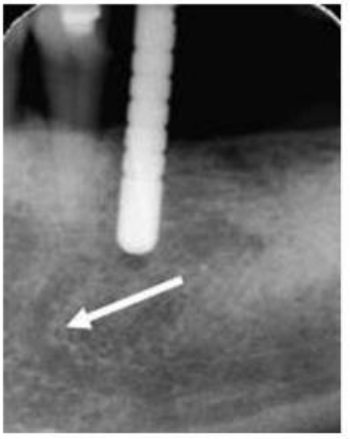

Слика 15. РТГ приказ на предниот ом на брадниот отвор. Долниот алвеоларен нерв се протега под и мезијално од отворот, потоа се простира полукружно и како кука се враќа кон отворот

Greenstein G. et al. (2008) Practical application of anatomy for the dental implant surgeon. J Periodontol. 2008;79(10):1833-1846

Хируршката дисекција обезбеди најдобри докази за потврдување на присуството на предната јамка на менталниот форамен. Споредувајќи ги податоците од снимките и дисекцијата на истите лица се обезбеди увид во однос на веродостојноста на радиографиите за откривање на предната јамка . Со оглед на тоа, Mardinger O. и сор. (2000) објавија дека анатомски идентификуваните јамки честопати не се прикажани на периапикалните снимки, а радиографиите обезбедија 40% лажно-позитивни наоди, кога се поврзани со нивните соодветни дисекции на кадавер.[39] Bavitz JB. и сор. (1993) објавија димензии на јамката кои варираат од 0,0 - 7,5 мм. на периапикални снимки и од 0,0 - 1.0 мм помеѓу примероци на кадавер.[40] Најчесто радиографиите го преценувале обемот на предната јамка. Истражувачите забележале дека 50% од рентген зраците биле толкувани неправилно, а присуството на ом не било потврдено со хируршка дисекција. Покрај тоа, 62% од хируршки откриените јамки не беле пронајдени радиографски. Во принцип, може да се заклучи дека многу лажно-позитивни и лажно-негативни наоди се случуваат при идентификување на предниот ом со рентген зраци. Затоа, кога постои загриженост за локацијата на менталниот нерв, треба да се изложи неговата позиција пред имплантирање. На снимка се одредува каде се наоѓа менталниот форамен. Ако е во премоларниот регион, се прави вертикална инцизијата на мезилниот дел од канинот и рефлексија на флапот по мукогингивалниот спој. Потоа се користи влажна газа за да се подигне флапот апикално и да се изложи покривот на менталниот форамен.[39] Газата го штити нервот да не се оштети. За да се одреди колкава е расположливата коска за имплантирање, се мери растојанието помеѓу кресталната коска и короналниот аспект на фораменот со периодонтална сонда. Избраната должина на имплантација треба да обезбеди безбедносна маргина од 2 мм до нервот.[41] Ова мерење (2 мм) може да се користи и за безбедно имплантирање покрај сите анатомски обележја од интерес. Кога се прават мерења од кресталната коска до покривот на фораменот за да се одреди соодветната должина на имплантот,

има дополнителен безбеден простор базиран на три анатомски обележја: фораменот се совпаѓа со букалната плоча - со тоа остеотомијата ќе се насочи лингвално од фораменот и неговата содржина; фораменот е во форма на конус, со најширок дел од инката во букалниот дел; нервот излегува од патека инфериорна во однос на фораменот.

Менталниот нерв излегува од менталниот канал нагоре во агол од околу 50 ° (11-70 степени) со мандибуларниот канал.[42] Треба да се напомене дека инфериорниот алвеоларен нерв се наоѓа апикално и коронарно од менталниот форамен. Доколку се поставува имплант со димензии поголеми од безбедносното растојание утврдено погоре (2мм.) антериорно од менталниот форамен, потребно е CT скенирање за да се утврди дали е присутна предната јамка или да се сондира во фораменот доколку е неопходно. Во овој поглед, заобленатa сонда (на пр. сондата 2N на Naber) може нежно да се стави во фораменот и да се процени дали предната јамка е присутна. Мезијалната страна на фораменот е постојано проодна за сонда, бидејќи на ова место или предната јамка излегува од коската или инцивниот нерв се движи кон напред. Проодноста на мезијалниот аспект на фораменот што води кон инцивниот регион и предната јамка се чувствуваат слично и не возможно е да се прави разлика помеѓу овие две структури.[41] Треба да се нагласи дека сондирањето во менталниот форамен се прави многу нежно, во спротивно, невролошкото оштетување на нервот може да е големо.

Понатаму, дури и ако присуството на предната јамка е потврдено, нејзината должина сè уште не е позната. Затоа, како општо упатство, доколку има предна јамка на брадниот отвор и CT скенирањето не е достапно за да се утврдат неговите димензии, а треба да се постави имплантот подлабоко од мерките за безбедност на мезијалниот аспект на фораменот, дисталниот апсект на имплантот се поставува 6 мм. антериорно од брадниот отвор за да се избегне оштетување на јамката при остеотомија.

2.8.4 Canalis Incisivus Mandibularis

Бројни испитувања објавија дека постои „вистински“ инцивен канал мезијално од менталниот форамен, што е продолжение на мандибуларниот канал.[43,44,45,46]

Исто така, забележано е дека инцизивниот канал може да се појави како лавиринт на интертрабакуларни простори, кои вклучуваат невроваскуларни снопови. Инцизивниот нерв обезбедува инервација на забите (прв премолар, канин, латерален и централен инцизив). Инцизивниот канал се наоѓа во средната третина од мандибулата во 86% од случаите според Polland KE. и сор (2001).[47]

Каналот се стеснува приближувајќи се до средната линија која ја достигнува само во 18% од случаите. Нервот обично завршува апикално на латералниот инцизив, а понекогаш и апикално на централниот инцизив.[44] Ширината на инцизалниот канал е 1,8 - 0,5мм., а е пронајден кај 96% од кадаверите (Mraiwa N. и сор. 2003). Меѓутоа, Jacobs R. и сор. (2004) објавија дека инцизивниот канал се гледа само на 15% од панорамите. Наспроти тоа, каналот е забележан на 93% од CT снимките .[48]

Во антериорна мандибула, сè додека се избегнуваат брадниот отвор и предниот ом или јамка на менталниот форамен (доколку се присутни), обично може да се вметнат импланти без да се размислува многу за присуството на инцизивниот канал. Меѓутоа, ако има невообичаено голем инцизивен канал, пациентот може да доживее непријатност при развој на остеотомија или да доживее постоперативна болка која бара експлантација.[49]

2.8.5 Foramen Lingue et. canalis vascularis Mandibulae

Васкуларните канали често се присутни по средната и латерално од средната линија на мандибулата. Gahleitner A. и сор. (2001) пронајдоа од 1 - 5 васкуларни канали по пациент. Просечниот дијаметар на средните канали бил 0,7 мм. (опсег 0,4 - 1,5 мм.), со што латералните канали во премоларната област биле малку помали (0,6 мм.).[50] Лингвалниот форамен бил откриен во 99% од мандибулите при проценка на дисекциите на черепот.[51] Лингвалниот форамен има артерија што одговара на анастомозата на десната и левата сублингвална артерија.[52] Малите канали со дијаметар <1 мм. веројатно нема да предизвикаат проблем доколку остеотомијата продира во фораменот. Меѓутоа, ако има поголем канал, прекумерното крварење може да биде комплицирачки фактор, па затоа се избегнува имплантирање по средната линија на мандибулата. [53]

2.8.6 A. Submentalis et A. Sublingualis

Субменталната артерија (просечен дијаметар од 2 мм.) е гранка на лицевата артерија, а сублингвалната артерија (просечен дијаметар од 2 мм.) е гранка на лингвалната артерија.[54] Сублингвалната артерија се наоѓа над милохиоидниот мускул и е главен хранлив сад на подот на устата.[55] Субменталната артерија честопати поминува инфериорно од милохиоидниот мускул, но се забележува дека се пробива низ мускулот во 41% од дисецираните кадавери (Quirynen M. и сор. 2003).[56] Hofschneider U. и сор. (1999) објавија дека сублингвалните и субменталните артерии може да се протегаат во непосредна близина со лингвалната плоча, а гранките на овие крвни садови влегуваат во ацесорните каналчиња долж лингвалната плоча.[54] Ненамерната пенетрација низ јазичната кортикална плоча во подот на устата при подготовка на остеотомија може да предизвика артериска траума, а со тоа да резултира во развој на сублингвален или субмандибуларен хематом. Споменато е дека отсекувањето на артерија со дијаметар од 2 мм. со веројатен проток на крв од 0,2 мл на ритам (70 отчукувања во минута) може да резултира во загуба на крв од 420 мл за 30 минути.[57] Оваа количина на крварење може да предизвика оток, а јазикот може да се поттисне супериорно и кон назад, блокирајќи го дишните патишта и предизвикувајќи опструкција на горните дишни патишта. Доколку се работи за живото загрозувачка состојба потребна е медицинско - хируршка терапија.[58,59]

Друг начин да се предизвика крварење е при подигање на мукопериосталното ламбо - доколку се прекине сад кој влегува во ацесорен канал. Од лингвален аспект,

правилното подигање на мукопериосталното ламбо и добра визуелизација при остеотомија помага да се избегнат случајни перфорации. Крварењето од подот на устата прво се управува со притисок, а потоа со лигатура на отсечени крвни садови.

2.8.7 Fossa submandibularis et. sublingualis

Субмандибуларнато вдлабнување е депресија на медијалната површина на мандибулата инфериорно во однос на милохиоидната линија.[56] Ова вдлабнување ја содржи субмандибуларната жлезда (Sharawy M. 1995).[60] Сублингвалната жлезда се наоѓа во сублингвалното вдлабнување кое е плитка депресија на медијалната површина на мандибулата од двете страни на менталниот 'рбет, над милоиоидната линија. Субмандибуларните и сублингвалните вдлабнатини мора да бидат палпирани пред развој на остеотомија - доколку има голем засек, лингвалната коскена плоча може да се перфорира ненамерно, што резултира со крварење. Лингвални вдлабнатини со длабочина од 6 мм се пријавени во 2,4% (n=212, CT снимки) од проценетите вилици (Quirynen M. и сор. 2003).[56] Доколку постои засек, може да се стави инструмент во и паралелно со засекот за да се визуелизира и измери обемот на депресијата. CT скенирањето со радиоопакни маркери обезбедува најточни информации. Привремено, ангулацијата со која се поставува имплантантот треба да го смести засекот и тој да остане во коска за време на остеотомија.

2.8.8 N. Lingualis et N. Mylohyoideus

Мандибуларната гранка на тригеминалниот нерв го дава лингвалниот нерв.[27] Овој нерв овозможува сензорна инервација на мукозните мембрани на предните две третини од јазичните ткива. За време на имплантација во постериорна мандибула, лингвалниот нерв може да биде повреден ако лингвалниот флап не се рефлектира претпазливо. Јазичниот нерв обично се наоѓа на 3 мм. апикално од коскениот гребен и 2 мм. хоризонтално од лингвалната кортикална плоча на флапот (Behnia H. и сор. 2000).[61] Во 15% до 20% од случаите, нервот може да се наоѓа на или над кресталната коска, лингвално до мандибуларниот трет молар (Pogrel MA. и сор. 2004).[62] Исто така, во 22% од случаите лингвалниот нерв е во контакт со лингвалната кортикална плоча (Behnia H. и сор. 2000).[61] За да се заобиколи повредата на лингвалниот нерв, треба да се користи елеватор за заштита на нервот при креирање на флап и со ткивото треба да се управува нежно за да се спречи предизвикување на привремена повреда на влечење со притисок. Се препорачува да се избегнуваат лингвални и вертикални инцизии. Понатаму, инцизиите оддалечени од вториот молар треба да се направат на букалниот аспект на гребенот за да се обезбеди дополнителен сигурен простор, бидејќи јазичниот нерв може да лежи над ретромоларниот гребен.[62]

Милохиоидниот нерв е гранка на инфериорниот алвеоларен нерв.[63] Се појавува непосредно пред тој да влезе во мандибуларниот отвор. На длабоката површина на рамусот, се движи надолу во жлеб за да го достигне и инервира милохиоидниот мускул и предниот стомак на дигастричниот мускул. Овој нерв може да придонесе и во

неуспехот наа постигнување целосна анестезија поради дополнителна сензорна инервација на мандибуларните заби.[63,64]

Кај пациенти кои доживуваат непријатност и покрај знаците на успешна блок анестезија, дополнителна инфилтрација на јазичниот аспект во постериорниот регионот може да помогне да се постигнување на подлабока анестезија.[64]

2.8.9 N. Buccalis

Букалниот нерв е гранка на мандибуларниот нерв (V3 , гранка на тригеминус) и започнува високо во инфратемпоралната фоса.[65] Пренесува сензорна инервација за букалната гингива и мукозата на образот од ретромоларната регија до вториот премолар. Се движи помеѓу двете глави на латералниот птеригоиден мускул, под тетивата на темпоралниот мускул, а потоа под масетеричниот мускул за да се поврзе со букалните гранки на фацијалниот нерв на површината на m. Buccinator. Анатомската варијација на долгиот букален нерв, наречена варијација по Turner, се состои од нерв што излегува од фораменот во ретромоларната фоса. Кога постои варијација, траумата во овој регион може да предизвика парестезија на соседната гингива и мукоза (Turner-Iannacci A. и сор. 2003). [65]

2.8.10 Мускули поврзани на мандибулата

На мандибулата се врзуваат 26 мускули.[66] Постојат два единечни мускули (M. Orbicularis Oris et. Platisma) и 12 пара билатерални мускули: m. Buccinator, m. Depressor Anguli, m. Depressor Labii Inferioris, m. Mentalis, преден мев на дигастричен мускул, гениоглосен и гениохиоиден мускул, масетеричен мускул, милохиоиден, латерален птеригоиден, медијален птеригоиден и темпорален мускул. Некои од нив се од особено значење за хирургот имплантолог.

2.8.11 M. Mentalis

Менталниот мускул е парен и мал мускул кој потекнува од инцизивното вдлабнување на мандибулата и се вметнува во коскениот дел на брадата.[27] Мускулните влакна минуваат во инфериорна насока, а по контракција ја подигнуваат долната усна. Кога се прави рефлексија на флап во овој регион, целиот мускул не треба да се ослободи од менталните протуберанции, затоа што мускулот може да не успее повторно да се прицврсти на своето место. Тоа резултира со појава на т.н двојна брада – брада на вештерка.[67] Ламбоа со целосна дебелина, кои не ја достигнуваат инфериорната граница, обично не влијаат на изгледот на лицето. Како и да е, вестибуларните засеци кои остро го дисекционираат овој мускул, бараат специјално шиење (прво мускулниот слој, а потоа и покривните меки ткива).

2.8.12 M. Mylohyoideus

Двата рамни милохиоидни мускули формираат нишка инфериорна во однос на јазикот, поддржувајќи го подот на устата.[34] Започнуваат од милохиоидната линија на

медијалниот аспект на мандибулата, која се протега од симфизата до последниот молар. Тие се вметнуваат на телото на коската и ги преклопуваат дигастричните мускули. Овој мускул е важна анатомска бариера која ги одделува сублингвалните и субмандибуларните простори. Субмандибуларната фоса е под милохиоидниот мускул, а сублингвалната фоса е супериорна во однос на мускулот. Манипулацијата на мускулите треба да се врши само за исполнување на јасно дефинирани цели. Во овој поглед, постојат ситуации, како што е водената коскена регенерација (Guided Bone Regeneration GBR), кога е пожелно да се направи флап од поголема дистанца за да се постигне примарно затворање. Покрај висината на флапот од букално, може да биде неопходно и делумно да се извлече милохиоидниот мускул од неговото лежиште за да се олесни лингвалниот флап. Лингвалниот флап се издигнува над милохиоидниот мускул, а влажната газа може да се притисне апикално со периостален елеватор или со прстот на хирургот за да се постигне пасивно поместување на мускулот. По операцијата, делумно сецираните мускули прецизно се прицврстуваат за основата.

2.8.13 Генијални туберкули (M. Genioglossus et. M. Geniohyoideus)

Гинијалните туберкули се мали, коскени испакнувања лоцирани на јазичната површина на мандибулата. Тие се наоѓаат од двете страни на средната линија близу до инфериорната граница на мандибулата и служат како точка на вметнување на гениоглосните и гениохиоидните мускули.[68] Постојат две супериорни и две инфериорни туберкули. Гениоглосот потекнува од супериорните генијални туберкули, а гениохиоидот потекнува од инфериорните генијални туберкули. Јазичниот форамен може да се најде во средината на туберкулите. Просечната висина на супериорните генијални туберкули е 6,17 мм., а нивната ширина е 7,01 мм.[69] Ако има напредната ресорпција на РАГ во антериорна мандибула, висината на супериорните туберкули може да се совпадне или да биде повисока од кресталната коска. При рефлексија на флапот, гениоглосниот мускул не треба целосно да се одвои од туберкулите бидејќи јазикот може да се вовлече на задниот дел на грлото и да ги опструира дишните патишта.[67]

2.8.14 M. Depressor Anguli Oris et. M. Depressor Labii Inferioris

Овие два мускула го прекриваат менталниот форамен и треба да се дислоцираат при изложување на покривот на фораменот.[27] Откако флапот ќе го помине мукогингивалното спои̇ште, овие мускули можат со влажна газа да се вратат во флапот. Влажната газа се користи за заштита на менталниот нерв. Одразот на овие мускули не резултира во несакани последици.

2.8.15 M Buccinator et. M. Orbicularis Oris

Овие два мускула се цврсто врзани за субмукозата во пределот на образите и устата соодветно.[27] При хируршка процедура во непосредна близина на еден од овие мускули, како што е GBR, најчесто е потребно да се вклучи мекото ткиво за да се

постигне примарно затварање. Во овој поглед, може да биде неопходно да се направи инцизија која обезбедува периостеална фенестрација и продира неколку милиметри во субмукозата, со што се вметнуваат едниот или двата мускула за да се олесни коронарното позиционирање на флапот.

2.8.16 M. Massetter

Масетеричниот мускул се состои од два дела: површински и длабок. Површинскиот дел произлегува од зигоматичниот лак и зигоматичниот продолжеток на максилата.[66] Се инсерира во аголот и долниот дел на латералната површина на рамусот на мандибулата. Длабокиот дел произлегува од зигоматичниот лак и се вметнува во горната половина на рамусот и во латералната површина на короноидниот процесус. Кога подрачјето на рамусот на мандибулата се користи како донор или блок-графт за коска, дел од масетеричниот мускул се ослободува од рамусот при елевација со периостеум. При планирање на терапијата со импланти, радиографските прегледи заедно со клиничките испитувања се неопходни за да се намали ризикот од компликации и неуспешно имплантирање. CT снимањето е скоро неопходна алатка за утврдување на анатомските структури пред било каков хируршки пристап. Возраста и полот значително влијаат на анатомските варијации и димензии.[13]

2.9 КАРАКТЕРИСТИКИ НА ВИЛИЧНИТЕ КОСКИ. РАСПОЛОЖЛИВ КОСКЕН МАТЕРИЈАЛ ЗА ИМПЛАНТИРАЊЕ

Неколку фактори како самата геометрија на имплантот, техниката на препарација, квалитетот и квантитетот на локалната коска влијаат на примарната стабилност. Примарната стабилност на имплантот е главен фактор за успешна имплантација. Терминот "квалитет на коска" најчесто се употребува во имплантологијата. Lindh C. и сор. (2004)[70] истакнаа дека густината на коските (густина на коскена маса) и квалитетот на коските не се синоним. Квалитетот на коските опфаќа и други фактори како што се скелетна големина, архитектура, 3Д ориентација на трабекули и својства на коскениот матрикс. Квалитетот на коските се однесува на минералната содржина и структура. Стапката на успех добиена со забни импланти во голема мера зависи од обемот и квалитетот на околната коска. Затоа, важно е да се знае количината и квалитетот на коските на вилиците при планирање на третман со импланти. Во текот на сите фази на атрофија на алвеоларниот гребен, карактеристичните форми се резултат на ресорптивниот процес. Тешко е да се добие прицврстување на импланти во коска што не е многу густа. Затоа, доволната густина на коските и волуменот се клучни фактори за обезбедување успех на имплантот.[71]

Доколку идната протетска изработка биде имплантно носена, еден од најзначајните фактори на успех се димензиите на резидуалниот алвеоларен гребен (РАГ). За расположлива коска се смета коската од беззабиот алвеоларен гребен која ќе се користи за имплантирање (Слика 16).

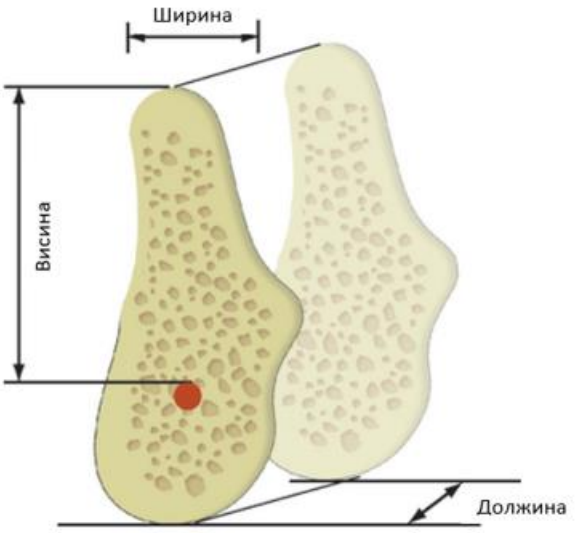

Слика 16. Висина, ширина и должина на беззаб простор

Тука влегуваат пет параметри: висина, ширина, должина, ангулација и сооднос на коронката кон имплантот (К:И).

- Висина - се мери висината на коската од маргиналниот (крестален) гребен на РАГ до спротивното анатомско обележје од интерес. Висината на РАГ е најголема во антериорна мандибула а потоа во премаксила.
- Ширина - се мери растојанието помеѓу вестибуларната и оралната ламина на РАГ. Кресталната коска е поддржана од поширока коскена база. За постигнување на оптимална ширина често се пристапува кон остеопластика, со исклучок во премаксила која претставува високо естетска регија.
- Должина - се мери мезио-дисталното растојание на беззабиот простор. Општо правило е помеѓу заб и имплант да има растојание од 1,5 мм. а помеѓу два импланта растојание од 3мм. во мезио-дистален правец.
- Ангулација - одговара на траекторијата на корените на забите кон оклузалната рамнина. Прифатлива ангулација на коската зависи од ширината на имплантите. Пошироки импланти дозволуваат поголема ангулација. Идеално ангулацијата на коската би била нормална на оклузалната рамнина, усогласена со правецот на оклузалните сили и паралелна со надолжната оска на идната конструкција.
- К:И - Овој однос треба да биде 1:2, најчесто е присутен во однос од 2:3 а минимално дозволен однос е 1:1. Значајно е односот коронка – имплант да биде помал од 1, за да има подобар и правилен пренос на хоризонталните сили.

Овие параметри се земаат во предвид по клиничките и радиографските испитувања заедно со информациите за густината на коската. Потоа се избираат видот на имплантите и нивниот број, се планира видот на изработката (фиксна или мобилна) и на крај се детерминира видот на абатмените.

При поставување на имплантите кај секој пациент независно од расположливата коска важи општото правило да има минимум два милиметра

растојание од секое анатомско обележје од интерес или природен заб. Меѓу оските на два импланта е потребно околу седум милиметри растојание. Дијаметарот на имплантот зависи од ширината на РАГ. Ширината на гребенот исто така ја диктира и естетиката на имплантот и супраструктурата. Колку е поголем дијаметарот на имплантот толку е поголем и контактот на коската со имплантот (Bone Implant Contact - BIC), кој се изразува во проценти (%) (Слика 17).

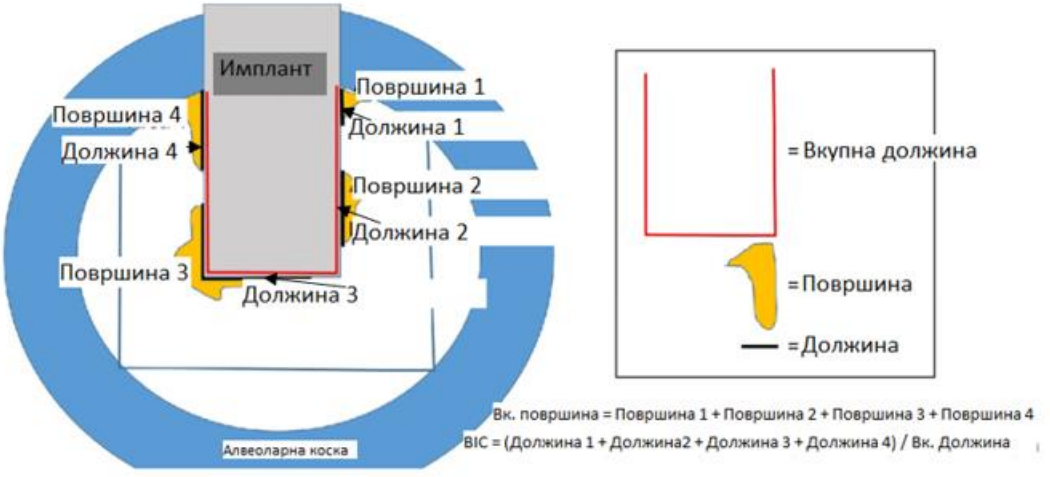

Слика 17. Метод за пресметка на контактот помеѓу дентален имплант и пери-имплантна коска (BIC)

Han. J. et al. Biomechanical and histological evaluation of the osseointegration capacity of two types of zirconia implant. International Journal of Nanomedicine. Volume 11. 2016 6507-6516

За зголемување на дијаметарот од 0,25 мм. BIC се зголемува за 10%. Исто така овој контакт е поголем кај кортикална отколку кај трабекуларна коска. Колку што е поголем процентот на BIC толку е подобар и по физиолошки преносот на притисокот на имплантот кон околната коска. Преносот на силите кои делуваат на имплантите треба да биде аксијален на надолжната оска на имплантот, без разлика дали делуваат во вертикален или хоризонтален правец.

Доколку нема доволна висина за имплантот се компезира со ширината и обратно. Целта е да се добие поголем контакт помеѓу имплантот и алвеоларната коска. Конусните импланти со пречник од 3,75 мм. бараат ширина на коска од минимум 5 мм. за правилно заздравување и крвоснабдување околу имлантот. Плочестите импланти со пречник од 1,25 мм. бараат минимална ширина од 2,5 мм. за истиот резултат.

Губењето на висината е резултат на вертикална ресорпција на РАГ. Должината на имплантот пак зависи од висината на РАГ. Според повеќе автори меѓу кои и Branemark, за успешна имплантација е потребна висина од минимални 10 милиметри. Со секое зголемување на должината на имплантот од 3 мм. BIC се зголемува за 10%. Освен со аугументација, висината се надополнува и со протетски конструкции кои се моделираат да ги имитираат потпорните структури. Аугументацијата со автогени трансплатати е најдобра. Аугументацијата со автогени или алопластични материјали

ја подобрува висината и го намалува К:И односот, со што се овозможува имлантирање на подолги импланти.

Ангулацијата на коските идеално одговара на правецот на дејство на силите и е паралелна со надолжната оска на идната протетска конструкција. Ангулацијата на коската во премоларната регија е околу 10 степени, први молари околу 15 степени и втори молари 20-25 степени. Инклинацијата и ангулацијата на абатментот не треба да ја зголеми силата која делува на кортикалната коска. Може да изнесува максимални 30 степени, во зависност од РАГ. Поголем дијаметар на импланти дозволува поголема ангулација. Колку е помал дијаметарот на имплантот толку ангулацијата е помала. Абатментот се ангулира кога имплантот е поставен по вестибулано или орално во однос на средината на РАГ. Во антериорна максила како естетска регија, вестибуларната ламина најчесто е потенка и повеќе ресорбирана од палатиналната кортикална коска. Таа прва се ресорбира. Затоа, во оваа регија имплантите се поставуваат на палатиналната кортикална коска. На овој начин лонгитудиналните аксијални сили примаат отпор од палатиналната коска која е повеќе отпорна, а имплантот добива подобра примарна стабилност. Меѓутоа се почитува општото правило дека е потребно растојание од минимални 1,0 мм. помеѓу имплантот и вестибуларната и оралната ламина.

Густината на виличните коски по Misch (1990) е дефинирана според макроскопскиот вид на кортикална и трабекуларна коска. Според тоа, во класификацијата влегуваат четири вида на вилична коска:

2.9.1 Густа компакта (D1)

- BIC ≈ 80%
- најчесто е присутна во антериорна мандибула
- заздравува во ламерларна коска
- најизменична остеотомија со 5 секунди препарација и 3 секунди пауза
- густата компакта е слабо васкуларизирана и е потребен точен притисок и обилно ладење при работа
- повисоки вртежи во минута (до 2000 в/мин)
- потребни се најголем број на дрилови: маркер борер, пилот борер, “counter-sinking” конусен борер, хирушки борери и пред-навојување. Борерите се менуваат постепено со максимална разлика од 0,75 мм. помеѓу нив
- оптоварување по 5 месеци

2.9.2 Густа компакта и груба трабекула (D2)

- BIC ≈ 70%
- најчесто е присутна во антериорна и постериорна мандибула
- заздравува во ламерална и фиброзна коска
- класична осеоинтеграција

- добро васкуларизирана коска кај која при остеотомија е потребно обилно ладење
- вратниот дел на имплантот се поставува 2 мм. субкрестално
- понекогаш се среќава и во премаксила каде апексот на имлантот се поставува лингвално за да лежи на кортикалната коска
- може да се користат конусни импланти со навои (прогресивните навои се подобри кај спонгиоза и имаат подобра примарна стабилност)
- може да се користат титаниумски плазма обложени press fit импланти (со ангулација)
- оптоварување по 4 месеци

2.9.3 Порозна компакта и фина трабекула (D3)

- BIC ≈ 50%
- најчесто е присутна во постериорна максила, поретко во постериорна мандибула
- чувството при остеотомија е како да "влегуваш во бамбус дрво"
- се користат хидроксиапатит обложени импланти за да се зголеми BIC
- D3 максила почесто е потесна од D3 мандибула
- се користат импланти со помал дијаметар а во поголем број
- кај искусни имплантолози препарацијата за лежиштето може да заврши за десетина секунди
- дриловите се менуваат најизменично, тие се во помал број, најчесто не се користи "counter-sinking" конусен борер и пред-навојување
- доколку се користат импланти со навои, торкот е повисок (70:1)
- оптоварување по 6 месеци

2.9.4 Фина трабекуларна коска (D4)

- BIC ≈ 25%
- најчесто е присутна во постериорна максила со потреба од синус антрална аугументација и графтување
- присутна кај пациенти кои се долго време без заби
- се користат хидроксиапатит обложени импланти
- се користат дрилови со помал дијаметар а имплантот на крај се поставува со само-навојување (имплантот има најголем дијаметар од сите дрилови)
- доколку е возможно се поставуваат повеќе импланти со помал пречник
- оптоварување по 8 месеци

2.10 ПРОТЕТСКИ РЕШЕНИЈА ЗА ФИКСНА И МОБИЛНА ПРОТЕТИКА НАД ИМПЛАНТИ. ДИВИЗИИ НА РАСПОЛОЖЛИВА АЛВЕОЛАРНА КОСКА

Ресорпцијата на алвеоларниот гребен (РАГ) кај секој пациент е различна што претставува додатен предизвик при имплантирање. Во 1988 година Misch предложи 5 протетски решенија за фиксна и мобилна протетика со импланти. Првите три се фиксни конструкции, а последните две мобилни конструкции (ФК-1,2,3 и МК-4,5). Заедничко за фиксните решенија е тоа што пациентот не може сам да ги одстрани конструкциите од својата уста, а кај мобилните може.

- **ФК-1** Идеални услови за имплантација без разлика дали се постигнати со аугументација или не. Визуелно се надополнуваат само клиничките коронки, бидејќи волуменот, позицијата на РАГ и потпорните ткива се поволни. Тоа дозволува естетска фиксна конструкција.
- **ФК-2** Условите налагаат да се надомести клиничката коронка и дел од коренот како на пример рецесија на гингива најчесто во фронт. На овој начин коронките изгледаат издолжено и може естетски да се дополнат со керамика во боја
- **ФК-3** Потешки услови за имплантирање каде е изгубена вертикалната димензија на РАГ. Се надополнува дел од потпорниот апарат со материјли и бои кои го емитираат истиот. При нормални состојби забите се допираат во оклузалната рамнина. Со зголемување на конструкцијата и нејзините димензии се намалува естетиката кај истата.
- **МК-4** Ова претставува импланто носена протеза. Супраструктурата ја носат 5-6 импланти во мандибула и 6-8 импланти во максила, најчесто антериорно и постериорно поставени во виличните коски. Може да се постигне естетика слична со фиксна конструкција. Овој вид на конструкции се контраиндицирани кај антериорна максила со квадратен облик доколку се планираат конусни импланти и целосна имплантна поддршка на протезата
- **МК-5** Протеза која е комбинирано носена (имплантно-гингивална). Најчесто се поставуваат импланти во фронт и во помал број, бидејки висината на РАГ во фронт е најповолна. Протезата се ретинира на овие импланти а кантилеверот дистално лежи на потпорните ткива. Многу често веќе постоечки протези се модифицираат и по имплантација кај пациентот се добива МК-4 или МК-5

Според Misch и Judy (1988) расположливата алвеоларната коска за имплантирање може да се подели на четири главни дивизии А, Б, Ц, Д

- **Дивизија А**
  РАГсо најдобри услови за имплантирање:
  - висина > 12мм
  - ширина> 6мм

- должина > 7мм
- ангулација < 25˚
- К:И < 1

Може да се изработат сите протетски решенија но најчесто ФК-1. Терапија од избор се конусни штраф импланти со дијаметар од 3,75 мм., најчесто со прогресивен навој (се сметаат за најдобар избор во спонгиозна коска). Важно е да се смета на дополнителни 2 мм. простор во случај на грешка. Имплантот се поставува и 2 мм. субкрестално поради физиолошката ресорпција на коската, посебно во естетските регии. Колку е поголем дијаметарот на имплантот и абатментот толку е помал директниот стрес врз кресталната коска. Поголем дијаметар дозволува и поголема ангулација на абатментот. Меѓутоа со тоа се зголемува и соодносот помеѓу коронката и имплантот, а латералните сили се појаки. Ангулацијата на абатментот може да биде со максимални 30˚.

- **Дивизија Б**

РАГ кој најчесто има доволна висина но е суфициентен во мезиодистална и вестибулоорална ширина:
- висина ≈ 12мм
- ширина ≈ 2,5-6мм
- Дивизија Б+ ≈ 4-6мм
- Дивизија Б-ш ≈ 2.5-4мм
- должина > 6мм
- ангулација < 20˚
- К:И < 1

Кај Дивизија Б постои доволна висина за 10-12 мм. долги конусни импланти со навои, но ширината на РАГ е од 2,5 до максимални 5 мм. За да се постигне Дивизија А терапија од избор е аугументација. Доколку се пристапи со остеопластика ќе се добие бараната ширина од 5мм. но ќе се намали висината на РАГ и во овој случај индициран е поголем број на импланти со помала должина. Со тоа како протетско решение не се добива ФК-1, туку ФК-2 и ФК-3.

Кај поставување на имланти со намален дијаметар, должината на истите треба е да е минимум 10 мм. за да се постигне оптимална примарна стабилност на имплантот.

Ангулацијата е лимитирана до 20˚ за да се спречат фрактурите предизвикани од еластичен замор на материјалот при виткање и намалување на дејството на хоризонталните сили врз тесниот РАГ.

Всушност има три терапии кај Дивизија Б: остеопластика на РАГ и поставување на конусни штраф импланти со должина од минимални 10 мм. но соодносот К:И да е помал од 1, потоа имплантирање на плочести (листовидни, игловидни) импланти и штраф импланти со помал дијаметар, и аугументација со цел добивање на Дивизија А

услови за имплантирање. Со аугументацијата постои можност за ФК-1, со остеопластика се добива можност за изработка на ФК-3 и МК-5

- **Дивизија Ц**

РАГ со умерена до напредната ресорпција. При отворена уста кај пациентот, често гребенот на мандибулата и подот на усната празнина се во иста линија. Ресорпцијата на виличните коски започнува по ширината на гребенот, која се намалува. Оваа дивизија се обележува како Ц-ш. По ресорпција долж ширината на гребенот, настапува ресорпција на висината на РАГ. Со тоа добиваме Дивиија Ц-в. Во случаи каде што ангулацијата е неповолна и поголема од 30˚, Дивизијата се обележува како Ц-а:

- Неповолна висина < 12мм (Дивизија Ц-в)
- Неповолна ширина 0 - 2,5мм (Дивизија Ц-ш)
- Неповолна ширина ≈ 2.5-4мм (Дивизија Б-ш)
- Неповолна ширина ≈ 4-6мм (Дивизија Б+)
- Должина која зависи од беззабиот простор
- Неповолна ангулација >30˚ (Дивизија Ц-а)
- К:И > 1

Дивизија Ц-в : доколку се користат ендоосеални конусни импланти со должина помала од 10 мм. услов е тие да се во поголем број. Целта е да се добие поголем процент на контакт помеѓу имплантот и коската. Бидејќи висината на имплантите е намалена, тие мора да се аксијално оптоварени кон надолжната оска на забот. За да се постават импланти со должина поголема од 10 мм., терапија од избор е аугументација со автотрансплатат.

Дивизија Ц-ш : услови каде постои неадекватна ширина на РАГ и К:И>1. За да се добие ФК-1, потребна е аугументација на гребенот и поголем број на импланти, со цел оптимална примарна стабилност на имплантот. Со остеопластика се добива Дивизија Ц-в а не Дивизија А, бидејќи соодност К:И ќе остане поголем од 1.

Дивизија Ц-а : РАГ со оптимална висина и ширина но ангулацијата е зголемена до 30˚. Најчесто се среќава кај премаксила и антериорна мандибула.

- **Дивизија Д**

Оваа дивизија е неповолна за имплантирање. Постои агресивна ресорпција на РАГ, каде при клинички преглед постои рамна максила и мандибуларен гребен тенок како да е исцртан со пенкало. Хируршките процедури како трансплатација на автогена коска, алографт или алопластичен материјал се прават со цел да се постигнат услови за класична тотална протеза.[2]

2.11 КЛАСИФИКАЦИИ НА АТРОФИЧНИ РЕЗИДУАЛНИ ГРЕБЕНИ

Досега заклучивме дека атрофијата на алвеоларните продолжетоци се случува долж хоризонталната и вертикалната димензија. Поимот атрофија се дефинира како "трошење" или намалување на димензиите на клетки, ткива и органи.[72] Овој процес трае низ години на животот поради недостаток на физиолошки стимул врз стоматогнатните ткива.

Денталните импланти даваат широк спектар на избор на имплантна терапија во зависност од квалитетот и квантитетот на виличните коски. Оттука, императив е да се добијат точните димензии на алвеоларниот продолжеток за да се одбере вистинската индикација за избор на импланти. Постојат поголем број на класификации за одредување на степенот на коскената атрофија кај парцијално или тотално беззаби вилици. Еден од најпознатите и користените системи за класификација се на Lekholm и Zarb (1985) (Слика 18), кои РАГ го делат на 4 групи.

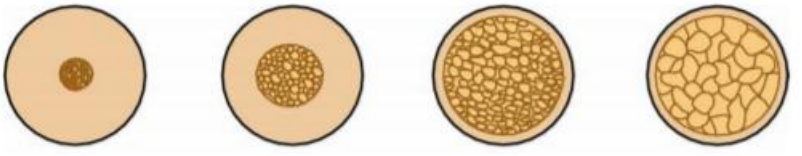

Слика 18. Класификација на РАГ, Lekholm и Zarb 1985

Најчесто се опишува во слики со пресеци на коска во однос на густината на трабекулите. Но оваа класификација, како онаа на Misch и Judy (1990), ги опишуваат макроскопските карактеристики и форма на РАГ без да дадат прецизни мерења. Притоа коскените делови се разгледуваат во две рамнини. Juodzbalys G. et al. (2004)[73] предлагаат и клиничка радиолошка класификација на РАГ за дентална имплантација, која се основа на анатомијата на Беззабиот Виличен Коскен Сегмент (БВКС) – Edentulus Jaw Dental Segment (EJDS). Но и оваа класификација отпаѓа како не целосна поради не можноста да се одредат варијациите и ризикот од повреда на содржините во мандибуларниот канал.

Со напредок на радиолошките снимања и конусното компјутеризирано снимање (CBCT), дијагностичките можности се прецизни, посебно во однос на положбата на мандибуларниот канал.

Дијагностичкиот и софтверот за планирање на дентални импланти даваат прецизни снимања во три рамнини кои дозволуваат прецизна дијагноза и изработка на хируршки стентови (пр. Virtual Implant Placement, Implant Logic Systems, Cedarhurst, USA; Simplant, Materialise, Belgium; Easy Guide, Keystone Dental, USA).

Во однос на денталната имплантологија општо прифатена класификација е онаа на Misch и Judy (1990) каде погоре споменавме за 4 дивизии (А-Д). Погодна коскена основа не бара аугументација и е поголема од 5 мм. во ширина, 10-13 мм. во висина и 7 мм. во должина. Задоволителна основа за имплантирање би била онаа со

2.5-5 мм. ширина, 10-13 мм. во висина и 12 мм. во должина. Оваа дивизија може да се модифицира со остеопластика и форми на меко и тврдо-ткивна аугументација во зависност од видот на дефектот (Б-ш). Компромисните дивизии, во зависност од коскениот дефект во висина (помала од 10 мм. Ц-в) и ширина (помала од 2.5 мм. Ц-ш) бараат автотрансплатати, најчесто ектраорални поради потребните димензии. Овие хируршки зафати генерално ретко се изведуваат. За жал, естетските компоненти со оваа класификација не се земаат во предвид. Денес, имплантната реставрација не е само замена на мастикаторниот и фонетски орган, туку интегриран дел од комплексната имплантна терапија која треба да ги задоволи структурните и естетски барања на пациентот. Големо е и значењето на не-инфламирани и естетски периимплантни меки ткива. Оттука произлегува важноста за добивање на тврдо-ткивните параметри во хоризонтална и интерпроксимална димензија.

Според ова актуелните класификации не ги опфаќаат варијациите на мандибуларниот канал и ризикот од повреда на долновиличниот нерв. Worthington P. (2004) докажал дека и по точното мерење на РАГ, повреда на нервот може да се случи како резултат на отпорот на дриловите кон спонгиозна коска, дури и кај искусни оператори.[74]

Lekholm and Zarb (1985) РАГ го делат на 4 типа:

- тип 1 – хомогена кортикална коска
- тип 2 – дебели кортикални плочи исполнети со густа трабекула
- тип 3 – тенки кортикални плочи исполнети со густа трабекула
- тип 4 – тенки кортикални плочи исполнети со порозна трабекула

Според Ribeiro-Rotta RF. et al (2011)[75] и Bergkvist G. et al. (2010)[76] класификациите на РАГ треба да ја содржат и корелацијата со минералниот состав. Trisi P. и Rao W. (1999)[77] предлагаат систем на три класи: густа, нормална и мека коска.

Некои автори предлагаат евалуација на густината на коските во пред-хируршко планирање преку CT снимања користејки Hounsfield Units – HU (мерна единица) и минералната густина добиена со снимањето. Norton и Gamble (2001) ја измериле коскената густина на постериорна мандибула користејки SimPlant софтвер (3D Diagnostix, Boston, MA, USA) и дошле до заклучок дека вредноста на CT изнесува 669.6 HU. Misch (1990) ја класифицирал густината на канцелозна коска во 5 типа: Д1: > 1250 HU; Д2: 850 - 1250 HU; Д3: 350 - 850 HU; Д4: 150 - 350 HU; и Д5: < 150 HU.
При конверзија на вредноста на CT во HU, главната вредност во регијата на моларите била 4.5 x 102 (Д3): во регија на прв молар била 5.2 x 102 (Д3), втор молар 4.3 x 102 (Д3) и во регија на умник 0.7 x 102 (Д5).

Оцена за ризикот од перфорација (со дрилови за имплантација) на мандибуларниот канал имаат дадено Basa O. и Dilek OC. (2011). Тие истражувале дали е доволен отпорот на коската околу каналот за да се избегне негова перфорација.

Предмет на истражување биле CT снимки на 99 пациенти – испитаници. Резултатите кои ги добиле покажале дека средната вредност на коскена дебелина во премоларен и моларен сектор е 0.87 ± 0.18 и 0.86 ± 0.18 мм. соодветно, а густината на коската во истите регии била 649.18 ± 241.42 и 584.44 ± 222.73 HU, соодветно ($P < 0.001$). Заклучокот бил дека околната коска на мандибуларниот канал не е доволно дебела и густа за да пружи отпор на дриловите за имплантација при перфорации.[73]

2.12 МОЖНОСТИ ЗА ИМПЛАНТНА РЕХАБИЛИТАЦИЈА КАЈ ПАЦИЕНТИ СО СУФИЦИЕНТЕН РАГ

„Беззабиот пациент е ампутиран, орален инвалид, на кого треба да му оддадеме целосна почит и амбиции за рехабилитација“ (Branemark, септември 2005 година).

Беззабата и атрофична вилична коска претставува предизвик за секој клиничар – имплантолог. Едноставно, овие гребени и нивниот коскен фундамент се недоволни за постава на дентален имплант. Постојат повеќе стратегии на третман кај овие пациенти со цел тие да добијат имплантна терапија, доколку тоа е најдоброто терапевтско решение на долгорочен план.

Концептивно, овие стратегии следат две патеки: коскена аугументација или утилизација и употреба на резидуалниот коскен фундамент. Во продолжение ќе се осврнеме на опсегот на современи техники кои се достапни за да се овозможи фиксна имплантна реставрација кај пациенти со суфициентен РАГ.

Како што е опишано во трудот на Cawood JI. и Howell RA. (1988)[78] во студија спроведена на 300 кадаверични черепи, алвеоларниот гребен претрпува прогресивна и предвидлива хоризонтална и вертикална атрофија по губењето на забите. Со текот на времето, алвеоларната коска има тенденција целосно да се ресорбира. Може да дојде и до губење на основната коска како резултат на лошо прилагодени протези.

Кај максилата, губењето на коските може да биде толку сериозно што останува помалку од милиметар коска помеѓу усната шуплина и носните или синусните шуплини, а во мандибулата коскената загуба може да резултира со изложеност на долните алвеоларни нерви.

Понатаму, со напредна атрофија, се развива неповолна интермаксиларна врска од III класа, главно, поради максиларната ретрузија. Ова дополнително го отежнува и идеалното позиционирање на имплантот и протетската рехабилитација.

Во однос на графт материјалите, автографтот се добива со гребење на коската (Bone Scrubbers) или пак од донор регија на самиот пациент, а се користи за добивање на висина. Поради честите компликации на донор и реципиентната регија, како и ресорпцијата од 50 % во првите 3 години, автографтот поретко се користи. Алографт материјалите се коскен материјал од банки за коски. Во дентална имплантологија

поретко се користат, бидејќи бараат посебни закони врзани за правилата на чување, обработка и користење на материјалот.

Најчесто се користи комбинација од автографт добиен со т.н. bone scrubbers и ксенографтен материјал (животиснко потекло) за добивање на висина. Во поновата литература се споменува дентински графт материјал, кој се добива од импактирани или конвенционално екстрахирани заби на пациентот. Дентинскиот материјал се добива во специјални гриндери. По екстракција на забот и неговата механичка обработка од меки ткива, меки и цврсти наслаги и слично, се суши со стерилна газа. Потоа чисти со 20% содиум хлорид и се обработува во гриндерот 2 х 3 секунди. Следува денатурација на протеините со алкохол и потоа се чува во стерилно шише . Се употребува и фосфатен пуфер. Може да се заклучи дека дентинскиот графт материјал е единствен по својата остеоиндуктивност и претставува нов биоматеријал.

Припрема на пациентот

Деталната медицинска и дентална анамнеза, лабораториските и клиничките прегледи се неопходни при планирање на третман со дентални импланти. Тоа значи и нотирање на сите контраиндикации и ризик фактори врзани со пациентот.

Клиничките испитувања се прават за да се процени интермаксиларниот однос и оралното здравје за да се исклучи било каква постоечка орална патологија.

Мерењето и фотографирањето на вертикалната димензија на лицето во мирување, заедно со висината на насмевка треба да бидат документирани во случаи на максиларна рехабилитација со цел да се осигура дека преодната зона помеѓу оралната мукоза и протезата е скриена под горната усна.

Употребата на CBCT скенирање е од суштинско значење во процесот на планирање на третманот, бидејќи му овозможува на клиничарот точно да ги визуелизира обемот и конфигурацијата на преостанатата коска. Во максила, овозможува да се проценат здравјето и степенот на пневматизација на синусните шуплини. Во мандибулата, тоа е непроценлива алатка за спречување хируршки трауми врз анатомски обележја од интерес.

2.12.1 Аугументација на максиларна коска – опции за нејзина рехабилитација

Опишани се бројни техники за зголемување на ширината и висината на максиларниот алвеоларен гребен. Кај потешка слика на тридимензионална атрофија, овие техники можат да се комбинираат.

2.12.1а. Елевација на подот на максиларниот синус

Синус лифт техника е хируршка постапка чија цел е зголемување на вертикалната коскена димензија во премоларна и моларна максила со исполнување на дел од волуменот на максиларниот синус со автографт, алографт, ксенографт, биоматеријали или PRP (збогатен фибрин со тромбоцити, CGF, автоген фибрин). Оваа хируршка постапка со подигнување на латерален прозор е за првпат опишана од Dr.

Hilt Tatum Jr. во 1974 година. Кај оваа техника, пристапот кон синусната мембрана е преку латералниот коскен ѕид на максилата (Слика 19).

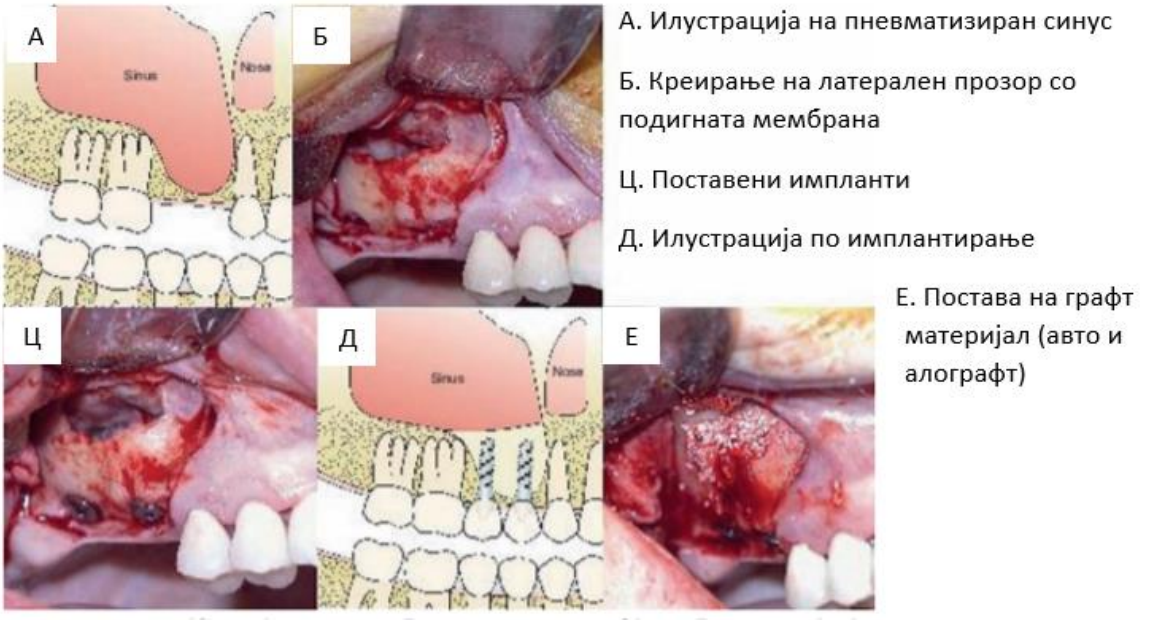

Слика 19. Синус лифт со латерален пристап

Journal of MaxilloFacial Surgery, Introduction to Implant Dentistry, A student Gudie (Feb.2017), Volume 75, Supplement 2

Елевацијата на прозорот оди кон нагоре и медијално и се внимава да не дојде до перфорација на синусната мембрана. Се користат различни материјали за утилизација и графтирање на синусниот под, вклучително и автогена коска, алопластични материјали и носачи на фактори на раст (TGF).[79] Бидејќи најчест проблем при имплантирање во постериорна максила се пневматизираните синуси, елевацијата на мембраната на максиларниот синус е интервенција од значење за денталната имплантологија. Резултат е недоволна висина за постава на имплант. Најсигурна метода е пиезо (ултрасонична) хирургија каде шансите за перфорација на мембраната се минимални. Апексот на имплантното тело може да биде максимум 2 мм. во синусната мембрана. Доколку елонгацијата на синусот е поголема, терапија од избор е синус елевација. Може да се пристапи кон техниката на Самерс (затворена метода со која се добиваат максимални 2 мм. висина) и латерален приод по Татум (со креирање на латерален прозорец каде се добива висина од 4 до максимални 10 мм.) Доколку се добие висина од минимални 5 мм., во истата фаза на синус лифт се врши и имплантација. Доколку висината е помала од 5мм., постапката е двофазна – се чека 6-9 месеци за заздравување на графт материјалот, а во втората фаза се имплантира. Притоа се чекаат 3 месеци за оптеретување со супраструктура.

Остиумот (отвор на синусот кон средниот носен ходник) се наоѓа на супериорниот аспект на медијалниот ѕид на максиларниот синус, над првиот молар. При синус елевации, не треба да се полни со графт материјал над 15 mm за да се

избегне потенцијално блокирање на остиумот и да предизвика синузитис. За да се избегне техниката на синус лифт, во беззаба максила може да се искористи 'All-on-4®' или 'All-on-6®' концептот.
Доколку има соодветна алвеоларна ширина и остануваат минимум 5 мм коска до максиларниот синус, употребата на краток имплант (6 мм.) може да ја избегне потребата за коскена аугументација.

Постојат енофазна и двофазна техника на синус елевација. Со пристапот преку имплантото лежиште (еднофазна техника по Samers) се добиваат околу 2-3 мм. "коска" за имплантирање. Кај еднофазната техника се врши елевација, графтирање и имплантација во истата сеанса. Услов е да се добие доволна димензија и основа за постава на имплантот, како и добивање примарна стабилност на имплантот. Кај двофазниот пристап, може да се добијат од 4 до максимални 10 мм. висина за имплантирање. По интервенцијата се чека период од 6-9 месеци за да се изврши имплантација во дадената регија. Потоа, треба да поминат од 4 – 6 месеци за протетско рехабилитирање. Во случаи кога има услови да се имплантира во истата фаза, се чека од 5 – 8 месеци за оптеретување.

Техниката на изведување на синус лифт со латерален пристап започнува со крестална инцизија при што латералниот ѕид на максилата се експонира. Следува остеотомија (отварање на коскен прозор) во антеро-латералниот ѕид на синусот. Потоа мембраната на синусот (Schneiderien Membrane) се деатачира од коскениот ѕид на внатрешниот дел на синусот, со користење на специјални кирети за синус лифт. Празниот простор помеѓу коскеното дно и новата позиција на мембраната се исполнува со материјал за графтување од природно или синтетско потекло комбинирани со колаген матрикс збогатен со фактори на раст, како и комбинација на истите.[80]

Del Fabbro и сор. (2004)[81] направија ревијална студија на повеќе од две илјади пациенти кои биле подложени на синус лифт и последователна имплантација. Следени се околу 7000 импланти во временска рамка од 12-75 месеци. Најголема стапка на успех од 95.9 % дале имплантите кај кои е графтиран не-автоген графт материјал. За споредба, успехот на имплантите кај кои е графтиран автоген материјал е 87.7 %.

2.12.1б. Калемење на коска – Onlay Bone Graft

Кај случаи на сигнификантна атрофија и намалување на ширината на гребенот, возможно е графтирање на коска во премаксила. Доколку е потребно, се комбинира со синус елевација и пополнување на просторот во постериорна маскила со графт материјал. Автотрансплататот се зема од локални и регионални донор места, каде најголемиот донор е илијачната коска. Сепак, поради постоперативни болки и потребата од дополнителни хируршки интервенции, овој автотрансплатат ретко се зема.

Во зависност од клиничката слика, имплантацијата може да се изведе симултано или пак по заздравувањето на графтот. Истражувањата за оваа техника

пријавуват просечна стапка на успех на имплантите од 87,75 %, но и релативно висока стапка на неуспех и компликации на донор регијата (10%) и реципиентната регија на пациентот (22 %). Најголем број од овие компликации се јавуваат доколку графтот е експониран и доаѓа до негова инфекција, со што постои ризик од делумен или целосен губиток на графт материјалот.[82]

2.12.1в. Остеотомија Le Fort I

За справување на комбинацијата од неповолни интермаксиларни односи и недостаток на коскен фундамент за имплантирање, остеотомијата на Le Fort I може да се комбинира со интерпозиционо коскено калемење. Максилата вообичаено се репозиционира кон напред и надолу, а графтот се обезбедува на назалниот и синусниот под. Иако се опишуваат истовремено калемење и имплантација, оваа техника најчесто се изведува како постапка во две фази. Доколку се користи автотрансплатат, илијачната коска е најупотребувана донор регија поради поголемата количина на коскен материјал кој се добива од истата. Keller E. и сор. (1987)[83] се пионерите кои го опишаа овој метод во комбинација со имплантна терапија. Nystrom E. и сор. (2009)[84] следеа 26 пациенти со 167 импланти за време од 11-16 години. Тие пријавија успех на оваа техника од 85 %. На крајот од истражувањето сите испитаници ги имале своите фиксни мостови конструкции над импланти. Но поради комплексноста на интервенцијата и постоперативните компликации, овој вид на аугументација на максила ретко се користи.

Утилизација на резудуалниот максиларен гребен

2.12.1г. Кратки импланти (Short Implants)

Раните студии објавија ниска стапка на успех кај терапиите со т.н short implants (должина од 6 мм.). Со технолошкото унапредување на имплантниот миркодизајн, значително се подобри стапката на успех кај овој тип на имплантна терапија.

Анализата на конечни елементи (FEA) потврдува дека максималниот стрес се јавува долж горните 5-6 mm на имплантантот, и дека дијаметарот на имплантантот е поважен за дистрибуцијата на стресот отколку должината.

Доколку има соодветна алвеоларна ширина и остануваат минимум 5 мм коска до максиларниот синус, употребата на краток имплант може да ја избегне потребата за коскена аугументација. Nisand D. и Renouard F. (2014)[85] во ревијална студија разгледале повеќе истражувања во кои се споредуваат импланти со кратка наспроти стандардна должина, со различни процедури за вертикално аугументирање и откриле слични стапки на преживување. Сепак, употребата на кратки импланти резултирала во побрз и поевтин третман и намален морбидитет. Тие известија за 29 серии на случаи, опфатени со 9780 кратки импланти и најдоа вкупна кумулативна стапка на преживување од 96,67 %.

2.12.1д. Постава на импланти во Tuber Maxillae

Според Lopes LF и сор. (2015)[86] имплантите поставени во максиларниот тубер се предвидлива алтернатива за третман на пациенти со недоволен коскен волумен во максиларниот регион. Сепак, потребни се рандомизирани испитувања за да се процени ефективноста на овој третман.

Доколку задниот дел на синусната празнина има доволно коскен фундамент, имплантот може да се постави во максиларниот тубер. Lopez LF. и сор. (2015)[86] во својот ревијален труд разгледале студии кои следат вкупно 113 пациенти со 289 импланти во максиларниот тубер. Пријавиле вкупна стапка на преживување од 94,63 % во период од 6 – 144 месеци. Поради преваленца на коските од типот III и IV во оваа регија, ниту едно од испитуваните студии не пријавило непосредно оптоварување или функција на имплантите. Но имплантирање во оваа регија треба да го изврши искусен оператор со добро познавање на анатомијата, особено на a. Palatina Major.

2.12.1.ѓ. Постава на импланти во Fossa Pterygoideus

Птеригоидната имплантација подразбира постава на имплантот во регија на први и втори максиларни молари, кои следат дијагонална насока постериорно кон Processus Pyramidalis. Имплантот на крајот се закотвува во птеригоидната јама на сфеноидалната коска. Ангулацијата на овие импланти се движи од 45 – 50 ˚ кон максиларната рамнина.[87]

Во ревијална студија Candel E. и сор. (2012)[88] известуваат за вкупно 1053 птеригоидни импланти кај 676 пациенти со стапка на успех од 90,7 %. Овие импланти може да имаат предност во однос на имплантите во максиларниот тубер бидејќи лежат во густа кортикална коска. Сепак, може да биде тешко да се контролираат поради нивната постериорна локација, а пациентот е потрбно да има отворање на устата од минимални 35 мм. За жал, написот за прегледот не содржи никакви информации за тоа дали некој од проучените импланти бил имедијатно оптеретен.

2.12.1е. ‘All-on-4®’

Современиот концепт, т.н All on 4, еволуира од оригиналното дело на Branemark (1977), каде 4 – 6 вертикално ориентирани импланти се поставуваат во премаксила. Во тоа време, голем број на случаи резултираа со долг дистален канилевер (конзола). Со цел да се надмине овој проблем, Matteson T. и сор. (1999)[89] опишаа модификација на техниката во која постериорните импланти се поставени под прав агол – паралелен со предниот ѕид на максиларниот синус.

Концептот на ‘All-on-4®’ со имедијатно оптеретување беше развиен од Malo P. и сор. (2003)[90] и за првпат применет кај мандибула. Потоа, во 2005 година, тој го искористи истиот принцип за дентално имплантирање во максила.

Неодамнешна студија на Chan MH. и Holmes C. (2015)[91] ја потврдуваат високата стапка на успех од 95,2 - 100 % на техниката All-on-4®, пријавена од разни независни автори, во временска рамка од 1 - 7 години. Денес оваа техника опфаќа

имплантација на 4 импланти: два антериорно и вертикално (исправено) поставени импланти кои се комбинираат со два латерално поставени импланти, кои се ангулирани кон дистално и лежат на предниот дел на максиларните синуси.

Имплантите се поставуваат со вртежен момент (торк) > 35 N / cm и веднаш се оптеретуваат. Поставувањето на импланти може да биде со конвенционална отворена хируршка метода или алтернативно – насочена имплантација со употреба на софтверот NobelClinician TM и хируршки образец NobelGuide® (Nobel Biocare AB, Цирих - Flughafen, Швајцарија).

Интересна ветувачка варијација на стандардната техника е опишана од Jensen OT. и сор. (2012)[92] за пациенти со значителна мезијална пневматизација на синусните шуплини кај кои сеуште постои адекватна количина на коска на предната страна од синусот. Се изведува транс – синусно поставување на ангулирани импланти во комбинација на употреба на Морфогенетски Протеин тип 2 (BMP2) и калемење на синусниот под. Од 19 вака поставени импланти, 18 останале интегрирани за време на следењето од 1 година. Оваа техника е презентирана како алтернатива на зигоматично поставување на импланти.

Но како што напредува атрофијата на максиларната коска, доаѓа до губиток на коскениот фундамент за употреба на All-on-4®, со што може да се индицирани зигоматични импланти.

При имплантирање на 'All-on-4®', инсерцијата на имплантите е со торк ≥ 35 N/cm., за да се овозможи имедијатно оптеретување на имплантите. Доколку се користат повеќе од 4 импланти за стабилизација и подобро пренесување на мастикаторните сили, тие се имплантираат дистално. Концептот се нарекува 'All-on-6®' или 'All-on-8®' во зависност од бројот на поставените импланти.

2.12.1ж. Постава на импланти во Arcus Zygomaticus

Употребата на долги импланти за вклучување на коскениот фонд во рамките на зигоматичната коска беше опишана од Branemark во 1998 година. Оригиналната техника користеше билатерални импланти поставен во зигоматичниот лак, во комбинација со четири конвенционални импланти во премаксила. Од тогаш техниката претрпе неколку модификации. Следејќи го концептот „All - on - 4®", сега се комбинираат два импланта поставени во зигоматичниот коскен фундамент, со два конвенционални импланти, а во случаи кога нема доволен коскен фундамент во премаксила, се поставуваат четири зигоматични импланти (четириаголен зигом). Како и кај „All - on - 4®", имплантите се поставуваат во непосредна функција. Операцијата може да се изврши како конвенционална или водена (насочена) постапка.

Опишани се и останати варијации во операцијата за поставување на импланти во зигоматичната коска. Во оригиналната техника на Branemark, имплантите навлегуваат во синусните шуплини од по палатинална положба. Една од критиките на овој метод на имплантирање бил фактот дека главата на протезата е поставена

премногу палатинално. Со тоа се добива една гломазна протеза која е тешко да се чисти и оддржува.

Во обид да се справи со овој проблем, Malo P. и сор. (2008)[93] го редизајнираа имплантот за поставувањето зигоматичниот коскен фундамент. Новиот дизајн се состои во стеснување на врвот (апексот на имплантот) и отстранување на коронарните навои. Потоа развиваат екстра максиларен пристап и се оформува канал долж страничниот ѕид на максилата, се елевира зачувуваната синусна мембрана и се поставува имплантот (Слика 20).

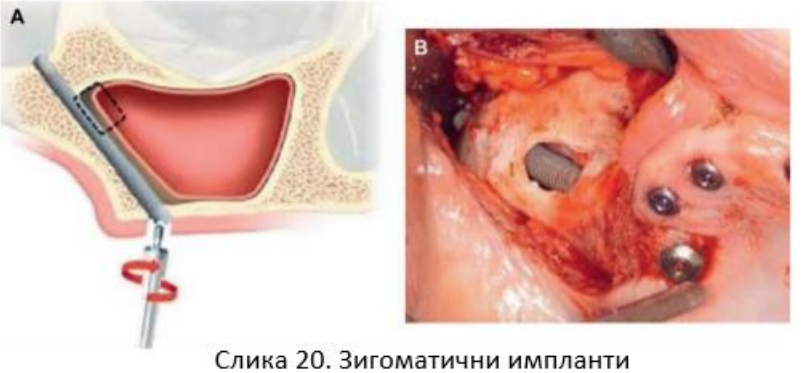

Слика 20. Зигоматични импланти

Journal of MaxilloFacial Surgery, Introduction to Implant Dentistry, A student Gudie (Feb.2017), Volume 75, Supplement 2

Со користење на оваа техника, главата на прицврстување на конструкцијата е поставена во подобра протетска положба за да се овозможи полесно оддржување на протетската реставрација.

2.12.2 Аугументација на мандибуларна коска – опции за нејзина рехабилитација

Мандибулата, според класичната класификација, е коска со Д1, Д2 и поретко Д3 квалитет. Мегутоа, коскениот и мекоткивниот елемент на мандибулата не секогаш даваат оптимални услови за имплантирање кај пациентите. И во овие случаи, постојат повеќе техники на аугументација и утилизација на коскениот имплантен фундамент на долната вилица. Истите тие можат да бидат комбинирани.

2.12.2 а. Калемење на коска – Bone Grafting

Block MS. (2010)[94] во својот атлас на дентално-имплантна хирургија дава одличен опис на историјата и разновидноста на процедурите кои се користат за зголемување на атрофичната мандибула.

Кај долно-виличната коска може да се пристапи кон ”onlay” калемење, или “inlay” калемење на коска со сендвич техника (колагена мембрана + графт материјал + колагена мембрана). Графтовите вклучуваат кортико – канцелозни блокови кои се поставуваат со екстра или интраорални инцизии. Оваа хируршка техника најчесто вклучува автотрансплатати или нарачана хумана коска од банки за коска.

Најчестите компликации кај ”onlay” калемењето се ресорпција на графт материјалот (автотрансплататот се ресорбира до 50 % во првата година од калемење),

инцизална дехисценција и експозиција на материјалот. Треба да се напомене дека постои можност од целосно губење и ресорпција на графт материјалот, со што хируршката припремата за имплантирање е неуспешна.

Кај "inlay" калемењето постојат одредени лимитации. Оваа техника ја корегира само вертикалната, но не и хоризонталната суфициенција на РАГ. Количината на вертикална коскена придобивка е анатомски ограничена со степенот на растегнување на меките ткива кои се прикачени за горниот коскен сегмент.

2.12.2 б. Дистракциона Остеогенеза

Хируршка техника која е за прв пат опишана во 1996 година од Chin M. и Toth BA. во ревијална студија за Journal of Oral Maxillofacial Surgery како Вертикална Дистракциона Остеогенеза (ВДО) – Vertical Distraction Osteogenesis (VDO).[95] Оваа техника се користи за зголемување на коскениот фундамент во антериорна и постериорна мандибула.

Предностите во однос на процедурите на калемење се во тоа што нема морбидитет на донор регијата и може да се добие поголема вертикална димензија бидејќи процесот на дистракција ги аугументира тврдите и меките ткива кај пациентот. Во атрофична и беззаба мандибула, ретко среќаваме доволно коска над алвеоларниот нерв која ќе дозволи постериорна дистракција. Затоа, повеќето пријавени случаи опишуваат антериорна дистракција каде хоризонталната остеотомија се развива антериорно од долниот алвеоларен нерв. Потоа, се обезбедува т.н апарат за дистракција врз мандибуларната коска и по латентен период од 7 дена, горниот коскен блок (транспортен сегмент) се дистанцира за 1мм. на ден.

Според литературата, стапката на компликации е неприфатливо висока и изнесува 43.2 – 79.31 % (Ugurlu F. и сор. 2013).[96] Тука спаѓаат фрактура на дистракционен апарат, фрактура на транспортен сегмент или на мандибулата, повреда на N. Alveolaris Inferior и лингвален наклон на транспортниот сегмент.

Утилизација на резудуалниот мандубуларен гребен

2.12.2 в. Кратки импланти – Short Implants

Најголем предизвик за имплантирање во мандибуларната коска претставува трансканиниот сектор, дистално од Foramen Mentale. Оправданоста за постава на кратки импланти (6 мм. должина) во постериорната регија на мандибула е да се избегне потребата од дополнителни хируршки процедури за аугументација, заедно со можните компликации и дополнителни трошоци на пациентот. Услов е местото на имплантација да биде со соодветна ширина, со што намалената висина на имплантот ќе се компезира со поголем дијаметар на истиот. Всушност, коскениот фундамент за имплантирање, треба да има висина од минимални 8 мм. над мандибуларниот канал - за да се имплантира тело од 6 мм. (short implant) и безбедносна зона од 2 мм. која ќе ни осигура доволно растојание од долновиличниот нерв.

2.12.2 г. Репозиција на N. Alveolaris Inferior

Репозицијата се врши со латеризација или транспозиција на нервот. При латерализација, нервот е изложен и повлечен странично за време на поставувањето на имплантот. По имплантирање, нервот се поставува да лежи спроти имплантот. Кај техниката на транспозиција, се вклучува и Foramen Mentale во остеотомијата. Целта е да се овозможи нервот да биде повлечен во сосема нова, постериорна положба.[79]

2.12.2 д. 'All-on-4®'

Кај мандибулата, при концептот 'All-on-4®', имплантите се поставуваат во парасимфизната регија, со што двата дистални импланти се ангулирано поставени за да се избегне антериорниот ом на долновиличниот нерв, како и да се намали должината на дисталниот кантилевер. Како и имплантирање на 'All-on-4®' во максила, инсерцијата на имплантите е со торк ≥ 35 N/cm., за да се овозможи имедијатно оптеретување на имплантите.

Malo P. и сор. (2015)[97] следеле 324 пациенти клинички во период од 7, и радиографски во период од 5 години. Сите случаи биле 'All-on-4®' циркуларни, имедијатно оптоварени мандибуларни конструкции. Во оваа студија тие известуваат за имплантен успех од 95,4 % и средна вредност на маргинален коскен губиток од 1,81 мм.

Но, кај некои случаи, степенот на атрофија на мандибулата е толку сериозен што 'All-on-4®' можат да претставуваат неприфатлив ризик од фрактура на вилицата. Па доколку пациентот не е подготвен или финансиски не може да си дозволи аугументација и утилизација на резидуалните гребени, ваквата имплантација која ќе носи фиксна супраструктура е контраиндицирана. Тука, поставувањето на два импланта во парасимфизната регија кои би поддржале покровна протеза се смета за оддржлива алтернатива за третман. Ретенцијата и стабилизацијата на овие покровни протези, како и функцијата на џвакање можат да се подобрат за време на терапијата. Според Sennerby L. и сор. (2008), ваквите терапии даваат долгорочни стапки на успех и задоволство кај пациентите. [79]

2.13 КЛИНИЧКА БИОМЕХАНИКА

Биомеханиката го изучува одговорот на ткивата при изложување на стрес. Стрес се дефинира како дејство на сила врз одредена површина. Денталните импланти во функција се изложени на тридимензионални сили кои може да се групираат во вертикални и хоризонтални сили. Вертикалните (компресија и истегнување) делуваат перпендикуларно на оклузалната рамнина. Хоризонтални сили (сили на триење) се паралелни на оклузалната рамнина. Кортикалната коска и периимплантното ткиво се најотпорни на компресија, потоа на истегнување и најмалку отпорни на силите на триење. Кај денталните импланти, вертикалната сила треба да делува аксијално на

телото на имплантот, а хоризонталните сили поблиску до аксијалната оска (Слика 21).

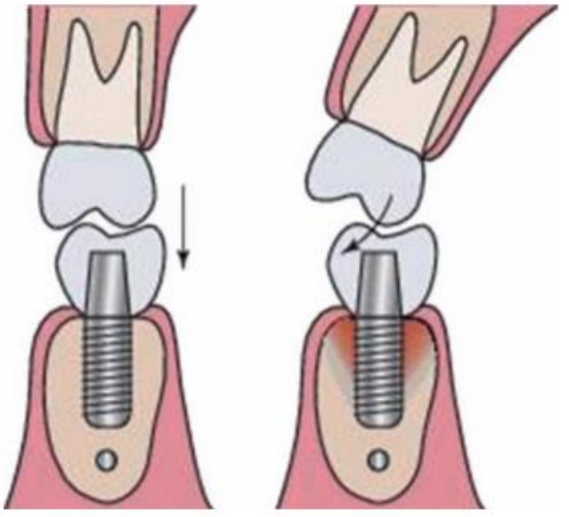

Слика 21. Аксијално (лево) наспроти не-правилно (десно) оптеретување и дизајнирање на супраструктури

Journal of MaxilloFacial Surgery, Introduction to Implant Dentistry, A student Gudie (Feb.2017), Volume 75, Supplement 2

Со тоа оптеретувањето треба да биде аксијално, во првата третина на имплантот.

Имплантологијата се основа на механичките закони на Ser Isac Newtone (1687), каде што силата е производ на масата и забрзувањето, претставено со следната равенка:

$$F = m \times a$$

Забрзувањето во стоматологијата се нарекува гравитациона константа и изнесува 9,8 m/s^2. Според тоа, силата која делува во усната празнина зависи од масата, бидејќи забрзување е познато.

Масата претставува количина на супстанца во даден облик, објект или тело. Ја претставува концентрацијата на молекули и се изразува во килограми. Има иста вредност на места со различна гравитациона моќ (иста вредност на земјата и на месечината).

За разлика од масата, тежината претставува гравитациона сила која делува на телото со дадена маса. Тежината зависи од гравитационата моќ (различна вредност на земјата и месечината) и се изразува во N (њутни).

Мастикаторните сили кои делуваат преку имплантот на околната коска предизвикуваат момент или torque. Торк се дефинира како местото на кое силата тежнее да предизвика ротација или виткање. Зависи од интезитетот на силата и растојанието до точката на која делува, а се изразува во N/mm. Растојанието до точката на која делува силата се нарекува рака на моментот - од точката на интерес до местото

на делување. По примерот на лост најчесто претставува еквивалент на праволиниска сила.[98]

$$M = F \times l$$

Според тоа торкот е поизразен кај крилни конструкции и долги мезоструктури. Може да резултира со фрактура на конструкциите, коскена ресорпција, олабавување на протетските завртки и слични компликации. Моментот може да се резвие во сите клинички оски: вертикална, фациолингвална, мезиодистална оска. Со тоа моментот тежнее да предизвика ротација во трите рамнини: трансферзална, фациолингвална, мезиодистална рамнина. Може да се заклучи дека денталните импланти се изложени на комплексен тридимензионален систем на сили и моменти in vivo (Слика 22).

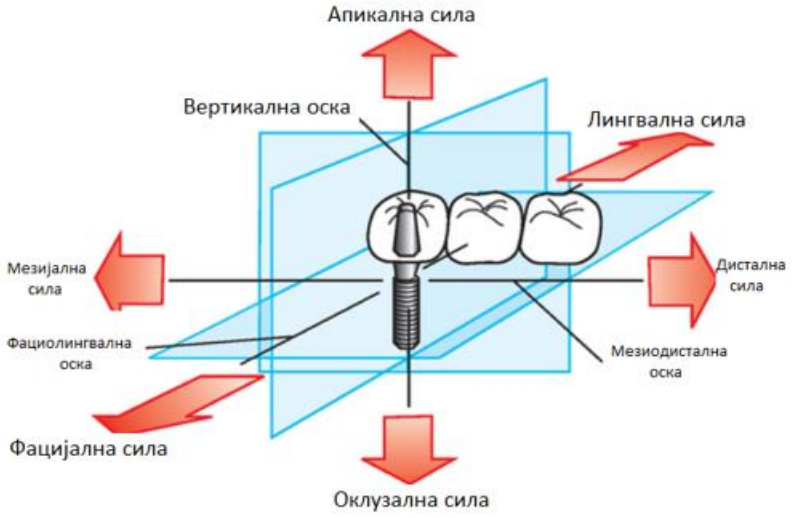

Слика 22. Комплексен систем на сили кои делуваат на природните заби и имплантите
Misch E. Carl, Conteporary Implant Dentistry, 3rd edition, 1993, USA, Mosby Inc.

Кај секоја индивидуа постои различен степен на притисок кој се генерира на забите и различен степен на отпор кон тие сили, во зависност од пол, возраст, состојба, мускулатура, дентиција и навики. Гнатодинамометар е инструмент за мерење на оклузалните сили.

Од мастикаторните сили најчести се хоризонталните или силите кои делуваат право на аксијалната оска на забот или имплантот. Тоа се силите додека џвакаме кои се краткотрајни со вкупно време на дејство од околу 9 минути дневно. Изразено во притисок тоа е 138-207 kPa по заб. Периорални сили како оние на јазикот и образната лигавица се исто така хоризонтални сили, но тие се континуирани а послаби. Единствено се појаки при голтање. Дневно се со времетрање од околу 20 мин. со вкупен притисок од 20-30 kPa по заб.

Максималната сила на загриз е најголема бочно па се движи кон фронтот: молари 870-1700 kPa, канини 320-690 kPa, инцизиви 240-340 kPa. Имплантите во премаксила ретко се поставуваат нормално на оклузалните сили. По губењето на

забите, ресорпцијата започнува од вестибуларната ламина, па апексите на имплантите се поставуваат со инклинација на палатиналната кортикална коска. Имплантите пак во постериорна мандибула често се поставуваат со вестибуларна инклинација за да се избегне перфорација на Fossa Submandibularis.

Овие вредности се однесуваат на пациенти со физиолошка интеркуспидација. Но оклузалниот контакт кај пациентите не е секогаш физиолошки. Парафункција претставува не функционален оклузален контакт. Како за споредба, вкупниот дневен притисок при состојби на бруксизам може да достигне до 6500 kPa. Во првата година од имплантирањето, доколку пациентот носи протеза или привремена изработка, можен е ваков предвремен или нефункционален контакт. Со тоа постои ризик наместо анкилотична да се создаде фиброзна врска посебно во латерална максила.[2]

2.13.1 СИЛИ ВО ДЕНТАЛНА ИМПЛАНТОЛОГИЈА

Имплантите заедно со супраструктурите се заменици на природните заби и со тоа се изложени на истите сили во усната празнина. Денес ретко доаѓа до не прифаќање и лоша осеинтеграција на имплантот бидејќи имплантите се изработени од биоинертни и компатабилни материјали. Компликациите се почесто постоперативни (фрактура на абатмент, перимукозит, периимплантит и сл.) и се последица на лошо планирање и оптеретување на имплантите од една страна, и локални иритирачки фактори како биофилм, суб и супрагингивални конкременти од друга страна. Дали некоја сила ќе биде во функција на физиолошка стимулација на периимплантната коска или ќе предизвика патолошка промена зависи од неколку фактори. При анализа на дејството на силите треба да се земат во предвид следите обележја: интензитет, времетраење, правец, нападна точка и момент на силата.

Интензитетот и времетрањето на силите се квантитативни особини на силата. Најјаките сили делуваат за време на централна оклузија, па затоа мерењето на овие сили е најважно. Во централна оклузија забите се во контакт при терминалната фаза на џвакање и при фазата на голтање и овие контакти се кратки. Најчесто се мери максималната интеркуспидација индивидуално, иако во литературата може да се најдат податоци за максимален интезитет на сили кои предизвикуваат болка, интезитет на единица површина, интезитет на единица оклузија итн. Според Hobkirk JA и сор. (2003)[99], ако мандибулата се гледа како еднокрака полуга со осовина во темпоро-мандибуларниот зглоб, максималната интеркуспидација е во регија на молари (600-1000 N/mm^2) кон инцизиви (200 N/mm^2).

Способноста да се прилагоди периимплантното ткиво на силите во оралниот медиум е различна кај секој пациент, а зависи од квалитетот на осеоинтеграцијата, возраст и пол, општата здравствена состојба, времето и начинот на оптеретување по имплантирање, хигиенско – социјални навики. Нервно – мускулната регулација може да оддигра значајна улога како во заштита, така и во инфламација на периимплантните ткива (Warren-Bidez M., Misch CE 1992).[100]

Правецот и моментот се квалитативни особини на силата. Вертикалните сили физиолошки го оптоваруваат имплантот доколку силата делува паралелно на вертикалната оска на имплантот. Бидејки оклузалните површини не се рамни површини туку се сметаат за вертикално – хоризонтални површини, силата делува на коси површини и се разгледува по принцип на паралелограм со верикална и хоризонтална компонента. Според тоа, силата која делува на супраструктурата може да се смета за сила која делува на две површини: вертикална и хоризонтална. Во однос на правецот, силата најчесто е со повеќе правци на делување.

Вертикалната сила која делува долж оската на имплантот е соодветно пренесена кон периимплантната коскена површина, па така, во тој правец коската дава најголем отпор. Во овој случај периимплантните меки ткива се без инфламација. Но доколку силата делува под одреден агол кон вертикалната оска на туберите на супраструктурата, во гингивалната третина на имплантното тело, на страната на моментот или нападната точка, доаѓа до сила на влечење. На спротивната страна делува сила на притисок. На врвот на имплантот ситуацијата е обратна.

Хоризонталната компонента на силата е поголема колку што е повисока супраструктурата и нејзините тубери. Тие сили се концентрирани на помала површина па се со поголем интензитет од вертикалните. Периимплантното коскено ткиво компензира мали хоризонтални сили, но кога интензитетот на овие сили ќе ја надмине индивидуалната граница доаѓа до несакана реакција на разградување на коскеното периимплантно ткиво. Пациентот реагира болно на сили со интензитет од 20 N. во хоризонтална насока, но кај сили со вертикален правец насочени кон имплантниот апекс реагира болно дури кога се тие десеткратно поголеми од хоризонталните, со интензитет до 200 N.

Нападната точка има значајна улога кај природната дентиција и уште поголема улога кај супраструктурите. Нападната точка на оклузалните сили во бочните регии лежи на оклузалната површина додека во фронт е на оралната површина на максиларни и вестибуларна површина на мандибуларни заби.

Силата чија нападна точка е под агол со вертикалната оска на забот, во однос на имплантното тело дава момент на силата, кој пак е еднаков на производот на силата и кракот на силата (полуга).

Како крак на силата може да се смета супраструктурата односно коронката, а како крак на отпор имплантното тело во периимплантното ткиво. Во реалност тоа е повеќе комплицирано, поради специфичната интеграција на имплантот со коската па точката на хоризонтално оптеретување не би трбало да се бара во вратниот дел на имплантот туку во неговата апикална третина. На пример, ако нападната точка е на инцизивниот раб, кракот на силата е подолг и со тоа дејството на силите на периимплантните ткива е поголемо, за разлика од ситуацијата кога нападната точка е близу гингивалната третина. Комплицираноста е во тоа што сите наведени својства на силите се менуваат со промена на нападната точка на забот (Слика 23).

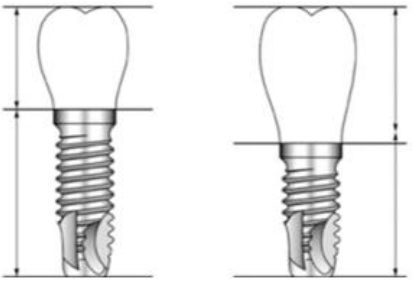

Слика 23. Биомеханички поволен (а) и биомеханички не поволен (Б) однос на кракот на силата (клиничка коронка) и кракот на терет (имплантно тело во коска)

Stamenkovic D. (2008) The biomechanics of dental implants and dentures. Serbian archive of entire medicine. 136(Suppl. 2)73-83

Коскената морфологија на максилата зависи од мастикаторните сили кои преку забот / имплантот и периодонталниот лигамент се пренесуваат кон поткрепувачката коска. Постериорните максиларни заби се букално инклинирани за 5-10˚ а нивните антагонисти се инклинирани кон лингвално (крива по Wilson). При планирање на имплантната терапија оваа инклинација треба да се задржи бидејќи дава физиолошки стимул за ремоделација на коскената основа. За време на мастикација, палатиналните делови на алвеолите во премаксила добиваат остеогенетски стимул преку силите на притисок кои делуваат на периодонталниот лигамент, а со тоа лабијалните делови на алвеолите се изложени на сигнификантно помали сили. Може да се заклучи дека доколку не постои правилна оклузија во постериорните заби (клуч на оклузија) вестибуларната ламина ќе биде подложена на не-физиолошки пренос на силите а со тоа на поголема ресорпција. Познавањето на односот на имплантот со околната периимплантна коска по оптоварување е од големо значење за имплантната терапија. Силите во денталната имплантологија се мерливи in vitro и in vivo, може да се анализираат експериментално (фотоеластични мерења) и теоретски со компјутерска симулација (метод на конечни елементи). Мерењето на оптеретување на имплантот in vitro и in vivo се предмет на многу истражувања. Jemt и сор. (1991), Richter (1995) како и Mericske-Stern и Geering (1996)[101,102,103] дале прилично уверливи резултати бидејќи мерењата ги прават директно на имплантот со трансдуктор, без да се подигне вертикалната димензија на оклузија. Резултатите се прецизни и се совпаѓаат со резултатите добиени со екпериментални мерења и теоретски анализи.

Во денталната имплантологија методот на конечни елементи е златен стандард за анализа на напонот и деформацијата на имплантите и периимплантното коскено ткиво по оптеретување. Со оваа метода имплантите и периимплантната коска се трансферираат во имагинарен збир на геометриски елементи во форма на линија, површина или некаков волумен. Понатаму се прави компјутерска анализа. Се креира виртуелниот модел и се дефинираат границите на структурата и оптеретувањето. Како резултат на компјутерска симулација се добива целосна слика за напонот на секој конечен елемент или структура или поместување во напонската мрежа. Но

резултатите добиени со конечни елементи е неопходно да се потврдат клинички за да се сметаат за верен доказ.

2.13.2 БИОМЕХАНИКА НА СУПРАСТРУКТУРИ

Супраструктурите во функција ги прифаќаат мастикаторните и останати сили за потоа да ги пренесат на имплантното тело или мукопериостот на виличните коски. Коронките врз импланти претставуваат крут систем, па силите кои делуваат на нив не предизвикуваат нивно поместување туку внатрешен напон. Природата на напонот зависи од интензитетот, правецот и аголот на делување на силата од една, и степенот на крутост, обликот и површината на коронката од друга страна.

Од биомеханички и теоретски аспект, најдобар материјал за имплантите би биле оние кои се изоеластични со виличните коски. Меѓутоа Mailath и сор. (1989)[104] како и Stamenkovic и сор. (2007)[105] докажаа дека таквата промена на материјалот (модул на еластичност) нема влијание врз целокупниот напон врз имплантот. Познато е дека со зголемување на дијаметарот на имплантот се зголемува неговата крутост. На пример, зголемување на дијаметарот на имплантот од 30% ја зголемува крутоста за пет пати. Материјалите кои се изоеластични со коскеното ткиво најчесто немаат доволна цврстина и нивната површина е тешка за обработка, па затоа и не се препорачуваат.

Напонот кој се создава во периимплантната коска кај оклузалните сили кои се пренесуваат преку супраструкрурата на имплантот и околните ткива, ќе зависи од обликот на имплантот. Плочестите импланти во зависност од правецот на силата, создаваат напон на периимплантното ткиво кој е различно и неправилно распореден. Од друга страна, симетричните конусни штраф импланти рамномерно го распоредуваат притисокот на периимплантните ткива, без разлика на правецот на силите. Затоа, од биомеханички аспект, конусните импланти најмногу се препорачуваат и вградуваат.

Површината на имплантот е важна за успешна осеоинтеграција, но и за пренос на силите. Колку што е поголема површината на имплантот, толку е поголем и BIC. Со самото тоа и распоредувањето на оклузалните сили е по рамномерно. Површината на имплантот се зголемува со плазмирање, пескарење, ласерски – со нагризување или нанесување на нано честички на калциум фосфат, како и со зголемување на самиот имплант. Albrektsson T. и сор. (1983)[10] ја докажаа директната зависност на должината на имплантот и неговата прогноза. Имплантите пократки од 10 мм. имаат сигнификантно полоша прогноза од оние со висина од 10 мм. и повеќе.

Коската пак е најотпорна на силите на притисок. Затоа обликот на имплантите и гризните површини на супраструктурата треба да се така обликувани што преносот на силите кон периимплантното коскено ткиво ќе биде во облик на компресија. Имплантот треба да е паралелен со мастикаторните сили а туберите да се со соодветни димензии и облик.

Биомеханиката на имплантно носените надоместоци според крутоста, обликот и површината на имплантот, зависи од бројот и распоредот на имплантите (Слика 24).

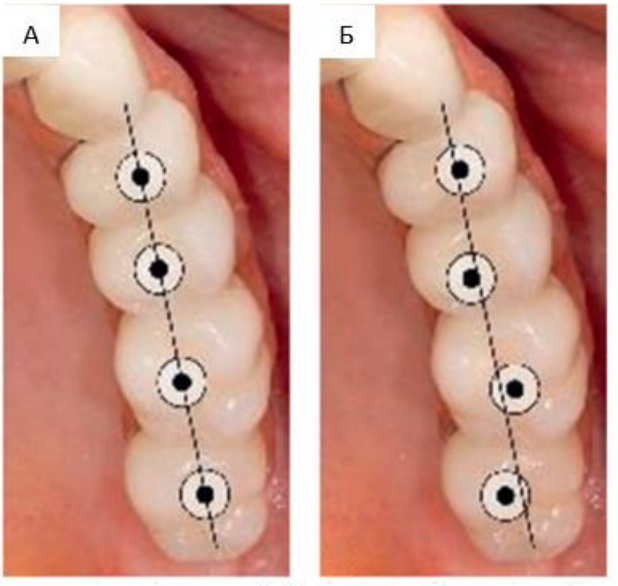

Слика 24. Постава на импланти А. Имплантација во линија која може да доведе до загуба на поткрепувачка коска и имплантен неуспех Б. Правилен распоред на импланти со подобрена стабилност

Journal of MaxilloFacial Surgery, Introduction to Implant Dentistry, A student Gudie (Feb.2017), Volume 75, Supplement 2

На пример, тричлен мост кој има различен број и распоред на импланти најдобро би го покажал оптеретувањето на имплантите. Мост чии носачи се два импланта, во потполоност од 100% ги оптеретува имплантите. Доколку поради различни причини се направи тричлен мост со еден крилен член, поради големиот торк или момент на силата, оптеретувањето на имлантите ќе биде уште поголемо, до 200%. Тричлен мост кој е составен од три импланти во линија значајно го намалува отеретувањето врз имплантите кое изнесува 67%. Прогнозата на имплантите кои се помалку и правилно оптеретени е најдобра (Weinberg LA. 2003).[107]

Кај мешовито носените супраструктури (гингивално – имплантни, имплант – природен заб) постои поголем напон на контрукцијата, имплантот и коскените структури во зависност од конструкциското решение и нападната точка на која делува силата. Основен биомеханички проблем кај овие супраструктури е различната мобилност на потпорните структури. Една котва е цврста (анкилотична врска во имплантниот интерфејс) а друга котва е мобилна (физиолошко поместување на коренот во алвеолата). Фиксниот мешовит мост на цементирање е крута конструкција чие оптеретување во функција предизвикува голем напон во зависност од нападната точка. Овој напон води кон компликации како промени на периимплантната коска, расцементирање на коронката на природниот носач, пукање на керамиката или порцеланот, фрактури на абатмент и сл. Поради овие компликации, се препорачува

мешовито носените супраструктури бидат на штрафење или да се изработуваат имплантно носени конструкции.[108]

Затоа, познавањето на биомеханиката на денталните импланти и супраструктури е дел од основата за избор и дизајн на имплантната терапија. Целта е имплантите да се оправдано и објективно најдобро решение за пациентот, кое ќе има најдолга прогноза за успешна протетска рехабилитација.

ЗАКЛУЧОК

1. Контраиндикациите од општ карактер за дентално имплантирање се пациенти со недовршен раст на коските, пациенти со неодамнешен акутен миокарден или цереброваскуларен инцидент од 1-3 месеци, пациенти со вродени срцеви валвуларни заболувања поради зголемен ризик од бактериски ендокардит, пациенти на долготрајна И.В. бисфосфатна терапија (BRONJ), пациенти со изразена парафункција поради фактот што кај нив се јавува периимплантен остеитис, пациенти со имуносупресивна терапија и пациенти со активен малигнитет и терапија на истиот. Пациенти на антитромботична и антикоагулантна терапија, со хеморагични заболувања бараат задолжителна преоперативна припрема и заменска терапија. Пациенти со ендокрина патологија и други хронични заболувања не се контраиндицирани, иако треба да се направи индивидуална проценка на ризик факторите и можните компликации, исто така со соодветна медикаментозна припрема.

Кај пациентите со психијатриски нарушувања, пациенти со одредени невралгии па и со социопатологии треба да се внимава дали воопшто терапијата со импланти ќе даде успех, бидејќи психолошкиот момент на прифаќање на имплантите од страна на овие пациенти е потежок, иако објективно постои осеоинтегриран и стабилен имплант.

Императив е контрола на секое хронично заболување, мотивација за максимална орална хигиена и секако планирање на имплантната терапија според сите усвоени доктринарни ставови.

2. Индивидуалниот пристап е прагматичен кон секој пациент – кандидат за имплантирање. Тоа значи стриктна анализа на клиничките параметри како и параклиничките мерења врз основа на рентген дијагностика или CBST. CT снимањата се најпрецизна алатка со која го планираме текот и видот на терапијата, а шансите за интраоперативни компликации се сведуваат на минимум доколку ги почитуваме просторните правила на дентално имплантирање:

3. Вестибуларната ламина е од круциелно значење за осеоинтеграцијата, стабилноста и естетскииот успех на имплантната терапија, особено во премаксила. Без разлика дали се употребени техники за аугументација и утилизација на РАГ, крајниот резултат мора да нѝ даде интактна вестибуларна ламина за имплантирање, со минимално растојанието помеѓу имплантното тело и вестибуларната ламина на горна или долна вилица од 1,5- 2 мм.

4. Доколку не се работи насочена компјутеризирана имплантологија, најсигурна хируршка метода е конвенционалната метода со подигнување на мукопериостално ламбо. За правилно формирање на интерденталната папила, растојанието помеѓу кресталната коска и контактната точка треба да изнесува максимум 5 мм.

5. Стратегиите за третман на пациенти со суфициентен резидуален гребен за имплантирање се коскена аугументација и утилизација со употреба на РАГ. Во случаи

на потешка тридимензионална атрофија, истите се комбинираат, при што се користат автографти, алографти и ксенографти. Доколку не е доволен волуменот на графтот, може слободно да се комбинира со други графт материјали.

6. ‘All-on-4®’ концептот на имплантирање се користи за утилизација и употреба на суфициентен РАГ во максила и мандибула. Кај максилата, постериорните импланти се поставени под прав агол – паралелен со предниот ѕид на максиларниот синус. Кај мандибулата, при концептот ‘All-on-4®’, имплантите се поставуваат во парасимфизната регија, со што двата дистални импланти се ангулирано поставени за да се избегне антериорниот ом на долновиличниот нерв, како и да се намали должината на дисталниот кантилевер.

7. По успешната осеоинтеграција помеѓу алопластичен дентален имплант и пери-имплантна коска, долгорочниот успех на имплантната терапија во голема мера зависи од реставративните биомеханички правила. Императив е да се почитуваат правилата на оптеретување на денталните импланти, кое треба да биде паралелно на аксијалната оска на имплантот. Силите кои се поголеми од индивидуалниот отпор, кај пациентот предизвикуваат механички, биолошки и естетски неуспех. Па затоа, еднакво важна како хируршката е и протетичката подготовка и план на терапија, кои заедно се креираат пред изведување на имплантацијата.

8. Денталните импланти во функција се изложени на тридимензионални сили кои може да се групираат во вертикални и хоризонтални сили. Вертикалните (компресија и истегнување) делуваат перпендикуларно на оклузалната рамнина. Хоризонтални сили (сили на триење) се паралелни на оклузалната рамнина. Кортикалната коска и периимплантното ткиво се најотпорни на компресија, потоа на истегнување и најмалку отпорни на силите на триење. Кај денталните импланти, вертикалната сила треба да делува аксијално на телото на имплантот, а хоризонталните сили поблиску до аксијалната оска. Со тоа оптеретувањето треба да биде аксијално, во првата третина на имплантот.

9. Денес ретко доаѓа до не прифаќање и лоша осеинтеграција на имплантот бидејќи имплантите се изработени од биоинертни и компатабилни материјали. Компликациите се почесто постоперативни (фрактура на абатмент, перимукозит, периимплантит и сл.) и се последица на лошо планирање и оптеретување на имплантите и локални иритирачки фактори.

10. Од биомеханички и теоретски аспект, најдобар материјал за имплантите би биле оние кои се изоеластични со виличните коски. Според истражувањата може да се заклучи дека таквата промена на материјалот (модул на еластичност) нема влијание врз целокупниот напон врз имплантот. Материјалите кои се изоеластични со

коскеното ткиво најчесто немаат доволна цврстина и нивната површина е тешка за обработка, па затоа и не се препорачуваат.

11. Напонот кој се создава во периимплантната коска кај оклузалните сили кои се пренесуваат преку супраструкрурата на имплантот и околните ткива, ќе зависи од обликот на имплантот. Плочестите импланти во зависност од правецот на силата, создаваат напон на периимплантното ткиво кој е различно и неправилно распореден. Од друга страна, симетричните конусни штраф импланти рамномерно го распоредуваат притисокот на периимплантните ткива, без разлика на правецот на силите. Затоа, од биомеханички аспект, конусните импланти најмногу се препорачуваат и вградуваат.

12. Постои директната зависност помеѓу должината на имплантот и неговата прогноза. Според истражувањата може да се заклучи дека имплантите пократки од 10 мм. имаат сигнификантно полоша прогноза од оние со висина од 10 мм. и повеќе.

13. Коската е најотпорна на силите на притисок. Затоа обликот на имплантите и гризните површини на супраструктурата треба да се така обликувани што преносот на силите кон периимплантното коскено ткиво ќе биде во облик на компресија. Имплантот треба да е паралелен со мастикаторните сили а туберите да се со соодветни димензии и облик.

14. Биомеханиката на имплантно носените надоместоци според крутоста, обликот и површината на имплантот, зависи од бројот и распоредот на имплантите. Прогнозата на имплантите кои се помалку и правилно оптеретени е најдобра

15. Кај мешовито носените супраструктури (гингивално – имплантни, имплант – природен заб) постои поголем напон на контрукцијата, имплантот и коскените структури во зависност од конструкциското решение и нападната точка на која делува силата. Основен биомеханички проблем кај овие супраструктури е различната мобилност на потпорните структури. Фиксниот мешовит мост на цементирање е крута конструкција чие оптеретување во функција предизвикува голем напон во зависност од нападната точка. Овој напон води кон компликации како промени на периимплантната коска, расцементирање на коронката на природниот носач, пукање на керамиката или порцеланот, фрактури на абатмент и сл. Поради овие компликации, се препорачува мешовито носените супраструктури бидат на штрафење или да се изработуваат имплантно носени конструкции.

РЕФЕРЕНТНА ЛИТЕРАТУРА

1. Herbert H. (1974). "The meaning of the term biomechanics". Journal of Biomechanics. 7 (12)
2. Misch CE, (1993) Conteporary Implant Dentistry, 3rd edition, USA, Mosby Inc.
3. Perić B. (2018), Kirurška priprema za ugradnju dentalnih implantata. Stomatoloshki Fakultet, Sveuchilishte Zagreb
4. Misch CE, (1992) Generic Terminology for root form implants prosthodontics. J Prosthet Dent
5. Prasad D. et al. (2013). Anatomical Considerations in Implant Selection and Positioning. International Journal of Oral Implantology & Clinical Research. 4. 24-29. 10.5005/JP-Journals-10012-1088
6. Jurusic M. et al., (2008). Oralna Implantologija, Stomatoloshki Fakultet, Univerzitet Beograd
7. Abramovitch K, Rice DD. (2014) Basic principles of cone beam computed tomography. Dent Clin North Am; 58(3):463-84
8. Gulati M. et al. (2015) Computerised implant dentistry: Advances toward automation. J Indian Soc Periodontol 2015;19(1):5-10
9. Romero-Ruiz MM. et al. (2015) Flapless implant surgery: A review of the literature and 3 case reports. J Clin Exp Dent 2015;7(1):146-52
10. Lindhe J et al. (2015) Clinical Periodontology and Implant Dentistry, 2 Volume Set, 6th Edition, Wiley USA
11. Raghavendra S. (2015) Osseointegration, J Pharm Bioallied Sci. 2015 Apr; 7(Suppl 1): S226–S229
12. Peeva M., (2019) Osseointegration, Master studies in Dentistry, 2019, UKIM, Faculty of Dentistry, Skopje
13. Greenstein G. et al. (2008) Practical application of anatomy for the dental implant surgeon. J Periodontol. 2008;79(10):1833-1846
14. Samiksha A. (2016) et al. Evaluation and comparison of alveolar bone loss of maxilla and mandible in completely edentulous patients on digital panoramic radiographs. Journal of Oral Medicine, Oral Surgery, Oral Pathology and Oral Radiology, 2(3):112-119
15. Sujatha N. (2005). Indian Journal of Dental Research : Official Publication of Indian Society for Dental Research, 16(3):99-102
16. Jaffar AA. (2003) An analysis of the position of the greater palatine foramen.J.Basic Med.Sc.Vol3 No.1
17. Wang TM et al. (1986) A clinical and anatomical study of the location of the mental foramen in adult Chinese mandibles. Acta Anat (Basel) 126:29-33
18. Elian N. et al. (2005) Distribution of the maxillary artery as it relates to sinus floor augmentation. Int J Oral Maxillofac Implants 20:784-787
19. Van den Bergh JP et al. (2000) Anatomical aspects of sinus floor elevations. Clin Oral Implants Res 2000;11:256-265

20. Ulm CW et al. (1995) Incidence and suggested surgical management of septa in sinus-lift procedures. Int J Oral Maxillofac Implants10:462-465
21. Mogensen C, Tos M. (1977) Quantitative histology of the maxillary sinus. Rhinology 15:129-140.
22. Muller HP. (2004) Anatomy and physiology. In: Periodontology: The Essentials. Stuttgart, Germany: Thieme Medical Publishers; 2004:5.
23. Waraaswapati N. et al. (2001) Thickness of palatal masticatory mucosa associated with age. J Periodontol 72:1407-1412
24. Studer SP. Et al. (1997) The thickness of masticatory mucosa in the human hard palate and tuberosity as potential donor sites for ridge augmen- tation procedures. J Periodontol 68:145-151
25. Nicholson ML. (1985) A study of the position of the mandibular foramen in adult human mandible. Anat Rec 212:110-112
26. Mbajiorgu EF, Ekanem AU. (2000) A study of the position of the mandibular foramen in adult black Zimbabwean mandibles. Cent Afr J Med 2000;46:
27. Norton NS. (2007) Netter's Head and Neck Anatomy for Dentistry. Philadelphia: Saunders
28. Menke RA., Gowgiel JM. (1979) Short-needle block anesthesia at the mandibular foramen. J Am Dent Assoc 99:27-30
29. Cruz Rizzolo RJ. (1988) Clinical significance of the supplementary innerva- tion of the mandibular teeth: A dissection study of the transverse cervical (cutaneous colli) nerve. Quintessence Int 19:167-169.
30. Tatum OH Jr, Lebowitz MS. (1991) Anatomic considerations for dental implants. J Oral Implantol. 17(1):16-21.
31. Denio D. et al. (1992) Anatomical relationship of the mandibular canal to its surrounding structures in mature mandibles. J Endod 18:161-165
32. Saralaya V., K. Narayana. (2005) The relative position of the inferior alveolar nerve in cadaveric hemi-mandibles. European journal of anatomy 9: 49-53.
33. Mraiwa N. et al. (2003) Clinical assessment and surgical implications of anatomic challenges in the anterior mandible. Clin Implant Dent Relat Res 5:219-225
34. Pogrel MA. et al. (1997) Innervation of the mandibular incisors by the mental nerve. J Oral Maxillofac Surg 55:961-963.
35. Fishel D. et al. (1976) Roentgenologic study of the mental foramen. Oral Surg Oral Med Oral Pathol 1976;41:682-686
36. Ngeow WC., Yuzawati Y. (2003) The location of the mental foramen in a selected Malay population. J Oral Sci 45:171-175
37. Jalbout Z., Tabourian G. (2004) Glossary of Implant Dentistry. Upper Montclair, NJ: International Congress of Oral Implantologists; 2004:16
38. Greenstein G (2006) The mental foramen and nerve: clinical and anatomical factors related to dental implant placement: a literature review.J Periodontol 77:1933-1943
39. Mardinger O. et al. (2000) Anterior loop of the mental canal: An anatomicalradiologic study. Implant Dent 9:120-125
40. Bavitz JB. Et al. (1993) An anatomical study of mental neurovascular

bundleimplant relationships. Int J Oral Maxillofac Implants 8: 563-567
41. Misch CE. (1999) Root form surgery in the edentulous mandible: Stage I implant insertion. In: Misch CE, ed. Implant Dentistry, 2nd ed. St Loui: CV Mosby 347-370
42. Solar P. et al. (1994) A classification of the intraosseous paths of the mental nerve. Int J Oral Maxillofac Implants 9:339-344
43. Mardinger O. et al. (2000) Anatomic and radiologic course of the man- dibular incisive canal. Surg Radiol Anat 22:157- 161.
44. Mraiwa N. et al. (2003) Presence and course of the incisive canal in the human mandibular interforaminal region: Two-dimensional imaging versus ana- tomical observations. Surg Radiol Anat 25: 416-423
45. De Andrade E. et al. (2001) The intraosseous course of the mandibular incisive nerve in the mandibular symphysis. Int J Periodontics Restorative Dent 21:591-597
46. Jacobs R. et al. (2002) Appearance, location, course, and morphology of the mandibular incisive canal: An assessment on spiral CT scan. Dentomaxillofac Radiol 31:322-327
47. Polland KE. et al. (2001)The mandibular canal of the edentulous jaw. Clin Anat 14:445- 452.
48. Jacobs R. et al. (2004) Appearance of the mandibular incisive canal on panoramic radiographs. Surg Radiol Anat 26:329-333
49. Kohavi D., Bar Ziv J. (1996) Atypical incisive nerve. Clinical report. Implant Dent 5:281-283
50. Gahleitner A. et al. (2001) Lingual vascular canals of the mandible: Evaluation with dental CT. Radiology 220:186-189
51. McDonnell D. et al. (1994) The mandibular lingual foramen: A consistent arterial foramen in the middle of the mandible. J Anat 184:363-369
52. Liang H. et al. (2004) Lingual vascular canals of the interforaminal region of the mandible: Evaluation with conventional tomography. Dentomaxillofac Radiol 33:340-341
53. Longoni S. et al. (2007) Lingual vascular canals of the mandible: The risk of bleeding complications during implant procedures. Implant Dent 16:131-138.
54. Hofschneider U. et al. (1999) Assessment of the blood supply to the mental region for reduction of bleeding complications during implant surgery in the interforaminal region. Int J Oral Maxillofac Implants 14:379-383
55. Martin D. et al. (1993) The submental island flap: A new donor site. Anatomy and clinical applications as a free or pedicled flap. Plast Reconstr Surg 92:867-873
56. Quirynen M. et al. (2003) Morphology and dimensions of the mandibular jaw bone in the interforaminal region in patients requiring implants in the distal areas. Clin Oral Implants Res 14:280-285
57. Flanagan D. (2003) Important arterial supply of the mandible, control of an arterial hemorrhage, and report of a hemorrhagic incident. J Oral Implantol 29:165- 173
58. Kalpidis CD., Setayesh RM. (2004) Hemorrhaging associated with endosseous implant placement in the anterior mandible: A review of the literature. J Periodontol 75:631-645

59. Niamtu J 3rd. (2001) Near fatal airway obstruction after routine implant placement. Oral Surg Oral Med Oral Pathol Oral Radiol Endod 92:597-600
60. Sharawy M. (1995) The Companion of Applied Anatomy, vol. 1, 5th ed. Augusta, GA: Medical College of Georgia Printing Service; 13
61. Behnia H. et al. (2000) An anatomic study of the lingual nerve in the third molar region. J Oral Maxillofac Surg 58:649-651
62. Pogrel MA., Goldman KE. (2004) Lingual flap retraction for third molar removal. J Oral Maxillofac Surg 62:1125-1130
63. Bennett S., Townsend G. (2001) Distribution of the mylohyoid nerve: Anatomical variability and clinical implications. Aust Endod J 27:109-111
64. Stein P. et al. (2003) Sensory innervation of mandibular teeth by the nerve to the mylohyoid: Implications in local anesthesia. Clin Anat 20: 591-595
65. Turner-Iannacci A. et al. (2003) Mental nerve neuropathy: Case report and review. CJEM 5:259-262.
66. Gray H. (1966) Anatomy of the Human Body, 28th ed. Goss CM, ed. Philadelphia: Lea & Febiger
67. Misch CE. (1999) The division C mandible: Mandibular complete and unilateral subperiosteal implants. In: Misch CE, ed. Implant Dentistry, 2nd ed. St. Louis: The CV Mosby Company 434-435.
68. Baldissera EZ., Silveira HD. (2002) Radiographic evaluation of the relationship between the projection of genial tubercles and the lingual foramen. Dentomaxillofac Radiol 31:368-372.
69. Yin SK. et al. (2007) Anatomic and spiral computed tomographic study of the genial tubercles for genioglossus advancement. Otolaryngol Head Neck Surg 136:632-637.
70. Lindh C. Et al. (2004) Maxillary bone mineral density and its relationship to the bone mineral density of the lumbar spine and hip. Oral Surg Oral Med Oral Pathol Oral Radiol Endod 98, 102-109
71. Ayse G. (2011) Bone Quality Assessment for Dental Implants, Implant Dentistry - The Most Promising Discipline of Dentistry, Ilser Turkyilmaz, IntechOpen, DOI: 10.5772/16588
72. The glossary of prosthodontic terms. J Prosthet Dent. (2005) Jul;94(1):10-92)
73. Juodzbalys G., Kubilius M. (2013) Clinical and radiological classification of the jawbone anatomy in endosseous dental implant treatment. J Oral Maxillofac Res. 4(2):e2
74. Worthington P. (2004) Injury to the inferior alveolar nerve during implant placement: a formula for protection of the patient and clinician. Int J Oral Maxillofac Implants. 19(5):731-4
75. Ribeiro-Rotta RF. et al. (2011) Ambiguity in bone tissue characteristics as presented in studies on dental implant planning and placement: a systematic review. Clin Oral Implants Res. 22(8):789-801. Epub 2010 Dec 2. Review

76. Bergkvist G. et al (2010) Bone density at implant sites and its relationship to assessment of bone quality and treatment outcome. Int J Oral Maxillofac Implants. (2):321-8
77. Trisi P., Rao W. (1999) Bone classification: clinical-histomorphometric comparison. Clin Oral Implants Res. 10(1):1-7
78. Cawood JI., Howell RA. (1988) A classification of the edentulous jaws. Int J Oral Maxillofac Surg 17: 232– 236
79. Spencer KR. (2018) Implant based rehabilitation options for the atrophic edentulous jaw. Australian Dental Journal.Volume 63, Issue S1: Contemporary Oral & Maxillofacial Surgery
80. Dimitrovski O. (2019) Sinus Lift - Lateral Window Technique. Master studies in Dentistry, 2019, UKIM, Faculty of Dentistry, Skopje
81. Del Fabbro (2004) Systematic review of survival rates for implants placed in the grafted maxillary sinus. The International journal of periodontics & restorative dentistry. 24. 565-77. 10.1016/j.prosdent. 04.024
82. Riben C., Thor A. (2012) The maxillary sinus membrane elevation procedure: augmentation of bone around dental implants without grafts - A review of a surgical technique. Int J Dent 2012: 105483
83. Keller E. et al. (1987) Prosthetic-surgical reconstruction of the severely resorbed maxilla with iliac bone grafting and tissue-integrated prosthesis. Int J Oral Maxillofac Implants 2: 155– 165
84. Nystrom E. (2009) Reconstruction of the atrophic maxilla with interpositional bone grafting/Le Fort I osteotomy and endosteal implants: a 11-16 year follow-up. Int J Oral Maxillofac Surg 38: 1– 6
85. Nisand D., Renouard F. (2014) Short implants in limited bone volume. Periodontol 2000 66: 72– 96
86. Lopes LF. (2015) Placement of dental implants in the maxillary tuberosity: a systematic review. Int J Oral Maxillofac Surg. 44(2):229-38
87. Bidra AS., Huynh-Ba G. (2011) Implants in the pterygoid region: a systematic review of the literature. Int J Oral Maxillofac Surg. 40(8):773-81. Epub 2011
88. Candel E. et al. (2012) Rehabilitation of the atrophic posterior maxilla with pterygoid implants: a review. J Oral Implantol 38: 461– 466
89. Mattsson T. et al. (1999) Implant treatment without bone grafting in severely resorbed edentulous maxillae. J Oral Maxillofac Surg 57: 281– 287
90. Malo P. et al. (2003) ‘All-on-4’ immediate function concept with Branemark System Implants for completely edentulous mandibles: a retrospective clinical study. Clin Implant Dent Relat Res 5: 2– 9
91. Chan MH., Holmes C. (2015) Contemporary, ‘All-on-4’ Concept. Dent Clin North Am 59: 421– 470
92. Jensen OT. (2012) Trans-sinus dental implants, bone morphogenetic protein 2, and immediate function for All-on-4 treatment of severe maxillary atrophy. J Oral Maxillofac Surg 70: 141– 148

93. Malo P. et al. (2008) A new approach to rehabilitate the severely atrophic maxilla using extramaxillary anchored implants in immediate function: a pilot study. J Prosthet Dent 100: 354– 366
94. Block MS. (2010) Color atlas of dental implant surgery, 3rd edn. Philadelphia: Saunders
95. Chin M., Toth BA. (1996) Distraction osteogenesis in maxillofacial surgery using internal devices: review of five cases. J Oral Maxillofac Surg 54: 45– 53
96. Ugurlu F. (2013) Potential complications and precautions in vertical distraction osteogenesis: a retrospective study of 40 patients. J Crainomaxillofac Surg 41: 569– 573
97. Malo P. et al. (2015) All-on-4 treatment concept for the rehabilitation of the completely edentulous mandible: a 7-year clinical and 5-year radiographic retrospective case series with risk assessment for implant failure and marginal bone level. Clin Implant Dent Relat Res 17(Suppl 2): 531– 541
98. Ben Yehuda A. et al.,(2015) About gravity and occlusal forces in the jaws: Review. World J Stomatol 4(4): 126-128
99. Hobkirk JA. Et al. (2003) Introducting Dental Implants. London: Churchill Livingstone
100. Warren-Bidez M., Misch CE. (1992) Force transfer in implant dentistry: basic concepts and principles. J Oral Impl 18:264-74.
101. Jemt T. et al. (1991) In vivo load measurements on osseointegrated implants supporting fixed or removable prostheses: A comparative pilot study. Int J Oral & Maxillofac Impl 6:413-7
102. Richter EJ. (1995) In vivo vertical forces on implants. Int J Oral & Maxillofacial Impl 10:99-108,
103. Mericske Stern R., Geering AH. (1996) Masticatory ability and the need for prosthetic treatment. In: Owall B, et al, editors. Prosthodontics, Principles and Management Strategies. Barcelona: Mosby p.111-124
104. Mailath G. (1989) Die Knochenresorption an der Eintrittstelle osseointegrierter Implantate – ein biomechanisches Phanomen, Eine Finite-Elemente- Studie. Z Stomatol 86:207-16
105. Stamenković D. (2007) Savremeni aspekti primene materijala u oralnoj implantologiji. In: Stamenković D, et al. Gradivni stomatološki materijali – dostignuća i perspektive. Beograd: Stomatološki fakultet Univerziteta u Beogradu p.131-150
106. Lindhe J et al. (2015) Clinical Periodontology and Implant Dentistry, 2 Volume Set, 6th Edition, Wiley USA
107. Weinberg LA. (2003) Atlas of Tooth- and Implant-Supported Prosthodontics. Chicago: Quinetessence p.48-84
108. Stamenkovic D. (2008) The biomechanics of dental implants and dentures. Serbian archives of entire medicine 136:73-83