



УНИВЕРЗИТЕТ „Св. КИРИЛ И МЕТОДИЈ“
СТОМАТОЛОШКИ ФАКУЛТЕТ – СКОПЈЕ

КЛИНИКА ЗА БОЛЕСТИ НА ЗАБИТЕ И ЕНДОДОНТОТ

КОМПАРТИВНИ СОГЛЕДУВАЊА И АНАЛИЗИ МЕЃУ
КОНВЕНЦИОНАЛНИОТ И ХЕМО-МЕХАНИЧКИОТ
МЕТОД НА ЕЛИМИНАЦИЈА НА КАРИЕС

МАГИСТЕРСКИ ТРУД

Асс. Др. Марина Ефтимоска

Ментор,

Проф. Д-р Љупка Матовски

Скопје, 2011 година



УНИВЕРЗИТЕТ „СВ. КИРИЛ И МЕТОДИЈ“
СТОМАТОЛОШКИ ФАКУЛТЕТ – СКОПЈЕ

КЛИНИКА ЗА БОЛЕСТИ НА ЗАБИТЕ И ЕНДОДОНТОТ

**КОМПАРТИВНИ СОГЛЕДУВАЊА И АНАЛИЗИ МЕЃУ
КОНВЕНЦИОНАЛНИОТ И ХЕМО-МЕХАНИЧКИОТ МЕТОД НА
ЕЛИМИНАЦИЈА НА КАРИЕС**

МАГИСТЕРСКИ ТРУД

Асс. Др. Марина Ефтимова

Ментор,

Проф. Д-р Љупка Матовска

Скопје, 2011 година

Содржина

1	Кратка содржина.....	4
2	Abstract.....	7
3	Вовед.....	10
3.1	Терапија на кариес низ историја	11
4	Литературен преглед	14
4.1	Недостатоци на класичниот метод на препарација	14
4.2	Нови методи на елиминација на кариес.....	16
4.3	Кариес во дентин.....	21
4.4	Механизам на делување на Carisolv системот за хемо-механичко отстранување на кариес	25
5	Цел на трудот	29
6	Материјал и метод	31
6.1	Материјал.....	31
6.1.1	Carisolv гел.....	31
6.1.2	Рачни инструменти.....	32
6.2	Метод.....	33
6.2.1	Клиничко испитување.....	33
6.2.2	Експериментално испитување	40
7	Резултати	46
7.1	Клиничко испитување на ефикасноста на хемо-механичкиот начин на елиминација на кариес.....	46

7.2	Експериментално испитување на ефикасноста на хемо-механичкиот начин на елиминација на кариес	82
7.2.1	Микробиолошка анализа	82
7.2.2	Патохистолошка анализа	87
7.2.3	Скен електронска микроскопија.....	100
7.2.4	Микроморфолошки промени предизвикани од Carisolv на здрав, деминерализиран и кариозен дентин - SEM анализа	106
8	Дискусија	111
8.1	Клиничко испитување на ефикасноста на хемо-механичкиот начин на елиминација на кариес.....	111
8.2	Експериментално испитување на ефикасноста на хемо-механичкиот начин на елиминација на кариес	117
8.2.1	Микробиолошка анализа на примероците од дентинскиот детритус	117
8.2.2	Патохистолошка анализа на дентинот.....	119
8.2.3	Скенинг електронска микроскопија на дентинот	121
8.2.4	SEM анализа на микроморфолошки промени предизвикани од Carisolv на здрав, деминерализиран и кариозен дентин.....	124
9	Заклучоци	128
10	Литература.....	131

Кратка содржина

1 Кратка содржина

Болката и nelaгодноста за време на стоматолошките интервенции со употреба на високотуражни машини, се најчести причини за избегнување на посети на стоматолог. Без оглед на постојаното усовршување на стоматолошката опрема и материјали, проблемот со ротирачките инструменти за одстранување на кариес сеуште не е решен на задоволителен начин. Во терапијата на кариес во последната деценија се нудат многубројни можности со цел да се заменат машинските инструменти, а еден од нив е и хемо-механичкиот метод за кариес елиминација.

Целта на магистерскиот труд е да се испита ефикасноста на хемо-механичкиот метод за одстранување на кариес, да се утврди неговиот антиминобен ефект, како и да се утврди дали има некакво влијание врз здрав и врз деминерализиран дентин.

Во истражувањето е користен Carisolv™ систем (MediTeam Dental AB, Geteborg), за хемо-механичко одстранување на кариесот. Испитувањето на системот се одвиваше на две нивоа: 1) Клиничко испитување на ефикасноста на хемо-механичката елиминација на кариесот; 2) Експериментално испитување кое опфати микробиолошка, патохистолошка и анализа со помош на скен електронска микроскопија на кавитетот по примена на хемо-механичката и конвенционалната метода со употреба на ротирачки инструменти за одстранување на кариесот.

Со микробиолошката анализа утврдено е дека има речиси еднакво ниво на редукција на бројот на бактериските колонии во дентинот на дното на кавитетот, после употреба на двете компарирани методи, хемо-механичката и класичната метода на кариес елиминација. Со патохистолошката анализа исто така не се

утврдени разлики во однос на присуството и длабочината на продирање на бактериските колонии во дентинските каналчиња по препарција на кавитетот со испитуваните методи. Скен електронската микроскопија покажува разлики во топографските карактеристики на ѕидовите и подот на кавитетот, по примена на хемо-механичкиот и конвенционалниот метод на елиминација на кариес.

Со клиничкото испитување се утврди ефикасноста на Carisolv™ системот во одстранување на кариесот. Податоците од анкетните листови кои ги пополнуваа пациентите, укажуваат и на значителна редукција на примена на локални анестетици. Времетраењето на кариес елиминацијата со примена на хемо-механичкиот метод е значително подолго во споредба со класичниот метод. Сепак поголем број од испитаниците даваат предност на хемо-механичкиот метод на одстранување на кариес над конвенционалниот, со примена на ротирачки инструменти.

По дванаесетмесечна клиничка опсервација не е забележано влијание на методот на препарација на кавитетот за опстанок на полнењата во усната празнина.

Врз основа на испитувањата може да се заклучи дека хемо-механичката метода на одстранување на кариес представува адекватна алтернатива на конвенционалните терапевски процедури за одстранување на кариес, која наоѓа место во доменот на современата минимално инвазивна стоматологија..

Abstract

2 Abstract

Pain and unpleasant feeling during the dental procedures with dental burs, are the main reasons to avoid visiting the dentists. In spite of the development of dental materials and equipment, problems of rotary instruments for caries removal have remained unsolved. Restorative dentistry offers numerous options for caries removal that were developed in order to replace rotary instruments. One of these is the chemomechanical caries removal method.

The aim of the present thesis is to evaluate the efficacy of the chemo-mechanical method for caries elimination, to examine its antimicrobial effect, and to explore if there is any influence of this method on healthy and demineralised dentin tissue.

In this study Carisolv™ system (MediTeam Dental AB, Göteborg, Sweden) for chemomechanical caries removal was used. The study was performed at two levels: 1) experimental examination which included microbiological analysis, light microscopy, and scanning electron microscopy of the dentine left after the chemomechanical or conventional caries removal; 2) clinical evaluation of efficacy of the chemomechanical caries removal method.

Microbiological analysis has showed a considerable and equal reduction of bacterial counts, when the chemomechanical and the conventional caries removal were compared. Using the histological preparations, no significant differences in the presence of bacteria on the cavity floor were determined. Scanning electron microscopy suggested that two excavation techniques produced different and characteristic surfaces of the dentine on the cavity walls and floor.

Clinical study confirmed the efficacy of the chemomechanical method in dentine caries removal. The need for local anaesthesia was considerably reduced. Significantly longer time was required for caries removals with Carisolv in comparison to drilling. Postoperatively, the majority of patients considered the chemomechanical method preferable compared to the conventional one. No negative or adverse reactions associated with the treatment were recorded during the 12-month follow-up period.

From this study it can be concluded that the chemomechanical caries removal method is an adequate alternative to the conventional techniques which holds a prominent position in the field of contemporary, minimally invasive dentistry.

Вовед

3 Вовед

Во секоја област од стоматологијата, важноста на санирано и здраво забало, комбинирано со позитивен пристап од страна на пациентот, станува се евидентна. Имајќи го предвид фактот дека стоматолошките интервенции најчесто асоцираат на страв, непријатни звуци и болни сензации, треба да се води сметка заштитата на здравите забни структури да е секогаш приоритет, а инвазивниот третман да биде сведен на минимум.

Болката и нелагодноста за време на стоматолошките интервенции со употреба на високотуражните машини, се најчеста причина за избегнување или одлагање на посетите на стоматолог. Токму поради тоа се зголемува интересот и барањето на локални анестетици од страна на пациентите, за време на изведување на стоматолошките третмани.

Конвенционалните методи за отстранување на кариес кои подразбираат примена на високотуражни машини, можат да бидат опасни за пулпата, со можност за нејзино оштетување, заради високите температури, вибрациите и притисокот кои се присутни за време на препарациите.

Со примена на нови технологии и современи концепти во стоматологијата, се настојува да се задоволат барањата на стоматолозите и пациентите, правејќи ја стоматолошката интервенција помалку болна, попростапна и поедноставна за употреба. Прогресот на новата адхезивна стоматологија особено со бондинг системите во функција на дентинот, опширното познавање на патологијата на кариесот, како и ефективните превентивни методи во секојдневната стоматолошка пракса, дозволуваат отстапување од класичните препарациони облици и широка примена на минимално инвазивните техники за препарација. (28)

3.1 Терапија на кариес низ историја

Од зачуваните древни документи врзани за почетоците на стоматологијата, најстари се сметаат оние од времето на старите Египјани (3000 год. п.н.е). На египетски папируси постојат докази дека постоела забна медицина како посебна гранка на медицината. Асирците и вавилонците го познавале обликот на забите и нивната анатомија, но како и Египјаните верувале дека причина за расипување на забите се е "забен црв".

Кинескиот Канон на медицината (2697 год. п.н.е) покажува дека и кинезите верувале дека во кариозниот заб се наоѓа "бел црв со црна глава". Тие познавале 26 точки на телото каде треба да се забодат акупунктурни игли во случај на забоболка.

Старата јапонска забна медицина била слична на кинеската. Тие не придавале многу значење на конзервативното лечење, но биле познати како мајстори на дигитална екстракција – ваделе заби со прсти, без никакви инструменти.

Прв познат податок, кој датира од 100 год. н.е, укажува дека римскиот лекар Aetigenus испрепарирал заб со променета боја со бушилица која била негов изум. Подоцна Galen (131-201) го препорачувал овој метод, а тој е и меѓу првите кои говореле за некое полнење на забот. Тој ги класифицирал забите на секачи, очњаци и катници, а знаел и за постоење на нерви во забите (38).

Во средниот век се истакнува арапската медицина. Avicena (980-1037) како најчеста причина за забоболка го споменува малиот забен црв " кој сам си го грицка патот во забот". Во периодот од 11-15 век, доаѓа до голема стагнација во лечењето на забните болести, бидејќи забната медицина била препуштена на берберите, кои како најчеста интервенција при забоболка, ја применувале екстракцијата. Arculanus (1412-1484) – професор по хирургија од Болоња, кариозните заби ги испирал со јаки киселини, а потоа кавитетите ги затварал со златни ливчиња. Во времето на ренесансата, Giovanni di Vigos (1460 – 1520) препорачува терапија на кариес со борери, турпиии скалпели, а кавитетите ги затварал со златни ливчиња.

Во времето на барокот " таткото на модерната стоматологија" Pierre Fauchard (1678.-1761) не ја познавал причината за настанок на кариес, но ја одбивал теоријата на црвот. Ги отстранувал кариозните маси од забот, а аплицирал полнења од олово или калај.

Во 19 век се усовршуваат разни методи на лечење на забите, машинските инструменти за отстранување на кариес, а како материјали за оптурација на кавитетите покрај златото се користеле амалгам и порцелански инлеи. Кон крајот на 19 век Greene Vardiman Black ги поставува основните принципи на препарација на кавитети, а кои вклучуваат: отварање на кавитетот со превентивн екстензија, ретенциона форма на кавитетот, потполна елиминација на кариозно изменето ткиво како и обработка на рабовите на кавитетот. Во тоа време најчесто употребувани материјали за трајни полнења биле амалгамите и златните фолии, кои на силите на цвакопритисок се спротиставувале со адекватниот облик на кавитетот (соодветна длабочина, екстензија, паралелни ѕидови) , па заради тоа препарацијата на кавитети по Black-ови принципи подразбирала големо жртвување на здрава забна супстанца (107).

Со воведување на современи адхезивни материјали во стоматолошката пракса, кои воспоставуваат микромеханичка и хемиска врска со ѕидовите на кавитетот, се отвара можност за заштеда на здрава забна супстанца. Денес Black-овите принципи се надминати или се употребуваат само при препарација на кавитети за амалгамски полнења, полнења од племенити материјали или керамика.

Литературен преглед

4 Литературен преглед

Препарационите техники и реставративните материјали, пратејќи ги тековите на современите технологии, се во постојан подем и доколку се надоградуваат и усовршуваат. Сепак со години наназад најпопуларен, а и денес се уште актуелен е начинот на препарација и кариес елиминација со употреба на високотуражни машини. Инвазивноста на овој препарационен метод е причина за многу несакани ефекти врз денталните ткива.

4.1 Недостатоци на класичниот метод на препарација

Во текот на работата со турбини може да настане кршење на емајловите призми, не само по рабовите на кавитетите туку и подлабоко во интактниот емајл. Пукнатините настанати како резултат на фрактурираните емајлови призми, се места каде е можен продор на бактерии и нивните токсини, кои понатаму пенетрираат во дентинот предизвикувајќи кариозни промени.

При елиминација на кариесот со машински инструменти, покрај кариозно се отстранува и дел од здраво забно ткиво. Со тоа ослабуваат ѕидовите на забот и се зголемува можноста за негова фрактура. Со се пошироката примена на современи материјали и адхезивни системи, традиционалните Блекови принципи се модифицираат, потребата за големи ретенциони кавитети е надмината, а на тој начин максимално се заштедува здрава забна субстанца (99).

Бројни студии укажуваат дека после само 5- 20 секунди работа со турбини, пулпината температура се зголемува за околу 12 степени целзиусови С, со што се зголемува можноста за оштетувања на пулпиното ткиво. Интра-пулпалните оштетувања генерирани за време на препарација на кавитетот, настануваат како резултат на ослободување на топлина која е пропорционална со брзината на вртењата на ротационите машини (46), големината и обликот на борерите (79), како и времетраењето и притисокот на кој се изложени забните структури за

време на препарацијата. Дури и при мал број вртежи оштетувања на пулпата се можни. При брзина од само 500 вртења во минута, доаѓа до дезорганизација во одонтобластичниот слој. Со зголемување на вртежите на 3000/мин се приметува умерена вакуолизација на одонтобластите, а можна е и аспирација на јадрата. При брзина од 20000 до 30000 вртења во минута, присутна е одонтобластична дегенерација во подолг период после третманот, а кај голем број случаи се забележува акутна инфламација на пулпата. Сепак со адекватно ладење за време на препарацијата, се намалува можноста за пулпина иритација, а репаративните процеси во пулпиното ткиво во постоперативниот период се побрзи. (90).

Swerdlow and Stanley (92) укажуваат на промени кои настануваат заради негативниот притисок околу дентинските тубули кој се создава заради турбулентните движења продуцирани од турбините, при примена на неадекватан притисок од страна на терапевтот. За кратко време негативниот притисок рапидно се зголемува и доведува до оштетување и на перитубуларниот дентин, како и на одонтобластите.

Brännström наведува дека и прекумерно сушење на дентинот при препарација или тоалета на кавитетот доведува до оштетување на пулпиното ткиво, бидејќи предизвикува аспирација на одонтобласти и нивните јадра во дентинските тубули.

Конвенционалните методи на препарација речиси секогаш предизвикуваат болни сензации и чувство на нелагодност кај пациентите, заради што тие инсистираат на примена на анестетик во тек на работата. Но вазоконстрикторите кои се додаваат на локалните анестетици, можат негативно да делуваат на репаративните процеси кои се одвиваат во пулпата после инфламацијата предизвикана од топлината, ослободена при машинско отстранување на кариесот (1)

Имајќи ги предвид негативните последици кои можат да настанат при употреба на машинските препарациони техники, а со цел да се обезбеди максимум живот на природните заби, здравите ткива треба да се зачуваат и заштитат, а техниките на препарација и кариес елиминација би требало да се минимално инвазивни

4.2 Нови методи на елиминација на кариес

Последните години се повеќе се фаворизира употребата на препарациони техники и методи на елиминација на кариес со кои се настојува болните и непријатни сензации да бидат сведени на минимум, да се подигне нивото на ефикасност, а при тоа третманот да биде комфорен за пациентите.

Атрауматскиот Реставративен Третман (АРТ) активно е промовиран од Светската Здравствена Организација како потенцијален метод во терапијата на денталниот кариес. (76) Тој се состои во мануелна екскавација на размекнатите кариозни маси, со што се елиминира потребата од анестезија, како и од користење на скапа опрема. По отстранување на кариозниот дентин, следува реставрација на кавитетот најчесто со глас-јономер, кој заради ослободување на флуор, стимулира и реминерализација. (Lopez Naty- m.i st) Со оваа метода не е секогаш можно да се раздели здрав од заболен дентин (27), но сепак е неинвазивна и многу поприватлива од страна на пациентите.

Воздушна абразија Воздушната абразија е псеудо-механичка, неротирачка метода, која представува алтернативен метод на стандардната машинска препарација. Системот користи силен воздушен спреј кој содржи алуминиумоксидни микроабразивни честичи со различна големина. Тие удираат во забните ткива пренесувајќи им ја својата кинетичка енергија, а на тој начин се овозможува препарација на тврдите ткива и отстранување на размекнатиот кариозен дентин (67) Со оваа метода селективно отстранување на кариозниот дентин се постигнува само во лабораториски услови, додека во клинички услови е помалку ефикасна. (27). Ванегјее и сор.(9,10) укажуваат дека со употреба на помалки честичи би можело да се обезбеди селективно елиминирање на кариесот, а здравите забни структури да останат непроменети. Процедурата е тивка, не е болна, без присуство на вибрации и топлина, а и отстранува помалку забна супстанца одколку со класичните машини.

Водено-воздушна абразија е уште една неинвазивна метода каде се користи кинетичката енергија на ситните честичи за препарација на кавитети.

Микроскопски ситен прашак се дистрибуира до забот со силен водено-воздушен спреј внимателно отстранувајќи го детритусот настрана. Овој метод се користи за репарација на пукнатини, дисколорации, како и за детерминирање на почетни кариозни лезии. И покрај лимитираниот број на клинички студии, популарноста на овие методи е во постојан подем.

Соноабразија

Работниот дел на инструментот, кој е прекриен со дијамантски честиици осцилира и прецизно го сече тврдото забно ткиво. Се употребува за микропрепарации, но не е најсоодветна за отстранување на кариозно ткиво (27). Ванегјее и сор. (9) со помош на скенелектронски микроскоп покажуваат дека методот не го отстранува целосно кариозниот дентин.

Ласери

Ласерот во стоматологија представува релативно нов модалитет во денталниот третман, но сепак неговата популарност рапидно се зголемува меѓу стоматолозите. Евидентните податоци покажуваат дека употребата на ласери кои го користат Er YAG (Erbium Yttrium Aluminium Garnet) изворот, се со соодветна бранова должина на ласерскиот зрак и поседуваат адекватен систем за пренесување на ласерската енергија до таргетираното ткиво, без да се предизвика термално оштетување на пулпата. Енергијата од ласерскиот зрак се пренесува на забните ткива каде се абсорбираат молекули на вода кои моментално испаруваат и предизвикуваат откршување на забните ткива (аблација). Со делување на ласерите се постигнува бактерицидно дејство на кариогените микроорганизми а со тоа и одлична дезинфекција на кавитетот.

Ласерите може да се користат и во комбинација со соодветни медикаменти а третманот се нарекува **фотодинамична терапија (ФДТ)** (94). Таа може да се користи и за обработка на меко-ткивни лезии, како и за стерилизација на канали во ендодонцијата. Принципот на функционирање на оваа метода е со користење на фотосензибилизирачки агенси кои се внесуваат во живи клетки (кариогени бактерии), а се активираат со абсорбирање на насочена ласерска светлина со одредена бранова должина (670-690nm). По контактот на светлото со агенсот, се идуцираат фототоксични реакции кои ги руптурираат мембраните на бактериските

клетки, а тоа доведува до уништување на бактериите. Важен аспект во овој систем е дека одделно двете компоненти не предизвикуваат никакво дејство ниту на бактериските клетки ниту на здравото ткиво. Само во комбинација фотосензибилизирачкиот агенс заедно со светлината, имаат токсичен ефект на бактериите.

Полимерни борери - (SmartBurs)

Тоа се борери кои се поцврсти од кариозното ткиво, а помеки од здравите забни структури. За време на кариес елиминацијата сечилата на инструментите полека ја губат остријата и со тоа се оневозможува отстранување на здрав дентин.

Хемиско-механичка метода

Кон средината на 70-те години од минатиот век M. Goldman и J.H. Kronman (40), ги поставуваат основите на хемо-механичкиот начин на отстранување на кариес. Во тек на експерименталните испитувања забележале дека 5% раствор на NaOCl има способност да го раствори кариозното ткиво, но истовремено има разорно дејство и кон здравото ткиво. Преку повеќе обиди, настојувајќи да го намалат штетниот ефект на NaOCl, (разорување и на некротично и на здраво ткиво), успеваат да создадат експериментален систем за хемо-механичка обработка – GK - 101 и GK - 101E (86).

GK - 101

GK - 101 или N монохлорглицин (NMG)- е производ кој настанал како резултат на реакција помеѓу NaOCl и реагенсите кои се составен дел од Соренсовиот раствор – (воден рствор на глицин, NaCl и NaOH). Врз основа на првичните испитувања, направени на екстрахирани хумани заби, утврдена е значителна ефикасност во отстранување на кариесот.(87)

Goldman i sor (40) го применуваат средството GK - 101 in vivo на доброволци кај кои е отстрануван кариес од V класа без предходна апликација на анестетик. Комплетно отстранување на кариесот евидентирано е кај 80% од случаите. Во понатамошните студии овој хемо-механички метод применет е и на други типови

кариозни лезии (40) кај кои релативно брзо и безболно е елиминиран кариесот. Испитувањата вклучени биле и лабораториски анализи на крв и урина кои не покажале никакви негативни ефекти.

Понатамошните студии покажуваат дека ефикасноста на средството се зголемува со замена на глицилот со аминобутерна киселина.

GK - 101E

Така настанал препаратот GK - 101E во кој активната супстанца е N монохлор амино-бутерна киселина (NMAV) (86), (63). Реагенсот е посупериорен во елиминацијата на кариес со средно-мека конзистенција, а во случаите каде кариесот е со потврда конзистенција, не е забележана разлика. Kurosaki и сор (65) го испитуваат влијанието на GK - 101E врз пулпата и здравиот дентин и заклучуваат дека нема никакви негативни ефекти на пулпо-дентинскиот комплекс.

Caridex

Во 1984 год во САД е произведен и патентиран првиот комерцијален производ за хемо-механичка елиминација на кариес – Caridex_(11). Тој се состоел од два водени раствори- мешавина на глицин, аминобутерна киселина NaCl и NaOH и 1% раствор на NaOCl, кои се мешани непосредно пред употреба. Инструментите за отстранување на кариесот биле специјално дизајнирани, и поврзани со посебна апаратура, така што во тек на екскавацијата континуирано бил аплициран овој раствор, а дебрисот е отстрануван со аспирација. И со овој систем се обезбедува селективно отстранување на кариесот, а се зачувуваат цврстите забни структури и околните пародонтални ткива (69, 30), а машински инструменти се користат само за пристап до лезијата и за обликување на кавитетот. Токсиколошките анализи не покажуваат негативни ефекти врз пулпо-дентинскиот комплекс (102). Впечатоците на пациентите биле позитивни заради безболниот третман и избегнувањето на машинските инструменти. Во поголем број испитувања (3, 17, 96) постигнато е потполно отстранување на кариесот, но Zinck и сор. (112) пак покажуваат дека ефикасноста на Caridex во елиминација на кариес била кај само 68% од испитаниците.

И покрај ефикасноста на средството, за неколку години неговата популарност опаѓа, бидејќи третманот бил подолготраен, дополнителната опрема непрактична, а за обработка на кариозните лезии биле потребни големи количини од растворот, а и соодветни инструменти за ескавација не биле понудени. (11, 74)

Carisolv

Настојувајќи да се надминат повеќето недостатоци од предходните системи за хемо-механичка обработка, кон средина на 80-тите години во Шведска се вршат почетните биохемиски и технолошки испитувања за производство на нов препарат со подобри особини. Во периодот од 1991- 1995 направени се низа *in vivo* и *in vitro* испитувања, а во 1998 год на пазарот пласиран е системот Carisolv (11). Тој се состои од Carisolv гел и рачни инструменти чиј работен дел е направен од никел-титаниум, а механизмот на делување се состои во насочено делување на NaOCl и три природни аминокиселини врз кариозниот дентин.

Бројни научни трудови презентираат податоци за ефикасноста на хемо-механичкиот метод на кариес елиминација со употреба на Carisolv, посочувајќи го како алтернатива на ротирачките машини. Резултатите покажуваат комплетно отстранување на кариесот и чист кавитет по неколкукратна апликација на гелот. Овие студии вклучуваат и одговори за прифатливоста на третманот од страна на пациентите. Повеќе од испитаниците одлично го прифаќаат третманот, за кој потенцираат дека е попријатен и помалку болен од класичниот метод на отстранување на кариесот. (28)

Други испитувања ги следат третираните заби на пациентите една година по третманот со Carisolv. Добиените резултати покажуваат дека нема сигнификантни разлики меѓу забите третирани со високотуражни машини и оние кои се третирани со Carisolv. (31)

Banerjee и сор. (8) во своите *in vitro* испитувања ја анализираат површината на дентинот после отстранување на кариозните маси со Carisolv, воздушна абразија, сонаабразија или класичниот метод - со машински инструменти. Резултатите

покажуваат дека Carisolv е единствениот метод кој комплетно го отстранува размачканиот слој за време на екскавацијата, оставајќи ги отворени дентинските каналчиња на крајот од препарацијата.

Анализирани се и многу студии кои вклучуваат SEM анализи на топографијата на здрав и кариозен дентин (8, 18), во кои се потенцира селективното делување на Carisolv само на размекнатиот- кариозен дентин, без притоа да го афектираат здравиот дентин и емајлот. Површинската топографија на здравиот дентин останат по комплетно отстранување на кариесот, е порапава, без заостанат размачкан слој за разлика од дентинската површина по кариес елиминација со ротирачки машински инструменти.

Tomati K, и сор. (97), исто така го потенцираат селективното делување на Carisolv само на кариозно изменетиот дентин, во кој колагените влакна се денатурирани или потполно растворени, без оштетување на здравиот дентин.

Испитувањата за ефектот на Carisolv врз пулпиното ткиво вршени се со апликација на Carisolv во длабоки кавитети, како и директно на експонирано пулпино ткиво (110). Резултатите покажале дека овој препарат нема негативни ефекти врз пулпата, доколку времето на експозиција е кратко.

4.3 Кариес во дентин

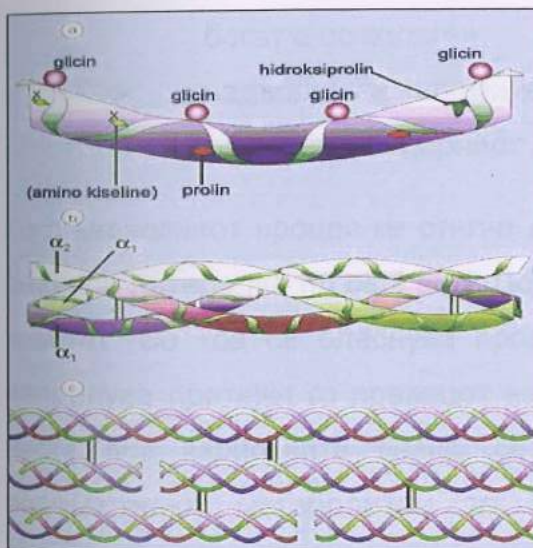
Кариесот во дентинот најчесто представува продолжеток на кариес во емајлот. Многу ретко кариесот започнува примарно во дентинот. Тоа може да се случи кога дентинот е експониран после абразија или при вродени дефекти во емајлот или емајлово-дентинска граница (53). Кариесот во дентинот многу побрзо напредува заради неговат специфична градба. Тој се состои од неорганска материја 70 %, органски матрикс 18 % и 12 % вода (53).

Неорганскиот дел се состои од калциум фосфат, калциум карбонат, магнезиум фосфат, заради што по минеролошка структура се вбројува во хидроксилапатити (73). Големинта на кристалите е слична со онаа на кристалите во цементот и

коските, а е помала во однос на кристалите на емајлот, па затоа дентинот е потврд од коската и цементот, а помек од емајлот (73).

Органската компонента составена е од екстрацелуларни материји во облик на колгаен и целуларна компонента сместена во дентинските каналчиња. Колагенот – тип I сочинува околу 93 % од целокупната органска маса и 17 % од вкупната дентинска маса.

Амино киселини кои влегуваат во состав на колагенот се пролин, хидроксипролин, глицин и хидроксилизин (93). Колагеното влакно е сложена структура, која настанува со здружување на поголем број субединици, поврзани меѓусебно со попречни врски. Подединицата на колагенот- тропоколаген со ширина 1,5 ηm и должина 300 ηm се состои од три долги полипептидни ланци кои во просторот завземаат спирален облик - α -heliks.



Слика 1. Структура на колаген

а. Полипептиден ланец: долгите ланци на меѓусебно врзани аминокиселини, во просторот не се линеарни, туку завземаат спирален облик - α -heliks

б. Тропоколаген: се состои од три спирално завиени полипептидни ланци

с. Колагено влакно: настанува со здружување на повеќе субединици

Колагени влакна можат да се најдат и во дентинските тубули каде се во близок однос со одонтбластичните продолжетоци (68). Во дентинот долж колагените влакна и во просторите меѓу колагените субединици се депонираат минерали, но и останатите компоненти на органскиот матрикс. Тоа се дентински фосфопротеин, дентински сијалопротеин, фосфорилирани и не фосфорилирани протеини,

протеини од крвен серум, фактори на раст, матрикс-металопротеинази, липиди, фосфолипиди а по понови податоци и емајлови протеини (39).

Во хистолошката градба на дентинот се забележуваат следниве структури

- цитоплазматични продолжетоци на одонтобластите (Томесови влакна) – сместени се во дентинските каналчиња
- перитубуларен дентин – се наоѓа во внатрешноста на тубулите. Не содржи колаген, а од органска компонента содржи аморфна мрежа на дентински фосфопротеини. Неорганската фаза е богата со карбонати и магнезиум, заради што е изразито растворлива во киселини и хелати
- внатрешен хипоминаерализиран дентин – се наоѓа меѓу цитоплазматичниот продолжеток на одонтобластите и перитубуларниот дентин
- инертубуларен дентин – се наоѓа помеѓу дентинските каналчиња и богат е со колаген
- надворешен хипоминаерализиран слој – ги одвојува перитубуларниот од инертубуларниот дентин (53).

Кога кариозниот процес ќе стигне до емајлово-дентинската граница, почнува да се шири латерално по овој спој. Подминираниот емајл се одкршува и се формира кавитет. Со тоа се олеснува продор на бактерии во дентинот, каде кариесот напредува пратејќи го правецот на дентинските каналчиња. Во дентинот кој се наоѓа под кариозната лезија се случуваат низа реакции како резултат на пореметениот метаболизам во Томесовите влакна. Овие пореметувања ја менуваат нормалната хистолошка структура на дентинот. Врз основа на изгледот на дентинот под кариозната лезија различни автори опишуваат различен број на зони, кои неприметно преминуваат од една во друга. Според J.C. Hess одејќи од периферија кон пулпа, се разликуваат четири зони:

- Зона на дезинтеграција – дентинот е некротичен деминерализиран и полн со микроорганизми.

- Зона на декалцификација – присутни се мал број на микроорганизми, таканаречени “пионери”, а декалцификацијата се случува заради дејството на ензимите и продуктите на микроорганизмите од предходната зона.
- Зона на транспаренција – дентинските каналчиња се хиперминерализирани
- Зона на дегенерација – витална реакција која настанува заради наталожување на масти како последица на пореметениот метаболизам на Томесовите влакна (73).

Друга група автори проучувајќи ја структурата на кариесот утврдиле постоење на два слоја со потполно различна структура со различни биохемиски и физиолошки карактеристики (33, 34, 35, 36, 37, 64, 78, 89).

Надворешниот слој на кариозниот дентин е размекнат, несензитивен и содржи голем број бактерии. Колагените влакна се целосно денатурирани, а во интертубуларниот дентин не се забележува нивниот карактеристичен распоред со правилно распоредени кристали на хидроксилапатит. Kuboki (64) и сор вршат биохемиски анализи на кариозниот дентин и покажуваат разлагање на колагените молекули. Неорганската компонента во оваа зона е комплетно деминерализирана. Помали минерални кристали се наоѓаат низ интертубуларниот дентин, а во перитубуларниот дентин се забележуваат ретки поединечни кристали. Во луменот на дентинските тубули нема депозиција на кристали. Присуството на бактериите доведува до зголемување на луменот на дентинските каналчиња, а понекогаш и нивно меѓусебно спојување. Со оглед на тоа дека дентинот од оваа зона не може да се реминерализира, тој би требало да биде одстранет (36).

Внатрешниот слој на кариозниот дентин содржи многу повеќе минерали во споредба со надворешната зона. Во подлабокиот дел од овој слој минералните кристали се правилно распоредени во интертубуларниот дентин долж колагените влакна. Се забележува и депозиција на кристали во дентинските каналчиња, што представува одбранбена реакција. Во површинскиот дел од внатрешниот слој настапува прогресивна деминерализација на интертубуларниот дентин. Заради

- Зона на декалцификација – присутни се мал број на микроорганизми, таканаречени "пионери", а декалцификацијата се случува заради дејството на ензимите и продуктите на микроорганизмите од предходната зона.
- Зона на транспаренција – дентинските каналчиња се хиперминерализирани
- Зона на дегенерација – витална реакција која настанува заради наталожување на масти како последица на пореметениот метаболизам на Томесовите влакна (73).

Друга група автори проучувајќи ја структурата на кариесот утврдиле постоење на два слоја со потполно различна структура со различни биохемиски и физиолошки карактеристики (33, 34, 35, 36, 37, 64, 78, 89).

Надворешниот слој на кариозниот дентин е размекнат, несензитивен и содржи голем број бактерии. Колагените влакна се целосно денатурирани, а во интертубуларниот дентин не се забележува нивниот карактеристичен распоред со правилно распоредени кристали на хидроксилапатит. Kuboki (64) и сор вршат биохемиски анализи на кариозниот дентин и покажуваат разлагање на колагените молекули. Неорганската компонента во оваа зона е комплетно деминерализирана. Помали минерални кристали се наоѓаат низ интертубуларниот дентин, а во перитубуларниот дентин се забележуваат ретки поединечни кристали. Во луменот на дентинските тубули нема депозиција на кристали. Присуството на бактериите доведува до зголемување на луменот на дентинските каналчиња, а понекогаш и нивно меѓусебно спојување. Со оглед на тоа дека дентинот од оваа зона не може да се реминерализира, тој би требало да биде одстранет (36).

Внатрешниот слој на кариозниот дентин содржи многу повеќе минерали во споредба со надворешната зона. Во подлабокиот дел од овој слој минералните кристали се правилно распоредени во интертубуларниот дентин долж колагените влакна. Се забележува и депозиција на кристали во дентинските каналчиња, што представува одбранбена реакција. Во површинскиот дел од внатрешниот слој настапува прогресивна деминерализација на интертубуларниот дентин. Заради

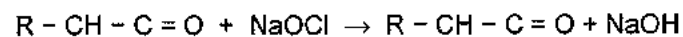
деминерализацијата колагените влакна се откриени, но ја задржуваат својата структура. Одонтбластични продолжетоци присутни се во овој слој, а присуство на бактерии е незначително. Ако се отстрани надворешниот слој од кариозниот дентин, а со тоа се прекинува и влијанието на четните нокси, можна е реминерализација на внатрешната зона. Заради тоа при препарација овој дел од кариозниот дентин не мора да биде одстранет (36).

4.4 Механизам на делување на Carisolv системот за хемо-механичко отстранување на кариес

Во гелот активни состојки се **NaOCl** и **3 аминокиселини**: *глутаминска киселина, лизин и леуцин*. **NaOCl** е силно реактивно соединение, а неговиот оксидативен потенцијал потекнува од атомот на Cl. Како резултат на тоа, тој лесно може да стапи во реакција, привлекувајќи електрони од други соединенија. **Трите аминокиселини** кои се составен дел од гелот, се со различна наелектризираност – (имаат различна pH):

- *глутаминска киселина* - кисела аминокиселина (pH 3,2)
- *лизин* – базна аминокиселина (pH 9,7)
- *леуцин* – неутрална аминокиселина

Во Carisolv гелот средината е алкална (pH 11), што оневозможува создавање на реактивни соединенија и го намалува оксидативниот потенцијал на NaOCl. (47). Во гелот високо реактивниот атом на Cl од хипохлоритот реагира со NH₂ групата од аминокиселините и се создават релативно стабилни соединенија - **N монохлор-аминокиселини**, во кои Cl е помалку реактивен, а со тоа и помалку агресивен по здрави ткива (43, 62, 86).



Аминокиселина

хлорирана аминокиселина

Слика 2. Настанување на хлорирани аминокиселини

На здравиот дентин, хлорираните аминокиселини од Carisolv гелот не можат да стапат во реакција и да ја нарушат цврстата и стабилна структура меѓу колагените влакна и кристалите на хидроксилапатитот. За нејзино растварање е неопходна огромна енергија, а енергетската бариера зависи од pH вредноста на средината. При пад на pH доаѓа до растварање на кристалите на хидроксилапатитот и обратно. Во Carisolv гелот стабилните N монохлор-аминокиселини се формираат во средина со висока pH вредност, така што минералната компонента на здравиот дентин е дополнително стабилизирана (22). Кога станува збор за кариозен дентин, колагените влакна се денатурирани што е причина за експонирање на инаку достапните врски, во и помеѓу колагените фибрили. На тој начин хлорираните аминокиселини кои се со различна наелектризираност, стапуваат во реакција со хидрофилните или хидрофобните краеви на колагените влакна и ги раскинуваат врските кои ја одржуваат фибриларната структура на колагенот.



Слика 3. Механизам на делување на Carisolv

Реактивната способност се одржува по цела должина на колагениот ланец, а како резултат на сите овие реакции, доаѓа до разорување на колагената структура и размекнување на кариозното ткиво (22). Раскинувањето на водородните врски ја нарушува секундарната и квартерната структура на колагенот. Kronman и сор. (62), утврдиле различни нивоа на деградација на колагенот при хемо-мехничкиот начин на кариес елиминација:

- истрошени влакна – основната структура е интактна, но мал број на периферни влакна се сепарирани

- спирализација на влакната – намалено е меѓусебното привлекување на соседните влакна, а поедини влакна нееднакво се скратуваат
- дисоцијација на влакната – потполно раздвоена структура, а правецот на поставување на влакната не е неодреден
- аморфен материјал – тешко се распознава структурата, а материјалот не може да се дефинира како колаген

Оваа реакција не е специфична само за колагенот, N монохлор-амино киселините можат да делуваат на сите протеини и на големи органски молекули (22).

Цел на трудот

5 Цел на трудот

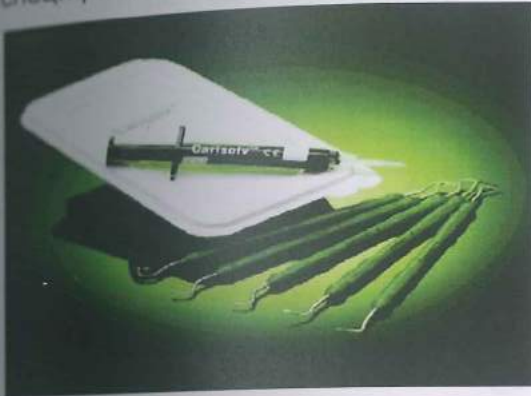- 1) Да се компарира употребата на Carisolv со класичниот начин на елиминација на кариес, со цел да се утврди неговото апликативно значење. Параметрите кои ќе бидат проследени во тек на ова испитување се:
 - а. Времето потребно за отстранување на кариес со употреба на двете методи- хемо-механички и класичен метод.
 - б. Ефикасноста на кариес елиминацијата со примена на Carisolv и конвенционалниот метод, при што одсуството на кариес се потврдува под вештачко осветлување и со инспекција со остра сонда.
 - в. Субјективен критериум на пациентот за начините на елиминација на кариес, дефинирајќи ги сопствените ставови за интензитетот на болката при двата вида интервенции.
- 2) За да се докаже ефикасноста на Carisolv и неговиот антиминоробен ефект, како втора цел поставивме испитување на присуство на микроорганизми во кавитетот пред и по елиминација на кариес, користејќи ги двете методи, секоја посебно. Верификација за евентуално присуство на микроорганизми ќе се обезбеди со извршување на микробиолошки, патохистолошки и SEM анализи.
- 3) Особеноста на препаратот Carisolv да делува и да го раствара исклучиво кариозниот дентин, беше предизвик да се испита дали има некакво влијание и на здрав и на деминерализиран дентин. На тој начин се дефинираше и оваа цел да се изврши анализа на микроморфолошките промени предизвикани од Carisolv на здрав, деминерализиран и кариозен (размекнат) дентин, а промените да се проследат на SEM.

Материјал и метод

6 Материјал и метод

6.1 Материјал

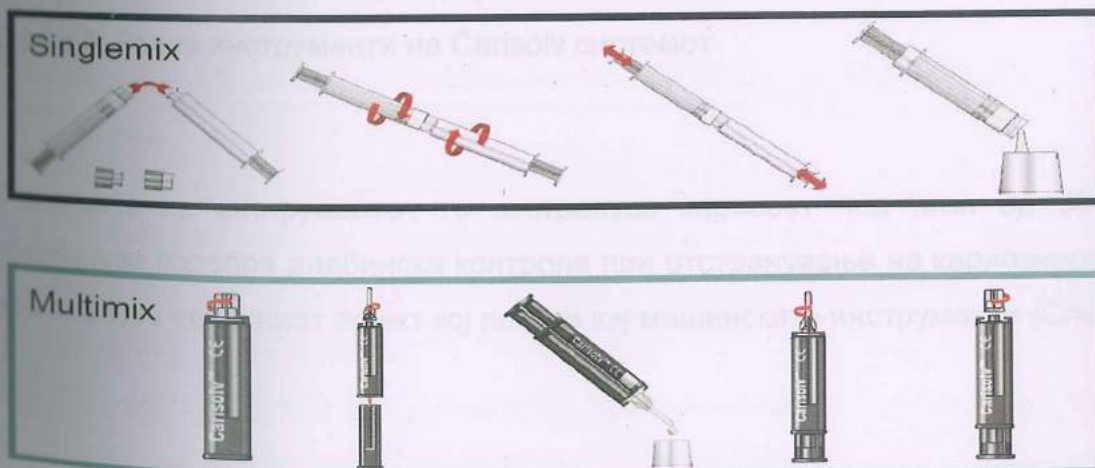
Во испитувањето користен е материјалот Carisolv™ (MediTeam, Шведска), за хемо-механичка елиминација на кариес, а се состои од Carisolv гел и специфични никел - титаниумски рачни инструменти.



Слика 4. Carisolv™ систем

6.1.1 Carisolv гел

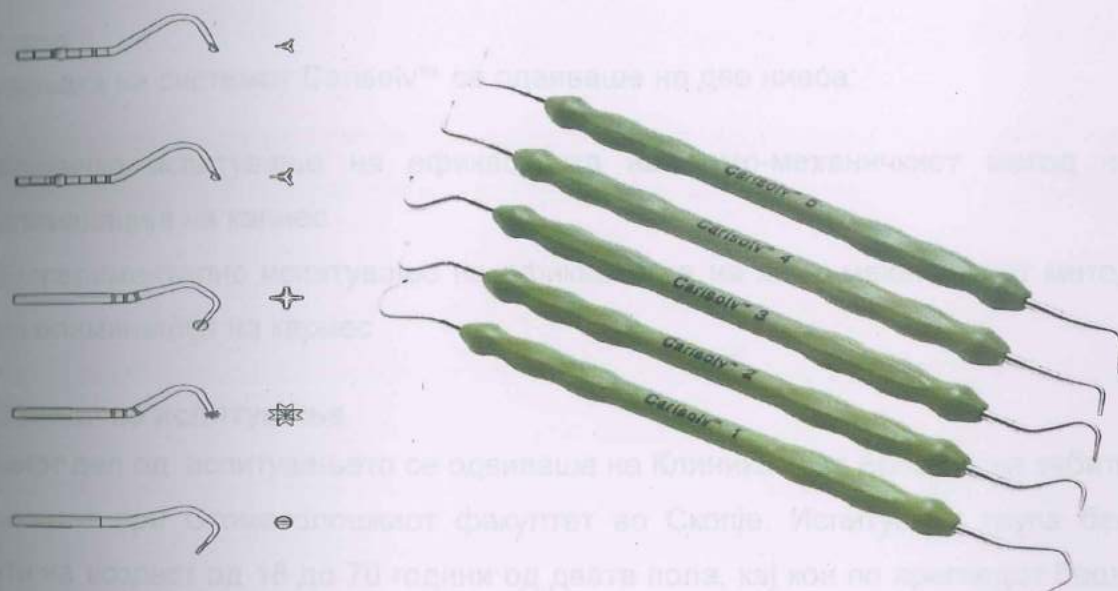
Материјалот Carisolv представува микс од два гела. Во состав на едниот гел влегуваат 3 аминокиселини (leucin, lizin и glutaminska kiselina), NaCl, NaOH, еритрозин и дестилирана вода. Другиот гел представува 0,5% NaOCl, а со нивно соединување се добива изотоничен алкален гел со pH 11. Дејството на активната супстанца ограничено е на 20–30 минути (Слика 5).



Слика 5. Singlemix и Multimix пакување на Carisolv™ гел

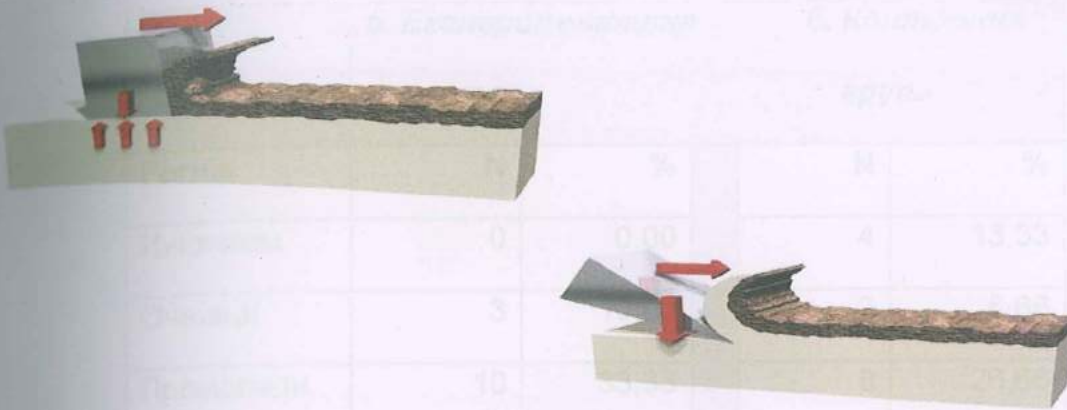
6.1.2 Рачни инструменти

Рачните инструменти се дизајнирани така што двата краја се работни и се со пречник од 0,3 до 2mm. Изработени се од титаниум и ги има во различна големина. Со нив се аплицира гелот во кариозната лезија и се отстранува само размекнат кариозен дентин, со што истовремено се заштитува здравото ткиво. Работниот дел од инструментот има 2-8 сечилни ивици, што им овозможува да се активни во повеќе правци во текот на ескавација на кариозните маси (Слика 6).



Слика 6. Рачни инструменти на Carisolv системот

Оштрицата на инструментот го отстранува кариесот под агол од 90 °, што обезбедува подобра длабинска контрола при отстранување на кариозниот дентин и изостанува сечилниот ефект кој постои кај машинските инструменти (Слика 7).



Слика 7. Неинвазивен Carisolv инструмент и остар машински инструмент

6.2 Метод

Испитувањата на системот Carisolv™ се одвиваше на две нивоа:

1. Клиничко испитување на ефикасноста на хемо-механичкиот метод на елиминација на кариес
2. Експериментално испитување на ефикасноста на хемо-механичкиот метод на елиминација на кариес

6.2.1 Клиничко испитување

Клиничкиот дел од испитувањето се одвиваше на Клиниката за Болести на забите и ендодонтот при Стоматолошкиот факултет во Скопје. Испитувана група беа пациенти на возраст од 18 до 70 години од двата пола, кај кои по прегледот беше утврдено дека ги исполнуват критериумите за вклучување во студијата:

- Кај секој пациент утврдено беше присуство на најмалку една кариозна лезија
- Третираните заби беа витални
- Пациентите имале предходни искуства на стоматолог, каде им била спроведена терапија на слични кариозни лезии со примена на конвенционален метод
- Кај испитаниците во личната анамнеза немаше податок за евентуална алергија или преосетливост на лекови или други медицински средства.

Регија	а. Експериментална група		б. Контролна група	
	N	%	N	%
Инцизиви	0	0,00	4	13,33
Очњаци	3	10,00	2	6,66
Премолари	10	33,33	8	26,66
Молари	17	56,66	16	53,33
Вкупно	30	100,00	30	100,00

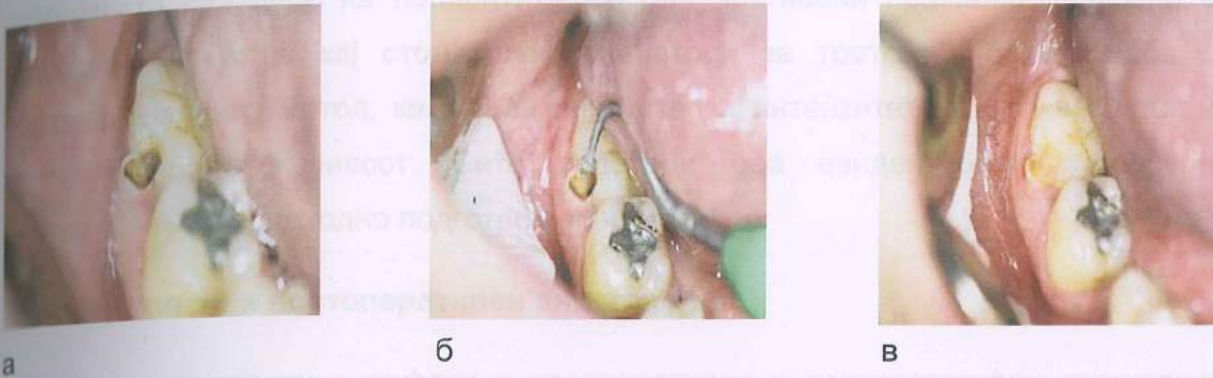Табела 1. Дистрибуција на примероци во клиничкото испитување на ефикасноста на хемо-механичката елиминација на кариес во а. експериментална и б. контролна група.

Во оваа студија беа вклучени 60 пациенти од кои 30 беа експериментална група каде елиминацијата на кариесот се извршуваше со системот Carisolv™. Кај останатите 30 испитаници – контролна група кариозните маси беа одстранети на традиционален начин со машински инструменти. Почетокот на препарацијата и завршетокот на процедурата во двете групи на испитаници беше со примена на турбина, со цел да се оформи кавитетот.

Хемо-механички метод на елиминација на кариес

Процедурата со хемо-механички начин за отстранување на кариес се одвиваше со примена на хемо-електрична елиминација на гелот во кавитетот, каде стоеше околу 30 секунди за да омекне кариозното ткиво. Размекнатиот кариес се отстрануваше со специфичните хемо-електрични рачни инструменти без голем притисок со примена на ротациони турбини и со загребување на размекнатиот дентин. Остатоците од гелот и кариозното ткиво беа одстранети со пустер. Постапката се повторуваше се додека размекнатиот дентин не беше одстранет во целост. По сушење на кавитетот

следеше инспекција со сондирање и проценување на ефикасноста за отстранување на кариесот (Слика 5).



Слика 5. а. заб 47 пред почеток на третманот; б. апликација на гел и хемомеханичка обработка; в. завршена препарација на кавитетот

Конвенционален метод на елиминација на кариес

Кај контролната група кариозното ткиво беше одстрането со машински ротирачки инструменти и карбидни борери со различна форма и големина. Ефикасноста за кариес елиминација и кај оваа група беше проценета врз основа на инспекција и сондирање.

Во завршната фаза кај сите пациенти беа аплицирани дефинитивни полнења на кавитетите (глас-јономер цемента, композити или амалгами) зависно од проценката на терапевтот. Евалуација на полнењата беше извршена после седум дена, шест и дванаесет месеци. По една недела беше извршена контрола на пациентите за да се регистрираат евентуална постоперативна осетливост или промена на оралната мукоза. Промените беа забележани во анкетен лист. Контролните посети на пациентите после шест односно дванаесет месеци беа направени за да се евидентира постојаноста на полнењата, евентуално присуство на секундарен кариес, а беше испитан и виталитет на забите. Наодите беа евидентирани во анкетен лист.

Времето потребно за елиминација на кариесот и со двете методи беше мерено и евидентирано за секој пациент поединечно. Ефикасноста за елиминација на

Како по примена на двете методи беше утврдена под вештачко осветлување, со елиминација со сонда, а потоа соодветно евидентирана во анкетниот лист. По предходната санација, на пациентите им беа поставени прашања поврзани со предходни искуства кај стоматолог, впечатоци за третманот и споредба со хемо-механичниот метод, како и за присуство и интензитет на болка во тек на елиминација на кариесот. Сите податоци беа евидентирани и посебно анализираани во предходно подготвен прашалник.

Преоперативен и постоперативен анкетен лист

Во клиничкото испитување опфати и преоперативен и постоперативен прашалник, кои беа пополнувани од страна на стоматологот врз основа на одговорите на пациентите.

Во текот на третманот беа забележани предходните искуства и посети на стоматолог, како и генералниот став на пациентите кон стоматолошките интервенции.

После третманот пациентите ги изнесоа впечатоците за хемо-механичкиот метод на кариес елиминација споредени со класичниот третман.

На посебен анкетен лист беа забележани поединости за терапевтската процедура како и податоци добиени по опсервација на полнењата.

АНКЕТЕН ЛИСТ I

- ПРЕДХОДНИ ИСКУСТВА КАЈ СТОМАТОЛОГ -
(пополнува стоматолог врз основа на одговори на пациентот)

1. Дали редовно посетувате стоматолог (еднаш во 12 месеци)?
 да не

2. Предходната посета била пред _____ месеци заради _____

3. Дали ви се пријатни посетите на стоматолог?
 да не

Ако не зошто? _____

4. Дали до сега сте ги поправале забите?
 да не

a. Какви се впечатоците?

b. Ако се неповолни зошто?

заради машините, болка, непријатност,
друго _____

5. Дали до сега сте примале локална анестезија?
 да не

a. Какви се впечатоците?

b. Ако се неповолни зошто?

болка, непријатност, страв од игла,
друго _____

6. Колку просечно долго се задржувате на стоматолог при отстранување на кариес со машински инструменти?

- a. 5 минути
- b. 10 минути
- c. 15 минути
- d. 20 минути

АНКЕТЕН ЛИСТ II
- ВПЕЧАТОЦИ ЗА ТРЕТМАНОТ -

(пополнува стоматолог врз основа на одговори на пациентот)

1. Дали осетивте болка за време на третманот?
 да не

2. Како би ја опишале болката?
 блага јака

3. Дали третманот беше пријатен?
 да не

Причина _____

4. Споредба со класичниот метод

Попријатен Carisolv
исти се
повеќе ми се допаѓа класичниот метод

5. Имате ли забелешка за вкусот и мирисот на Carisolv гелот?
 да не

6. Колкаво е времетраењето на третманот со хемомеханичкиот метод на кариес елиминација?

- a. 5 минути
- b. 10 минути
- c. 15 минути
- d. 20 минути

8. Дали имате дополнителни забелешки за третманот? _____

АНКЕТЕН ЛИСТ III
- ВПЕЧАТОЦИ ЗА ТЕРАПЕВТСКАТА ПРОЦЕДУРА-
(пополнува терапевтот)

Кариес (клинички изглед):

светол темен цврст мек

Локализација на кариес: _____

Дали се користени машински инструменти?

да не

Причина за употреба на машински инструменти:

- пристап до кариозната лезија
- отстранување на старо полнење
- обезбедување на дефинитивен облик на кавитетот
- отстранување на кариес од емајло-дентинска граница

Дали кариесот е целосно одстранет?

да не

Времетраење на класичниот третман _____

Времетраење на хемомеханичкиот третман _____

Дефинитивно полнење _____

Иритација на меки орални ткива:

присутна не е присутна

Контрола по една недела:

a) Постоперативна осетливост:

присутна не е присутна

b) Иритација на меки орални ткива:

присутна не е присутна

Контрола по шест или дванаесет месеци :

a) појава на секундарен кариес после _____ месеци

b) појава на резидуален кариес после _____ месеци

c) дефинитивно полнење карактеристики:

d) виталитет:
 да не

Експериментално испитување

Експерименталниот дел од оваа студија се состои од два дела. **Првиот дел** од експерименталното испитување беше насочен да се одреди **антимикробниот ефект** на Carisolv преку испитување на присуство на микроорганизми во кавитетот пред и по елиминација на кариес, компарирано со **конвенционалниот метод**. За таа цел беа извршени **микробиолошка, патохистолошка и SEM анализа** на дентинските примероци од двете групи (експериментална и контролна).

Во **микробиолошката, патохистолошката и SEM анализата**, беа вклучени **перманентни, свежо екстрахирани заби** (од ортодонтски или пародонтолошки единици), кои имаа барем една отворена кариозна лезија, без знаци на пулпино инфламација. Испитувањето на антимикробниот ефект на хемо-механичкиот метод на кариес елиминација in vitro опфати 100 кариозни заби, од кои кај 50 забите беше одстранет со Carisolv системот (експериментална група), а кај останатите 50 беше применет конвенционалниот начин на отстранување на кариес (контролна група)

	а. Експериментална група		б. Контролна група	
	N	%	N	%
Инцизиви	7	14	6	12
Очњаци	4	8	3	6
Премолари	15	30	18	36
Молари	24	48	23	46
Вкупно	50	100	50	100

Табела 2. Дистрибуција на примероци во експерименталното испитување на ефикасноста на хемо-механичката елиминација на кариес во а. експериментална и б. контролна група

екстракцијата беа одстранети цврстите и меките наслаги од забот, по што се изврши конотстранување на кариозните маси. Начинот на елиминирање на кариесот со хемо-механичкиот и класичниот начин на препарација во *in vitro* услови не се разликуваше и се одвиваше на ист начин како и во клиничкиот дел од истражувањето. Откако беше проценето на база на инспекција и сондирање, кариозното ткиво е одстрането, од контролната и експерименталната група се користени по 20 заби за микробиолошка, 20 за патохистолошка, а од секоја група по 10 заби за SEM анализа.

Микробиолошка анализа

За микробиолошката анализа, испитувани примероци беа 40 свежо екстрахирани заби од пациентите беа на возраст од 20 до 60 години, приближно во еднаков број од машки и женски пол. По екстракцијата забите ги поделивме на две групи:

Експериментална група (20 заби) - кариес елиминација со Carisolv

Контролна група (20 заби) – конвенционален метод за отстранување на кариесот

Сите заби, кариозни заби без пулпини заболувања беа селектирани и искористени во лабораториска студија со дозвола на пациентите.

Средно по екстракцијата, а пред отстранувањето на кариесот, со помош на конвенционален челичен борер и примена на минимален број на вртежи беше земен примерок од кариозниот дентин (примерок 1).

Од 20-те заби од експерименталната група беа третирани со Carisolv гел, а кај контролната група 20 заби од контролната група кариесот беше одстранет на конвенционален начин.

Механички начин на кариес елиминација- Кариозна лезија беше третирана со Carisolv гел, кој го аплициравме директно на кариозниот дентин. Го оставивме

...иди додека да се размекне, а потоа со рачните инструменти внимателно го отстрануваме кариозното ткиво. Во неколку случаи постапката ја повторивме се додека на инспекција не бевме сигурни дека дентинот е цврст. Преостанатиот гел беше одстранет со памучен тампон.

Конвенционален метод за отстранување на кариес- кај оваа група на заби кариесот и кариозниот дентин беа одстранети со употреба на машински инструменти со стерилен челичен борер., исто како и при клиничката процедура.

И двете методи како потврда дека кариесот е комплетно одстранет беа користени сонда и KaVo DIAGNOdent.

Како го отстранивме кариозното ткиво, пристапивме кон земање на вториот и третиот примерок од цврстото дентинско ткиво. Дентинските примероци ги отстрануваме со стерилен челичен борер од дното на кавитетот, третиран со машински инструменти (примерок 2) или со Carisolv (примерок 3). Потоа примероците од дентинот беа култивирани аеробно и анаеробно, на Muller-Hinton agar збогатен со 5% црва крв и на Shedler agar, само за анаеробни бактерии. Примероците беа инкубирани 48 часа. Потоа направивме бактериска квантификација, а бактериите беа идентификувани со автоматски систем на бактериска идентификација Vitec-DisMérieux France. Бројот на бактериите беше изразен како формирани бактериски колонии на милилитар дентин (colony forming units -cfu).

Патохистолошка анализа

20 примероци од експерименталната група заби и 20 од контролната група беа искористени за патохистолошка анализа. Истата се одвиваше на институтот за Патохистологија во Скопје. После отстранување на кариесот на конвенционален или хемомеханички начин, забите беа потопени во средство кое врши брза деминерализација на дентинот Osteomol, каде останаа од 3-5 дена. Потоа беа направени ткивни резони за чие бојење беа користени методите на Hemalaun – eosin и Brown-Bren. Потоа беа анализирани со помош на светлосен микроскоп под

различни зголемувања. Со оваа анализа беше опсервирано присуството на бактерии по примената на двете методи за кариес елиминација, на две нивоа:

-на подот на кавитетот и

-во дентинските тубули на растојанието од подот на кавитетот до пулпината комора.

Скен електронска микроскопија

Преостанатите заби (10 од контролната и 10 од експерименталната група) по препрацијата и отстранување на кариесот, беа оставени да се исушат на собна температура на апсорбирачка хартија. Потоа секој поединечен примерок беше поставен на соодветно трупче и беа ставени во апарат за вапоризација (сл.6)



а



б



в

Слика 6. а. Евапоратор JEOL JFC-1100E б. Забите на трупчиња поставени во евапораторот в. припремените примероци металнизирани со злато

Со евапораторот се отстранува преостанатата течност во емајлот и дентинот, а потоа примероците се металнизираат со златна прашина, за да можат да се набљудуваат со скен-електронскиот микроскоп под различни зголемувања (Слика 7).



Слика 7. Скен-електронски микроскоп JEOL JSM-5300 Ова испитување го вршевме во Научно-истражувачкиот центар при Стоматолошкиот Факултет во Ниш - Р. Србија

Во вториот дел од експерименталната студија беа вклучени 20 здрави заби и 10 со отворени кариозни лезии без заболувања на пулпиното ткиво, екстрахирани поради ортодонтски или протетски причини. Кај здравите заби емајлот го отстранувавме со откршување, кај сите 20 примероци.

- Кај 10 примероци од здравите заби, Carisolv гелот го поставивме врз здравиот дентин, без предходна деминерализација.
- Кај другите 10 вршевме деминерализација со фосфорна киселина (25-30 сек), а потоа на деминерализираниот дентин беше аплициран Carisolv.
- Истата постапка ја повторивме и на групата од 10 кариозни заби, со апликација на Carisolv директно во кариозната лезија.

Времето на кое беа експонирани примероците на ова средството беше околу 20 минути, без примена на механичка ескавација. Промените на дентинските површини беа анализирани со скен-електронски микроскоп.

Резултати

7 Резултати

Клиничко испитување на ефикасноста на хемо-механичкиот начин на елиминација на кариес

Во овој дел од магистерскиот труд прикажани се резултатите добиени со помош на статистичка анализа на податоците, потребни за остварување на поставените цели. Во студијата се вклучени 60 пациенти кај кои е утврдено присуство на најмалку една кариозна лезија, поделени во две групи:

30 испитаници припаѓаат на експерименталната група и кај нив елиминацијата на кариесот е хемо-механички, со системот Carisolv, а останатите 30 испитаници ја составуваат контролната група, и тие се третирани на конвенционален начин со стандардна метода.

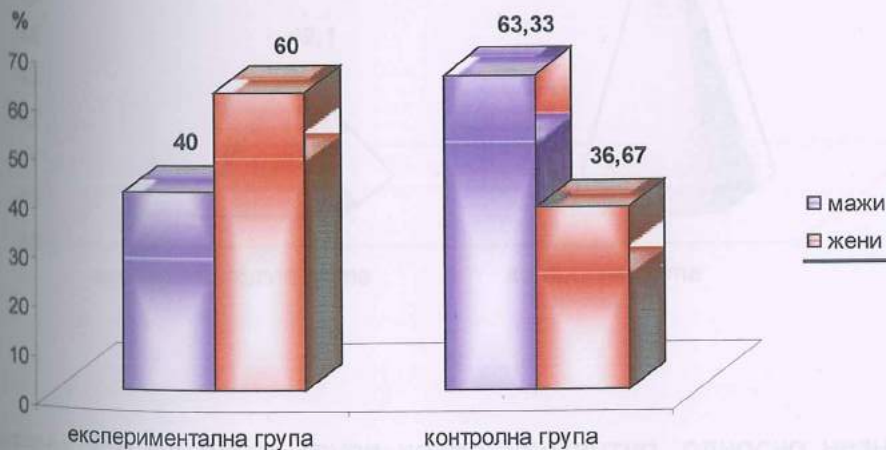Половата структура на испитаниците во експерименталната група ја сочинуваат 12(40,0%) мажи и 18(60,0%) испитаници од женски пол, додека во контролната група 19(63,3%) се машки пациенти, а 11(36,7%) се жени. Тестираната разлика во дистрибуцијата на машки и женски испитаници меѓу експерименталната и контролната група статистички е несигнификантна ($p>0,05$), што покажува дека двете анализирани групи се хомогени во однос на половата застапеност (Табела 1 и графикон 1).

Табела 1. Дистрибуција по пол

Пол	Експериментална група		Контролна група	
	N	%	N	%
Мажи	12	40,00	19	63,33
Жени	18	60,00	11	36,67
Вкупно	30	100,00	30	100,00

Yates corrected Chi-square=2,4 p=0,12

Графикон 1. Дистрибуција по пол



Просечната возраст на испитаниците третирани со хемо-механички метод изнесува $42,1 \pm 13,1$ години, и се движи во интервал од 18 до 63 години, додека пак

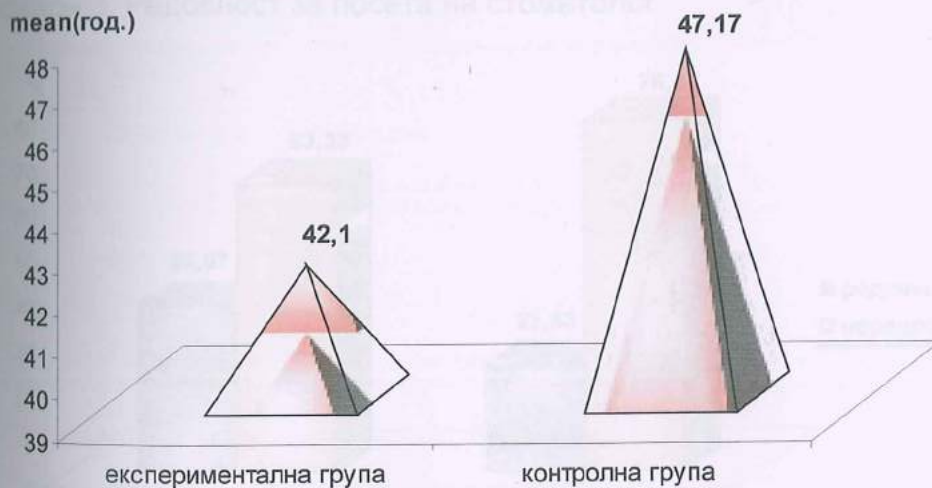испитаниците третирани машински се на просечна возраст од $47,2 \pm 15,2$ години, при што најмладиот пациент од оваа група има 26 години, најстариот е на возраст од 70 години. Разликата во просечната возраст меѓу двете испитувани групи е статистички несигнификантна ($p > 0.05$), што укажува дека и во однос на возраста двете анализирани групи се хомогени (Табела 2 и графикон 2).

Табела 2. Возраст на испитаниците

Возраст (години)	Mean	SD	Stan.error	Min.	Max.
Експериментална група	42,10	13,10	2,40	18,00	63,00
Контролна група	47,17	15,22	2,80	26,00	70,00

t-test for independent samples = -1,38 $p = 0,17$

Графикон 2. Возраст на испитаниците



Испитаниците од двете групи несигнификантно, односно незначајно ($p > 0,05$) се разликуваат меѓу себе во однос на **редовноста** за посета на стоматолог (еднаш во 12 месеци). Овој статистички коментар е резултат на тестираната разлика во дистрибуцијата на испитаници кои редовно и нередовно посетуваат стоматолог, а

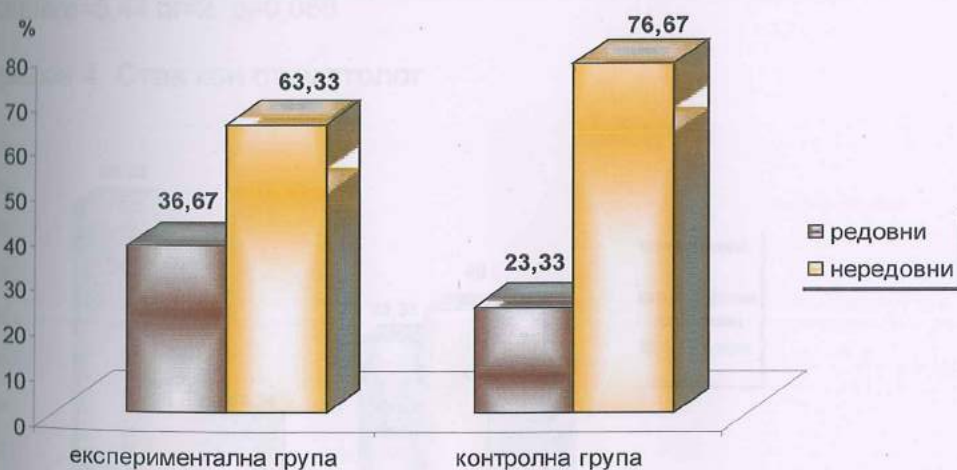се третирани со различен метод на елиминација на кариес. Така, 11 (36,7%) пациенти третирани со системот Carisolv, и 7 (23,3%) третирани конвенционално еднаш годишно одат на стоматолог, додека мнозинството испитаници и од двете групи (63,3% од експерименталната и 76,7% од контролната група) сепак немаат навика за годишно посетување на стоматолог (Табела 3 и графикон 3).

Табела 3. Редовност за посета на стоматолог

Редовност за посета на стоматолог	Експериментална група		Контролна група	
	N	%	N	%
Редовни	11	36,67	7	23,33
Нередовни	19	63,33	23	76,67
Вкупно	30	100,00	30	100,00

Yates corrected Chi-square=0,71 p=0,4

Графикон 3. Редовност за посета на стоматолог



Ставот кон стоматолог кој го имаат испитаниците анализиран е преку квалитетите: позитивен став, непријатни сензации и негативен став. Во експерименталната група доминантен е негативниот став, кој го застапуваат 19 (63,3%) испитаници, 7 (23,3%) од нив имаат непријатни сензации, додека позитивно гледаат на посетата на стоматолог 4 (13,3%) пациенти од оваа група. Во

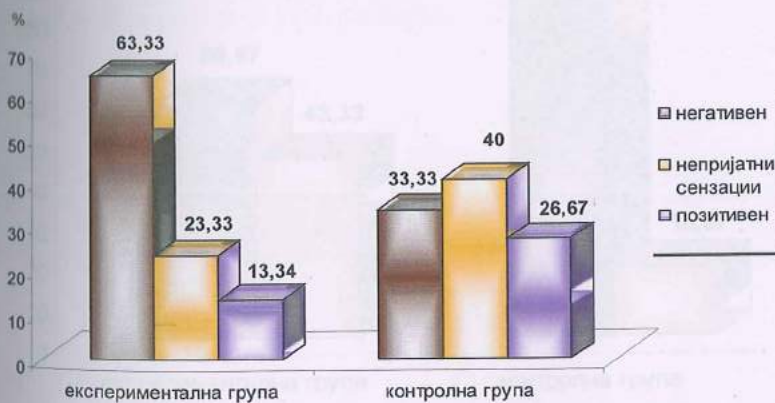контролната група, пак, најчесто посетата на стоматолог предизвикува негативни сензации-12(40,0%), 10 (33,3%) испитаници од оваа група имаат негативен став, и 8 (26,7%) ставот кон стоматолог го оцениле позитивно. Разликите во ставот кон стоматолог кај пациентите, во зависност од методот на третирање на кариозната лезија се недоволни и употребениот Chi-square тест ги потврдува како статистички несигнификантни ($p > ,05$) (Табела 4 и графикон 4).

Табела 4. Став кон стоматолог

Став кон стоматолог	Експериментална група		Контролна група	
	N	%	N	%
Негативен	19	63,33	10	33,33
Непријатни сензации	7	23,33	12	40,00
Позитивен	4	13,34	8	26,67
Вкупно	30	100,00	30	100,00

Chi-square=5,44 df=2 p=0,066

Графикон 4. Став кон стоматолог



Локална анестезија заради безболност во тек на интервенцијата на третирање на кариесот примиле 17 (56,7%) испитаници од експерименталната, и 25 (83,3%) од контролната група. Заради страв од игла анестетик не е аплициран кај

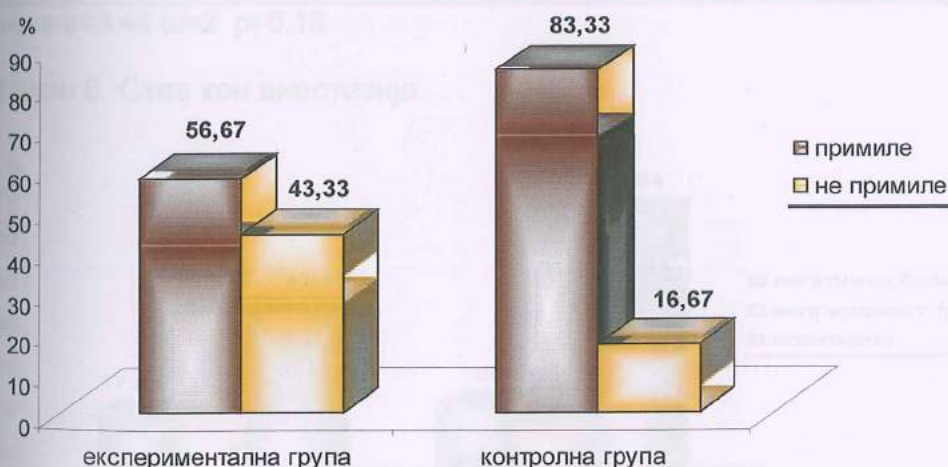13 (43,3%) испитаници од експерименталната, и само 5 (16,7%) од контролата. Тестираната разлика во дистрибуцијата на испитаници од двете групи кои примиле и кои не примиле локална анестезија е статистички сигнификантна, за ниво на $p < 0,05$. Оваа разлика се должи на значајно поголем број на испитаници кои примиле локална анестезија а се третирани на конвенционален начин, со механичко третирање на кариозната лезија (Табела 5 и графикон 5).

Табела 5. Локална анестезија

Локална анестезија	Експериментална група		Контролна група	
	N	%	N	%
Примиле	17	56,67	25	83,33
Не примиле	13	43,33	5	16,67
Вкупно	30	100,00	30	100,00

Yates corrected Chi-square=3,89 $p=0,048$

Графикон 5. Локална анестезија



Меѓу испитаниците од експерименталната група кои примиле локална анестезија 3 (17,6%) имаат негативен став кон анестезијата, заради присуство на болка, додека непријатност заради трнење и позитивен став се регистрирани кај

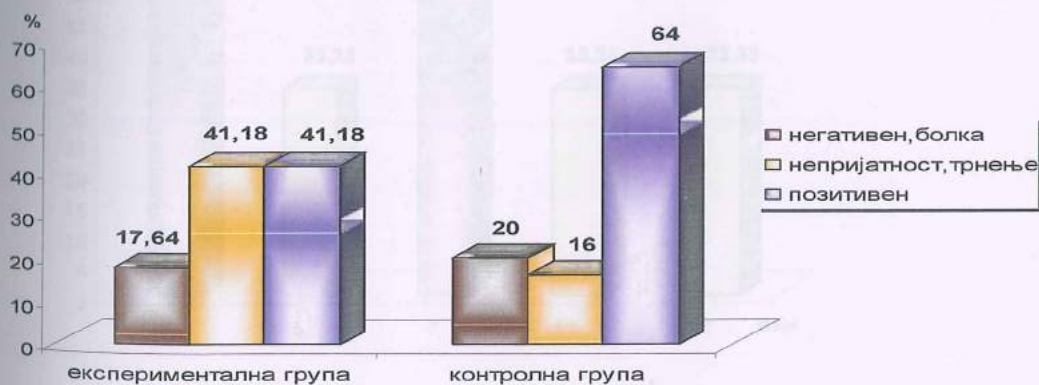подеднаков број и процент на пациенти од оваа група-7 (41,2%). Меѓу испитаниците од контролната група доминираат испитаници со позитивен став кон анестезија-16 (64,0%), потоа по застапеноста следат 5 (20,0%) пациенти кои негативно ја перцепираат анестезијата, и 4 (16,0%) кои анестезијата ја опишуваат како непријатна, заради трнење. Разликите во ставовите кон анестезијата меѓу групата испитаници третирани со гелот Carisolv и механички третирани статистички се несигнификантни, односно незначајни ($p>0,05$) (Табела 6 и графикон 6).

Табела 6. Став кон анестезија

Став кон анестезија	Експериментална група		Контролна група	
	N	%	N	%
Негативен, болка	3	17,64	5	20,00
Непријатност, трнење	7	41,18	4	16,00
Позитивен	7	41,18	16	64,00
Вкупно	17	100,00	25	100,00

Chi-square=3,44 df=2 $p=0,18$

Графикон 6. Став кон анестезија



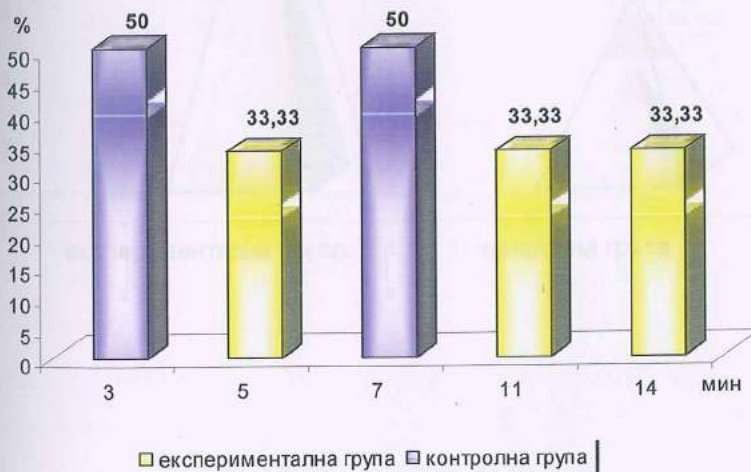Кај 3 заби кои припаѓаат на испитаници од експерименталната група, кариозната лезија е локализирана на забите очњаци, и тоа кај 1 заб **времетраењето** на

третманот е 5 минути, кај 1 третманот траел 11 минути, и кај 1 заб очњак третиран хемо-механички отстранувањето на кариесот било извршено во рок од 14 минути. Во контролната група третирани се 2 заб очњаци, од кои кај 1 третманот траел 3 минути, а кај 1 заб времетраењето на третманот е 7 минути (Табела и графикон 7)

Табела 7. Времетраење на третман / Очњаци

Времетраење на третман (мин) / О	Експериментална група		Контролна група	
	N	%	N	%
3			1	50,00
5	1	33,33		
7			1	50,00
11	1	33,33		
14	1	33,33		
Вкупно	3	100,00	2	100,00

Графикон 7. Времетраење на третман / Очњаци

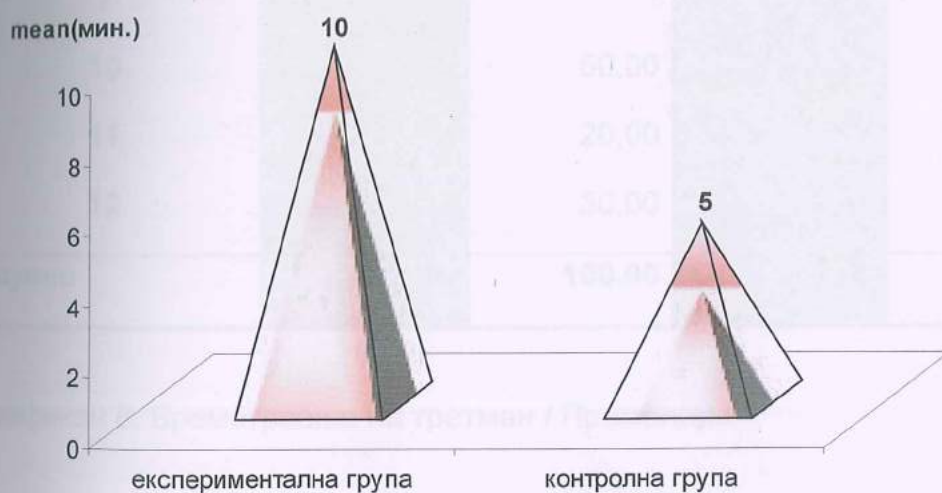


Просечното времетраење на третманот кај забите очњаци од експерименталната група изнесува $10,0 \pm 4,6$ минути, и е двојно поголемо од истото кај забите очњаци од контролната група каде што изнесува $5,0 \pm 2,8$ минути (Табела и графикон 7а).

Табела 7а. Времетраење на третман / Очњаци

Времетраење на третман (мин) / О	Mean	SD	Стандард error	Min.	Max.
Експериментална група	10,00	4,58	2,65	5,00	14,00
Контролна група	5,00	2,83	2,00	3,00	7,00

Графикон 7а. Времетраење на третман / Очњаци

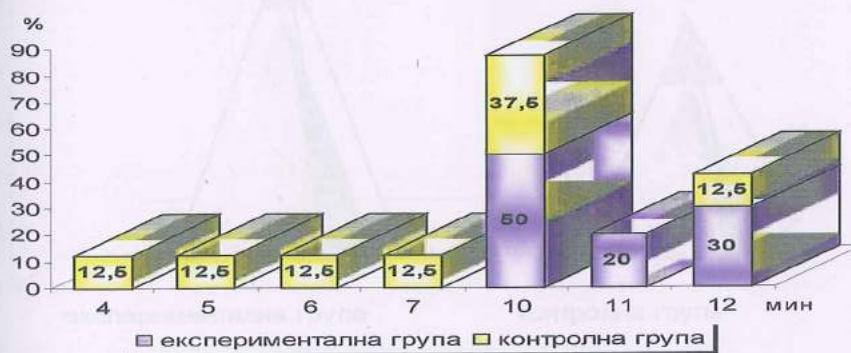


Времетраењето на третманот на забите премолари кај испитаниците од двете групи го демонстрира табела 8 и графикон 8. Кај 10 заби премолари интервенирано е со хемо-механички метод, во траење од 10 минути кај 5 заби, 11 минути кај 2, и 12 минути кај 3 премолари. Кај 8 заби премолари третирањето на кариесот е извршено со конвенционална метода во траење од 4 минути кај 1 заб, 5 минути кај 1 заб, 6 минути кај 1 заб, 7 минути кај 1 заб, и 7 минути кај 3 премолари кои им припаѓаат на испитаници од контролната група.

Табела 8. Времетраење на третман / Премолари

Времетраење на третман (мин) / П	Експериментална група		Контролна група	
	N	%	N	%
4	/	/	1	12,50
5	/	/	1	12,50
6	/	/	1	12,50
7	/	/	1	12,50
10	5	50,00	3	37,50
11	2	20,00	/	/
12	3	30,00	1	12,50
Вкупно	10	100,00	8	100,00

Графикон 8. Времетраење на третман / Премолари



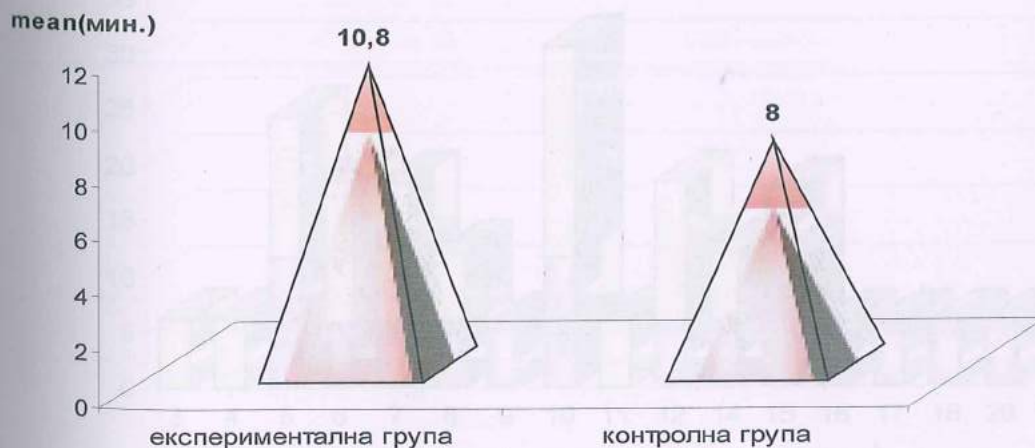Времетраењето на третманот на забите премолари од експерименталната група се движи во границите од 10,0 до 12,0 минути, со просечна вредност од $10,8 \pm 0,9$ минути. Кај забите премолари од контролната група отстранувањето на кариесот минимално траело 4,0 минути, максимално 12,0 минути, со просечна вредност од $8,0 \pm 2,9$ минути. Разликата во просечното времетраење на третманот извршен на заби премолари од експерименталната и контролната група е тестирана со t-test и е потврдена како високо статистички сигнификантна, за ниво на $p < 0,01$. Третирањето на кариозни премоларни заби трае високо значајно подолго време во минути со хемо-механичката метода споредено со конвенционалната метода (Табела 8а и Слика 8а).

Табела 8а. Времетраење на третман / Премолари

Времетраење на третман (мин) / П	Mean	SD	Stan.error	Min.	Max.
Експериментална група	10,80	0,92	0,29	10,00	12,00
Контролна група	8,00	2,88	1,02	4,00	12,00

t-test for independent samples=2.92 $p=0,01$

Графикон 8а. Времетраење на третман / Премолари

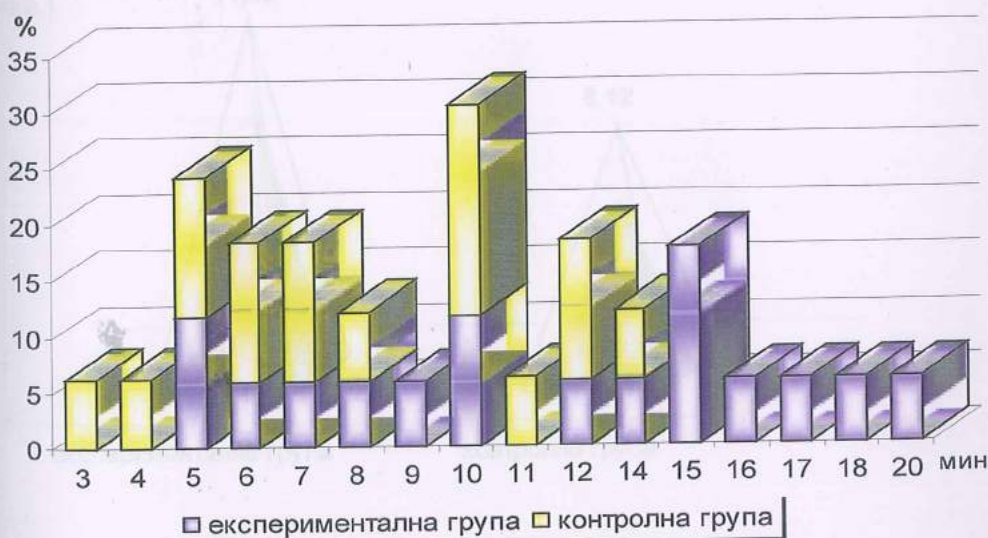


Табела 9 и графикон 9 го презентираат времетраењето на третманот на елиминација на кариес кај 17 заби молари кои им припаѓаат на испитаници од експерименталната група, и кај 16 молари од пациенти на контролната група.

Табела 9. Времетраење на третман / Молари

Времетраење на третман (мин). / М	Експериментална група		Контролна група	
	N	%	N	%
3			1	6,25
4			1	6,25
5	2	11,76	2	12,50
6	1	5,88	2	12,50
7	1	5,88	2	12,50
8	1	5,88	1	6,25
9	1	5,88	/	/
10	2	11,76	3	18,75
11	/	/	1	6,25
12	1	5,88	2	12,50
14	1	5,88	1	6,25
15	3	17,65	/	/
16	1	5,88	/	/
17	1	5,88	/	/
18	1	5,88	/	/
20	1	5,88	/	/
Вкупно	17	100,00	16	100,00

Графикон 9. Времетраење на третман / Молари



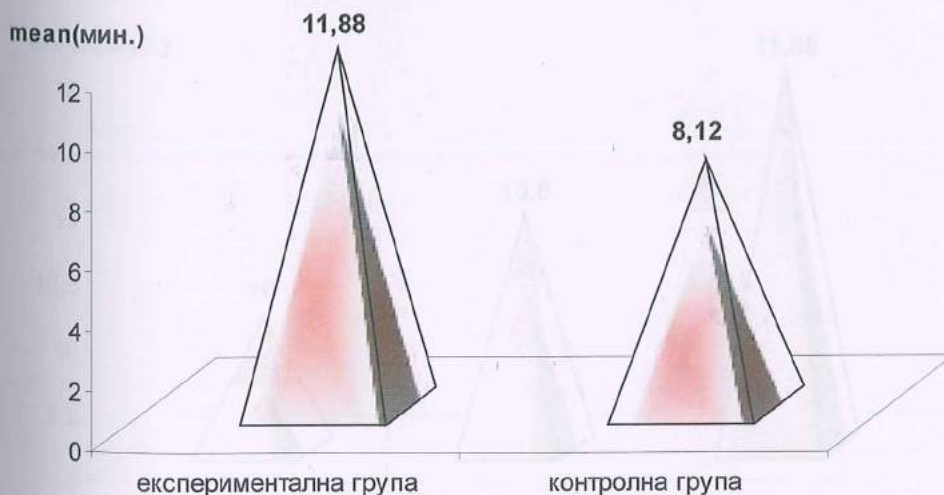
Времетраењето на третманот кај забите молари од експерименталната група се движи во интервал од 5,0 до 20,0 минути, со просечно траење од $11,9 \pm 4,8$ минути, додека кај моларите од контролата третманот траел просечно $8,1 \pm 3,2$ минути, со најкратко време од 3,0 минути и најдолго од 14,0 минути. За ниво на $p < 0,05$ тестираната разлика покажува дека третирањето на кариесот со хемо-механичка метода трае значајно подолго во споредба со механичкото отстранување, со конвенционална метода. Табела 9а и графикон 9а

Табела 9а. Времетраење на третман / Молари

Времетраење на третман (мин) / M	Mean	SD	Standard error	Min.	Max.
Експериментална група	11,88	4,77	1,16	5,00	20,00
Контролна група	8,12	3,24	0,81	3,00	14,00

t-test for independent samples=2.63 $p=0,013$

Графикон 9а. Времетраење на третман / Молари

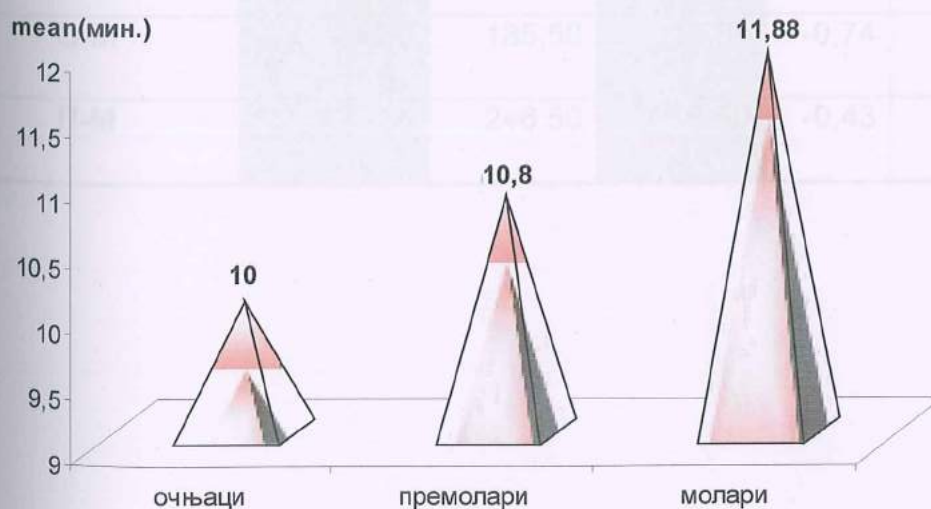


Во табела 10 и графикон 10 се презентирани просечните времиња на третманот, отстапувањата од нив, како и минималните и максимални траења на третманот кај испитаниците од експерименталната група, по типови на заби: очњац, премолари и молари. Просечното траење на третманот се движи од $10,0 \pm 4,6$ минути кај очњаци, $10,8 \pm 0,9$ минути кај премоларите, до $11,9 \pm 4,8$ минути кај моларите. Најкратко време на елиминација на кариесот во рамките на експерименталната група е регистрирано кај очњаци и моларите од 5,0 минути, додека 20, минути е максималното траење на третманот измерено кај заб од тип на молар.

Табела 10. Времетраење на третман / експериментална група

Времетраење на третман (мин.) / експериментална група	Mean	SD	Stan.error	Min.	Max.
О	10,00	4,58	2,65	5,00	14,00
П	10,80	0,92	0,29	10,00	12,00
М	11,88	4,77	1,16	5,00	20,00

Графикон 10. Времетраење на третман / експериментална група



Со Mann-Whitney тестот ја тестиравме разликата во времетраењето на третманот кај пациентите од експерименталната група меѓу различни типови на заби: меѓу очњаци и премолари, меѓу очњаци и молари, и меѓу премолари и молари. Во сите овие релации постоечките разлики се статистички несигнификантни ($p > 0,05$), па оттука и можеме да заклучиме дека времето потребно за хемо-механичкото отстранување на кариесот незначајно се разликува кај различните типови на заби (Табела 10а).

Табела 10а. Времетраење на третман / експериментална група

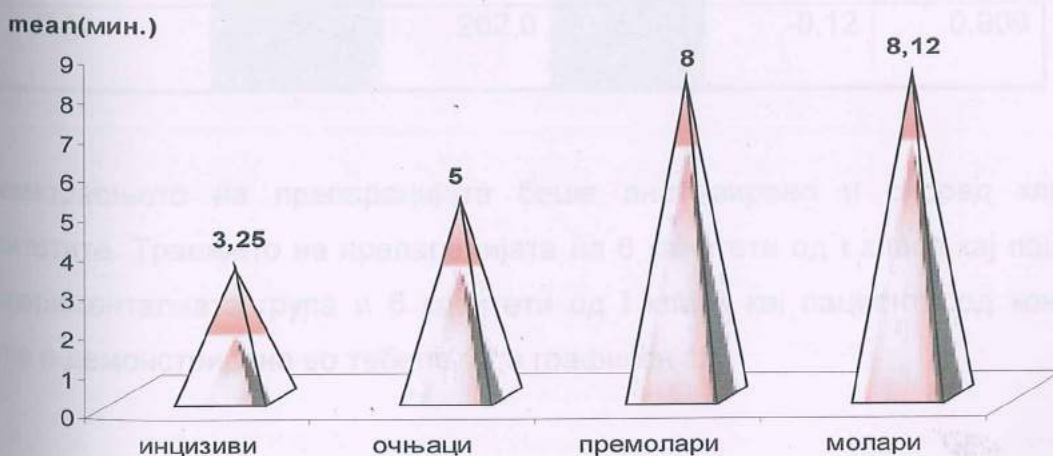Mann-Whitney test					
Времетраење на третман (мин) / експериментална група	Rank Sum	Rank Sum	U	Z	p-level
О-П	22,00	69,00	14,00	0,17	0,87
О-М	24,50	185,50	18,50	-0,74	0,46
П-М	131,50	246,50	76,50	-0,43	0,67

Дескриптивните вредности за времетраењето на третманот кај испитаниците од контролната група, по типови на заби ги презентира табела 11 и слика 11. Просечното времетраење на третманот се движи од $3,2 \pm 1,5$ минути на инцизивите до $8,1 \pm 3,2$ минути на моларите. Најкратко време на третманот од 2,0 минути е регистриран на заб од тип инцизиви, додека 14,0 минути е најдолгото траење на отстранување на кариесот измерено во контролната група на заб од типот молари (Табела 11 и графикон 11).

Табела 11. Времетраење на третман / контролна група

Времетраење на третман (мин) / контролна група	Mean	SD	Standard error	Min.	Max.
И	3,25	1,50	0,75	2,00	5,00
О	5,00	2,83	2,00	3,00	7,00
П	8,00	2,88	1,02	4,00	12,00
М	8,12	3,24	0,81	3,00	14,00

Графикон 11. Времетраење на третман / контролна група



Тестираните разлики во времетраењето на третманот меѓу различни типови заби кај пациенти од контролната група се статистички сигнификантни за ниво на $p < 0,05$ меѓу инцизиви и премолари, статистички високо сигнификантни за ниво на $p < 0,01$ меѓу инцизиви и молари, додека статистички несигнификантни ($p > 0,05$) се меѓу премолари и молари. Можеме да констатираме дека отстранувањето на кариесот со конвенционалната метода трае значајно пократко време на инцизивите споредено со премоларите, и високо значајно пократко во споредба со моларите, а не се разликува значајно меѓу премоларите и моларите (Табела 11а).

Табела 11а. Времетраење на третман / контролна група

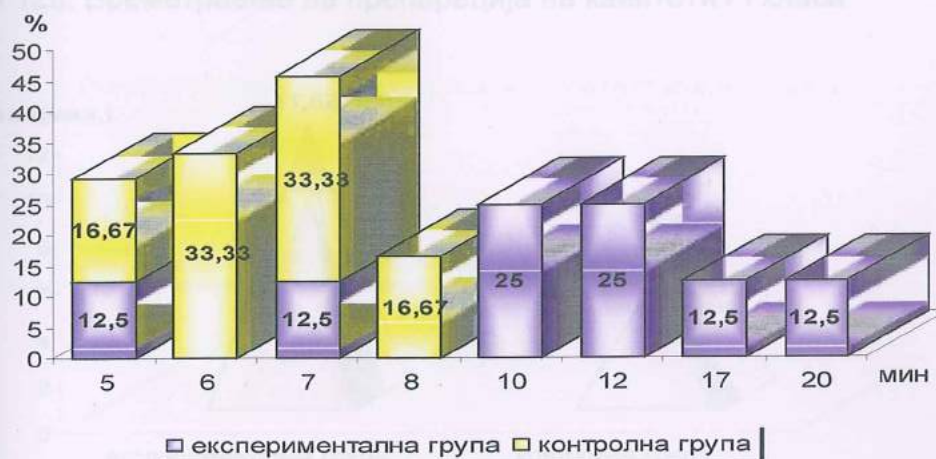
Mann-Whitney test					
Времетраење на третман (мин) / контролна група	Rank Sum	Rank Sum	U	Z	p-level
И-П	12,00	66,00	2,00	-2,38	0,017
И-М	14,50	195,50	4,50	-2,59	0,009
П-М	98,00	202,0	62,00	-0,12	0,900

Времетраењето на препарацијата беше анализирано и според класите на кавитетите. Траењето на препарацијата на 8 кавитети од I класа кај пациенти од експерименталната група и 6 кавитети од I класа кај пациенти од контролната група е демонстрирано во табела 12 и графикон 12.

Табела 12. Времетраење на препарација на кавитети / I класа

Времетраење на препарација I класа (мин)	Експериментална група		Контролна група	
	N	%	N	%
5	1	12,50	1	16,67
6			2	33,33
7	1	12,50	2	33,33
8			1	16,67
10	2	25,00		
12	2	25,00		
17	1	12,50		
20	1	12,50		
Вкупно	8	100,00	6	100,00

Графикон 12. Времетраење на препарација на кавитети / I класа



Препарацијата на кавитети од I класа кај пациентите од експерименталната група просечно траела $11,6 \pm 4,9$ минути, додека кај пациентите од контролната група $6,5 \pm 1,05$ минути. Минималното времетраење на препарацијата кај двете групи е

5,0 минути, максималното пак е 20,0 минути за кавитетите од I класа третирани хемо-механички, 8,0 за кавитетите од I класа третирани конвенционално.

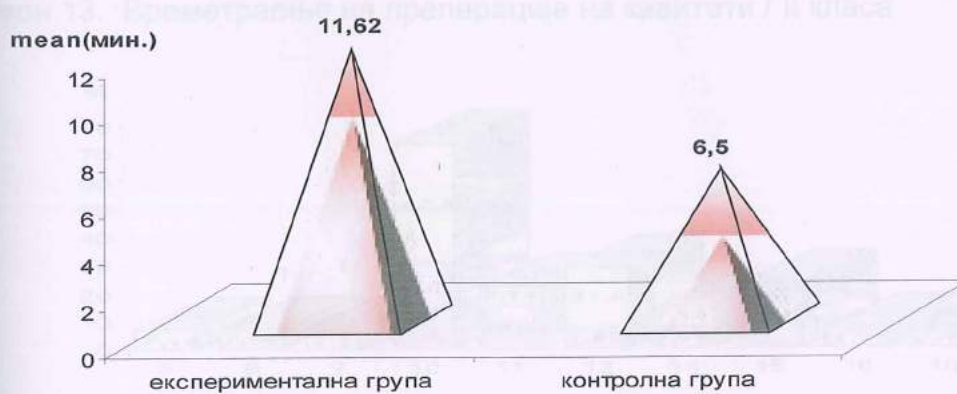Статистичката анализа која го имплицира t-тестот за тестирање на разликата во просечното времетраење на препарацијата на кавитетите од I класа меѓу двете анализирани групи потврдува статистичка сигнификантна разлика ($p < 0,05$). Хемо-механичката метода резултира со значајно подолго траење на препарацијата на кавитетите од I класа компарирано со конвенционалната метода (Табела 12а и графикон 12а).

Табела 12а. Времетраење на препарација на кавитети / I класа

Времетраење на препарација I класа (мин)	Mean	SD	Stan.error	Min.	Max.
Експериментална група	11,62	4,93	1,74	5,00	20,00
Контролна група	6,50	1,05	0,43	5,00	8,00

t-test for independent samples=2,48 $p=0,028$

Графикон 12а. Времетраење на препарација на кавитети / I класа

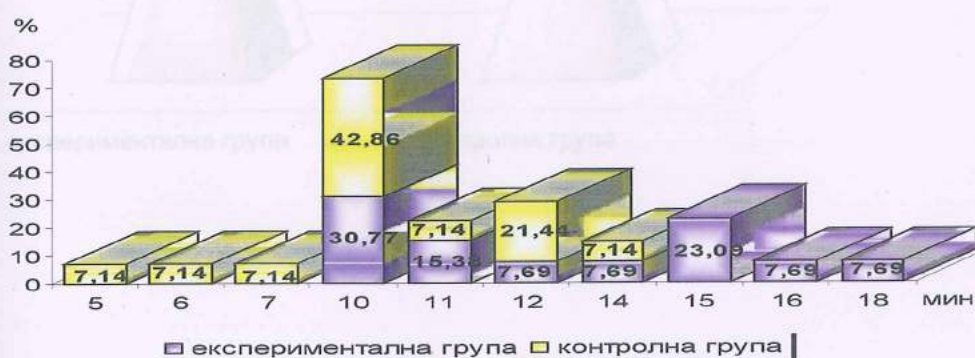

Времетраењето на препарација на 13 кавитети од II класа кај пациенти од експерименталната група и 14 кавитети од I класа кај пациенти од контролната група е демонстрирано во табела 13 и графикон 13

Табела 13. Времетраење на препарација на кавитети / II класа

Времетраење на препарација II класа (мин)	Експериментална група			Контролна група	
	N	SD	%	N	%
5				1	7,14
6		3,78		1	7,14
7				1	7,14
10	4	2,46	30,77	6	42,86
11	2	0,037	15,38	1	7,14
12	1		7,69	3	21,44
14	1		7,69	1	7,14
15	3		23,09		
16	1		7,69		
18	1		7,69		
Вкупно	13		100,00	14	100,00

Графикон 13. Времетраење на препарација на кавитети / II класа



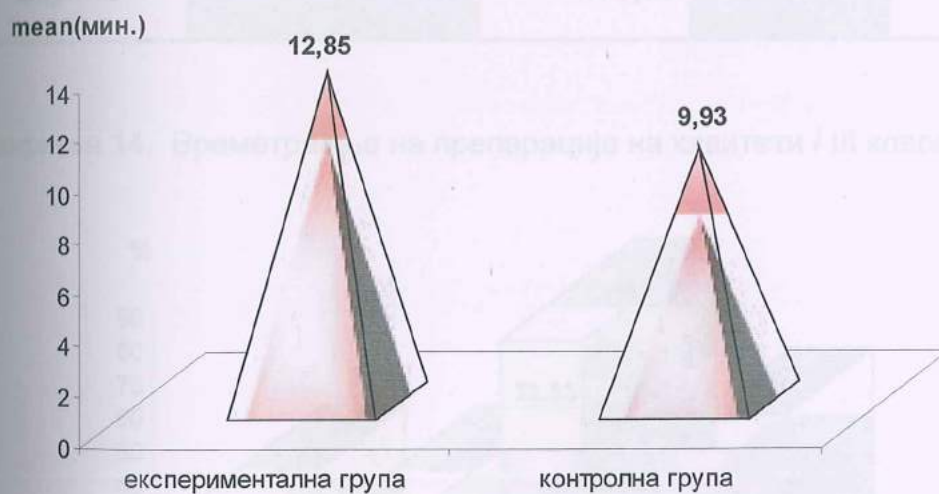Времето на препарација на кавитети од II класа третирани со системот Carisolv просечно изнесува $12,8 \pm 2,8$ минути и е високо сигнификантно ($p < 0,01$) подолго во споредба со времето на препарација на кавитети од истата класа но третирани само механички. Табела 13а и графикон 13а

Табела 13а. Времетраење на препарација на кавитети / II класа

Времетраење на препарација II класа (мин)	Mean	SD	Stan.error	Min.	Max.
Експериментална група	12,85	2,76	0,77	10,00	18,00
Контролна група	9,93	2,46	0,66	5,00	14,00

t-test for independent samples=2,89 p=0,0077

Графикон 13а. Времетраење на препарација на кавитети / II класа



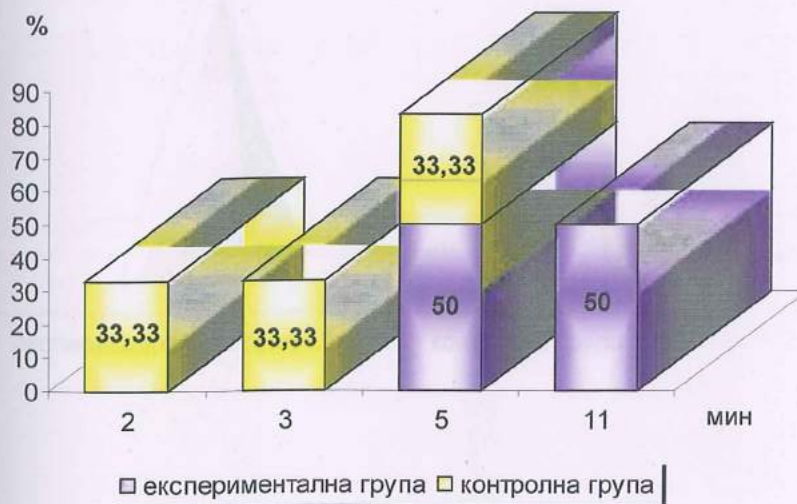
Во рамките на експерименталната група вршена е препарација на 2 кавитети од III класа, при што кај 1 кавитет препарацијата траела 5 минути, кај 1 траела 11

минути. Во контролната група препарирани се 3 кавитети од III класа, чии што времиња на препарација изнесуваат 2, 3 и 5 минути (Табела 14 и графикон 14).

Табела 14. Времетраење на препарација на кавитети / III класа

Времетраење на препарација на кавитети III класа (мин)	Експериментална група		Контролна група	
	N	%	N	%
2			1	33,33
3			1	33,33
5	1	50,00	1	33,33
11	1	50,00		
Вкупно	2	100,00	3	100,00

Графикон 14. Времетраење на препарација на кавитети / III класа



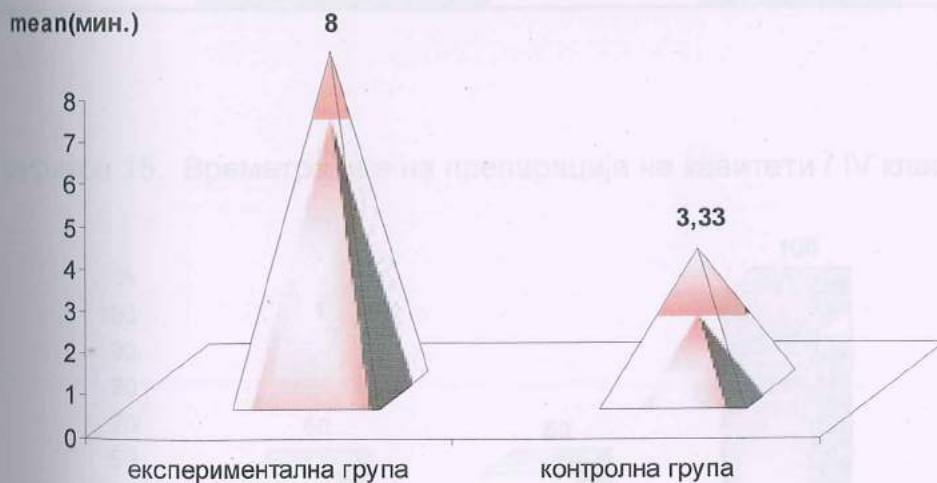Просечното времетраење на препарацијата на кавитетите од III класа кај двете анализирани групи, отстапувањата од нив (SD), како и минималните и

максималните траења на овие препарации се презентирани во табела и графикон 14а. Сите прикажани параметри имаат поголеми вредности за кавитетите кои припаѓаат на експерименталната група споредено со контролната група (Табела 14 а и графикон 14а).

Табела 14а. Времетраење на препарација на кавитети / III класа

Времетраење на препарација на кавитети III класа (мин)	Mean	SD	Stan.error	Min.	Max.
Експериментална група	8,00	4,24	3,00	5,00	11,00
Контролна група	3,33	1,53	0,88	2,00	5,00

Графикон 14а. Времетраење на препарација на кавитети / III класа

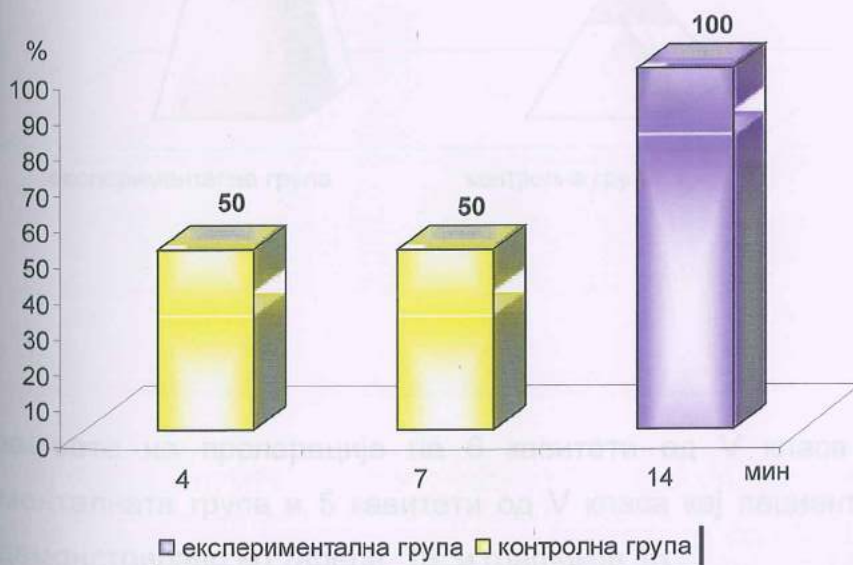

Во експерименталната група вршена е препарација на еден кавитет од IV класа во времетраење од 14 минути, а во контролната група на 2 кавитети од IV класа во траење од 4 и 7 минути (Табела 15 и графикон 15).

Табела 15. Времетраење на препарација на кавитети / IV класа

Времетраење на препарација на кавитети IV класа (мин)	Експериментална група		Контролна група	
	N	%	N	%
4			1	50,00
7			1	50,00
14	1	100,00		
Вкупно	1	100,00	2	100,00

Графикон 15. Времетраење на препарација на кавитети / IV класа

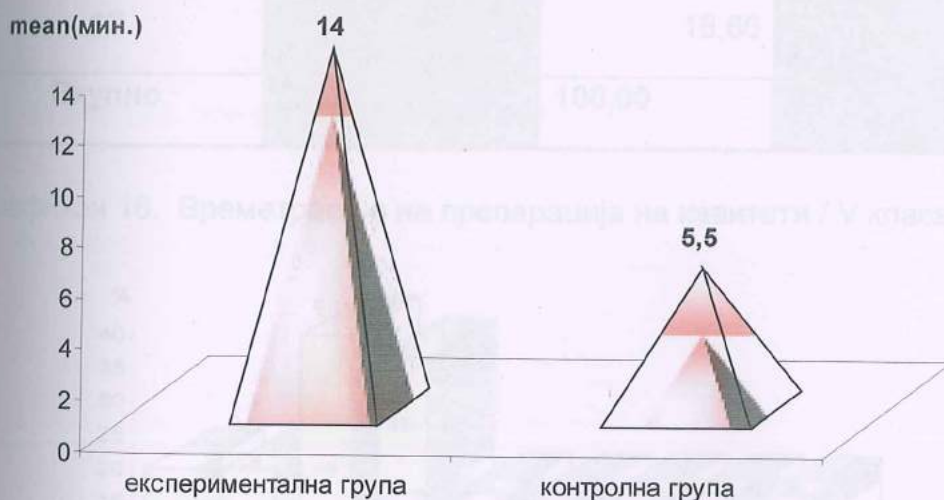

Просечното траење на препарацијата на двата кавитети од IV класа од контролната група изнесува $5,5 \pm 2,1$ минута. Табела 15а и графикон 15а

Табела 15а. Времетраење на препарација на кавитети / IV класа

Времетраење на препарација на кавитети IV класа (мин)	Mean	SD	Stan.error	Min.	Max.
Експериментална група				14,00	14,00
Контролна група	5,50	2,12	1,50	4,00	7,00

Графикон 15а. Времетраење на препарација на кавитети / IV класа

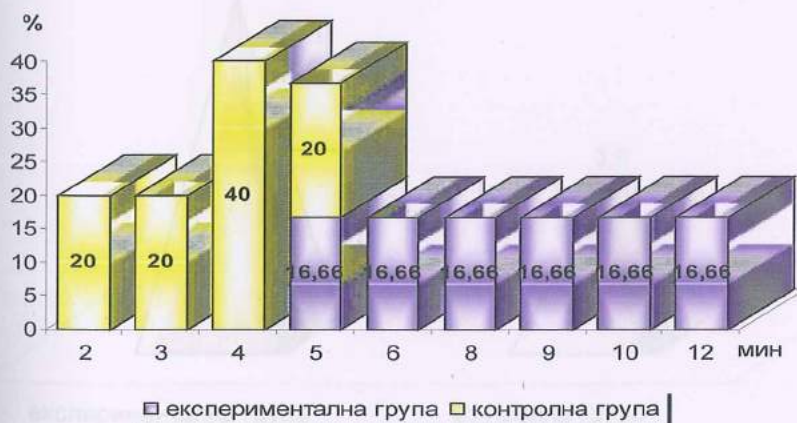

Времетраењето на препарација на 6 кавитети од V класа кај пациенти од експерименталната група и 5 кавитети од V класа кај пациенти од контролната група е демонстрирано во табела 16 и графикон 16 .

Табела 16. Времетраење на препарација на кавитети / V класа

Времетраење на препарација на кавитети V класа (мин)	Експериментална група		Контролна група	
	N	%	N	%
2			1	20,00
3			1	20,00
4			2	40,00
5	1	16,66	1	20,00
6	1	16,66		
8	1	16,66		
9	1	16,66		
10	1	16,66		
12	1	16,66		
Вкупно	6	100,00	5	100,00

Графикон 16. Времетраење на препарација на кавитети / V класа



Времето на препарацијата на кавитетите од V класа од експерименталната група изнесува од 5,0 до 12,0 минути, додека за кавитетите од контролната група трае

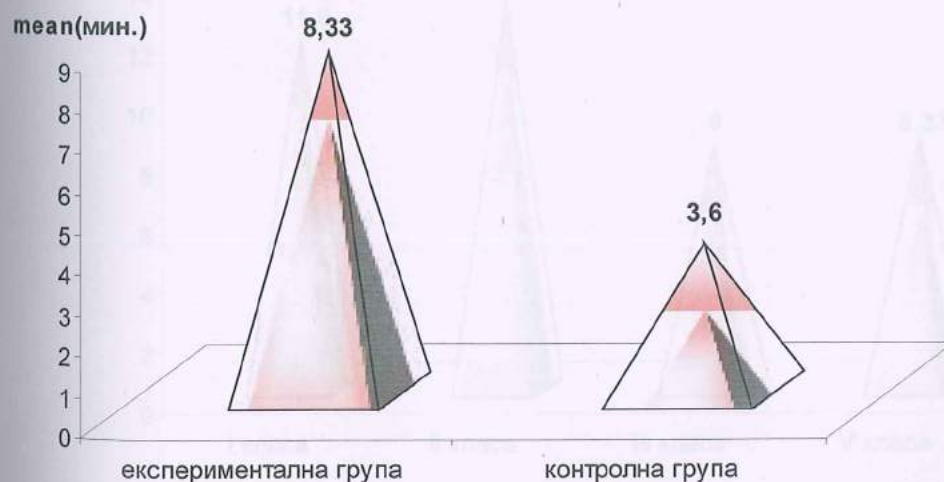
од 2, 0 до 5,0 минути. Просечното пак времетраење на препаратацијата на кавитетите од експерименталната група е $8,3 \pm 2,6$ минути и е статистички високо сигнификантно подолго од истото регистрирано за кавитетите од контролата ($p < 0,01$) (Табела 16а и графикон 16).

Табела 16а. Времетраење на препаратација на кавитети / V класа

Времетраење на препаратација на кавитети V класа (мин)	Mean	SD	Stan.error	Min.	Max.
Експериментална група	8,33	2,58	1,05	5,00	12,00
Контролна група	3,60	1,14	0,51	2,00	5,00

Mann-Whitney U=15,5 Z=2,65 $p=0,008$

Графикон 16а. Времетраење на препаратација на кавитети / V класа



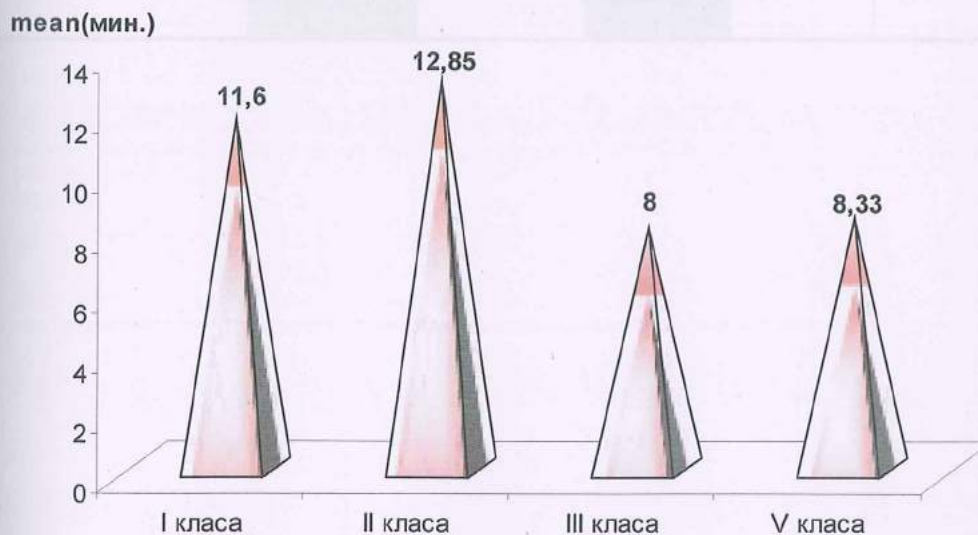
Во табела 17 и графикон 17 презентирани се просечните времетраења на препаратациите на поединечните класи на кавитетите од експерименталната група,

отстапувањата од нив, како и најкраткото и најдолго траење на препаратацијата на кавитетите. Во рамките на експерименталната група, најмало просечно време на препаратација од $8,0 \pm 4,2$ минути имаат кавитетите од III класа, најдолгото, пак од $12,8 \pm 2,8$ минути е "резервирано" за групата кавитети од II класа.

Табела 17. Времетраење на препаратација на кавитети / експериментална група

Времетраење на препаратација (мин) / експериментална група	Mean	SD	Stan.error	Min.	Max.
I класа	11,60	1,05	0,43	5,00	20,00
II класа	12,85	2,76	0,77	10,00	18,00
III класа	8,00	4,24	3,00	5,00	11,00
V класа	8,33	2,58	1,05	5,00	12,00

Графикон 17. Времетраење на препаратација на кавитети / експериментална група




Во табела 17а се прикажани резултатите од статистичката анализа со која се тествани разликите во времетраењето на препаратацијата меѓу кавитетите од I и II класа, I и V класа и II и V класа кои припаѓаат на експерименталната група.

Употребениот Mann-Whitney тест како статистички сигнификантна, за ниво на $p < 0,01$ ја потврдува само разликата меѓу кавитетите од I и V класа, што се должи на високо значајно подолго траење на препарацијата во групата кавитети од I класа.

Табела 17а. Времетраење на препарација на кавитети / експериментална група

Mann-Whitney test+					
Времетраење на препарации (мин) / експериментална група.	Rank Sum	Rank Sum	U	Z	p-level
I – II класа	78,00	153,00	42,00	-0,72	0,470
I – V класа	160,50	29,50	8,50	2,67	0,007
II – V класа	70,50	34,50	13,50	1,35	0,170

Табела 18. Времетраења на препарација на кавитети / контролна група

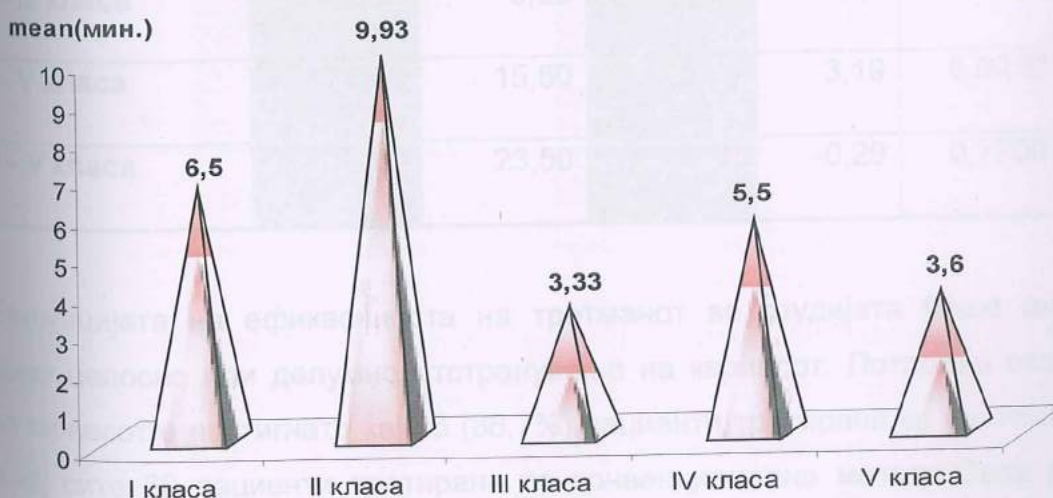


Дескриптивните параметри кои го опишуваат траењето на препарацијата на 5-те класи кавитети од контролната група се демонстрирани во табела 18 и графикон 18. Просечното траење на препарацијата е најмало за групата кавитети од III класа со вредност од $3,3 \pm 1,5$ минути и кавитетите од V класа со вредност од $3,6 \pm 1,1$ минути, додека препарацијата просечно најдолго траела во групата кавитети од II класа со траење од $9,9 \pm 2,5$ минути.

Табела 18. Времетраење на препарација на кавитети / контролна група

Времетраење на препарации (мин) / контролна група	Mean	SD	Standard error	Min.	Max.
I класа	6,50	4,93	1,74	5,00	20,00
II класа	9,93	2,46	0,66	5,00	14,00
III класа	3,33	1,53	0,88	2,00	5,00
IV класа	5,50	2,12	1,50	4,00	7,00
V класа	3,60	1,14	0,51	2,00	5,00

Графикон 18. Времетраење на препарација на кавитети / контролна група



Тестираните разлики меѓу траењето на препарацијата кај различните класи кавитети од контролната група покажуваат дека кавитетите од I класа имаат сигнификантно ($p < 0,05$) помало траење на препарацијата во однос на кавитетите од II, и високо сигнификантно ($p < 0,01$) повисоко траење во однос на кавитетите од III и V класа, дека кавитетите од II класа имаат високо сигнификантно ($p < 0,01$) повисоко траење во однос на кавитетите од III и V класа. Статистички несигнификантна ($p > 0,05$) е разликата во траењето на препарацијата меѓу кавитетите од III и V класа (Табела 18а).

Табела 18а. Времетраење на препарација на кавитети / контролна група

Mann-Whitney test					
Времетраење на препарации (мин) / контролна група	Rank Sum	Rank Sum	U	Z	p-level
I – II класа	32,50	177,50	11,50	-2,52	0,0120
I – III класа	38,50	6,500	0,50	2,19	0,0280
I – V класа	50,50	15,50	0,50	2,65	0,0081
II – III класа	146,50	6,50	0,50	2,58	0.0098
II – V класа	174,50	15,50	0,50	3,19	0,0010
III – V класа	12,50	23,50	6,50	-0,29	0,7700

Евалуацијата на ефикасноста на третманот во студијата беше анализирана преку целосно или делумно отстранување на кариесот. Потполно отстранување на кариесот е постигнато кај 26 (86,7%) пациенти третирани со системот Carisolv, и кај сите 30 пациенти третирани со конвенционална метода. Оваа разлика во дистрибуцијата на пациенти со целосно и делумно санирана кариозна лезија, а во

зависност од типот на аплицираната метода е недоволна за да се потврди и статистички ($p > 0,05$) (Табела 19 и графикон 19).

Табела 19. Ефикасност на третманот

Ефикасност на третманот	Експериментална група		Контролна група	
	N	%	N	%
Целосно отстранет кариес	26	86,67	30	100,00
Нецелосно отстранет кариес	4	13,33	0	0,00
Вкупно	30	100,00	30	100,00

Fisher exact. two tailed $p=0,11$

Графикон 19. Ефикасност на третманот



Субјективната перцепција за третманот пациентите ја оценуваа со квалитетите безболан третман, благи болки и јаки болки. Во експерименталната група доминантни 24 (80%) испитаници сметаат дека третманот е безболан, 4 (13,3%) од нив имале во текот на третманот благи болки, и само 2 (6,7%) болките ги опишале како јаки. Во контролната, пак група, само 5 (16,7%) испитаници

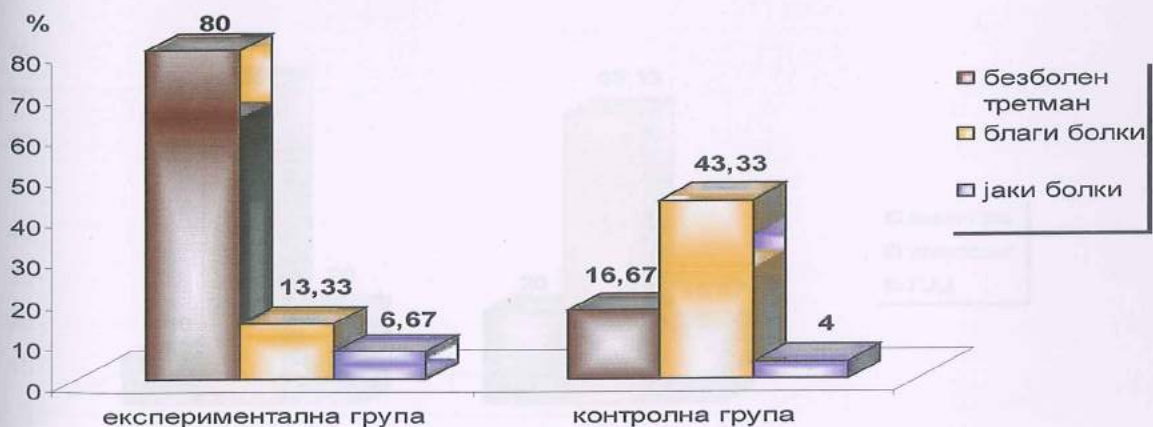третманот го доживеале како безболан, 13 (43,3%) имале притоа благи болки, и 12 (40%) јаки болки. Тестираната разлика во субјективниот критериум за третманот меѓу испитаниците од двете анализирани групи е високо статистички сигнификантна ($p < 0,001$). Пациентите третирани со хемо-механичка метода високо значајно почесто од пациентите третирани со конвенционалната метода сметаат дека отстранувањето на кариесот е безболан третман (Табела 20 и графикон 20).

Табела 20. Субјективен критериум на пациентот

Субјективен критериум на пациентот	Експериментална група		Контролна група	
	N	%	N	%
Безболан третман	24	80,00	5	16,67
Благи болки	4	13,33	13	43,33
Јаки болки	2	6,67	12	40,00
Вкупно	30	100,00	30	100,00

Chi-square=24,36 df=2 $p=0,000005$

Графикон 20. Субјективен критериум на пациентот



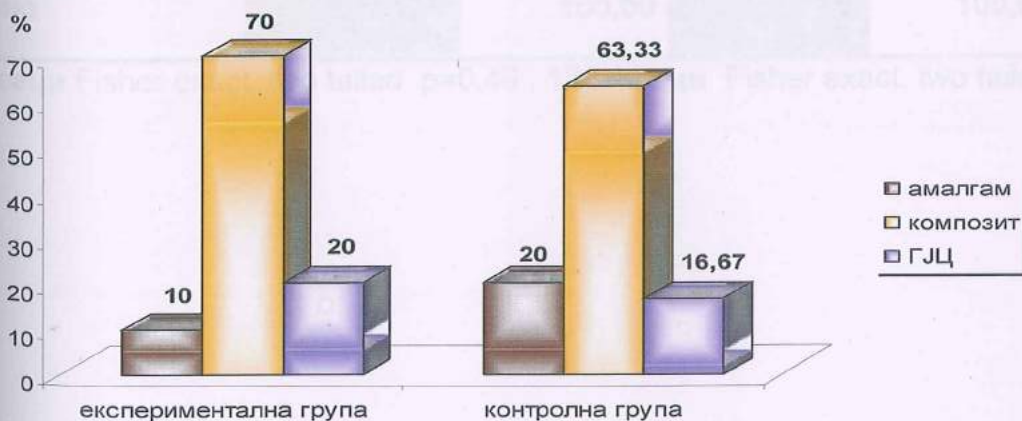Дефинитивните полнења на кавитетите кај 3 (10%) испитаници од експерименталната и 6 (20%) од контролата се извршени со амалгам, кај 21 (70%) испитаници од експерименталната група и 19 (63,3%) од контролната полнењата на кавитетите се композитни, додека со ГЈЦ плумби е извршена реставрација и полнење на 6 (20%) кавитети од експерименталната и 5 (16,7%) од контролната група. И во двете групи доминираат композитните полнења на кавитетите, и тестираната разлика во типот на реставрација и дефинитивно полнење на кавитетите статистички незначајно ($p>0,05$) се разликува кај испитаниците третирани со хемо-механички и машински начин на елиминација на кариесот. (Табела 21 и графикон 21)

Табела 21. Реставрација на кавитети

Реставрација на кавитети	Експериментална група		Контролна група	
	N	%	N	%
Амалгам	3	10,00	6	20,00
Композит	21	70,00	19	63,33
ГЈЦ	6	20,00	5	16,67
Вкупно	30	100,00	30	100,00

Chi-square=1,19 df=2 p=0,55

Графикон 21. Реставрација на кавитети



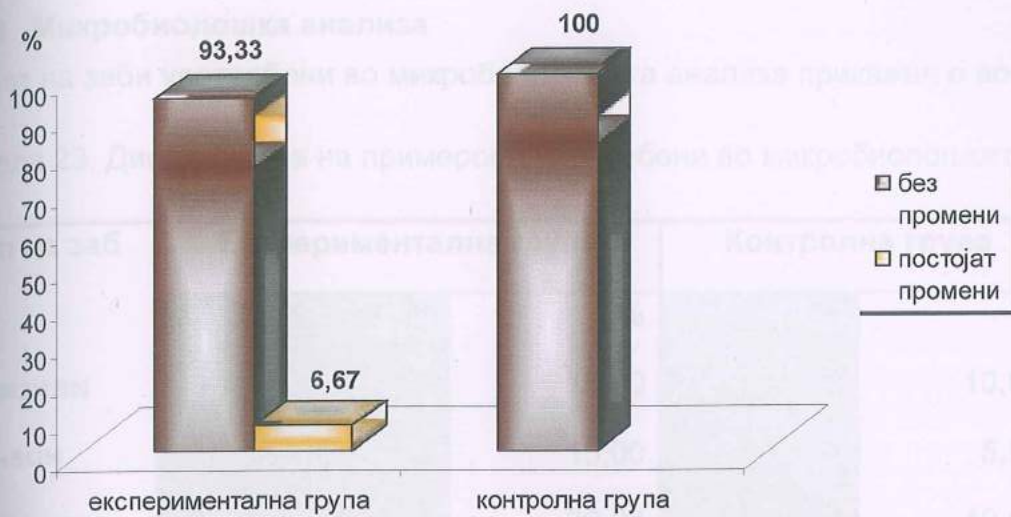При евалуацијата направена по 6 месеци регистрирани се промени кај 2 (6,7%) испитаници третирани со системот Carisolv, а кај ниту еден испитаник од групата третирани машински. По 12 месеци промени се регистрирани само кај 1 испитаник од експерименталната група, и кај 3 (10,3%) испитаници од контролата. Разликите во резултатите од евалуацијата меѓу двете групи испитаници се статистички несигнификантни ($p > 0,05$) ниту по 6, ниту по 12 месеци (Табела 22 и графикон 22 и 22а)

Табела 22. Евалуација по 6 месеци / 12 месеци

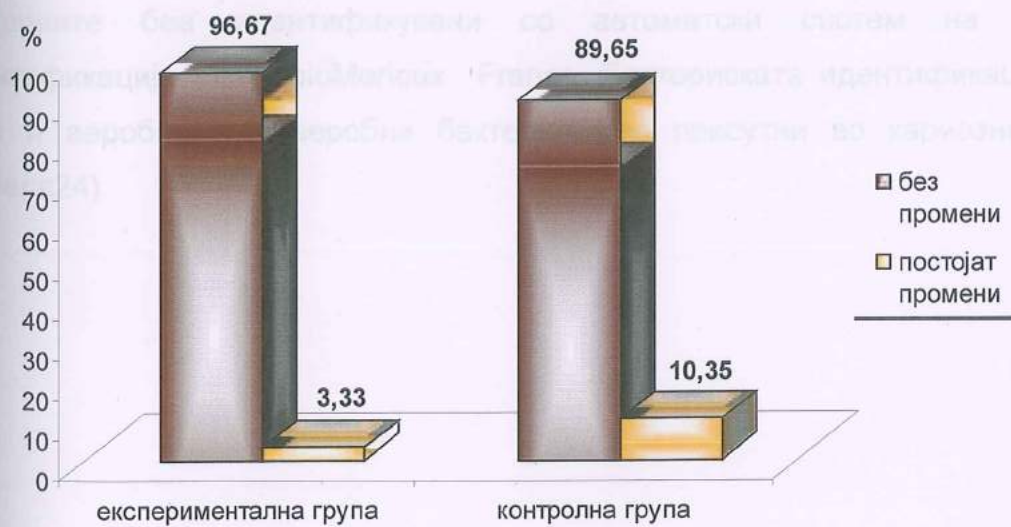Евалуација по месеци	Експериментална група		Контролна група	
	N	%	N	%
Без промени	28	93,33	30	100,00
Постојат промени	2	6,67	0	0,00
Вкупно	30	100,00	30	100,00
Евалуација по				
12 месеци				
Без промени	29	96,67	26	89,65
Постојат промени	1	3,33	3	10,35
Вкупно	30	100,00	29	100,00

6 месеци Fisher exact, two tailed $p=0,49$; 12 месеци Fisher exact, two tailed $p=0,64$

Графикон 22. Евалуација по 6 месеци



Графикон 22а. Евалуација по 12 месеци



1.2 Експериментално испитување на ефикасноста на хемо-механичкиот начин на елиминација на кариес

1.2.1 Микробиолошка анализа

Бројот на заби употребени во микробиолошката анализа прикажан е во табела 23

Табела 23. Дистрибуција на примероци употребени во микробиолошката анализа

Тип на заб	Експериментална група		Контролна група	
	N	%	N	%
Инцизиви	3	15,00	2	10,00
Очњаци	3	15,00	1	5,00
Премолари	4	20,00	8	40,00
Молари	10	50,00	9	45,00
Вкупно	20	100,00	20	100,00

По 48 часовната инкубација беше направена бактериска квантификација, а бактериите беа идентификувани со автоматски систем на бактериска идентификација Vitec- bioMerieux France. Бактериската идентификација покажа дека и аеробни и анаеробни бактерии беа присутни во кариозниот дентин (Табела24).

Табела 24. Бактерии идентификувани во кариозен дентин


Аеробни бактерии	Анаеробни бактерии
Streptococcus aureus	Peptostreptococcus
Staphylococcus coagulase	Peptococcus
Streptococcus viridans	Fusobacterium
Streptococcus mutans	

Кај сите дентински примероци земени пред примена на третманите, бројот на бактериски формирани колонии се движеше од 60 – 100 cfu на мл дентин. По комплетната елиминација на кариес со двете методи, беше забележано дека бројот на бактериски колонии е понизок од 40 cfu на мл дентин.

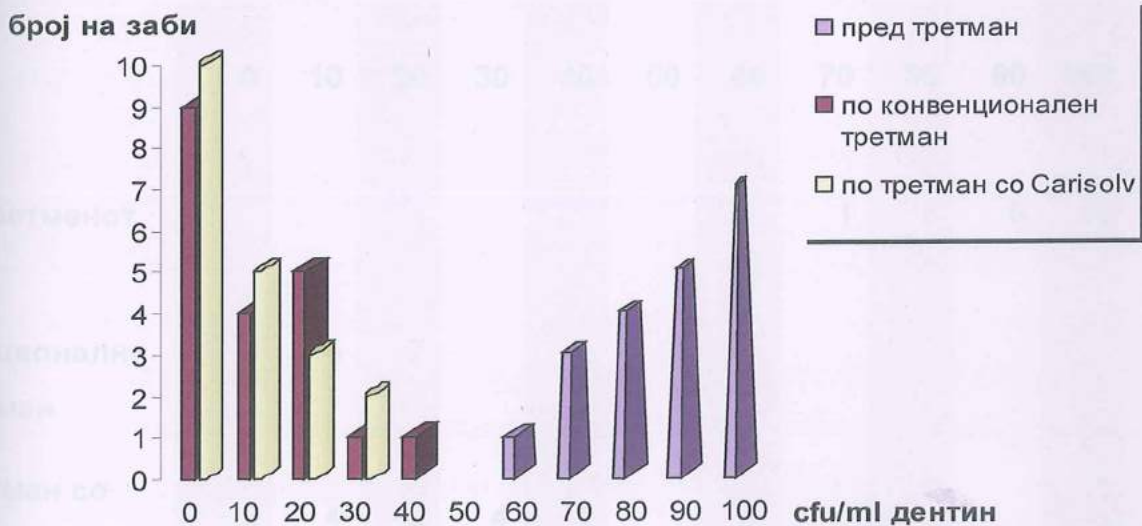
По класичниот начин на отстранување на кариесот кај контролната група, кај 9 дентински примероци бактерии не се присутни, но кај останатите 11 примероци, бројот на бактериски колонии се движи од 10 до 40 на мл дентин.

Кај 10 случаи од експерименталната група каде кариесот беше одстранет со Carisolv, бактерии не се присутни, но кај преостанатите 10 дентински примероци cfu на мл дентин се движи од 10 до 30 (Табела 25 графикон 25).

Табела 25. Дентински примероци култивирани аеробно и анаеробно на Muller-Hinton agar



Графикон 25 Дентински примероци култивирани аеробно и анаеробно на Muller-Hinton agar



Табела 25 а. Дескриптивна статистика

Дескриптивна статистика						
CFU на мл дентин	Valid N	Mean	Median	Min.	Max.	Std.Dev.
Конвенционален третман	20	10,5	10,0	0,00000	40,0	11,9
Carisolv	20	9,5	5,0	0,00000	40,0	12,7
Пред третман	20	87,0	90,0	60,00000	100,0	12,6


Пред третман/конвенционален Wilcoxon Matched Z=3.12 p=0.0009

Пред третман/ Carisolv Wilcoxon Matched Z=3.91 p=0.000089

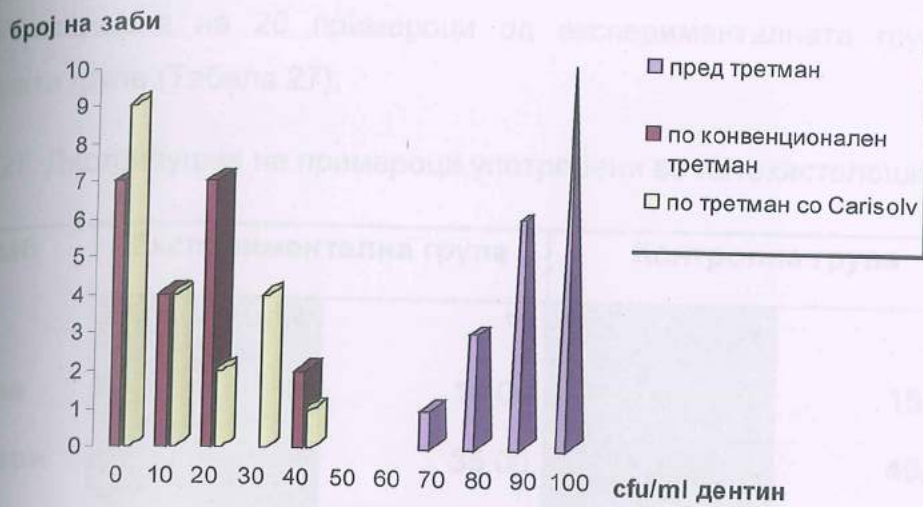
Конвенционален/ Carisolv Mann-Whitney U=166.0 Z=0.68 p=0.5

Кај сите дентински примероци земени пред двата третмани, бројот на формирани бактериски колонии се движи од 70 до 100 cfu на мл дентин. По комплетна кариес елиминација и со двете методи, бројот на бактериски колонии е помал од 40 cfu на мл дентин.

Табела 26. Дентински примероци култивирани анаеробно на Shedler agar



Графикон 26. Дентински примероци култивирани анаеробно на Shedler агар



Табела 26 а. Дескриптивна статистика

Дескриптивна статистика						
CFU на мл дентин	Valid N	Mean	Median	Minimum	Maximum	Std.Dev.
Конвенционален третман	20	13,0	10,0	0,0	40,0	12,6
Carisolv	20	12,0	10,0	0,0	40,0	13,6
Пред третман	20	92,5	95,0	70,0	100,0	9,1

Пред третман/конвенционален Wilcoxon Matched Z=3.91 p=0.000089

Пред третман/Carisolv Wilcoxon Matched Z=3.91 p=0.000089

Конвенционален/ Carisolv Mann-Whitney U=168.5 Z=0.6 p=0.54

На двете хранителни подлоги примероците од дентинот по отстранувањето на кариесот со двете методи покажаа сигнификантно помал број (Wilcoxon test, p<0.01) на бактериски колонии (cfu) компарирано со дентинските примероци пред примена на некој од методите за кариес елиминација. Статистичките анализи (Mann-Whitney test = 0, 68 / 0,6) покажаа дека нема значајна разлика меѓу cfu вредноста, компарирајќи ги двете методи на кариес елиминација.

Патохистолошка анализа

Во овој дел од истражувањето прикажани се резултатите од патохистолошката анализа, извршена на 20 примероци од експерименталната група, и 20 од контролната група (Табела 27).

Табела 27. Дистрибуција на примероци употребени во патохистолошката анализа

Вид на заб	Експериментална група		Контролна група	
	N	%	N	%
Инцизиви	2	10,00	3	15,00
Молари	7	35,00	8	40,00
Премолари	11	55,00	9	45,00
Вкупно	20	100,00	20	100,00

Во оваа анализа вршена е процена дали по примената на двете методи за регистрација на кариесот се присутни бактерии и тоа на две нивоа: на подот на кавитетот и во дентиснските тубули.

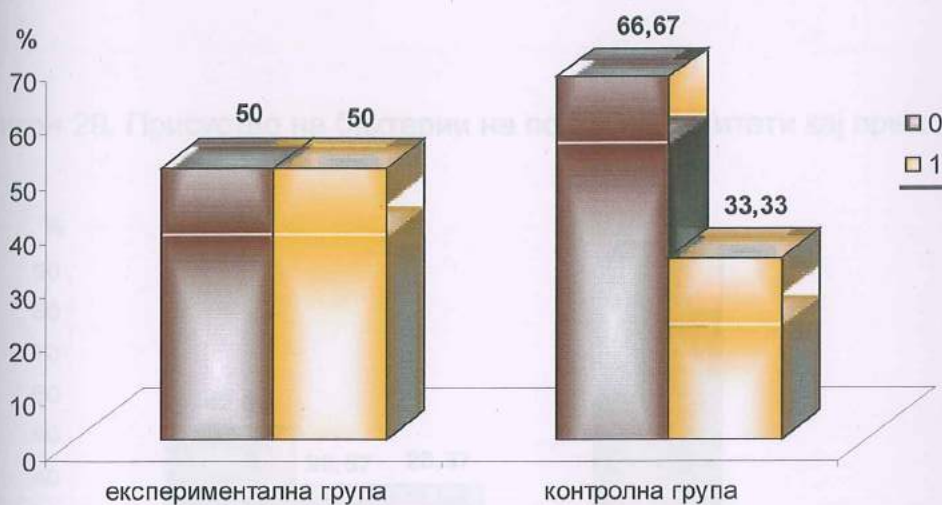Во табелите кои следуваат одсуството на бактерии го забележавме со 0, одсуството на бактерии на подот на кавитетите со 1, а нивното присуство во дентиснските тубули со 2

Табела 28 и графикон 28 ја презентираат дистрибуцијата на присуство на бактерии на кавитетите од 2 заби инцизиви од експерименталната група, и 3 од контролата. Притоа, како што може да се забележи не се најдени бактерии на подот на кавитетот на 1 инцизив од експерименталната група, и 2 од контролата, додека кај 1 заб од овој вид од двете група регистрирано е присуство на бактерии на подот на кавитетот.

Табела 28. Присуство на бактерии на подот на кавитети кај инцизиви

Инцизиви	Експериментална група		Контролна група	
	N	%	N	%
0	1	50,00	2	66,67
1	1	50,00	1	33,33
Вкупно	2	100	3	100

Графикон 28. Присуство на бактерии на подот на кавитети кај инцизиви



Во 7-те примероци премолари од експерименталната група, кај 3 (42,9%) отсуствува наод на бактерии на подот на кавитетот, кај 2 (28,6%) има бактерии на подот на кавитетот, и кај ист број и процент бактерии се најдени и подлабоко, односно во дентиснските тубули. Во контролната група само кај 1 од вкупно 8 примероци премолари најдени се бактерии на подот на кавитетот. Оваа разлика

во застапеноста на бактерии меѓу двете анализирани групи е статистички сигнификантна, односно значајна ($p < 0,05$).

Табела 29. Присуство на бактерии на подот на кавитети кај премолари

Премолари	Експериментална група		Контролна група	
	N	%	N	%
0	3	42,86	7	87,50
1	2	28,57	1	12,50
2	2	28,57	/	/
Вкупно	7	100,00	8	100,00

Kolmogorov-Smirnov $D_{max}=0.67$ $p < 0,05$

Графикон 29. Присуство на бактерии на подот на кавитети кај премолари



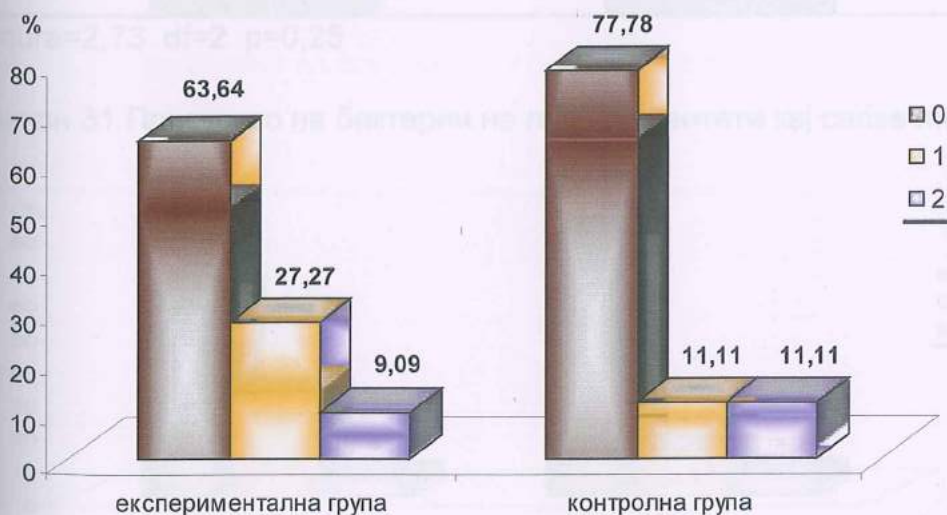Дистрибуцијата за присутни бактерии на 11 молари од експерименталната група и 9 молари од контролата е речиси идентична, и во неа доминираат 7 примероци кај кои на подот на кавитертот не се регистрирани бактерии (Табела 30 и графикон 30).

Табела 30. Присуство на бактерии на подот на кавитети кај молари

Молари	Експериментална група		Контролна група	
	N	%	N	%
0	7	63,64	7	77,78
1	3	27,27	1	11,11
2	1	9,09	1	11,11
Вкупно	11	100,00	9	100,00

Mann-Whitney U=3,5 Z=0,43 p=0,67

Графикон 30. Присуство на бактерии на подот на кавитети кај молари



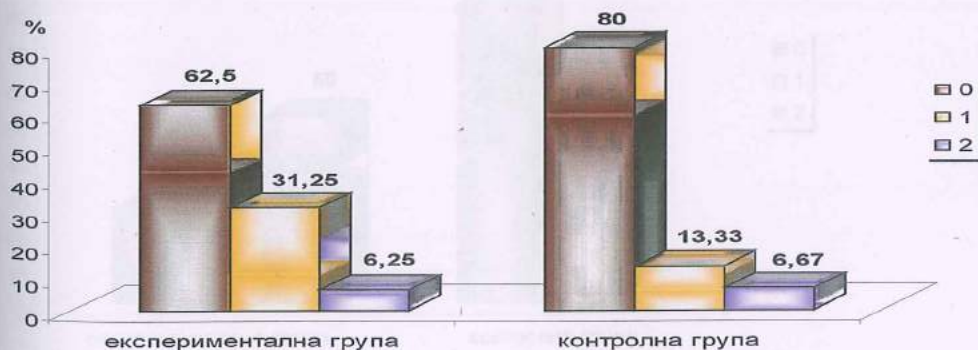
Вредностите за присуство на бактерии на подот на кавитетите со кариес медиа се прикажани во табела 31 и графикон 31. Кај 10 заби (62,50%) од експерименталната група нема присуство на бактерии, кај 5 од забите (31,25%) со кариес медиа има бактерии на подот на кавитетите а само кај 1 од примероците, (6,25 %) бактериите се присутни и во дентинските тубули. Кај контролната група од вкупно 15 испитани заби, само кај 2 (13,33 %) беше евидентно присуство на бактерии на подот на кавитетите, а кај 1 (6,67 %) бактериите беа присутни и во дентинските каналчиња. Кај преостанатите 12 заби (80%), бактерии не беа присутни.

Табела 31. Присуство на бактерии на под на кавитети кај caries media

Karies media	Експериментална група		Контролна група	
	N	%	N	%
0	10	62,50	12	80,00
1	5	31,25	2	13,33
2	1	6,25	1	6,67
Вкупно	16	100,00	15	100,00

Chi-squra=2,73 df=2 p=0,25

Графикон 31 Присуство на бактерии на под на кавитети кај caries media

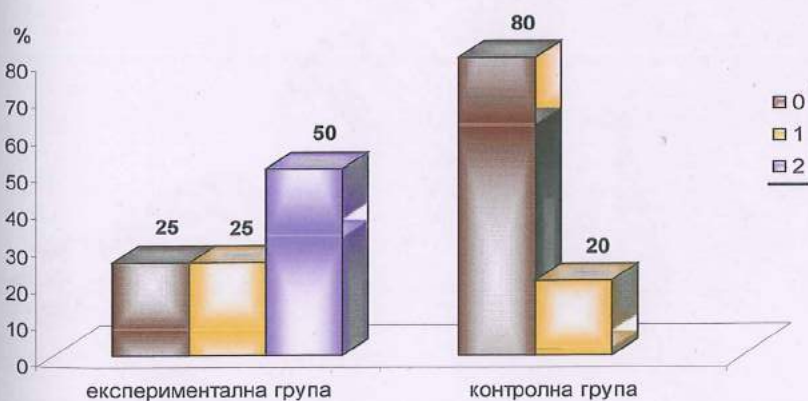

Кај 1 од примероците (25,0 %) од експерименталната група со длабок кариес не беа присутни бактерии по елиминација на кариесот со Carisolv. На подот на кавитетот кај 1 од испитуваните заби(25,0 %) беа присутни бактерии по третманот, а кај 2 од забите(50,0 %) бактериите беа присутни и подлабоко во дентинските каналчиња. Од контролната група заби со caries profunda кај 4 од нив (80%) немаше бактериско присуство на подот на кавитетот по третманот, а само кај 1 примерок (20%) бактериите беа евидентни на подот на кавитетот (Табела 32, графикон 32).

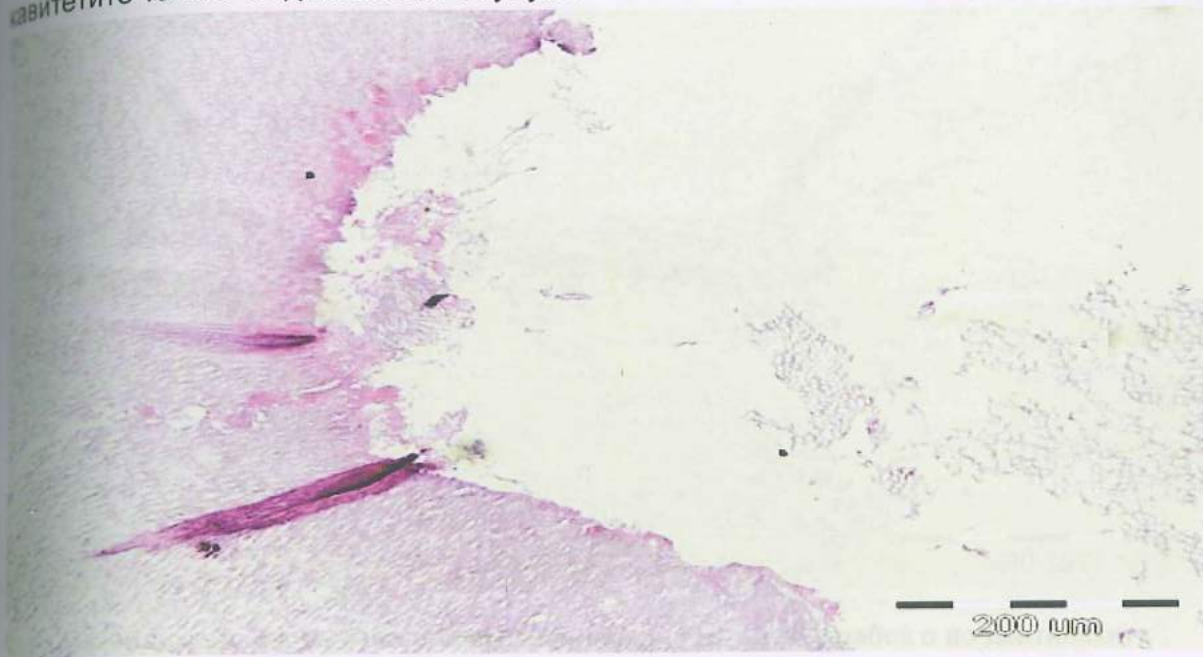
Табела 32. Присуство на бактерии на под на кавитети кај caries profunda

Karies profunda	Експериментална група		Контролна група	
	N	%	N	%
0	1	25,00	4	80,00
1	1	25,00	1	20,00
2	2	50,00	0	0,00
Вкупно	4	100,00	5	100,00

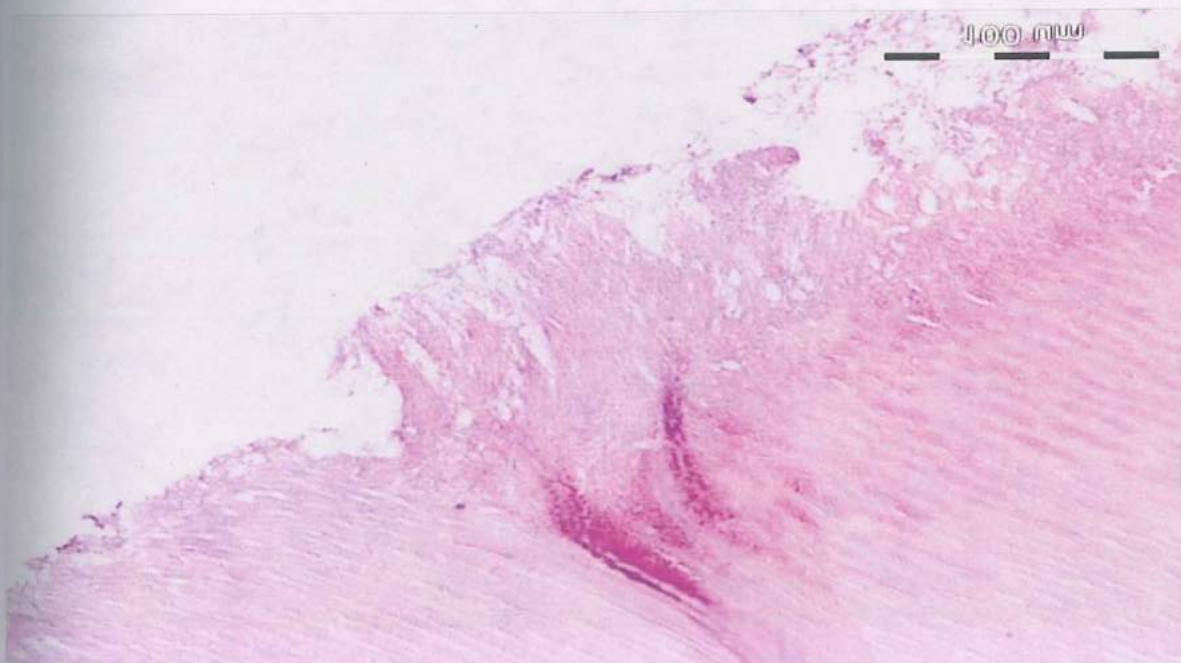
Графикон 32 Присуство на бактерии на под на кавитети кај caries profunda



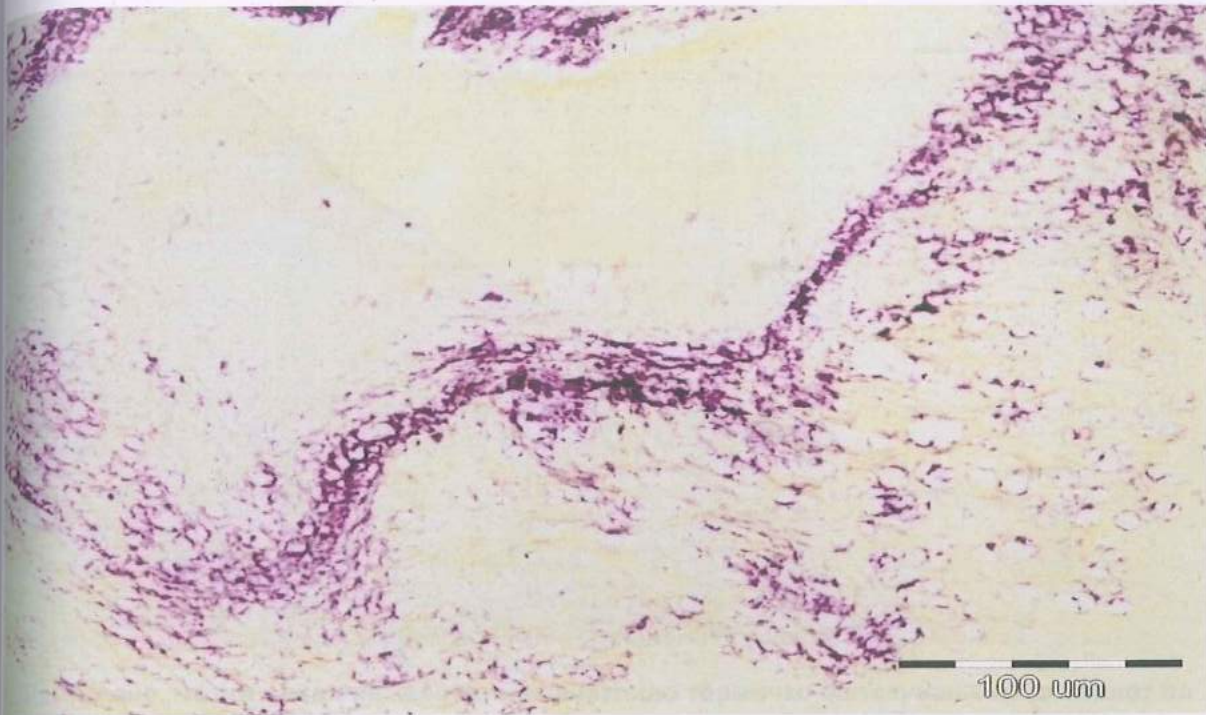
На следните слики представени се хистолошките препарати на кариозни кавитети (сл. 8,9 10,11) каде е забележлива бактериската инфилтрација како на дното на кавитетите така и во дентинските тубули.



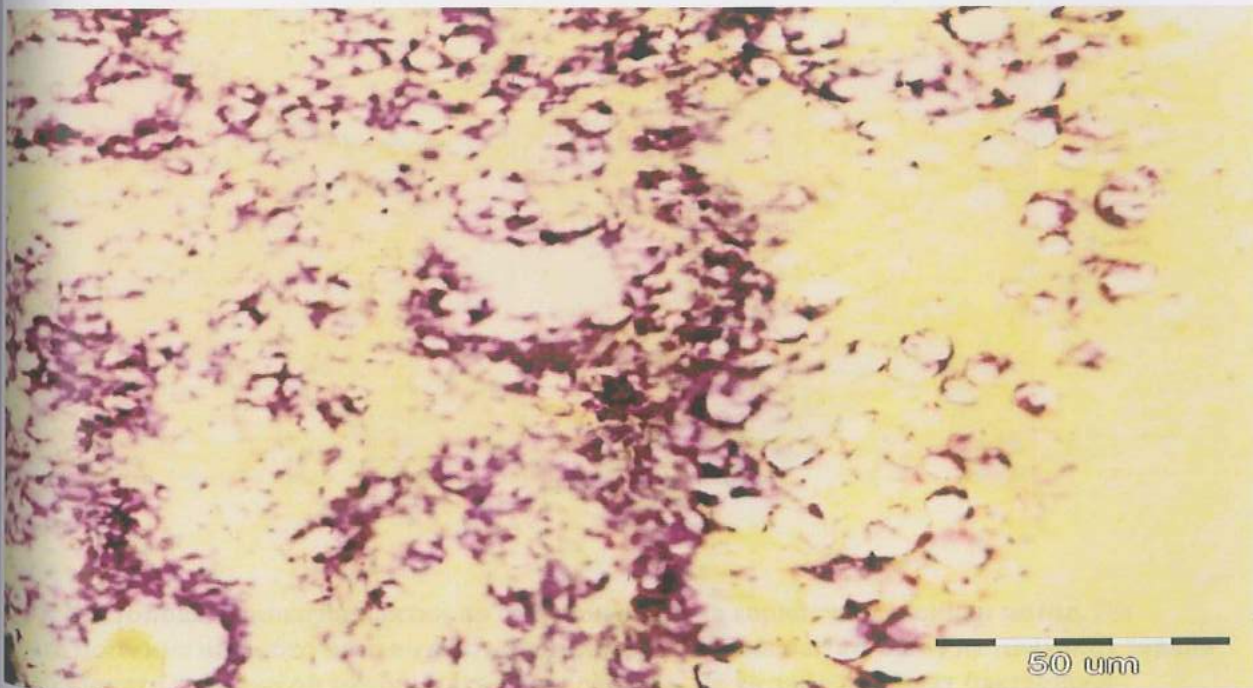
Сл.8. Хистолошка слика на кавитет со кариес кој не е третиран. Се гледа бактериска инвазија и зони на некроза (Hemalaun –eosin 10X)



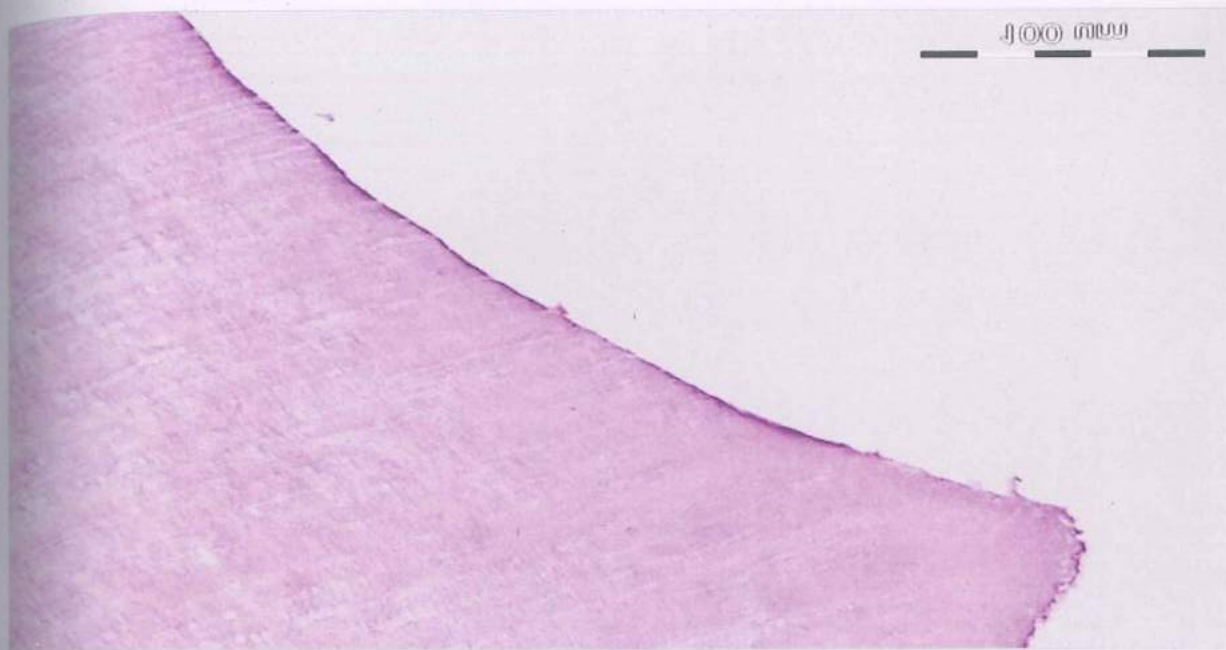
Сл.9. Поголемо зголемување од истиот препарат каде се забележуваат некротични делови на дентинот во различен степен (H.E 20X)



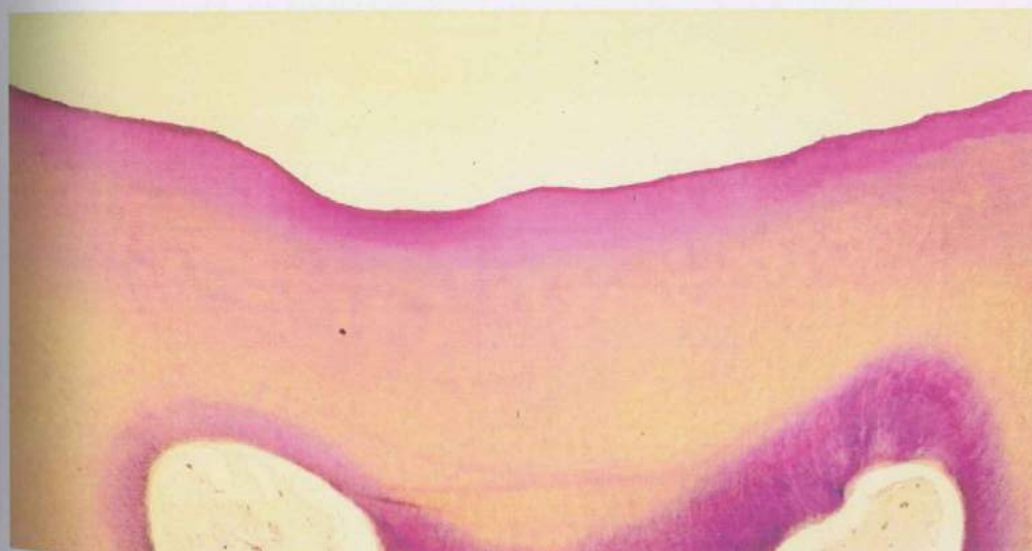
Сл.10. Масовни колонии на бактерии суперфицијално како и подлабок о во дентинските тубули. (Brown-Bren 20X)



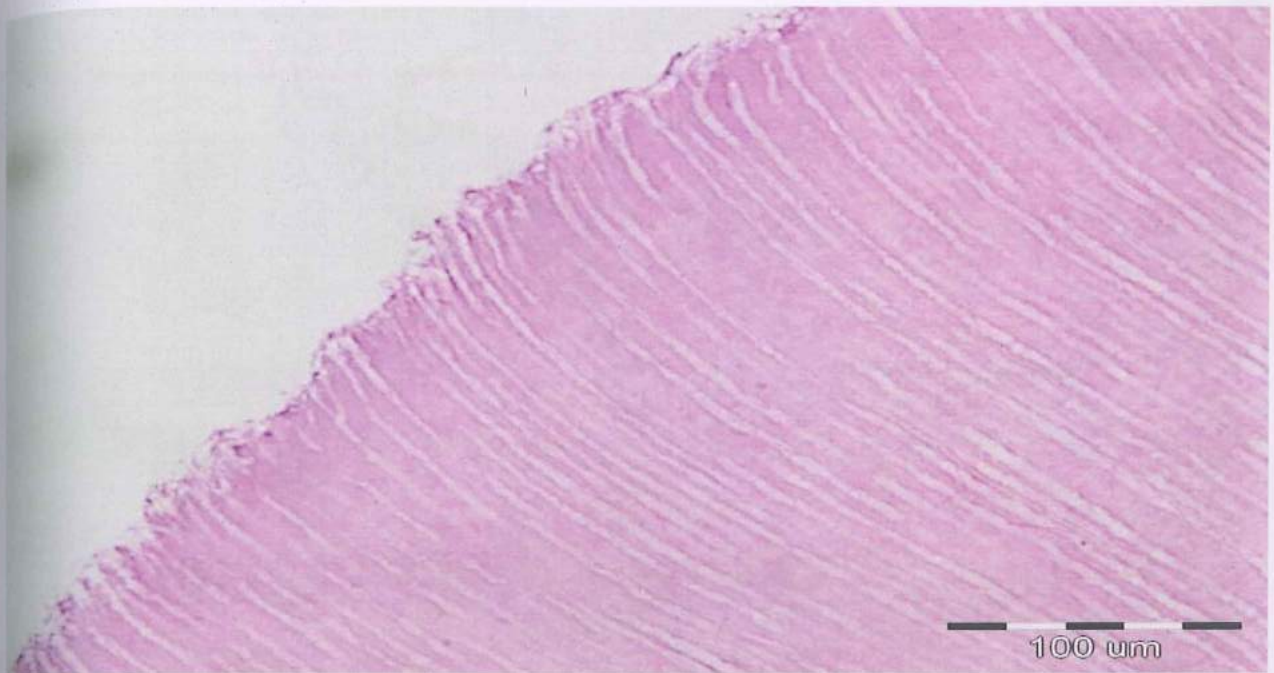
Сл11. Истиот препарат на поголемо зголемување. (Brown-Bren 40X)




12. Рамно дно, мазни ивици на кавитет и впечатливо термичко оштетување на дентинот по механичка елиминација на кариес. Не се забележува присуство на бактерии (H.E 10X)



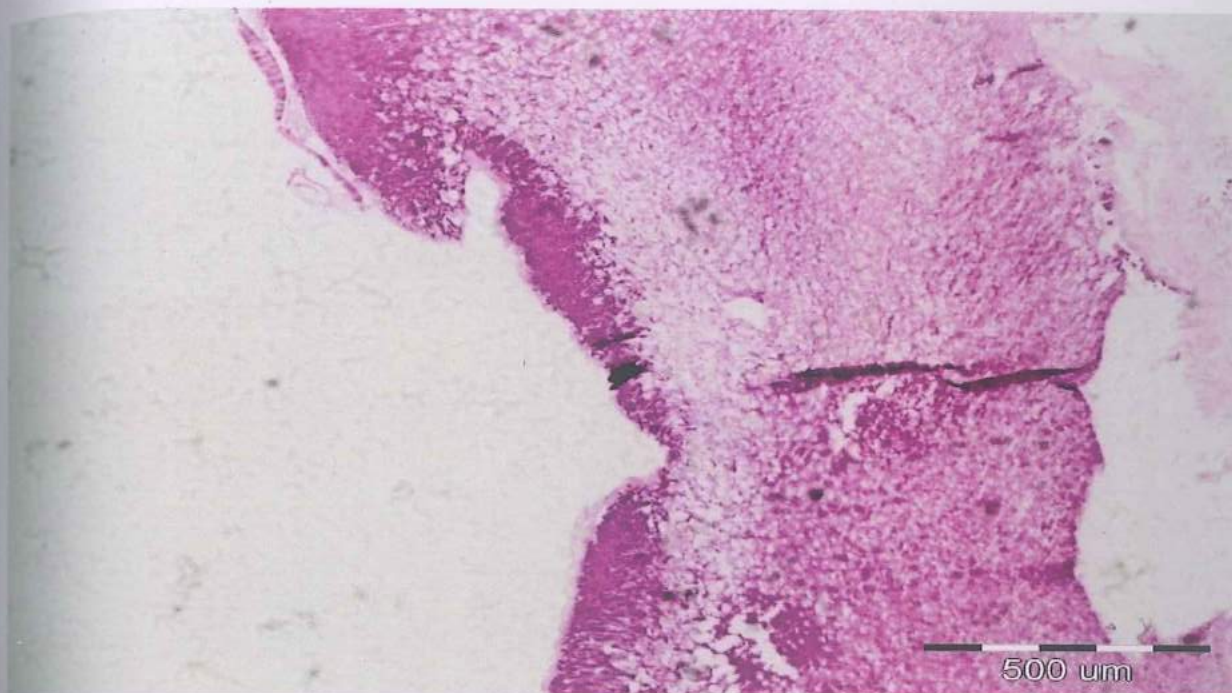
Сл.13. Хистолошка слика на дентин по отстранување на кариес со класичен метод. По целата должина на дното на кавитетот видливи се знаци на оштетување на дентинот заради ослободената топлина од машинската препарација. Не се забележуваат бактериски колонии (Brown i Brenn, 40X)



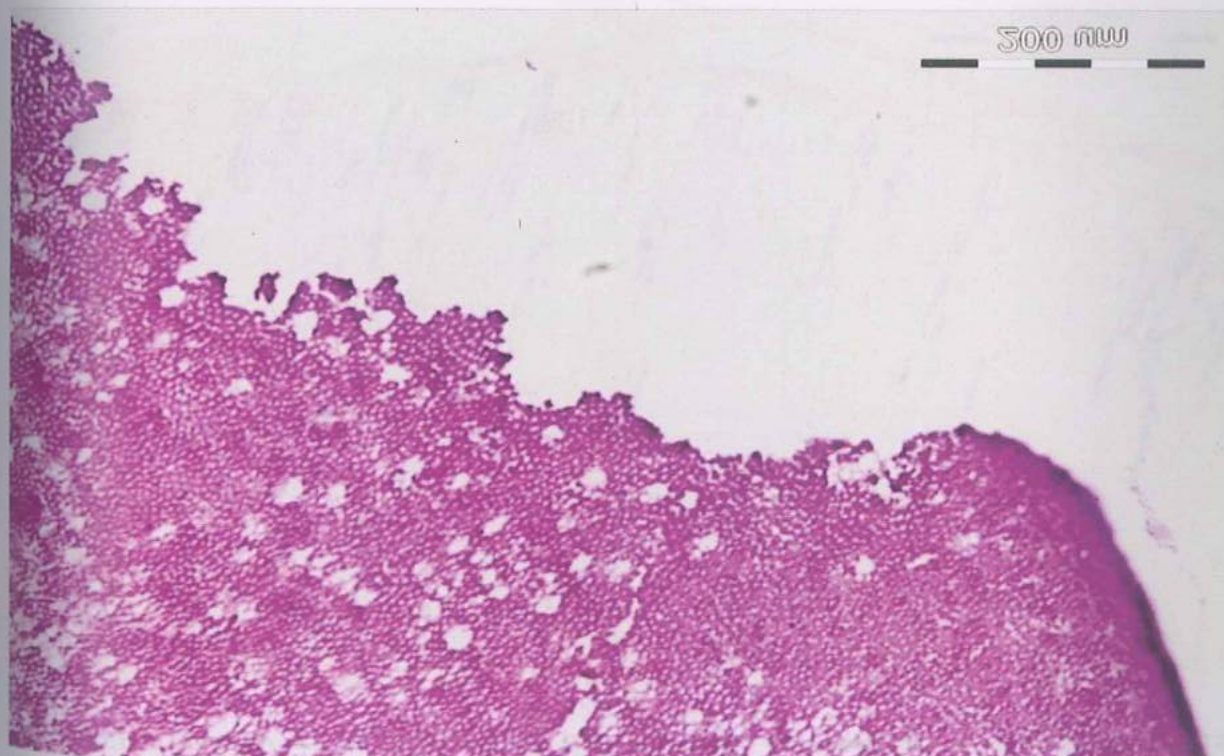
14. Дно на кавитет по механичко одстреанување на кариесот. Се забележува рамно дно и дентински тубули без бактерии. (H.E 10X)



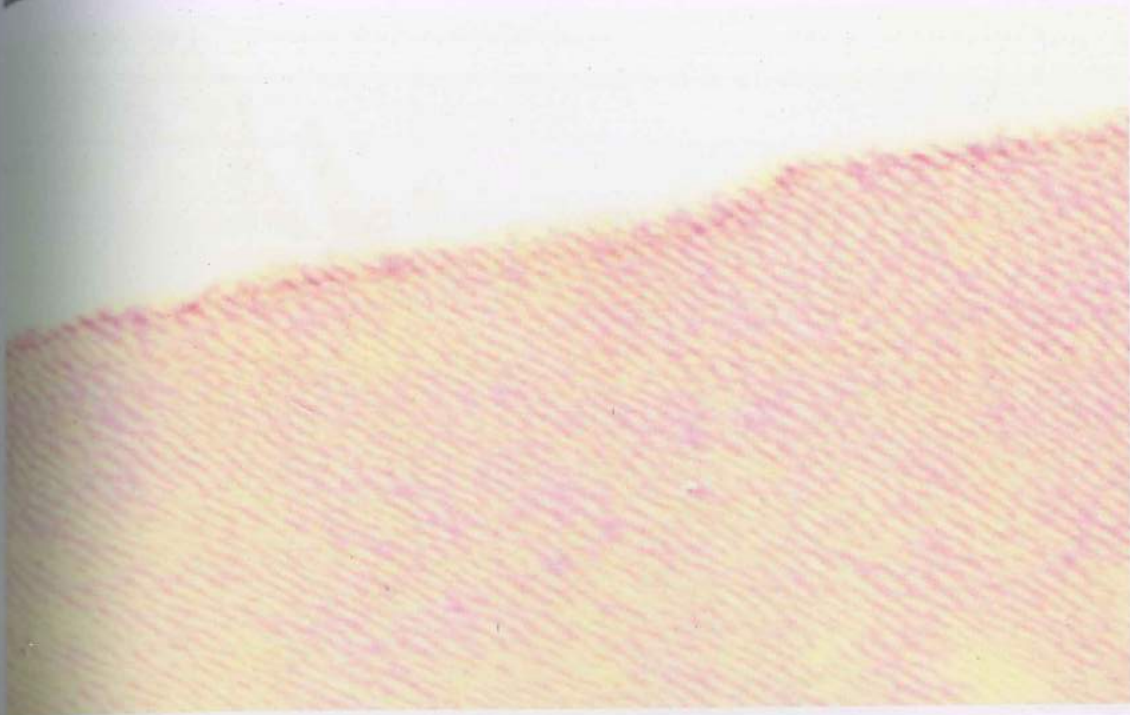Сл.15. Истиот препарат боен по Brown-Bren каде е забележливо одсуството на бактерии во дентинските тубули (Brown-Bren 10X)



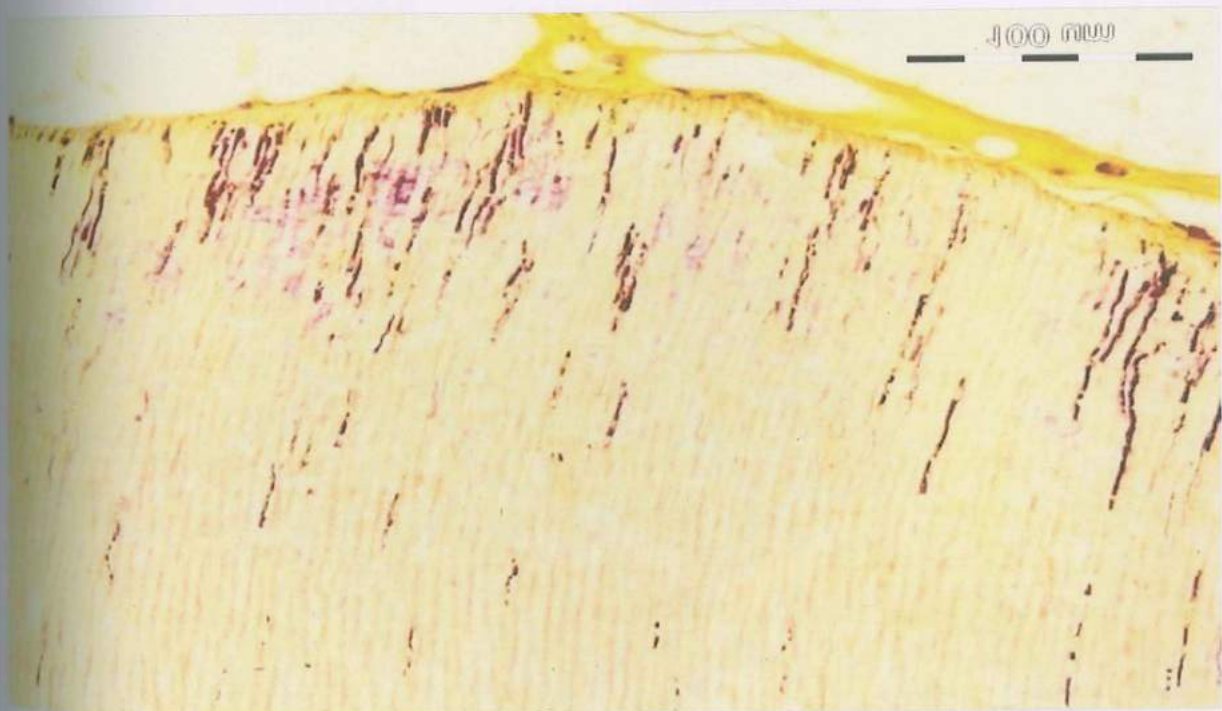
Сл.16. Хистолошка слика на дентинот по отстранување на кариесот со хемо-механичката метода.. Се гледа нерамно дно после отстранување на кариесот со примена на Carisolv. (H.E 4X)



Сл.17. Хистолошка слика на дентинот по отстранување на кариесот со хемо-механичката метода .Повторно се гледа нерамно дно по хемо-мех. Обраб. На кавитетот. (H.E 10X)



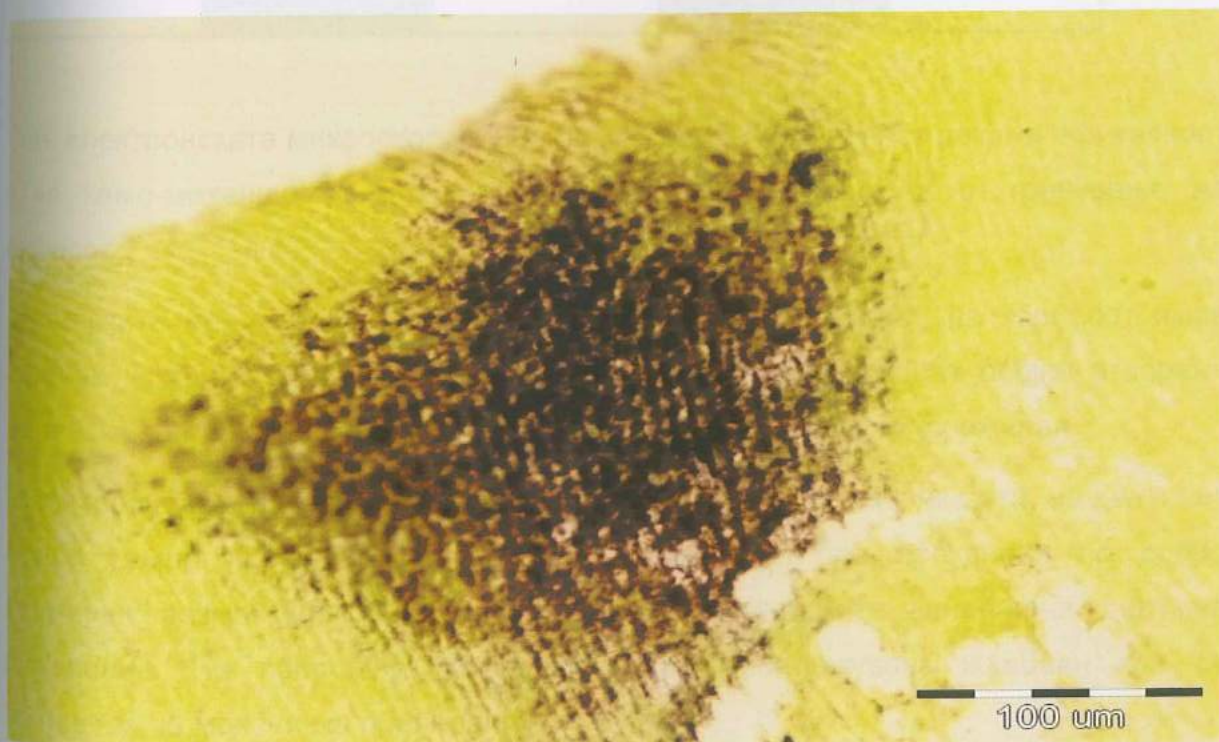Сл.18 Хистолошка слика на дентинот по отстранување на кариесот со хемо-механичката метода. Бактериски колонии не се забележуваат. (Brown i Brenn, 200x)



Сл.19 Хистолошка слика на дентинот по отстранување на кариесот со хемо-механичката метода. Впечатливо е присуството на бактерии во дентинските тубули. (Brown- Bren 10X)



Сл.20. Хистолошка слика на дентинот по отстранување на кариесот со хемо-механичката метода. Се забележува мноштво на бактерии во дентинските тубули. (Brown i Brenn, 200x)



Сл 21. Хистолошка слика на дентинот по отстранување на кариесот со хемо-механичката метода. По отстранување на кариес со Carisolv кај кавитет со длабок кариес, се гледа присуство на резидуален фокус на бактериски колонии во денталните тубули (Brown- Bren 10X)

3.3 Скен електронска микроскопија

Со помош на скен електронски микроскоп (SEM) анализирани се вкупно 20 примероци (Табела 33).


Табела 33. Дистрибуција на примероци употребени во (SEM) анализа

Тип на заб	Експериментална група		Контролна група	
	N	%	N	%
Инцизиви	2	20,00	1	10,00
Клињаци	1	10,00	2	20,00
Премолари	4	40,00	2	20,00
Молари	3	30,00	5	50,00
Вкупно	10	100,00	10	100,00


Скен електронската микроскопија на примероците на дентинот покажа ефикасност и на хемо-механичкиот и од конвенционалниот метод на отстранување на кариесот.

Дентинските примероци по хемо-механичкото отстранување на кариесот имаа нерамни и рапави површини. Долж целиот кавитет се гледаат бројни отворени дентински каналчиња. Размачканиот слој беше незначително формиран.


По отстранување на кариесот со машински инструменти, површината на дентинот имаше рамна површина. Сидовите на кавитетот беа прекриени со добро формиран размачкан слој, а отворите на дентинските каналчиња делумно оклудирани. На површина на дентинот се забележуваат жлебови кои се последица на механичка препарација.




Сл 22. СЕ микрографија на дентинот после еднокртна примена на Carisolv за елиминација на кариесот. Се забележува неправилна површина на дентинот и многубројни отворени дентински каналчиња. Има присуство на размачкан слој (1000 x)



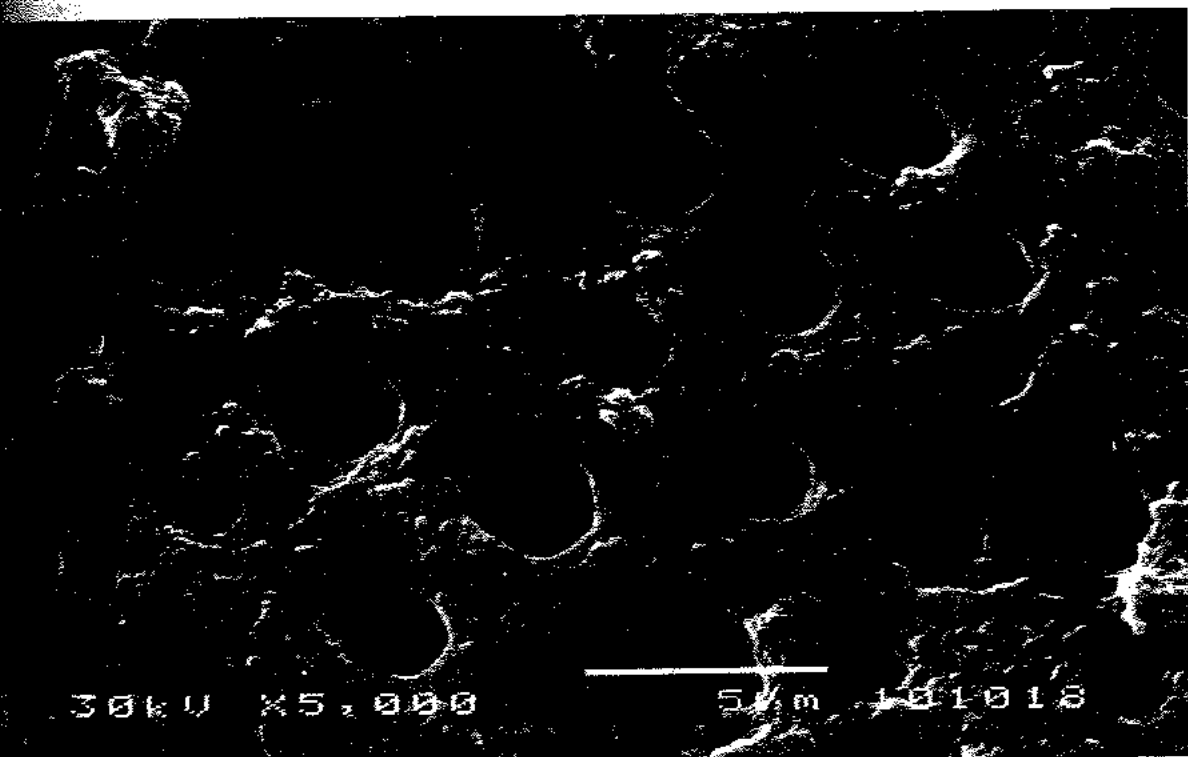
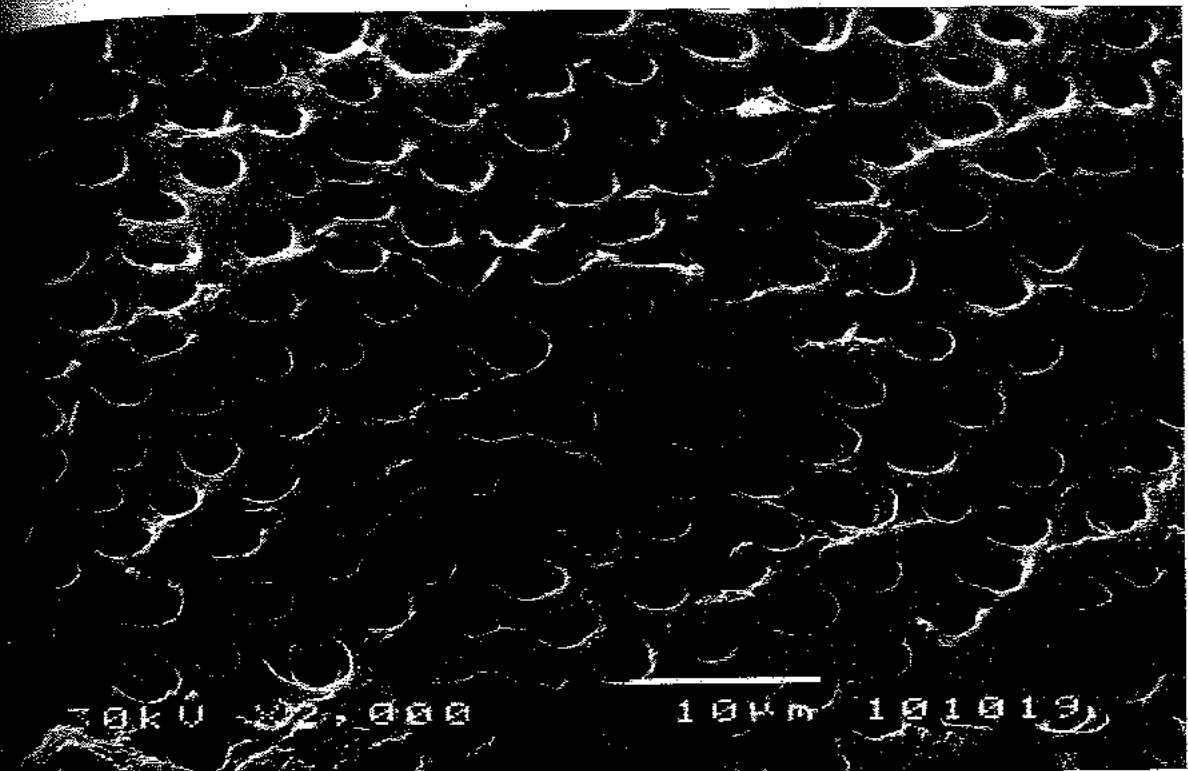
Сл 23. СЕ микрографија на дентинот после еднокртна примена на Carisolv за елиминација на кариесот. Површината на дентинот е нерамна а меѓу многубројните отворени дентински каналчиња се забележува нецелосно отстранет размачкан слој. (1500 x)





Сл 24. СЕ микрографија на дентинот после хемиско-механичка елиминација на кариесот. Голем број на отворени дентински каналчиња со незнатно присуство на размачкан слој. (750 x)



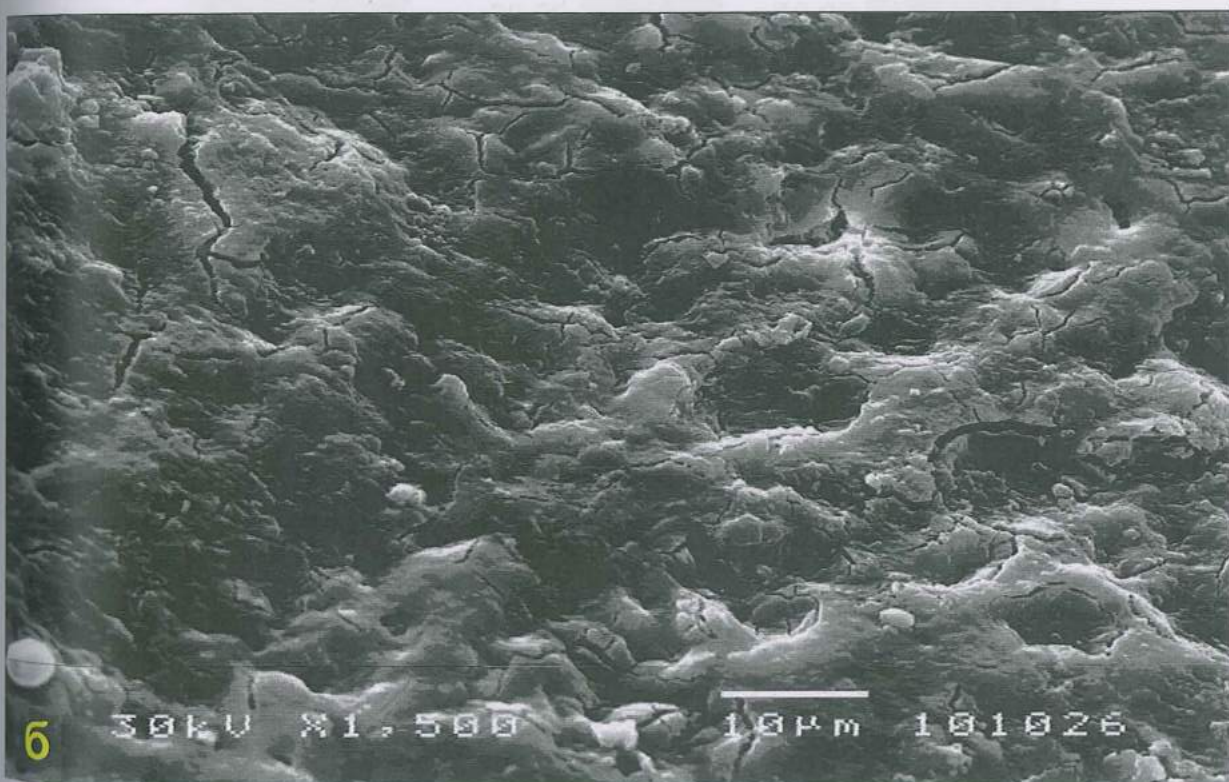

Сл 25. СЕ микрографија на дентинот после хемиско-механичка елиминација на кариесот. Голем број на отворени дентински каналчиња со незнатно присуство на размачкан слој (2000 x)



26.a,b SE микрографија на дентинот после хемиско-механичка елиминација на кариесот. (a) 200x, (b) 5000x. Број на отворени дентински каналчиња со незнатно присуство на размачкан слој а(200 x), б(5000 x)



Сл 27.а,б СЕ микрографија на дентинот после елиминација на кариесот со машински инструменти. Површината на дентинот е со изразени бразди кои се последица на механичката препарација. а(2000 x), б(1000 x)



Сл 28.а,б СЕ микрографија на дентинот после елиминација на кариесот со машински инструменти. а. Присутни жлебови на површината на дентинот по механичка елиминација на кариес (150 x), б. Оклудирани дентински каналчиња по механичка кариес елиминација(1500 x)

2.4 Микроморфолошки промени предизвикани од Carisolv на здрав, деминерализиран и кариозен дентин - СЕМ анализа

Во овој дел од експерименталната студија беа вклучени 20 здрави заби и 10 со отворени кариозни лезии без заболувања на пулпиното ткиво, екстрахирани поради ортодонтски или протетски причини. Кај здравите заби ќе се отстрани емајлот на сите 20 примероци.



Табела 34. Дистрибуција на примероци употребени во (СЕМ) анализа

Тип на заб	Здрави заби		Здрави заби		Кариозни заби	
	Carisolv		H ₃ PO ₄ + Carisolv		Carisolv	
	N	%	N	%	N	%
Инцизиви	1	10,00	1	10,00	2	20,00
Очњаци	3	30,00	1	10,00	1	10,00
Премолари	4	40,00	5	50,00	3	30,00
Молари	2	20,00	4	40,00	5	50,00
Вкупно	10	100,00	10	100,00	10	100,00



На скен електронските микрографии ...не се забележуваат значајни разлики меѓу структурата на фрактурираните дентински површини на кои директно беше аплициран Carisolv и оние кај кои не немаше никаков предходен третман.

Третманот со фосфорна киселина предизвика деминерализација на дентинската површина оставајќи 3-5 μ m цврст слој на компактно поставени колагени влакна. По 20 минутна експозиција на Carisolv не беа забележани ниту микроморфолошки промени во цврстината на овој слој на деминерализиран дентин

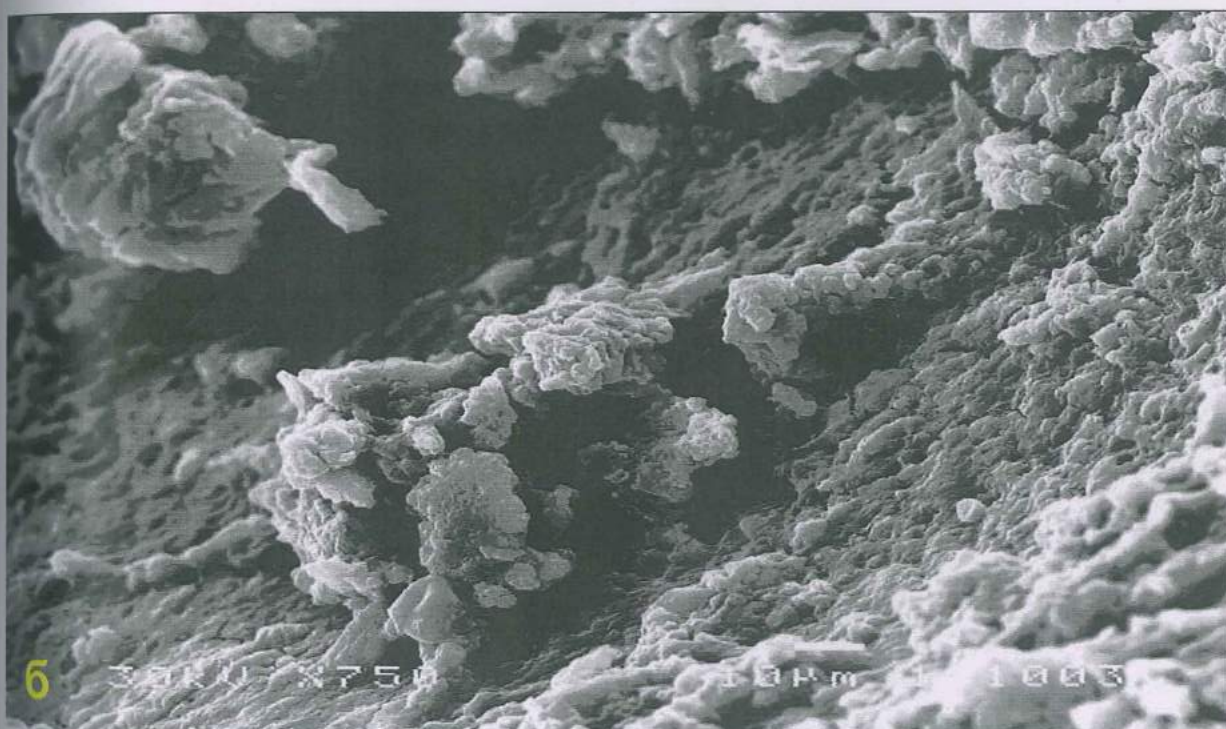
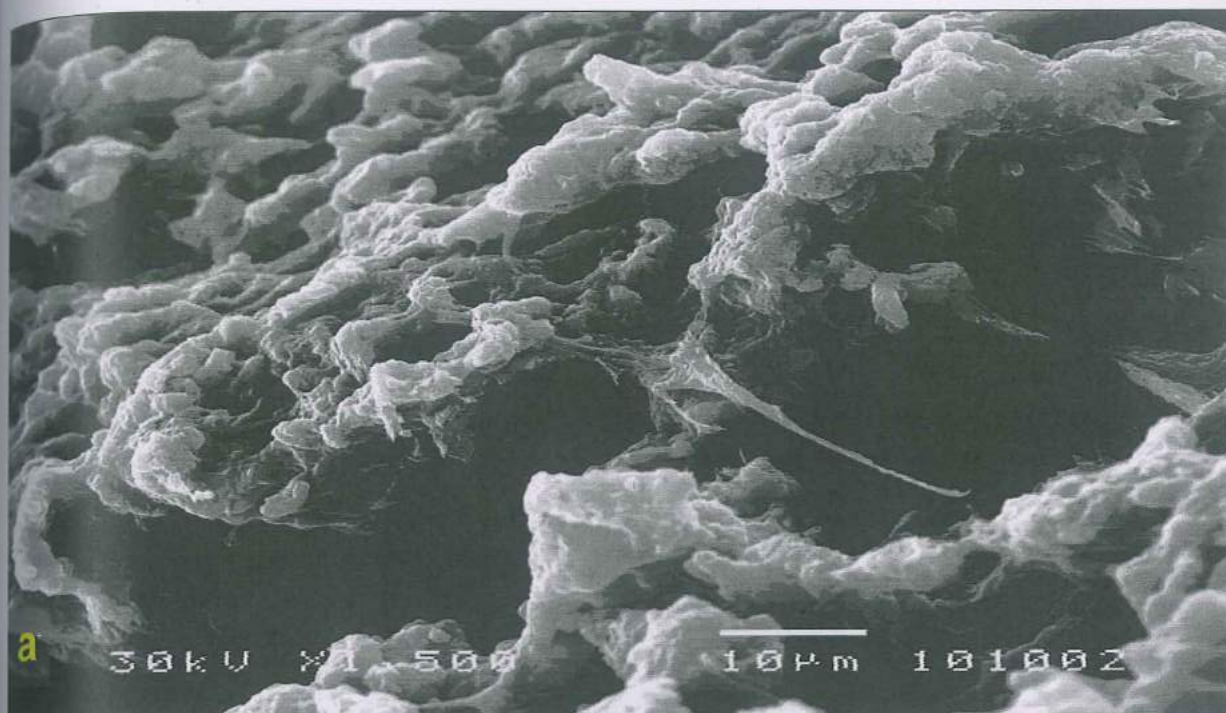
Кај кариозните заби дентинот е деминерализиран а колагените влакна се со нарушена структура и целосно денатурирани. По апликација на Carisolv врз кариозните дентински површини, денатурираниот дентин беше парцијално растворен и делумно одстранет.



Сл 29.а Здрав дентин без никаков третман (1500 x) ; б Здрав дентин по 20 минутна експозиција на Carisolv.(1500 x)



Сл.30 а.Дентинска површина по 30 сек. третман со H_3PO_4 . Впечатлива е нарушената структура на колагенот поради деминерализација.(2000 x) б. Деминерализиран дентин по 20 мин. експозиција на Carisolv (5000 x)



Сл.31 а. Кариозен дентин, денатурирани колагени влакна.(1500 x) б.По 20 мин експозиција на Carisolv, денатурираниот дентин беше парцијално растворен и одвоен од здравиот дентин. (750 x)

Дискусија

8 Дискусија

Клиничко испитување на ефикасноста на хемо-механичкиот начин на елиминација на кариес

Ефектот на системите за хемо-механичко отстранување на кариесот можеби е подобен токму од желбата на пациентите кариесот да се отстранува безболно, брза употреба на машини и со помалку непријатни сензации во тек на работата. (50) Најчестата предрасуди се можеби најчеста причина за одложување на посетите на стоматолог како и на редовните контроли. Податоците кои ги добивме од испитаните во врска со нивната редовност за посета на стоматолог, укажуваат на поголем број од нив (63,3% од експерименталната и 76,7% од контролната група) немаат навика за редовните годишни контроли, а како најчести причини за одложување на посета на стоматолог наведуваат поголеми или помали болни сензации во пределот на забите или гингивата (Табела 3 и графикон 3).

Од ова истражување утврдено е дека повеќето испитаници (63% од експерименталната и 33 % од контролната група) имаат негативен став кон посета на стоматолог пред се заради непријатноста при примена на машински ротирачки инструменти во тек на стоматолошките интервенции. (табела 4 и графикон 4). (12, 6) и сор.(88) изнесуваат податок дека 80 % од вкупната популација понекогаш доживуваат појаки или послаби непријатни сензации при посета на стоматолог. Утврдено е дека многу страв кај пациентите предизвикува отстранувањето на кариесот со машински инструменти, инекционата апликација на локален анестетик, како и екстракција на забите (12, 6). Кај одреден број пациенти (од 5% до 14 %) стравот е толку изразен, што тие упорно ги избегнуваат стоматолошките посети (88). Потеклото на тн. дентофобија се објаснува со повеќе хипотези : присуство на психолошки заболувања како што се неурозите, поранешни непријатни искуства, лош однос стоматолог-пациент, недоволна едукација за здравствена култура како и негрижа за сопственото здравје (52). Од тие причини уште во најраниот период при првите посети на стоматолог пациентите треба да се ослободат од стравот од стоматолошки интервенции, за да во иднина посетата на стоматолог ја гледаат како позитивно искуство.

времените концепти за безболна стоматологија често ја вклучуваат и апликацијата на анестезија како средство за обезболување, но сепак мора да се напомене дека не е секогаш неопходна и медицински индицирана. Податоците кои се добиваат од анкетните листови на пациентите, говорат дека 56,7% испитаници од експерименталната и 83,3 % од контролната група во тек на дотогашните посети на стоматолог, примиле локална анестезија на нивно барање. Статистички значително е поголем бројот на пациенти кои бараат апликација на анестезија пред стоматолошкиот третман заради избегнување на болката и непријатните сензации, во споредба со оние кои анестезијата не ја сметаат за неопходна (табела 5 и графикон 5). Меѓу пациентите од контролната група доминираше негативен став кон анестезија 64%, а 16 % од оваа група имаат страв од игла и чувствуваат непријатност заради трнење на гингивата или јазикот. (табела 6 и графикон 6) Во експерименталната група локален анестетик најчесто не беше индициран пред почеток на терапевтската процедура, со цел да се проценат ситуациите непријатни сензации кои би можеле да се јават во тек на апликација на кариесот со Carisolv системот. Бидејќи хемо-механичкото отстранување на кариесот во најголем број од случаите беше безболно, или проследено со благи болки, локална анестезија кај испитаниците од експерименталната група не употребивме, што е во согласност со други клинички истражувања на Carisolv системот (21, 31, 32, 52, 56, 70, 75, 80, 81). Фактот дека примената на хемо-механичкиот метод најчесто овозможува избегнување на апликација на локални анестетици, го прави овој метод посебно погоден за употреба во група на анксиозни и медицински хендикепирани пациенти кај кои примената на локални анестетици е контраиндицирана (56, 74).

Можноста за безболно отстранување на кариес без претходна апликација на локална анестезија е голема предност на хемо-механичкиот метод. Тоа се должи на селективното дејство на Carisolv гелот на кариозно изменетиот дентин, на отсуството на термални стимулации, притисок и вибрации кои се развиваат при механичка препарација. При апликација на изотоничниот Carisolv гел на дентинската површина изостануваат термални и осмотски дразби на пулпиното ткиво, бидејќи средството ја има температурата на телото (74). Специфичната

техника на отстранување на кариесот со помош на рачните Carisolv инструменти, дополнително допринесува за безболноста на третманот, бидејќи нивните сечила го одлуштуваат само кариозното ткиво без оштетување на здравиот дентин (28).

Сите пациенти од експерименталната група претходно имале искуство со машинско отстранување на кариесот, со што беше овозможено директно да ги споредуваат двете техники на кариес елиминација. Сознанието дека се работи за нова и безболна метода, со чија примена се избегнуваат ротирачките машински инструменти и локална анестезија, поволно делуваше на поголем дел од нив, така да 80 % од испитаниците изразија задоволство од применетиот третман. Пациентите кои дадоа предност на конвенционалниот метод, како причина најчесто ја наведуваа токму должината на траењето на третманот (Табела 20 и графикон 20). Поголем дел од клиничките студии наведуваат слични резултати (28, 52, 75).

Прегледот на литературата укажува на интересен податок за перцепцијата на пациентите во врска со времетраењето на третманот: значаен процент од испитаните имале впечаток дека елиминацијата на кариесот по хемо-механички пат трае пократко или можеби исто како и отстранување на кариес со класичниот метод. Тоа е веројатно последица на впечатокот дека третманот е попримателен заради одсуство на звуци, вибрации и болка во тек на кариес елиминацијата (28), што пациентите ги прави поопуштени (84). Maragakis и сор. (70) го примениле овој начин на отстранување на кариес кај деца од кои 94 % имале впечаток дека хемо-механичкото отстранување на кариесот трае подолго. Разликата во возраста на пациентите е најверојатно пресудна во однос на субјективното мислење за долготрајноста на третманот. Малите деца имаат знатно намалена толеранција во тек на стоматолошките интервенции во однос на возрасните пациенти или адолесценти, и многу брзо се замараат (70, 83). Од друга страна Ansari и сор. (2) наведуваат дека продолженото времетраење на хемо-механичкиот метод не се одразило негативно на ставот на децата кон новиот начин на отстранување на кариесот.

Од клинички аспект, како недостаток на хемо-механичкиот метод всушност се смета значително подолгото време потребно за потполно отстранување на кариесот. На траењето на тераписката процедура влијаат повеќе фактори: елиминацијата на кариесот се врши со рачни инструменти, потребно е одредено време за хемиска реакција меѓу Carisolv и патолошки изменетиот дентин, неопходност од испирање на гелот заради инспекција на кавитетот, а потоа и негова повторна апликација (54). Од друга страна, примената на локална анестезија не е потребна. Имајќи предвид дека за апликација и постигнување на полн анестетички ефект се потребни 5-10 минути, со нејзино избегнување вкупното траење на третманот се приближува до времетраењето на класичниот метод на кариес елиминација (1, 58, 62).

Времето потребно за хемо-механичкото отстранување на кариесот незначајно се разликува кај различните типови на заби (Табела 10а). Просечното (средното) времетраење на третманот се движеше околу 10 минути кај очњаци и премолари до 11 минути кај молари (Табела 10 графикон 10). Кај контролната група каде кариесот беше отстрануван со машински инструменти, просечното времетраење на отстранувањето на кариесот се движеше од 3 минути кај инцизивите до 8 минути кај моларите (Табела 11 и графикон 11). Од добиените резултати можевме да констатираме дека отстранувањето на кариесот со конвенционалната метода траеше значајно пократко време кај инцизивите споредено со премоларите, и високо значајно пократко во споредба со моларите, а не се разликуваше значајно меѓу премоларите и моларите (Табела 11а).

Просечното времетраење на препарациите на поединечните класи на кавитетите во рамките на експерименталната група се движеше од 8 минути за кавитети од III класа до 13 минути за групата кавитети од II класа (Табела 17 и Графикон 17).

Високо значајна разлика во траењето на хемо-механичкото отстранување на кариесот постоеше меѓу кавитетите од I и V класа што може да се објасни со фактот дека кавитетите од V класа се попрестални за обработка што е во согласност со испитувањата на Erikson и sor.(28). (табела 17а)

Компарирајќи ги податоците за времетраењето на двете методи кај секоја од класите поединечно, увидовме дека кај кавитетите од I, II и V класа, времето на кариес елиминација со системот Carisolv трае значително подолго од истото регистрирано за кавитетите од контролната група каде кариесот беше отстрануван со машински инструменти (Табели и графикони 12a, 13a и 16a).

Во ова истражување, ефикасноста на отстранувањето на кариесот, проценета е на основа на стандардните клинички параметри- инспекција под вештачко осветлување и сондирање. Помошни средства за детекција на кариес не беа користени, за да се симулираат услови од секојдневната стоматолошка пракса. Ур и сор. (109) докажале дека боите за детекција на кариес не се секогаш валидни, а визуелните и тактилните критериуми се сосема задоволителни за проценка на кариес-статусот на дентинот (107). Со помош на основните клинички параметри беше докажан ефикасноста на хемо-механичкиот метод на отстранување на кариес со помош на системот Carisolv. Кај 86,7 % од случаите каде за отстранување на кариозното ткиво беше користен овој метод, беше постигнато потполна елиминација на кариесот, а кај преостанатите 13,3 % кариозната лезија беше делумно санирана. Yazici и сор. (105) со патохистолошка анализа откриле резидуален кариес во предел на емајло-дентинската граница по примена на хемо-механичкото отстранување на кариесот кај 43%, а Cederlund и сор.(19) дури кај 60% примероци. Kakaboura и сор. (52) забележале дека тешко се постигнува отстранување на кариес со помош на Carisolv системот на места како што се дистални површини на бочни заби и кај подминирани површини, заради дизајнот и непристапноста на рачните инструменти. После хемо-механичкото отстранување на кариесот површината на дентинот е заматена и без боја, што може да предизвика потешкотии во проценка на кариес статусот на кавитетот. Апсорпцијата на компонентите на Carisolv гелот, може да ја промени конзистенцијата и оптичките карактеристики на дентинот (52) Бидејќи тн златен стандард за клиничка проценка на кариозниот статус на дентинот се уште не е утврден (105), ефикасноста на Carisolv системот можеби посоодветно се докажува со различни *in vitro* истражувања, со кои е докажано дека методата овозможува адекватно отстранување на кариозниот дентин без непотребно

ограничување на здрав или заостанување на кариозен дентин (5, 9, 24, 44, 45, 49, 97, 103). Во ова истражување поголемиот број од кавитетите беа достапни за директна обработка со рачни Carisolv инструменти, но во клиничката пракса кариозните лезии често не се пристапни, па заедно со хемо-механичката метода потребна е примена и на ротирчки машински инструменти. Забележано е дека за успехот на почетни кариозни лезии, хемо-механичката елиминација на кариесот е најпогодна што е во согласност со заклучоците на Chaussain-Miller и сор. (21). Од друга страна пак, заради селективното дејство на кариозниот дентин овој метод го намалува ризикот од јатрогено отварање на пулпата и потиснување на кариозните маси во случај на длабоки кавитети. Dammaschke и сор. (24) напоменуваат дека гелот не продира низ здравиот дентин и не постои опасност од оштетување на пулпиното ткиво. Зради тоа поставувањето на правилна индикација за примена на Carisolv системот е многу важно.

Многу in vitro испитувања од проследените литературни податоци укажуваат дека директниот контакт на Carisolv гелот и пулпиното ткиво, нема никакви негативни последици (23, 110). Dammaschke и сор. (23) ги проучувале ефектите при изложување на пулпа од заби на стаорци на краткотрајно дејство на Carisolv гел (4, 10 и 20 минути). Со светлосен микроскоп била уочена појава на коагулциона некроза на клетките од пулпата како резултат на алкална хидролиза под дејство на радикалите $OS\dot{C}$ и $OH\dot{C}$ ослободени со дисоцијација на $NaOCI$ во телесните течности. Длабочината на пенетрација на радикалите зависи од пуферскиот капацитет на пулпината течност, а према наодите на истата студија нивното пенетрирање се прекинува во тек на првите минути од контактот меѓу Carisolv гелот и пулпиното ткиво. На тој начин зоната на пулпиното оштетување била ограничена на оклузалната третина од коронарниот дел на пулпата. Во колагените влакна од екстрацелуларното ткиво на пулпата и цврстите забни ткива не биле забележани никакви промени. Vulut и сор. (14) вршеле испитувања во кои ја изложувале пулпата на хумани премолари, на десетминутно дејство на Carisolv гел, а потоа ја прекривале со тефлонски дискови кои представуваат инертен материјал. Со светлосна микроскопија во примероците на забите екстрахирани од ортодонтски причини после 7 дена воочена е блага и ограничена инфламација на

ивото, додека после месец дена во 90% од примероците воспалителните промени биле уште послабо изразени, а само кај 10% од случаите било откриено ограничено хронично воспаление. По отстранувањето на кариесот од кавитетите со употреба на конвенционалниот или хемо-механичкиот метод, беа аплицирани амалгамски, композитни или гласјономерни полнења (Табела 21 и графикон 21).

Врз основа на опсервациониот период од 6 и од 12 месеци, беше утврдено дека методот на препарација на кавитетот нема влијание на опстанокот на различните полнења во усната празнина. (табела 22 и графикон 22 и 22а). Nevrin i Karlén (77), Zimmerman и сор (111) и Fure и сор. (31 и 32) во своите испитувања со дванаесетмесечен опсервационен период, покажале добри клинички особини на композитните или гласјономерните полнења аплицирани по хемо-механичкото отстранување на кариесот. Податоците од литературата укажуваат дека хемо-механичкиот метод на кариес елиминацијата нема негативно влијание врз адхезијата на стоматолошките материјали. Тоа го потврдуваат испитувањата на повеќе автори (16, 20,47,48, 85).

Сепак треба да се земе предвид дека на опстанокот на полнењата во усната празнина во голема мера влијаат и индивидуалните фактори како што се оралната хигиена, режимот на исхрана како и мотивацијата на пациентот (7).

8.2 Експериментално испитување на ефикасноста на хемо-механичкиот начин на елиминација на кариес

За проценка на делотворноста на хемомеханичкиот начин на отстранување на кариесот, од голема важност се различните *in vitro*. испитувања кои овозможуваат стекнување на комплетна слика за севкупната ефикасност на третманот.

8.2.1 Микробиолошка анализа на примероците од дентинскиот детритус

При екскавација на кариозните маси заедно со некротичниот дентин се отстрануваат и многу микроорганизми, но со вообичаените клинички, тактилни и

микроелни критериуми не е можно да се дијагностицира длабочината на продирањето на бактериите во дентинот. Резимирајќи го овој проблем, Kidd (58) заклучил дека најчесто не е можно да се отстрани целиот инфициран дентин според согледувањата на , Kidd (57) и Björndal (13) по адекватно затварање на кавитетите, доколку бројот на бактериите во сидовите и на дното на кавитетот е помал од 100 CFU, нема да се појават компликации, па тоа го сметаат за клинички незначајно ниво на инфекција на дентинот.

Azrak и сор. (7) во своите испитувања укажуваат дека нема зависност меѓу длабочината на кариозната лезија и бројот на бактериите на дното на кавитетот, по отстранување на кариесот со помош на Carisolv системот. Наспроти овие испитувања, Marković и сор докажале пак, дека односот на кариозната лезија спрема пулпата значајно влијае на бројот на бактериите на дното од кавитетите после хемо-механичкото отстранување на кариесот. Разликата во бројот на бактериските колонии меѓу кавитетите од класата caries media и кавитетите од класата caries profunda, била сигнификантна.

Во нашето истражување проценката на бројот на бактериите вклучуваше земање на примероци од дентинот со стерилни борери. За да се избегне негативното влијание на топлината или воденото ладење врз микробниот состав на дентинот, бројот на вртежи при земање на дентинските примероци беше сведен на минимум.

Екскавацијата на кариозниот дентин доведува до редукција на бројот на микроорганизмите, што секако представува важен чекор во стопирање на кариозниот процес (61).

Во оваа студија забележана е значајна разлика меѓу бројот на бактериите во примероците на кариозниот дентин и примероците на здрав дентин, како по отстранување на кариесот со машински инструменти, така и по примена на хемо-механичката метода.

Бројот на бактериски колонии во почетните примероци од дентинскиот детритус се движеше меѓу 60 и 100 на мл дентин. Поранешни студии *in vivo*

показале дека во милиграм дентин одстранет во тек на препарација на кавитетите, се наоѓаат меѓу 10^6 и 10^8 бактерии (57). За започнување и ширење на кариозниот процес кај луѓето, најчесто се врзуваат бактерии од родот на *Lactobacillus* како и орални стрептококи. Со иницијацијата на кариозниот процес тесно се поврзани бактериите од видот *Streptococcus mutans*, додека лактобацилите имаат улога во негова прогресија (7, 60). Анализата на завршните примероци од двете групи покажа сосема блага инфекција (бројот на бактериските колонии значително помал од 100), или потполно одсуство на бактерии по препарацијата на кавитетите. Kneist и сор. вршеле квалитативни микробиолошки анализи при што направиле идентификација на бактериските соеви во препарираниот кавитет (59, 60). Најзастапени биле видовите на оралните стрептококи (*Str. mutans*, *Str. intermedius*, *Str. oralis*, *Str. mitis*, *Str. parasanguis*, *Str. salivarius*), видовите од родот *Actinomyces* (*A. naeslundii*, *A. israelii*, *A. odontolyticus*), видовите од родот *Lactobacillus* како и бактериите *Rothia dentocariosa*, *Propionbacterium*, *Bifidobacterium*. Испитувањата за ефикасноста на Carisolv системот во отстранување на кариесот кај трајните заби (66) даваат податоци за значителна редукција на вкупната анаеробна флора, како и бројот на оралните стрептококи по примената на хемо-механичката метода во споредба со конвенционалниот метод, додека во редукција на вкупната аеробна флора и лактобацилите, не биле приметени разлики. Овој наод се објаснува со антибактериското дејство на хлораминон кој представува активна супстанца на Carisolv формулата.. Kneist и сор. (61) во *in vitro* услови го докажале бактерицидниот ефект што Carisolv гелот го има врз најзастапените бактериски видови во кавитетот (*Streptococcus mutans*, *Streptococcus sobrinus*, *Actinomyces naeslundii*, *Lactobacillus casei*). Овие резултати покажуваат дека употребата на Carisolv системот обезбедува континуирана дезинфекција на преостанатиот кариозен дентин (71).

8.2.2 Патохистолошка анализа на дентинот

Патохистолошката анализа со помош на светлосен микроскоп е докажана метода за детекција на заостанатите бактерии во дентинот по препарација на

кавитетот (19). За разлика од микробиолошките методи кои овозможуваат квантификација на бактериските колонии, патохистолошките анализи на поголем број од пресеците на ткивата пружаат прецизен увид во распространетоста и точната локализација на бактериските колонии во дентинот.

Со анализа на патохистолошките препарати кај кавитетите со *caries media* и *caries profunda*, беше утврдено нешто почесто присуство на бактериски колонии во дентинските тубули на дно на кавитетот по хемо-механичкото отстранување на кариесот во споредба со машинската кариес елиминација, но без значајна разлика (Табели 31 и 32 и графикони 31 и 32). Нашите резултати се во согласност со резултатите од истражувањата и на други автори (19, 105).

Овие наоди можат да се објаснат со помалиот обем на препарација после употреба на Carisolv системот во споредба со машинската препарација, со чија примена се отстранува и дел од здравиот дентин во околина на кариозната лезија, во кој можат да се најдат многу заостанати бактерии. Но Yazici и сор. (105) почестото бактериско присуство го објаснуваат со особината на Carisolv гелот да го отстранува размачканиот слој, со што се овозможува директно потиснување на бактериите во дентинските тубули при обработка на кавитетите со рачните инструменти.

Микроорганизмите кои заостануваат во дентинот по препарација на кавитетот биле предмет на многубројни испитувања со кои е утврдено дека лактобацилите, стафиликоките и стрептококите испод полнењата можат да перзистираат дури неколку месеци после препарацијата, но дека во дентинските тубули бактерискиот опстанок е доведен во прашање заради неповолните услови за нивниот раст и метаболизам (90).

Во ова истражување припремата на примероците подразбираше и декалцификација на забните ткива. Бидејќи во текот на декалцификацијата доаѓа до губиток на емајло-дентинската граница (19), оваа структура не беше можно да се анализира. Cederlund и сор. (19), заклучиле дека по примена на хемо-механичка метода за отстранување на кариесот, во дентинот не се забележува

резидуален кариес, додека пак во емајло-дентинската граница, тоа бил многу чест наод. Flückiger и сор. (29) укажуваат дека по примена на Carisolv системот, постои тенденција за заостанување на кариозно ткиво околу емајло-дентинската граница. Yazici и сор. (105) во своите студии забележале значително почесто присуство на бактерии во дентинските тубули по хемо-механичка елиминација на кариесот, посебно во предел на емајло-дентинската граница.

Заради тоа посебно е важно да се обезбеди директен пристап до оваа структура, со комплетно отстранување на подминираниот емајл (на кого Carisolv телот не остварува хемиско дејство), за да може кариозната лезија во целост биде изложена на дејството на системот за хемо-механичка обработка на кариесот. (105).

Со помош на светлосниот микроскоп забележано е дека ѕидовите и дното на кавитетите по отстранување на кариесот со примена на Carisolv системот, се нерамни, со изразено неправилна структура, што се потврдува и со скен електронска микроскопија.

8.2.3 Скенинг електронска микроскопија на дентинот

Скенинг електронската микроскопија (SEM) е многу често користена метода за испитување на морфологијата на дентинот (4). Со нејзина употреба се добива псеудо тродимензионална слика за топографијата и составот на набљудуваната површина (100).

Резултатите од ова истражување се во согласност со повеќе предходни испитувања во кои со помош на SEM анализирана е дентинската површина, после хемо-механичко отстранување на кариесот (4, 8, 49, 50, 85, 91, 106). По неговата елиминација со употреба на Carisolv системот, површината на дентинот беше нерамна и порозна, со отворени дентински каналчиња, а размачканиот слој беше незнатно формиран (8, 49, 91, 106), или воопшто не се забележуваше. (4, 85). По отстранувањето на кариесот со машински ротирачки инструменти, дното и ѕидовите на кавитетот беа прекриени со забележителен размачкан слој (4, 8, 85,

91, 106). Тоа е аморфен слој составен од органски и неоргански материји со потекло од забните ткива и егзогени состојки како што се плунка, микроорганизми, крв и др. (54). Размачканиот слој е цврсто припоен за дентинот и не може да се отстрани со водено-воздушен спреј. Неговото присуство во кавитетот влијае на јачината на врската меѓу забните ткива и адхезивните стоматолошки материјали, па заради тоа мора да биде отстранет или модифициран пред поставувањето на полнењето.

При хемо-механичкиот начин на отстранување на кариесот со помош на Carisolv системот, гелот со лубрикантниот ефект ја помага механичката екскавација на кариесот со рачните Carisolv инструменти, а истовремено и по хемиски пат го раствара кариозниот дентин (8). Одсуството на размачканиот слој после хемо-механичкото елиминирање на кариесот, најверојатно е последица на специфичната техника на препарација без механички и термички ефекти (15), високата рН вредност на гелот (8), како и можноста за растварање на размачканиот слој со активната компонента на Carisolv гелот—натриум хипохлорит (45). Други истражувања пак укажуваат дека изложувањето на дентинската површина исклучиво на дејство на раствор на натриум хипохлорит, не само што не резултирало со отварање на дентинските каналчиња, туку напротив, најголем дел од нив биле оклудирани (37, 104). Додавањето на аминокиселини во Carisolv формулата допринесува во разложувањето на размачканиот слој, а со тоа и отварање на дентинските каналчиња. СЕМикроскопијата на дентинот на здрави перманентни заби кој бил изложен на дејство на Carisolv гел (47, 98) покажала отворени дентински тубули по отстранување на гелот, а површината на интертубуларниот дентин била рапава и делумно дентинот бил прекриен со размачкан слој.

Од друга страна, Cederlund и соп. (18, 19) наведуваат дека површината на дентинот по отстранување на кариесот со помош на Carisolv системот, како и после изложување на здрав дентин на дејството на Carisolv гелот, била мазна, прекриена со размачкан слој, со оклудирани дентински тубули. Тоа не се совпаѓа со нашите но и со резултатите на многу други автори (4, 8, 85, 91.) Овие

разултати не можат да се објаснат, и покрај тоа што протоколите на истражувањата на Cederlund и сор. биле исти или многу слични со протоколите на други испитувања на дентинската површина после хемо-механичко отстранување на кариес.

Во терапија на кариесот, морфологијата и составот на дентинот на препарираниот кавитет имаат влијание на адхезијата на реставративните стоматолошки материјали (25). Фактот дека по хемо-механичка елиминација на кариесот површината на дентинот е нерамна и рапава, без обемен размачкан слој, наведува на мислење дека примената на оваа метода би можела да обезбеди подобра адхезија на полнењето за забните ткива (8, 31, 26, 103, 108).

Кондиционирањето на дентинот со 35% фосфорна киселина, покажало знатно поголемо ниво на деминерализација на дентинот по хемо-механичкото отстранување на кариесот (7 до 8 μm) во споредба со деминерализација на дентинот по обработка на кариесот со машински инструменти (3,5-4,5 μm) или пак деминерализацијата кај здрав дентин (1,5-2 μm) (85). Оваа појава се објаснува со подлабоко продирање на кондиционерот во одсуство или присуство на тенок размачкан слој (82), како и со делумна деминерализација на внатрешниот слој на кариозниот дентин кој со примена на Carisolv системот не се отстранува (85).

Заради поголемиот обем на деминерализација на дентинот по хемо-механичкото отстранување на кариесот, најизразен хибриден слој се формира токму по овој начин на елиминација на кариесот (20). Хибридниот слој се создава кога деминерализираната дентинска површина (настаната како резултат на кондиционирање) е пратена со продор на сврзна смола. Комплетна адхезија се остварува со пенетрирање и полимеризација на сврзната смола во површинската зона на кондиционираниот дентин, со формирање на продолжетоци кои наликуваат на трнови кои се испреплетени со колагените влакна (113).

Carisolv системот сам по себе не е инвазивен и не ги оштетува здравите колагени влакна (24), но секогаш треба деа се има предвид дека прекумерна деминерализација на дентинот може да предизвика колапс на колагената

мрежа(95) и негативно да влијае на адхезијата на современите композитни материјали која се заснова токму на продирањето на композитната смола околу деминерализираните колагени влакна (16).

Повеќе автори укажуваат дека начинот на елиминација на кариес нема влијание на отпорноста кон експанзија или контракција на различни композитни системи (20, 42). Во литературата постојат знатно помалку податоци за влијанието на различните методи на препарација на кавитетите врз врзувањето на глас-јономер цементите за дентинот. Кондиционирање на дентинот со 20% полиакрилна киселина после хемо-механичко отстранување на кариесот, покажало дека доаѓа до оголување на колагената мрежа со помала количина на депонирани минерални кристали околу влакната, во споредба се дентинот каде кариесот се отстранувал со машински инструменти (85). Предпоставката дека намалената количина на калциум во дентинот по примена на Carisolv системот може негативно да се одрази на адхезијата на глас-јономер цементите не е потврдена. Wigrow и сор. (16) во своето истражување покажале дека хемо-механичката метода на елиминација на кариесот не делува на воспоставувањето на хемиска врска меѓу дентинот и конвенционалните глас-јономери.

8.2.4 SEM анализа на микроморфолошки промени предизвикани од Carisolv на здрав, деминерализиран и кариозен дентин

Способноста на Carisolv гелот селективно да го раствара размекнатиот и кариозен дентин, без да го оштети околното здраво дентинско ткиво, беше последниот дел од нашето истражување.

Се одлучивме ефектот од Carisolv гелот да се испита врз фрактурирани дентински површини, бидејќи тие се поосетливи на промени предизвикани од хемиски агенси, отколку дентинските површини прекриени со размачкан слој. По 20 минутната експозиција на здравиот дентин на дејство на Carisolv гелот, не беа забележани сигнификантни микроморфолошки промени во експонираната дентинската структура.

Времето на експозиција на дентинот го лимитиравме на 20 минути, бидејќи според производителот на ова средство тоа е временскиот интервал кога Carisolv гелот е активен веднш по апликацијата.

Wennerberg и сор. (103) во својата студија презентираат дека Carisolv гелот нема влијание на површинската топографија на здравиот дентин, или ако постојат одредени промени, тие се незначителни. Но сепак во цитираната студија не е јасно дефинирано кој дел од дентинската површина бил анализиран; дентин прекриен со размачкан слој или дел од дентин каде размачканиот слој не е присутен. Во секој случај нивните резултати се совпаѓаат со резултатите добиени од нашето истражување.

По кондиционирањето на дентинот со 35% фосфорна киселина, неговата структура осиромашува со минерали, побогата е со протеини, доаѓа до експонирање на колагените фибрили, а со сето тоа се зголемува и пермеабилноста на дентинот (41).

Во некои поранешни студии се истакнува дека внатрешниот (подлабокиот) кариозен слој од дентинот е незначително деминерализиран и дека содржи интактен органски матрикс со непроменета колагена мрежа, (64, 78), која според Kato и сор. (55) има потенцијал за реминерализација.

Од скен електронските микрографии евидентно е дека топографијата на веќе деминерализираниот дентин не се разликува значително ниту после 20 минутна експозиција на Carisolv гелот. Hapnig и сор. во нивното истражување со примена на трансмисиона електронска микроскопија (TEM), утврдуваат дека ова средство за хемо-механичка обработка, не предизвикува забележливо ултраструктурно растварање на веќе деминерализираната дентинска површина. Од тука и предпоставката дека третманот со Carisolv гелот можеби го заштитува интактниот колаген матрикс на дентинот кој може да биде рекалцифициран (45).

Од нашето испитување, на скен електронските микрографии делумно може да се забележи дека Carisolv гелот поседува потенцијал за хемиско растварање на денатурираниот кариозен дентин, без механичко делување, но сепак треба да се нагласи дека со SEM видлива е само површинската топографија на дентинот. Jørgensen и сор. (51), вршеле биохемиски анализи на резидуалниот дентин, после

хемо-механичката елиминација на кариесот. Во таа биохемиска студија укажуваат дека поголем дел од колагенот кој е составен дел од резидуалниот дентин на дното на кавитетот по хемо-механичкиот третман со Carisolv, е денатуриран (51).

При презентирањето на резултатите треба да се има предвид дека нашите *in vitro* испитувања, беа фокусирани само на хемиското дејство на Carisolv гелот врз здрав, деминерализиран или денатуриран кариозен дентин, без вклучување на механичката екскавација. Можеби евалуирањето на ултраструктурата на дентинската површина после комплетен хемоиски и механички третман за отстранување на кариес би биле цел на некои наредни испитувања.

Заклучоци

9 Заклучоци

На основа на резултатите од истражувањата можат да се изведат следните заклучоци:

1. Врз основа на клиничките испитувања може да се заклучи дека хемо-механичкиот метод за елиминација на кариес е ефикасна метода во клинички услови. Во некои случаи неопходно е да се применат и машински ротирачки инструменти заради обезбедување на пристап до кариозната лезија и давање на дефинитивен облик на кавитетот. Затоа многу е важно да се постави правилна индикација за примена на Carisolv системот.
2. Хемо-механичкиот третман најчесто е безболан, заради што и потребата за апликација на локални анестетици значително е редуцирана. Овој начин на елиминација на кариесот е помалку непријатен за пациентите, заради што може да се смета како метод на избор кај исплашени пациенти, кај медицински хендикепирани пациенти, каде локалната анестезија е контраиндицирана како и во детската стоматологија.
3. Од клинички аспект, како релативен недостаток на хемо-механичкиот метод се смета продолженото времетраење на третманот. Но ако се споредува со класичниот метод каде за обезболување се користат локални анестетици, сепак целокупното траењето на третманите нема многу да се разликува.
4. Со микробиолошката анализа забележано е подеднакво ниво на редукција на бројот на бактериски колонии во дентинот на дното на кавитетот по хемо-механичкото и по конвенционално отстранување на кариесот со машински инструменти.

5. Со патохистолошката анализа, со користење на светлосен микроскоп, не е забележано присуство на резидуален кариес после хемо-механичката елиминација на кариесот. Нивото на инфекција на преостанатиот дентин не беше сигнификантно поголем после примената на Carisolv системот во споредба со класичниот метод.
6. Со СЕМ утврдено е дека површината на дентинот по примена на хемо-механичкото отстранување на кариесот е нерамна, рапава, без размачкан слој и со многу отворени дентински каналчиња. Затоа се смета како погодна метода за адхезија на современите реставративни материјали.
7. СЕМ анализите на микроморфолошките промени на здрав, деминерализиран и денатуриран дентин, после апликација на Carisolv гелот, покажуваат дека нема речиси никаква промена кај здрав и деминерализиран дентин пред и по апликација на Carisolv гелот. Кај денатурираниот (кариозен) дентин постои селективно растварање и одделување на кариозниот од здравиот дентин.
8. Врз основа на изнесеното, може да се заклучи дека хемо-механичката метода за отстранување на кариес со помош на Carisolv системот, представува адекватна алтернатива на конвенционалните процедури за кариес елиминација и наоѓа место во доменот на современата минимално инвазивна стоматологија.

Литература

10 Литература

1. Ahn J, Pogrel MA. The effects of 2% lidocaine with 1:100,000 epinephrine on pulpal and gingival blood flow. *Oral Surg Oral Med Oral Pathol Oral Radiol Endod* 1998; 85: 197-202
2. Ansari G, Beeley JA, Fung DE. Chemomechanical caries removal in primary teeth in a group of anxious children. *J Oral Rehabil* 2003; 31: 773-779
3. Anusavice KJ, Kincheloe JE. Comparison of pain associated with mechanical and chemomechanical removal of caries. *J Dent Res* 1987; 66: 1680-1683
4. Arvidsson A, Carlsson L. SEM analyses of dentin surfaces. In Albrektsson T, Bratthall D, Glantz PO, Lindhe J: *Tissue Preservation in Caries Treatment*. Quintessence. London, 2001: 185-188
5. Arvidsson A, Liedberg B, Möller K, Lyvén B, Sellén A, Wennerberg A. Chemical and topographical analyses of dentine surfaces after Carisolv™ treatment. *J Dent* 2002; 30: 67-75
6. Ayer WA, Domoto PK, Gale E N, Joy ED, Melamed BG. Overcoming dental fear: strategies for its prevention and management. *J Am Dent Assoc* 1983; 107: 18-27
7. Azrak B, Callaway A, Grundheber A, Stender E, Willershausen B. Comparison of the efficacy of chemomechanical caries removal (Carisolv™) with that of conventional excavation in reducing the cariogenic flora. *Int J Paediatr Dent* 2004; 14: 182-191
8. Banerjee A, Kidd E A M, Watson T F. Scanning electron microscopic observations of human dentine after mechanical caries excavation. *J Dent* 2000; 28 (3): 179-186.
9. Banerjee A, Kidd EAM, Watson TF. In vitro evaluation of five alternative methods of carious dentine excavation. *Caries Res* 2000; 34: 144-150
10. Banerjee A, Watson TF, Kidd EAM. Dentine caries excavation: a review of current clinical techniques. *Br Dent J* 2000; 188: 476-482
11. Beeley JA, Yip HK, Stevenson AG. Chemomechanical caries removal: a review of the techniques and latest developments. *Br Dent J* 2000; 188: 427-430

12. Berggren U, Meynert G. Dental fear and avoidance: causes, symptoms, and consequences. *J Am Dent Assoc* 1984; 109: 247-251
13. Björndal L, Larsen T, Thylstrup A. A clinical and microbiological study of deep carious lesions during stepwise excavation using long treatment intervals. *Caries Res* 1997; 31: 411-417
14. Bulut G, Zekioglu O, Eronat C, Bulut H. Effect of Carisolv on the human dental pulp: a histological study. *J Dent* 2004; 32: 309-314
15. Burke FM, Lynch E. Glass polyalkenoate bond strength to dentine after chemomechanical caries removal. *J Dent* 1994; 22: 283-291
16. Burrow MF, Bokas J, Tanumiharja M, Tyas MJ. Microtensile bond strengths to caries-affected dentine treated with Carisolv®. *Aust Dent J* 2003; 48: 110-114
17. Cavel WT, Kelsey WP III, Barkmeier WW, Blankenau RJ. Clinical evaluation of chemomechanical removal of cervical caries. *Gen Dent* 1988; 36: 405-408
18. Cederlund A, Lindskog S, Blomlöf J. Effect of chemomechanical caries removal system Carisolv on dentin topography of non-carious dentin. *Acta Odontol Scand* 1999; 57: 185-189
19. Cederlund A, Lindskog S, Blomlöf J. Efficacy of Carisolv-assisted caries excavation. *Int J Periodontics Restorative Dent* 1999; 19: 465-469
20. Çehreli ZC, Yazıcı AR, Akca T, Özgünaltay G. A morphological and micro-tensile bond strength evaluation of a single-bottle adhesive to caries-affected human dentine after four different caries removal techniques. *J Dent* 2003; 31: 429-435
21. Chaussain-Miller C, Decup F, Domejean-Orliaguet S, Gillet D, Guigand M, Kaleka R, Laboux O, Lafont J, Medioni E, Serfaty R, Toumelin-Chemla F, Tubiana J, Lasfargues JJ. Clinical evaluation of the Carisolv chemomechanical caries removal technique according to the site/stage concept, a revised caries classification system. *Clin Oral Invest* 2003; 7: 32-37
22. Dahlin S. Chemical mode of action of Carisolv™. In Albrektsson TO, Bratthall D, Glantz POJ, Lindhe JT: *Tissue Preservation in Caries Treatment*. Quintessence, London, 2001:167-175
23. Dammaschke T, Stratmann U, Mokrys K, Kaup M, Ott KHR. Histocytological evaluation of the reaction of rat pulp tissue to Carisolv. *J Dent* 2001; 29: 283-290

24. Dammaschke T, Stratmann U, Mokrys K, Kaup M, Ott KHR. Reaction of sound and demineralised dentine to Carisolv in vivo and in vitro. *J Dent* 2002; 30: 59-65
25. Eick JD, Gwinnett AJ, Pashley DH, Robinson SJ. Current concepts on adhesion to dentin. *Crit Rev Oral Biol Med* 1997; 8: 306-335
26. Emanuel R, Broome JC. Surface energy of chemomechanically prepared dentin. *Quintessence Int* 1988; 19: 369-372
27. Ericson D, Bornstein R. Development of a tissue-preserving agent for caries removal. In Albrektsson TO, Bratthall D, Glantz POJ, Lindhe JT: *Tissue Preservation in Caries Treatment*. Quintessence. London, 2001: 153-166
28. Ericson D, Zimmerman M, Raber H, Gotrick B, Bornstein R, Thorell J. Clinical evaluation of efficacy and safety of a new method for chemo-mechanical removal of caries. A multi-centre study. *Caries Res* 1999; 33: 171-177
29. Flückiger L, Waltimo T, Stich H, Lussi A. Comparison of chemomechanical caries removal using Carisolv™ or conventional hand excavation in deciduous teeth in vitro. *J Dent* 2005; 33: 87-90
30. Fontaine F. Le Caridex. *Rev Odontostomatol* 1988; 17: 163-166
31. Fure S, Lingstrom P, Birkhed D. Evaluation of Carisolv for the chemomechanical removal of primary root caries in vivo. *Caries Res* 2000; 34: 275-280.
32. Fure S, Lingstrom P. Evaluation of the chemomechanical removal of dentine caries in vivo with a new modified Carisolv gel. *Clin Oral Invest* 2004; 8: 139-144
33. Fusayama T, Kurosaki N. Structure and removal of carious dentin. *Int Dent J* 1972; 22: 401-411
34. Fusayama T, Okuse K, Hosoda H. Relationship between hardness, discoloration, and microbial invasion in carious dentin. *J Dent Res* 1966; 45: 1033-1046
35. Fusayama T, Terachima S. Differentiation of two layers of carious dentin by staining. *J Dent Res* 1972; 51: 866
36. Fusayama T. The process and results of revolution in dental caries treatment. *Int Dent J* 1997; 47: 157-166
37. Fusayama T. Two layers of carious dentin: diagnosis and treatment. *Oper Dent* 1979; 4: 63-70
38. Gavrilović V: *Istorija stomatologije*. Medicinska knjiga. Beograd-Zagreb, 1969

39. Goldberg M. Effects of mild chemical treatments on sound and carious dentin surfaces. In Albrektsson TO, Bratthall D, Glantz POJ, Lindhe JT: Tissue Preservation in Caries Treatment. Quintessence. London, 2001: 105-122
40. Goldman M, Kronman JH. A preliminary report on a chemo mechanical means of removing caries. *J Am Dent Assoc* 1976; 93: 1149-1153
41. Gwinnett AJ: Altered tissue contribution to interface bond strength with acid conditioned dentin. *Am J Dent* 75: 243-246, 1994
42. Haak R, Wicht MJ, Noack MJ. Does chemomechanical caries removal affect dentine adhesion? *Eur J Oral Sci* 2000; 108: 449-455
43. Habib CM, Kronman J, Goldman M. A chemical evaluation of collagen and hydroxyproline after treatment with GK-101 (N-Chloroglycine). *Pharmacol Ther Dent* 1975; 2: 209-215
44. Hahn SK, Kim JW, Lee SH, Kim CC, Hahn SH, Jang KT. Microcomputed tomographic assessment of chemomechanical caries removal. *Caries Res* 2004; 38: 75-78
45. Hannig M. Effect of Carisolv™ solution on sound, demineralized and denatured dentin - an ultrastructural investigation. *Clin Oral Invest* 1999; 3: 155-159
46. Hatton JF, Holtzmann DJ, Ferrillo PJ Jr, Stewart GP. Effect of handpiece pressure and speed on intrapulpal temperature rise. *Am J Dent* 1994; 7:108-110
47. Hosoya Y, Kawashita Y, Marshall GW Jr, Goto G. Influence of Carisolv™ for resin adhesion to sound human primary dentin and young permanent dentin. *J Dent* 2001; 29: 163-171
48. Hosoya, Shinkawa H, Marshal GW. Influence of Carisolv on resin adhesion for two different adhesive systems to sound human primary dentin and young permanent dentin. *J Dent* 2005; 33: 283-291
49. Hossain M, Nakamura Y, Tamaki Y, Yamada Y, Jayawardena JA, Matsumoto K. Dentinal composition and Knoop hardness measurements of cavity floor following carious dentin removal with Carisolv. *Oper Dent* 2003; 28: 346-351
50. Imbronito A V, Okuda O, Del Cioppo C V, Arana-Chavez V E. Scanning electron microscopy in vitro study on the effect of carisolv application on periodontally diseased root surfaces. *Int J Periodontics Restorative Dent* 2011;31:91-95.

51. Jepsen S, Acil Y, Zuch B, Albers HK (1999) Biochemical analysis of the collagen structure of residual dentin following chemo-mechanical caries removal (Carisolv). (in German). *Dtsch Zahnärztl Z* 54: 120-123
52. Kakaboura A, Masouras K, Staikou O, Vougiouklakis G. A comparative clinical study on the Carisolv caries removal method. *Quintessence Int* 2003; 34: 269-271
53. Karadžov O, Kezele D, Kuburović D, Marković D. Preparacija kaviteta. Radnička štampa. Beograd, 1996: 13-37
54. Karadžov O, Kezele D, Kuburović D, Marković D. Preparacija kaviteta. Radnička štampa. Beograd, 1996: 85-185
55. Kato S, Fusayama T (1970) Recalcification of artificially decalcified dentin in vivo. *J Dent Res* 49: 1060-1070
56. Kavvadia K, Karagianni V, Polychronopoulou A, Papagiannouli L. Primary teeth caries removal using the Carisolv chemomechanical method: a clinical trial. *Pediatr Dent* 2004; 26: 23-28
57. Kidd EAM, Joyston-Bechal S, Beighton D. The use of caries detector dye during cavity preparation: a microbiological assessment. *Br Dent J* 1993; 174: 245-248
58. Kidd EAM. Caries removal and the pulpo-dentinal complex. *Dent Update* 2000; 27: 476-482
59. Kneist S, Heinrich-Weltzien R, Stößer L. The microflora on the cavity floor after chemomechanical caries removal. *Caries Res* 2002; 36: 197
60. Kneist S, Heinrich-Weltzien R, Stößer L. Zur Mikroflora am Kavitätenboden von Milchmolaren nach chemomechanischer Kariesexkavation mit Carisolv. *Quintessenz* 2002; 53: 461-469
61. Kneist S, Heinrich-Weltzien R: Antibacterial action of Carisolv™. In Albrektsson T, Bratthall D, Glantz PO, Lindhe J: *Tissue Preservation in Caries Treatment*. Quintessence. London, 2001: 205-220
62. Kronman J, Goldman M, Habib CM, Mengel L. Electronmicroscopic evaluation of collagen structure induced by N-monochloroglycine (GK101). *J Dent Res* 1977; 56: 1539-1545

63. Kronman JH, Goldman M, Habib CM, Mengel L. Electron microscopic study of altered collagen structure after treatment with N-monochloro-DL-2-aminobutyrate (GK-101 E). *J Dent Res* 1979; 58: 1914
64. Kuboki Y, Ohgushi K, Fusayama T (1977) Collagen biochemistry of the two layers of carious dentin. *J Dent Res* 56: 1233-1241
65. Kurosaki N, Sato Y, Iwaku M, Fusayama T. Effect of a carious dentin softener on the dentin and pulp. *J Prosthet Dent* 1977; 38: 169-173
66. Lager A, Thornqvist E, Ericson D. Cultivable bacteria in dentine after caries excavation using rose-bur or Carisolv. *Caries Res* 2003; 37: 206-211
67. Lynch E, Baysan A. A pharmaceutical approach to the management of root caries. In Albrektsson TO, Brattahl D, Glantz POJ, Lindhe JT: *Tissue Preservation in Caries Treatment*. Quintessence. London, 2001: 81-104
68. Maniatopoulos C, Smith DC. A scanning electron microscopic study of the odontoblast process in human coronal dentin. *Arch Oral Biol* 1983; 28: 701-710
69. Maragakis GM, Hahn P, Hellwig E. Chemomechanical caries removal: a comprehensive review of the literature. *Int Dent J* 2001; 51: 291-299
70. Maragakis GM, Hahn P, Hellwig E. Clinical evaluation of chemomechanical caries removal in primary molars and its acceptance by patients. *Caries Res* 2001; 35: 205-210
71. Marković D, Pavlica D, Perić T: Mikrobiološka analiza efikasnosti hemijsko-mehaničke metode uklanjanja karijesnog dentina. *Stom Glas S* 2003; 50: 150-154
72. Marković D, Perić T: Carisolv™- savremeni koncept u terapiji karijesa. *Stomatolog* 2002; 68: 9-21
73. Matovska Lj. *Kariologija*. Sigmapres. Skopje 2001: 29-71
74. Morrow LA, Hassall DC, Watts DC, Wilson NHF. A chemomechanical method for caries removal. *Dent Update* 2000; 27: 398-401
75. Nadanovsky P, Cohen Carneiro F, Souza de Mello F. Removal of caries using only hand instruments: a comparison of mechanical and chemo-mechanical methods. *Caries Res* 2001; 35: 384-389

76. Naty Lopez, Sara Simser-Rafalin, Peter Berthold. Atraumatic restorative treatment for prevention and treatment of caries in an underserved community. *Am J of Public Health* 2005 Aug. Vol. 95 No 8.
77. Nevrin K, Karlén M. One-year follow-up comparing chemo-mechanical caries excavation with drilling. *J Dent Res* 2000; 79: 1296
78. Ogushi K, Fusayama T. Electron microscopic structure of the two layers of carious dentin. *J Dent Res* 1975; 54: 1019-1026
79. Ottl P, Lauer HC. Temperature response in the pulpal chamber during ultrahigh-speed tooth preparation with diamond burs of different grit. *J Prosthet Dent.* 1998 Jul;80(1):12-9.
80. Patient Follow-up, German Dentists. Internal report by MediTeam, 1998
81. Patient Follow-up, Swedish Dentists. Internal report by Medi Team, 1998
82. Perdigao J, Eiriksson S, Rosa BT, Lopes M, Gomes G. Effect of calcium removal on dentin bond strenghts. *Quintessence Int* 2001; 32: 142-144
83. Prabhakar A. R., Taranjot Kaur, Basappa N. Comparative evaluation of Carisolv in removal of carious dentin in primary molar teeth: in vitro study. *Pesq Bras Odontoped Clin Integr, João Pessoa*, 9(1):77-80, jan./abr. 2009
84. Rafique S, Fiske J, Banerjee A. Clinical trial of an air-abrasion/chemomechanical operative procedure for the restorative treatment of dental patients. *Caries Res* 2003; 37: 360-364
85. Sakoolnamarka R, Burrow MF, Kubo S, Tyas MJ. Morphological study of demineralized dentine after caries removal using two different methods. *Aust Dent J* 2002; 47: 116-122
86. Schutzbank SG, Galaini J, Kronman JH, Goldman M, Clark RE. A comparative in vitro study of GK-101 and GK-101E in caries removal. *J Dent Res* 1978; 57: 861-864
87. Schutzbank SG, Marchwinski M, Kronman JG, Goldman M, Clark RE. In vitro study of the effect of GK-101 on the removal of carious material. *J Dent Res* 1975; 54: 907
88. Scott DS, Hirschman R, Schroeder K. Historical antecedents of dental anxiety. *J Am Dent Assoc* 1984; 108: 42-45

89. Shimizu C, Yamashita Y, Ichijo T, Fusayama T. Carious change of dentin observed on longspan ultrathin sections. *J Dent Res* 1981; 60: 1826-1831
90. Sholvelton DS. The maintenance of pulp vitality. *Br Dent J* 1972; 133: 95-101
91. Splieth C, Rosin M, Gellißen B. Determination of residual dentine caries after conventional mechanical and chemomechanical caries removal with Carisolv™. *Clin Oral Invest* 2001; 5: 250-253
92. Stanley HR, Swerdlow H. Biological effects of various cutting methods in cavity preparation: the part pressure plays in pulpal response. *J Am Dent Assoc* 1960; 61: 450-456
93. Stojanović N, Dimitrijević M, Andrejević V. *Organska hemija. Građevinska knjiga. Beograd, 1992: 267-320*
94. T. Karu (2007). "Ten Lectures on Basic Science of Laser Phototherapy" Prima Books AB, Grngesberg (Sweden)
95. Tam LE, Pilliar RM. Effects of dentin surface treatment on fracture toughness and tensile bond strength of a dentin-composite adhesive interface. *J Dent Res* 1994; 73: 1530-1538
96. Tavares M, Soparkar PM, DePaola PF. Evaluation of a chemomechanical method of caries removal in root surface lesions. *Quintessence Int* 1988;19: 29-32
97. Tonami K, Araki K, Matakai S, Kurosaki N. Effects of chloramines and sodium hypochlorite on carious dentin. *J Med Dent Sci* 2003; 50: 139-146
98. Tsanova S, Tomov T G. Morphological changes in hard dental tissues prepared by Er: YAG laser (litetouch, syneron) Carisolv and rotary instruments.. A scanning electron microscopy evaluation. *Folia medica* 2010; 52(3): 46-55.
99. Tyas MJ, Anusavice KJ, Frencken JE, Mount GJ. Minimal intervention dentistry-a review. FDI Commission Project 1-97. *Int Dent J* 2000; 50: 1-12
100. Van Meerbeek B, Vargas M, Inoue S, Yoshida Y, Perdigão J, Lambrechts P, Vanherle G. Microscopy investigations. Techniques, results, limitations. *Am J Dent* 2000; 13: 3D-18D

101. Veena S Pai, Roopa R Nadig, TG Jagadeesh, G Usha, J Karthik, KS Sridhara. Chemical analysis of dentin surfaces after Carisolv treatment. *Journal of Conservative Dentistry*. 2009 Volume ; 12 Issue : 3 :118-122
102. Wedenberg C, Bornstein R. Pulpal reactions in rat incisors to Caridex™. *Aust Dent J* 1990; 35: 505-508
103. Wennerberg A, Sawase T, Kultje C. The influence of Carisolv™ on enamel and dentine surface topography. *Eur J Oral Sci* 1999; 107: 297-306
104. Yamada Y, Hossain M, Kimura Y, Masuda Y, Jayawardena A J, Nasu Y. Removal of organic debris from occlusal fissures: Advantage of Carisolv system over sodium hypochlorite. *Journal of Clinical Pediatric Dentistry* 2010; 35: 75-79
105. Yazici AR, Atilla P, Özgünaltay G, Müftüoğlu S. In vitro comparison of the efficacy of Carisolv™ and conventional rotary instrument in caries removal. *J Oral Rehabil* 2003; 30: 1177-1182
106. Yazici AR, Ozgunaltay G, Dayangac B. A scanning electron microscopic study of different caries removal techniques on human dentin. *Oper Dent* 2002; 27: 360-366
107. Yip HK, Samaranayake LP. Caries removal techniques and instrumentation: a review. *Clin Oral Invest* 1998; 2: 148-154
108. Yip HK, Stevenson AG, Beeley JA: An improved reagent for chemomechanical caries removal in permanent and deciduous teeth: an in vitro study. *J Dent* 1995; 23: 197-204
109. Yip HK, Stevenson AG, Beeley JA: The specificity of caries detector dyes in cavity preparation. *Br Dent J* 1994; 176: 417-421
110. Young C, Bongenhielm U. A randomised, controlled and blinded histological and immunohistochemical investigation of carisolv on pulp tissue. *J Dent*, 2001; 29(4): 275-281.
111. Zimmerman M, Raber H, Götrick B, Ericson D, Bornstein R, Kultje C. Clinical evaluation of a chemo-mechanical caries removal method- 1-year follow-up. *J Dent Res* 2000; 79: 1296

112. Zinck JH, McInnes-Ledoux P, Capdeboscq C, Weinberg R. Chemomechanical caries removal- a clinical evaluation. J Oral Rehabil 1988; 15: 23-33
113. Živković S. Dentin adhezivna sredstva u stomatologiji. GIP Kultura. Beograd 1998: 93-102

