Универзитет "Св. Кирил и Методиј"
Стоматолошки факултет
Клиника за орална хирургија

Борис Белачковски

Примена на компјутеризирана томографија и магнетна резонанца во хируршкиот третман на импактираните заби

Докторска дисертација

Скопје 2002 год.

Универзитет " Св. Кирил и Методиј "
Стоматолошки факултет
Клиника за орална хирургија

Борис Величковски

Примена на компјутеризирана томографија и магнетна резонанца во хируршкиот третман на импактираните заби

- докторска дисертација -

Скопје, 2002 год.

Ментор: Проф. д-р Јордан ЈАНЕВ
Стоматолошки факултет – Скопје

Членови на комисија: Проф. д-р Југослав СТЕФАНОВСКИ
Стоматолошки факултет – Скопје

Проф. д-р Миодраг ВРЧАКОВСКИ
Медицински факултет – Скопје

Проф. д-р Јордан ЈАНЕВ
Стоматолошки факултет – Скопје

Проф. д-р БранкоВАСИЛЕВСКИ
Стоматолошки факултет – Скопје

Проф. д-р Марија ЗУЖЕЛОВА
Стоматолошки факултет – Скопје

Дата на одбрана:

Дата на промоција:

Стоматолошки науки - Орална хирургија

На

сопругата Милица

керката Бранка

Искрена благодарност

на менторот Проф. д-р Јордан ЈАНЕВ

Проф. д-р Југослав СТЕФАНОВСКИ

Доц. д-р Зоран ТРАЈКОВСКИ

АПСТРАКТ

Развојниот пат на забите е под влијание на биолошки, динамички и механички фактори од генетско и филогенетско потекло и истиот претставува континуиран процес кој се состои од повеќе развојни фази и учество на голем број формативни елементи.

Под влијание на општи и локални етиолошки фактори еруптивниот процес на забот може да биде запрен на било кое ниво што условува појава на развојна аномалија од типот на дентална импакција. Оваа развојна аномалија е специфична како од аспект на нејзината мултикаузална етиологија, фреквенција на појавување, можни компликации, и дијагностицирање , така и од аспект на нејзиниот орално-хируршки и хируршко-ортодонтски третман со кој секојдневно се сретнуваме во денталната казуистика.

Рентгенографијата претставува единствена точна дијагностичка постапка за детекција и дијагноза на импактираните заби, и притоа се користат како стандардни така и специјални имагинациони техники. Специјалните имагинациони техники од типот на компјутеризирана томографија и магнетнетна резонанца благодарејќи на своите високо софистицирани технички перформанси претставуваат значаен визуализационен чекор напред во однос на стандардните т.е. конвенционалните имагинациони техники. Во тој контекст ова истражување се занимава со појавата на дентална импакција како развојна аномалија, при што како посебен проблем ја издвојува истата кај мандибуларните трети молари, максиларните канини и максиларните трети молари фокусирајќи го притоа вниманието на примената на компјутеризираната томографија и магнетната резонанца како имагинационо-дијагностички методи во хируршкиот третман на импактираните заби како предмет на овој труд.

За реализацијата на поставената цел беше опфатен истражувачки примерок од 210 испитаници, со клинички и рентгенолошки дијагностициран импактиран заб. Проследувањето на методолошки зацртаните параметри е реализирано со употреба на следните методи: анамнеза со клинички екстраорален и интраорален преглед, конвенционална Ртг метода, компјутеризирана томографија, магнетна резонанца и статистичка обработка на добиените податоци.

Рентгенолошката анализа беше насочена кон следните елементи: морфологија на забот (анатомија на коронката и коренот, степен на развој, број и сооднос на корените), положба на забот (локализација, длабочина, инклинација на лонгитудиналната оска на забот) и сооднос на забот со соседните анатомо-морфолошки структури (соседни заби, максиларен синус, носна шуплина, мандибуларен канал).

Врз основа на наведените испитувања беа надоврзани следните аналитичко-прогностички постапки и оперативно-организациони процедури: а) прогностичка тераписка постапка; б) концепирање на хируршката постапка и в) дијагноза и третман на интра и пост-оперативни компликации.

Конвенционалните имагинациони методи се сигурни детекциони методи, меѓутоа истите претставуваат дво-димензионални слики на тро-димензионален објект и како такви имаат ограничена дијагностичка вредност.

Магнетната резонанца како високо софистицирана имагинациона метода е супериорна во однос на конвенционалните имагинациони техники, и истата располага со голема визуализационата моќ во имагинацијата како на нормалните меко-ткивни структури (мускулни елементи, крвни садови, нервни елементи),така и на меко-ткивните аберации поврзани со присуството на импактираните заби.

Компјутеризираната томографија со своите техничко-технолошки перформанси нуди точни информации во однос на морфолошките карактеристики на импактираниот заб, неговата тро-димензионална положба во просторот и неговиот сооднос со соседните важни анатомо-морфолошки структури. Комбинација на истата и соодветна конвенционална имагинациона метода претставува решение кое наполно ги задоволува критериумите на дијагностичката и прогностичко-тераписката постапка во однос на импактираните заби.

Клучни зборови: компјутеризирана томографија, магнетна резонанца, хируршки третман, импактирани заби.

ABSTRACT

The development of the teeth is under the influence of biological dynamic and mechanical factors of genetic and phylogenetic origin. It is a continual process which consists more development phases and participation of many formative elements.

The eruptive process of the teeth can be stopped at any stage under the influence of some general and local ethiological factors and therefore it causes the appearance of a developing anomaly called dental impaction. This developing anomaly is specific both from the aspect of its multicausal ethiology, the frequency of growing, the possible complications and diagnosis and from the aspect of its oral-surgery and surgery-orthodontic treatment that we see daily in the dental causistry.

The x-ray graph is the only correct diagnostic way for detection and diagnosis of the impacted teeth, which involves both standard and special imaginative techniques. The special imaginative techniques such as computerized tomography and magnetic resonance with their highly sophisticated technical performances are an important visual step ahead compared to the standard i.e. the conventional imaginative techniques. In that context, this reserch deals with the appearance of a dental impaction as a developing anomaly, where as a particular problem it separates the same anomaly with the mandibular third molar, maxilar canine and maxilar third molars. This research focuses its attention on the application of the computerized tomography and magnetic resonance as imaginative techniques in the surgical treatment of the impacted teeth as a subject of this work.

A sample group of 210 examinees with clinical and x-rayed diagnosis impacted teeth was involved to accomplish the given aim. The guidance of the methodologically determined parameters is realized by the following methods: anamnesis with clinical extraoral and intraoral examination, conventional Rtg method, computerized tomography, magnetic resonance and statistic processing of the obtained results.

The radiology analysis was aimed towards the following elements: the tooth morphology (the anathomy of the crown and the root, the developing degree, the number and the root corelation), the tooth position (localization, depth, inclination of the longitudinal tooth line), and the corelation of the tooth with the neighbouring anathomy-morphological structures (neighbouring teeth, maxilary sinus, the nosehole, the mandibular cannal).

Based on the conveyed examination the following analythically-expected procedures and surgery-organized procedures were added: a) expected therapeutic

procedure; b) conception of the surgical procedure and c) diagnosis and treatment of intra and post-operative complications.

The conventional imaginative methods are successful detectional methods, but they are two-dimentional pictures of a three-dimensional object, they have a limited diagnostic value.

Magnetic resonance as a highly sofisticated imaginative method is superior when compared to the conventional imaginative techniques,and the same has great visual power in the imagination both normal soft-tissue structures (muscles elements, blood vessels, nerves elements) and soft-tissue aberations associated with present impacted tooth.

Computer tomography with its technical- technological performances gives an exact information of the morphological characteristics of the impacted tooth, its three dimentional position in the space and its co-relation with the neighbouring main anathomy-morphological structures. The combination of the mentioned and an appropriate conventional imaginative method is a solution which completely satisfies the criteria of the diagnostic and expected therapeutic procedure in the impacted teeth.

The key words: computer tomography, magnetic resonance, surgical treatment, impacted teeth.

С О Д Р Ж И Н А

В О В Е Д 01

1. ТЕОРИСКИ ОСНОВИ И МЕТОДОЛОШКИ ПРИОД 07

1.1. ТЕОРИСКИ ОСНОВИ 07

1.1.1. Развој на заби 08

1.1.2. Нормална и нарушена (пореметена) ерупција 15

1.1.3. Импактиран мандибуларен трет молар 23

1.1.4. Импактиран максиларен канин 41

1.1.5. Импактиран максиларен трет молар 52

1.1.6. Рентгенолошка евалуација на импактирани заби 56

1.2. МЕТОДОЛОШКИ ПРИОД 85

1.2.1. Цел на истражувањето (хипотетска рамка) 86

1.2.2. Материјал (истражувачки примерок) 89

1.2.3. Метод на работа 90

2. ИСТРАЖУВАЧКИ НАОДИ 101

2.1. СТАТИСТИЧКИ ПРЕГЛЕД 102

2.1.1. Импактиран мандибуларен трет молар 103

2.1.2. Импактиран максиларен канин 127

2.1.3. Импактиран максиларен трет молар 162

2.2. АНАЛИТИЧКИ ОСВРТ 191

2.2.1. Импактиран мандибуларен трет молар 198

2.2.2. Импактиран максиларен канин 257

2.2.3. Импактиран максиларен трет молар 298

З А К Л У Ч О К 324

Л И Т Е Р А Т У Р А 327

ВОВЕД

Во битието на човекот било и ќе остане како трајна инспирација истражувањето на се она што е поврзано со живото суштество, самиот живот и непознатиците поврзани со него. И покрај тоа што науката повеќето од нив разјаснила многу прашања остануваат да добијат одговор низ идните истражувања.

Бајрактарова Б. (5) го наведува Claude Bernard кој забележал: "животот е креативна сила која се развива и се претставува низ организација, а се манифестира преку биолошки, физиолошки и хемиски феномени".

Растот и развитокот на организмот секако се едни од најважните биолошки феномени во животниот циклус на една индивидуа и во тој контекст Juraj Kallay (51) забележал : " Забот е извонредно дело на природата и воедно нејзина историја ".

Развојниот пат на забите е под влијание на биолошки, динамички и механички фактори од генетско и филогенетско потекло и истиот претставува континуиран процес кој се состои од повеќе развојни фази и учество на голем број формативни елементи.

Под влијание на општи и локални етиолошки фактори ерупативниот процес на забот може да биде запрен на било кое ниво што условува појава на развојна аномалија од типот на денталнa импакција. Со оваа развојна аномалија може да биде засегнат било кој заб како во млечната така и во перманентната дентиција.

Денталната импакција Raghoebar GM.(71) ја дефинира како престанок во ерупцијата на забот предизвикан од клинички или рентгенолошки детектирана стварна физичка бариера на ерупцијата, пред гингивалното појавување т.е. избивање на забот, во отсуство на препознатлива стварна физичка бариера во ерупционата патека и ектопична позиција.

Оваа развојна аномалија го привлекува вниманието од аспект на нејзината мултикаузална етиологија, фреквенција на појавување, компликации, дијагностицирање, а воедно претставува и специфичен проблем од аспект на нејзиниот орално-хируршки и хируршко-ортодонтски третман со кој секојдневно се сретнуваме во денталната казуистика.

Импактираните заби претставуваат дијагностички проблем од причина што нивниот правилен тераписки приод и ризикот од појава на одредени интра и пост-оперативни компликации со различен степен на сериозност се директно условени од правилното детерминирање на нивната положба т.е. локализација, длабочина, инклинација на лонгитудиналната оска на забот и оддалеченоста од соседните важни анатомо-морфолошки структури. За таа цел користиме два основни дијагностички приода т.е. клиничко испитување и рентенграфско проследување.

Рентгенграфијата претставува единствена точна дијагностичка постапка за детекција и дијагноза на импактираните заби. Според Sewerin I.B (c. 78) оваа дијагностичка постапка содржи во себе три основни компоненти:

1) детекција на импактираниот заб;
2) анализа на: а) морфологијата на забот ; б) инклинација на лонгитудиналната оска на забот и в) позиција и сооднос со соседните важни анатомо-морфолошки структури ;
3) проценка на ризикот од појава на одредени интра и пост-оперативни компликации

Импактираните заби се релативно едноставни за радиографска евалуација од причина што нивната радиографска густина се разликува т.е. лесно се распознава во однос на околното коскено ткиво при употреба на стандардни Rtg-x-имагинации. Меѓутоа независно од релативната едноставност во имагинирањето на импактираните заби секоја применета дијагностичка Rtg. метода или серија од дијагностички Rtg. методи мора да ги исполни следните критериуми:

- приказ на комплетната контура на импактираниот заб;
- приказ на контурата на фоликуларниот сакулус и
- приказ на здраво коскено ткиво околу фоликуларниот сакулус во дебелина од најмалку 2мм. и контурите на коренскиот комплекс на импактираниот заб.

Првите два критериума се неопходно потребни за правилно евалуирање на позицијата на импактираниот заб и во тој смисол даваат извонредно важни информации кои се користат при концепирањето на

терапискиот план. Третиот пак критериум е особено важен за дијагностицирање на присутни патолошки состојби поврзани со импактираниот заб и кои можат да влијаат на дефинитивниот тераписки план.

Правилната радиографска евалуација на импактираните заби претставува основа на која се базираат сите класификациони рентгенографски системи за прецизно детерминирање на положбата на импактираните заби.

Радиографските имагинациони техники кои денес ни стојат на расположение како такви се од типот на стандардни и специјални техники. Како стандардни Rtg. дијагностички методи се употребуваат: ретроалвеоларна, нагризна (аксијална), профилна (латерална), стереоскопска, панорамикс снимка на вилиците и др.Како специјални имагинациони техники се употребуваат компјутеризираната томографија (КТ) и магнетната резонанца (МР). Заедничка карактеристика за сите стандардни т.е. конвенционални Rtg. методи е тоа што тие претставуваат дводимензионални слики на тродимензионален објект и како такви имаат ограничена дијагностичка вредност. Нивната употреба не може секогаш прецизно да ја одреди вистинската морфологија на импактираниот заб, да го одреди соодносот на објектот во сите три димензии или да го елиминира ефектот на супер-позиција.Овие констатации се посочени во трудовите на Schwartz M.S. (77), Kashima J. (52), Kramer R.M. (56).

Прецизното тродимензионално детерминирање на положбата на импактираниот заб во просторот бројни автори како Traxler M.(87), Sewerin J.B. (78), Gibbs S.J. (31) , и Franklin T. (28) го акцентираат како супериорна перформанса што го нуди К Т и МР во однос на конвенционалните Rtg. методи.

Bodner L. et al (7) ја препорачуваат употребата на КТ во сите оние случаеви кога долготрајното присуство на импактираниот заб довело до појава на пропратни компликации од типот на фоликуларни дентогени цисти.

Според Koch H. (54) и Van Cool A. (90), КТ анализите даваат важни и точни информации во функција на редуцирање на фреквенцијата и интензитетот на манифестирањето на пост-оперативните компликации.

Раната детекција на кореновата ресорпција на латералните максиларни инцизиви кај деца која се должи на ектопично еруптираните максиларни канини може да се постигне со употреба на КТ, сознание презентирано во трудовите на Cohen M.A. (14) и Peene P. (66).

Радијациониот ризик на кој се излага пациентот при употреба на Rtg. панорамикс или интраорална Rtg. снимка е помал во однос на истиот при употреба на КТ скенови. Од тие причини поедини автори како Huda W. (39) и Gibbs S.J.(32) ја препорачуваат оваа дијагностичка метода само во оние случаеви на дентални импакции кога конвенционалните Rtg. методи не ги нудат сите потребни информации неоходни за концепирање на хируршкиот (оперативен) план, како и предвидување на ризикот од појава и манифестација на одредени интра и пост-оперативни компликации.

Поради точните и прецизни податоци кои КТ ги презентира во однос на положбата на импактираниот заб и неговиот сооднос со околните важни анатомо-морфолошки структури Traxler M. (87) ја претпочита оваа дијагностичка метода независно од донесената одлука за хируршка екстракција или ортодонтски третман на импактираниот заб.

Le Toux G. (58) ја потенцира корисноста од употреба на КТ при одредувањето на адекватниот хируршки приод при импактираните мандибуларни премолари, додека пак Schmuth G.P. (76) употребата на КТ при импактирани максиларни канини ја оправдува со полезноста на добиените информации од типот на: патолошка ресорпција на соседниот заб предизвикана од аберантни импактирани канини, локализација на повредата и позиција на каниното во релација со соседните заби.

Со цел да се избегнат т.е. превенираат можните лезии на поедини нервни структури при хируршкиот третман на импактираните заби неопходно е потребна прет-оперативна Rtg. проценка на анатомските сооднси. Во тој контекст Feifel H. et al (26) и Miloro M. et al (63) ја препорачуваат употребата на КТ и МР.

Бројните сознанија презентирани од многубројни автори недвосмислено упатуваат на констатацијата дека КТ и МР претставуваат значаен визуализационен чекор напред во однос на конвенционалните имагинациони методи, и секоја во својот домен нуди апликативно корисни информации. Разбирливо, кажаното добива на значење кога се има во предвид дека од степенот на точност при одредувањето на морфолошките карактеристики на импактираниот заб, неговата просторна поставеност и соодносот со околните анатомо-морфолошки структури зависи правилниот избор на тераписката постапка, како и проценката на можниот ризик од појава на одредени интра и пост-оперативни компликации при неговиот хируршки третман. Во тој контекст ова истражување се занимава со **појавата** на *дентална импакција како развојна аномалија* , пришто како посебен **проблем** ја издвојува истата кај *мандибуларните трети молари, максиларните канини и максиларните трети молари* фокусирајќи го притоа своето внимание на *примената на компјутеризираната томографија и магнетната резонанца како имагинационо-дијагностички методи во хируршкиот третман на импактираните заби* како **предмет** на овој труд.

ТЕОРИСКИ ОСНОВИ
И
МЕТОДОЛОШКИ ПРИОД

1.1.1.РАЗВОЈ НА ЗАБИ

Развојот на забите претставува континуиран процес кој се состои од повеќе развојни фази и учество на голем број формативни елементи. Како развојни ги сметаме следните фази: иницијација; пролиферација; хисто и морфо-диференцијација; минерализација и ерупција. Овие развојни фази не се целосно одвоени една од друга, туку често се преплетуваат и одвиваат истовремено. Двете генерации на заби млечни и перманентни се развиваат од ектодермот и мезодермот т.е. емајлот потекнува од ектодермот а сите други забни ткива од мезодермот.

Двете почетни развојни фази (иницијација и пролиферација) резултираат со создавање на емајлов орган, денталнa папила и дентален фоликул, а сите заедно ја сочинуваат т.н. забна клица. Во текот на пролиферативната фаза започнува и хисто и морфо-диференцијација во која клетките од забната клица добиваат одредена форма, завземаат одредено место и добиваат специфични функции. Фазата на хисто-диференцијација резултира со создавање на амелобласти (адамантобласти) кои потекнуваат од емајловиот орган, одонтобласти со потекло од денталната папила, цементобласти и остеобласти со потекло од денталниот фоликул. Со фазата на хисто-диференцијација тесно е поврзана и морфо-диференцијацијата во која поедините формативни елементи со својата функција и взаемната положба ја одредуваат големината и обликот на забот и на неговите поедини делови. Во понатамошниот тек на развој се одвиваат процесите на :

- *амелогенеза* - создавање на органска матрица на емајлот која ја создаваат амелобластите и нејзина минерализација или калцификација;
- *дентиногенеза* - создавање на органска матрица на дентинот и нејзина минерализација или калцификација и
- *цементогенеза* - создавање на органска матрица на цементот која ја изградуваат цементобластите и нејзина минерализација или калцификација.

Калцификацијата на забите е процес кој за млечните заби започнува интраутерино, а за перманентните заби постнатално. Во трудот на Тришовиќ Д. со сор. (88) ги сретнуваме следните автори :

Shour & Poncher кои дошле до констатација дека апозицијата на емајлот е ритмичка и константна т.е. изнесува 4 микрони дневно

Kraus & Jordan кои со хистолошки испитувања на човечки ембриони дошле до констатација дека калцификацијата на забните коронки побрзо напредува во мезио-дистален отколку во оклузо-цервикален правец.

Времето на развојот на забите и нивното избивање бил предмет на анализа на голем број автори. Според Nolla кого го сретнуваме во трудот на Гвозденовиќ В. (37) развитокот се одвива низ 10 стадиуми: 1)крипта; 2) почеток на калцификација; 3) 1/3 од коронката калцифицирана; 4) 2/3 од коронката калцифицирани; 5) коронката скоро цела калцифицирана; 6) коронката цела калцифицирана; 7) 1/3 од коренот калцифициран; 8) 2/3 од коренот калцифициран; 9) корен скоро калцифициран - апекс отворен; 10) корен калцифициран - апекс конвергира.

Марковиќ М. со сор. (61) развојот го проследува низ 9 развојни стадиуми: 1) почеток на развој на фоликул - мал фоликул; 2) целосно развиен фоликул; 3) почеток на калцификација на туберите; 4)соединување на туберите; (4/5) развој на коронката помеѓу стадиум 4 и 5 ; 5) завршеток на развојот на коронката; 6) почеток на развој на корените; (6/7) развој на корените помеѓу стадиумите 6 и 7; 7) завршеток на формирањето на корените. Додека развојните стадиуми од 1 до 7 можат релативно прецизно да се одредат, стадиумите 4/5 и 6/7 претставуваат долги развојни периоди: во првиот случај од моментот на соединување на туберите до завршетокот на формирањето на коронката, а во вториот од почетокот на калцификација на корените па до пред самиот завршеток на формирањето на истите.

Во детерминирањето на одделните стадиуми на денталниот развиток Бајрактарова (5) наведува 14 стадиуми, од кои 7 се однесуваат на развитокот на забната коронка (вклучен и стадиум на

крипта), 5 се однесуваат на развитокот на коренот и 2 на формирањето на апексот.

Развојни стадиуми на коронката :

K ---------- Крипта, нема знаци на калцификација

C_i ---------- Почетна калцификација на туберите

C_{co} ---------- Соединување на туберите

C_{so} ---------- Надворешната туберна линија комплетирана

C ½ ---------- Коронката 1/2 формиран а

C ¾ ---------- Коронката 3/4 формирана

Cc ---------- Коронката формирана

Развојни стадиуми на коренот

Ri ---------- Корен - почетно формирање

R ¼ ---------- Корен формиран 1/4

R ½ ---------- Корен формиран 1/2

R ¾ ---------- Корен формиран 3/4

Rc ---------- Корен комплетно формиран

A ½ ---------- Апекс 1/2 формиран

Ac ---------- Апекс комплетен

Коронка

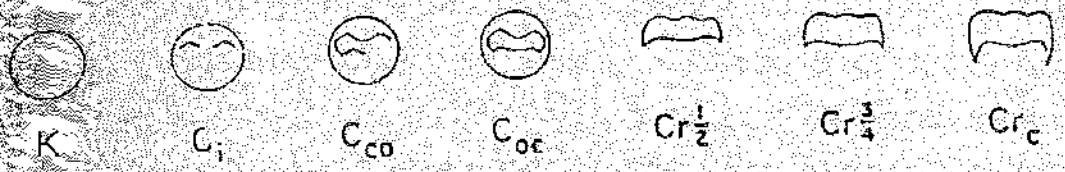

Корен

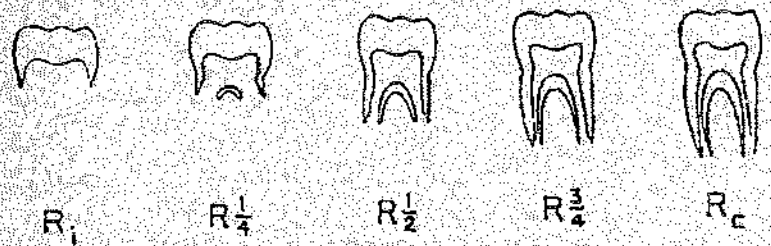

Апекс

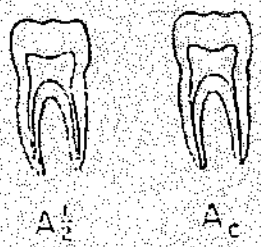

Врз основа на клинички испитувања и панорамски Rtg снимки Demirjian A. et al (17)дефинираат 8 фази во развојот на забите,почнувајќи од рана минерализација на коронката па се до формирање на кореновата формација.

Откако е завршено формирањето на забната коронка, а создавањето на коренот е сеуште во тек , започнува миграција на забот кон површината на устата а потоа и до негова појава во истата. Ова е фаза на ерупција на забот која трае за цело време додека е забот присутен во оралниот простор. Фазата на ерупција на перманентните заби не се одвива во фиксирани временски термини бидејќи е истата под влијание на разни индивидуални состојби (услови).

Времето на избивање на еруптирачките заби е детерминирано т.е. поврзано со полот и хронолошката возраст. Голем број автори даваат хронолошки преглед на развојните фази на перманентните заби. Така Shour-Massler / според трудот на Граовац Ж. (34) / го презентираат следниот хронолошки преглед :

Заб	Почеток на развој	Почеток на минерализација	Оформена коронка	Оформен корен
Прв молар	3,5 – 4 ф.м.	околу раѓање	2,5 – 3 год.	9 – 10 год.
Централен инцизив	5 – 5,1/4 ф.м.	3 – 4 мес. 10 – 12 мес.	4 – 5 год.	9 – 10 год.
Латерален инцизив	5 – 5,5 ф.м.	3 – 4 мес.	4 – 5 год.	10 – 11 год.
Кучиш	5,5 – 6 ф.м.	4 – 5 мес.	6 – 7 год.	12 – 15 год.
Прв премолар	околу раѓање	1,5 – 2 год.	5 – 6 год.	12 – 13 год.
Втор премолар	7,5 – 8 мес.	2 – 2,5 год.	6 – 7 год.	12 – 14 год.
Втор молар	8,5 – 9 мес.	2,5 – 3 год.	7 – 8 год.	14 – 16 год.
Трет молар	3,5 – 4 год.	7 – 10 год.	12 – 16 год.	18 – 25 год.

Во истиот труд го сретнуваме и следниот хронолошки преглед презентиран од Logan & Kronfeld :

Заби	Прв знак на калцификација	Оформена глеѓ	Растење	Завршен корен
Горна вилица				
Централен инцизив	3 – 4 м. по раѓ	4 – 5 год.	7 – 8 год.	10 год.
Латерален инцизив	1 год.	4 – 5 год.	8 – 9 год.	11 год.
Канин	4 – 5 мес.	6 – 7 год.	11 – 12 год.	13 – 15 год.
Прв премолар	1,5 – 1,3/4 год.	5 – 6 год.	10 – 11 год.	12 – 13 год.
Прв молар	2 – 2,1/4 год.	6 – 7 год.	10 – 12 год.	12 – 14 год.
Втор премолар	околу раѓање	2,5 – 3 год.	6 – 7 год.	9 – 10 год.
Втор молар	2.5 – 3 год.	7 – 8 год.	12 – 13 год.	14 – 16 год.
Трет молар	7 – 9 мес.	12 - 16 год.	17 – 21 год.	18 – 25 год.
Долна вилица				
Централен инцизив	3 – 4 мес.	4 – 5 год.	6 – 7 год.	9 год.
Латерален инцизив	3 – 4 мес.	4 – 5 год.	7 – 8 год.	10 год.
Канин	4 – 5 мес.	6 – 7 год.	9 – 10 год.	12 – 14 год.
Прв премолар	1,3/4 – 2 год.	5 – 6 год.	10 – 12 год.	12 – 13 год.
Прв молар	2,1/4 – 2,1/2 год.	6 – 7 год.	10 – 12 год.	13 – 14 год.
Втор премолар	околу раѓање	2,1/2 – 8 год.	6 – 7 год.	9 – 10 год.
Втор молар	2,1/2 – 3 год.	7 – 8 год.	11 – 13 год.	14 – 15 год.
Трет молар	8 – 10 мес.	12 - 16 год.	17 – 21 год.	18 – 25 год.

Времето и редоследот на никнење на забите не е само од теоретска гледна точка значајно туку и од практична т.е. ако сакаме правилно да ги толкуваме промените што се случуваат за време на растот и развитокот на вилиците потребно е познавање на времето и редоследот на никнењето на забите. При интерпретација на проценките за избивање на забите важно е да се земе во предвид дека бројни локални и системски фактори може да резултираат со девијација во развојот на забите и нивното еруптирање. Фактори од локален карактер се : 1) екстракција на млечни заби и 2) секвели од кариес на млечни заби. Групата на општи фактори ја сочинуваат : 1) генетски фактори; 2) етничка припадност; 3) пол; 4) пубертет; 5) тежина и висина на телото; 6) хронолошка возраст; 7) скелетна возраст (минерализација на коската); 8) ендокринолошки пореметувања; 9)исхрана и 10) социоекономски фактори.

3.1.2. НОРМАЛНА И НАРУШЕНА ЕРУПЦИЈА НА ЗАБИ

Нормална ерупција на заби

Ерупцијата на перманентните заби претставува сложена серија од настани (збиднувања) кои се генетски контролирани, и истата овозможува одвивање на еруптивните движења на забната клица во однапред одредени временски периоди и притоа правецот на движење му овозможува на забот да го пронајде својот антагонист во однапред одредена оклузална рамнина.

Според Ten Cate AR. (84) ерупцијата на забот е движење од неговата развојна позиција внатре во виличната коска кон неговата функционална позиција во оклузалниот систем. При ова движење кое за некои перманентни заби изнесува неколку сантиметри, забот треба да совлада препреки од типот на трабекуларна и кортикална коска а за поедини заби препрека претставуваат и коренките на нивните млечни претходници. Во исто време зоната во која се одигрува оваа комплексна одисеја претставува ткивен оддел оптоварен со други забни клици, секоја со свој индивидуален ерупционен распоред и патека, и каде успешниот развој на целокупната перманентна дентиција опфака и хармоничен раст и развој на максилата и мандибулата (антериорно и латерално), а со единствена цел да се компензира разликата во големината на двете дентиции.

Ерупцијата на забите не претставува само важен чекор во развојот на processus alveolaris туку исто така и во растот и развојот на фацијалниот скелет. Примерите за влијанието на успешната ерупција се евидентни од клинички ситуации каде забите се неоформени како случаеви на ектодермална дисплазија, или каде постојат системски пореметувања во ерупционите збиднувања како случаеви на osteopetrosis или клеидокранијална дисплазија. Во сите овие случаеви processus alveolaris а во иста мера и фацијалниот скелет се афектирани во голем степен.

Ерупцијата се одвива во различни фази. Во согласност со анатомските структури инволвирани во овој процес може да се дефинираат следните фази :

- пре-еруптивна алвеоларно-коскена фаза;
- алвеоларно-коскена фаза;
- мукозна фаза
- пре-оклузална фаза;
- оклузална фаза;
- матурациона фаза со и без атриција и
- матурациона фаза со губење на антагонист

Со употреба на различни истражувачки методи е констатирана значајна разлика во ерупционата брзина на различни типови на заби, а во иста мера и разлики во интра-алвеоларниот дел од ерупционата фаза компариран со екстра-алвеоларниот дел. Во интра-алвеоларната фаза ерупционата брзина се движи во граници од 1-10 микрони дневно за различни типови на заби т.е. просечно 4 микрони, додека пак брзината во екстра-алвеоларната фаза е зголемена на 6-42 микрона дневно т.е. просечно 15 микрони дневно додека забот не го достигне оклузалниот контакт. Profitt WR. et al.(70)врз основа на направена видеомикроскопска опсервација на дневната ерупциона брзина презентира податок дека антериорните заби се движат со брзина од 75 микрони дневно. Откако ќе се постигне оклузалното ниво ерупциониот процес се успорува на приближно 2 микрони дневно. Во текот на целиот живот се одвива многу спора но континуирана ерупција на забот, преку спора апозиција на цемент во пределот на апексот на забот и коскена апозиција во пределот на алвеолата. Оваа континуирана ерупција има за цел да ја компензира оклузалната атриција. Меѓутоа според Thompson JL. (86) ерупцијата фактички се појавува независно од оклузалната атриција, со што се објаснува незнатниот пораст на антериорната лицева висина востановена кај современиот човек, независно од многу лимитираната оклузална атриција. Во оваа фаза ерупционата брзина изнесува 0,2 микрони дневно. Понатамошната ерупција е забрзана во услови кога забот антагонист е изгубен. Ова е активен еруптивен процес при што забот еруптира надвор од својата алвеола и е вероватно предизвикан од апикалниот цемент и коскената апозиција. Овој тип на забрзана ерупција според Compagnon D. (15) е континуиран процес со можност за

постигнување на просечна вредност од 2,5 и 3,1мм. по временски период од 10 и 20 години.

Во интра-алвеоларната фаза ерупционата брзина директно или индиректно зависи од забната или коскена ресорпција и е поврзана со коскената апозиција на дното на алвеолата. Во екстра-алвеоларната фаза особено значајни се забната елонгација и коскената апозиција.

Голем број на истражувачки соопштенија се презентирани во обид да се дефинираат силите на забната ерупција т.е. бројни се теориите за забната ерупција кои ги имаат во себе инволвирано скоро сите ткива во и околу забот во ерупција. Во трудот на Andreasen J.O. et al. (3) ги сретнуваме следните теории :

1). фоликуларна теорија;
2). периодонтална фибробластна теорија;
3). теорија на кореновиот развој;
4). теорија на пулпиниот развој;
5). теорија на коскениот развој;
6). теорија на васкуларниот притисок;
7). теорија на пулпин притисок;
8). теорија на крвно-садовниот притисок (blood-vessel thrust theory)

Најголем дел од нив го имаат фокусирано своето внимание на меѓусебната интер-акција помеѓу забот и алвеоларната коска. Присутни се и размислувања кои особено значење им даваат на алтерациите на денталните ткива, формирањето на коренот, периапикалниот ткивен раст и развој како примарна сила. Други соопштенија сугерираат дека најважни се промените (алтерациите) на коската од типот на ремоделирање и промените во морфологијата на алвеоларниот гребен.

Според Thomas N.R. кој го сретнуваме во трудот на Alling Ch C. et al (2) улогата на периодонталниот лигамент е во обезбедување на контрактилни сили потребни за ерупција на забот, но не постојат дополнителни експериментални докази во прилог на оваа констатација. Sitton RR. презентира соопштение во истиот труд на Alling Ch C. et al (2) според кое ерупцијата на забот е предизвикана од хидродинамички сили создадени како резултат на промени во правецот на пулпината крвна струја (крвен ток) од 180 степени, комбинирани со силите на

артериската крвна струја во забната алвеола и периодонталниот лигамент. Забниот фоликул може исто така да игра значајна улога во ерупцијата на забот.Коронарниот дел од фоликулот е богато обдарен со остеокласти одговорни за коскена ресорпција, додека пак базалната половина од фоликулот содржи остеобласти активни во реформирањето на коскеното ткиво околу забот во ерупција. Спроведените клинички студии сугерираат дека пореметувањето на забниот фоликул може да резултира во недостаток на ерупција и/или изместување на афектираниот заб.

Нарушена (пореметена) ерупција на заби

Пореметувањата во ерупцијата на забите може да се појават во било која ерупциона фаза. Од етиолошка гледна точка како позначајни причини за ерупциони пореметувања се јавуваат : 1) ектопична позиција на забната клица; 2) пречки во ерупционата патека; и 3) отсуство т.е. недостаток на ерупциони механизми. Првите две причини доведуваат до појава на импакција на забите, додека пак последната причина доведува до појава на примарна или секундарна ретенција на забите.

Под поимите импактиран, ретиниран или инклудиран заб подразбираме заб што не еруптирал, кој е задржан т.е. неговото никнење на некој начин е оневозможено. Тоа се заби кои се целосно формирани внатре во коската, но не изникнале на своето место ниту на било кое друго место во забниот лак па дури ни надвор од него. Поедини автори под поимот импактирани заби подразбираат заби кај кои се видливи механички пречки кои го оневозможиле нивното никнење, а под поимот ретинирани заби подразбираат заби кои се во вилицата задржани без видливи механички пречки.

Импакцијата Raghoebar GM. (72) ја дефинира како престанок во ерупцијата на забот предизвикан од клинички или рентгенолошки детектирана стварна физичка бариера на ерупцијата пред гингивалното појавување (избивање) на забот, во отсуство на препознатлива стварна физичка бариера во ерупционата патека и ектопична позиција.

Во трудот на Kallay J. (51) го сретнуваме Mayrhofer кој поимот ретенција на забот го дефинира како задржување на забот внатре во виличната коска привремено или стално вон вообичаеното време на никнење. Задржаниот заб може да биде целиот уклештен во вилицата или само еден негов дел, па зборуваме за појава на ретенција односно полуретенција на забот. Доколку ретенцијата настане во близина на дежиштето на забот тогаш станува збор за ортотопна ретенција, за разлика од онаа на различни места означена како хетеротопна ретенција. Појавата на ретиниран заб надвор од виличната коска е означена како аберација на забот т.е. во тие случаеви зборуваме за ектопирани заби.

Типични примери за појава на примарна ретенција на заби во склоп на синдроми со дефициентна остеокластна ресорпција се случаеви на кленокраниjална дисплазија и osteopetrosis. Во услови кога ерупцијата на перманентниот заб доцни најмалку 2 години во однос на планираниот временски период, тогаш станува збор за примарна ретенција на забот. Во вакви услови потребен е дополнителен опсервационен период од 6 месеци, во кој треба рентгенолошки да се детектира било какво ерупционо движење на забот т.е. во отсуство на истото да се етаблира статусот на примарна ретенција.

Секундарна ретенција претставува престанок на ерупцијата на забот после неговото избивање, во услови на отсуство на физичка бариера на неговата ерупциона патека или ектопична позиција на истиот. Клинички секундарната ретенција се појавува како застој во ерупцијата на забот после неговото избивање. Како резултат на континуирана ерупција на соседните заби, забот со секундарна ретенција постепено покажува се поголема и поголема инфрапозиција за да во некои случаеви овој процес доведе до комплетно препокривање на забот со гингивата. Присуството на абразиони фасети како и присутниот кариес на коронката или одредени пломби укажуваат на фактот дека овие заби претходно биле еруптирани. Етиологијата на секундарната ретенција на забите е се уште непозната. Најновите спроведени хистолошки студии од страна на Raghoebar GM. et al (71) на коренските површини на екстрахираните секундарно ретинирани заби покажаа присутна анкилоза на истите. Овие анкилозирани предели се често со така лимитирана големина да е невозможна нивна ниту клиничка детекција (преку промена на перкусиониот тон) ниту пак рентгенолошка. Причината за оваа анкилоза е непозната но сепак во мал број на случаеви оваа појава се поврзува со генетскиот фактор.

Во суштина овие поими (импактиран, ретиниран и инклудиран заб) повеќе или помалку имаат истоветно значење т.е. се однесуваат на заби кои не изникнале. Појавата на импакција на забите се среќава и во млечната и во перманентната дентиција, а сем редовните заби импактирани можат да бидат и прекубројните заби. Прекубројните заби најчесто се локализирани во фронталната регија, меѓутоа истите може

да се сретнат и во трансканината регија и во тој контекст Јанев Ј. (44) презентира случај на импактиран заб 49.

Помегу авторите постојат доста несогласувања по прашањето за фреквенцијата на појавување на импакцијата или полуимпакцијата на поодини морфолошки групи на заби.

Archer HW (4) го наведува следниот редослед : долни трети молари, горни трети молари, горни канини, долни канини, долни премолари, горни премолари, горни централни инцизиви, горни латерални инцизиви и сите останати заби.

Во трудот на Јојиќ Б. и Перовиќ Ј. (49) ги сретнуваме следните автори:

- според Blum најчесто импактирани се третите молари (64%), потоа канините (24%), па прекубројните заби (3%) и на крај сите останати заби (9%).
- според Scharm редоследот е следниот : долни трети молари, горни трети молари, горни инцизиви, долни премолари а потоа останатите заби;
- Евдокимов и Василјев наведуваат податок според кој како импактирани заби најчесто се среќаваат горните канини, долните трети молари и премоларите.

Самите пак автори Јојиќ Б. и Перовиќ Ј. (49) го наведуваат следниот распоред: долни трети молари (65,3%), горни трети молари (14,7%), горни канини (10,4%), горни премолари (2,6%), долни премолари (1,12%), долни канини (1,01%).

Во трудот на Јојиќ Б. со сор. (50) го среќаваме Thoma кој смета дека горните трети молари, долните трети молари и горните канини се најчесто импактирани заби.

Kahsy J. (51) пак во својот труд го споменува Pedersen кој врз база на своите истражувања кај Ескимите од Гренланд забележал присутна полуимпакција на долните трети молари кај 9% од мажите и 3,7% од жените.

Според Давидов кој е посочен во трудот на Бојовиќ МБ.со сор.(11) во вкупната дентална импакција умниците партицираат со 50%, горните канини со 40%, а сите други преостанати заби со 10%. Што се

изнесува пак до самите автори на трудот тие го наведуваат следниот редослед : долни трети молари (60,35%), горни канини (27,22%), горни трети молари (1,75%).

Wowern NV. & Nielsen HO. (95) врз основа на комбинирани клиничко-рентгенографски испитувања укажуваат дека застапеноста на импактираните трети молари кај младата популација во Шведска со нормална дентиција е висока и истата се движи околу 72%.

Во трудот на Garcia RJ. (29) се презентирани следните податоци :

- Dachi & Howell при преглед на Rtg снимки направени кај 3599 пациенти нашле дека повеќето од 16% имаат барем еден нееруптиран трет молар ;
- Morris & Ferman констатирале дека во популација од 5600 испитаници на возраст помеѓу 17 и 24 год. , кај 3674 од нив (65,6%) е присутен еден или повеќе нееруптирани трети молари ;
- самите пак автори на трудот (каде се изнесени наведените податоци) врз основа на сопствено истражување, констатирале дека од вкупно 829 пациенти кај 97 од нив (11,7%) е присутен нееруптиран трет молар.

Кога истажувањата опфаќаат млади пациенти на возраст од 17 до 26 год. според Grover кој го сретнуваме во трудот на Alling Ch.C. et al. (2) , 50% од третите молари ќе еруптираат, додека пак ако истражувањето опфаќа популација на средна возраст од 47 год. тогаш според Stanley (цитиран во истиот труд на Alling Ch.C.) општата ставка на импакција како појава изнесува 15%. Grover презентира податок дека на третите молари отпака 98% од севкупниот број на импактирани заби, додека пак максиларните канини се застапени со 1,3%, мандибуларните први премолари со 0,22% и мандибуларните втори премолари со 0,11%.

Треба да напоменеме дека разликите во фреквенцијата на појавување на импакцијата на поедини морфолошки групи на заби, наведена од многу автори, се всушност последица на разликите во возраста на испитаните популации, како и на степенот на импакција.

1.3. ИМПАКТИРАН МАНДИБУЛАРЕН ТРЕТ МОЛАР

1.3.1. РАСТ И РАЗВОЈ НА МАНДИБУЛАРНИОТ ТРЕТ МОЛАР

Патот на развојот на долниот трет молар е под влијание на биолошки, динамички и механички фактори од генетско и филогенетско потекло. Од тие причини долните трети молари се заби со извонредно големи варијабилности во поглед на формирањето, морфологијата на коронката и коренките, големината и степенот на нивниот развиток, положба и др. Зачетоците на долните трети молари можат да бидат хоризонтално, косо или вертикално поставени, а сместени преангуларно, во самиот angulus mandibulae, или во ramus ascedens. Значаен предуслов за нормална ерупција е благиот мезиален наклон на долниот трет молар кој ја следи Spee-овата компензациона крива.

Според Stoelinga PJW. кого го сретнуваме во трудот на Andreasen JO. et al (3) во време кога се одвива минерализацијата на перманентниот втор молар, се забележува постериорна екстензија на денталната ламина и појава на коскена ресорпција на местото каде ќе се развие клицата на третиот молар. На тој начин ова коскено вдлабнување всушност ја создава (креира) формата на забната алвеола на третиот молар. Локализацијата на клицата на мандибуларниот трет молар е во ramus mandibulae, и со својата оклузална површина е насочена кон мандибуларната рамнина. За време на ерупционата фаза забната клица се подвргнува на сагитално исправување према горе, со единствена цел до истата го завземе нормалниот оклузионен сооднос. Ваквото исправување према горе е под силно генетско влијание. Долго време од формирањето на коронката, клицата на третиот молар ја сочувува истата позиција во однос на коскениот гребен и мандибуларниот канал. Ерупцијата започнува кога цервикалниот дел од кореновиот комплекс е формиран, и тогаш забната клица почнува да се движи, одалечува од мандибуларниот канал и ја превзема ерупционата патека која има дистална кривина. Доколку за време на ерупцијата се јави одреден отпор, тогаш според Westesson PL.,Carlsson LE. (94) понатамошниот раст и

развој ке се одигрува во простор многу близок со мандибуларниот канал, што ке резултира создавање на вдлабнувања на апикалниот дел од коренот, апикално повивање или во многу ретки случаеви циркумферентен раст и развој на забот околу мандибуларниот канал при што истиот поминува низ коренот. Промените на ерупционата насока обично доведуваат до повивање на коренште, исто така тие влијаат и на ерупционата кривина, додека пак интрузивниот раст и развој доведува до дивергенција на апексите на коренште. Друг феномен кој може да доведе до промена на кореновата анатомија е прекумерното создавање на цемент, кое е во релација со импакцијата или полуимпакцијата , и истото може да резултира во спојување на почетно развиените корени или ампуласто проширување на средната третина на коренште.

Тришовиќ Д. со сор. (88) го проследуваат развојот на мандибуларните трети молари низ седум стадиуми : 1) почеток на развој на фоликул, 2) целосно развиен фоликул, 3) почеток на калцификација на туберите, 4) соединување на туберите, 5) развој на коронката - од соединување на туберите до комплетирање на коронката, 6) развој на коренште до пред затварање на апексот и 7) завршеток на растот на коренот. Според него најрана појава на видливи знаци (ортопантомограф) за присуство на долниот трет молар е воочена кај девојчиња во шестата година а кај момчиња во седмата година. Најкасниот почеток на развој на овие заби е откриен во 17-тата година од животот (во прашање бил еден монголоиден случај). Според истиот автор постои голема варијабилност во однос на возраста кога се појавуваат првите видливи Rtg знаци на клиците на долните трети молари. Во некои случаеви тие се забележуваат во шестата или седмата година, а во други случаеви тие се видливи во 11-тата година па дури и подоцна. Многу честа е појавата на асиметричност во степенот на развој на левиот и на десниот долен трет молар, а со напреднувањето на возраста таа асиметричност се намалува.

Во својот труд Тришовиќ Д. со сор. (88) ги наведува Garn & Lewis кои заклучиле дека 14-тата година од животот е "критичен " период после кој долните трети молари не се развиваат. Истиот автор ги наведува и сознанијата на други автори :

- Banks опишува два случаја кај кои третите молари почнале да се развиваат во 14-тата година од животот ;
- Barnett појавата на третиот молар ја забележал дури на возраст од 15 години и 3 месеци и
- Sicher & Bhaskor кои сметаат дека минерализацијата на овие заби почнува помеѓу осмата и десеттата година од животот.

На крај Тришовиќ Д. заклучува дека е прифатена констатацијата за тоа дека клиците на долните трети молари стануваат рентгенолошки видливи дури во 11-тата година од животот.

Според наодите на Гвозденовиќ В.(37) кај машки деца присутноста на долниот трет молар се надзира на возраст од 8 - 9 години, а на возраст од 13 - 14 години веќе е изградена целата коронка. Кај женски деца појавата на долниот трет молар е на возраст од 7 до 8 години (една година порано од машките деца). Кај нив појавата и почетокот на калцификација на коронката започнува порано и трае околу 6 години, а кај машките деца трае околу 5 години.

Спрема Logan & Kronfeld чии наоди ги посочува Граовац Ж. (34), првите знаци на калцификација на долните трети молари се на возраст од 8 - 10 години, матурацијата на емајлот на 12 - 16 години, никнењето на 17 -21 година, а завршениот раст на коренот на 18 - 25 години. Граовац Ж. во истиот труд ги наведува и резултатите на Schour & Massler, според кои почетокот на развој на долниот трет молар е на возраст од 3,5 - 4 години, почетокот на минерализација на 7 - 10 години, оформена коронка сретнуваме на 12 - 16 години, а оформен корен на 18 - 25 години.

Во трудот на Странски НД.(81) ги сретнуваме наодите на Rauber & Kolich според кои почетната минерализација на третите молари е на 7 години, оформена коронка се среќава на 13 години, никнењето е од 17 - 30 години и завршен развиток на корен е на возраст од 25 - 35 години.

Според Гвозденовиќ В. со сор. (37) трите перманентни молари настануваат од иста епителијална гредичка која во својот заден дел пролиферира, се повива и пре-натално формира клица за шесто-годишните молари, а пост-натално за 12-годишните молари и умници. Третиот молар се развива околу петтата година, калцифицира од осмата година, никнува од 18 - 25-та година а често и многу покасно. Истиот за

Клицата од првите два се сместува во веќе развиена и добро калцифицирана коска. Во мандибулата клиците на третите молари се насочени со коронката кон напред и кон горе. Во текот на постнатамошниот развиток доаѓа до нивно поместување и исправување кон горе и наназад. Кога е ретромоларниот простор за забите во 12-тата година доволно голем, третите молари се поставуваат во добра позиција при нивното никнење. Меѓутоа ако е ретромоларната регија прекратка (секундарно инсуфициентна) исправувањето на коронката ќе изостане и забот останува импактиран т.е. полуимпактиран. Влијанието на третите молари на конечниот облик на забниот низ е потпомогнат со мускулно-тетивен апарат кој го сочинуваат : m pterigoideus internus, m.pterigoideus externus, m.buccinator, ligamentum pterigomaxillare. Овој мускулно-тетивен сноп со својата тензија го турка третиот молар кон напред т.е. до негово минимално поместување што доведува до многубројни пореметувања како што се ротација и малпозиција на фронталните и бочните заби, тескоба, протенција и др.

Во трудот на Марковиќ М. со сор. (61) сретнуваме податоци презентирани од следните автори:

Gam со сор. нашле дека развојот на фоликулите на долните трети молари може да се забележи дури во осмата година од животот, а апексите на нивните корени се затвараат дури до 20-тата година. Истите автори сметаат дека долните трети молари доколку постојат нивните зачетоци мораат да се забележат на Rtg.снимка до 14-тата година. Во спротивно треба да се сметаат за отсатни ;

Scott смета дека клиците на умниците се целосно формирани во 6-тата година, а дека нивната калцификација почнува помеѓу 7-10-тата година.

Graber го дели мислењето на Schour-Massler во однос на почетокот на развојот на клицата, почетокот на калцификација и завршетокот на развојот на долните трети молари;

Barnett прикажува еден случај кај кој почетокот на калцификација на долниот трет молар е во 15-тата година;

Sperber смета дека калцификацијата на долниот трет молар не започнува пред 9-тата година од животот.

Според Марковиќ М.(61) пак, најраниот видлив развоен стадиум на долниот трет молар на ортопантомограф е во 6-тата година од животот. Во поретки случаеви овој развоен стадиум (стадиум на мал фоликул) е видлив во 13-тата или 14-тата година од животот. Општ заклучок е дека фоликулот првпат станува забележлив на возраст од 6-7 години, и најголем дел од фоликулите се дијагностицираат на возраст од 8-9 години. Веројатноста на појавата на првите видливи знаци на развој на долните трети молари во просек се зголемува до осмата година од животот, а се намалува кон 14-тата година. Недостатокот на видливи знаци на развој после 14-тата година треба да се смета како појава на агенезија. Забележувањето на првите видливи развојни знаци во подолг временски период од 6-14/15 година од животот укажува дека почетокот на развојот на клицата на овие заби може да настане и после осмата година. Оваа голема варијабилност во настанувањето и развојот на долните трети молари е под доминантна контрола на генетски фактори. Истиот автор укажува и на присатната асиметричност во развојот на долните трети молари на левата и на десната страна. Понекогаш таа разлика е дури во три развојни стадиуми. Овој асиметричен развој е исто така под контрола на генетски фактори (наследни фактори) бидејќи условите на околината(пример начинот на исхрана) не може да го забрза или успори развојот на долниот трет молар на едната страна а да остане без ефект на другата страна.

Според Richardson чии наоди ги сретнуваме во трудот на Bassigny F. (6) кој особено го проучувал проблемот на ерупција на долните трети молари, развојот на долниот умник може да се одвива помеѓу осмата и деветата година. Почетокот на калцификација на забните клици е многу променлив, и понекогаш може да се забележи на 12 и пол години. Според истиот автор ерупцијата на долниот трет молар се одвива по 16-тата година, во просек околу 20-тата година, при што состојбата кај машките на 19 години е идентична на состојбата кај женските на 23 години.Според овие автори постои врска помеѓу касното појавување на клиците на долниот трет молар и задоцнувањето на дентицијата. Според Delachapelle чии наоди исто ги среќаваме во трудот на Bassigny F.(6) има сосема мала поврзаност помеѓу стадиумите на калцификација и возраста на ерупција.

Овие степени на калцификација беа забележани и од Haaviko со сор., при проследување на еволуцијата на умниците кај деца помеѓу 13 и пол и 19 и пол години. На 13 и пол години очигледно е целосно формирање на коренката во 70% од случаевите, додека пак останатите 30% го достигнале степенот " 1/4 од коренот ". На 19 и пол години 47% од третите молари го достигнале нивото " 3/4 " или " потполн развој на коренот ", а кај скоро 40% има оформен апекс. Разликите што се должат на полот, се разгледувани од страна на Fanning (презентирано во наведениот труд на Bassigny F.), кој забележал 0,6 годишна предност кај женските пациенти при ерупцијата на долните трети молари. Според повеќе автори дентицијата е во одредена врска со пубертетот, односно колку е поран пубертетот толку е порана и дентицијата. Напротив за Bjork и некои други автори (што исто се среќаваат во овој труд) врската помеѓу пубертетот и возраста на која започнува ерупцијата е скоро незначајна. Наведените автори се согласуваат со констатацијата дека постои врска помеѓу големината на забите и возраста на никнење, т.е. колку забите се поголеми толку порано се развиваат. Многубројни автори се занимавале со проблемот на агенеза на третите молари, и во тој контекст ги сретнуваме и податоците на Thompson (презентирани во трудот на Bassigny F.) кои говорат дека : присаството или отсаството на третите молари не зависи од полот; кај 21,8% од мажите и 22,8% од жените (од испитуваниот примерок) недостасуваат од еден до сите четири умници, што дава 22,3% средна вредност за целокупниот изучуван примерок. Истиот автор забележал и појава на билатерална агенеза на долните трети молари со процент на застапеност од 10,4. Што се однесува пак до сообносот помеѓу отсаството на другите заби и агенезата на умниците, сознанијата укажуваат на констатацијата дека агенезата на умниците оди паралелно со агенезата на другите заби. Кога се "отсатни" мандибуларните умници се забележуваат многу повеќе агенези на заби во максилата и мандибулата, отколку кога умниците се отсатни само во максилата. Притоа останатите молари обично се со намалени димензии, во согласност со намалувањето и на сите дентални структури кај таа индивидуа. Bassigny F. ја наведува констатацијата на

истакнал дека агенезата и микродонцијата често пати се пропратени и со задоцнета дентиција.

Според Gravely JF. (35) третите молари се заби кои најчесто конгенитално недостасуваат со фреквенција од 5% до 33%. Многу често недостасува повеќе од еден од умниците, и тогаш поредокот на застапеност е: два, еден, четири и три. При дијагностицирањето на трето моларната агенеза треба да се земе во предвид и фактот дека формирањето на криптата на третиот молар може да се забележи касно на 15 годишна возраст. Во трудот на Andreasen JO. (3) сретнуваме податок презентиран од страна на Garn, според кој во случаевите на трето моларна агенеза константно се забележува доцнење во формирањето на премоларите, првиот и вториот молар. Од тие причини трето моларната агенеза може да биде гледана како екстремен степен на експресија на факторите кои доведуваат до задоцнување на формирањето на забот во долг развоен период.

Во трудот на Venta I. со сор.(93) сретнуваме податоци презентирани од страна на :

Von Wowern & Nielsen според кои долните трети молари продолжуваат да еруптираат и по 20-тата година ;

Garcia & Chauncey врз база на 10-годишна лонгитудинална студија даваат податок за ерупција на долниот трет молар и по 25-тата година.

Според самиот пак автор, одреден процент на импактирани и полуимпактирани долни трети молари еруптираат релативно доцна, на возраст од 26 години, и затоа предлага профилактичко вадење на асимптоматските импактирани долни трети молари да се замени со опсервација на истите , се додека не се добие една појасна информација за развојот на импактираните долни трети молари.

Присасвото или отсаството на долниот трет молар било испитувано од страна на Hellman, податоци презентирани во трудот на Huggins DG.(40), кој констатирал дека третите молари почесто недостасуваат кај жените (31%) отколку кај мажите (22%) од испитуваниот примерок. Во истиот труд ги сретнуваме и следните податоци :

Schulhof проучувајќи ги пациентите со присатни мандибуларни умници и споредувајќи ги со пациенти кај кои истите развојно недостасуваат, констатира дека за време на развојот на овие моларни заби алвеоларниот гребен е за 0,8mm поголем во однос на гребенот кај пациенти кај кои недостасуваат мандибуларните умници. Ова се покажа дека е статистички сигнификантно.

Vego воочил дека кај неговите испитаници 8% од оние без мандибуларни умници покажуваат губиток на простор повеќе од 3mm на долниот алвеоларен гребен, споредено со 33% од случаеви со присатни мандибуларни умници. Тој покажа дека постои статистички значаен однос помеѓу присаството на долните трети молари и редукцијата на долниот гребен.

Во својот труд Бајрактарова Б. (5) ги наведува Weise & Feustel кои го проучувале развитокот на долниот трет молар со компаративна хистолошко-рентгенолошка метода и констатирале дека во времето кога се забележуваат првите рентгенолошки знаци на калцификација третиот молар покажува многу напредната ткивна диференцијација.

Според трудот на Forsberg GM. (27) развојниот пат на долниот трет молар кај човечката популација е многу неправилен. Формирањето, времетраењето на калцификацијата, позицијата и текот на ерупцијата на овие заби покажуваат голема варијабилност. Исто така, долните трети молари се најчесто импактирани или полуимпактирани или пак конгенитално недостасуваат.

Во трудот на Andreasen JO. (3) сренуваме податоци презентирани од страна на Rantanen A.V., според кој фоликулот на долниот трет молар за прв пат станува забележлив на возраст од 6-7 години, а најголем дел од фоликулите се дијагностицираат на возраст од 8-9 години. Возраста од 14-16 години е најкасниот период за Rtg појавување на фоликулот на третиот молар. Доколку фоликулот не е забележлив на оваа возраст тогаш треба да се размислува за агенеза на забот. Постои јака корелација помеѓу времето на развој на максиларниот и мандибуларниот трет молар. Девојчињата покажуваат незнатен напредок во однос на момчињата во фазата кога се одигрува формирањето на коронката, меѓутоа таа разлика ишчезнува во првата

фаза од формирањето на коренот. Развојот на третите молари е во висока корелација со развојот на другите молари и премолари , а исто така и во однос на соматскиот развој (возраст на завршување на проксималната тибиална епифиза или дигитална епифиза) или половото созревање.

Според Demisch A.& Wartman P. (18) постои висока позитивна корелација помеѓу степенот на минерализација на третиот молар и обете хронолошката и хронолошката возраст, а пак Garn SM. et al (30) сметаат дека раната минерализација на третите молари е во корелација со раното рано избивање т.е. појавување во устата.

Во трудот на Andreasen JO. (3) е презентиран податок од страна на Hamilton EA. според кој во САД третите молари еруптираат кај мажи на возраст од 20,5 години, а кај жени на 20,4 години и не постои значајна разлика помеѓу десната и левата страна. Постои забрзување во појавата на третите молари за 1,7 години кај мажи и 1,5 години кај жени , во услови каде перманентните заби антериорно од третите молари биле претходно екстрахирани. Во истиот труд го сретнуваме и Rantanen AV. според кој овие вредности во Финска се 18,5 години кај мажи, и 19,5 години кај жени.

Според Richardson et al чии податоци ги сретнуваме во трудот на Peterson LJ. (68) клицата на мандибуларниот трет молар е обично рентгенолошки видлива на возраст од 9 години, а минерализацијата на круната се одвива и завршува приближно две години подоцна. Во овој период од развитокот забот е поставен на антериорната ивица од ramus mandibulae, и неговата оклузална површина е ориентирана антериорно. Формирањето на коронката завршува на возраст од 14 години, а коренките се приближно 50% формирани на возраст од 16 години. Во овој временски период телото на мандибулата расте во должина за сметка на присатната ресорпција на антериорната ивица на ramus mandibulae. За време на овој процес позицијата на третиот молар е приближно во ниво на коренот на соседниот втор молар. Ангулацијата на надворешната површина на коронката станува исто така повеќе хоризонтална. Коренките комплетно се формираат со отворен апекс на возраст од 18 години. На возраст од 24 години 95% од сите молари кои се во фаза на

ерупција ја имаат комплетно завршено својата ерупција. Ориентационите промени на оклузалната површина на третиот молар се случуваат примарно за време на формирањето на коренот. Во тек на овој временски период забот ротира од почетна хоризонтална, преку косијална до вертикална положба. Од тие причини нормалниот развој и ерупцијата на забот (со претпоставка дека за истиот има доволен простор за никнење) го доведуваат забот во неговата завршна (финална) позиција на возраст од 20 години. Најголем дел од долните трети молари не го следат овој типичен редослед на промени и придвижувања и наместо тоа стануваат импактирани или полуимпактирани заби. Приближно половина од нив не ја завземаат вертикалната позиција и остануваат како мезио-ангуларни импакции. Richardson ME et al сметаат дека ова може да се должи на различниот степен на развој на мезиалниот и дисталниот корен, што доведува до состојба да забот остане мезиално инклиниран или да ротира во вертикална положба. Неразвиеноста т.е. заостанатоста во развојот на мезиалниот корен ќе резултира појава на мезио-ангуларна импакција, додека пак прекумерната развиеност на истиот корен ќе доведе до пренагласена ротација на третиот молар и појава на дисто-ангуларна импакција. Прекумерната развиеност на дисталниот корен (често пропратена и со мезијална повиеност) е одговорна за појава на јака мезио-ангуларна или хоризонтална импакција. Нормалната ротација на забот оди од хоризонтална, преку мезио-ангуларна до вертикална положба , меѓутоа многу често изостанува ротацијата на забот од мезио-ангуларна до вертикална положба. Пренагласените ротации на забот од мезио-ангуларна до хоризонтална и од мезио-ангуларна до дисто-ангуларна положба се случуваат за време на терминалната (завршна) фаза од развојот на коренот. Втора причина која доведува до отсаство на ротација на третиот молар во вертикална положба и ерупција на истиот во таа положба е сообносот помеѓу ширината (големината) на коскениот виличен лак (гребен) и вкупниот збир на мезио-дисталните димензии на забите во гребенот. Неадекватната големина на виличниот лак е поврзана со повисок степен на појава на импактирани заби. Општо кажано пациенти со присатни импактирани заби скоро редовно имаат

големи заби во споредба со нормалните заби. Дури и во услови кога постои поволна релација заб-коска, долниот трет молар поставен вертикално во однос на нормалниот забен низ нема да успее да еруптира , веројатно да се должи на зголемената густина на коската во пределот на linea obliqua externa. Последен фактор кој е поврзан со зголемената инциденца на импакции е успорената (задоцнета) матурација на третиот молар. Во услови кога денталниот развој заостанува во однос на скелеталниот раст и матурација на виличните коски тогаш постои зголемена инциденца на импакции.

1.3.2. ЕТИОЛОГИЈА НА ИМПАКЦИЈА НА МАНДИБУЛАРНИОТ ТРЕТ МОЛАР

Етиологијата на мандибуларната трето моларна импакција е дискутирана на бројни фактори, и е предмет на интерес на голем број автори кои со своите сознанија во помала или поголема мера дале придонес во расветлувањето на истата. Главни етиолошки фактори се:

- недостаток на простор во трето моларната регија;
- неправилна положба на забниот зачеток (трето моларна ангулација);
- опструкција на ерупционата патека и
- задоцнета трето моларна минерализација / рано физичко созревање

Кеслер Б. со сор. (53) обработувајќи го етиолошкиот аспект на оваа развојна аномалија посочуваат неколку етиолошки фактори: недостаток на простор во долната вилица, диспропорција помеѓу големината на забите и вилицата, вилични аномалии кои се резултат на општи (системски) заболувања, неправилна положба на забниот зачеток, присаство на аденоидни вегетации и др.

Според Marceau JE. (59) трето моларната импакција е во релација со расната припадност, т.е. ризикот од импакција се зголемува со мегусебно мешање на расите што доведува до дисхармонија помеѓу наследената големина на забите и големината на вилицата.

Давидов М. (16) ги посочува како најчести следните фактори: наследниот фактор, недостаток на простор во забниот низ, неправилна положба на забниот зачеток, присаство на забни цисти, емајлови малформации кои го попречуваат нормалниот развиток на забната клица и др.

Archer HW. (4) во однос на етиологијата се повикува на наодите на Berger според кој постојат две групи на етиолошки фактори: а) *локални фактори* - неправилна положба на забот и притисок од соседниот заб, густина на околното коскено ткиво над забот, долготрајна хронична инфламација од која резултира зголемена густина на покривачката мукозна мембрана, недостаток на простор поради

недоволно развиени вилици ; б) *општи фактори* - поделени во три групи, 1) пренатални причини / хередитарност, мисцегинација /, 2) постнатални причини / рахитис, анемија, туберкулоза /, 3) ретки причини / краниофацијална дизостоза, оксицефалија, прогирија /.

Недостатокот на простор за сместување на долниот трет молар како етиолошки фактор кој условува појава на трето моларна импакција го наведува и Suvin M. (82) кој нагласува дека во филогенетскиот развиток мандибулата непрестано се редуцира, што е последица од развитокот на мозокот и преминот на праисторискиот човек од сирова на преработена храна. Со редукцијата на мандибулата се редуцира и бројот на забите т.е. некои заби кои некогаш биле стални денес стануваат варијабилни. Најчесто се тоа долните и горните трети молари и горните латерални инцизиви.

Неповолните анатомски услови (недостатокот на простор) оневозможувајќи го нормалното и правилно поставување на долниот трет молар во забниот лак повлекуваат сосебе и појава на бројни и различни по сериозност компликации. Во тој контекст Јанев J. (45) обработувајќи клинички истражувачки примерок од 155 пациенти презентира податок дека најфреквентни компликации се од типот на акутен и хроничен перикоронит, локални инфламаторни состојби, тризмус и др.

Bassigny F. (6) се осврнува посебно на елементите кои доведуваат до импакција на долните трети молари и во тој контекст зборува за три елементи :

1) начин на раст; 2) начин на ерупција и 3) коронарна морфологија на вториот мандибуларен молар.

Во трудот на Ѓоргова J. со сор. (20) ги сретнуваме истражувањата на Van Der Linden, Tait, Милаќиќ и др. кои даваат поткрепа на ставот дека голем број мезио-ангуларни долни трето моларни импакции се јавуваат во вилици каде што не постои доволен простор за ерупција на овие заби, а од друга страна отсаството или екстракцијата на долниот трет молар овозможува дентицијата како целина повторно да се прилагодува. Можноста за дистална миграција на забите претставува поволна околност за зачувување на хармонијата на предниот дел од мандибуларниот дентален лак.

Отсуството на доволен простор за сместување на долниот трет молар како најчеста основна причина за импакција на истиот го наведува Кожаров Г. (55) при што се повикува на остеометричните анализи од страна на Руденко АТ , кои покажаа дека вилиците со присатни импактирани долни трети молари се со помало ретромоларно растојание кое изнесува 22,4 mm за разлика од нормалните вилици каде истото изнесува 29 mm. Меѓутоа мора да се нагласи фактот дека точна евалуација на просторните услови во мандибуларната трето моларна регија со употреба на латерален кефалограм е скоро невозможно. Границата на растојанието помеѓу вториот молар и margo anterior ramus mandibulae, а и на позицијата на третиот молар во релација со margo anterior даваат погрешна претстава за антеро-постериорната должина на ретромоларниот процесус, бидејќи е покажано дека еруптираните трети молари се локализирани (поставени) на алвеоларната испакнатина веднаш до margo anterior ramus mandibulae, и на медијалната страна од истата. Недостатокот на простор за нормална ерупција на третиот молар се рефлектира во неповолна морфологија или неповолен развој на мандибулата. Кога е обезбеден доволен простор во денталниот лак третиот молар може нормално да еруптира , како резултат на хармонична интеракција помеѓу промените во положбата на забната единка и околните структури.

Во трудот на Andreasen JO. et al (3) е презентиран податок според кој Heuty & Morant во 1936 година биле првите автори кои ги истражувале антеро-постериорните просторни услови во трето моларната регија и кои биле на мислење дека импакцијата на третите молари е во корелација т.е. е условена од мезио-дисталната димензија на нивните коронки. Од тие причини третите молари со мали коронки покажуваат поголем ризик од појава на импакција во компарација со третите молари кои имаат поголеми коронки. Исто така востановена е континуирана ерупција на мандибуларната трето моларна регија во период од 8-та до 21-ва година од животот. Годишното зголемување на должината од третиот молар до margo antrior ramus mandibulae изнесува 0,9mm.Ова зголемување на мандибуларниот трето моларен простор се должи подеднакво на ресорпцијата на ramus mandibulae и мезиалното

продвижување на првиот молар. Недостатокот на простор во трето моларната регија е во релација со следните етиолошки фактори :

- инсуфициентен раст на мандибулата во должина;
- вертикален правец на condylar-ниот раст;
- постериорно насочена дентална ерупција;
- вкупниот збир на мезио-дисталната забна ширина на мандибуларните заби (големина на денталниот лак) ;
- просторот наменет за третиот молар е во позначајна релација со еруптирањето на забите нанапред, одколку со ресорпцијата на margo anterior ramus mandibulae.

Недостатокот на простор во трето моларната регија исто така се објаснува и со одредени еволуциони промени. Промените кои се должат на исправената положба на главата водат до реорганизација и променета (алтерирана) употреба на мастикаторните мускули, што пак од своја страна повратно води до промени во мандибуларната морфологија. Овие промени на положбата, функционалните промени како и губењето на функцијата на третите молари може да доведе до нивна импакција. Според Weinmann JP. кого го сретнуваме во трудот на Andreasen JO. (3) зголемувањето на процентот на трето моларни импакции може исто така да биде резултат од намалувањето на големината на вилицата без соодветно намалување на големината и бројот на забите , додека пак Begg PR. (во истиот труд на Andreasen JO.) смета дека промената на квалитетот и конзистенцијата на храната може исто да влијае на големината на вилицата и забите.Во тој контекст Begg PR. соопштува сознание дека абразивната храна (која изискува интензивна мастикација) кај Австралиските Абориџини причинува јака проксимална атриција на забите, мигрирање на забите 7-8mm мезиално и овозможување на трето моларна ерупција. Покрај антеро-постериорната димензија на трето моларниот простор, како важен фактор кој доведува до трето моларна импакција се појавува и трансверзалната димензија на processus alveolaris mandibulae. Marceau JE. (59) презентира податок според кој индивидуите со широк алвеоларен гребен и длабок букцинаторен жлеб имаат помал ризик од појава на трето моларна импакција во споредба со индивидуи кои имаат различна морфологија и дека

Поголемата ширина на мандибулата во регионот на ramus-от во релација со интермоларната ширина е важна за нормална ерупција на третиот молар.

Втор важен етиолошки фактор кој има силно влијание врз појавата на мандибуларна трето моларна импакција е неправилната положба на забниот зачеток т.е. ангулацијата на третиот молар која во себе опфаќа мезио-дистална и буко-орална инклинација на забот. Општо е прифатено сознанието дека клицата на третиот молар иницијално има мезијална инклинација. Поголема мезијална инклинација значи и поголем ризик од појава на импакција. Во текот на развојот на забот оваа мезијална инклинација претрпува одредени промени од типот на нејзино намалување, зголемување или пак ангулацијата може да остане непроменета. Намалувањето на ангулацијата за време на развојот на забот доведува до негова нормална ерупција, непроменетата ангулација доведува до мезио-ангуларна или хоризонтална импакција на забот, додека пак зголемувањето на ангулацијата доведува до појава на хоризонтална импакција. Според Richardson ME. (73) просечната иницијална трето моларна мезијална инклинација во однос на мандибуларната рамнина е 38 степени а се движи во граници од 11 до 83 степени . Присатната голема иницијална инклинација ги намалува шансите за нормална ерупција. Меѓутоа се уште не е востановена дефинитивна корелација помеѓу иницијалната развојна позиција на третиот молар и другите димензии на забите и вилиците. Треба да се земе во предвид и фактот дека секој заб со нагласен иницијален мезијален нагиб може спонтано да се исправи. Мезијалната инклинација на третиот молар се рефлектира (одразува) исто така и на нагласеноста на кривината на препокривачката коска, т.е. понагласената мезијална инклинација е пропратена со помала кривина на препокривачката коска, а сето тоа заедно повлекува поголем ризик за појава на трето моларна импакција. За секој милиметар (mm) можно движење на третиот молар во мезијална насока (мезијална миграција на латералните сегменти, екстракција на премолари) третиот молар ја намалува мезијалната инклинација за 3 степени и на тој начин се зголемуваат шансите за нормална ерупција. Намалувањето на

Дезиалната инклинација на третиот молар може да се случи и на возраст од 25 години, што наговестува дека одреден број на незнатно изразени мезио-ангуларно импактирани трети молари на возраст од 18-19 години можат се уште нормално да еруптираат во раните 20-ти години. Во однос на буко-оралната инклинација на третиот молар потребно е да се спомене дека во раниот развоен период нормално еруптирачкиот и импактираниот трет молар покажуваат подеднаква инклинација на коронката кон медиално. Во понатамошниот период на развој на коренот инклинацијата на еруптирачкиот трет молар континуирано се намалува и резултира со една поисправена положба. За разлика од него кај импактираниот трет молар инклинацијата континуирано се зголемува, при што коронката на забот останува во близина на margo anterior ramus mandibulae, а корените се изместуваат се повеќе и повеќе букално. Потребно е да се нагласи и фактот дека неправилната положба на забниот зачеток како етиолошки фактор кој доведува до појава на трето моларна импакција има доминантна улога во случаеви на ектопична позиција на третиот молар, т.е. во случаеви кога инициалната положба на забниот зачеток е до тој степен девијантна да е оневозможена нормална ерупција на истиот.

Трет важен етиолошки фактор кој директно влијае на појавата на трето моларна импакција е опструкцијата на ерупционата патека. Бројни фактори можат со своето присаство да доведат до опструкција на ерупционата патека, а такви се: недостатокот на простор во мандибуларната трето моларна регија; присатниот втор долен молар; препокривачкото компактно коскено ткиво во пределот на ramus mandibulae и континуираното зголемување на инклинацијата на забниот зачеток; присатни одонтоми, цисти, тумори, прекубројни заби и др. Опструкцијата може исто така да биде индуцирана (поттикната) и со неекстракциона ортодонтска терапија во случаеви каде присатната фронтална тескоба се решава со сагитална експанзија и дистализација на долните втори молари.

Задоцнетата трето моларна минерализација во комбинација со раното физичко созревање претставува исто така еден многу важен етиолошки фактор кој доведува до појава на трето моларна импакција.

Во трудот на Andreasen JO. (3) е презентиран податок според кој Hammer уште 1930 година бил првиот автор кој посебно ја акцентирал важноста на етиолошки фактор. Подоцнежно спроведените клинички студии само ја потврдија констатацијата за конзистентиот карактер на овој етиолошки фактор. Задоцнетата трето моларна минерализација има значајно влијание врз појавата на трето моларна импакција во однос на раното физичко созревање (физичка матурација) , меѓутоа комбинацијата на овие два момента генерално го зголемува ефектот во однос на трето моларната импакција.

Доколку трето моларната минерализација доцни во однос на физичкото созревање тогаш мало е влијанието на забот врз еруптивниот процес на препокривачката коска, и од тие причини логично е да се прифати констатацијата дека трето моларната минерализација е многу позначаен етиолошки фактор од колку недостатокот на простор или трето моларната инклинација. Меѓутоа поголем број од студиите индицираат дека главни етиолошки фактори кои доведуваат до појава на трето моларна импакција се недостатокот на простор во регионот помеѓу вториот молар и ramus mandibulae и аксијалната положба на забниот зачеток. Многу малку внимание е посветено на варијабилноста на ерупционата сила што се должи на доцнењето трето моларна минерализација во комбинација со раното физичко созревање (феномен кој заслужува дополнителни истражувачки постапки).

ИМПАКТИРАН МАКСИЛАРЕН КАНИН

РАСТ И РАЗВОЈ НА МАКСИЛАРНИОТ КАНИН

Познавањето на базичните концепти за развојот и ерупцијата на максиларниот канин претставува важен предуслов за правилно разбирање на патогенетскиот механизам кој доведува до негова импакција, а истовремено дава и биолошка оправданост и коректност на терапевтските тераписки модалитети.

Перманентниот максиларен канин во релација со другите членови на дентицијата се развива рано, длабоко внатре во максилата и неговиот развој е долг, поради што тој се појавува во оралната празнина после повеќето заби. Тој има најдолг развоен период и највиугава патека до постигнување на комплетна оклузија.Како резултат на овие услови традиционите преметувања се почести кај максиларниот канин во однос на другите заби (со исклучок на мандибуларниот трет молар). Развојот на максиларниот канин започнува како екстензија на денталната ламина палатинално до млечниот инцизив т.е апикално (под долната ивица на коската јама), дистално и палатинално во однос на коренот на млечниот канин и од тие причини неговата ерупциона патека мора да има интерорен, инфериорен и лабијален правец (смер) Оваа сложена ерупциона патека допринесува да максиларниот канин е вториот најчесто импактиран заб (многу почесто импактиран во однос на мандибуларниот канин), а исто така неговата почетна палатинална позиција во однос на млечниот канин може да биде во корелација со процентот 3:1 на инциденцата на палатиналната канинска импакција споредена со лабијалната канинска импакција. Минерализацијата на круната на канинот според Linden FP., кого го сретнуваме во трудот на Jacobsen JO (3) започнува на возраст од 4 до 12 месеци и е комплетно завршена на возраст од 6-7 години. Во трудот на Alling Ch C. et al (2) наоѓаме податок презентиран од страна на Sicher H. според кој минерализацијата започнува на возраст од 4-5 месеци, а завршува на возраст од 6-7 години. Според истиот автор ерупцијата на канинот во оралната празнина се случува на возраст помеѓу 11 и 12 години, а

Завршетокот на формирањето на коренот е на 13 -15 годишна возраст. На 3 годишна возраст канинот е поставен високо во максилата со круната директно насочена антериорно и незнатно кон медијалната линија.

Во трудот на Граовац Ж. (34) ги сретнуваме следните податоци :

Shour-Massler сметаат дека минерализацијата на канинот започнува на возраст помеѓу 4 - 5 месец, завршетокот на формирањето на коронката е помеѓу 6-7 година , а завршетокот на формирањето на коренот е на возраст помеѓу 12-15 година ;

Logan - Kronfeld сметаат дека првите знаци на калцификација се забележуваат на возраст од 4-5 месеци, формирањето на емајлот е завршено помеѓу 6-7 година, канинот еруптира на возраст од 11-12 години и завршетокот на формирањето на коренот е на возраст помеѓу 13 и 15 години.

Според Alling ChC.et al (2) пост-наталната калцификација на максиларниот канин започнува на возраст од 4-от до 12-от месец, при што клицата на забот е поставена помеѓу носната шуплина, орбитата и антериорниот зид од синусната шуплина. Клиците на латералниот инцизив и првиот премолар се поставени постериорно до палатиналната површина од канинот, и истиот мора слободно да помине помеѓу овие две клици, носната шуплина и синусната шуплина за да се локализира на палатиналната страна на максилата. Во временскиот период на формирање на коронката канинот се уште опстојува постериорно во однос на предвидената ерупциона патека, и постепено превзема понагласена вертикална позиција пред неговото појавување во оралната празнина на возраст од 11-12 год.Отстапувањето од нормалната ерупциона позиција обично резултира со понагласена палатинална инклинација и крајниот резултат е импактиран дентален статус. Во текот на својата ерупција максиларниот канин мора да исполни (оствари) две цели т.е. да еруптира помеѓу заби кои се веќе поставени на своето место во забниот низ и да се натпреварува со вториот максиларен молар за простор во денталниот лак.

Клицата на максиларниот канин е во близок контакт со апексот на млечниот канин, а во иста мера и со латералниот инцизив и првиот

[illegible]олар. За време на ерупцијата канинот се движи надолу по должина [illegible]талната страна од коренот на латералниот инцизив и е во многу [illegible] контакт со истиот. Позната е констатацијата дека lamina dura од [illegible]алниот инцизив на страната кон канинот кој еруптира често пати [illegible]чезнува за време на оваа фаза од ерупцијата. Како резултат на овој [illegible] контакт латералниот инцизив може привремено да добие [illegible] нагиб, во услови кога коронката на канинот е сместена во [illegible]алната регија и истата врши притисок. Во понатамошниот тек на [illegible] канинот ја поминува средната третина од коренот на [illegible]ралниот инцизив и притоа доаѓа до спонтана корекција на [illegible] на латералниот инцизив. Во однос на ова дистално [illegible]ирање на латералниот инцизив Ericson S. (23) презентира податок [illegible] кој истото покажува пораст, и тоа почнувајќи од неколку [illegible] кај пациенти на 8 годишна возраст, 10% кај 9 годишни [illegible], и достигнува 21% кај 10 годишни пациенти. На возраст од 11 [illegible] ваквото дистално изместување на латералниот инцизив многу [illegible] се забележува.

Клинички палпацијата на букалната површина на processus alveolaris [illegible] дистално до латералниот инцизив може да ја детерминира [illegible]ијата на максиларниот канин, во временски период од една до една [illegible] година пред неговото појавување во оралната празнина (истата [illegible]ставува корисна дијагностичка метода). Палпаторното испакнување [illegible] букалниот сулкус по должина на processus alveolaris индицира присуство [illegible] нормално еруптирачки канин.За време на активната фаза од [illegible]ијата т.е. една до две години пред појавувањето на забот во [illegible]ната празнина ширината на денталниот фоликул се зголемува, [illegible] пак намалувањето на ширината на истиот зборува во прилог на [illegible] импакција на забот (во услови кога времето за нормална [illegible] е изминато). Периодот помеѓу губењето на млечниот канин и [illegible]вањето на неговиот заменик е долг и е со просечно траење од 139 [illegible] се протега и во граници до 955 дена.

Во однос на временскиот период на појавување на максиларниот [illegible] во оралната празнина во литературата сретнуваме податоци [illegible]ентирани од различни автори .

Во трудот на Andreasen JO. (3) се посочени следните податоци :

според наодите на Hurme VO. (во САД) максиларните канини се појавуваат на средна возраст од 12,3 години кај девојчиња и 13,1 година кај момчиња;

според наодите на Hagg U. (во Шведска) максиларните канини се појавуваат на средна возраст од 10,8 години кај девојчиња и 11,6 години кај момчиња и

во Јапан според наодите на Sato S. средното ерупционо време за девојчиња е 10,3 години и 10,8 години за момчиња.

Во трудот на Alling Ch C. (2) ги сретнуваме Sicher & Du Brul кои ја истата дефинирано (опишано) нормалната ерупција на забите (а со тоа и на максиларните канини) како комплексна биомеханичка функција, која во себе содржи процеси од типот на пре-еруптивни движења и еруптивни движења вклучувајќи одредени пре-функционални и функционални периоди. Според нив забот мигрира кон оралната празнина преку комбинација на следните процеси :

1. диференцијален раст и развој на околното коскено ткиво ;
2. лонгитудинален раст и развој на коренот кој е потпомогнат од страна на т.н. "висечка мрежа на лигаменти " (hammock ligament) ;
3. коронарно коскена ресорпција (под дејство на притисок);
4. ткивно поврзан остеогенетски и цементогенетски перирадикуларен раст и развој и
5. коренска цементна депозиција

Со помош на овие механизми ерупцијата влегува во функционален период и истата продолжува да се одвива во текот на целиот живот. Од тие причини кај деца клинички не е евидентен полн, целосен коронарен емајл, но кај возрасни истиот се забележува прогресивно како напреднува возраста. Цементно - емајловите припои и коренските површини се следат кај повозрасни пациенти , со што се објаснува констатацијата дека забите без антагонисти доаѓаат во состојба на " супра-ерупција " и на тој начин постериорните заби го исполнуваат празниот интерлаков простор (особено во случаеви кога постериорните обезабени простори не се протетски реставрирани).

Овој концепт на конти[illegible]инуирана ерупција во текот на целиот живот е [illegible]овната причина што C[illegible]iark - овата хируршка техника за експонирање [illegible] канините (истата овоз[illegible]зможува слободна физиолошка ерупција) има [illegible]лем успех.

1.4.2. ЕТИОЛОГИЈА НА ИМПАКЦИЈА НА МАКСИЛАРНИОТ КАНИН

Етиологијата на максиларната канинска импакција е мултифакторијална и е предмет на интерес на голем број автори кои со своите сознанија во помала или поголема мера дале придонес во проучувањето на истата.

Според Alling ChC. (2) постојат многубројни етиолошки фактори кои придонесуваат до отсуство на ерупција на максиларниот канин како што се: инсуфициентна должина на денталниот лак, малформација на круната или коренот, блокада од страна на присутен прекуброен заб или одонтом, траума на млечните заби и алвеоларниот гребен, инфекција, изместување на забот т.е. клицата поради цистични неоплазми или цисти, анкилозирање на млечните претходници, фиброзни бариери како резултат на присутна гингивална фиброза и системски заболувања (нутриционални и хормонални пореметувања). Веројатно недостатокот на простор во денталниот лак е најчестата причина која доведува до канинска импакција. Ерупцијата на соседниот максиларен инцизив и првиот премолар и претходи на ерупцијата на канинот три односно една година. Во такви услови денталното растење е компензирано за цената на каниновиот простор. Меѓутоа треба да се нагласи дека канинската импакција се јавува и при нормална должина на гребенот во иста мера како и при парцијална анодонција. Комплетното отсуство на канинот е извонредно ретко. Максиларниот канин може да биде импактиран дури и во услови кога има доволен простор за ерупција, доколку постои пренагласен базиларен коскен раст во максилата што се должи на присутни одредени патолошки состојби поврзани со латералниот инцизив (агенеза, малпозиција и морфологија).

Jewels кого го сретнуваме во трудот на Јојиќ Б.,Перовиќ Ј. (49) укажува дека максиларниот канин има одредени специфичности во ерупцијата во однос на другите заби а тоа се : канинот има најдолг ерупционен пат до постигнување на оклузалната рамнина, коренот се развива пред појавување на забот во оралната празнина и од тие

причини изостанува импулсот за раст кој кај другите заби е присутен, импактната непцева коска и цврстата и задебелена слузокожа на предниот дел од палатумот даваат голем отпор при никнењето на забот и конечно горниот канин еруптира помеѓу веќе еруптирани соседни заби под тие причини просторот за негово сместување во забниот низ е постопати редуциран.

Според Ѓорчулоска Н., Ѓоргова Ј. (21) максиларните перманентни канини се заби кои после третите молари најчесто го менуваат физиолошкиот еруптивен пат и остануваат во вилиците како импактирани. Во однос на положбата палатиналната поставеност е со поголема фреквенција во однос на букалната поставеност. Клинички се откриваат доцна, обично по никнењто на вторите молари. Во однос на етиологијата овие автори како позначајни ги посочуваат следните: наследство, редуцирана должина на коренот на латералниот инцизив, хиподонција на латералниот инцизив, недоволен простор во денталниот лак, вистинска ектопија во еруптивниот пат на забот и др.

Постои мислење дека губитокот на простор во денталниот лак како етиолошки фактор има многу неодредено влијание врз поместувањето на канинот. Најголем дел од импактираните максиларни канини се појавуваат во дентиции без присутна тескоба на забите. Меѓутоа во индивидуални случаеви големиот губиток на простор или присутната тескоба не може да не бидат земени во предвит како етиолошки фактор, и ова се однесува особено за букално поставените импактирани максиларни канини. Присуството на одредени малоклузии (Angle Class II / одделение 2) се доведува исто така во врска со импакцијата на максиларниот канин, меѓутоа најголем дел од импактираните максиларни канини се појавуваат во случаеви каде постои нормална оклузија и алвеоларниот гребен е со нормална форма.

Според Dewell BF. (19) максиларните канини понекогаш се наоѓаат во ектопична позиција за време на нивното инициално формирање и истата треба да се земе во предвид како етиолошки фактор кој доведува до појава на импакција. Истиот автор смета дека успорената ресорпција на млечниот канин доведува до изместување на ерупционата патека на перманентниот канин, меѓутоа одложената ресорпција

претставува можен резултат од ектопичната ерупциона патека на перманентниот канин а не причина за импакција на истиот.

Во трудот на Andreasen JO. (3) е презентиран фактот од страна на Ahmad G.,Kamijo Y.& Cahill D.R. дека промените во ширината на губернакуловиот канал (gubernacular canal) за време на развојот на забот се од особена важност за раководење на процесот на ерупција. Во случаи на ектопична ерупција овој канал не покажува нормална ширина за време на развојот на забот или пак постои облитерација на истиот што резултира со отсуство на раководена (контролирана) ерупција.

Повивањето на коренскиот врв е често пати присутно кај импактираните максиларни канини и поедини автори оваа состојба ја поврзуваат со етиологијата на импактираните заби. Меѓутоа најновите студии кои опфакаат млади индивидуи со ектопично еруптирани максиларни канини во нивната иницијална фаза на ерупција, покажаа отсуство на повивање на коренскиот врв. Затоа ваквото повивање на коренскиот врв треба да се разгледува како секундарен феномен предизвикан од импакцијата.

Во трудот на Andreasen JO. (3) мултикаузалната етиологија на максиларната канинска импакција е потврдена со податоци презентирани од бројни автори , како што се :

- Fleury J.E.& Lappin M.M. сметаат дека хередитарниот момент претставува важен етиолошки момент и ектопичната ерупција на максиларните канини е поврзана со други развојни пореметувања (ектопични перманентни први молари, анкилоза, инфра-оклузија на млечните молари и аплазија на премоларите). Аутосомно рецесивно потекло е предложено за специфични форми на ектопична ерупција на канините пропратена со транспозиција на првите премолари. Peck S. et al сметаат дека палатинално изместени канини се продукт на полигенетско мултифакторијално наследство.
- Brin I. et al присуството на латералните инцизиви кои покажуваат одредени морфолошки аномалии (клинестовидни коронки или кратки корени) го поврзуваат со неправилната ерупција на максиларните канини. Тие презентираат податок според кој 42% од

импакциите се поврзани (пропратени) со малформации на латералните инцизиви или нивна аплазија.

За време на нормалната ерупција максиларниот канин клизи надолу , по должината на дисталната страна на латералниот инцизив. Важноста на ваквото раководење (насочување) е посебно акцентирана, и Miller BH. & Moss JP. сметаат дека отсуството на латералниот инцизив што доведува до просторно зголемување го лишава канинот од ваквото раководење. Овој феномен е присутен во услови кога латералниот инцизив има мал корен, истиот е неправилно поставен, или е отсутен или пак кога просторното зголемување се должи на пренагласениот раст и развој на базата на максиларната коска.

Зголемувањето на денталниот фоликул претставува пропратна (секундарна) појава при импакцијата на максиларните канини , Магутоа Olow-Nordenram M.& Anneroth G. сметаат дека истото не е во релација со пореметувањата во ерупцијата.

Задоцнетата матурација на канинот исто така се смета дека е причина за појава на импакција. Ericson S.& Kurol J. врз основа на спроведени студии кај млади индивидуи на возраст од 10 - 13 години, презентираат податок дека ектопично еруптираните максиларни канини покажуваат нормален хронолошки (временски) развој и тоа дел од ектопично еруптираните канини кои се јавуваат унилатерално не покажуваат разлика во однос на денталната матурација со канините кои се нормално еруптирани.

Hitchin AD. смета дека ерупцијата на максиларниот канин може да биде попречена во услови на опструкција на ерупционата патека. Како фактори на опструкција тој ги посочува следните: присуство на прекубројни заби, одонтоми, зголемена густина на коската, тесен processus alveolaris maxillae, екстремно развиена фиброзна мукоза и др.

Според Takahama Y.& Aiyama Y. расцепите на усната и деформитетите на палатумот исто така треба да се земат во предвид како етиолошки фактори кои можат да доведат до појава на импакција на максиларните канини.

Brin I. et al презентираат податок според кој присутната траума може да биде одговорна за појава на импакција на максиларните канини, а што се должи на делумна деструкција на фоликулот и последователен развој на анкилоза. Меѓутоа точниот механизам кој доведува до импакција на канините во вакви случаеви е сеуште непознат.

Според Васков И. со сор. (91) етиологијата на импактираните максиларни канини е мултикаузална, и како етиолошки фактори се појавуваат: цисти, одонтоми, прекубројни заби, инфекција на млечниот претходник и др. Dewel BF.(кого го сретнуваме во истиот труд) како етиолошки фактор ја наведува положбата и развитокот на клицата на перманентниот канин, додека пак Miller HB.и Howard RD. сметаат дека конгениталното отсуство на максиларниот латерален инцизив го предиспонира канинот за преместување од правилната насока и позиција кон импакција.

Јанев Ј. со сор. (47) во зависност од карактерот етиолошките фактори ги класифицира во четири групи: а) *општи фактори* (интоксикации, вирусни заболувања, хередитарност, ендокрини нарушувања и др.); б) *локални фактори* (недоволен развој на вилицата, неправилна положба на забниот зачеток, присуство на остеосклеротична коска и др.) ; в) *ендогени фактори* (рахитис, хипотиреоидизам, dysostosis cleidocranialis и др.) и г) *егзогени фактори* (траума на млечниот канин, цисти, тумори на максилата и sinus maxillaris и др.).

Во однос на етилогијата на импактираните максиларни канини Бојаџиев Т. (9) смета дека импакцијата на максиларните канини е во релација со следните фактори: анатомска позиција на зачетокот на канинот и правецот на никнување кој го поседува, девијација на латералните перманентни инцизиви, тескоба и недостаток на простор во денталните лакови, анатомија на предниот дел од палатумот, патолошки процеси (цисти и др.), супернумерички заби, наследство, закаснето созревање на забите, проблеми на алвеоларната коска и неправилности на лигавицата на палатумот.

Според Зужелова М. со сор. (96) максиларните канини покажуваат бизарност во коскената локализација, можеби затоа што

...ат долг пат до дефинитивната ерупција. Временскиот интервал на ...ното никнување дозволува интерпонирање на некои агенси кои ја ...кнуваат правилната насока на нивната ерупција и ги насочуваат во ...вилна насока. Примери на такви еруптивни аберации се ...пактираните канини хоризонтално поставени и дислоцирани преку ...тралната медијална рамнина.

Илиев Т. со сор. (42) сметаат дека во најголем дел од ...учаевите на импактирани максиларни канини се работи за недоволно ...виена максила од една страна, и за висока и неправилна положба на ...линските зародиши од друга. За разлика од мандибулата, максилата ...во својот развиток е далеку позависна од околината во која и ...натомски припаѓа, па и од некои физиолошки функции како на пример ...дишењето. Покрај локални етиолошки фактори во настанувањето на ...ова ерупциона аберација учество земаат и одредени општи етиолошки ...актори, кои можат да бидат: пре-натални (хередитарни) и пост-...натални (рахитис, конгенитален сифилис, ТБЦ, ендокрини дисфункции, ...хондроплазии, гнатопалатошизи).

Во трудот на Бојовиќ МБ. со сор. (11) сретнуваме податок според кој од општите етиолошки фактори кои доведуваат до појава на ...дентална импакција најчести се: наследниот фактор (Heideman ...осочува пример на импактирани заби во максиларниот синус присутни ...кај пет генерации во една фамилија), рахитис, ТБЦ, детски инфективни ...олести, примарен и секундарен расцеп на непцето, Tricher - Colins-ов ...индром, прогирија и др. Како етиолошки фактори од локален карактер ...се манифестираат следните: неразвиеност на вилиците и ...ародонциумот, неправилна положба на забниот зачеток, рано или ...асно ваѓење на млечните заби, одонтогени инфекции во млечната и ...ерманентната дентиција, присуство на прекубројни заби, траума и др.

2.5. ИМПАКТИРАН МАКСИЛАРЕН ТРЕТ МОЛАР

2.5.1. РАСТ И РАЗВОЈ НА МАКСИЛАРНИОТ ТРЕТ МОЛАР

Максиларниот трет молар обично го започнува својот раст минерализиран во пределот на цервикалниот дел од вториот молар при што неговата оклузална површина има постериорна ориентација. Првите знаци на минерализација Rtg-шки се забележуваат на возраст од 7-10 години. Почетниот постериорен нагиб што забот го има во раниот развој на коронката и коренот ишчезнува, и забот започнува постепено да се исправува за да заврши со својата аксијална позиција скоро вертикално. Како последен заб кој се развива во максилата тој се адаптира на просторот кој му стои на располагање, а истиот простор) е лимитиран од присуството на вториот молар, максиларниот синус и анатомските карактеристики на fossa pterygopalatina. Бидејќи круната на третиот молар има одредена адаптибилност во своите иницијални развојни фази, анатомските карактеристики на регионот каде третиот молар се развива често пати имаат силно влијание во однос на морфологијата на забот. На тој начин редуцираната антеро - постериорна димензија на просторот или пак иницијалната ектопична позиција на забот може да резултираат во јако изразена мезио-дистална компресија на коронката на забот и дивергентни корени од причина што третиот молар се адаптира во однос на максиларниот синус и морфолошките карактеристики на вториот молар.

Според Alling ChC. et al (2) првиот знак за калцификација на максиларниот трет молар обично се забележува на Rtg снимка кај пациенти на возраст од 8-10 години. Прекривањето на коронката со забот завршува кон средината на втората декада од животот т.е. од 11 до 17 годишна возраст, а комплетното формирање на корените е на возраст од 15-25 години. Нормалната ерупција на забот се очекува на возраст од 17-та до 21-та година од животот.

Во трудот на Граовац Ж. (34) е презентиран податок од страна на Ivour, Massler според кој почетокот на развојот на третиот молар е на возраст 3,5 - 4 год., почетокот на минерализација на 7 - 10 годишна

возраст, оформена коронка сретнуваме на возраст од 12 - 16 години и оформен корен на 18 - 25 години. Во истиот труд го сретнуваме и хронолошкиот преглед презентиран од страна на Logan - Kronfeld според кој првиот знак на калцификација се забележува на возраст од 7-от до 9-от месец, оформување на емајлот е на возраст од 12 - 16 години, ерупцијата на забот се случува од 17-тата до 21-та година а комплетното формирање на корените се случува на возраст од 18 -тата до 25 -тата година од животот.

Според Adler P. максиларниот трет молар еруптира приближно на возраст од 20 години, податок презентиран во трудот на Andreasen JO. (8) додека пак Fanning E.A. смета дека ерупционото појавување на максиларниот трет молар се случува 6 месеци покасно кај жени одколку кај мажи. Екстракцијата на антериорните заби ке доведе до ерупционо напредување за 1,4 год. кај мажи и 1,3 год. кај жени.

Ерупциониот процес на максиларниот трет молар генерално го следи истиот што се случува кај мандибуларниот трет молар. Појавувањето на максиларниот трет молар покажува незнатно задоцнување во споредба со мандибуларниот трет молар кај момчиња, додека пак ваква разлика кај девојчиња не е забележана.

1.1.5.2 ЕТИОЛОГИЈА НА МАКСИЛАРНА ТРЕТО МОЛАРНА ИМПАКЦИЈА

Развојните фактори кои доведуваат до појава на импактирани мандибуларни трети молари и кои во иста мера го редуцираат скелеталниот простор се исто така одговорни и за појава на максиларна трето моларна импакција. Неуспешните обиди за ерупција на максиларните трети молари ги зголемуваат можностите за појава на одредени патолошки процеси (цисти и тумори) кои потекнуваат од различни фази на еруптивниот процес.

На етиолошкиот момент кој доведува до појава на максиларна трето моларна импакција не му е посветено многу големо внимание во литературата. Клиничкото искуство покажува дека најчеста причина за импакција се лимитираните просторни услови како на пример при состојби на хелио - палатошизи и други состојби каде максилата е лимитирана во својот антериорен раст и развој. Најголем дел од импактираните максиларни трети молари се со вертикална позиција, но исто така тие може да ги имаат сите варијации во однос на својата позиција. Имајќи ја во предвид положбата на импактираниот заб, истиот топографски класификационен систем (како и за импактираните мандибуларни трети молари) може да биде искористен т.е. типот на ангулација и вертикалното ниво на импакција во однос на вториот максиларен молар.

Евалуацијата на импактираните максиларни трети молари наметнува потреба од адекватно базично научно познавање кон кое се придодаваат точни клинички и Rtg -ки истражувања, а во иста мера и познавање на меѓусебниот сооднос на забот со соседните заби и максиларниот синус.

Блиски (соседни) не дентални структури кои се исто така особено важни при проценувањето на статусот на максиларниот трет молар и прогнозирањето на максиларната трето моларна импакција се: максиларниот тубер, максиларниот синус, fossa infratemporalis, fossa pterygopalatina, букалниот дел од мастикаторното масно перниче,



[illegible] alaris superior posterior, n.palatinus major и мандибуларниот ретромоларен

[illegible]

5.6. РАДИОГРАФСКА ЕВАЛУАЦИЈА НА ИМПАКТИРАНИ ЗАБИ

Рентгенографијата претставува единствена точна дијагностичка алатка во клиничкото испитување за детекција и дијагноза на импактираните заби. Според Sewerin JBP. (78) рентгенографското испитување содржи три главни моменти :

- да се прикаже присуството на импактиран заб;
- да се анализира : а) морфологијата на забот (анатомија на коронката и коренот, степенот на развој, број и сооднос на корените); б) инклинација на лонгитудиналната оска на забот и в) позиција и сооднос со соседните анатомо - морфолошки структури (соседни заби, максиларен синус, носна шуплина , мандибуларен канал);
- да се процени ризикот од појава на одредени интра и пост-оперативни компликации.

Импактираните заби се релативно едноставни за радиографска евалуација од причина што нивната радиографска густина се разликува и лесно се распознава во однос на околното коскено ткиво при употреба на стандардни Rtg-x имагинации. За разлика од нив при поголем број на орални заболувања реалниот (стварниот) степен на деминерализација или реминерализација на анатомските структури доведува до промена на радиографската густина на нормалната коска и забната структура. Меѓутоа независно од релативната едноставност во имагинирањето на импактираните заби секоја применета дијагностичка Rtg метода или серија од дијагностички Rtg методи мора да го прикаже следното т.е. мора да ги исполни следните критериуми :

- целосната (комплетна) контура на импактираниот заб;
- контурата на фоликуларниот сакулус;
- здраво коскено ткиво околу фоликуларниот сакулус во дебелина од најмалку 2мм и контурите на коренот на импактираниот заб.

Првите два критериума се неопходно потребни за правилно евалуирање на позицијата на импактираниот заб и во тој смисол даваат извонредно важни информации кои се користат при концепирањето на терапискиот план. Третиот критериум е особено важен за

Детектирање на присутни патолошки состојби поврзани со импактираниот заб и кои можат да влијаат на терапискиот план. Овие патолошки состојби може да опфаќаат : инфламаторни процеси поврзани со перикундарни меко - ткивни и / или коскени инфекции, или пак неопластични состојби во форма на цисти, амелобластоми или малигни трансформативни промени на фоликуларниот сакус околу импактираниот заб. Бидејќи вакви патолошки состојби егзистираат тогаш се наметнува потребата од примена на други имагинациони модалитети кои би го овозможиле детерминирањето на степенот на екстензија на патолошкиот процес.

Анатомска точност (прецизност) и јасни рентгенграфски имагинации се потребни за да се детерминира морфологијата на секој импактиран заб. На рентгенската снимка треба да се идентификува секоја присутна аномалија која може да доведе до промена на планираниот тераписки приод. Такви аномалии (состојби) се: хиперцементична " клеточна " коска, невообичајни форми на коронката на забот, број, должина, облик, и повиеност на корените на импактираниот заб. Овие анатомски факти мораат јасно да бидат прикажани на рентгенската снимка со цел точно да се детерминира типот на импакцијата и процена на степенот на потешкотии со кои може да се дојде во судар при можната хируршка постапка.

При радиографската евалуација на импактираните заби постои потреба од нивно јасно препознавање во однос на нормалните анатомски структури во околното коскено ткиво. Истото е од корист при детерминирањето на релативната анатомска позиција на забот во однос на соседните заби, коскениот гребен и другите сродни структури. На пр. позицијата на импактираниот максиларен трет молар треба да биде јасно детерминирана во однос на постериорната и антериорната ивица од максиларниот тубер и инфериорниот и постериорниот зид од максиларниот синус.

Друга корисна информација која се добива врз основа на направената Rtg имагинација е во однос на густината на околното коскено ткиво, што е особено важно при планирањето на степенот т.е. обемот на остеотомијата при хируршката постапка.

Јасни и анатомски точни Rtg снимки се корисни при одредувањето на позицијата на импактираниот заб во однос на неуроваскуларниот сноп во мандибуларниот канал, а во тој смисол и редуцирањето на постоперативната парестезија на n. alveolaris inferior.

Правилната радиографска евалуација на импактираните заби претставува основа на која се базираат сите класификациони радиографски системи за прецизно детерминирање на положбата на импактираните заби.

5.1. СТАНДАРДНИ РАДИОГРАФСКИ ТЕХНИКИ

Интрорална периапикална Rtg снимка

Интрооралната рентгенографија е најчесто користена метода за [illegible] на импактираните заби и истата нуди одлична визуелна [illegible] и задоволителна бистрина. Со употреба на т.н. паралелна [illegible] се минимизира геометриската и вертикалната дисторзија на [illegible] објекти. Со употреба на оваа техника импактираниот заб може [illegible] прикажан во релација со апексите на соседните заби, интер- [illegible] коскениот алвеоларен гребен, контактните зони и околното коскено [illegible]. При имагинирање на импактиран максиларен трет молар во [illegible] на максиларниот тубер може да се процени положбата на [illegible] во однос со коронката , коренот и апексот на првиот и вториот [illegible]. Аналогно на ова при преглед во мандибулата може да се процени [illegible] положбата на импактираниот мандибуларен трет молар во сооднос со [illegible] вториот молар, ramus ascedens и мандибуларниот канал.

Техника на двоен ангуларен пресек

Основниот принцип на кој се базира оваа техника е да во услови [illegible] филмот е насочен перпендикуларно (нормално) на рамнината тогаш [illegible] ангуларно пресекување постигнато преку надолжната оска на [illegible] и надолжната оска на филмот создава минимална дисторзија на [illegible]. Меѓутоа претходно споменатата " паралелна техника " [illegible] најдобри анатомски рентгенографии без изобличување, и [illegible] на современите технички решенија во однос на држењето [illegible] филмот во стабилна паралелна положба со надолжната оска на [illegible] да истиот дојде во контакт со оралната мукоза оваа техника [illegible] во групата на најчесто користени Rtg методи.

3. *Дистална коса периапикална рентгенграфија*

Во услови кога импактираните трети (мандибуларни и максиларни) молари се наоѓаат во непосредна близина на припоите на мускулите на подот на оралната празнина, dorsum linqvae posterior и тонзиларниот набор иногу тешко е поставувањето на филмот во правилна позиција, и тогаш е индицирана употреба на дистална коса периапикална рентгенграфија. Оваа техника се разликува од стандардната паралелна техника по тоа што хоризонталниот и вертикалниот агол не ги следат паралелно и перпендикуларно рамнините во релација со еруптираните заби. Косо поставениот филм обезбедува (овозможува) по-антериорно проектирање на по-постериорно поставени објекти (импактирани заби) Мандибуларната дистална коса проекција овозможува имагинација на поголем дел од ramus ascedens, инфериорниот дел од телото на мандибулата и гониалниот агол. Максиларната дистална коса проекција обично овозможува имагинација на импактираните трети молари во сооднос со вторите молари, максиларниот тубер и постериорната и инфериорната граница на максиларниот синус.

4. *Аксијална (оклузална) рентгенграфија*

Аксијалната рентгенграфија претставува одлична имагинациона метода особено во услови кога имагинационото поле се протега повеќе апикално и истото не може да се опфати со стандардна интраорална Rtg снимка. Оваа метода е исто така корисна кај пациенти со ограничено отварање на устата т.е. во услови на намалена приступачност за интраорално поставување на филмот. Аксијалната Rtg снимка на максилата е погодна за дијагностицирање на импактирани канини бидејќи ги прикажува во целост (доколку се поставени палатинално), а ги разјаснува и оние ситуации кога канините се поставени делумно палатинално, а делумно лабијално. Доколку импактираните канини се поставени во средина на алвеоларниот гребен аксијалната снимка го прикажува обликот на забот но не и неговата точна положба што е особено важно во однос на правилниот оперативен пристап. Аксијалната

Ова снимка во мандибулата обезбедува корисни информации особено за положбата на прекубројните заби т.е. нивна лингвална или лабијална положба. Истата често се користи и за дијагностицирање на други патолошки состојби во фронталниот дел од мандибулата (тумори, цисти)

5. ***Антериорна максиларна топографска проекција***

Зголемената радиациона изложеност на пациентот како и зголемената можност за придвижување на артефактот се фактори кои ја лимитираат употребата на оваа проекција.

6. ***Латерална максиларна топографска проекција***

Оваа проекција има слични индикации за примена како и антериорната проекција.

7. ***Мандибуларна топографска проекција***

Оваа проекција е многу слична со максиларната топографска проекција со исклучок што филмот е поставен со својата сензитивна страна кон мандибулата.

8. ***Мандибуларна попречно - одвоена проекција***

Оваа техника е корисна за прикажување на букалната или лингвалната положба на импактираните заби а во иста мера и експанзијата на букалната и лингвалната кортикална ламина.

9. ***Мандибуларна модифицирана латерална попречно - одвоена проекција***

Овој преглед е сличен со антериорната попречно- одвоена проекција, но се применува за имагинирање на постериорните делови од мандибулата, и обезбедува корисни информации во однос на

определувањето на букалната или лингвалната положба на импактираниот заб.

Панорамикс рентгенографија

Панорамикс Rtg методата дава приказ на целокупниот дентоалвеоларен комплекс и соседните анатомо-морфолошки структури и затоа претставува одлична метода за имагинирање на импактираните заби. Импактираните заби присутни во различни квадранти може да бидат претставени на една Rtg снимка. Оваа имагинациона техника е индицирана во услови кога периапикалните или другите интраорални методи се неадекватни за прикажување на целиот импактиран заб или присутната патологија предизвикана т.е. поврзана со истиот. Во најголем број од случаевите панорамикс снимката претставува замена на интраоралните и оклузалните Rtg снимки потребни за евалуирање на импактираните трети молари. При имагинација на постериорните мандибуларни и максиларни зони оваа метода обезбедува комплетен увид на целокупните контури на импактираните заби во околното коскено вилично ткиво, а во иста мера и на патолошките состојби поврзани со импактираните заби. Оваа метода дава имагинација на средишниот слој од виличните коски но отсуствува приказот на структурите од букалниот до лингвалниот мандибуларен кортикалис или од максилата од средишната линија до латералните надворешни површини. Исто така секогаш постои проблем во имагинирањето на структурите на надворешната страна од фокусната рамнина кој може да доведе до создавање на лажно - позитивни Rtg сознанија. Овие технички моменти може да бидат причина да поедини зони во виличните коски кои се од дијагностички интерес да бидат имагинирани доста оскудно.

Панорамикс Rtg имагинациите оскудеваат со имагинациона прецизност - јаснотија во однос на она што може да се прикаже на интраоралните Rtg сминки. Максималната резолуција која може да се постигне со панорамикс филм е 8 линиски парови по милиметар, додека пак за интраоралните филмови распонот е 20 линиски парови по милиметар. Овој недостаток на имагинациона прецизност може да

создаде проблеми во имагинирањето на оние зони со присутна деструкција на соседните (блиски) заби или раната цистична дегенерација на денталниот фоликул од импактираниот заб. Создавањето на дисторзиони и нејасни (замаглени) артефакти при прикезот на антериорните мандибуларни и максиларни зони е основната причина за потребата од дополнително имагинирање на овие зони со помошна оклузални или периапикални Rtg снимки.

Панорамикс Rtg снимките се најчесто користените имагинациони методи за евалуација на импактираните заби од причина што со истите се опфака (покрива) комплетно анатомската регија од интерес, техички се лесно изводливи и најприфатливи од страна на пациентите. Интраоралните Rtg снимки особено оние кои вклучуваат оклузални и периапикални проекции на импактираните антериорни заби може да обезбедат повеќе информации за позицијата на забите и присутната патологија поврзана со истите.

11. Латерална коса мандибуларна рентгенграфија

Латералната коса мандибуларна проекција е екстраорална проекција и истата претставува опција за прикажување на импактирани мандибуларни заби кои не можат да бидат имагинирани со интраорални Rtg методи. Предностите со кои располага панорамикс имагинационата метода ја редуцирале потребата од коса латерална мандибуларна проекција, но сепак истата е се уште извонредно корисна во услови на отсуство на пристап за панорамикс снимка. Техниката на оваа метода брзо и лесно се совладува и проекцијата на централниот зрак е таква да обезбедува поголемо периапикално опфаќање (покривање) во однос на истото кај стандардните периапикални методи.

Лобањска радиографија

Генерално прифатено сознание е дека оваа имагинациона метода е подесна за рутинско имагинирање на импактираните заби. При [illegible]ни лобањски проекции доаѓа до суперпозиција со спротивната [illegible] од денталниот лак, додека пак при антеро-постериорни (АП) и [illegible]-антериорни (ПА) проекции исто така постои суперпозиција со [illegible]ната (блиска) многу густа анатомија на лобањата. При изразито [illegible] положби на забите на пр. постериорно поставени максиларни [illegible]ктирани заби се користи ПА коса проекција на лобањата т.н. (Waters [illegible]) проекција која обезбедува добра имагинација на синусите, [illegible]ната коска и фронталната лобањска регија. Во услови кога [illegible]ктираниот заб лежи на горната надворешна страна на максиларниот [illegible] користената Waters - ова проекција помага да се избегне [illegible]позицијата на импактираниот заб кој може да биде поместен во [illegible]ниот дел од максиларниот синус преку окципиталната коска.

13. Стереоскопска радиографија по Парма (стереорадиографија)

Оваа имагинациона метода била најпопуларна во периодот од 1930 - 1940 год.но бидејки се работи за метода чија техника тешко се совладува [illegible]ната употреба се намалува со напредокот на другите имагинациони [illegible]. Сепак таа е извонредно корисна при детерминирањето на [illegible]ната положба на импактираниот максиларен канин. Модификација на [illegible] имагинациона метода е т.н. *мултипроекциона радиографија* со [illegible] сноп на зраци која е многу сензитивна метода, и истата е корисна [illegible] евалуирање на буко - лингвалната позиција на мандибуларниот канал [illegible] однос на апексите од корените на импактираните мандибуларни трети [illegible].

14. Линеарна томографија со попречно пресекување

Оваа имагинациона техника е корисна при детерминирањето на буко - лингвалната позиција на импактираниот мандибуларен трет молар во однос на мандибуларниот канал. При употребата на оваа техника нема потреба од нови, променливи перцепциони техники, меѓутоа радиографската густина на импактираните заби создава потешкотии во обезбедувањето на томографии со добра резолуција на меко - ткивните контури на мандибуларниот канал.

1.1.6.2. СПЕЦИЈАЛНИ ИМАГИНАЦИОНИ ТЕХНИКИ

Компјутеризирана томографија

Компјутеризираната томографија (КТ) претставува имагинационен модалитет кој користи X- радиација (зрачење) за да го скенира пациентот од многубројни и различни агли. Оваа метода има можност да произведе реформирани томографски имагинации и истите обезбедуваат тро - димензионални информации во однос на екстензијата на било кој патолошки процес кој ги афектира виличните коски. Како високо специјализиран модалитет КТ има соодветна апликација за имагинирање на импактираните заби т.е. КТ скеновите се употрбливи и индицирани во случаи кога импактираниот заб е поставен во ектопична позиција или е истиот поврзан со неопластичен или инфламаторен процес со морбидитет на блиските гранични ткива. Компјутерот вешто управува со складираните факти од скенот и произведува томографски имагинации кои овозможуваат диференцијација помеѓу ткива со мали разлики во густината, а преку тро - димензионалното реформирање се детерминира локализацијата на импактираниот заб и патолошките промени поврзани со него. Исто така КТ скеновите овозможуваат евалуација на промените и во тврдите и во меките вилични ткива. Недостаток т.е. негативна особина на употребените КТ скенови за имагинирање на патолошки состојби поврзани со импактираните заби во виличните коски е појавата на артефакти предизвикани од присутни метални забни реставрации за време на скенирањето. Меѓутоа сепак бројни автори ја потенцираат корисноста од употребата на КТ за евалуација на импактираните заби и патолошките состојби поврзани со нив.

Според Gibbs SJ. (31) конвенционалните Rtg методи претставуваат дво-димензионални слики на тро-димензионален објект и како такви имаат ограничена дијагностичка употреба. Нивната употреба не може секогаш прецизно да ја одреди вистинската морфологија на импактираниот заб, да го одреди соодносот на објектот во сите три димензии или да го елиминира ефектот на суперпозиција - констатации присутни во трудовите на Schwartz MS.(77), Kashima J. (52), Kramer RM.

Прецизното тро-димензионално детерминирање на положбата на импактираниот заб во просторот бројни автори како Traxler M.(87), Sarnat BP.(78), Gibbs SJ. (31), Franklin T. (28) и др. го акцентираат како superiorна перформанса што го нуди КТ во однос на конвенционалните rtg методи.

Bodner L.(7) ја препорачува употребата на КТ во сите оние случаеви каде долготрајното присуство на импактираните заби довело до појава на пропратни компликации од типот на : фоликуларни неоплазми, цисти, ресорпција на корените на соседните заби, одонтоми, ameлобластоми. Основна причина за тоа е што со оваа метода се добиваат извонредно прецизни и корисни информации.

Според Koch H. (54) и Van Cool AV. (90) анализите добиени со КТ даваат важни и точни информации во функција на редуцирање на фреквенцијата и интензитетот на клиничката манифестација на пост-оперативните компликации при хируршкиот третман на импактираните заби.

Раната детекција на кореновата ресорпција на латералните максиларни инцизиви кај деца што се должи на ектопично еруптирани максиларни канини може да се постигне со употреба на КТ, податок присутен во трудовите на Cohen MA. (14) и Peene P. (66).

Bodner L., et al (8) сметаат дека КТ ја детерминира апикалната мадурација многу поточно во однос на конвенционалните имагинациони техники и овозможува детекција на потенцијални хируршки ризици при хируршкиот третман на импактираните заби.

Радијациониот ризик на кој се излага пациентот при употреба на панорамикс или интраорални Rtg снимки е помал отколку при КТ снимките. Од тие причини поедини автори - Huda W. (39),Gibbs SJ. (32) и др. ја препорачуваат оваа дијагностичка метода само во оние случаеви на дентални импакции кога конвенционалните радиографски методи не даваат сите потребни информации неопходни за концепирање на хируршкиот (оперативен) план и предвидување на ризикот од појава и манифестација на одредени интра и пост-оперативни компликации. Во истиот контекст Bodner L., et al (8) особено ја акцентираат важноста на правилната селекција и критериумите за употреба на КТ кај деца, и

истата ја препорачуваат само во оние случаеви каде што дополнителната тро-димензионална визуализација е есенцијална во однос на дијагнозата и терапискиот план.

Поради прецизните податоци кои КТ ги презентира во однос на положбата на импактираниот заб и соодносот со околните анатомо-морфолошки структури Traxler M. et al (87) ја претпочитаат оваа дијагностичка метода независно од донесената одлука за хируршка екстракција или ортодонтски третман на импактираниот заб.

Le Toux G. (58) упатува на корисноста од употреба на КТ при одредувањето на адекватниот хируршки приод во услови на присутни импактирани мандибуларни премолари, додека пак Schmuth GP. et al (76) употребата на КТ при импактирани максиларни канини ја оправдуваат со полезноста на добиените информации од типот на : патолошка ресорпција на соседниот заб предизвикана од аберантни импактирани канини, локализација на повредата и позиција на канинот во релација со соседните заби. Прецизното детерминирање на положбата на импактираниот максиларен канин е основен предуслов за одредување на правилниот хируршки приод при нивното оперативно отстранување.

Бројните сознанија презентирани од многубројни автори подвосмислено упатуваат на констатацијата дека КТ како имагинациона метода претставува значаен чекор напред во однос на конвенционалните радиографски методи. Кажаното добива на значење ако се има предвид дека од степенот на точност при одредувањето на морфолошките карактеристики на импактираниот заб, неговата просторна поставеност и соодносот со околните анатомо - морфолошки структури зависи правилниот избор на тераписката постапка, како и ризикот од појава на одредени интра и пост-оперативни компликации при неговиот хируршки третман.

2. *Магнетска резонанца*

Оваа метода претставува компјутерско - имагинационен модалитет при кој не се користи јонизирачко Х-зрачење. Имагинациите се формираат од радио сигнали кои се емитираат од хидроген протони во човечкиот организам и истите го менуваат својот поредок во надворешното магнетно поле. Основен извор на протоните се хидроген атомите во молекулите на водата. Човековото тело содржи приближно 70% вода и на тој начин се овозможува изворот на сигнали за магнетно - резонантно имагинирање. Забните структури во себе содржат многу малку вода и од тие причини импактираните заби не можат да произведат јак сигнал потребен за имагинациона продукција.

Основните индикации за примена на оваа имагинациона метода се истоветни со индикацијата за употреба на КТ скеновите т.е. евалуација на здружени патолошки состојби екстендирани во соседни меко-ткивни структури и фасцијални површини.

3. *Ксерорадиографија*

Оваа метода претставува имагинационен систем кој користи Х-зрачење со наполнета селениум плоча како имагинационен рецептор наместо Rtg филм. Денталните имагинации добиени со оваа метода имаат одличен квалитет поради нивното високо контрасно ниво. Овие имагинации имаат подобра резолуција на ситни детали во однос на конвенционалните периапикални и оклузални интраорални Rtg снимки. Ксерорадиографијата е супериорна метода при проценката на периапикалните и периодонталните заболувања, а исто така е посензитивна во прикажувањето на раните апроксимални дефекти во емајлот. Имагинациите се процесираат за приближно 20 секунди правејќи го на тој начин процесирањето многу по прикладно во однос на конвенционалните радиографски методи. Времето на експозиција е приближно 1/3 во однос на експозицијата кај стандардните интраорални снимки, и на тој начин значајно се редуцира времето на озрачување на пациентот. Сите овие карактеристики ја прават оваа метода одлична за

имагинирање на импактираните заби. Денталната ксерорадиографија е доведена во раните 80-ти години, меѓутоа проблемите во однос на маркетингот и отсуството на правилна техничка подршка за егзистирање и оваа метода ја лимитираа прифатливоста на истата.

Дигитална радиографија

Дигиталната радиографија располага со извонредни можности за директно дигитално имагинирање на оралните, максилофацијалните и денталните структури. Оваа технологија користи сензитивни Х-зрачни рецептори кои го редуцираат времето на експозиција (озрачување) на пациентот за 80 до 90% во однос на стандардните орални и дентални експозиции и создава визуелна имагинација на монитор за време од неколку секунди после радиографската експозиција. Х-зрачниот генератор кој се користи за дигиталната радиографија е идентичен со стандардниот дентален Х-зрачен генератор со исклучок што тој изискува потреба од микропроцесорен тајмер за попрецизна контрола на многу краткото врема на експозиција. Времето на експозиција е драстично намалено бидејќи тука се користи т.н. " наполнета - споена апаратура " (charge - coupling device CCD) како имагинационен рецептор наместо филм. Покрај предноста во однос на времето и намалената радиација , оваа метода располага и со можност за дигитализација на информациите од CCD и електронско складирање на имагинациите. Откако е имагинацијата дигитализирана истата може електронски да се обработи со цел да се зголеми дијагностичката перцептибилност на параметрите како што е контрастот и ивичното зголемување.Оваа метода е особено корисна при детекцијата на забниот кариес и истата обезбедува поточни информации во однос на проценката на степенот на кариозната пенетрација. Основен проблем при апликацијата на дигиталната радиографија е малата димензија на интраоралниот CCD, со што се создаваат мали имагинациони полиња при проценката на денталните импакции. Меѓутоа како и да е дигиталната радиографија ја потпомогна компјутрската револуција во стоматологијата.

5. Други специални имагинациони техники

Други техники за дијагностичко имагинирање на патолошки состојби поврзани со импактираните заби се ултрасонографија и радионуклидно имагинирање. Овие две методи се индицирани особено за евалуација на коскени инфламаторни процеси поврзани со импактираниот заб или други патолошки процеси како што е присуството на неоплазма која потекнува од денталниот фоликул или од други ткива.

Радиолошка евалуација на импактиран мандибуларен трет молар

Како резултат на високата инциденца на клиничка манифестација на конгенитално отсутни трети молари, а во иста мера и присуството на голем број млади пациенти со присутни трето моларни аномалии наполно е оправдано да се спроведе радиолошка евалуација со единствена цел се са утврди присуството на мандибуларните трети молари, и доколку се истите присутни да се проследи нивната положба. Во голем број на случаеви особено кај млади пациенти радиолошката евалуација се постигнува со употреба на Rtg панорамикс снимка поради потреба од соодветен ортодонтски третман, и истата Rtg снимка обезбедува информации за состојбата на третите молари. Во други случаеви потребно е да се направи специфична проверка со рентгенска снимка на мандибуларната трето моларна регија пред да се предвиди отстранување на третиот молар. Адекватно радиолошко проследување на трето моларната регија кое ја детерминира точната топографска релација на третиот молар со важни анатомо-морфолошки структури е неопходно потребно пред било какво тераписко планирање, предвидување на ерупцијата или отстранување на третиот молар. Постојат различни радиолошки методи кои овозможуваат таква топографска анализа. Некои техники користат една интраорална периапикална рентгенска снимка, други техники имаат потреба од

стинска периапикална рентгенска снимка дополнета со мезио-центрична и дисто-ексцентрична експозиција, или со различни апико-рционални ангулации. Конечно стереоскопското проследување на трето ларниот регион се обезбедува преку употреба на стереографско снимање, мултипроекционо снимање и тесно-ограничена зрачна мографија.

Панорамикс Rtg снимка

Одличен преглед на сите трето моларни регии може да се постигне со употреба на панорамикс рентгенска снимка. Дозата на радиација зависи од бројни фактори, меѓутоа општо кажано дозата за еден панорамикс е приблизно еквивалентна со дозата на четири интраорални рентгенски снимки. Предноста на панорамиксот е во обезбедување на добра прегледност. Меѓутоа употребата на појачувачки екрани повлекува со себе губење на имагинациони детали (финеси) во споредба со интраоралната рентгенолошка техника. Од тие причини панорамиксот не треба никогаш да служи како единствен извор на информации при планирањето на хируршката интервенција со исклучок во случаеви на некомплетно завршено коренско формирање.

Екстраорална профилна мандибуларна рентгенграфија

Оваа рентгенолошка метода обезбедува корисни информации во однос на положбата на импактираниот мандибуларен трет молар , количината на коскено ткиво под длабоко импактираниот заб, присуство на други импакции во виличната коска, абнормалности поврзани со импактираниот заб, присуство на патолошки процеси во виличната коска околу импактираниот заб (циста, тумор), односот на импактираниот трет молар со ramus mandibulae, морфолошките карактеристики на коренот на третиот молар, степен на очуваност и виталност на вториот мандибуларен молар. При оперативното отстранување на долниот трет молар особено е важно да се точно процени соодносот на забот и мандибуларниот канал, кој сооднос на оваа рентгенска снимка е

помалку јасно видлив. Меѓутоа треба да се има во предвид дека овој однос се разликува во однос на истиот кај стандардната интраорална рентгенска снимка , од причина што профилната мандибуларна рентгенографија е екстраорална метода и сите објекти што се наоѓаат поблиске букално (поблиску до филмот) на снимката се појасно прикажани.

Стандардна интраорална рентгенска снимка

Латералната периапикална снимка обезбедува многу детални информации во однос на фазата (степенот) на развој на забот, нивото на ерупција, положбата, релацијата со вториот мандибуларен молар, морфолошките карактеристики на коренот и количеството на супрапокривачка коска. Оваа рентгенска снимка исто така разоткрива присуство на можни патолошки секвели поврзани со импактираниот заб од типот на коренова ресорпција, цистични формации и перикоронарно уништување на коска. Меѓутоа со поединечната снимка може да бидат погрешно претставени информациите во однос на присутни прекубројни корени и кореновата повиеност а исто така изостанува и информацијата за тро-димензионалните соодноси.

Аксијална (нагризна) рентгенска снимка

Оваа метода на радиолошка евалуација обезбедува корисни информации во однос на можната инклинација на импактираниот заб во фронталната рамнина и/или присутната ротација на истиот. Ротацијата на импактираниот заб може да создаде погрешна претстава за морфологијата на кореновиот комплекс констатирана врз основа на спроведена латерална рентгенска снимка.

[illegible] стандардни рентгенски снимки

Обезбедувањето на тро-димензионални информации за [illegible]ошките карактеристики на кореновиот комплекс и односот со [illegible] анатомо-морфолошки структури (мандибуларниот канал) [illegible] потреба од дополнителни рентгенски снимки. Употребливата [illegible] оваа метода за радиолошко евалуирање на мандибуларните [illegible] молари е способноста за менување на вертикалната ангулација, [illegible] истата се менува сукцесивно т.е. чекор по чекор во вредност од [illegible]. Создадените три имагинации имаат проекционен агол од 90, [illegible] степени. Третиот молар претставува т.н. елонгирана структура [illegible] може да се издолжува и скратува) при што централниот Х-зрак [illegible] со неговата лонгитудинална оска, и на тој начин со [illegible] на овој тип на рентгенски снимки се обезбедуваат [illegible] за буко-лингвалната инклинација на импактираниот заб. Во [illegible] кога мандибуларниот трет молар има лингвална инклинација на [illegible] снимка истиот ќе се прикаже пократок.

Конвенционална томографија, *КТ* скенирање и магнетно резонантно [illegible]

Орие радиолошки техники се употребуваат во селектирани [illegible] од причина што истите се скапи и комплицирани за секојдневни [illegible] проблеми. Основна индикација за нивна употреба се [illegible] на миграција на импактираниот заб на ектопични места и [illegible] за подетални информации за соодносот на забот со соседни [illegible] морфолошки структури.

Мултимодална радиографија

Мултимодалната радиографија претставува комбинација на тесно-[illegible] зрачна рентгенграфија и спиралната томографија и истата [illegible] степен на сензитивност ја детерминира буко-лингвалната [illegible] на забот и соодносот на кореновиот комплекс и

мандибуларниот канал.При тоа дозата на озрачување е еквивалентна со половина доза постигната при конвенционалната панорамикс рентгенска техника.

Радиолошка евалуација на импактиран максиларен канин

Констатацијата за сериозноста и тежината на проблемите кои се во релација со импактираните максиларни канини наметнува потреба од внимателна опсервација (следење на пациентот) и рано дијагностицирање на ерупционите пореметувања. Двата начина на опсервација - клиничкиот и рентгенолошкиот се индицирани, при што се води сметка за возраста на пациентот, индивидуалните варијации во созревот на забите и нивното појавување, а во иста мера и варијациите во соматскиот развој.

Клиничката инспекција и палпација на processus alveolaris maxillae во регионот на канинот е препорачлива еднаш годишно кај пациенти на возраст од 8 години. Клиничкото проследување мора да содржи евалуација на бројот на еруптирани перманентни заби, позиција и инклинација на максиларните инцизиви, а во иста мера и присутната ерупциона асиметрија помеѓу левата и десната страна. Добиените на овој начин сознанија се доведуваат во релација со возраста и степенот на соматско созревање на детето. Особено е важно да се направи индивидуална проценка на соматскиот развој и ерупциониот примерок, додека пак земањето на возраста на пациентот само како хронолошки момент е незадоволителен критериум за проценка на времето за нормална ерупција.

Нормалниот палпаторен наод посочува појава на испакнатост во вестибуларниот сулкус во регионот на канинот и тоа во период од 1-на до 1-на и пол година пред ерупцијата на забот т.е во поедини случаеви на возраст од 8 години и најкасно на возраст од 10 - 11 години. Во услови кога палпаторниот наод е негативен на нормална возраст од 8 - 10 години или пак ако е евидентна асиметрија помеѓу двете страни, наполно

...рандано сомневањето за присутно ерупционо пореметување . Во ... услови се наметнува потреба од дополнително рентгенолошко ...едување.

Друг знак кој сигнализира ектопична ерупција или импакција на ...от во лабијална позиција е присутната лабијална инклинација на ...ларниот латерален инцизив. Исто така еруптирањето на ...ларот пред појавувањето на канинот индицира можно ерупционо ...етување. Клиничкото проследување на возраст од 10 - 11 години ... да укаже на потребата од дополнително рентгенолошко ...едување со цел да се дијагностицира ерупционото пореметување.

Клиничката и рентгенолошката евалуација на дентицијата кај деца ...раст од 5 и пол и 6 и пол години и последователно на 3 годишни ...рвали се додека не се обезбеди правилна ерупција на ...манентната дентиција се адекватни и неопходно потребни мерки и ...те обезбедуваат детерминирање на развојниот пат на канинот и ...ството на можна патологија. Имајќи ја во предвид констатацијата ... канинот нормално еруптира на возраст помеѓу 11 - 12 години, ...ото клиничко отсуство на понапредната возраст би требало да ...икне сомневање за негова можна импакција. Сомневањето е ...олемо во услови кога постои унилатерална ерупција на перманентниот ...ин и ретенција на контралатералниот млечен канин. Раното ...познавање на канинската импакција е императив за успешен третман ...ричина што степенот на тераписка успешност рапидно опаќа па дури ...мплетно изостанува на возраст по 16-тата година.

Индикациите за рентгенолошко проследување на максиларниот ...ин треба де се базираат на сознанија (факти) добиени по пат на ...ничко проследување и истите се во директна врска со возраста на ...ентот при што 11 годишната возраст се зема како " *критична* ...раст ".

Индикации за Rtg-ко проследување пред 11 годишна возраст се :

- присутна ерупциона разлика на максиларните канини помеѓу десната и левата страна;

негативен палпаторен наод во однос на максиларниот канин и напреден (успешен) оклузален развој што се заедно сугерира за абнормална ерупциона патека;

задолжена ерупција на латералниот максиларен инцизив;

напасено (јасно) изместување или лабијална инклинација на латералниот инцизив;

аплазија на латералниот инцизив;

фамилијарна историја за ектопични канини или губиток на простор во денталниот лак.

Индикации за Rtg - ко проследување по 11 годишна возраст се :

во услови на нормална дентална матурација проследена со присуство на не-еруптирани максиларни канини или присутен негативен палпаторен наод во однос на истите.

Во склад со овие критериуми приближно 8% од децата на возраст од 10 години покажуваат потреба од дополнително Rtg проследување со цел да се детерминира присуството на импактираниот заб и да се избегнат компликациите кои се должат на ектопичната ерупција на забот. Отсуството на позитивен палпаторен наод во однос на максиларниот канин може да се должи на следните моменти : асиметрија во појавувањето на канините помеѓу двете страни а во иста мера и од ектопичната ерупција, општо (генерално) доцнење во денталниот развој кое компарирано со хронолошката возраст на пациентот исто така претставува индикација за Rtg проверка.

Интраоралните и екстраоралните Rtg имагинации даваат потврда на клиничките сознанија и обезбедуваат дефинитивна информација за позицијата на импактираните максиларни канини. Како општо правило е прифатено дека најмалку две снимки се потребни за одредување на позицијата на секој заб. Основно е дека позицијата на забот како дефиниција во себе ја содржи позицијата на коронката, локализацијата на апексот на забот и соодносот на забот со соседните блиски анатомо-морфолошки и дентални структури.

Панорамикс Rtg снимка

Стандардната панорамикс Rtg снимка обезбедува разоткривање на импактираниот максиларен заб кој е близу до средишната сагитална рамнина на оралните и максилофацијални ткива. Позитивниот рентгенолошки наод во однос на присутниот импактиран максиларен канин во комбинација со инспекцискиот наод за инклинацијата на импактираните заби во регионот на импактираниот заб и палпаторниот наод може да обезбеди доволно информации за локализацијата на импактираниот максиларен заб. Исто така комбинацијата на панорамикс Rtg снимка и дополнителна друга Rtg метода овозможува точно детерминирање на позицијата на импактираниот заб. Со оваа дијагностичка метода се постигнува комплетна визуализација на коронарната структура на канинот и соодносот со соедните анатомо-морфолошки структури што е од есенцијална важност при планирањето на терапискиот приод. Исто така со помош на оваа метода може успешно да се детрминира присуството на одредени абнормални состојби како што е конгениталното отсуство на други заби придружено со одредена патологија. Сето ова и обезбедува на панорамикс Rtg имагинацијата атрибут на главна и најважна дијагностичка метода.

Периапикална Rtg снимка

Оваа рентгенолошка техника претставува една од најсигурните (најверодостојни) техники за евалуирање на релативната позиција на импактираниот заб, и дава можност за спроведување на соодветен пристап - лабијален, лингвален или палатинален - до коронката и коренот на импактираниот заб. Добро позиционираните (правилно усмерени) периапикални X - зраци обезбедуваат дефинитивни информации во однос на локализацијата на импактираните канини со голем степен на јаснотија (бистрина). Употребата на две периапикални Rtg снимки т.н. shift - shot техника со користење на Кларковото правило

овозможува откривање на точната позиција на коронката и апексот на забот, лабијално или палатинално во однос на соседните заби.

Тангенциална Rtg снимка

Тангенциалната Rtg снимка при која централниот зрак ја додирнува (тангира) надворешната површина од кортексот на максилата е исто така многу корисна рентгенолошка метода за добивање на дополнителни информации во однос на локализацијата на импактираните максиларни канини, особено кога тие имаат невообичаена локализација или се лабијално поставени.

Оклузална Rtg снимка

Вообичаената оклузална Rtg снимка може да доведе до заблуда при детерминирањето на палатиналната или лабијалната позиција на импактираниот канин, особено во случаеви на протрузивна максиларна аномалија или пак при бимаксиларна протрузија. Од тие причини употребата на оклузалниот филм во латерална или тангенциална проекција претставува подобра опција со цел да се детерминира релативната позиција на импактираниот заб.

Антериорна оклузална Rtg снимка

Антериорните оклузални Rtg снимки со проекции од 45 - 60 степени во однос на средишната линија и назо-лабијалниот набор обезбедуваат корисни информации за локализацијата на импактираниот заб и претставуваат дијагностички јасни имагинации.

„Правилна" оклузална Rtg снимка

Овој тип на Rtg снимка со проекција од 90 степени дава приказ на внатрешниот и надворешниот кортикален слој од фронталната коска и истиот претставува јака имагинација која се преклопува со приказот на

присутните заби. Од тие причини оваа рентгенолошка метода не обезбедува точни информации во однос на локализацијата (лабијална или палатинална) на импактираниот заб.

Латерални Rtg снимки

При оваа рентгенолошка метода оклузалниот филм се поставува во сагитален правец и централниот зрак се усмерува вертикално на сагиталната рамнина со што се обезбедува права латерална проекција. Оваа метода е корисна но е скапа а и пациентот се излага на поголема радијација.

"Clark" оклузална Rtg снимка

Оваа Rtg снимка при која централниот зрак е насочен директно низ надолжната оска на централните инцизиви обезбедува многу поточно одредување на локализацијата на импактираните максиларни инцизиви и канини. Таа е особено корисна во услови на ектопична позиција на канинот, и истата дава корисни информации за позицијата на канинот во хоризонтална рамнина. Меѓутоа оваа снимка не ги прикажува хируршките пределности во однос на морфолошките карактеристики на коронката и коренот на импактираниот заб, а исто така пациентот се излага и на поголемо Х-зрачење при што основните зраци ги пресекуваат мозочните ткива.

Други рентгенолошки методи

Томографијата е особено индицирана во услови кога постои двојно преклопување на не-еруптираниот канин и инцизивот, кога lamina dura од алвеолата на латералниот инцизив не е јасна или кога контурите на коренот на латералниот инцизив не се регуларни. Компјутеризираната томографија и магнетната резонанса се корисни методи за рентгенолошка евалуација и истите обезбедуваат подробни информации за точната позиција на канинот, степенот на раст и развој,

ориентацијата на инцизивот, ширината на денталниот фоликул и други елементи кои може да влијаат на изборот на терапијата. " Scanora - tomography " претставува нова алтернативна форма на КТ која овозможува изведување на томографски движења во многу правци.

На крај треба да се напомене констатацијата дека калкулациите за однос на ризикот од можни несакани (секундарни) ефекти кои се должат на радиацијата покажуваат дека индивидуалниот ризик е занемарлив т.е. тој не треба да се зема во предвид, но сепак стоматолошкото проследување треба да биде редуцирано на лимитиран број на прегледи со што дозата на радијација се одржува на минимум.

Радиолошка евалуација на импактиран максиларен трет молар

Малпозицијата на максиларниот трет молар и ризикот од појава на одредени секвели (последици) се поретко присутни во максилата отколку во мандибулата. Меѓутоа независно од оваа констатација нивното присуство и положба треба да бидат евалуирани пред возраст од 20 години, и за постигнување на овие цели се употребуваат различни имагинациони техники.Импактираните максиларни трети молари може да остојуваат незабележани во максилата во долг временски период, особено после комплетна екстракција на сите еруптирани заби со можност да доведат до појава и манифестација на одредени компликации на било која возраст. Од тие причини кај овие пациенти пред спроведувањето на протетскиот третман неопходно е потребна радиолошка евалуација на максиларниот трето моларен регион.

Генерално е прифатена констатацијата дека положбата на импактираниот максиларен трет молар мора да биде прецизно дефинирана пред концепирањето на дефинитивниот тераписки план. Меѓутоа анатомските карактеристики поврзани со максиларниот трето

регион го отежнуваат како клиничкото (инспекција и палпација) и рентгенолошкото проследување.

Интраоралната инспекција како метода на физичка евалуација ги обезбедува следните информации : парцијална ерупција на коронката на третиот молар, можно присуство на перикоронитис, периодонтално проширување или постериорен дефект на вториот молар што се должи на присуството на третиот молар и карактерот на мекото ткиво кое го покрива пределот на максиларниот тубер.

Палпацијата како друга метода на физичка евалуација помага при констатирањето на можното присуство на импактираниот максиларен трет молар. Во најголем број од случаевите импактираниот максиларен трет молар покажува букална малпозиција во релација со вториот молар што се должи на конфигурацијата на максиларниот тубер, а неговото присуство се потврдува палпаторно како заоблено испакнување.

Отсуството на овие податоци (наоди) може да биде индикативно за импактиран максиларен трет молар кој се наоѓа директно постериорно, постериорно и медијално или екстремно високо во однос на вториот молар.

Панорамикс Rtg снимка

Вообичаена екстраорална Rtg метода која се користи за проследување на импактираните максиларни трети молари е панорамикс Rtg снимка. Таа претставува единечна томографска рамнина и во услови кога забот е дислоциран медијално во однос на неговата вообичаена позиција можно е негово затемнување т.е. изостанува потребната дијагностичка имагинациона бистрина. Доколку оваа Rtg снимка се прави во услови на комплетна дентална оклузија се обезбедува визуализација на затвореният оклузионен сооднос помеѓу мандибулата и максилата. Анализата на вака направената Rtg снимка посочува на трауматскиот однос кој може да постои на пример помеѓу парцијално импактираните, малпонираните или супер-еруптираните максиларни трети молари и структурите присутни во мандибуларниот ретромоларен триангуларен предел.

Периапикална Rtg снимка

Нееруптираниот или импактираниот максиларен трет молар често пати покажува нагласена кранијална позиција, и во вакви услови многу е тешко да се прикаже комплетно целиот заб со употреба на обичен филм и стандарден агол на проектирање. Ваквата состојба наметнува потреба од употреба на проекција со зголемена ангулација. Доколку вертикалната ангулација на тубусот е зголемена до 50 степени тогаш кранијално поставениот максиларен трет молар ќе биде проектиран во оддален правец и истиот ќе биде видлив на Rtg снимката.

Коса оклузална Rtg снимка

Косата постериорна оклузална проекција понекогаш претставува дополнителна имагинациона опција. Филмот е поставен хоризонтално а вертикалната ангулација треба да биде зголемена до 70 степени. Индикации за употреба на оклузална Rtg снимка се: локализирање на максиларниот трет молар кој е изместен кон максиларниот синус, во просторите латерално од максилата, супериорно до m. buccinator или пак низ m. constrictor pharingis superior во латералниот фарингеален простор.

Ангулациона Rtg снимка

Максиларниот трет молар со своите корени не е во близок сооднос со важни нервни елементи и крвни садови (како што е на пример мандибуларниот трет молар), и неговото отстранување обично не е проследено со појава на одредени компликации. Меѓутоа добрата претоперативна рентгенолошка евалуација е корисна во однос на предвидувањето на појавата на компликации од типот на фрактура на максиларниот тубер или перфорација на максиларниот синус. Ангулационата Rtg снимка обезбедува драгоцени информации во услови на присутни ресорптивни лезии на вториот максиларен молар. Ресорпцијата е суспектна во услови кога третиот молар е во близок контакт со цервикалната регија на соседниот втор молар при што доаѓа

делумно преклопување на вториот молар со коронката и перикоронарниот простор од третиот молар. Со менување на хоризонталната ангулација се создава проекција при која централниот зрак поминува помеѓу двата заба, и на тој начин се избегнува нивното целумно преклопување. Ваквата хоризонтално - ангулирана Rtg снимка обезбедува корисни информации во однос на присутната инклинација, ротација и др.

Дополнителни екстраорални Rtg снимки

Во услови кога импактираните максиларни трети молари манифестираат нагласена миграција во дисталните зони која може да се должи на присутна фоликуларна циста или одонтогени тумори, постојат индикации за употреба на следните рентгенолошки методи: селективно кефалометриско проследување, параназални синуси, попречно-сечена радиографија со употреба на КТ скенови или стандардни томографски техники.

МЕТОДОЛОШКИ ПРИОД

ЦЕЛ НА ДИСЕРТАЦИЈАТА

Концепирањето на адекватниот тераписки приод во решавањето проблемот на импактираните заби и предвидувањето на ризикот од појава на одредени интра и пост-оперативни компликации при хирушкиот третман на истите е директно обусловено од правилното предвидување на морфолошките карактеристики на импактираниот заб, неговата положба во просторот и неговиот сооднос со околните анатомо-морфолошки структури. Непобитна е констатацијата дека конвенционалните Rtg дијагностички методи не ги исполнуваат комплетно сите критериуми неопходни при концепирањето на адекватниот тераписки приод, како и предвидувањето на ризикот од појава на одредени интра и пост-оперативни компликации. Двадимензионалната визуализација на импактираниот заб добиена со конвенционалните Rtg. дијагностички методи како и отсуството на јасна претстава за морфолошките карактеристики на импактираниот заб и неговиот негов сооднос со околните блиски анатомо-морфолошки структури, создава чуство на неизвесност од можноста за појава на интрајатни изненадувања во текот на хируршката постапка.

Надминувањето на проблемите и ризиците од овој тип, како и потребата за поефикасни Rtg. дијагностички методи претставува главен мотивирачки иницијален момент за едно пообемно проучување на оваа проблематика. Во тој контекст ова истражување се занимава со ***појавата*** на дентална импакција како развојна аномалија, пришто како посебен ***проблем*** ја издвојува истата кај мандибуларните трети молари, максиларните канини и максиларните трети молари, фокусирајќи го притоа своето внимание на примената на компјутеризираната томографија (КТ) и магнетната резонанца (МР) како имагинационо-дијагностички методи во хируршкиот третман на импактираните заби како ***предмет*** на овој труд. Истажувањето врз кое ќе се темели овој труд тргува од следната *основна претпоставка* ***(генерална хипотеза):***

Прецизното определување на морфолошките карактеристики на импактираниот заб, тро-димензионалната визуализација на неговата просторна поставеност, како и неговиот сооднос со околните анатомо-

...ошки структури претставуваат есенцијални предуслови за ...но концепирање на терапискиот приод од една страна, и ...ното концепирање на оперативната стратегија и предвидувањето ...икот од појава на одредени интра и пост-оперативни компликации ...рута страна. Со употреба на КТ и МР овие есенцијални предуслови ...но се исполнуваат, а истото се должи на дијагностичките ...орманси со кои располагаат КТ и МР, а кои овозможуваат тро-...ционална претстава за реалната (вистинска) позиција на ...тираниот заб во просторот, соодносот со околните анатомо-...ошки структури, неговите морфолошки карактеристики, како и ...туалното присуство на меко-ткивни аберации поврзани со ...тираниот заб.

Операционализирајќи го наведеното ги поставивме следните ***посебни хипотези:***

1. Изборот на адекватниот тераписки приод е директно условен од морфолошките карактеристики на импактираниот заб (анатомија на ...нката и коренот, степенот на развој, бројот и соодносот на корените)

2. Изборот на адекватниот тераписки приод е директно условен од правилното определување на положбата на импактираниот заб во просторот, т.е. од определувањето на неговата локализација, длабочина, ...инација на лонгитудиналната оска на забот и соодносот со соседните структури (соседни заби, максиларен синус, мандибуларен ...ал, носна шуплина).

3. Хируршкиот приод, обликот и големината на хируршкиот рез (... " флап дизајн ") е директно условен од правилното детерминирање ...положбата на импактираниот заб во просторот.

4. Текот на оперативната постапка е директно условен од морфолошките карактеристики на импактираниот заб.

5. Текот на оперативната постапка е директно условен од правилното определување на положбата на импактираниот заб во просторот и соодносот со соседните структури.

6. Проценката на ризикот од појава на одредени интра и пост-оперативни компликации е директно условена од правилното

определување на положбата на импактираниот заб во просторот и неговиот сооднос со околните анатомо-морфолошки структури.

Со оглед на кажаното како ***теориска цел*** на трудот е давање придонес кон теоријата на развојните аномалии од типот на импактирани заби. Притоа, посебно ќе се акцентира нивната тераписка компонента, тесно испреплетена со неговата ***апликативна цел*** насочена кон применување на практично употребливи сознанија за перформансите на ОПГ и МР од аспект на нивната примена во точното концепирање на дијагностичко-тераписката стратегија при збринувањето на импактираните заби.

3. МАТЕРИЈАЛ / ИСТРАЖУВАЧКИ ПРИМЕРОК /

Во оваа студија беа опфатени вкупно 210 испитаници со клинички дијагностициран импактиран заб, при што истите беа поделени во групи:

а) *прва група* - 70 испитаници со импактиран трет мандибуларен молар на возраст од 17 до 23 години, со корен во фаза на формирање и присутен импулс на раст.

б) *втора група* - 70 испитаници со импактиран максиларен канин на возраст од 10 до 15 години, со корен во фаза на формирање и присутен импулс на раст.

а) *трета група* - 70 испитаници со импактиран максиларен трет молар на возраст од 17 до 23 години, со корен во фаза на формирање и присутен импулс на раст.

МЕТОД НА РАБОТА

Проследувањето на методолошки зацртаните параметри е извршено со употреба на следните методи:

а. анамнеза со клинички екстраорален и интраорален преглед;

б. конвенционална Rtg. снимка;

в. компјутеризирана томографија со нејзина анализа;

г. магнетна резонанца со нејзина анализа;

Компјутеризираната томографија и магнетната резонанца беа направени на Институтот за радиологија при Медицинскиот Клинички центар во Скопје, при што за КТ се користеше SOMATOM AR. HP Siemens, а за МР GIROSCAN T10-NT.

Рентгенолошка анализа - кај сите испитаници анализата беше вршена кон следните елементи:

- *морфологија на забот* (анатомија на коронката и коренот, степен на развој,број и сооднос на корените),
- *положба на забот* (локализација, длабочина, инклинација на лонгитудиналната оска на забот) и
- *сооднос на забот со соседните анатомо-морфолошки структури* (соседни заби, максиларен синус, носна шуплина, мандибуларен канал).

4 статистичка обработка на добиените податоци

Во статистичката обработка на добиените резултати од истражувањето беа користени дескриптивни и аналитички статистички методи.

За опис на добиените резултати беа користени следните методи на дескриптивна статистика:

- фреквенции
- проценти
- аритметичка средина
- стандардна девијација
- стандардна грешка
- кростабулации

За тестирање на нултата хипотеза и донесување валидни статистички заклучоци беа користени следните методи (тестови) на аналитичката статистика:

- Хи-квадрат тест на слагање
- Хи-квадрат тест како таблици на контингенција
- Студентов Т-тест за два врзани примероци
- Студентов Т-тест за два големи неврзани примероци
- Фишеров тест на апсолутна веројатност
- Anova тест - анализа на варијанса за нумерички обележја на набљудување

Нивоите на веројатност на нултата хипотеза согласно со меѓународните стандарди за био-медицински науки беа 0,05 и 0,01.

Севкупната статистичка анализа беше извршена компјутерски со SPSS pc 586 со соодветен статистички пакет од Институтот за социјална медицина, статистика и истражувања во здраство на Медицинскиот факултет во Белград. Добиените резултати се прикажани табеларно и графички исто така компјутерски со соодветна програма.

Врз основа на наведените испитувања се надоврзаа следните аналитичко-прогностички постапки и оперативно-организациони процедури:

- *прогностичка тераписка постапка;*
- *концепирање на хируршката постапка и*
- *дијагноза и третман на интра и пост-оперативни компликации*

АНАЛИТИЧКО - ПРОГНОСТИЧКИ ПОСТАПКИ И ОПЕРАТИВНО - ОРГАНИЗАЦИОНИ ПРОЦЕДУРИ

Кај ***првата група испитаници*** (со импактиран мандибуларен трет молар) рентгенолошката анализа на морфологијата на забот беше насочена кон одредување на следните параметри:

- мезио-дистална димензија на забот;
- вестибуло-лингвална димензија на забот;
- вертикална димензија на забот;
- број на корени;
- должина на корени;
- меѓусебен однос на коренитe;
- степен на апикална повиеност на коренитe

Кај *втората група* рентгенолошката анализа беше насочена и кон определување на тро-димензионалната просторна позиција на импактираниот мандибуларен трет молар. Поконкретно, анализата ги обработуваше следните позиции и елементите што нив ги определуваат:

Сагитална позиција:

- растојанието помеѓу дисталната страна на долниот втор молар и мезијалната страна на импактираниот мандибуларен трет молар (ИМТМ);
- растојанието помеѓу дисталната страна на ИМТМ и margo anterior ramus mandibulae;
- големината на ретромоларниот простор т.е. растојанието помеѓу дисталната страна на долниот втор молар и margo anterior ramus mandibulae;
- инклинација на лонгитудиналната оска на ИМТМ.

Трансферзална позиција:

- растојанието помеѓу вестибуларната страна на ИМТМ и надворешната вестибуларна површина на corpus mandibulae т.е. одредување на дебелината на коскената вестибуларна ламина;

растојанието помеѓу лингвалната страна на ИМТМ и внатрешната лингвална површина на corpus mandibulae т.е. одредување на дебелината на коскената лингвална ламина;

инклинација на лонгитудиналната оска на ИМТМ

вертикална позиција (степен/ниво на импакција) :

растојанието помеѓу најпроминентната оклузална точка на импактираниот заб и limbus alveolaris corpus mandibulae;

растојанието помеѓу најниската точка од апексот на импактираниот заб и базата на corpus mandibulae.

При рентгенолошката анализа на соодносот на импактираниот заб и соседните анатомо-морфолошки структури (соседни заби, мандибуларен канал) акцентот беше ставен врз:

контакт на ИМТМ со дисталната страна на мандибуларниот втор молар, со знаци на присуство или отсуство на ресорпција на истиот;

степен на ресорпција ;

соодносот и меѓусебна оддалеченост на импактираниот заб и nervus mandibularis;

соодносот и меѓусебна оддалеченост на импактираниот заб и canalis mandibulae.

Врз постапките за одредување на корелација помеѓу поединиот параметри добиени под т. 1,2 и 3 се надоврзува прогностичката клиничка постапка. Зависно од состојбата можни се следните опции:

импактираниот долен трет молар има реална можност да еруптира и да го земе своето правилно место во забниот низ. Се препорачува континуирано опсервирање во правилни временски интервали на истиот натамошен развој, степен на ерупција, како и проценка од потреба на дополнителна орална или комбинирана орално-ортодонтска интервенција со цел да се потпомогне ерупцијата на истиот.

импактираниот долен трет молар нема можност да еруптира и да го земе своето правилно место во забниот низ. Се препорачува оперативна екстракција на истиот, бидејќи во понатамошниот период

импактираните може да доведе до појава на компликации со различен степен на сериозност.

При концепирањето на хируршката постапка вниманието се насочи кон следните моменти:

- одредување на адекватен хируршки приод (" флап дизајн "):
  - кратко опфатен рез;
  - долго опфатен рез;
  - триангуларен рез (рез по Axausen)
- одредување на степенот и обемот на вестибуло-оклузалната остеотомија:
  - I степен (мала, од 1-3мм.);
  - II степен (пообемна, од 3-6мм.);
  - III степен (обемна, над 6мм.)
- одредување на метода на хируршко отстранување на импактираниот долен трет молар:
  - целосно отстранување на импактираниот заб (метода по Winter);
  - сепарација на импактираниот заб во пределот на неговиот анатомски врат (метода по Edmund)
- одредување на ризикот (можноста) од појава на интра-оперативни компликации:
  - повреда на долниот втор молар;
  - повреда на n.lingvalis;
  - колизија со canalis mandibulae и повреда на неговата содржина;
  - степен на нарушување на интегритетот на corpus mandibulae со можност за негова фрактура

Во врска со можноста од појава на пост-оперативни компликации пациентот беше ставен врз:

- дијагностицирање на болка и оток како компликации од полесен карактер
- дијагностицирање и терапија на тризмус, продолжена хеморагија, парестезија на n.lingvalis et n. alveolaris inferior, и алвеоларен остеитис како компликации од посериозен карактер.

втората група на испитаници (со импактиран максиларен ИМК) рентгенолошката анализа на морфологијата на забот беше кон одредување на следните параметри:

- мезио-дистална димензија на забот;
- вестибуло-палатинална димензија на забот;
- вертикална димензија на забот;
- должината на коренот;
- степенот на апикална повиеност на коренот

Кај истата група рентгенолошката анализа беше насочена и кон одредување на тро-димензионалната просторна позиција на импактираниот максиларен канин. Анализата ги фокусираше следните параметри и елементите што нив ги определуваат:

а) *сагитална позиција:*

- растојанието помеѓу палатиналната страна на латералниот инцизив и лабијалната страна на ИМК;
- растојанието помеѓу палатиналната страна на првиот премолар и лабијалната страна на ИМК;
- растојанието помеѓу вестибуларната површина на corpus maxillae и лабијалната страна на ИМК;
- растојанието помеѓу палатиналната страна од processus alveolaris corpus maxillae и палатиналната страна на ИМК;
- одредување на инклинацијата на лонгитудиналната оска на импактираниот заб

б) *трансферзална позиција:*

- растојанието помеѓу палатиналната страна на ИМК и sutura mediana corpus maxillae;
- инктинација на лонгитудиналната оска на ИМК

в) *вертикална позиција (степен/ниво на импакција)*:

- растојанието помеѓу инцизалната ивица на импактираниот заб и limbus alveolaris corpus maxillae

Кај рентгенолошката анализа на соодносот на забот со соседните анатомо-морфолошки структури (соседни заби, максиларен синус, носна шуплина) акцентот беше ставен врз:

- контакт на ИМК со коренот на централниот максиларен инцизив со знаци на присуство или отсуство на ресорпција на истиот;
- контакт на ИМК со коренот на латералниот максиларен инцизив со знаци на присуство или отсуство на ресорпција на истиот;
- контакт на ИМК со коренот на првиот максиларен премолар со знаци на присуство или отсуство на негова ресорпција;
- степенот на кореновата ресорпција;
- растојанието помеѓу латералниот максиларен инцизив и првиот максиларен премолар;
- сооднос и меѓусебна оддалеченост на импактираниот заб и sinus maxillaris;
- сооднос и меѓусебна оддалеченост на импактираниот заб со cavum nasi.

Врз основа на корелацијата помеѓу поедини параметри добиени со 1, 2 и 3 ја одредивме прогностичката тераписка постапка. Зависно од добата можни се следните опции:

- импактираниот максиларен канин има реална можност да еруптира и да го завземе своето правилно место во забниот низ. Се препорачува хируршка интервенција од типот на хируршко експонирање на забот (corticotomia) со или без ортодонтско репозиционирање на забот (перицервикална или транскоронарна жичана јамка, брикета).
- импактираниот максиларен канин има реална можност да еруптира и да го завземе своето правилно место во забниот низ. Се препорачува континуирано опсервирање во правилни временски интервали на неговиот натамошен развој и степен на ерупција.
- импактираниот максиларен канин нема можност да еруптира и да го завземе своето правилно место во забниот низ. Се препорачува оперативна екстракција , бидејќи во понатамошниот период импакцијата може да доведе до појава на компликации со различен степен на сериозност.

...и концепирањето на хируршката постапка вниманието го ...ме кон:

...избор на адекватен хируршки приод (" флап дизајн "):

...рез по Pether (при вестибуларна поставеност на импактираниот заб);

...рез по Pether (при локализација на импактираниот заб во corpus maxillae);

...рез по Wasmund (при палатинална поставеност на импактираниот заб)

...) утврдување на степенот и обемот на вестибуло-палатинална остеотомија:

I степен (мала, од 1 - 3 мм.);

II степен (пообемна, од 3 - 6 мм.);

III степен (обемна, над 6мм.)

...) одредување на метода на хируршко отстранување на ...ираниот заб:

...целосно отсранување на импактираниот заб;

...сепарација на импактираниот заб во пределот на неговиот анатомски врат;

...) одредување на ризикот (можноста) од појава на интра-...ративни компликации:

...повреда на централниот максиларен инцизив;

...повреда на латералниот максиларен инцизив;

...повреда на максиларниот прв премолар;

...колизија и повреда на cavum nasi;

...колизија и повреда на sinus maxillaris ;

Во врска со можноста од појава на пост-оперативни компликации ...от беше ставен врз дијагностицирање и терапија на болка, оток и ...жена хеморагија.

Кај ***третата група испитаници*** (со импактиран максиларен трет молар) рентгенолошката анализа на морфологијата на забот беше насочена кон одредување на следните параметри:

- мезио-дистална димензија на забот;
- вестибуло-палатинална димензија на забот;
- вертикална димензија на забот;
- број на корени;
- должина на корени;
- меѓусебниот однос на коренитe;
- степенот на апикална повиеност на коренитe

Кај истата група рентгенолошката анализа беше насочена и кон детерминирање на тро-димензионалната просторна позиција на импактираниот максиларен трет молар. Поконкретно анализата ги фокусираше следните позиции и елементи што нив ги определуваат:

а) *сагитална позиција* :

- растојанието помеѓу дисталната страна на горниот втор молар и мезијалната страна на импактираниот заб;
- растојанието помеѓу дисталната страна на импактираниот заб и tuber maxillae;
- растојанието помеѓу дисталната страна на горниот втор молар и tuber maxillae;
- инклинација на лонгитудиналната оска на импактираниот заб

б) *трансферзална позиција* :

- растојанието помеѓу вестибуларната страна на импактираниот заб и надворешната вестибуларна површина на processus alveolaris corpus maxillae;
- растојанието помеѓу палатиналната страна на импактираниот заб и внатрешната палатинална површина на processus alveolaris corpus maxillae;
- инклинација на лонгитудиналната оска на импактираниот заб

в) *вертикална позиција (степен/ниво на импакција)* :

- растојанието помеѓу најпроминентната оклузална точка на импактираниот заб и limbus alveolaris corpus maxillae

При рентгенолошката анализа на соодносот на импактираниот заб следните анатомо-морфолошки структури (соседни заби, максиларен акцентот беше ставен врз:

- контактот на импактираниот заб со дисталната страна на максиларниот втор молар со знаци на присуство или отсуство на ресорпција на истиот;
- степен на ресорпција на максиларниот втор молар;
- сооднос и меѓусебна оддалеченост на импактираниот заб и sinus maxillaris

Врз постапките за одредување на корелација помеѓу поедини метри добиени под т. 1,2 и 3 се надоврзува прогностичката ... постапка. Зависно од состојбата можни се следните опции:

- импактираниот максиларен трет молар има реална можност да еруптира и да го завземе своето правилно место во забниот низ. Се препорачува континуирано опсервирање во правилни временски интервали на неговиот натамошен развој и степен на ерупција.
- импактираниот максиларен трет молар нема можност да еруптира и да го завземе своето правилно место во забниот низ. Се препорачува оперативна екстракција бидејќи во понатамошниот период импакцијата може да доведе до појава на компликации со различен степен на сериозност.

При концепирањето на хируршката постапка вниманието се насочи

- избор на адекватен хируршки приод (" флап дизајн "):
- кратко опфатен рез;
- триангуларен рез (рез по Axausen);
- утврдување на степенот и обемот на вестибуло-оклузалната остеотомија:
- I степен (мала, од 1-3 мм.);
- II степен (пообемна, од 3-6мм.);
- III степен (обемна, над 6мм.)

- одредување на методата на хируршко отстранување на импактираниот максиларен трет молар:
  - целосно отстранување на импактираниот заб;
  - сепарација на импактираниот заб во пределот на неговиот анатомски врат
- одредување на ризикот (можноста) од појава на интра-оперативни компликации:
  - повреда на максиларниот втор молар;
  - колизија и повреда на sinus maxillaris;
  - степен на нарушување на интегритетот на tuber maxillae со можност за негова фрактура

Во врска со можноста од појава на пост-оперативни компликации пациентот беше насочен кон дијагностицирање и терапија на болка, оток, продолжена хеморагија и хематом.

Добиените резултати врз основа на клиничкиот, рентгенолошкиот и интра-оперативниот наод ни користеа за пополнување на анкетен формулар за секој пациент поединечно.

АНКЕТЕН ФОРМУЛАР (А -1)

ИСПИТАНИЦИ СО ИМПАКТИРАН МАНДИБУЛАРЕН ТРЕТ МОЛАР

Дата: _____

Архивски број: _____ Амбулантен број: _____

_____

(име и презиме на пациентот)

Адреса: _____

Телефон: _____

1. Возраст: _____

2. Пол: (1) М (2) Ж

3. Екстраорални промени: (1) да (2) не

4. Интраорални промени: (1) да (2) не

5. Намалувичен однос: (1) очуван (2) нарушен

6. Оклузија: (1) нормална (2) нарушена

7. Артикулација: (1) нормална (2) нарушена

8. Status dentalis: (1) ехт. - (2) ехт. +

9. Status localis dentalis: (1) асимптоматски
(2) per. acuta
(3) per. chronica
(4) per. ulcerosa
(5) друго

10. Фамилијарна анамнеза: (1) да (2) не

11. Конвенционална Rtg. - екстраорална профилна мандибуларна Rtg. снимка: (1) да (2) не

12. Компутеризирана томографија: (1) да (2) не

МОРФОЛОГИЈА НА ЗАБ

Мезио-дистална димензија: _____ мм

Вестибуло-лингвална димензија: _____ мм

Вертикална димензија: _____ мм

Број на корени: (1) еден (2) два (3) три (4) повеќе

Должина на корени: _____ мм

Меѓусебен однос на корените: (1) паралелен
(2) дивергентен
(3) конвергентен

Апикална повиеност на корените: (1) да (2) не

ТРОДИМЕНЗИОНАЛНА ПОЗИЦИЈА НА И.М.Т.М.

Сагитална позиција:

Растојание помеѓу дисталната страна на долниот втор молар и мезијалната страна на ИМТМ: _____ мм

Растојание помеѓу дисталната страна на ИМТМ и margo anterior ramus mandibulae: _____ мм

Растојание помеѓу дисталната страна на долниот втор молар и margo anterior ramus mandibulae: _____ мм

Инклинација на лонгитудиналната оска на ИМТМ: _____

Трансферзална позиција:

25. Растојание помеѓу вестибуларната страна на ИМТМ и надворешната вестибуларна површина на corpus mandibulae: _____ мм

26. Растојание помеѓу лингвалната страна на ИМТМ и внатрешната лингвална површина на corpus mandibulae: _____ мм

27. Инклинација на лонгитудналната оска на ИМТМ: _____

Вертикална позиција:

28. Растојание помеѓу најпроминенетната оклузална точка на импактираниот заб и limbus alveolaris corpus mandibulae: _____ мм

29. Растојание помеѓу најниската точка од апексот на импактираниот заб и базата на corpus mandibulae: _____ мм

СООДНОС НА И.М.Т.М. СО СОСЕДНИТЕ АНАТОМО-МОРФОЛОШКИ СТРУКТУРИ

30. Контакт на ИМТМ со дисталната страна на долниот втор молар: (1) да (2) не

31. Ресорпција на долниот втор молар: (1) да (2) не

32. Степен на ресорпција: _____ мм

33. Сооднос и меѓусебна оддалеченост на ИМТМ и canalis mandibulae: _____ мм

Терапевтски опции:

а) метод на опсервација (1) да (2) не

б) хируршка екстракција на забот (1) да (2) не

Конвенционална Rtg. - екстраоорална профилна мандибуларна Rtg. снимка по период од 6 месеци - забот никнува: (1) да (2) не

Конвенционална Rtg. - екстраоорална профилна мандибуларна Rtg. снимка по период од 12 месеци - забот никнува: (1) да (2) не

Екстракција на забот:

Датум на екстракцијата: _____

Хируршки приод:
(1) кратко опфатен рез
(2) долго опфатен рез
(3) триангуларен рез

Степен на вестибуло-оклузална остеотомија:
(1) прв степен
(2) втор степен
(3) трет степен

Метода на хируршко отстранување на ИМТМ: (1) по Winter (2) по Edmund

Појава на интраоперативни компликации:
(1) повреда на долен втор молар
(2) повреда на nervus lingvalis
(3) повреда на canalis mandibulae /негова содржи
(4) фрактура на corpus mandibulae
(5) нема

Постоперативни компликации:
(1) болка (2) оток
(3) тризмус (4) продолжена хеморагија
(5) парестезија (6) алвеоларен остеитис
(7) нема

АНКЕТЕН ФОРМУЛАР (А -2)

ИСПИТАНИЦИ СО ИМПАКТИРАН МАКСИЛАРЕН КАНИН

Дата: _____

Амбулантен број: _____

Амбулантен број: _____

_____

(име и презиме на пациентот)

Адреса: _____

Телефон: _____

_____

1. Возраст: _____

2. Пол:	(1) М	(2) Ж
3. Екстраорални промени:	(1) да	(2) не
4. Интраорални промени:	(1) да	(2) не
5. Магувиличен однос:	(1) очуван	(2) нарушен
6. Оклузија:	(1) нормална	(2) нарушена
7. Артикулација:	(1) нормална	(2) нарушена
8. Status dentalis:	(1) ехт. -	(2) ехт. +
9. Status localis dentalis:	(1) асимптоматски	
	(2) per. acuta	
	(3) per. chronica	
	(4) per. ulcerosa	
	(5) друго	
10. Фамилијарна анамнеза:	(1) да	(2) не
11. Конвенционална Rtg. - екстраорална панорамикс Rtg. снимка:	(1) да	(2) не
12. Компјутеризирана томографија:	(1) да	(2) не

МОРФОЛОГИЈА НА ЗАБ

1. Мезио-дистална димензија: _____ мм
2. Вестибуло-палатинална димензија: _____ мм
3. Вертикална димензија: _____ мм
4. Број на корени: (1) еден (2) повеќе
5. Должина на корен-и: _____ мм
6. Меѓусебен однос на коренитe: (1) паралелен
   (2) дивергентен
   (3) конвергентен
7. Апикална повиеност на коренитe: (1) да (2) не

ТРОДИМЕНЗИОНАЛНА ПОЗИЦИЈА НА И.М.К.

Сагитална позиција:

1. Растојание помеѓу латералниот инцизив и ИМК: _____ мм
2. Растојание помеѓу првиот премолар и ИМК: _____ мм
3. Растојание помеѓу вестибуларната површина на processus alveolaris corpus maxillae и лабијалната страна на ИМК: _____ мм
4. Растојание помеѓу палатиналната страна од processus alveolaris corpus maxillae и палатиналната страна на ИМК: _____ мм
5. Инклинација на лонгитудиналната оска на ИМК: _____

Трансферзална позиција:

26. Растојание помеѓу ИМК и linea mediana corpus maxillae: _____ мм

27. Инклинација на лонгитудналната оска на ИМК: _____

Вертикална позиција:

28. Растојание помеѓу инцизалната линија на импактираниот заб и limbus alveolaris corpus maxillae: _____ мм

СООДНОС НА И.М.К. СО СОСЕДНИТЕ АНАТОМО-МОРФОЛОШКИ СТРУКТУРИ

29. Контакт на ИМК со коренот на централниот максиларен инцизив: (1) да (2) не

30. Ресорпција на централниот максиларен инцизив: (1) да (2) не

31. Степен на ресорпција: _____ мм

32. Контакт на ИМК со коренот на латералниот максиларен инцизив: (1) да (2) не

33. Ресорпција на латералниот максиларен инцизив: (1) да (2) не

34. Степен на ресорпција: _____ мм

35. Контакт на ИМК со коренот на првиот максиларен премолар: (1) да (2) не

36. Ресорпција на првиот максиларен премолар: (1) да (2) не

37. Степен на ресорпција: _____ мм

38. Растојание помеѓу латералниот максиларен инцизив и првиот максиларен премолар: _____ мм

39. Меѓусебна оддалеченост на ИМК и sinus maxilaris: _____ мм

40. Меѓусебна оддалеченост на ИМК и cavum nasi: _____ мм

Тераписки опции:

а) метод на опсервација (1) да (2) не

б) corticotomia (1) да (2) не

в) хируршка екстракција на забот (1) да (2) не

Конвенционална Rtg. - екстраорална панорамикс Rtg. снимка по период од 6 месеци - забот никнува: (1) да (2) не

Конвенционална Rtg. - екстраорална панорамикс Rtg. снимка по период од 12 месеци - забот никнува: (1) да (2) не

Corticotomia: (1) да (2) не

Corticotomia со брикета: (1) да (2) не

Хируршки пристап:

а) вестибуларен (1) да (2) не

б) палатинален (1) да (2) не

Екстракција на забот:

Хируршки пристап:

а) вестибуларен (1) да (2) не

б) палатинален (1) да (2) не

Степен на вестибуло-палатинална остеотомија:

(1) прв степен

(2) втор степен

(3) трет степен

Метода на хируршко отстранување на ИМТМ: (1) по Winter (2) по Edmund

Појава на интраоперативни компликации:

(1) повреда на централен максиларен инцизив

(2) повреда на латерален максиларен инцизив

(3) повреда на максиларен прв премолар

(4) повреда на cavum nasi

(5) повреда на sinus maxillaris

(6) нема

Постоперативни компликации:

(1) болка (2) оток (3) продолжена хеморагија (4) парестезија

(5) нема

АНКЕТЕН ФОРМУЛАР (А -3)

ИСПИТАНИЦИ СО ИМПАКТИРАН МАКСИЛАРЕН ТРЕТ МОЛАР

1. Ред. _____

2. Лист број: _____ Амбулантен број: _____

_____

(име и презиме на пациентот)

3. Адреса: _____

4. Телефон: _____

_____

5. Возраст: _____

2. Пол:	(1) М	(2) Ж
3. Екстраорални промени:	(1) да	(2) не
4. Интраорални промени:	(1) да	(2) не
5. Метувиличен однос:	(1) очуван	(2) нарушен
6. Оклузија:	(1) нормална	(2) нарушена
7. Артикулација:	(1) нормална	(2) нарушена
8. Status dentalis:	(1) ехт. -	(2) ехт. +
9. Status localis dentalis:	(1) асимптоматски	
	(2) per. acuta	
	(3) per. chronica	
	(4) per. ulcerosa	
	(5) друго	
10. Фамилијарна анамнеза:	(1) да	(2) не
11. Конвенционална Rtg. - екстраорална панорамикс Rtg. снимка:	(1) да	(2) не
12. Компјутеризирана томографија:	(1) да	(2) не

МОРФОЛОГИЈА НА ЗАБ

Мезио-дистална димензија: _____ мм

Вестибуло-палатинална димензија: _____ мм

Вертикална димензија: _____ мм

Број на корени: (1) еден (2) два (3) три (4) повеќе

Должина на корени: _____ мм

Меѓусебен однос на корените: (1) паралелен
(2) дивергентен
(3) конвергентен

Апикална повиеност на корените: (1) да (2) не

ТРОДИМЕНЗИОНАЛНА ПОЗИЦИЈА НА И.М.Т.М.

Сагитална позиција:

Растојание помеѓу дисталната страна на горниот втор молар и мезијалната страна на ИМТМ: _____ мм

Растојание помеѓу дисталната страна на ИМТМ и tuber maxillae: _____ мм

Растојание помеѓу дисталната страна на горниот втор молар и tuber maxillae: _____ мм

Инклинација на лонгитудиналната оска на ИМТМ: _____

Трансферзална лозиција:

- Растојание помеѓу вестибуларната страна на ИМТМ и надворешната вестибуларна површина на processus alveolaris corpus maxillae: _____ мм
- Растојание помеѓу палатиналната страна на ИМТМ и внатрешната палатинална површина на processus alveolaris corpus maxillae: _____ мм
- Инклинација на лонгитудналната оска на ИМТМ: _____

Вертикална позиција:

- Растојание помеѓу најпроминенетната оклузална точка на импактираниот заб и limbus alveolaris corpus maxillae: _____ мм

СООДНОС НА И.М.Т.М. СО СОСЕДНИТЕ АНАТОМО-МОРФОЛОШКИ СТРУКТУРИ

- Контакт на ИМТМ со дисталната страна на горниот втор молар: (1) да (2) не
- Ресорпција на горниот втор молар: (1) да (2) не
- Степен на ресорпција: _____ мм
- Меѓусебна оддалеченост на ИМТМ и tuber maxillaris: _____ мм

32. Тераписки опции:
а) метод на опсервација (1) да (2) не
б) хируршка екстракција на забот (1) да (2) не

33. Конвенционална Rtg. - екстраорална панорамикс Rtg. снимка:
по период од 6 месеци - забот никнува: (1) да (2) не

34. Конвенционална Rtg. - екстраорална панорамикс Rtg. снимка:
по период од 12 месеци - забот никнува: (1) да (2) не

Екстракција на забот:

35. Хируршки приод:
(1) кратко опфатен рез
(2) триангуларен рез

36. Степан на вестибуло-оклузална остеотомија:
(1) прв степен
(2) втор степен
(3) трет степен

37. Метода на хируршко отстранување на ИМТМ: (1) по Winter (2) по Edmund

38. Појава на интраоперативни компликации:
(1) повреда на горниот втор молар
(2) повреда на sinus maxillaris
(3) фрактура на tuber maxillae
(4) нема

39. Постоперативни компликации:
(1) болка
(2) оток
(3) продолжена хеморагија
(4) хематом
(5) нема

ИСТРАЖУВАЧКИ НАОДИ

СТАТИСТИЧКИ ПРЕГЛЕД
ПРИКАЗ НА ДОБИЕНИ ПОДАТОЦИ

2.1.1. ИМПАКТИРАН МАНДИБУЛАРЕН ТРЕТ МОЛАР

статистички преглед

Резултатите од спроведената статистичка обработка на добиените податоци во однос на импактираниот мандибуларен трет молар се презентирани на табеларни и соодветни графички прикази кои следуваат.

Во оваа студија се опфатени вкупно 70 испитаници со клинички и рентгенолошки дијагностициран импактиран мандибуларен трет молар. Статистичката обработка на податоците во однос на методолошки земраните параметри го покажа следното:

1) *возраст*

- машки пол X=19,41 ; SD=2,36 ; Se=0,41
- женски пол X=18,89 ; SD=2,14 ; Se=0,36
- севкупен примерок X=19,14 ; SD=2,25 ; Se=0,27

2) *пол*

- машки пол 34 (48,6%)
- женски пол 36 (51,4%)

3) *екстраорални промени*

- да /
- не 70 (100%)

4) *интраорални промени*

- да /
- не 70 (100%)

5) *мегувиличен однос*

- очуван 64 (91,4%)
- нарушен 6 (8,6%)

6) *оклузија*

- нормална 53 (75,7%)
- нарушена 17 (24,3 %)

7) *артикулација*

- нормална 53 (75,7%)
- нарушена 17 (24,3%)

8) *status dentalis*

- без екстрахирани заби 44 (62,9%)
- со екстрахирани заби 26 (37,1%)

9) *status localis dentalis*

- асимптоматски 66 (94,2%)
- pericoronitis acuta 2 (2,9%)
- pericoronitis chronica 2 (2,9%)

10) *фамилијарна анамнеза (присуство на импактиран мандибуларен трет молар кај други членови од фамилијата)*

- да 23 (32,9%)
- не 47 (67,1%)

11) *вестибуло-лингвална димензија на забот*

- K.T. X=9,34 ; SD=8,11 ; Se=0,67
- Rtg. / / /

12) *број на корени*

- K.T. еден 3 (4,3%)
  два 57 (81,4%)
  три 2 (2,9%)
  повеќе 8 (11,4%)
- Rtg. еден 3 (4,3%)
  два 59 (84,3%)
  повеќе 8 (11,4%)

X^2=0,838 ; DF=3 ; P>0.05

13) *должина на корени - дистален корен*

- К.Т. X=7,86 ; SD=4,25 ; Se=0,55
- Rtg. X=8,23 ; SD=3,93 ; Se=0,51

t=1,900 ; DF=58 ; P>0,05

14) *мегусебен однос на корените*

- К.Т.	паралелен	29 (41,4%)
	дивергентен	13 (18,6%)
	конвергентен	17 (24,3%)
- Rtg.	паралелен	28 (40,0%)
	дивергентен	15 (21,4%)
	конвергентен	15 (21,4%)

X^2=0,9 ; DF=2 ; P>0,05

15) *апикална повиеност на корените*

- К.Т.	да	19 (27,1%)
	не	43 (61,4%)
- Rtg.	да	15 (21,4%)
	не	47 (67,1%)

X^2=1,39 ; DF=1 ; P>0,05

16) *растојание помеѓу дисталната страна на ИМТМ и margo anterior ramus mandibulae*

- К.Т. X=0,65 ; SD=1,19 ; Se=0,14
- Rtg. X=0,51 ; SD=1,45 ; Se= 0,17

t=1,487 ; DF=69 ; P>0,05

17) *релација на долниот трет молар со ramus mandibulae*

- К.Т.	класа I	29 (41,4%)
	класа II	26 (37,1%)
	класа III	15 (21,4%)
- Rtg.	класа I	23 (32,9%)
	класа II	29 (41,4%)
	класа III	18 (25,7%)

X^2=2,376 ; DF=2 ; P>0,05

18) *вертикална положба на ИМТМ*

- К.Т.	положба А	36 (51,4%)
	положба Б	29 (41,4%)
	положба В	5 (7,1%)
- Rtg.	положба А	36 (51,4%)
	положба Б	29 (41,4%)
	положба В	5 (7,1%)

X^2=0,0001; DF=2 ; P>0,05

19) *класификација на ИМТМ по George Winter*

- К.Т.	вертикална положба	23 (32,9%)
	мезио-ангуларна положба	47 (67,1%)
- Rtg.	вертикална положба	30 (42,9%)
	мезио-ангуларна положба	40 (57,1%)

X^2=2,858 ; DF=1 ; P>0,05

- К.Т.	буко-ангуларна положба	55 (78,6%)
	лингво-ангуларна положба	15 (21,4%)
- Rtg.	буко-ангуларна положба	/
	лингво-ангуларна положба	/

20) *растојание помеѓу вестибуларната страна на ИМТМ и вестибуларната површина на corpus mandibulae*

- К.Т.	X=2,24 ;	SD=1,20 ;	Se=0,14
- Rtg.	/	/	/

21) *растојание помеѓу лингвалната страна на ИМТМ и лингвалната површина на corpus mandibulae*

- K.T. X=0,92 ; SD=8,94 ; Se=0,74
- Rtg. / / /

22) *трансферзална инклинација на лонгитудиналната оска на ИМТМ*

- K.T. X=61,44 ; SD=5,08 ; Se=0,60
- Rtg. / / /

23) *растојание помеѓу најпроминентната оклузална точка на ИМТМ и limbus alveolaris corpus mandibulae*

- K.T. X=2,14 ; SD=2,05 ; Se=0,24
- Rtg. X=2,12 ; SD=2,43 ; Se=0,29

t=0,134 ; DF=69 ; P>0,05

24) *растојание помеѓу најниската точка од апексот на ИМТМ и базата на corpus mandibulae*

- K.T. X=15,62 ; SD=2,91 ; Se=0,34
- Rtg. X=15,98 ; SD= 3,17 ; Se=0,37

t=1,383 ; DF=69 ; P>0,05

25) *ресорпција на долниот втор молар*

- K.T. да /
  не 70 (100%)
- Rtg. да /
  не 12 (100%)

26) *меѓусебна оддалеченост на ИМТМ и canalis mandibulae*

- K.T. /
- Rtg. X=2,05 ; SD=1,16 ; Se=0,13

27) *сооднос на ИМТМ и canalis mandibulae*

- К.Т. /

- Rtg. /

суперпозиција	45 (64,3%)
импресија лингвално	25 (35,7%)

28) *тераписки опции*

- К.Т.	опсервација	40 (57,1%)
	хируршка екстракција	30 (42,9%)
- Rtg.	опсервација	40 (57,1%)
	хируршка екстракција	30 (42,9%)

X^2=1,429 ; DF=1 ; P>0,05

29) *опсервација на ИМТМ по 6 и 12 месеци*

- К.Т.	забот никнува	27(67,5%)
	забот не никнува	13 (32,5%)
- Rtg.	забот никнува	27 (67,5%)
	забот не никнува	13 (32,5%)
- К.Т.	забот никнува	24 (60,0%)
	забот не никнува	16 (40,0%)
- Rtg.	забот никнува	24 (60,0%)
	забот не никнува	16 (40,0%)

30) *хируршки приод*

- К.Т и Rtg.	кратко опфатен рез	9 (30,0%)
	долго опфатен рез	12 (40,0%)
	триангуларен рез	9 30,0%)

31) *степен на вестибуло-оклузална остеотомија*

- К.Т.	а) прв степен	22 (73,3%)
	б) втор степен	2 (6,7%)
	в) трет степен	/
	г) прв + втор степен	4 (13,3%)
	д) прв + трет степен	2 (6,7%)
- Rtg.	/	/

32) *метода на хируршко отстранување на ИМТМ*

- К.Т. и Rtg.	Winter	19 (63,3%)
	Edmund	11 (36,7%)

33) *појава на интра-оперативни компликации*

- К.Т. и Rtg.	има	/
	нема	30 (100,0%)

34) *појава на пост-оперативни компликации*

- К.Т. и Rtg.	а) болка + оток	19 (63,3%)
	б) болка + оток + тризмус	11 (36,7%)

Табела 1

МЕЗИОДИСТАЛНА ДИМЕНЗИЈА НА И.М.Т.М.м.м.

К.Т.					Rtg		
11	29.	10	57.	9	12	12	11
10	30.	12	58.	12	11	11	14
12	31.	11	59.	12	14	13	14
11	32.	12	60.	12	14	13	13
11	33.	12	61.	12	13	13	13
10	34.	10	62.	11	13	11	13
12	35.	9	63.	10	13	10	13
12	36.	11	64.	11	12	12	13
13	37.	10	65.	10	14	11	12
13	38.	11	66.	11	13	13	12
12	39.	9	67.	11	13	10	12
11	40.	11	68.	9	12	12	11
11	41.	11	69.	10	13	12	11
11	42.	9	70.	11	13	11	12
11	43.	10			13	11	
9	44.	11			11	12	
12	45.	10			14	11	
12	46.	9			14	10	
10	47.	10			13	11	
12	48.	11			13	12	
12	49.	10			13	11	
10	50.	11			12	12	
11	51.	11			13	13	
12	52.	10			14	13	
12	53.	12			13	13	
11	54.	12			13	12	
10	55.	13			13	14	
11	56.	11			13	13	

t=15,885 DF=69 p < 0,01

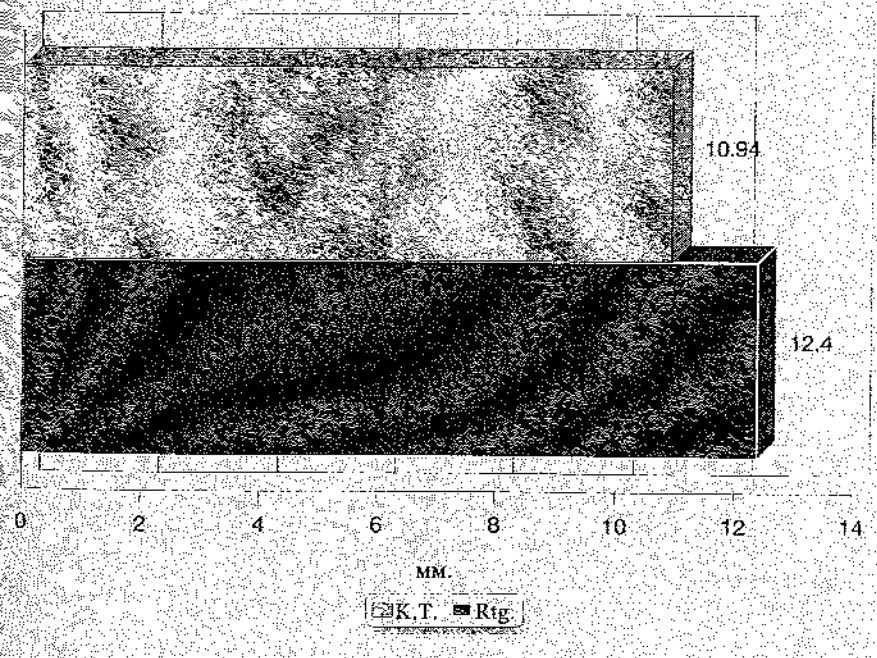

Табела 2

ВЕРТИКАЛНА ДИМЕНЗИЈА НА И.М.Т.М.м.м.

К.Т.		Rtg		
7	7	8	8	9
7	6	8	7	7
7	7	10	8	8
7	7	8	8	8
7	7	7	8	8
7	7	8	8	8
7	7	8	8	9
8	7	8	9	8
7	7	9	8	8
7	7	7	8	8
7	7	8	8	9
7	7	8	8	9
7	6	9	9	7
7	7	8	9	8
6		9	7	
7		9	8	
7		7	8	
7		8	8	
6		8	8	
7		8	8	
6		8	7	
7		7	8	
6		9	7	
6		9	8	
7		8	8	
7		8	8	
10		9	9	
7		8	9	

t=14,880 DF=69 p < 0,01

Слика 2.



Табела 3

ДОЛЖИНА НА МЕЗИАЛНИОТ КОРЕН НА И.М.Т.М.

К.Т.			Rtg		
4	15	6	5	12	9
4	13*	/	5	11*	/
11	8	/	11	9	/
11	16	5	11	18	5
6	15	11	8	16	11
6	14	12	9	14	13
6	6	12	8	7	10
4	14	9	5	15	8
9	15	15	10	14	12
11	5	5	12	6	5
/	2	6	/	4	7
/	5	11	/	5	12
/	6	15	/	7	16
/	11	5	/	12	7
5	15		7	16	
6	5		9	7	
/	5		/	6	
/	11		/	12	
5	9		6	10	
5	13*		5	14*	
9	10*		9	12*	
8	9		6	10	
8	6		9	8	
7	6		9	9	
11	6		11	8	
12	4		13	5	
12	9		10	10	
9	5		8	7	

t=4,276 DF=61 p < 0,01



Табела 4

РАСТОЈАНИЕ ПОМЕГУ ДИСТАЛНА СТРАНА НА ДОЛЕН ВТОР МОЛАР И МЕЗИАЛНА СТРАНА НА И.М.Т.М м.м.

K.T.			Rtg		
0	0	0	0	0	0
0	0	1	0	0	0
0	1	3	0	0	1
1	1	0	0	0	0
0	1	0	0	0	0
0	1	3	0	0	0
0	1	1	0	0	1
0	2	1	0	1	0
0	1	1	0	1	0
0	2	0	0	1	0
0	1	0	0	0	0
0	3	1	0	4	1
1	1	2	0	1	2
2	2	0	0	2	0
1	0	0	0	0	0
3	0	1	1	0	0
0	1		0	0	
0	1		0	1	
2	2		0	1	
3	1		0	0	
1	1		0	0	
0	0		0	0	
1	1		0	0	
1	0		0	0	
1	0		1	0	
1	0		0	0	
1	0		0	0	

t=6,013 DF=69 P < 0,01

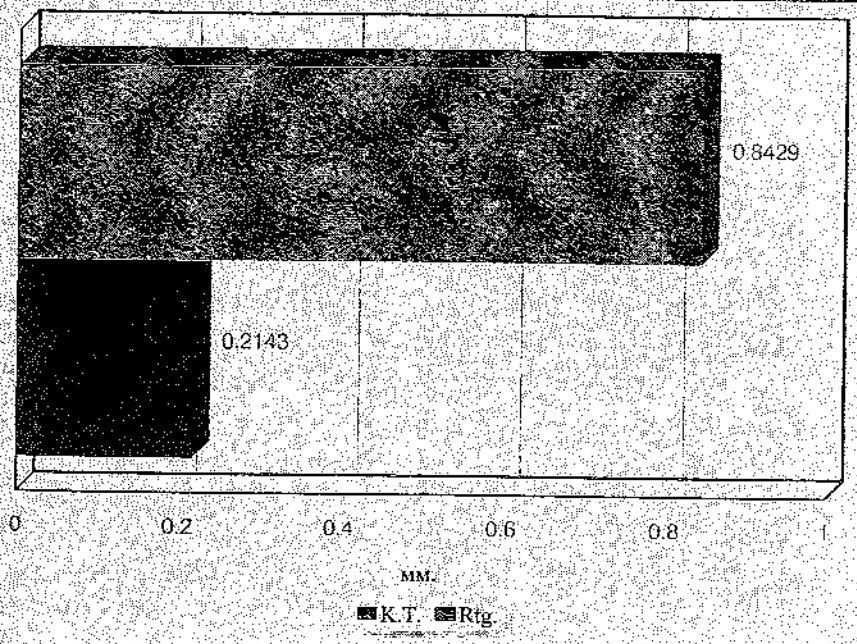

Табела 5

РАСТОЈАНИЕ ПОМЕГУ ДИСТАЛНА СТРАНА НА ДОЛНИОТ ВТОР МОЛАР И MARGO ANTERIOR r.m.

	К.Т.		Rtg		
10	12	4	11	9	4
9	9	13	9	8	16
12	5	15	13	6	13
16	10	0	12	12	0
12	10	0	13	11	0
14	9	4	15	10	5
10	10	11	10	11	11
7	11	7	6	13	9
4	13	10	4	14	8
6	14	12	6	14	9
3	13	9	4	14	8
2	15	13	3	15	14
9	13	14	10	14	15
9	14	9	5	15	10
13	9	10	16	10	11
15	10	8	13	11	9
9	8		0	9	
0	13		0	14	
4	10		3	11	
4	11		5	12	
7	11		7	12	
6	10		7	11	
11	10		14	11	
14	12		16	13	
11	14		11	15	
7	10		9	10	
10	7		8	6	

t=2,245 DF=69 p < 0,05

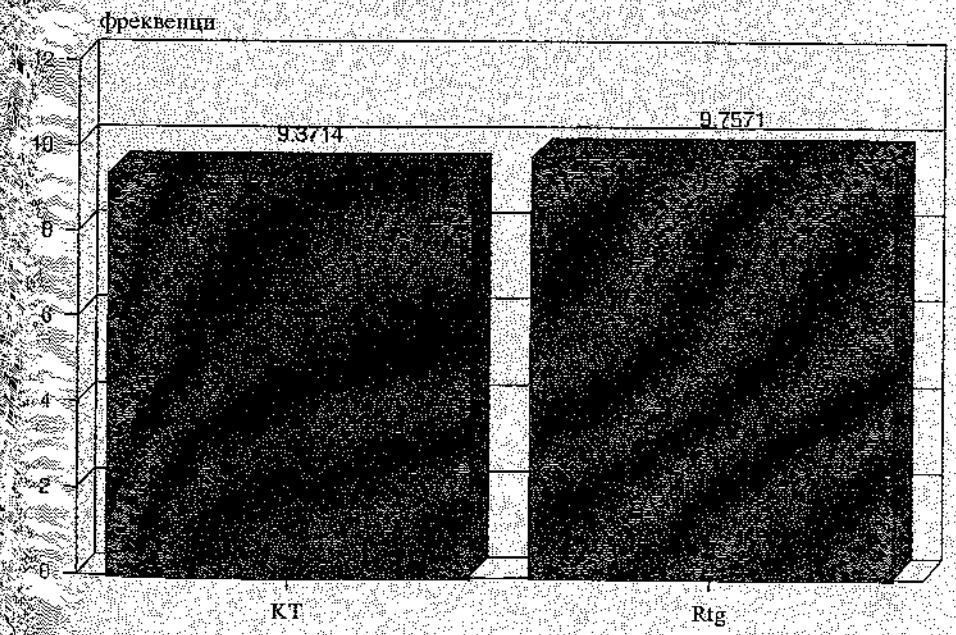

Табела 6

ИНКЛИНАЦИЈА НА ЛОНГИТУДИНАЛНАТА ОСКА (САГИТАЛА) НА И.М.Т.М. (СТЕПЕНИ)

К.Т.		Rtg		
78	58	56	88	52
85	76	55	95	74
100	85	90	99	83
59	34	95	62	38
62	60	71	68	62
99	71	81	102	75
92	88	74	95	84
80	86	86	83	94
84	79	52	89	78
87	78	65	90	88
76	85	86	79	95
65	77	77	69	79
77	67	72	79	68
67	78	85	69	80
77	72	74	80	75
71	75	83	75	76
75		38	76	
93		62	95	
49		40	52	
47		75	50	
78		12	80	
73		60	75	
80		73	83	
69		73	71	
82		84	81	
75		94	74	
80		78	86	

t=4,443 DF=69 P < 0,01

Слика 6



Табела 7

КОНТАКТ НА И.М.Т.М.СО ДОЛНИОТ ВТОР МОЛАР (1=ДА,2=НЕ)

	К.Т.				Rtg		
1	29.	1	57.	2	1	1	2
1	30.	1	58.	1	1	1	1
1	31.	2	59.	1	1	1	1
2	32.	2	60.	2	1	1	1
1	33.	2	61.	2	1	1	2
1	34.	2	62.	2	1	1	1
1	35.	2	63.	2	1	2	1
1	36.	2	64.	1	1	2	1
1	37.	2	65.	1	1	2	1
1	38.	2	66.	2	1	1	2
1	39.	2	67.	2	1	2	2
1	40.	2	68.	1	1	2	1
2	41.	2	69.	1	1	2	1
2	42.	1	70.	2	1	1	1
2	43.	1			1	1	
2	44.	2			2	1	
1	45.	2			1	2	
1	46.	2			1	2	
2	47.	2			1	1	
2	48.	2			1	1	
2	49.	1			1	1	
1	50.	2			1	1	
2	51.	1			1	1	
2	52.	1			1	1	
2	53.	1			2	1	
2	54.	1			1	1	
2	55.	1			1	1	
1	56.	2			1	1	

x^2=10,11 DF=1 p < 0,01

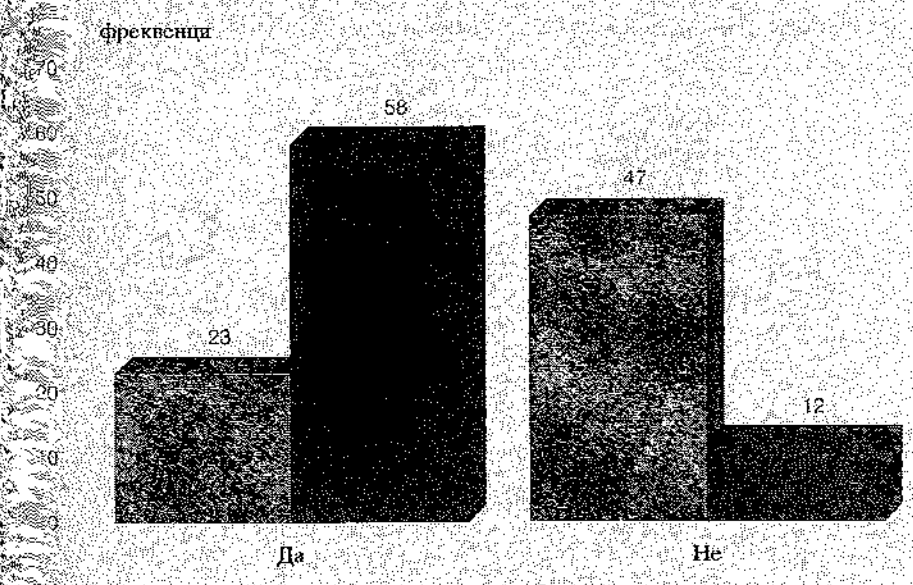

Табела 8

ОДНОС НА И.М.Т.М. СО RAMUS MANDIBULLAE И КОНТАКТ НА И.М.Т.М. СО ДОЛЕН ВТОР МОЛАР

	К.Т.		Rtg		
2;1	2;1	1;2	2;1	2;1	1;2
2;1	3;2	3;1	2;1	3;1	3;1
1;1	2;2	3;1	2;1	2;1	3;1
1;2	2;2	3;2	2;1	2;1	3;1
1;1	2;2	2;2	1;1	2;1	2;2
1;1	2;2	2;2	1;1	2;1	2;1
2;1	1;2	1;2	2;1	1;2	2;1
2;1	1;2	1;1	3;1	1;2	2;1
3;1	1;2	2;1	3;1	1;2	2;1
3;1	1;2	1;2	3;1	1;1	1;2
3;1	1;2	1;2	3;1	1;2	1;2
3;1	1;2	2;1	3;1	1;2	2;1
2;2	1;2	2;1	2;1	2;1	2;1
2;2	2;1	2;2	3;1	2;1	2;1
1;2	2;1		1;1	2;1	
1;2	2;2		1;2	1;2	
3;1	1;2		3;1	1;2	
3;1	1;2		3;1	1;1	
3;2	1;2		3;1	2;1	
3;2	2;2		3;1	1;1	
3;2	1;1		3;1	2;1	
3;1	2;2		3;1	1;1	
1;2	1;1		1;1	1;1	
1;2	1;1		1;1	2;1	
2;2	2;1		2;2	3;1	
2;2	2;1		2;1	3;1	
1;2	3;1		2;1	1;1	
1;1	1;2		2;1	1;2	

x^2=6,349 DF=2 p < 0,05 (со К.Т)

x^2=19,244 DF=2 p < 0,01 (со Rtg)

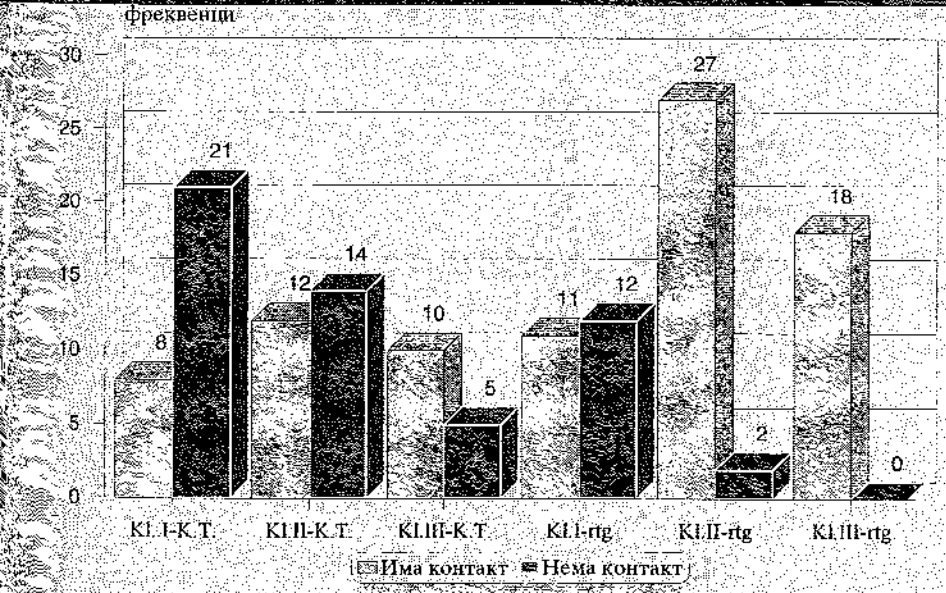

Табела 9

РАСТОЈАНИЕ ПОМЕЃУ ДИСТАЛНА СТРАНА НА ДОЛЕН ВТОР МОЛАР И МЕЗИАЛНА СТРАНА НА И.М.Т.М И КОНТАКТ НА И.М.Т.М.СО ДОЛНИОТ ВТОР МОЛАР

	K.T.		Rtg		
0;1	0;1	0;1	0;1	0;1	0;1
0;1	0;1	1;2	0;1	0;1	0;1
0;1	1;2	3;2	0;1	0;1	1;2
1;2	1;2	0;1	0;1	0;1	0;1
0;1	1;2	0;1	0;1	0;1	0;1
0;1	1;2	3;2	0;1	0;1	0;1
0;1	1;2	1;2	0;1	0;1	1;2
0;1	2;2	1;2	0;1	1;2	0;1
0;1	1;2	1;2	0;1	1;2	0;1
0;1	2;2	0;1	0;1	1;2	0;1
0;1	1;2	0;1	0;1	0;1	0;1
0;1	3;2	1;2	0;1	4;2	1;2
1;2	1;2	2;2	0;1	1;2	2;2
2;2	2;2	0;1	0;1	2;2	0;1
1;1	0;1	0;1	0;1	0;1	0;1
1;2	0;1	1;2	1;2	0;1	0;1
0;1	1;2		0;1	0;1	
0;1	1;2		0;1	1;2	
2;2	2;2		0;1	1;2	
3;2	1;2		0;1	0;1	
1;2	1;2		0;1	0;1	
0;1	0;1		0;1	0;1	
1;2	1;2		0;1	0;1	
1;2	0;1		0;1	0;1	
1;2	0;1		1;2	0;1	
1;2	0;1		0;1	0;1	
1;2	0;1		0;1	0;1	

t=10,941 DF=69 p < 0,01 (co K.T.)
t=12,225 DF=69 p<0.01 (co Rtg)

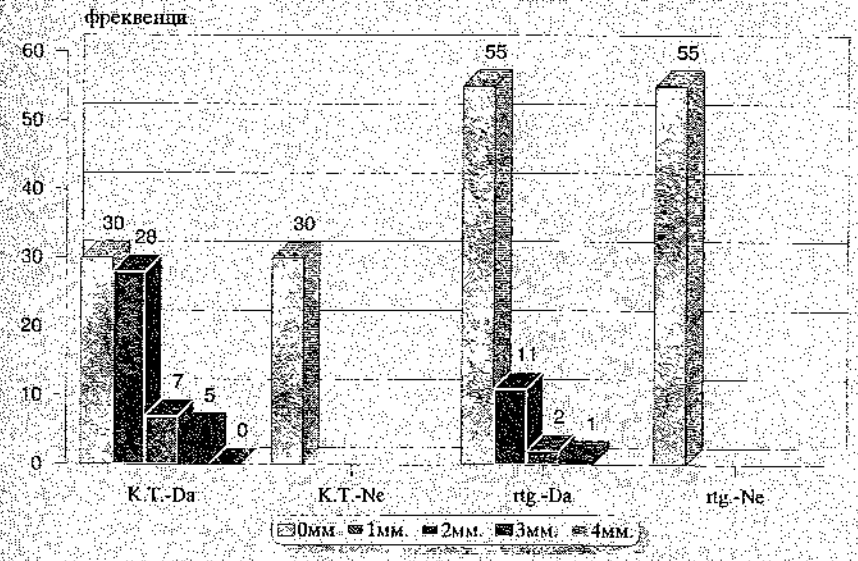

Табела 10

ВЕРТИКАЛНА ПОЛОЖБА НА И.М.Т.М. И СООДНОС НА И.М.Т.М. СО CANALIS MANDIBULAE

(пол.а=1,б=2,в=3;1=суперпозиција,2=импресија лингвално, 3=усек апикално,4=канал низ корен)

Rtg		
2;1	1;1	2;1
2;1	1;3	1;3
1;1	2;3	1;3
1;1	2;3	2;1
1;3	2;3	3;1
1;3	1;3	3;3
2;3	1;3	1;1
2;1	1;1	1;1
2;1	1;1	1;3
2;1	1;1	1;1
2;1	2;1	1;3
2;1	2;1	2;1
2;1	2;1	2;1
2;1	2;1	1;1
1;3	1;1	1;3
1;3	1;3	2;1
2;1	2;1	
3;1	1;1	
3;3	2;1	
3;3	2;1	
1;1	1;1	
2;1	1;3	
1;1	1;1	
1;1	1;3	
1;1	1;3	
1;1	2;3	
1;3	2;1	

$x^2=7.671$ DF=2 $p < 0,05$

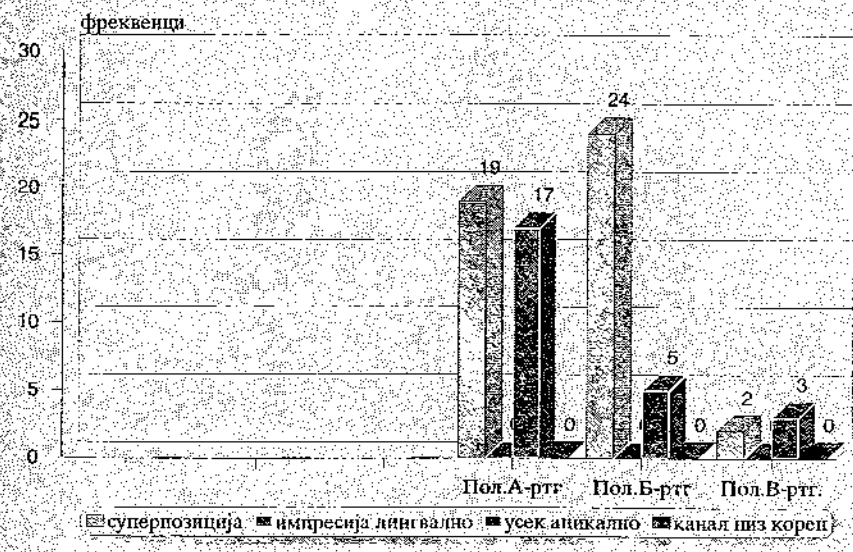

ОДНОС НА И.М.Т.М. СО RAMUS MANDIBULAE И МОЖНИТЕ ТЕРАПИСКИ ОПЦИИ

Табела 11

(Кл.I=1.Кл.II=2,Кл.III=3;а=метод на опсервација, б=хирушка екстракција на забот)

К.Т.		Rtg		
1;b	3;a	2;a	2;b	3;a
2;b	1;a	2;a	2;b	1;a
3;b	1;a	2;a	3;b	1;a
2;b	3;b	2;a	2;b	3;b
2;b	3;b	1;a	2;b	3;b
2;b	3;a	1;a	2;b	3;a
2;b	2;b	2;a	2;b	2;b
1;a	2;b	3;a	1;a	2;b
1;a	1;b	3;a	1;a	2;b
1;a	1;b	3;a	1;a	2;b
1;a	2;b	3;a	1;a	2;b
1;a	1;a	3;a	1;a	1;a
1;a	1;a	2;a	1;a	1;a
1;a	2;b	3;a	1;a	2;b
2;b	2;b	1;a	2;b	2;b
2;b	2;a	1;a	2;b	2;a
2;a		3;b	2;a	
1;a		3;b	1;a	
1;b		3;a	1;b	
1;b		3;a	1;b	
2;b		3;b	2;b	
1;b		3;b	1;b	
2;b		1;a	2;b	
1;a		1;a	1;a	
1;a		2;b	1;a	
2;a		2;b	2;a	
2;a		2;b	3;a	

x^2=7,943 DF=2 P< 0,05

x^2=16.535 DF=2 P<0.01

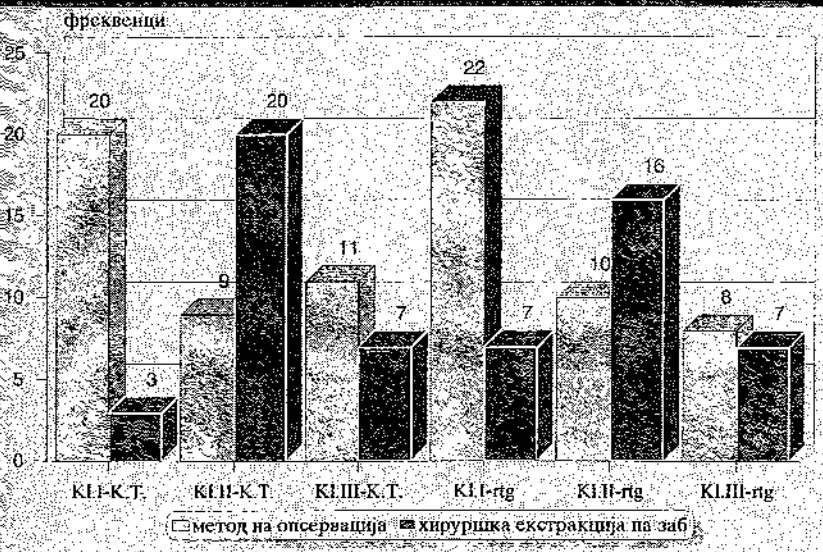

Табела 12

ВЕРТИКАЛНА ПОЛОЖБА НА И.М.Т.М. И МОЖНИТЕ ТЕРАПИСКИ ОПЦИИ

(Пол.А=1,Пол.Б=2,Пол.В=3;а=метод на опсервација,б=хируршка екстракција на заб)

K.T.			Rtg		
2;a	1;b	2;a	2;a	1;b	2;a
2;a	1;b	1;a	2;a	1;b	1;a
1;a	2;b	1;a	1;a	2;b	1;a
1;a	2;b	2;b	1;a	2;b	2;b
1;a	2;b	3;b	1;a	2;b	3;b
1;a	1;b	3;a	1;a	1;b	3;a
2;a	1;b	1;b	2;a	1;b	1;b
2;a	1;a	1;b	2;a	1;a	1;b
2;a	1;a	1;b	2;a	1;a	1;b
2;a	1;a	1;b	2;a	1;a	1;b
2;a	2;a	2;a	2;a	2;a	2;a
2;a	2;a	2;a	2;a	2;a	1;b
2;a	2;a	1;b	2;a	2;a	1;b
2;a	2;a	1;b	2;a	2;a	1;b
1;a	1;b	1;b	1;a	1;b	1;b
1;a	1;b	2;a	1;a	1;b	2;a
2;b	2;a		2;b	2;a	
3;b	1;a		3;b	1;a	
3;a	1;a		3;a	1;a	
3;a	1;a		3;a	1;a	
1;b	2;b		1;b	2;b	
2;b	2;b		2;b	2;b	
1;a	1;b		1;a	1;b	
1;a	1;b		1;a	1;b	
1;b	1;b		1;b	1;b	
1;b	1;a		1;b	1;a	
1;б	1;a		1;б	1;a	

x^2=4.88 DF=1 P<0.05

x^2=4.88 DF=1 P< 0,05

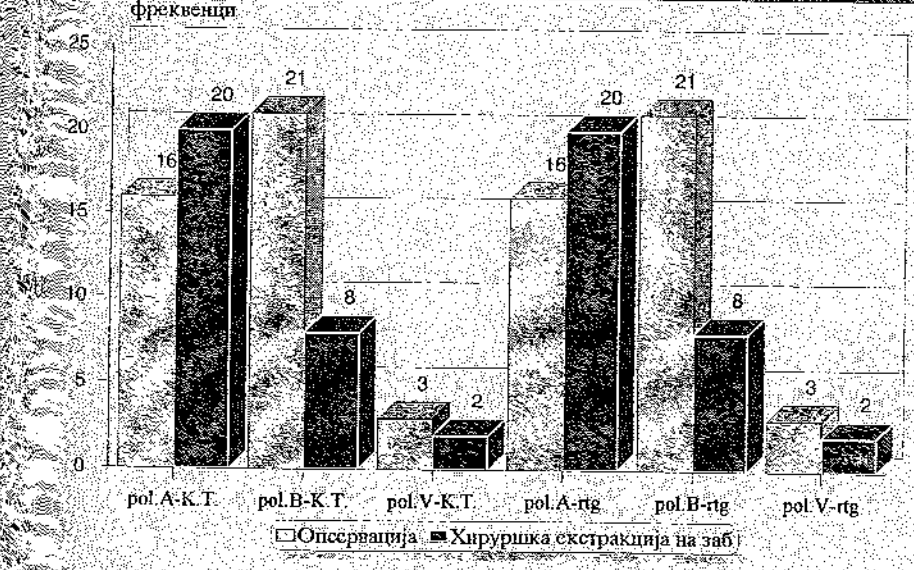

Табела 13

ОДНОС НА И.М.Т.М.CO RAMUS MANDIBULLAE И СТАТУС НА И.М.Т.М. ПО 6 МЕСЕЦИ
(1=Кл.И,2=Кл.ИИ,3=Кл.ИИИ;забоѓ никнува=1,не никнува=2)

К.Т.			
1.	2,2	29.	1,1
2.	2,2	30.	1,1
3.	1,1	31.	1,1
4.	1,1	32.	2,2
5.	1,1	33.	2,2
6.	1,1	34.	3,2
7.	2,2	35.	1,1
8.	2,2	36.	1,1
9.	3,2	37.	3,1
10.	3,2	38.	1,1
11.	3,2	39.	1,1
12.	3,2	40.	2,1
13.	2,1	41.	
14.	2,1	42.	
15.	1,1	43.	
16.	1,1	44.	
17.	/	45.	
18.	3,1	46.	
19.	3,1	47.	
20.	1,1	48.	
21.	1,1	49.	
22.	1,1	50.	
23.	1,1	51.	
24.	1,1	52.	
25.	1,1	53.	
26.	1,1	54.	
27.	1,1	55.	
28.	2,2	56.	

x^2=24,16 DF=1 P < 0,01

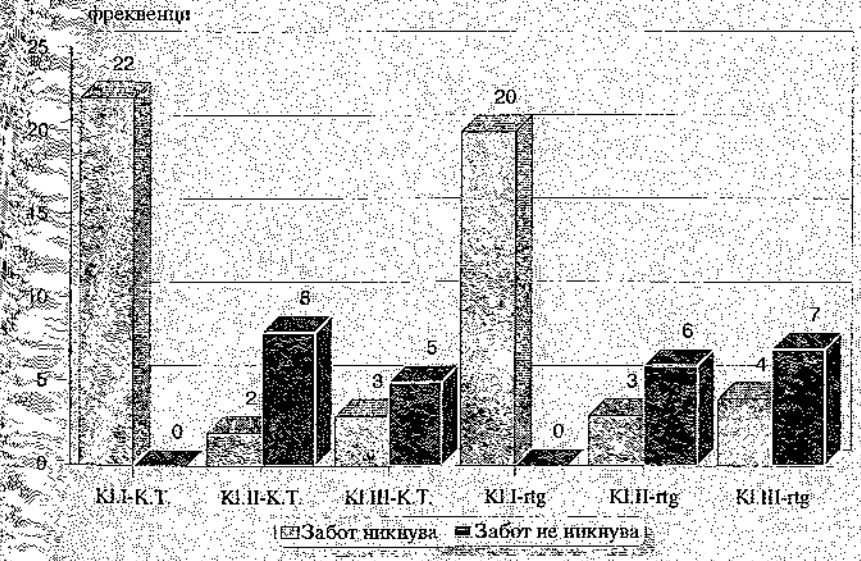

ОДНОС НА И.М.Т.М.СО RAMUS MANDIBULLAE И СТАТУС НА И.М.Т.М. ПО 12 МЕСЕЦИ

(1=Кл.И,2=Кл.ИИ,3=Кл.ИИИ,забот никнува=1,не никнува=2)

(Табела 13а)

К.Т.		
2,2	29.	1,1
2,2	30.	1,1
1,1	31.	1,1
1,1	32.	2,2
1,1	33.	2,2
1,1	34.	3,2
2,2	35.	1,1
2,2	36.	1,1
3,2	37.	3,2
3,2	38.	1,1
3,2	39.	1,1
3,2	40.	2,2
2,1	41.	
2,2	42.	
1,1	43.	
1,1	44.	
3,1	45.	
3,2	46.	
1,1	47.	
1,1	48.	
1,1	49.	
1,1	50.	
1,1	51.	
1,1	52.	
1,1	53.	
1,1	54.	
1,1	55.	
2,2	56.	

x^2=22,18 DF=2 P < 0,01

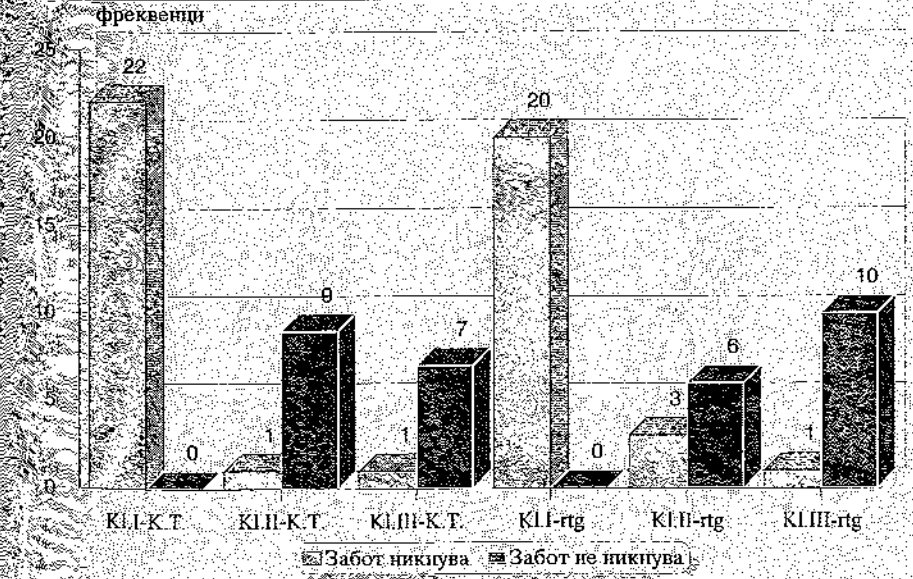

Табела 14

ВЕРТИКАЛНА ПОЛОЖБА НА И.М.Т.М. И СТАТУСОТ НА И.М.Т.М. ПО 6 МЕСЕЦИ

(1=Пола,2=Пол.б,3=Пол.в,забот никнува=1,забот не никнува=2)

	К.Т.		
1.	2;2	29.	2;1
2.	2;2	30.	2;1
3.	1;1	31.	2;2
4.	1;1	32.	1;1
5.	1;1	33.	1;1
6.	1;1	34.	1;1
7.	2;2	35.	2;2
8.	2;2	36.	2;2
9.	2;2	37.	2;2
10.	2;2	38.	1;1
11.	2;2	39.	1;1
12.	2;1	40.	3;2
13.	2;2	41.	2;1
14.	1;1	42.	2;1
15.	1;1	43.	2;2
16.	3;1	44.	
17.	3;2	45.	
18.	1;1	46.	
19.	1;1	47.	
20.	3;1	48.	
21.	3;2	49.	
22.	1;1	50.	
23.	1;1	51.	
24.	1;1	52.	
25.	1;1	53.	
26.	1;1	54.	
27.	2;1	55.	
28.	2;1	56.	

x^2=17,425 DF=2 p<0.05

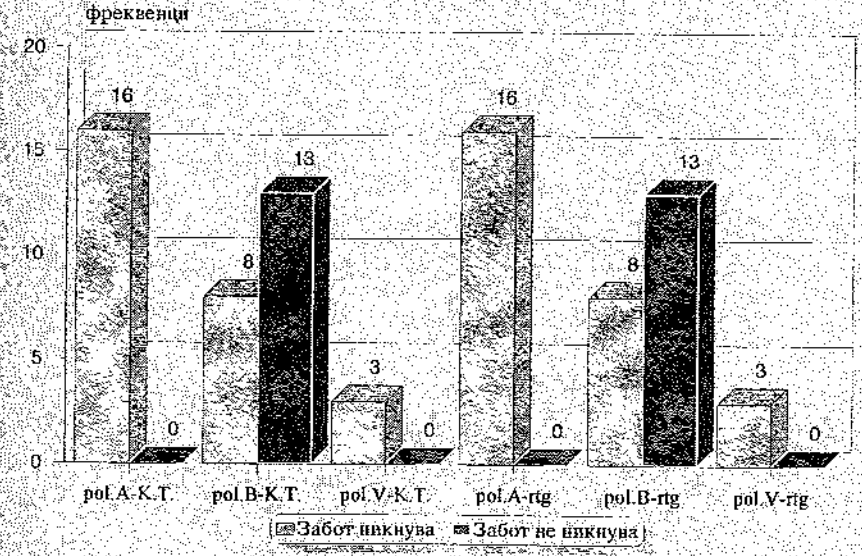

Табела 14а)

ВЕРТИКАЛНА ПОЛОЖБА НА И.М.Т.М. И СТАТУСОТ НА И.М.Т.М. ПО 12 МЕСЕЦИ

(1=Пола,2=Пол.б,3=Пол.в,забол никнува=1,забол не никнува=2)

К.Т.		
2;2	29.	1,1
2;2	30.	1,1
1;1	31.	1,1
1;1	32.	2,2
1;1	33.	2,2
1;1	34.	2,2
2;2	35.	1,1
2;2	36.	1,1
2;2	37.	3,2
2;2	38.	2,1
2;2	39.	2,1
2;1	40.	2,2
2;2	41.	
1;1	42.	
1;1	43.	
3;1	44.	
3;2	45.	
1;1	46.	
1;1	47.	
3;1	48.	
3;2	49.	
1;1	50.	
1;1	51.	
1;1	52.	
1;1	53.	
1;1	54.	
2;1	55.	
2;2	56.	

x^2=15.52 DF=2 p<0.01

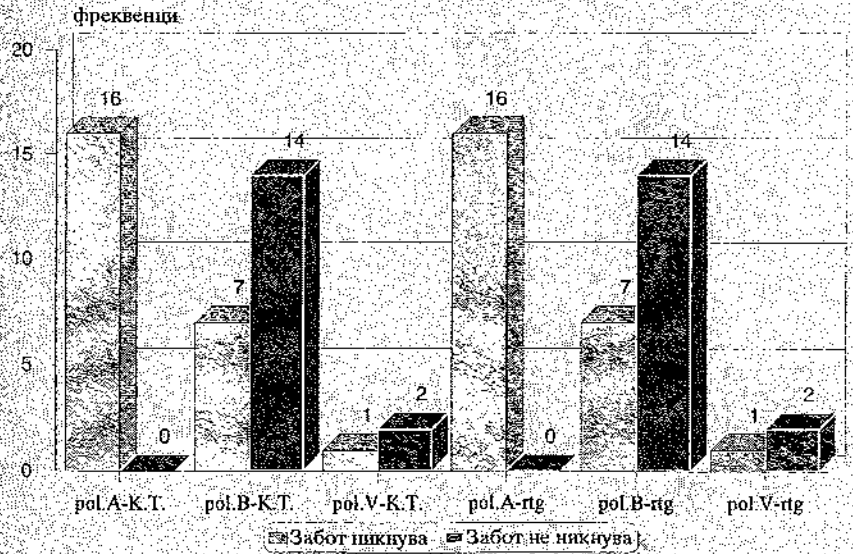

Табела 15

ВЕРТИКАЛНА ПОЛОЖБА НА И.М.Т.М. И КОНТАКТ НА И.М.Т.М. СО ДОЛНИОТ ВТОР МОЛАР

(Пол А=1,Пол Б=2,Пол В=3; Контакт да=1;Контакт не=2)

	Rtg	
2;1	1;1	2;1
2;1	1;1	1;1
1;1	2;1	1;2
1;1	2;1	2;1
1;1	2;1	3;1
1;1	1;1	3;1
2;1	1;1	1;2
2;1	1;2	1;1
2;1	1;2	1;1
2;1	1;2	1;1
2;1	2;1	1;1
2;1	2;2	2;2
2;1	2;2	2;2
2;1	2;2	1;1
1;1	1;1	1;1
1;2	1;1	2;1
2;1	2;1	
3;1	1;2	
3;1	2;2	
3;1	2;1	
1;1	1;1	
2;1	1;1	
1;1	1;1	
1;1	1;1	
1;2	1;1	
1;1	2;1	
1;1	2;1	

x^2=7,26 DF=2 P<0.05

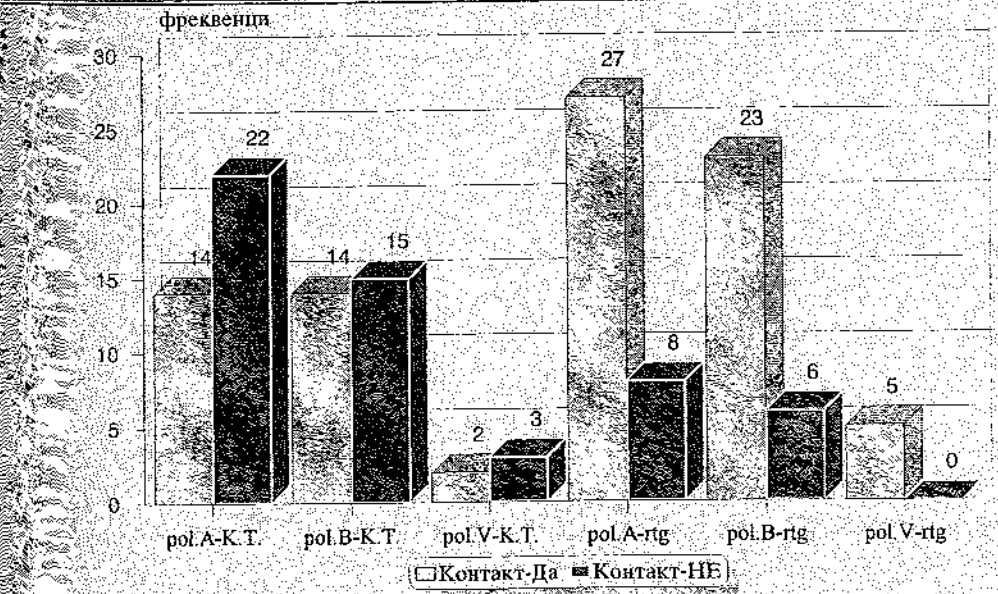

2.1.2. ИМПАКТИРАН МАКСИЛАРЕН КАНИН
статистички преглед

Резултатите од спроведената статистичка обработка на добиените податоци во однос на импактираниот максиларен канин се презентирани на табеларни и соодветни графички прикази кои следуваат.

Во оваа студија се опфатени вкупно 70 испитаници со клинички и рентгенолошки дијагностициран импактиран максиларен канин. Статистичката обработка на податоците во однос на методолошки зацртаните параметри го покажа следното:

1) *возраст*

- машки пол	X=14,14 ; SD=1,59 ; Se=0,35
- женски пол	X=14,62 ; SD=1,73 ; Se=0,25
- севкупен примерок	X=14,48 ; SD=1,69 ; Se=0,20

2) *пол*

- машки пол	22 (31,4%)
- женски пол	48 (68,6%)

3) *екстраоралнu промени*

- да	/
- не	70 (100,0%)

4) *интраоралнu промени*

- да	11 (15,7%)
- не	59 (84,3%)

5) *меѓувиличен однос*

- очуван	47 (67,1%)
- нарушен	23 (32,9%)

6) *оклузија*

- нормална 26 (37,1%)
- нарушена 44 (62,9%)

7) *артикулација*

- нормална 28 (40,0%)
- нарушена 42 (60,0%)

8) *status dentalis*

- без екстрахирани заби 30 (42,9%)
- со екстрахирани заби 40 (57,1%)

9) *status localis dentalis*

- асимптоматски 70 (100,0%)

10) фамилијарна анамнеза

- да 6 (8,6%)
- не 64 (91,4%)

11) *вестибуло-палатинална димензија на забот*

- К.Т. X=8,07 ; SD=0,82 ; Se=0,11
- Rtg. / / /

12) *број на корени*

- К.Т. еден 70 (100,0%)
- Rtg. еден 70 (100,0%)

X^2=0,0001 ; DF=1 ; P>0,05

13) *апикална повиеност на коренот*

- К.Т. да 15 (21,4%)
  не 55 (78,6%)
- Rtg. да 15 (21,4%)
  не 55 (78,6%)

X^2=0,0001 ; DF=1 ; P>0,05

14) *растојание помеѓу латералниот инцизив и ИМК*

- K.T. X=1,02 ; SD=1,60 ; Se=0,14
- Rtg. / / /

15) *растојание помеѓу вестибуларната површина на processus frontalis corpus maxillae и лабијалната страна на ИМК*

- K.T. X=3,41 ; SD=1,81 ; Se=0,17
- Rtg. / / /

16) *растојание помеѓу палатиналната страна на processus alveolaris maxillae и палатиналната страна на ИМК*

- K.T. X=1,34 ; SD=1,41 ; Se=0,14
- Rtg. / / /

17) *положба на ИМК во однос на processus alveolaris maxillae*

- K.T. хоризонтална /
  вертикална 4 (5,7%)
  семивертикална 66 (94,3%)
- Rtg. хоризонтална /
  вертикална 3 (4,3%)
  семивертикална 67 (95,7%)

X^2=0,348 ; DF=1 ; P>0,05

18) *трансферзална инклинација на лонгитудиналната оска на ИМК*

- K.T. X=53,89 ; SD=15,13 ; Se=0,74
- Rtg. / / /

19) *меѓусебна оддалеченост на ИМК и sinus maxillaris*

- K.T. X=3,12 ; SD=2,12 ; Se=0,37
- Rtg. X=2,56 ; SD=1,91 ; Se=0,33

t=1.848 ; DF=31 ; P>0,05

20) *тераписки опции*

- К.Т.	опсервација	1 (1,4%)
	corticotomia со брикета	49 (70,0%)
	хируршка екстракција	20 (28,6%)
- Rtg.	опсервација	1 (1,4%)
	corticotomia со брикета	49 (70,0%)
	хируршка екстракција	20 (28,6%)

21) *опсервација на ИМК по 6 и 12 месеци*

- К.Т. и Rtg.	забот никнува	1 (1,4%)
	забот не никнува	/

22) *хируршки приод*

- К.Т. и Rtg.	вестибуларен	14 (20,3%)
	палатинален	55 (79,7%)

23) *степен на вестибуло-палатинална остеотомија*

- К.Т.	а) прв степен	62 (89,9%)
	б) втор степен	/
	в) трет степен	/
	г) прв+втор степен	5 (7,2%)
	д) прв+трет степен	/
	ѓ) втор+трет степен	2 (2,9%)
- Rtg.	/	/

24) *метода на хируршко отстранување на ИМК*

- К.Т. и Rtg.	Winter	8 (40,0%)
	Edmund	12 (60,0%)

25) *појава на интраоперативни компликации*

- К.Т. и Rtg.	има	/
	нема	69 (100,0%)

26) појава на постоперативни компликации

К Т. и Rtg.

а) болка	1 (1,4%)
б) оток	2 (2,9%)
в) продолжена хеморагија	/
г) парестезија	/
д) нема	35 (50,7%)
ѓ) болка+оток	31 (44,9%)

Табела 1

МЕЗИОДИСТАЛНА ДИМЕНЗИЈА НА И.М.К(м.м.)

	К.Т.				Rtg		
6	28.	7	55.	8	10	10	10
6	29.	7	56.	8	9	10	11
8	30.	6	57.	8	10	10	10
7	31.	7	58.	7	8	10	9
8	32.	8	59.	8	10	9	10
7	33.	7	60.	8	9	9	12
7	34.	7	61.	6	10	9	10
8	35.	8	62.	7	9	10	10
8	36.	7	63.	7	10	10	9
8	37.	7	64.	7	10	10	9
8	38.	7	65.	8	9	11	10
8	39.	8	66.	7	9	9	9
8	40.	8	67.	7	8	9	10
8	41.	7	68.	8	10	9	9
7	42.	7	69	8	10	10	9
7	43.	8	70.	6	8	9	8
8	44.	6			9	9	
8	45.	8			11	10	
8	46.	7			12	10	
8	47.	7			10	8	
7	48.	7			9	8	
7	49.	8			10	9	
7	50.	7			9	9	
6	51.	8			10	10	
8	52.	7			10	9	
8	53.	7			10	10	
8	54.	8			10	9	

x=7,35 SD=0,66 Se=0,17 (so K.T.)
x=9,50 SD=1,13 Se=0,13 (so Rtg)
t=14,41 DF=67 P<0,01

Слика 1

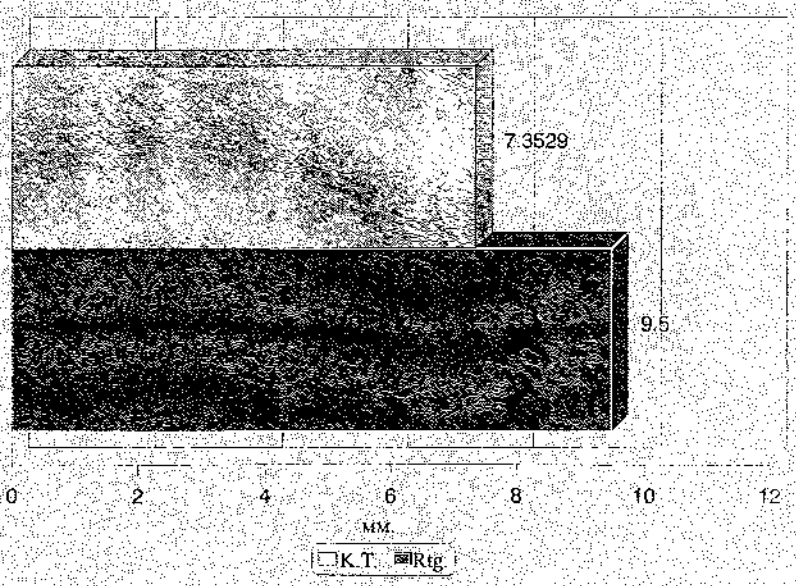

ВЕРТИКАЛНА ДИМЕНЗИЈА НА И.МК.м.м.

К.Т.		Rtg		
8	10	11	10	10
9	9	11	11	13
7	9	12	10	11
8	9	11	10	10
9	10	12	9	11
9	9	10	11	11
10	7	10	11	10
9	8	11	12	10
9	9	10	11	10
9	10	11	11	11
8	9	10	10	12
11	9	9	10	10
10	8	11	10	9
8	11	11	11	10
9	10	10	11	10
9	8	12	10	9
8		12	10	
9		13	10	
8		11	10	
9		11	10	
8		10	9	
9		12	10	
8		11	10	
10		10	12	
8		11	10	
8		10	10	
10		12	11	

x=9,08 SD=0,92 Se=0,11 (so K.T.)
x=10,60 SD=0,90 Se=0,10 (so Rtg)
t=12,811 DF=69 P<0,01

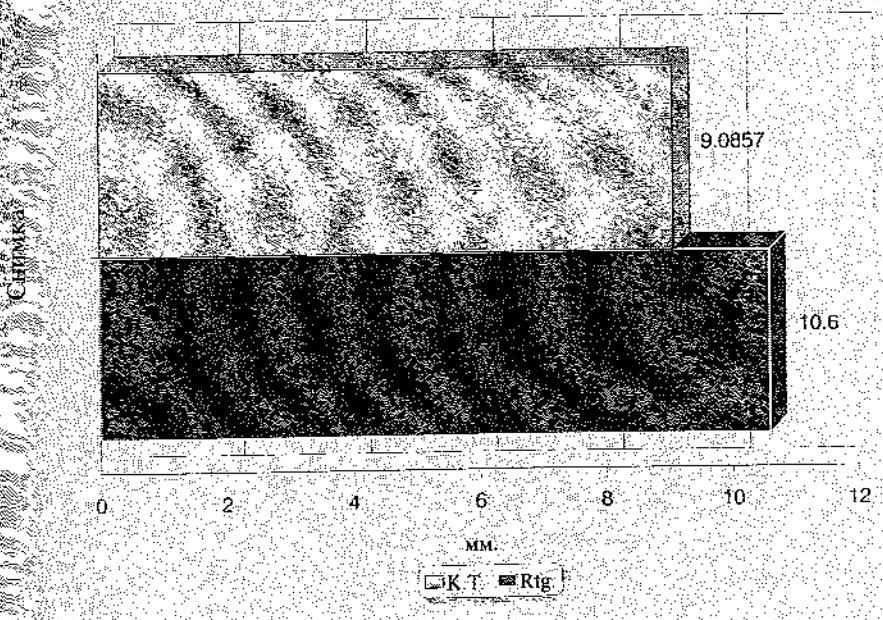

Слика 1

Табела 3

ДОЛЖИНА НА КОРЕНОТ НА И.МК.

	К.Т.		Rtg		
16	20	17	18	21	18
18	20	19	19	21	19
17	19	18	18	20	17
16	17	15	17	21	15
17	19	19	18	19	17
19	20	16	19	15	20
18	19	16	18	21	17
15	17	20	15	20	19
19	18	17	18	20	18
16	16	16	17	19	18
19	18	19	19	20	19
15	15	20	18	18	15
17	16	17	19	19	19
19	21	18	20	15	19
19	21	16	20	16	18
17	18	15	19	20	18
16	16	20	21	19	15
16	19	20	19	16	17
17	17	19	19	19	16
20	18		19	19	
18	17		18	18	
16	15		18	17	
20	16		20	17	
18	20		21	19	

x=17,69 SD=1,65 Se=0,19 (со К.Т.)
x=18,36 SD=1,60 Se=0,19 (со Rtg)
t=2,416 DF=68 P<0,05

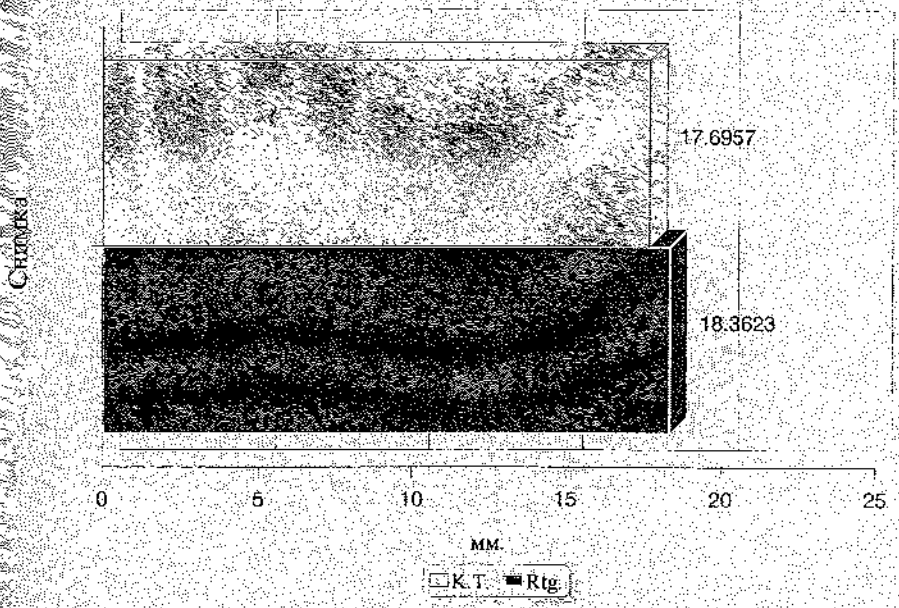

Табела 4 *РАСТОЈАНИЕ ПОМЕЃУ ПРВИОТ ПРЕМОЛАР И И.М.К м.м.*

	K.T.		Rtg		
7	10	8	10	11	8
13	5	3	15	6	3
0	5	2	-	9	-
1	6	1	-	5	-
2	3	6	-	4	5
1	2	5	-	3	1
6	1	1	5	1	0
5	5	3	1	-	5
1	10	1	0	9	-
1	5	3	1	5	4
0	5	2	-	4	4
1	5	3	1	5	4
5	2	2	5	-	3
1	3	1	3	3	1
2	2	10	3	-	9
2	1	5	3	-	5
1	4	5	-	6	4
3	4	2	5	3	-
3	5	3	4	6	3
2	3	2	4	4	-
3	8	1	4	8	-
3	4	3	5	4	4
4	1		5	-	
2	1		6	-	

x=4,19 SD=2,63 Se=0,36 (co K.T.)
x=4,66 SD=2,84 Se=0,39 (co Rtg)
t=2,181 DF=50 P<0,05

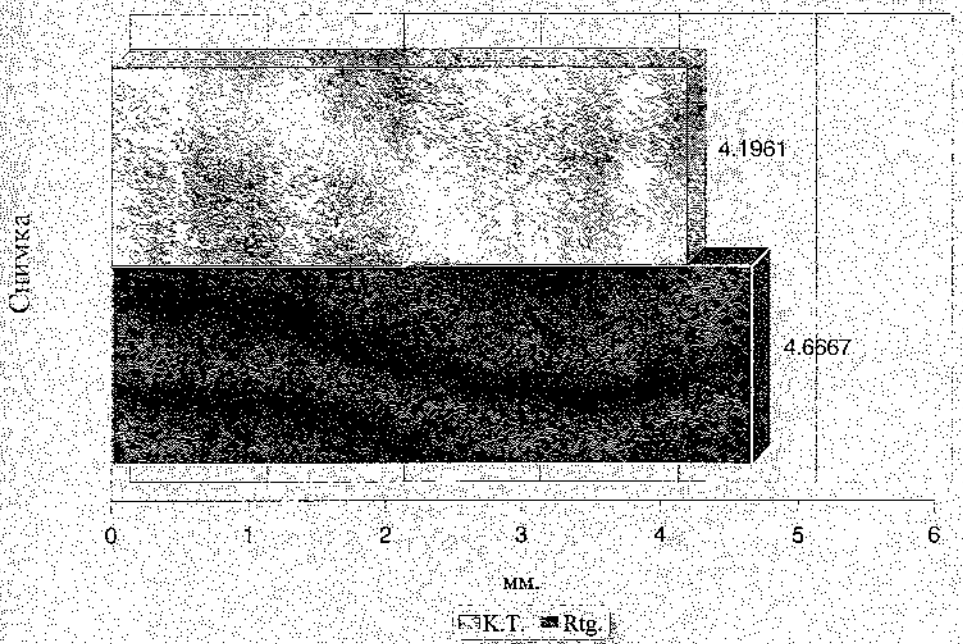

Табела 5

ИНКЛИНАЦИЈА НА ЛОНГИТУДИНАЛНАТА ОСКА НА И.М.К. (СТЕПЕНИ)

	К.Т.		Rtg		
71	50	91	65	54	88
71	32	56	70	42	53
46	38	57	49	51	53
40	64	53	43	75	55
71	56	71	72	57	72
40	65	40	44	72	44
38	57	39	45	54	45
53	63	53	56	68	56
73	55	74	75	76	75
66	32	68	68	39	65
81	38	66	58	43	68
65	35	35	74	42	42
53	39	10	56	43	97
65	62	67	67	60	67
64	65	57	70	69	54
46	46	63	52	60	68
21	21	32	30	53	39
68	54	38	65	69	43
67	54	35	67	62	42
100	55	62	97	62	60
35	47	65	42	50	69
58	54	46	32	56	60
50	57	21	58	55	53
		47			50

x=54,52 SD=16,60 Se=1,98 (со К.Т.)

x=58,21 SD=13,67 Se=1,63(со Rtg)

t=3,692 DF=69 P<0,01

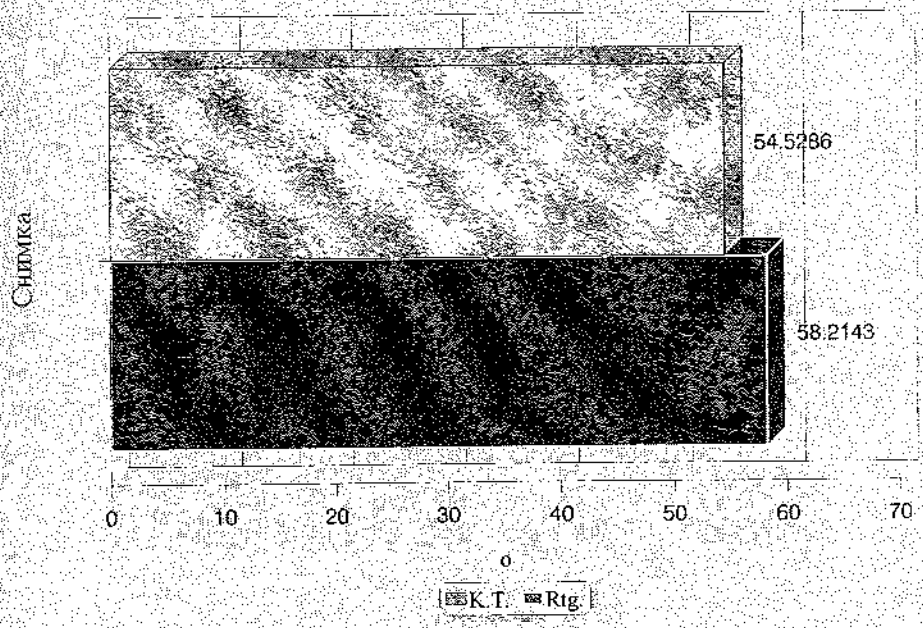

Снимка

Табела 5

КЛАСИФИКАЦИЈА НА ПОЛОЖБАТА НА ИМК ПО ARCHER W.H.

К.Т.		Rtg		
1	1	2	1	2
4	1	2	1	2
1	1	1	2	2
1	1	1	1	1
1	1	2	2	1
1	1	1	1	2
1	4	1	1	2
2	1	2	2	1
1	1	2	1	1
4	1	1	1	1
1	2	2	2	1
1	1	1	1	1
2	1	2	2	1
1	1	2	2	1
4	1	1	1	1
1	2	2	1	1
1	1	2	1	2
2	1	1	1	2
1	1	1	2	2
1	1	1	1	1
2	1	1	1	1
1	2	1	1	1
2	1	1	1	1
1	2	1	2	
1	2	1	2	

$x^2=7,053$ DF=1 P<0,01

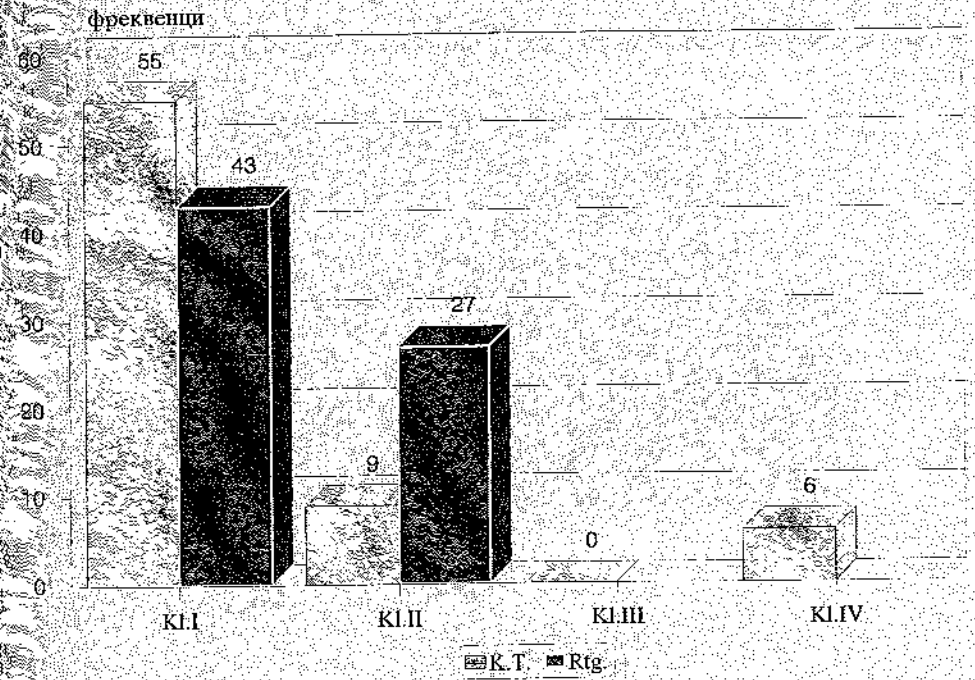

Табела 7.

РАСТОЈАНИЕ ПОМЕЃУ ИМК И
SUTURA MEDIANA CORPUS MAXILLAE (m.m)

К.Т.		Rtg		
6	2	6	7	0
5	2	0	5	3
7	0	4	7	0
13	7	3	13	8
12	8	0	11	9
11	4	3	10	6
12	3	0	13	4
2	13	8	4	14
6	9	9	8	11
6	6	4	8	8
2	12	5	2	11
10	11	10	10	10
7	2	4	9	4
6	6	12	6	8
7	6	5	8	8
2	10	8	3	9
2	7	9	4	8
5	5	6	4	5
5	6	8	8	7
3	5	11	5	7
9		14	10	
15		10	14	
10		11	11	
1		-	1	
2		2	2	

x=5,85 SD=3,68 Se=0,44 (со К.Т.)
x=6,88 SD=3,70 Se=0,44 (со Rtg)
t=4,628 DF=68 P<0,01

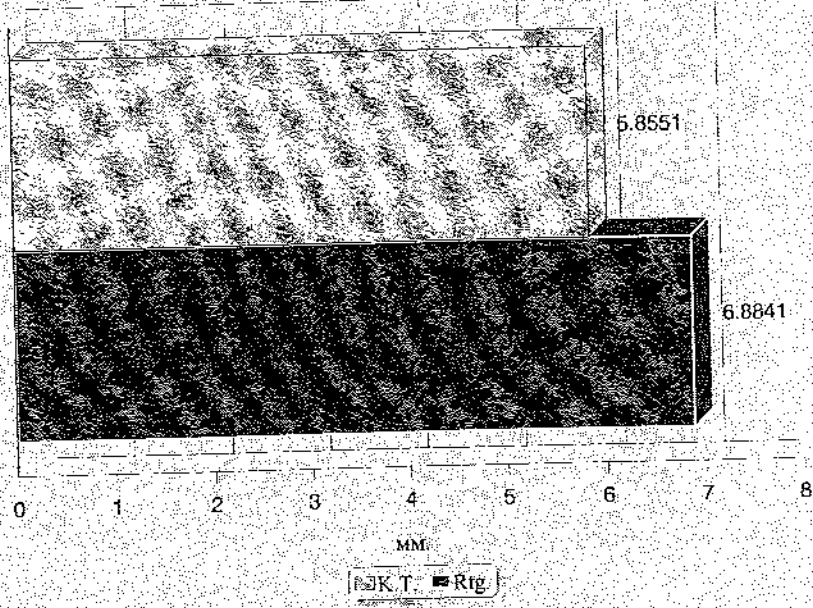

Слика

Tabela 8

РАСТОЈАНИЕ МЕЃУ ИНЦИЗАЛНАТА ИВИЦА НА ИМК И LIMBUS ALVEOLARIS CORPUS MAXILLAE (m.m.)

	K.T.		Rtg		
1	5	4	2	6	4
2	4	3	5	5	3
3	2	3	-	3	5
4	3	3	4	4	4
5	0	3	5	-	3
6	7	3	4	6	3
7	8	4	3	8	3
8	0	2	3	-	3
9	5	2	3	6	3
10	4	2	3	5	3
11	2	2	6	3	3
12	1	2	2	1	4
13	4	7	5	4	6
14	4	8	2	5	8
15	7	5	4	5	6
16	5	4	9	5	5
17	4	2	6	5	3
18	4	4	3	4	3
19	1	3	4	3	4
20	3	6	3	4	4
21	5	5	3	6	5
22	1	3	4	1	3
23	1		5	-	
24	3		6	4	

x=3,64 SD=1,83 Se=0,22 (co K.T.)
x=4,15 SD=1,55 Se=0,19 (co Rtg)
t=3,800 DF=64 P<0,01

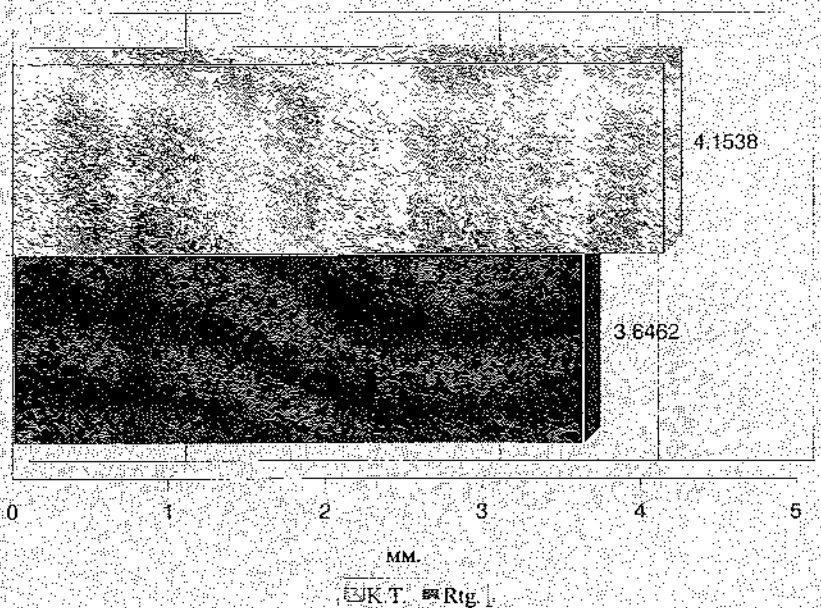

Слика

Табела 9

КОНТАКТ НА ИМК СО КОРЕНОТ НА ЦЕНТРАЛНИОТ МАКСИЛАРЕН ИНЦИЗИВ

К.Т.			Rtg		
2	2	2	1	1	1
1	2	2	1	1	1
2	2	2	2	1	1
2	2	2	2	1	2
2	2	2	1	2	1
2	2	2	2	2	1
2	2	2	1	2	2
2	2	2	1	2	1
2	2	2	2	1	2
2	2	2	2	1	2
2	1	2	2	1	2
2	1	2	2	1	2
2	2	2	1	2	2
2	2	2	2	2	2
2	2	2	1	2	1
2	2	2	1	2	1
2	2	1	1	1	1
2	2	2	1	1	2
2	2	2	2	1	2
2	2	2	1	1	2
2	2	2	2	1	2
2	2	2	2	2	1
2	2		2	2	
2	2		1	2	

$x^2=62,432$ DF=1 P<0,05

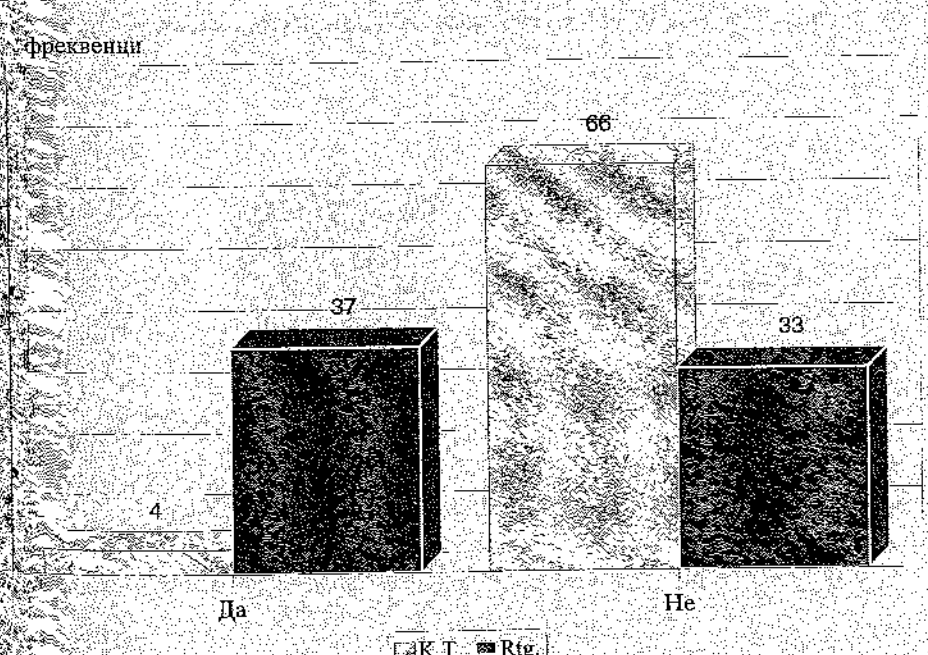

Табела 10

КОНТАКТ НА ИМК СО КОРЕНОТ НА ЛАТЕРАЛНИОТ МАКСИЛАРЕН ИНЦИЗИВ

	К.Т.		Rtg		
2	2	2	1	1	1
2	2	1	1	1	1
1	2	2	1	1	1
1	2	1	1	1	1
2	2	1	1	1	1
1	2	1	1	1	1
2	2	1	1	1	1
1	2	2	1	1	2
1	2	1	1	1	1
1	1	1	1	1	1
1	2	2	1	1	1
2	2	2	2	1	1
1	2	2	1	1	1
1	2	2	1	1	1
1	2	1	1	1	1
2	1	2	1	1	1
2	1	2	1	1	1
1	2	2	1	-	1
1	1	2	1	1	1
1	2	1	1	1	1
2	2		2	1	
2	2		1	1	
1	2		1	1	
2	2		1	1	
2	2		1	1	

x^2=55,637 DF=1 P<0,01

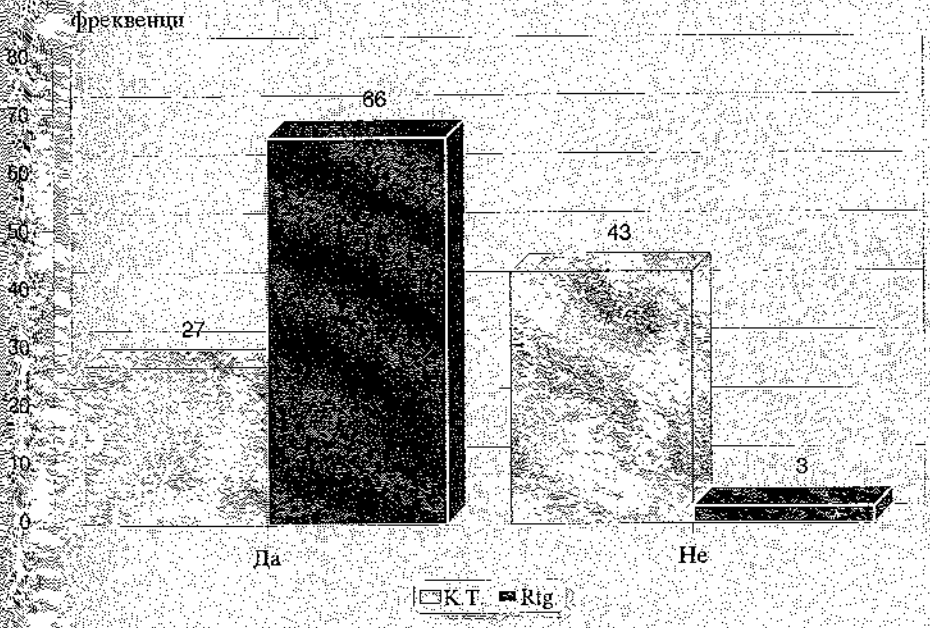

Табела 11

КОНТАКТ НА ИМК СО КОРЕНОТ НА ПРВИОТ МАКСИЛАРЕН ПРЕМОЛАР

К.Т.			Rtg		
2	2	2	2	2	2
2	2	2	2	2	1
1	2	2	1	2	2
2	2	2	1	2	2
2	2	2	2	2	1
2	2	2	1	2	2
2	2	2	2	1	1
2	2	2	2	2	2
2	2	2	1	2	2
2	2	2	1	2	2
1	2	2	1	2	2
2	2	2	2	1	2
2	2	2	2	2	2
2	2	2	2	1	2
2	2	2	2	1	2
2	2	2	2	2	1
2	2	2	1	2	2
2	2	2	2	2	1
2	2	2	2	2	1
2	2	2	2	2	2
2	2		2	2	
2	2		2	2	
2	2		2	1	
2	2		2	2	
2	2		2	2	

x^2=19,145 DF=1 P<0,01

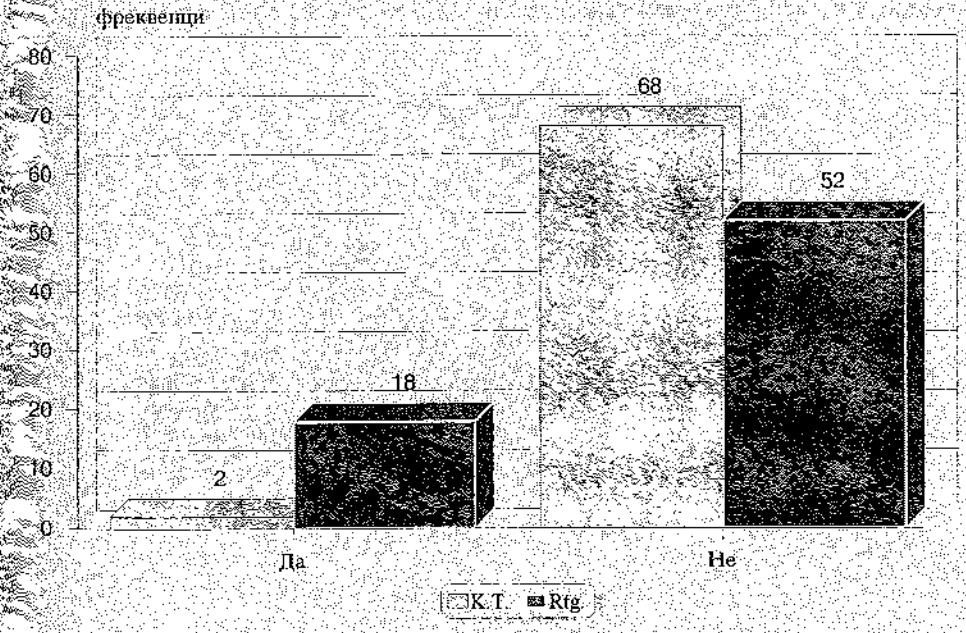

Табела 12

РАСТОЈАНИЕ ПОМЕГУ ЛАТЕРАЛНИОТ МАКСИЛАРЕН ИНЦИЗИВ И ПРВИОТ МАКСИЛАРЕН ПРЕМОЛАР (м.м)

	K.T.		Rtg		
9	7	8	8	6	10
10	2	10	8	7	10
11	6	6	12	7	7
10	12	7	11	10	7
8	8	10	10	8	5
10	6	11	10	6	10
6	14	7	7	5	5
7	10	6	7	9	5
10	7	9	5	8	7
7	10	11	5	7	3
9	7	8	-	5	8
10	4	6	5	5	6
7	5	10	6	5	9
6	6	7	8	6	8
5	5	10	5	5	7
16	8	4	16	8	4
14	8	5	14	5	4
11	10	6	10	7	6
11	5	5	3	5	5
10	4	5	7	6	5
6	8		5	7	
3	3		5	4	
7	7		8	-	
1	8		-	6	
10	6		11	5	

x=7,82 SD=2,76 Se=0,33 (co K.T.)

x=6,73 SD=2,63 Se=0,32 (co Rtg)

t=3,742 DF=66 P<0,05

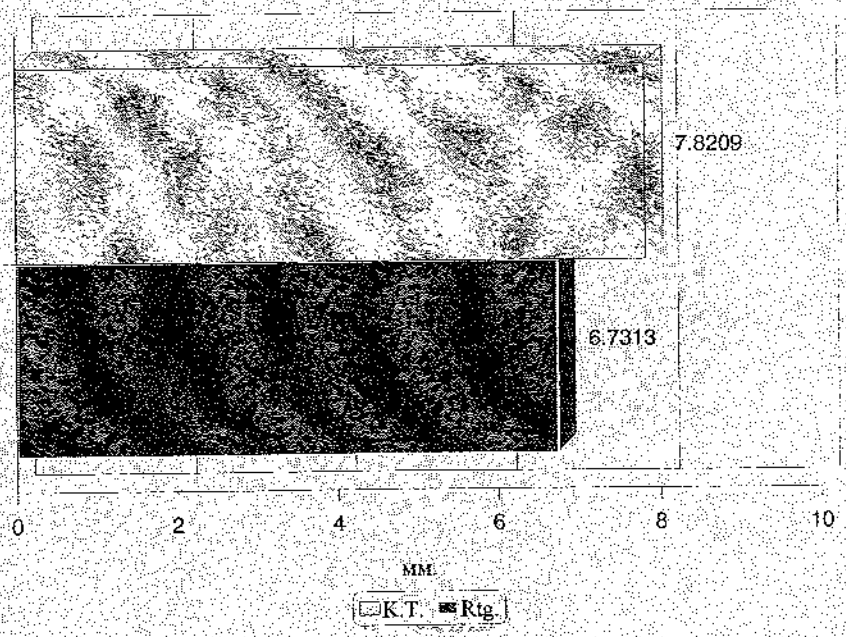

Слика 4

Табела 13 *МЕЃУСЕБНА ОДДАЛЕЧЕНОСТ НА ИКМ И **CAVUM NASI** (м.м.)*

	К.Т.		Rtg		
6	6	3	6	4	4
8	2	14	0	3	14
15	7	5	13	6	4
16	2	10	15	5	9
13	2	9	4	5	10
16	1	6	15	6	8
5	4	8	4	5	8
10	5	4	9	5	5
8	6	3	10	4	4
8	5	2	8	6	5
7	6	2	6	5	5
9	3	1	10	6	6
10	3	5	5	6	5
3	3	6	5	3	4
3	3	5	4	3	6
3	4	3	4	4	9
3	4	3	4	5	5
6	4	2	8	6	3
2	3	3	5	4	3
3	3	3	4	5	4
4	5		5	8	
6	2		7	3	
9	4		10	6	
2	1		-	1	
5	1		4	1	

x=5,13 SD=3,45 Se=0,41 (со К.Т.)
x=5,82 SD=3,05 Se=0,36 (со Rtg)
t=2,645 DF=68 P<0,05

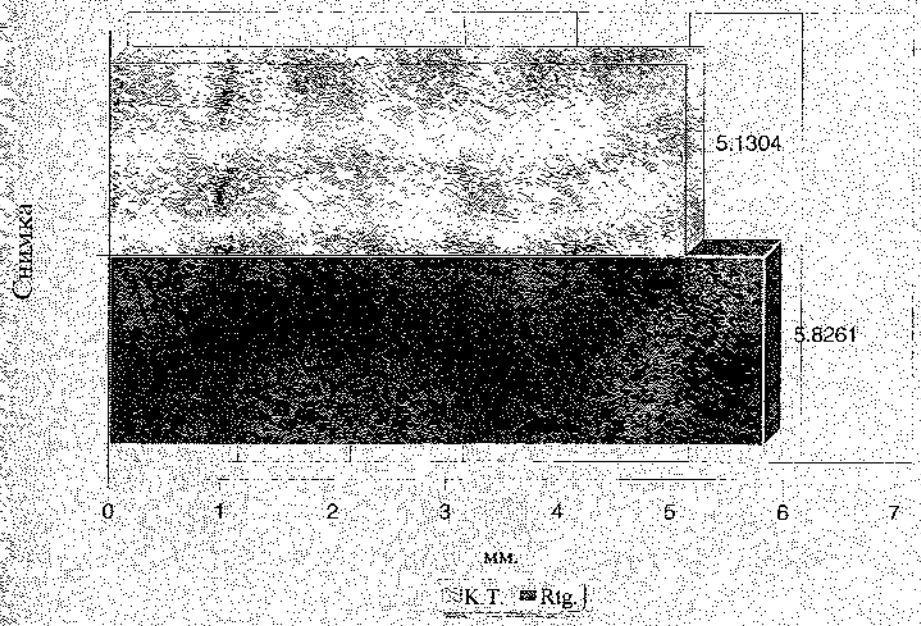

Снимки

Табела 14 *КЛАСИФИКАЦИЈА НА ПОЛОЖБИТЕ НА ИМК ПО ARCHER W.H. И РЕСОРПЦИЈА НА ЦЕНТРАЛНИОТ МАКСИЛАРЕН ИНЦИЗИВ*
(КЛ I, КЛ II, КЛ III, КЛ IV, КЛ V 1) ДА 2) НЕ)

К.Т.		
1,2	1,2	1,2
1,1	4,2	1,2
1,2	1,2	1,2
1,2	1,2	1,2
1,2	1,2	1,2
1,2	1,2	1,2
1,2	1,2	4,2
1,2	2,2	1,2
4,2	1,2	1,2
1,2	4,2	1,2
1,2	1,2	2,2
2,2	1,2	1,2
1,2	1,2	1,2
4,2	1,2	1,2
1,2	1,2	1,2
1,2	2,2	4,2
2,2	1,2	1,2
1,2	1,2	1,2
1,2	1,2	1,2
2,2	1,2	1,2
1,2	1,2	2,2
1,2	1,2	1,2
2,2	1,2	
1,2	2,2	

x^2=55,381 DF=1 P<0,01

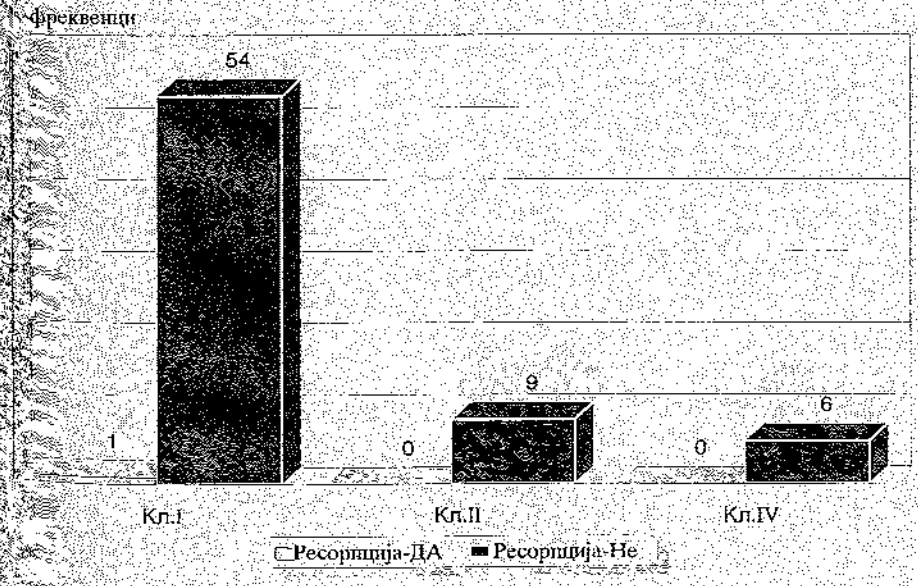

КЛАСИФИКАЦИЈА НА ПОЛОЖБИТЕ НА ИМК ПО ARCHER W.H. И КОНТАКТ НА ИМК СО КОРЕНОТ НА ПРВИОТ МАКСИЛАРЕН ПРЕМОЛАР (КЛ I, КЛ II, КЛ III, КЛ IV, КЛ V 1) ДА 2) НЕ)

	К.Т.	
1,2	1,2	1,2
1,2	4,2	1,2
1,1	1,2	1,2
1,2	1,2	1,2
1,2	1,2	1,2
1,2	1,2	1,2
1,2	1,2	4,2
1,2	2,2	1,2
4,2	1,2	1,2
1,2	4,2	1,2
1,1	1,2	2,2
2,2	1,2	1,2
1,2	1,2	1,2
4,2	1,2	1,2
1,2	1,2	1,2
1,2	2,2	4,2
1,2	1,2	1,2
1,2	1,2	1,2
1,2	1,2	1,2
2,2	1,2	1,2
1,2	1,2	2,2
1,2	1,2	1,2
2,2	1,2	
1,2	2,2	

$x^2=7,91$ DF=1 P<0,01

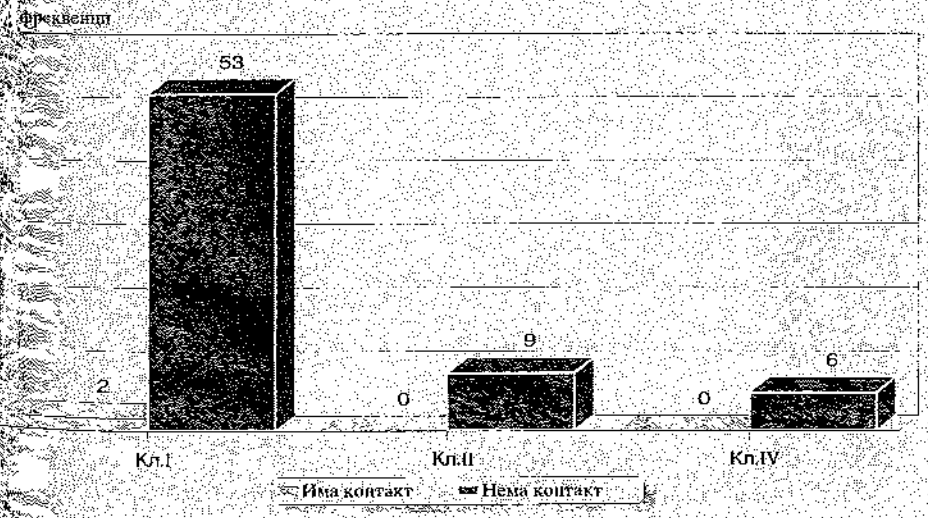

Табела 16

ПОЛОЖБА НА ИМК ВО ОДНОС НА ***PROCESSUS ALVEOLARIS MAXILLAE*** *И КОНТАКТ НА ИМК СО КОРЕНОТ НА ЦЕНТРАЛНИОТ МАКСИЛАРЕН ИНЦИЗИВ*

К.Т		
3,2	3,2	2,2
3,1	3,2	3,2
3,2	3,2	3,2
3,2	3,2	3,2
3,2	3,2	3,2
3,2	3,2	3,2
3,2	3,2	3,2
3,2	3,2	3,2
3,2	3,2	3,2
3,2	3,2	3,2
3,2	3,2	3,2
3,2	3,2	3,2
2,2	3,1	2,2
3,2	3,1	3,2
3,2	3,2	3,2
3,2	3,2	3,2
3,2	3,2	3,2
3,2	3,2	3,2
3,2	3,2	3,1
3,2	3,2	3,2
3,2	3,2	3,2
2,2	3,2	3,2
3,2	3,2	3,2
3,2	3,2	3,2
3,2	3,2	

x^2=12,246 DF=1 P<0,01



Табела 17 *ПОЛОЖБА НА ИМК ВО ОДНОС НА PROCESSUS ALVEOLARIS MAXILLAE И РЕСОРПЦИЈА НА ЦЕНТРАЛНИОТ МАКСИЛАРЕН ИНЦИЗИВ*

К.Т.			
3,2	3,2	3,2	3,2
3,1	3,2	3,2	3,2
3,2	3,2	2,2	3,2
3,2	3,2	3,2	3,2
3,2	3,2	3,2	
3,2	3,2	3,2	
3,2	3,2	3,2	
3,2	3,2	3,2	
3,2	3,2	3,2	
3,2	3,2	3,2	
3,1	3,2	3,2	
3,2	3,2	3,2	
3,2	3,2	3,2	
3,2	3,2	3,2	
3,2	3,2	2,2	
3,2	3,2	3,2	
3,2	3,2	3,2	
3,2	3,2	3,2	
3,2	3,2	3,2	
2,2	3,2	3,2	
3,2	3,2	3,2	
3,2	3,2	3,2	

X^2=12,919 DF=1 P < 0,01

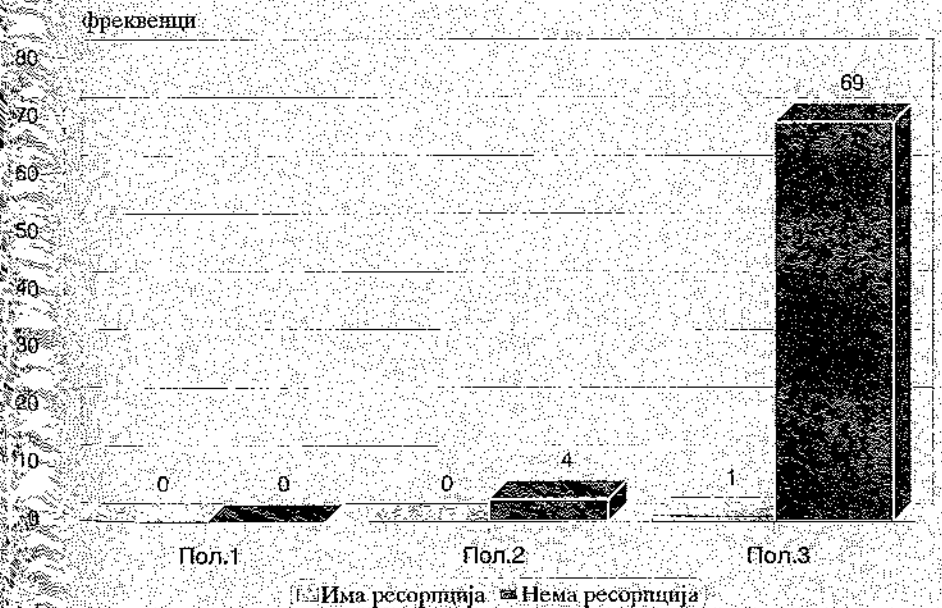

Табела 18

ПОЛОЖБА НА ИМК ВО ОДНОС НА PROCESSUS ALVEOLARIS MAXILLAE И КОНТАКТ НА ИМК СО КОРЕНОТ НА ПРВИОТ МАКСИЛАРЕН ПРЕМОЛАР

	К.Т.		
3,2	3,2	3,2	3,2
3,2	3,2	3,2	3,2
3,1	3,2	2,2	3,2
3,2	3,2	3,2	3,2
3,2	3,2	3,2	
3,2	3,2	3,2	
3,2	3,2	3,2	
3,2	3,2	3,2	
3,2	3,2	3,2	
3,2	3,2	3,2	
2,1	3,2	3,2	
3,2	3,2	3,2	
3,2	3,2	3,2	
3,2	3,2	3,2	
3,2	3,2	2,2	
3,2	3,2	3,2	
3,2	3,2	3,2	
3,2	3,2	3,2	
3,2	3,2	3,2	
2,2	3,2	3,2	
3,2	3,2	3,2	
3,2	3,2	3,2	

X^2=14,694 DF=1 P < 0,01

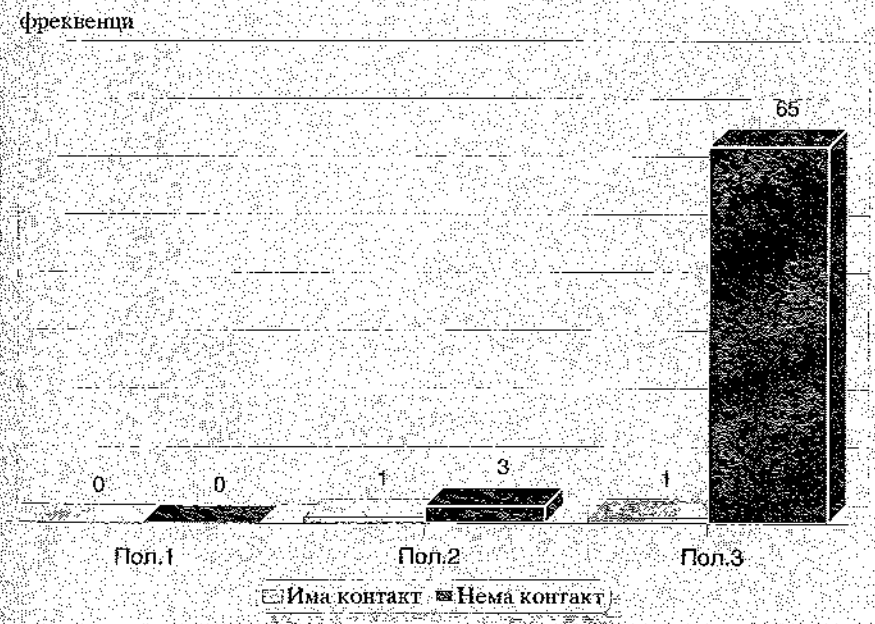

КЛАСИФИКАЦИЈА НА ПОЛОЖБИТЕ НА ИМК ПО ARCHER W.H. И ТЕРАПИСКИ ОПЦИИ

(Кл I, Кл II, Кл III, Кл IV, Кл V ;)

а)опсервација б) кортикотомија в) хир.екстракција)

	К.Т.		
19 в	2, б	1, б	1, б
2 в	1, б	1, б	1, б
3 в	1, в	1, б	2, в
1 в	4, в	2, б	1, б
1 б	1, б	1, б	
1 в	1, б	1, б	
1 б	1, б	1, в	
1 в	1, б	1, б	
1 б	1, б	1, в	
4 б	2, б	1, б	
1 б	1, в	4, б	
1 в	4, в	1, б	
2 а	1, б	1, б	
1 б	1, б	1, в	
4 б	1, б	2, б	
1 б	1, б	1, б	
1 б	1, б	1, б	
2 в	2, в	1, б	
1 б	1, б	1, в	
1 б	1, б	4, в	
2 б	1, б	1, б	
1 в	1, б	1, б	
1 в			

X^2=12,029 DF=3 P < 0,01



Табела 20

КЛАСИФИКАЦИЈА НА ПОЛОЖБИТЕ НА ИМК ПО ARCHER W.H.
СТЕПЕН НА ВЕСТИБУЛО-ПАЛАТИНАЛНА ОСТЕОТОМИЈА
(1) прв степен 2)втор степен 3)трет степен 4) 1+2 5) 1+3 6)2+3)

К.Т.			
1, 1	2, 1	1, 1	1, 1
1, 1	1, 1	1, 1	1, 1
1, 1	1, 1	1, 1	2, 1
1, 1	4, 1	2, 1	1, 1
1, 1	1, 1	1, 1	
1, 1	1, 1	1, 1	
1, 6	1, 1	1, 1	
1, 4	1, 1	1, 1	
4, 1	1, 1	1, 6	
1, 4	2, 1	1, 4	
1, 1	1, 1	4, 1	
2,	4, 1	1, 1	
1, 4	1, 1	1, 4	
4, 1	1, 1	1, 1	
1, 1	1, 1	2, 1	
1, 1	1, 1	1, 1	
2, 1	1, 1	1, 1	
1, 1	2, 1	1, 1	
1, 1	1, 1	1, 1	
2, 1	1, 1	4, 1	
1, 1	1, 1	1, 1	
1, 1	1, 1	1, 1	

X^2=8,821 DF=2 P < 0,01

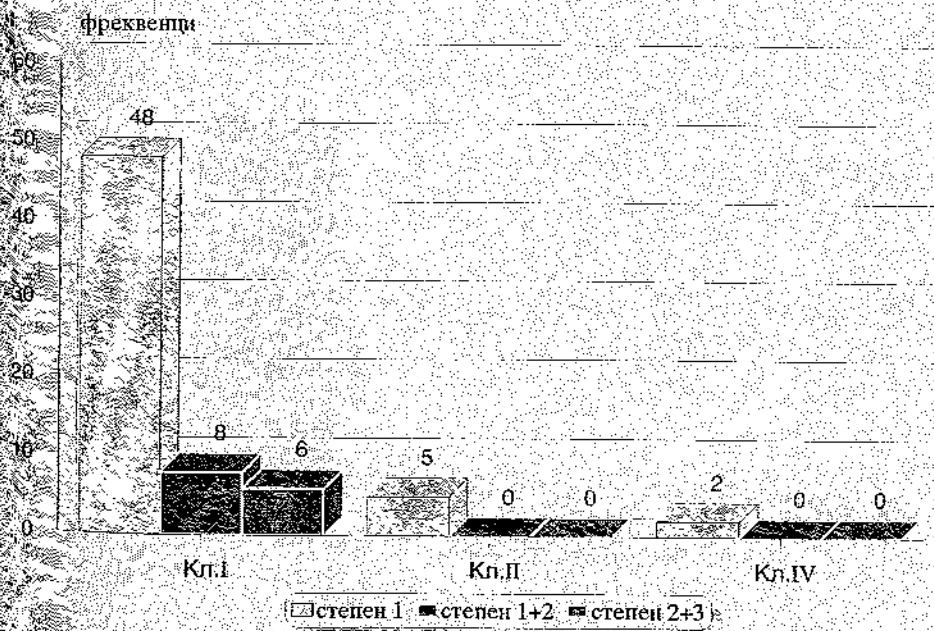

Табела 21

КЛАСИФИКАЦИЈА НА ПОЛОЖБИТЕ НА ИМК ПО ARCHER W *И ХИРУРШКИ ПРИСТАП*

(а) вестибуларен б) палатинален)

К.Т.			
1, б	2, а	1, б	1, б
1, б	1, б	1, б	1, б
1, б	1, б	1, б	2, а
1, б	4, б	2, а	1, б
1, б	1, б	1, б	
1, б	1, б	1, б	
1, б	1, б	1, б	
1, б	1, б	1, б	
4, а	1, б	1, б	
1, б	2, а	1, б	
1, б	1, б	4, а	
2,	4, б	1, б	
1, б	1, б	1, б	
4, а	1, б	1, б	
1, б	1, б	2, а	
1, б	1, б	1, б	
2, а	1, б	1, б	
1, б	2, а	1, б	
1, б	1, б	1, б	
2, а	1, б	4, б	
1, б	1, б	1, б	
1, б	1, б	1, б	

X^2=37,822 DF=2 P < 0,01



Табела 22

ПОЛОЖБА НА ИМК ВО ОДНОС НА PROCESSUS ALVEOLARIS MAXILLAE И ХИРУРШКИ ПРИСТАП

(1) хоризонтална 2) вертикална 3) семивертикална ; а) вестибуларен б) палатинален)

К.Т.			
3,б	3,а	3,б	3,б
3,б	3,б	3,б	3,б
3,б	3,б	2,б	3,а
3,б	3,б	3,а	3,б
3,б	3,б	3,б	
3,б	3,б	3,б	
3,б	3,б	3,б	
3,б	3,б	3,б	
3,б	3,б	3,б	
3,а	3,а	3,б	
3,б	3,б	3,а	
3	3,б	3,б	
3,б	3,б	3,б	
3,а	3,б	3,б	
3,б	3,б	2,а	
3,б	3,б	3,б	
3,а	3,б	3,б	
3,б	3,а	3,б	
3,б	3,б	3,б	
2,а	3,б	3,б	
3,б	3,б	3,б	
3,б	3,б	3,б	

X^2=4,918 DF=1 P < 0,05

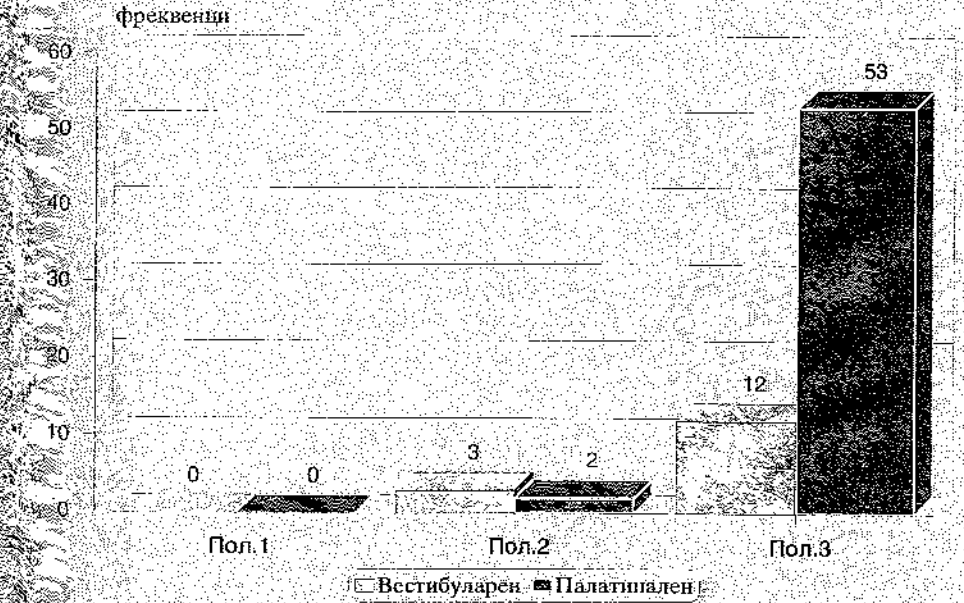

Табела 23

ПОЛОЖБА НА ИМК ВО ОДНОС НА PROCESSUS ALVEOLARIS MAXILLAE И СТЕПЕН НА ВЕСТИБУЛО-ПАЛАТИНАЛНА ОСТЕОТОМИЈА

(1) хоризонтална 2) вертикална 3) семивертикална ;

1) прв степен 2) втор степен 3) трет степен 4) 1+2 5) 1+3 6)2+3)

К.Т.			
3,1	3,1	3,1	3,1
3,1	3,1	3,1	3,1
3,1	3,1	2,1	3,1
3,1	3,1	3,1	3,1
3,1	3,1	3,1	
3,1	3,1	3,1	
3,6	3,1	3,1	
3,4	3,1	3,1	
3,1	3,1	3,6	
3,4	3,1	3,4	
2,1	3,1	3,1	
3,-	3,1	3,1	
3,4	3,1	3,4	
3,a	3,1	3,1	
3,1	3,1	2,1	
3,1	3,1	3,1	
3,a	3,1	3,1	
3,1	3,1	3,1	
3,1	3,1	3,1	
2,1	3,1	3,1	
3,1	3,1	3,1	
3,1	3,1	3,1	

X^2=47,032 DF=1 P < 0,01

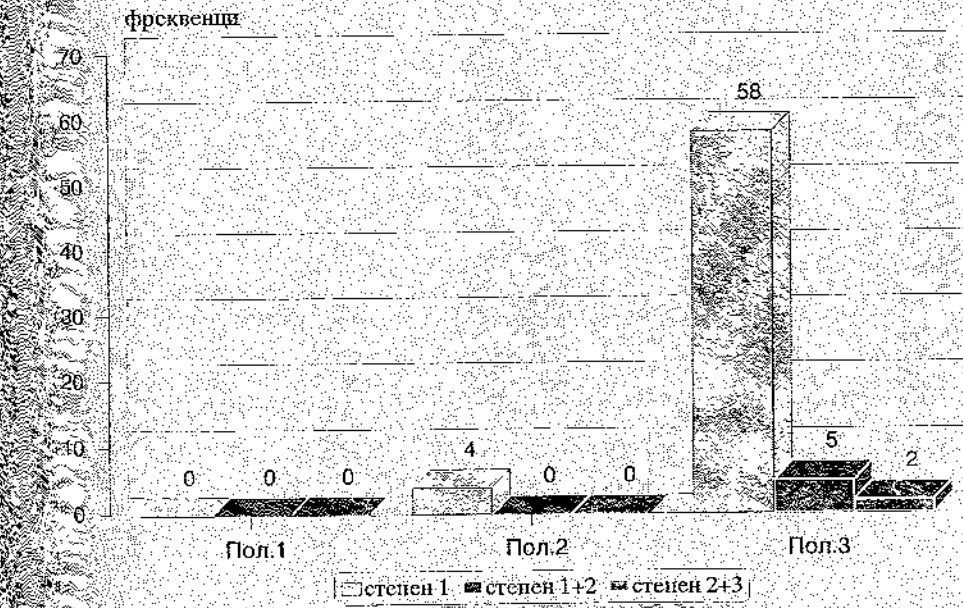

Табела 24

ПОЛОЖБА НА ИМК ВО ОДНОС НА PROCESSUS ALVEOLARIS MAXILLA
ТЕРАПИСКИ ОПЦИИ
(1) хоризонтална 2) вертикална 3) семивертикална ;
а) опсервација б) кортикотомија в)хируршка екстракција)

К.Т.			
3,в	3,б	3,б	3,б
3,в	3,б	3,б	3,б
3,в	3,в	2,б	3,в
3,б	3,в	3,б	3,б
3,в	3,б	3,б	
3,б	3,б	3,б	
3,в	3,б	3,в	
3,б	3,б	3,б	
3,б	3,б	3,в	
3,б	3,б	3,б	
2,в	3,в	3,б	
3,а	3,в	3,б	
3,б	3,б	3,б	
3,б	3,б	3,в	
3,б	3,б	2,б	
3,б	3,б	3,б	
3,в	3,б	3,б	
3,б	3,в	3,б	
3,б	3,б	3,в	
2,б	3,б	3,в	
3,в	3,б	3,б	
3,в	3,б	3,б	

X^2=12,788 DF=2 P < 0,01

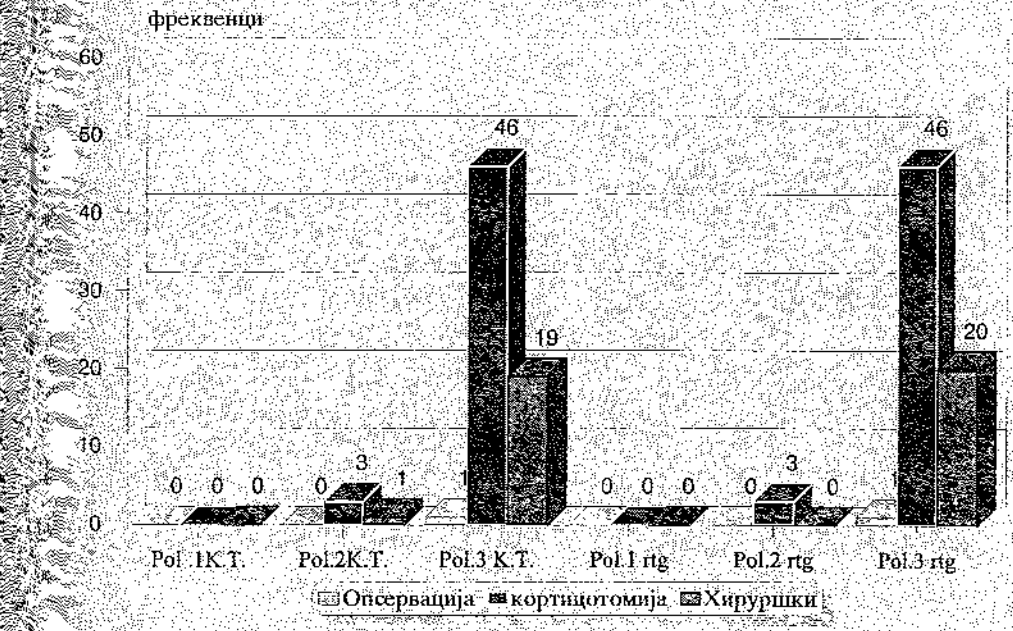

Табела 25

РАСТОЈАНИЕ ПОМЕЃУ ВЕСТИБУЛАРНАТА ПОВРШИНА НА PROCESSUS ALVEOLARIS CORPUS MAXILLAE *И ЛАБИЈАЛНАТА СТРАНА НА ИМК И ХИРУРШКИ ПРИСТАП*

К.Т.			
6, б	0, а	4, б	2, б
5, б	3, б	3, б	3, б
3, б	4, б	2, б	1, а
4, б	3, б	0, а	4, б
4, б	3, б	8, б	
4, б	2, б	3, б	
7, б	3, б	4, б	
4, б	2, б	4, б	
3, а	2, б	7, б	
4, б	0, а	4, б	
3, б	4, б	3, а	
0,	3, б	3, б	
4, б	5, б	4, б	
2, а	8, б	6, б	
3, б	2, б	2, а	
3, б	2, б	3, б	
1, а	3, б	2, б	
3, б	1, а	2, б	
3, б	7, б	4, б	
2, а	7, б	3, б	
6, б	3, б	5, б	
6, б	4, б	2, б	

t=3,128 DF=67 P < 0,01

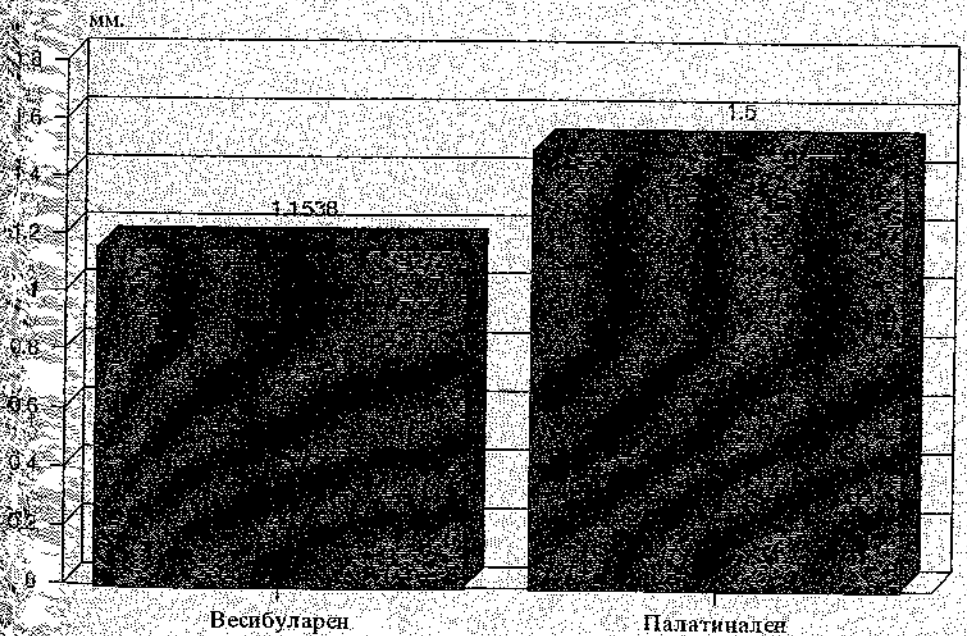

Табела 26

РАСТОЈАНИЕ ПОМЕЃУ ВЕСТИБУЛАРНАТА ПОВРШИНА НА PROCESSUS ALVEOLARIS CORPUS MAXILLAE *И ЛАБИЈАЛНАТА СТРАНА НА ИМК И СТЕПЕН НА ВЕСТИБУЛА-ПАЛАТИНАЛНА ОСТЕОТОМИЈА*

К.Т.			
6, 1	6, 1	3, 1	3, 1
5, 1	0, 1	4, 1	5, 1
3, 1	3, 1	4, 1	2, 1
4, 1	4, 1	3, 1	2, 1
4, 1	3, 1	2, 1	3, 1
4, 1	3, 1	0, 1	1, 1
7, 6	2, 1	8, 1	4, 1
4, 4	3, 1	3, 1	
3, 1	2, 1	4, 1	
4, 4	2, 1	4, 1	
3, 1	0, 1	7, 6	
0,	4, 1	4, 4	
4, 4	3, 1	3, 1	
2, 1	5, 1	3, 1	
3, 1	8, 1	4, 4	
3, 1	2, 1	6, 1	
1, 1	2, 1	2, 1	
3, 1	3, 1	3, 1	
3, 1	1, 1	2, 1	
2, 1	7, 1	2, 1	
6, 1	7, 1	4, 1	

F=4,933 DF=2 P < 0,01



Табела 27 *РАСТОЈАНИЕ ПОМЕЃУ ПАЛАТИНАЛНАТА СТРАНА ОД* PROCESSU ALVEOLARIS CORPUS MAXILLAE *И ПАЛАТИНАЛНАТА СТРАНА НА ИМ ХИРУРШКИ ПРИСТАП*

		К.Т.	
0, b	3, a	0, b	1, b
0, b	1, b	0, b	0, b
2, b	2, b	1, b	5, a
2, b	3, b	3, a	0, b
0, b	1, b	2, b	
2, b	1, b	1, b	
4, b	1, b	0, b	
2, b	0, b	2, b	
3, a	0, b	4, b	
0, b	2, a	2, b	
0, b	2, b	3, a	
3,	3, b	1, b	
2, b	0, b	0, b	
2, a	0, b	0, b	
1, b	1, b	3, a	
0, b	1, b	1, b	
5, a	0, b	0, b	
1, b	5, a	0, b	
1, b	0, b	2, b	
3, a	0, b	3, b	
0, b	0, b	0, b	
0, b	0, b	1, b	
	t=4,146	**DF=67**	**P < 0,01**

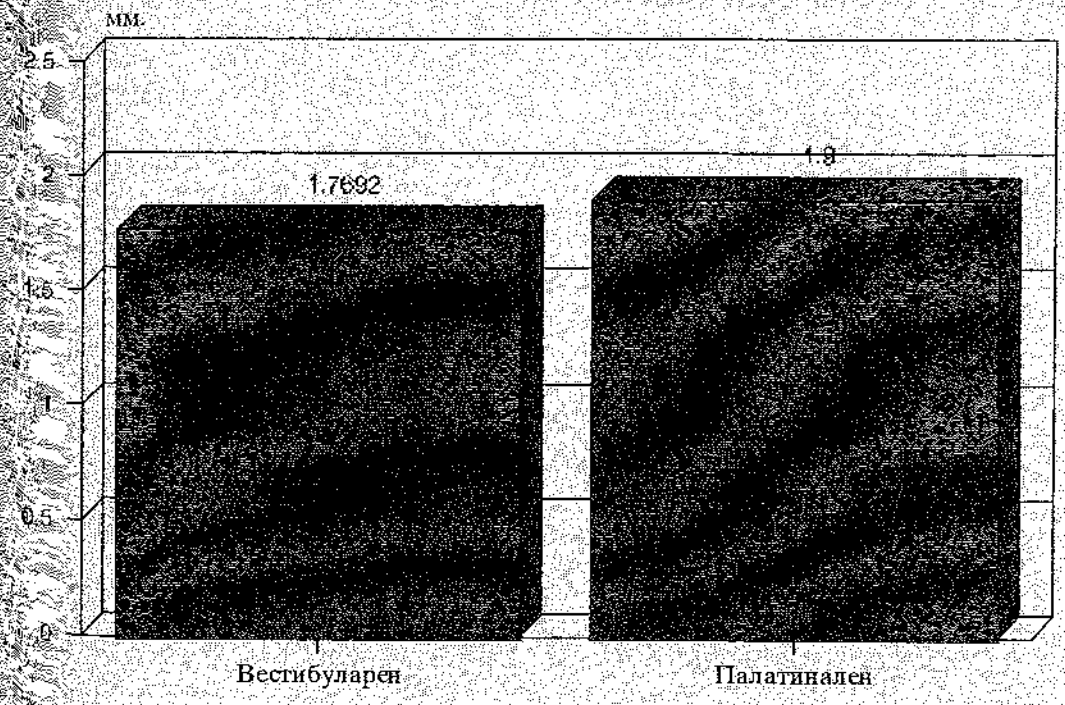

Табела 28 *КЛАСИФИКАЦИЈА НА ПОЛОЖБИТЕ НА ИМК ПО* ARCHER W.H. *И КОНТАКТ НА ИМК СО КОРЕНОТ НА ЛАТЕРАЛНИОТ МАКСИЛАР ИНЦИЗИВ (1) да 2) не)*

	Rtg		
2.1	1.1	1.1	2.1
2.1	1.1	1.1	1.1
1.1	1.1	2.1	1.1
1.1	1.1	2.1	1.1
2.1	2.1	2.1	
1.1	1.1	2.1	
1.1	2.1	2.1	
2.1	1.1	1.1	
2.1	1.1	1.1	
1.1	2.1	2.1	
2.1	1.1	2.1	
1.2	1.1	1.1	
2.1	2.1	1.1	
2.1	1.1	1.2	
1.1	2.1	1.1	
2.1	2.1	1.1	
2.1	1.1	1.1	
1.1	1.1	1.1	
1.1	1.1	1.1	
1.1	1.1	1.1	
1.2	2.-	2.1	
1.1	1.1	2.1	

X^2=40,324 DF=1 P<0,01

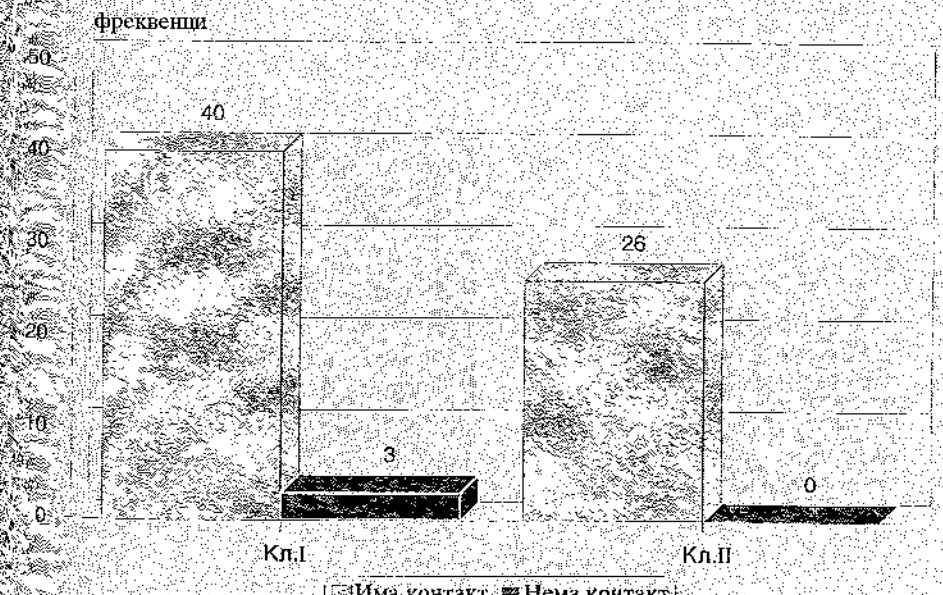

Табела 29

КЛАСИФИКАЦИЈА НА ПОЛОЖБИТЕ НА ИМК ПО ARCHER W.H. *И ХИРУРШКИ ПРИСТАП*

	Rtg		
2.a	1.b	1.b	2.a
2.a	1.b	1.b	1.b
1.b	1.b	2.a	1.b
1.b	1.b	2.a	1.b
2.a	2.a	2.a	
1.b	1.b	2.a	
1.b	2.a	2.a	
2.a	1.b	1.b	
2.a	1.b	2.a	
1.b	2.a	2.a	
1.-	1.b	1.b	
2.a	1.b	1.b	
2.a	1.b	1.b	
1.b	2.a	1.b	
2.a	2.a	1.b	
2.a	1.b	1.b	
1.b	1.b	1.b	
1.b	1.b	1.b	
1.b	1.b	1.b	
1.b	2.a	2.a	
1.b	1.b	2.a	

X^2=4,66 DF=1 P < 0,05

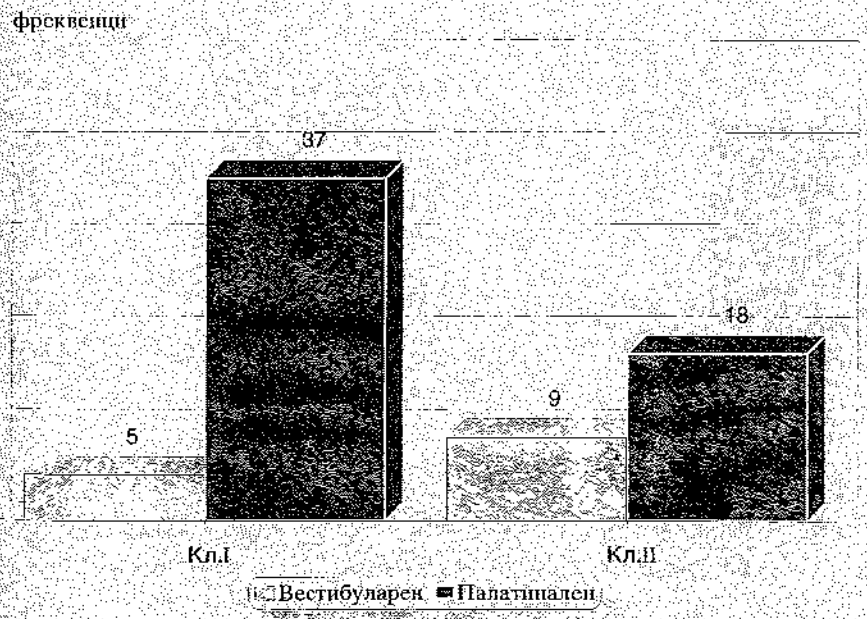

Табела 30

ОДНОС НА ИМК СО PROCESSUS ALVEOLARIS CORPUS MAXILLAE *И ХИРУШКИ ПРИСТАП*

(1) хоризонтална 2) вертикална 3) семивертикална ; а) вестибуларен б) палатинален)

Rtg			
3, а	3, б	3, б	3, а
3, а	3, б	3, б	3, б
3, б	3, б	2, а	3, б
3, б	3, б	3, а	3, б
3, а	3, а	3, а	
3, б	3, б	3, а	
3, б	3, а	3, а	
3, а	3, б	3, б	
3, а	3, б	3, б	
3, б	3, а	3, а	
3, а	3, б	3, а	
3,	3, б	3, б	
3, а	3, а	3, б	
3, а	3, б	3, б	
3, б	3, а	2, б	
3, а	3, а	3, б	
3, а	3, б	3, б	
3, б	3, б	3, б	
3, б	3, б	3, б	
2, б	3, б	3, б	
3, б	3, а	3, а	
3, б	3, б	3, а	
	P = 0,0345	**P < 0,05**	



2.1.3. ИМПАКТИРАН МАКСИЛАРЕН ТРЕТ МОЛАР

статистички преглед

Резултатите од спроведената статистичка обработка на добиените податоци во однос на импактираниот максиларен трет молар се презентирани на табеларни и соодветни графички прикази кои следуваат.

Во оваа студија се опфатени вкупно 70 испитаници со клинички и рентгенолошки дијагностициран импактиран максиларен трет молар. Статистичката обработка на податоците во однос на методолошки зацртаните параметри го покажа следното:

1) *возраст*

- машки пол X=19,97 ; SD=2,63 ; Se=0,31
- женски пол X=18,49 ; SD=2,39 ; Se=0,28
- севкупен примерок X=19,23 ; SD=2,61 ; Se=0,31

2) *пол*

- машки пол 35 (50%)
- женски пол 35 (50%)

3) *екстраорални промени*

- да /
- не 70 (100%)

4) *интраорални промени*

- да /
- не 70 (100%)

5) *меѓувиличен однос*

- очуван 58 (82,9%)
- нарушен 12 (17,1%)

6) *оклузија*

- нормална 51 (72,9%)
- нарушена 19 (27,1%)

7) *артикулација*

- нормална 51 (72,9%)
- нарушена 19 (27,1%)

8) *status dentalis*

- без екстрахирани заби 42 (60,0%)
- со екстрахирани заби 28 (40,0%)

9) *status localis dentalis*

- асимптоматски 70 (100,0%)

10) *фамилијарна анамнеза*

- да 10 (14,3%)
- не 60 (85,7%)

11) *вестибуло-палатинална димензија на забот*

- К.Т. X=10,91 ; SD=1,03 ; Se=0,12
- Rtg. / / /

12) *должина на корени - буко-мезијален корен*

- К.Т. X=9,28 ; SD=3,62 ; Se=0,43
- Rtg. X=9,41 ; SD=3,78 ; Se=0,45

t=0,894 ; DF=69 ; P>0,05

должина на корени - буко-дистален корен

- К.Т. X=7,63 ; SD=3,65 ; Se=0,49
- Rtg. X=7,52 ; SD=3,39 ; Se=0,45

t=0,558 ; DF=54 ; P>0,05

должина на корени - палатинален корен

- К.Т. X=8,30 ; SD=2,32 ; Se=0,45
- Rtg. / / /

13) *меѓусебен однос на корените*

- K.T.	паралелен	32 (58,2%)
	дивергентен	5 (9,1%)
	конвергентен	18 (32,7%)
- Rtg.	паралелен	31 (56,4%)
	дивергентен	5 (9,1%)
	конвергентен	19 (34,5%)

X^2=0,73 ; DF=2 ; P>0,05

14) *апикална повиеност на корените*

- K.T.	да	31 (44,3%)
	не	39 (55,7%)
- Rtg.	да	31 (44,3%)
	не	39 (55,7%)

X^2=0,001 ; DF=2 ; P>0,05

15) *растојание помеѓу дисталната страна на ИМТМ и tuber maxillae*

- K.T. X=3,02 ; SD=1,46 ; Se=0,17
- Rtg. / / /

16) *расојание помеѓу дисталната страна на горниот втор молар и tuber maxillae*

- K.T. X=12,78 ; SD=1,26 ; Se=0,34
- Rtg. / / /

17) *вертикална положба на ИМТМ*

- K.T.	положба А	16 (22,9%)
	положба Б	26 (37,1%)
	положба В	28 (40,0%)
- Rtg.	положба А	16 (22,9%)
	положба Б	26 (37,1%)
	положба В	28 (40,0%)

X^2=0,0001; DF=2 ; P>0,05

18) *растојание помеѓу вестибуларната страна на ИМТМ и вестибуларната површина на processus alveolaris corpus maxillae*

- K.T. X=1,18 ; SD=0,85 ; Se=0,10
- Rtg. / / /

19) *растојание помеѓу палатиналната страна на ИМТМ и палатиналната површина на processus alveolaris corpus maxillae*

- K.T. X=1,88 ; SD=0,72 ; Se=0,08
- Rtg. / / /

20) *трансферзална инклинација на лонгитудиналната оска на ИМТМ*

- K.T. X=67,53° ; SD=5,82 ; Se=0,60
- Rtg. / / /

21) *растојание помеѓу најпроминентната оклузална точка на ИМТМ и tuabus alveolaris corpus maxillae*

- K.T. X=2,68 ; SD=1,64 ; Se=0,19
- Rtg. X=2,70 ; SD=1,76 ; Se=0,21

t=0,293 ; DF=68 ; P>0,05

22) *ресорпција на горниот втор молар*

- K.T. да /
  не 70 (100,0%)
- Rtg. да /
  не 10 (14,3%)

23) *тераписки опции*

- K.T. опсервација 37 (52,9%)
  хируршка екстракција 33 (47,1%)
- Rtg. опсервација 37 (52,9%)
  хируршка екстракција 33 (47,1%)

X^2=1,368 ; DF=1 ; P>0,05

24) *опсервација на ИМТМ по 6 и 12 месеци*

- К.Т.	забот никнува	37 (100,0%)
	забот не никнува	/
- Rtg.	забот никнува	37 (100,0%)
	забот не никнува	/
- К.Т.	забот никнува	37 (100,0%)
	забот не никнува	/
- Rtg.	забот никнува	37 (100,0%)
	забот не никнува	/

25) *хируршки приод*

- К.Т. и Rtg.	кратко опфатен рез	13 (39,4%)
	триангуларен рез	20 (60,6%)

26) *степен на вестибуло-оклузална остеотомија*

- К.Т.	прв степен	33 (100,0%)
	втор степен	/
	трет степен	/
- Rtg.	/	/

27) *метода на хируршко отстранување на ИМТМ*

- К.Т. и Rtg.	Winter	25 (75,8%)
	Edmund	8 (24,2%)

28) *појава на интраоперативни компликации*

- К.Т. и Rtg.	има	/
	нема	33 (100,0%)

29) *појава на постоперативни компликации*

- К.Т. и Rtg.	болка	1 (3,0%)
	оток	1 (3,0%)
	болка + оток	11 (33,3%)
	нема	20 (60,7%)

Табела 1 *МЕЗИОДИСТАЛНА ДИМЕНЗИЈА НА И.Г.Т.М.м.м.*

	K.T.		Rtg		
9	7	9	11	10	11
8	9	10	10	10	12
10	8	9	12	10	11
10	8	8	11	10	10
9	9	9	11	11	11
10	9	9	11	11	10
8	9	9	10	11	11
8	9	9	10	10	11
8	7	8	11	9	10
9	8	7	11	10	9
9	9	9	11	11	10
8	10	7	11	11	10
9	7	9	11	8	10
10	6	8	12	8	10
9	8	8	11	9	10
8	9	9	10	10	11
9	10		11	11	
9	9		10	10	
8	9		11	11	
9	9		12	10	
10	9		11	10	
9	9		11	11	
9	9		11	11	
9	9		11	10	
8	10		10	11	
7	8		9	10	
9	8		10	10	

t=25,972 DF=69 P < 0,01
x=8,65 SD=0,86 Se=0,10 (со K.T.)
x=10,45 SD=0,81 Se=9,69 (со Rtg)



Табела 2 *ВЕРТИКАЛНА ДИМЕНЗИЈА НА И.Г.Т.М*

	К.Т.		Rtg		
5	7	8	7	8	9
5	7	8	6	8	9
6	8	8	7	9	6
7	8	7	9	9	6
7	7	8	9	8	8
6	7	7	8	8	7
7	7	7	8	8	8
6	7	7	8	8	8
6	7	7	7	9	7
9	8	7	8	9	8
7	7	8	8	9	8
6	7	7	6	8	8
8	6	7	9	7	8
8	5	8	9	7	9
8	7	8	6	8	9
7	6	7	6	7	8
8	7		8	8	
7	7		7	8	
7	7		7	9	
6	8		6	9	
6	7		7	8	
7	7		7	9	
7	7		8	9	
7	7		8	8	
7	6		7	8	
7	7		8	8	
8	6		8	8	

t=8,612 DF=69 P < 0,01
x=6,97 SD=0,76 Se=9,09 (co K.T.)
x=7,85 SD=0,90 Se=0,10 (co Rtg)

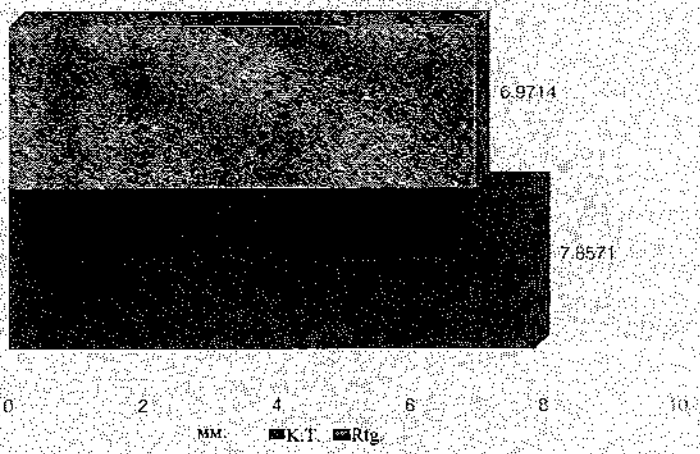

Табела 3

БРОЈ НА КОРЕНИ НА И.Г.Т.М.

К.Т.			Rtg		
2	3	3	2	2	2
2	3	3	2	2	2
2	3	1	2	2	1
2	3	1	2	2	1
2	3	2	2	2	2
2	3	2	2	2	2
2	3	1	2	2	1
2	1	3	2	1	2
1	1	2	1	1	2
1	3	2	1	2	2
1	3	3	1	2	2
1	3	3	1	2	2
3	1	3	2	1	2
3	1	3	2	1	2
1	2	3	1	2	2
1	2	3	1	2	2
2	2		2	2	
2	2		2	2	
2	2		2	2	
2	3		2	2	
2	3		2	2	
2	3		2	2	
1	1		1	1	
3	2		2	2	
2	2		2	2	
2	2		2	2	
3	2		2	2	

χ^2=11,326 DF=2 P < 0,01

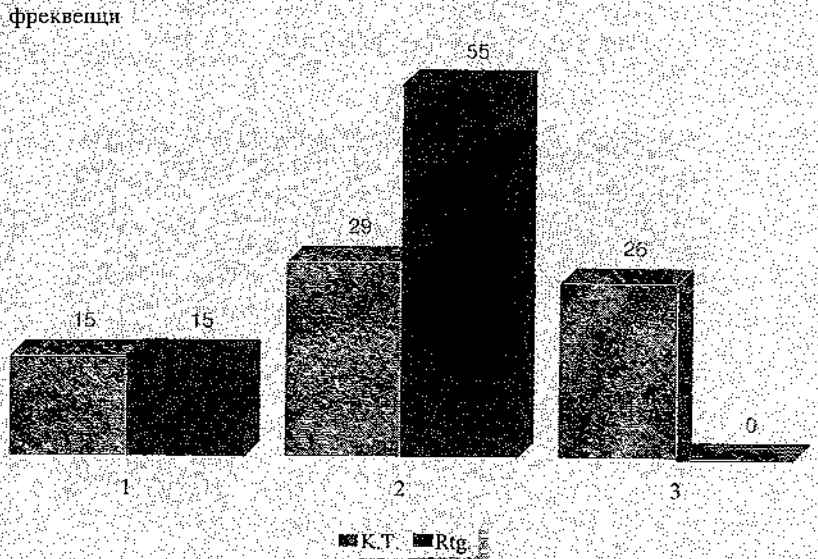

Табела 4

РАСТОЈАНИЕ ПОМЕЃУ ДИСТАЛНА СТРАНА НА ГОРЕН ВТОР МОЛАР И МЕЗИАЛНА СТРАНА НА И.Г.Т.М

K.T.			Rtg		
0	0	1	0	0	0
0	1	0	0	0	0
1	0	1	1	0	0
0	1	1	0	0	0
0	2	0	0	2	0
1	1	1	0	0	0
0	1	1	0	0	0
1	2	0	0	1	0
1	1	1	0	0	0
1	2	2	0	1	2
1	3	3	0	1	1
1	0	0	0	0	0
1	0	1	0	0	0
0	1	0	0	0	0
1	0	1	0	0	0
1	0	2	0	0	2
0	0		0	0	
1	1		0	0	
1	1		0	0	
1	1		0	0	
0	1		0	0	
1	2		0	1	
1	1		0	0	
0	0		0	0	
1	1		0	0	
2	0		2	0	
3	1		1	0	

t=9,242 DF=69 P < 0,01
x=0,84 SD=0,77 Se=9,24 (so K.T.)
x=0,21 SD=0,53 Se=6,40 (so Rtg)

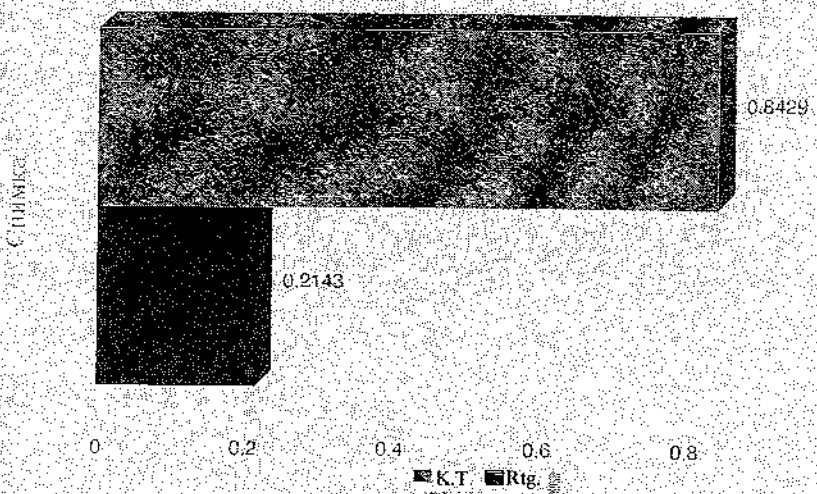

Табела 5

ОДНОС НА И.Г.Т.М. КОН НАДОЛЖНАТА ОСКА НА ГОРНИОТ ВТОР МОЛАР

К.Т.			Rtg		
1.5	2.5	4.5	1	1	4
1.5	2.5	2.5	4	1	1
1.5	2.5	1.5	1	2	1
1.5	2.5	1.5	1	2	1
1.5	1.5	4.5	1	1	1
1.5	1.5	1.5	1	1	1
1.5	4.1	2.5	1	4	2
1.5	4.1	2.5	1	4	2
1.1	2.5	1.5	1	1	1
1.5	2.5	1.5	2	1	2
4.5	2.5	1.5	4	1	1
1.5	2.5	1.5	1	2	1
2.5	1.5	2.5	2	1	1
2.5	2.5	2.5	2	1	2
1.5	2.5	2.5	1	1	2
1.5	2.5	2.5	2	1	1
1.5	2.5	2.5	1	1	2
1.5	1.5	2.5	1	1	2
1.5	2.5	1.5	1	1	1
1.5	1.5	1.5	1	1	1
1.5	1.5	4.1	1	1	4
1.5	1.5	4.1	1	1	4
2.5	4.5		1	4	
2.5	4.5		2	4	

X^2=7,875 DF=4 P < 0,05

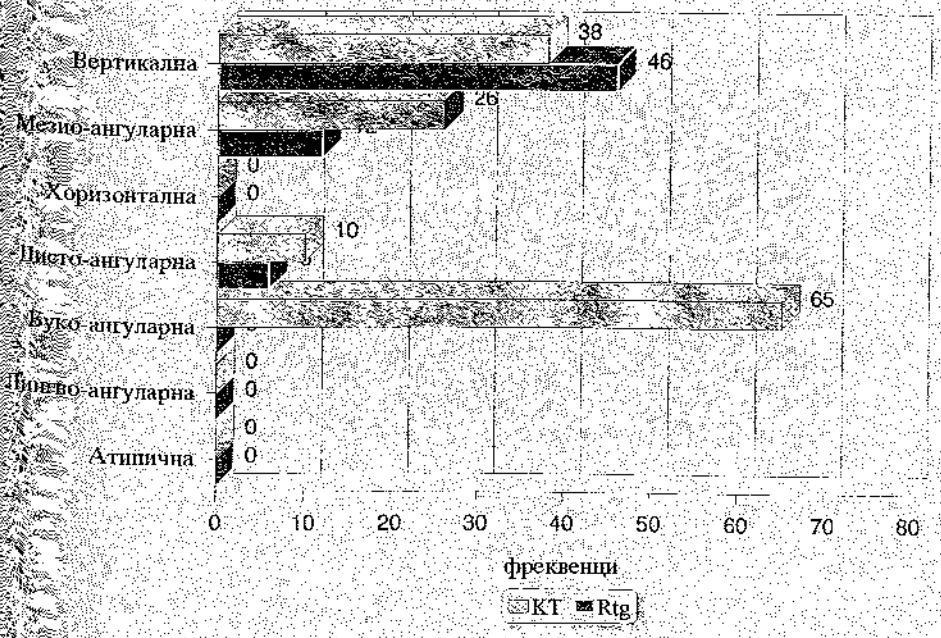

Табела 6

ИНКЛИНАЦИЈА НА ЛОНГИТУДИНАЛНАТА ОСКА (САГИТАЛА) НА И.Г.Т.М. (СТЕПЕНИ)

	K.T.		Rtg		
80	48	75	81	61	78
81	87	75	107	90	74
94	100	91	96	92	94
99	114	96	95	121	75
100	110	94	98	115	98
100	77	97	86	82	82
102	75	75	98	83	80
90	72	72	87	82	78
77	70	74	75	77	79
80	81	75	73	87	80
105	79	60	102	85	70
61	75	52	87	83	59
74	73	85	78	81	90
77	72	100	74	82	92
90	81	114	94	86	121
96	78	110	75	83	115
93	99		98	95	
97	90		82	95	
93	93		98	97	
95	121		80	129	
99	105		95	111	
94	107		97	115	
76	77		80	83	
72	98		79	98	
72	99		93	86	
73	102		80	98	
57	90		71	87	

t=2,059 DF=69 P < 0,05

x=85,18 SD=17,81 Se=2,12 (со K.T.)

x=88,68 SD=13,71 Se=1,63 (со Rtg)

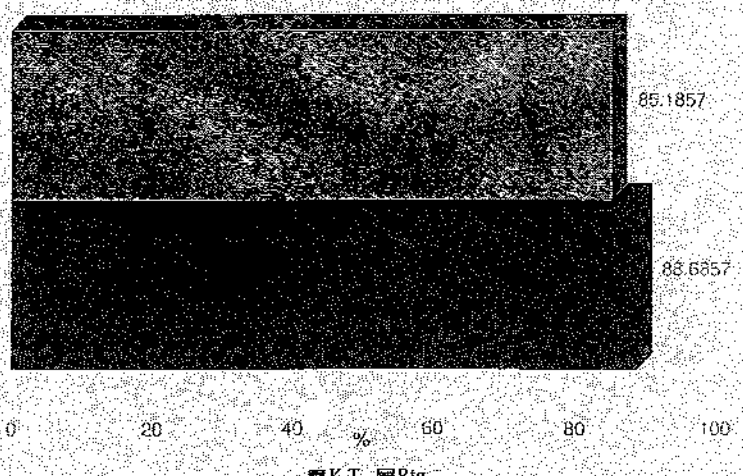

Табела 7

КОНТАКТ НА И.Г.Т.М. СО ДИСТАЛНАТА СТРАНА НА ГОРНИОТ ВТОР МОЛАР (1)ДА 2)НЕ)

	К.Т.		Rtg		
1	2	1	1	2	1
1	1	2	1	1	1
2	2	2	2	1	1
1	1	1	1	1	1
1	2	2	1	1	1
2	2	2	1	2	1
1	2	1	1	1	1
2	2	2	1	1	1
2	2	2	1	2	1
2	2	1	1	1	1
2	2	2	1	2	1
2	2	2	1	2	2
2	1	2	1	1	2
1	1	1	1	1	1
2	2	2	1	1	1
2	1	1	1	1	1
1	1	2	1	1	1
2	1	2	1	1	2
2	2		1	1	
2	2		1	1	
1	2		1	1	
2	2		1	1	
2	2		1	2	
1	2		1	1	
2	1		1	1	
2	2		2	1	

X^2=18,939 DF=1 P < 0,01

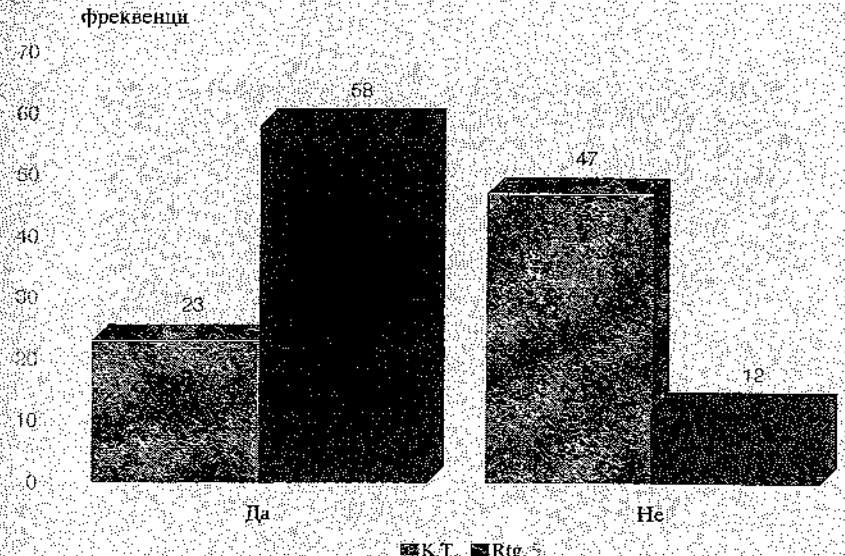

Табела 8

МЕГУСЕБНА ОДДАЛЕЧЕНОСТ НА И.Г.Т.М. И SINUS MAXILLARIS

	K.T.			Rtg	
2	0	2	0	0	3
1	0	2	0	0	0
3	0	3	0	0	2
3	0	3	0	0	0
0	1	3	2	0	2
0	2	3	0	1	0
3	2	0	2	1	0
2	1	0	0	0	0
3	2	3	0	1	0
2	3	2	0	2	0
0	1	3	0	0	3
0	1	2	0	0	0
0	2	0	2	1	0
0	1	0	0	0	0
1	1	0	0	0	0
2	2	0	0	1	0
2	1	1	0	0	0
2	2	2	0	1	0
3	1	2	0	0	1
4	2	2	0	1	1
2	1		1	0	
2	2		1	1	
3	2		3	0	
1	1		0	0	
0	2		0	1	

t=8,153 DF=46 P < 0,01
x=1,78 SD=0,83 Se=0,12 (со K.T.)
x=0,72 SD=0,92 Se=0,13 (со Rtg)



Табела 9

РАСТОЈАНИЕ ПОМЕЃУ ДИСТАЛНАТА СТРАНА НА ГОРНИОТ ВТОР МОЛАР И МЕЗИАЛНАТА СТРАНА НА И.Г.Т.М. И КОНТАКТ НА И.Г.Т.М. СО ДИСТАЛНАТА СТРАНА НА ГОРНИОТ ВТОР МОЛАР

К.Т.		
0, 1	1, 2	2, 2
0, 1	2, 2	1, 2
1, 2	3, 2	0, 1
0, 1	0, 1	1, 2
0, 1	1, 2	0, 1
1, 2	0, 1	1, 2
0, 1	1, 2	1, 2
1, 2	2, 2	0, 1
1, 2	1, 2	1, 2
1, 2	1, 2	1, 2
1, 2	2, 2	0, 1
1, 2	1, 2	1, 2
1, 2	2, 2	1, 2
0, 1	3, 2	0, 1
1, 2	0, 1	1, 2
1, 2	0, 1	2, 2
0, 1	1, 2	3, 2
1, 2	0, 1	0, 1
1, 2	0, 1	1, 2
1, 2	0, 1	0, 1
0, 1	1, 2	1, 2
1, 2	1, 2	2, 2
1, 2	1, 2	
0, 1	1, 2	

t=9,840 DF=67 P < 0,01

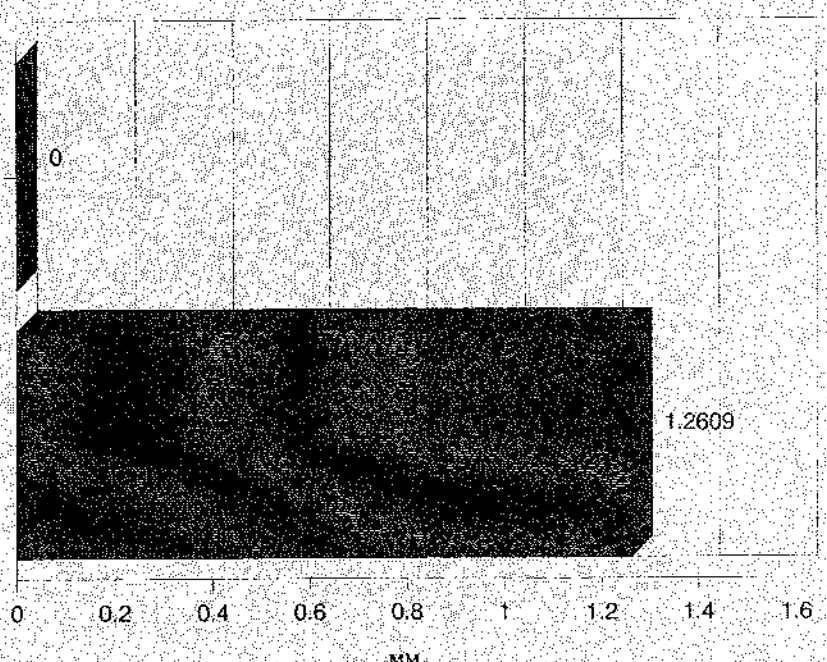

Табела 10

РАСТОЈАНИЕ ПОМЕЃУ ДИСТАЛНАТА СТРАНА НА ГОРНИОТ ВТОР МОЛАР И **TUBER MAXILLAE** *И МОЖНИТЕ ТЕРАПИСКИ ОПЦИИ*

а) опсервација б)хирушка екстракција

К.Т.		
12, а	11, б	13, б
11, а	8, а	11, б
11, а	8, а	12, б
12, а	15, б	11, б
12, а	14, б	12, а
11, а	11, б	11, а
12, а	11, б	12, а
11, а	12, б	11, а
11, а	13, б	10, б
12, а	11, б	13, б
11, а	11, б	11, а
9, а	11, б	13, а
10, б	12, б	12, а
13, б	10, б	11, а
11, а	11, б	12, б
13, а	12, б	11, б
12, а	12, б	8, а
11, а	11, б	8, а
10, а	11, а	15, б
11, а	11, а	14, б
12, а	12, а	11, б
11, а	12, а	11, б
12, б	12, а	12, б
		13,б

t=4,899 DF=68 P < 0,01

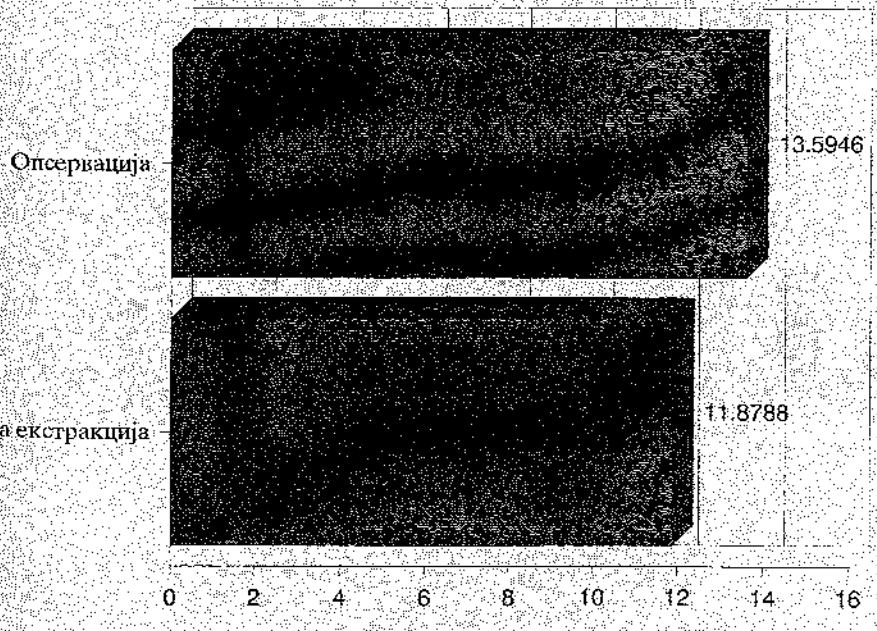

Табела 11 *ОДНОС НА И.Г.Т.М. КОН НАДОЛЖНАТА ОСКА НА ГОРНИОТ ВТОР МОЛАР И МОЖНИТЕ ТЕРАПИСКИ ОПЦИИ*

а) опсервација б)хирушка екстракција

К.Т.			
1,5, а	1,5, а	1,5, а	2,5, а
1,5, а	2,5, б	2,5, а	2,5, а
1,5, а	2,5, б	1,5, а	2,5, б
1,5, а	2,5, а	1,5, а	2,5, б
1,5, а	2,5, а	1,5, а	1,5, б
1,5, а	2,5, б	4,1, б	1,5, б
4,5, а	2,5, б	4,1, б	4,1, б
1,5, а	1,5, б	4,1, б	4,1, б
1,1, а	1,5, б	2,5, б	
1,5, а	4,1, б	1,5, а	
4,5, а	4,1, б	1,5, а	
1,5, а		4,5, а	
2,5, б	2,5, б	1,5, а	
2,5, б	2,5, б	2,5, б	
1,5, а	2,5, б	2,5, б	
1,5, а	2,5, б	1,5, а	
1,5, а	1,5, б	1,5, а	
1,5, а	2,5, б	1,5, а	
1,5, а	2,5, б	1,5, а	
1,5, а	2,5, б	2,5, б	
1,5, а	2,5, б	2,5, б	

X^2=16,399 DF=1 P < 0,01

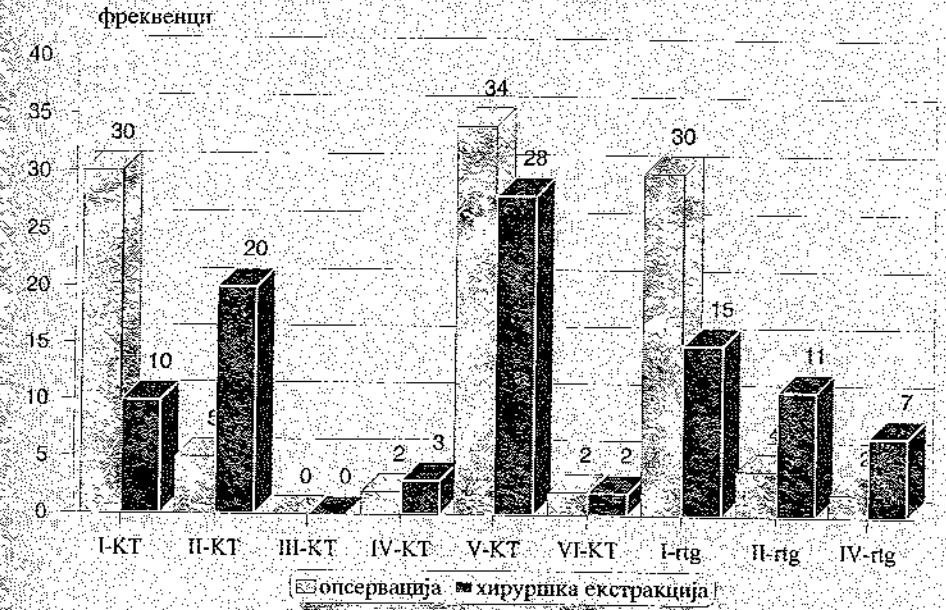

Табела 12

ОДНОС НА И.Г.Т.М. КОН НАДОЛЖНАТА ОСКА НА ГОРНИОТ ВТОР МОЛАР И МОЖНИТЕ ТЕРАПИСКИ ОПЦИИ

а) опсервација б)хирушка екстракција

Rtg			
1, а	1, б	1, а	1, б
4, а	2, б	1, а	1, б
1, а	1, а	4, б	4, б
1, а	1, а	4, б	4, б
1, а	2, б	4, б	
1, а	2, б	1, б	
1, а	1, б	1, а	
1, а	1, б	1, а	
1, а	4, б	1, а	
2, а	4, б	1, а	
4, а	1, б	2, б	
1, а	1, б	2, б	
2, б	1, б	1, а	
2, б	2, б	2, а	
1, а	1, б	1, а	
2, а	1, б	1, а	
1, а	1, б	1, б	
1, а	1, б	2, б	
1, а	1, б	2, а	
1, а	1, а	1, а	
1, а	1, а	2, б	
1, а	1, а	2, б	

X^2=10,89 DF=1 P <0,01

Табела 13

ВЕРТИКАЛНА ПОЛОЖБА НА И.Г.Т.М. И МОЖНИТЕ ТЕРАПИСКИ ОПЦИИ

а) опсервација б)хирушка екстракција

К.Т.			
3, а	2, б	3, б	1, б
3, а	3, а	3, б	
2, а	3, а	3, б	
2, а	3, б	3, б	
3, а	2, б	3, а	
3, а	2, б	3, а	
3, а	1, б	3, а	
3, а	1, б	3, а	
3, а	1, б	2, б	
2, а	2, б	2, б	
1, а	1, б	2, а	
3, а	2, б	2, а	
2, б	2, б	3, а	
2, б	1, б	3, а	
2, а	1, б	2, б	
2, а	1, б	2, б	
3, а	1, б	3, а	
3, а	1, b	3, а	
3, а	2, а	3, b	
3, а	2, а	2, b	
2, а	1, а	2, b	
2, а	1, а	1, b	
2, b	1, а	1, b	

x^2=13,574 DF=2 P < 0,01

Табела 14

ВЕРТИКАЛНА ПОЛОЖБА НА И.Г.Т.М. И МОЖНИТЕ ТЕРАПИСКИ ОПЦИИ

а) опсервација б)хирушка екстракција

	Rtg		
3, a	2, б	3, б	1, б
3, a	3, a	3, б	
2, a	3, a	3, б	
2, a	3, б	3, б	
3, a	2, б	3, a	
3, a	2, б	3, a	
3, a	1, б	3, a	
3, a	1, б	3, a	
3, a	1, б	2, б	
2, a	2, б	2, б	
1, a	1, б	2, a	
3, a	2, б	2, a	
2, б	2, б	3, a	
2, б	1, б	3, a	
2, a	1, б	2, б	
2, a	1, б	2, б	
3, a	1, б	3, a	
3, a	1, b	3, a	
3, a	2, a	3, b	
3, a	2, a	2, b	
2, a	1, a	2, b	
2, a	1, a	1, b	
2, b	1, a	1, b	

x^2=13,574 DF=2 P < 0,01

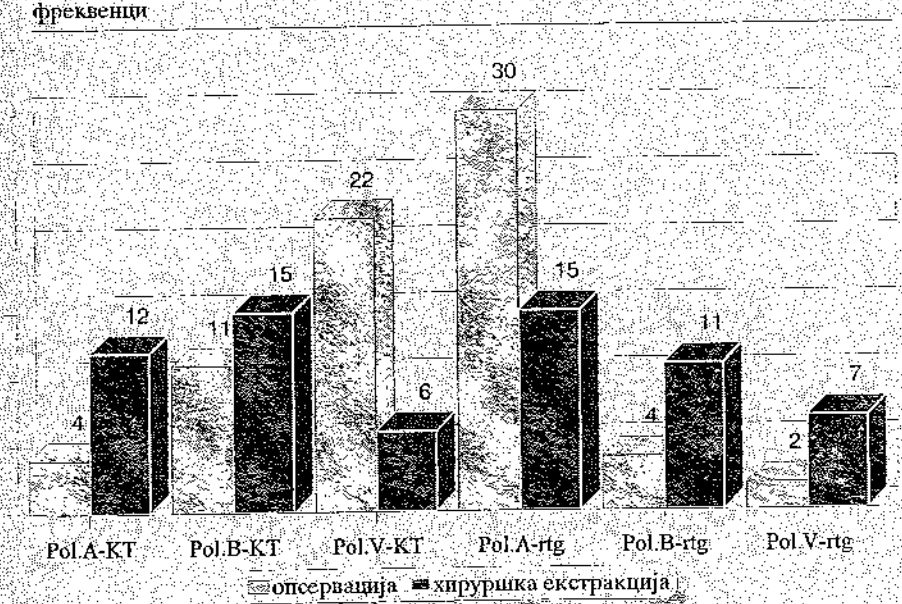

Табела 15 *РАСТОЈАНИЕ ПОМЕЃУ ДИСТАЛНАТА СТРАНА НА ГОРНИОТ ВТО МОЛАР И МЕЗИАЛНАТА СТРАНА НА ИГТМ И КОНТАКТ НА ИГТМ ДИСТАЛНАТА СТРАНА НА ГОРНИОТ ВТОР МОЛАР*

Rtg			
0, 1	0, 1	0, 1	2, 2
0, 1	0, 1	0, 1	
1, 2	2, 2	1, 2	
0, 1	1, 2	0, 1	
0, 1	0, 1	0, 1	
0, 1	0, 1	0, 1	
0, 1	0, 1	0, 1	
0, 1	0, 1	0, 1	
0, 1	2, 2	0, 1	
0, 1	0, 1	0, 1	
0, 1	0, 1	0, 1	
0, 1	1, 2	0, 1	
0, 1	0, 1	0, 1	
0, 1	1, 2	0, 1	
0, 1	1, 2	0, 1	
0, 1	0, 1	0, 1	
0, 1	0, 1	0, 1	
0, 1	0, 1	2, 2	
0, 1	0, 1	1, 2	
0, 1	0, 1	0, 1	
0, 1	0, 1	0, 1	
0, 1	0, 1	0, 1	
0, 1	0, 1	0, 1	

t=15,766 DF=68 P < 0,01

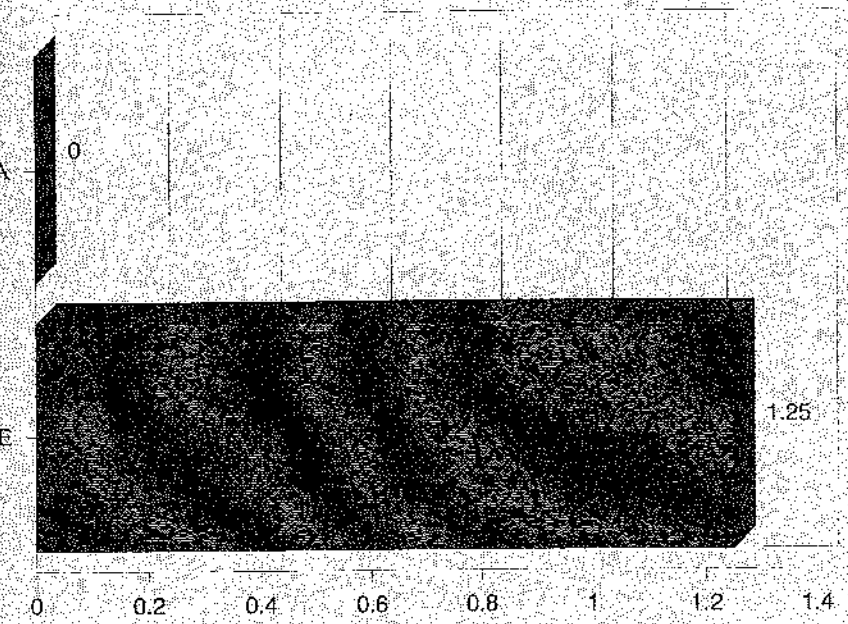



Сл. 1 *Импактиран заб 13 и 23 палатинална и вестибуларна положба (КТ)*



Сл. 2 *Импактиран заб 13 и 23 сооднос со foranet incisivum (КТ)*



Сл. 3 *Импактиран заб 13 и 23 вестибуларна положба (КТ)*



Сл. 4 *Импактиран заб 13 и 23 сооднос со cavum nassi (КТ)*



Сл. 5 *Билатерална импакција 13-23 и 18-28 (КТ)*



Сл. 6 *Билатерална импакција 13-23 и сооднос со sutura mediana (КТ)*

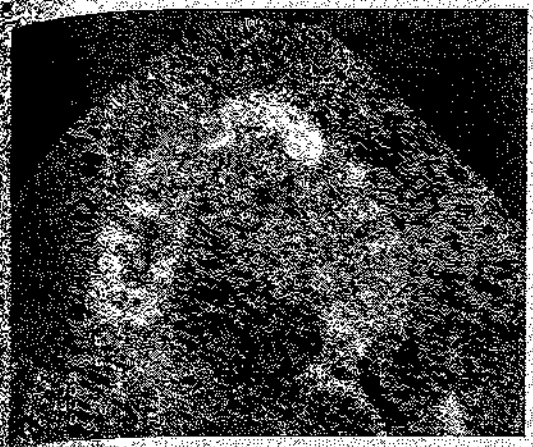

Сл. 7 *Билатерална импакција 13-23 контакт на 13 со 11 (КТ)*

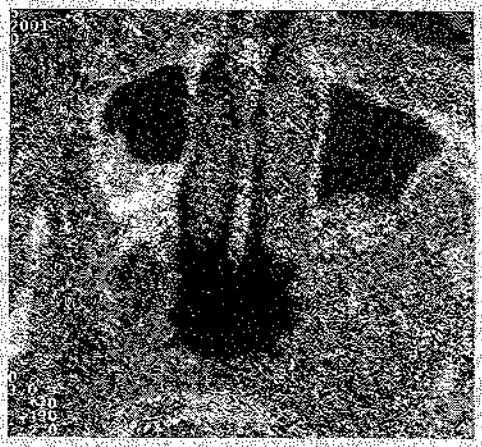

Сл. 8 *Билатерална импакција 18-28 и сооднос со sinus maxillaris (КТ)*



Сл. 9 *Импактиран заб 23 и контакт со заб 22 (КТ)*



Сл. 10 *Имапактиран заб 23 и контакт со заб 22 (КТ)*

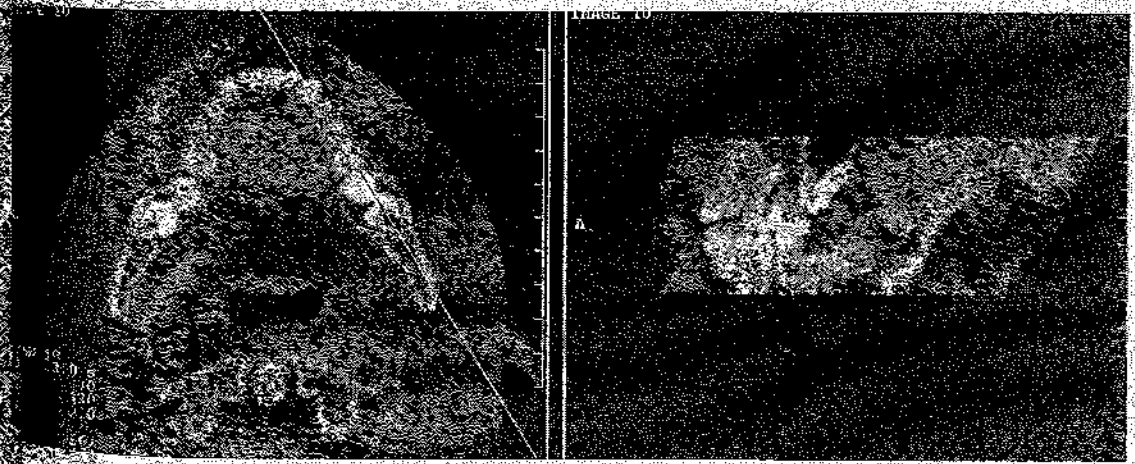

Сл. 11 *Импактиран заб 38 и сагитална реконструкција (КТ)*



Сл.12 *Импактиран заб 23 и сооднос со sutura mediana (КТ)*



Сл.13 *Билатерална импакција 38-48 (КТ)*



Сл. 14 *Импактиран заб 38 (КТ)*



Сл. 15 *Билатерална импакција заб 38-48 (КТ)*



Сл. 16 *Импактиран заб 13 вестибукална повиеност (КТ)*



Сл. 17 *Билатерална импакција 13-23 аксијален пресек (КТ)*

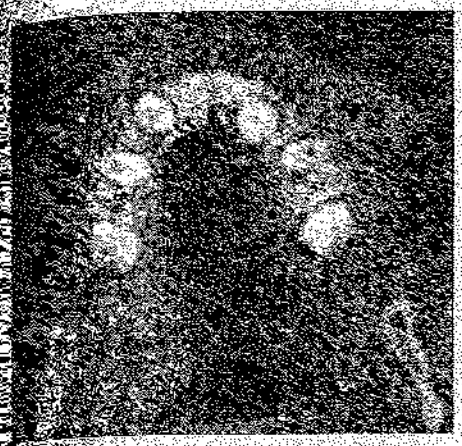

Сл. 18 *Билатерална импакција 13-23 аксијален пресек (КТ)*



Сл. 19 *Билатерлана импакција 13-23 коронарен пресек (КТ)*



Сл. 20 *Импактиран заб 13 - иреgуларна реконструкција (КТ)*



Сл. 21 *Импактиран заб 23 - иреgуларна реконструкција (КТ)*



Сл. 22 *Билатерална импакција 13-23 иреgуларна реконструкција (КТ)*



Сл. 23 *Билатерална импакција 13-23 иреѓуларна реконструкција (КТ)*

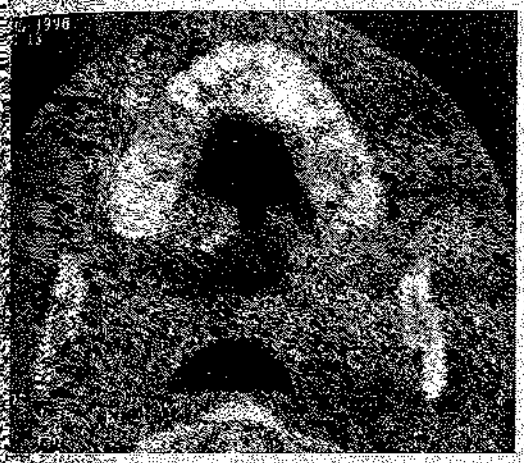

Сл. 24 *Импактиран заб 23 и контакт со 22 (КТ)*



Сл. 25 *Импактиран заб 23- сагитален пресек (КТ)*



Сл. 26 *Билатерална импакција 13-23 ресорпција на заб 11 (КТ)*



Сл. 27 *Имкатиран заб 23 коронарен пресек (КТ)*



Сл.28 *Импактиран заб 13 (MP)*



Сл.29 *Импактиран заб 13 (MP)*



Сл.30 *Импактиран заб 18-48(MP)*



Сл.31 *Импактиран заб 18 (MP)*



Сл.32 *Импактиран заб 18-28 и 38-48 (MP)*



Сл. 33 *Импактиран заб 18-28 и сооднос со sinus maxillaris (MP)*



Сл. 34 *Импактиран заб 23*

аксијален пресек (MP)

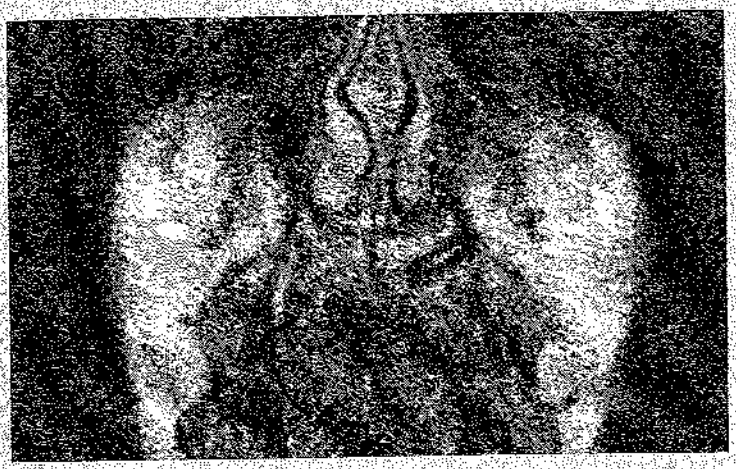

Сл. 35 *Импактиран заб 23*

коронарен пресек (MP)



Сл. 36 *Импактиран заб 28-38 (MP)*



Сл.37 *Импактиран заб 13*

аксијален пресек (MP)

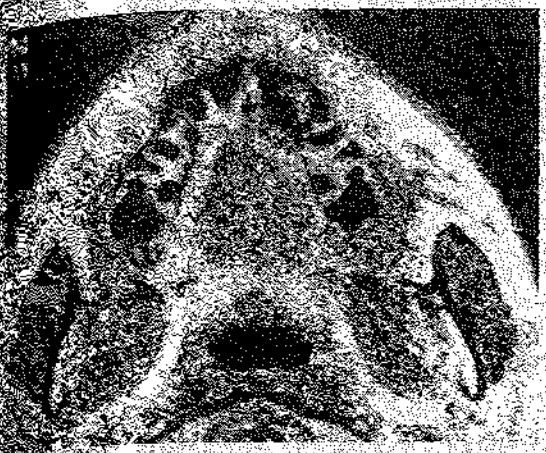

Сл. 38 *Импактиран заб 23 (МР)*

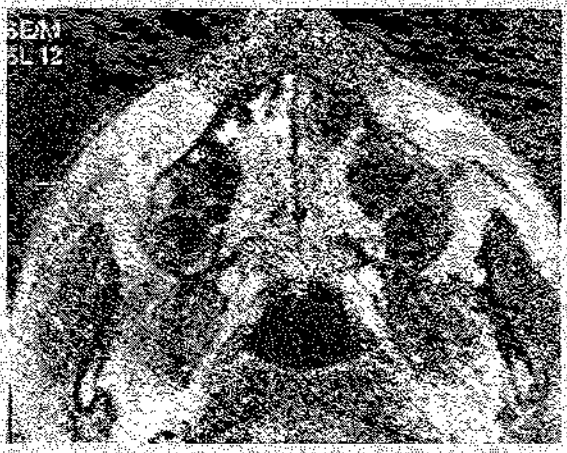

Сл. 39 *Импактиран заб 18-28 (МР)*



Сл.40 *Импактиран заб 23(МР)*



Сл. 41 Импактиран заб 28, 38 , 48 (МР)



Сл. 42 *Импактиран заб 38,48(МР)*



Сл. 44 *Импактиран зуб 38-48 и canalis mandibularis (MP)*



Сл. 45 *Импактиран зуб 38, 48 (MP)*



Сл. 46 *Импактиран зуб 18, 28 (MP)*



Сл. 47 *Импактиран зуб 13, 28 и 38 (MP)*



АНАЛИТИЧКИ ОСВРТ

Денталната импакција како развојна аномалија го привлекува најголемото внимание од аспект на нејзината мултикаузална етиологија, фреквенција на појавување, компликации, дијагностицирање, а истовремено претставува и специфичен проблем од аспект на нејзиниот орално-хируршки и хируршко-ортодонтски третман со кој секојдневно се соочуваме во денталната казуистика.

Импактираните заби претставуваат дијагностички проблем од причина што нивниот правилен тераписки приод и ризикот од појава на одредени интра и пост-оперативни компликации е директно условен од правилното детерминирање на нивната положба т.е. локализација, длабочина, инклинација на лонгитудиналната оска на забот и оддалеченоста од соседните важни анатомо-морфолошки структури. Рентгенографијата претставува единствена точна дијагностичка постапка во клиничкото испитување за детекција и дијагноза на импактираните заби. За постигнување на оваа цел користиме бројни како стандардни така и специјални радиографски имагинациони техники. Заедничко за сите стандардни т.е. конвенционални Rtg методи е тоа што тие претставуваат дво-димензионални слики на тро-димензионален објект и како такви имаат ограничена дијагностичка вредност. Прецизното тро-димензионално детерминирање на положбата на импактираниот заб во просторот и неговиот сооднос со блиските и важни анатомо-морфолошки структури претставува супериорна перформанса која ја нуди компјутеризираната томографија (КТ), додека пак магнетната резонанца (МР) е неприкосновена во евалуацијата како на нормалните меко-ткивни структури (мускулни елементи, крвни садови, нервни елементи) така и на меко-ткивните аберации поврзани со присуството на импактираниот заб.Истите претставуваат значаен имагинационо-дијагностички чекор напред во однос на конвенционалните имагинациони методи. Треба да се напомене и констатацијата дека КТ е метода со супериорна вредност во прикажувањето на фацијални лезии кои имаат и коскена и меко-ткивна екстензија и се од типот на адамантином, фибросарком, цистичен амелобластом, амелобластом со анеуризматична коскена циста, липолимфангиом, остеом и еозинофилен гранулом-

додаток презентиран во трудот на Osborn AG. et al (65). Екстензијата на патолошкиот процес во инфратемпоралниот и парафарингеалниот простор, оралната празнина, базата на лобањата и другите соседни структури може многу лесно да биде детерминирана и во вакви случаеви КТ и МР може да обезбедат важни и одлучувачки информации кои влијаат на планираниот тераписки приод, а истите не можат да се добијат со помош на други дијагностички методи.

Компјутеризираната томографија е актуелна и најдобра метода за евалуација на тврдо-ткивни лезии, дури и кога истите се многу нежни (суптилни) што се должи на нејзината повисока коскена резолуција. Во тој контекст КТ е метода на избор за детерминирање на точната положба и взаемниот сооднос на импактираните заби со околните ткива. Jacson S.& Kurol J. (23) сметаат дека аксијалните скенови обезбедуваат подобра евалуација во однос на лингвалната или букалната положба на импактираниот заб, и истите ја прикажуваат кореновата ресорпција на импактираниот заб или на соседните заби многу полесно отколку другите Rtg методи. Преку индивидуализирање на рентгенолошкото проследување (за секој пациент посебно) можно е да се минимизира оталната радиациона експозиција без да се прави компромис со квалитетот и квантитетот на добиените информации. Бидејќи панорамикс Rtg снимката е нереална во детерминирањето на точната положба на импактираниот канин, при едноставни случаеви првиот избор во однос на применетата имагинациона техника треба да биде периапикална и оклузална Rtg снимка. Во случаеви каде е потребно дополнително рентгенолошко проследување што се должи на присуството на дијагностички проблеми предизвикани од делумно преклопување и прекинување на lamina dura, ризик од забна ресорпција и специфични карактеристики на импактираниот канин и околното коскено ткиво, пред да се примени КТ потребно е да се земе во предвид односот "цена - бенефиција " (cost - benefit). Тоа се должи на повисоката доза на радијација која се абсорбира во кожата и фацијалната регија во компарација со конвенционалните имагинациони методи. Меѓутоа во случаеви каде постои сомневање за присутна коренова ресорпција на перманентните инцизиви предизвикана од соседниот импактиран канин

КТ претставува метод на избор.Прецизната анатомска локализација на лингвалниот нерв во релација со лингвалниот кортекс од постериорниот дел на мандибулата е клинички важна бидејќи истиот е предмет на повредување за време на различни орални и максило фацијални хируршки интрвенции како што се: трето-моларна хирургија, ортогнатска хирургија, третман на траума на мандибула, хируршки интервенции на плунковните жлезди, екстирпација на бенигни и малигни лезии и протетска хирургија. Магнетната резонанца како имагинациона метода ја детерминира прецизната локализација на лингвалниот нерв и во тој контекст Miloro M. et al (63) презентираат податок според кој средната вертикална дистанца помеѓу лингвалниот нерв и лингвалната мандибуларна површина во трето моларната регија е 2,75mm , а средната хоризонтална дистанца е 2,53mm. Панорамикс Rtg снимката овозможува корисни информации во однос на положбата на третиот молар во corpus mandibulae или ramus mandibulae. Тоа е особено важно бидејќи разликата во трето моларната положба се одразува на соодносот помеѓу лингвалниот нерв, лингвалниот гребен и површината на таа посебна локализација. Со цел да се одреди влијанието на положбата на јазикот врз локализацијата на лингвалниот нерв користени се различни методи, меѓутоа ниту еден од овие модалитети не допринесе со корисна информација во однос на положбата на лингвалниот нерв или промената на неговата положба при движењето на јазикот. Евидентна можна клинички значајна апликативност на МР како имагинациона метода е во детерминирањето на нервната повреда " in situ ".

Присуството на импактирани заби во виличните коски е поврзано со можност од појава и клиничка манифестација на одредени компликации како што се: дентогени цисти, ретардирана ерупција на други заби, ресорпција на соседни заби, бенигни и малигни туморозни лезии и др. Рентгенолошкото проследување на импактираните заби е од голема важност за рана детекција на компликациите од овој тип. Поради присутниот феномен на суперпозиција на одредени анатомски структури кој често се јавува кај конвенционалните имагинациони методи тешко е па дури и невозможо да се добијат адекватни и задоволителни дијагностички информации.Во вакви случаеви КТ е метод на избор.

Генералната тераписка стратегија во однос на проблемот со импактираните заби е насочена во три правци : а) конзервативен пристап со периодично рентгенолошко следење на импактираниот заб; б) хируршка експозиција со водена ортодонтска ерупција на импактираниот заб и в) хируршка екстракција на импактираниот заб. Во случаеви каде е индицирана хируршката експозиција со водена ортодонтска ерупција на импактираниот заб КТ овозможува корисни информации во однос на морфологијата на забот, положбата на забот во просторот и неговиот сооднос со соседни анатомо-морфолошки структури и истите директно влијаат на планираниот тераписки приод.Во случаеви каде пак е индицирана хируршка екстракција на забот КТ е исто така корисна имагинациона метода од причина што доколку станува збор за екстракција од одложен тип која се базира на апикалната матурација на соседните заби КТ скенот е корисен бидејќи истиот ја детерминира апикалната матурација многу поточно, или пак ако станува збор за имедијатна екстракција на забот (откако истиот е дијагностициран) КТ скенот овозможува детекција на потенцијалните хируршки ризици поврзани со овој тераписки приод.

Според Bodner L., et al (8) КТ како имагинациона метода е индицирана и во следните случаеви :

- одредување на степен на експанзија на бенигни туморозни лезии во виличните коски;
- евалуација на пост-оперативни максиларни цисти;
- дијагноза на псеудоцисти во мандибуларните кондили;
- диференцијална дијагноза на субмандибуларни лезии;
- планирање на ендоосеални имплантолошки хируршки постапки;
- дијагноза и третман на цистични вилични лезии и
- рана детекција на коренова ресорпција на латералниот максиларен инцизив кај деца предизвикана од ектопично еруптиран максиларен канин

Во однос на зголемениот радијационен ризик кој КТ го носи со себе во компарација со истиот кај конвенционалните Rtg методи) според истиот автор оваа метода кај деца би требало да се ограничи само во

ните случаеви каде што дополнителната тро-димензионална визуализација е есенцијална од дијагностички и тераписки аспект.

Длабоко импактираните мандибуларни трети молари често пати директно интерферираат со мандибуларниот канал т.е. со неговата невроваскуларна содржина. Хируршкото отстранување на овие заби може да предизвика оштетување на n.alveolaris inferior што резултира со привремена или перманентна дизестезија во анатомските области инервирани од овој нерв.Според Alling CC. и Thoma KG. кои ги сретнуваме во трудот на Engelke WGH. et al (22) постои екстремно висок ризик од оштетување на нервот во услови кога истиот е опфатен со корените на третиот молар. Конвенционалните имагинациони методи овозможуваат задоволителен приказ на мандибуларниот трето моларен регион, но отсуствуваат прецизни информации за соодносот на каналот и забот. Во тој контекст Engelke WGH. et al (22) ја препорачува КТ како екстремно корисна имагинациона метода , која истовремено јасно ја прикажува и дебелината на кортикалниот слој од што директно зависи и обемот на планираната остеотомија со цел да се редуцира ризикот од патолошка фрактура на мандибулата.

КТ и МР денес претставуваат најсофистицирани имагинациони методи чии визуализациони перформанси се супериорни во однос на истите кај конвенционалните Rtg методи. Имагинациониот ефект кај овие две методи се базира на комплетно различни техничко-технолошки решенија што со себе повлекува и различни индикации за нивна апликативност и тераписка оправданост. КТ претставува метода на избор при евалуација на коскеното ткиво, забните супстанци и тврдо-ткивните лезии. Имагинациониот ефект кај МР се должи на густината на протоните т.е. концентрацијата на вода во ткивото, па оттука оваа метода претставува метода на избор во прикажувањето на меките ткива, крвните садови, нервните структури, меко-ткивните лезии и др. Поради недоволна содржина на вода во коскеното ткиво и забните супстанци визуализационата моќ на МР во прикажувањето на овие структури е многу мала. Отсуството на меко-ткивни лезии поврзани со присутниот импактиран заб (кои како такви претставуваат индикација за примена на МР) кое пак се должи на возрасниот карактер на истражувачкиот

примерок опфатен во оваа студија логично доведе до редукција на бројот
а пациенти кај кои е применета магнетната резонанца.

2.2.1. ИМПАКТИРАН МАНДИБУЛАРЕН ТРЕТ МОЛАР

МОРФОЛОГИЈА НА МАНДИБУЛАРЕН ТРЕТ МОЛАР

Долниот трет молар (dens molaris tercius inferior) е осмиот заб одејќи од медијалната линија или петиот заб во трансканиниот сектор.

Формата на коронарниот дел покажува бројни варијации, но не во толкава мера како кај горниот трет молар. На оклузалната површина може да има три, четири или пет кржици. Најчестиот облик има четири кржици.Во однос на своите димензии овој заб е значително помал од останатите долни молари, но е обично поголем со своите димензии во однос на горниот трет молар. Според податоците презентирани во трудот на Марик Д. (60) средните вредности на димензиите на долниот трет молар се:

- цервико-инцизална должина на коронка 7мм;
- цервико-апикална должина на корен 11мм;
- мезио-дистален промер на коронка 10мм;
- мезио-дистален промер во вратот на забот 7,5мм;
- буко-орална димензија на коронката 9,5мм;
- буко-орална димензија во вратот на забот 9мм

Во трудот на Железаров Д. (97) се презентирани следните податоци во однос на морфолошките карактеристики на мандибуларниот трет молар (средни вредности) : севкупната должина на забот изнесува 18mm., вестибуларна должина на коронката 7mm., орална должина на коронката 6mm., мезио-дистален промер на коронката 9,5mm., буко-орален промер на коронката 9,5mm., мезио-дистален промер на вратот на забот 8,5mm. и буко-орален промер на вратот на забот 8mm.

Според податоците презентирани во трудот на Мартиновиќ Ж.(62) средните вредности на димензиите на долниот трет молар се: мезио-дистален промер на коронката 10mm., буко-орален промер на коронката 9,5mm., висина на коронката 7mm., должина на корен 11mm. и севкупна должина на забот 18mm.

Букалната, лингвалната и обете апроксимални страни се слични како и кај вториот молар. Мезијалната страна е во контакт со дисталната страна на долниот втор молар, а пак дисталната страна е слободна и често до оклузалната површина е препокриена со гингива. Долниот трет молар оклудира со вториот и третиот горен молар.

Корените на долниот трет молар исто така варираат во однос на бројот, формата и големината. Најчесто се појавува со еден корен, краток, масивен и повиен дистално. Понекогаш овој заб може да има два или повеќе корени. Карактеристично за корените на овој заб е тоа што независно од нивниот број тие се дистално повиени особено во апикалниот дел. Пулпината комора и коренските канали ги следат контурите на забот. Според Sewerin I. кого го сретнуваме во трудот на Andreasen JO. (3) преваленцата на прекубројните корени кај долниот трет молар е приближно 10%. Парамоларниот корен е поставен букално, ентомоларниот корен е поставен лингвално и можно е присуство на букална или лингвална акцесорна коренска фуркација. Дополнително мезиалниот корен може да биде апикално раздвоен. Присуството на вакви коренски структури носи со себе ризик од настанување на нивна фрактура за време на екстракцијата на овој заб, и бидејќи суптилните детали за овие коренски аномалии се често прикриени на латералната Rtg снимка се наметнува потреба од дополнителни Rtg проследувања. Букалното и лингвалното коренско повивање се исто толку важни како и сагиталното одвојување, но тие многу потешко се откриваат рентгенолошки. Зголемениот рентгенолошки интензитет во апикалната регија е индикативен за коренска кривина која се поклопува со правецот на X-зрачниот сноп. Коренскот дел може да биде краток во однос на големината на коронката, оскудно формиран и виугав. Недоволно развиените корени се рефлектираат врз недостатокот на анатомски простор потребен за нормален развој. Корените може исто така да бидат изграздени од мандибуларниот канал кој може да биде во контакт или да граничи со истите , а во мал број на случаеви корените може да бидат и перфорирани од страна на каналот доколку развојот на коренот се одигрува околу мандибуларниот канал.

Во однос на морфолошките карактеристики на долниот трет молар резултатите од нашата студија го покажаа следното (средни вредности):

- мезио-дистална димензија на коронката 10,9 mm (КТ) Таб.1
- мезио-дистална димензија на коронката 12,4 mm (Rtg) Таб.1

Добиената вредност во однос на мезио-дисталната димензија на коронката на забот со употреба на компјутеризирана томографија се совпаѓа со податоците презентирани од горе споменатите автори (Марик Д.,Железаров Д.Мартиновик Ж.), додека пак добиената вредност во однос на истиот параметар со употреба на конвенционална имагинациона метода е поголема (поради присутниот степен на дисторзија и магнификација на Rtg снимка) и не се совпаѓа со податоците презентирани од горе споменатите автори. Воспоставената корелација помеѓу вредностите на овој параметар добиени со употреба на КТ и Rtg. се карактеризира со висока статистичка значајност (Таб.1).

- вестибуло-лингвална димензија на коронката 9,3mm (КТ)
- вестибуло-лингвална димензија на коронка / (Rtg)

Добиената вредност во однос на вестибуло-лингвалната димензија на коронката на забот со употреба на КТ се совпаѓа со податоците презентирани од страна на Марик Д., Железаров Д., Мартиновик Ж.

- вертикална димензија на коронката 6,9mm (КТ) Таб. 2
- вертикална димензија на коронката 7,8mm (Rtg) Таб. 2

Добиената вредност во однос на вертикалната димензија на коронката на забот со употреба на КТ се совпаѓа со податоците презентирани од горе споменатите автори. Воспоставената корелација помеѓу вредностите на овој параметар добиени со употреба на КТ и Rtg се карактеризира со висока статистичка значајност (Таб. 2).

Направената анализа во однос на бројот на корените со употреба на КТ и Rtg покажа слагање на наодите т.е. воспоставената корелација помеѓу вредностите на овој параметар не се карактеризира со статистичка значајност.

- должина на мезиалниот корен на забот 9,0 mm (КТ) Таб.3
- должина на мезиалниот корен на забот 9,4 mm (Rtg) Таб.3

Воспоставената корелација помеѓу вредностите на овој параметар добиени со употреба на КТ и Rtg се карактеризира со висока статистичка значајност (Таб.3)

- должина на дистален корен на забот 7,8 mm (КТ)
- должина на дистален корен на забот 8,2 mm (Rtg)

Воспоставената корелација помеѓу вредностите на овој параметар добиени со употреба на КТ и Rtg покажа слагање на наодите т.е. не постои статистичка значајност.

Добиените вредности во однос на должината на корените на забот со употреба на КТ и Rtg се нешто помали во однос на истите презентирани од страна на авторите Марик Д.и Мартиновиќ Ж., а истото се должи на карактерот на истражувачкиот примерок т.е. средната вредност на возраста на севкупниот примерок е 19,1 год.

Направената анализа во однос на меѓусебниот однос на корените со употреба на КТ и Rtg покажа слагање на наодите т.е. воспоставената корелација помеѓу вредностите на овој параметар не се карактеризира со статистичка значајност.

Направената анализа во однос на апикалната повиеност на корените на забот со употреба на КТ и Rtg покажа слагање на наодите т.е. воспоставената корелација помеѓу вредностите на овој параметар не се карактеризира со статистичка значајност.

Во литературата , за жал, не сретнавме податоци од ваков тип (меѓусебен однос на корените, апикална повиеност на корените) па оттука неможноста добиените резултати во рамките на нашето истражување да ги споредиме со резултатите добиени од други истражувања.

Како завршна констатација се наметнува фактот дека и конвенционалните имагинациони методи и КТ во однос на морфолошките карактеристики на импактираниот долен трет молар нудат прецизни информации. Единствената предност на КТ е што истата овозможува тро-димензионална визуализација на објектот (што се должи секако на нејзините технички перформанси), но истата може да се обезбеди и со употреба на серија од различни конвенционални имагинациони методи.

Мандибуларниот трет молар е сместен во коскен гребен медијално и антериорно во однос на ramus mandibulae. Ова имплицира дека третиот молар во најголем број од своите импакциони локализации е покриен со значително повеќе коска од букалната во однос на лингвалната страна. Во голем број на случаеви лингвалната коска претставува тенок кортикален слој со дебелина помалку од 1mm. Обидите да се отстрани фрактурираниот апекс можат затоа понекогаш од невнимание да доведат до поместување на апексот под тенката лингвална коска во субмандибуларниот простор. Од друга страна пак намерното отстранување или фрактура на лингвалната коска може во дадени ситуации да го олесни вадењето на третиот молар. Интерденталниот коскен септум помеѓу третиот и вториот молар може да биде минимален па дури и да недостасува. Букалната коска е доминантна во пределот на надворешната коса ивица, во пределот на инсерцијата на m. buccinator, и антериорниот дел од ramus ascedens.

Релацијата на долниот трет молар со ramus mandibulae е инкорпорирана во класификацијата по Pell & Gregory презентирана во трудот на Alling Ch C. (2) при која:

1) Класа I -ги претставува случаевите каде постои доволен простор помеѓу ramus mandibulae и дисталната страна на вториот молар за сместување на третиот молар со својата севкупна мезио-дистална коронарна димензија;
2) Класа II - ги претставува случаевите каде просторот помеѓу ramus-от и дисталната страна на вториот молар е помал во однос на мезио-дисталната димензија на коронката на третиот молар;
3) Класа III - ги претставува случаевите кога целиот или најголемиот дел од третиот молар е внатре во самиот ramus mandibulae.

При детерминирањето на положбата на мандибуларниот трет молар покрај неговиот сооднос со ramus mandibulae (Класа I,II,III) друг релевантен фактор е неговиот сооднос со долниот втор молар.Овој сооднос се карактеризира со две компоненти: а) однос на надолжната оска на долниот трет молар со оската на вториот молар (подолу посочена класификација по George Winter); и б) вертикалната положба т.е. нивото на коронката на долниот трет молар во однос на вториот молар (положба А-коронка до коронка; положба Б-коронка до цервикс и положба В- коронка до корен).

Проблемот на класификација на положбите на импактираните долни трети молари бил обработуван од повеќе автори од кои би ги споменале следните;

- Thoma JH. (85) го наведува George Winter кој во 1926 год. ги класифицира импактираните долни трети молари во 8 различни класи т.е. положби во зависност од односот на долниот трет молар со надолжната оска на вториот молар : 1) вертикална положба; 2) мезио-ангуларна положба; 3) хоризонтална положба; 4) дисто-ангуларна положба; 5) буко-ангуларна положба; 6) лингво-ангуларна положба; 7) обратна положба и 8) атипична положба.
- Дуанчиќ кој го сретнуваме во трудот на Kallay J.(51) презентира случај на билатерална импакција во processus coronoideus, и Waldeyer (во истиот труд) презентира импакција во висина на incisura mandibulae.
- Huggins DG. & Mc Bride LJ. (40) со цел да се одреди точката на импакција на долниот трет молар во однос на вториот молар направиле поделба на третиот молар во третини при што коронката ја формира горната третина, горната половина од коренот ја формира средната третина и долната половина од коренот ја формира долната третина. Истите автори дошле до констатација дека точката на импакција е од помала важност отколку аголот што го гради оклузалната површина на долниот трет молар и оклузалната рамнина на долните први и втори премолари.

- Коларов Г. (55) ги наведува Лвов кој во 1928год. дава класификација која се базира на соодносот помеѓу ramus mandibulae и долниот трет молар при што детерминира четири класи, и Pell & Gregory кои во 1933 год. презентираат значително подобра класификација базирана на три моменти: 1) односот на забот према ramus mandibulae; 2) нивото на долниот трет молар во коската и 3) положба на долниот трет молар во однос на надолжната оска на вториот молар.
- Sisk AL. (80) ја детерминира анатомската локализација на импактираниот долен трет молар во три категории: 1) импактирани заби препокриени со меко ткиво; 2) парцијално коскени импакции и 3) комплетни коскени импакции.
- Мише И. (64) ги наведува Thoma кој ја дополнува Winter - оваа класификација обрнувајќи особено внимание на обликот на коренот (разликува три типа на корени) и Parant кој презентира класификација која се состои од четири класи, а се базира на хируршкиот начин на отстранување на импактираниот долен трет молар.

Врз основа на комбинираната класификација по Pell , Gregory & Winter во литературата бројни автори ги презентираат своите сознанија во однос на положбата на мандибуларниот трет молар. Би ги споменале следните:

- според Јојиќ Б. и Перовиќ Ј. (49) импактираниот долен трет молар најчесто се појавува во вертикална положба (33,6%), потоа мезио-ангуларна (23,6%), хоризонтална (15%), буко-ангуларна (10,2%) дисто-ангуларна (8%), лингво-ангуларна (3,6%) и т.н. ;
- Magid EN. кого го сретнуваме во истиот труд на Јојиќ Б.и Перовиќ Ј. (49) регистрирал во вертикална положба 68%, во мезио-ангуларна 12,7%, лингво-ангуларна 6,6% и во буко-ангуларна 3,1% ;
- Hugoson A. & Kugelberg CF. (41) во истражувачки примерок од 693 дентални случаеви констатирале дека во вертикална положба биле 75%, во мезио-ангуларна 17%, дисто-ангуларна 5%, и во хоризонтална 2%.

- според Sewerin I. чии резултати се презентирани во трудот на Andreasen JO. (3) од проследени вкупно 168 мандибуларни трети молари, 65% биле поставени букално во однос на денталниот лак , а само 4% биле поставени лингвално. Исто така во 59% од случаевите е забележана ротација на забот во мезијална насока која може да доведе до погрешна претстава за морфологијата на коренскиот комплекс анализирана на профилна (латерална) Rtg. снимка;

- сличен редослед на положбите посочуваат и Бојовиќ МБ.со сор (11), Archer HW. (4), Thoma JH. (85) и др.

- Величковски Б. (92) обработувајќи истражувачки примерок од 100 импактирани и полуимпактирани долни трети молари констатирал дека во вертикална положба биле 44%, во мезио-ангуларна 33%, дисто-ангуларна 13%, во хоризонтална 7% и во буко-ангуларна 3%. Исто така од вкупниот број на проследени случаеви во Класа I биле 40%, во Класа II биле 55%, во Класа III биле 5%, при што во положба А биле 30%, во положба Б 59% и во положба В 11%.

Анализирајќи ја положбата на импактираниот долен трет молар врз основа на комбинираната класификација по Pell, Gregory & Winter резултатите од спроведената студија го покажаа следното:

- од вкупниот број на проследени импактирани долни трети молари со употреба на КТ во класа I биле 29 (41,4%), во класа II биле 26 (37,1%) и во класа III биле 15 (21,4%);

- од вкупниот број на проследени импактирани долни трети молари со употреба на Rtg во класа I биле 23 (32,9%), во класа II биле 29 (41,4%) и во класа III биле 18 (25,7%).

Воспоставената корелација помеѓу вредностите на овој параметар добиени со употреба на КТ и Rtg покажа слагање на наодите т.е. не постои статистичка значајност.

- од вкупниот број на проследени импактирани долни трети молари со употреба на КТ во положба А биле 36 (51,4%), во положба Б биле 29 (41,4%) и во положба В биле 5 (7,1%);

- од вкупниот број на проследени импактирани долни трети молари со употреба на Rtg во положба А биле 36 (51,4%), во положба Б биле 29 (41,4%) и во положба В биле 5 (7,1%).

Воспоставената корелација помеѓу вредностите на овој параметар добиени со употреба на КТ и Rtg покажа слагање на наодите т.е. не постои статистичка значајност.

- од вкупниот број на проследени импактирани долни трети молари со употреба на КТ во вертикална положба биле 23 (32,9%)а во мезио-ангуларна биле 47 (67,1%);

- од вкупниот број на проследени импактирани долни трети молари со употреба на Rtg во вертикална положба биле 30 (42,9%) а во мезио-ангуларна биле 40 (57,1%).

Воспоставената корелација помеѓу вредностите на овој параметар добиени со употреба на КТ и Rtg покажа слагање на наодите т.е. не постои статистичка значајност. Добиениот резултат во однос на овој параметар (однос на надолжна оска на долниот трет молар со оската на долниот втор молар) во рамките на нашето истражување не се совпаѓа со наодите на Јојиќ Б., Перовиќ J., Magid EN., Величковски Б., Hugoson A., Kugelberg CF. и др.

- од вкупниот број на проследени импактирани долни трети молари со употреба на КТ во буко-ангуларна положба биле 55 (78,6%) а во лингво-ангуларна биле 15 (21,4%). Во однос на истиот параметар конвенционалната Rtg метода не нуди точни информации. Добиениот резултат во однос на овој параметар во рамките на нашето истражување се совпаѓа со наодите на Sewerin I., Archer HW., Thoma JH., Величковски Б. и др.

-растојание помеѓу дистална страна на долен втор молар и мезиална страна на импактираниот долен трет молар 0,8mm (КТ),

- растојание помеѓу дистална страна на долен втор молар и мезиална страна на импактираниот долен трет молар 0,2mm (Rtg)

Воспоставената корелација помеѓу вредностите на овој параметар добиени со употреба на КТ и Rtg се карактеризира со висока статистичка значајност (Таб 4).Во литературата не сретнавме податоци од ваков тип.

- растојание помеѓу дистална страна на импактираниот долен трет молар и margo anterior ramus mandibulae 0,6mm (КТ),

- растојание помеѓу дистална страна на импактираниот долен трет молар и margo anterior ramus mandibulae 0,5mm (Rtg).

Воспоставената корелација помеѓу вредностите на овој параметар добиени со употреба на КТ и Rtg покажа слагање на наодите т.е. не постои статистичка значајност. Во литературата не сретнавме податоци од ваков тип.

- растојание помеѓу дистална страна на долен втор молар и margo anterior ramus mandibulae 9,3mm (КТ),

- растојание помеѓу дистална страна на долен втор молар и margo anterior ramus mandibulae 9,7mm (Rtg).

Воспоставената корелација помеѓу вредностите на овој параметар добиени со употреба на КТ и Rtg се карактеризира со статистичка значајност (Таб 5). Во литературата не сретнавме податоци од ваков тип.

- инклинација на лонгитудиналната оска на импактираниот долен трет молар во сагитала 85,1 степени (КТ),

- инклинација на лонгитудиналната оска на импактираниот долен трет молар во сагитала 88,6 степени (Rtg).

Воспоставената корелација помеѓу вредностите на овој параметар добиени со употреба на КТ и Rtg се карактеризира со висока статистичка значајност (Таб 6) Добиениот резултат во однос на овој параметар во рамките на нашето истражување укажува на вертикална положба на генерално земениот севкупен истражувачки примерок (во целина), и истиот се совпаѓа со наодите презентирани од страна на Јојиќ Б., Перовиќ J., Magid EN., Hugoson A., Kugelberg CF., Archer HW., Thoma JH. и др.

- растојание помеѓу вестибуларната страна на импактираниот долен трет молар и вестибуларната површина на corpus mandibulae 2,24mm (КТ),

-растојание помеѓу лингвалната страна на импактираниот долен трет молар и лингвалната површина на corpus mandibulae 0,92mm (КТ).

Во однос на овие параметри конвенционалната Rtg метода не нуди никакви информации. Добиени резултати во рамките на нашето истражување одат во прилог на општо прифатената и од бројни автори

потврдена констатација дека долниот трет молар во најголем број од своите импакциони локализации е покриен со значително повеќе коска од букалната во однос на лингвалната страна, и дека во голем број на случаеви лингвалната коска претставува тенок кортикален слој со дебелина помалку од 1mm.

- инклинација на лонгитудиналната оска на импактираниот долен трет молар во трансферзала 61,4 степени (КТ).

Во однос на овој параметар конвенционалната Rtg метода не нуди прецизни информации. Добиениот резултат во рамките на нашето истражување ја потврдува буко-ангуларната положба на генерално земениот севкупен истражувачки примерок (во целина), и истиот се совпаѓа со наодите презентирани од страна на Sewerin I., Archer HW., Thoma JH., Величковски Б. и др.

- растојание помеѓу најпроминентната оклузална точка на импактираниот долен трет молар и limbu alveolaris corpus mandibulae 2,1mm (КТ),

-растојание помеѓу најпроминентната оклузална точка на импактираниот долен трет молар и limbus alveolaris corpus mandibulae 2,1mm (Rtg).

Воспоставената корелација помеѓу вредностите на овој параметар добиени со употреба на КТ и Rtg покажа слагање на наодите т.е. не постои статистичка значајност.

- растојание помеѓу најниската точка од апексот на импактираниот долен трет молар и базата на corpus mandibulae 15,6mm (КТ),

- растојание помеѓу најниската точка од апексот на импактираниот долен трет молар и базата на corpus mandibulae 15,9mm (Rtg).

Воспоставената корелација помеѓу вредностите на овој параметар добиени со употреба на КТ и Rtg покажа слагање на наодите т.е. не постои статистичка значајност. Во однос на последните два горе наведени параметри во литературата не сретнавме податоци од ваков тип, па оттука неможноста добиените резултати во рамките на нашето истражување да ги споредиме со резултати добиени од други истражувања.

Импактираниот долен трет молар завземајќи одредена положба во мандибулата создава одредени соодноси со околните (блиски) анатомо-морфолошки структури. Во тој контекст од посебно значење е неговиот однос со долниот втор молар, мандибуларниот коскен канал (неговата содржина) и лингвалниот нерв.

Анализирајќи го соодносот на импактираниот долен трет молар со долниот втор молар резултатите од спроведената студија го покажаа следното:

- контакт на импактираниот долен трет молар со долниот втор молар (КТ и Rtg).

Воспоставената корелација помеѓу вредностите на овој параметар добиени со употреба на КТ и Rtg се карактеризира со висока статистичка значајност (Таб 7).

- однос на импактираниот долен трет молар со ramus mandibulae (К.I,II,III)и контакт на импактираниот долен трет молар со долниот втор молар (КТ и Rtg).

Воспоставената корелација помеѓу вредностите на овој параметар добиени со употреба на КТ и Rtg се карактеризира со статистичка т.е висока статистичка значајност, со што се потврдува констатацијата за изразитата меѓусебна зависност на овие два параметри (Таб 8).

- растојание помеѓу дистална страна на долен втор молар и мезијална страна на импактиран долен трет молар и контакт на импактираниот долен трет молар со долниот втор молар (КТ и Rtg).

Воспоставената корелација помеѓу вредностите на овој параметар добиени со употреба на КТ и Rtg се карактеризира со висока статистичка значајност, со што се потврдува констатацијата за изразитата меѓусебна зависност на овие два параметри (Таб 9).

- вертикална положба на импактираниот долен трет молар (Пол А,Б,В) и контакт на импактираниот долен трет молар со долниот втор молар (Rtg).

Воспоставената корелација помеѓу вредностите на овој параметар добиени со употреба на конвенционална Rtg метода се карактеризира со статистичка значајност (Таб 15). Но поради карактерот на резултатот

Анализиран на Таб 7. горе воспоставената корелација треба да се набљудува како дискутабилна.

b. Во фронталната рамнина мандибуларниот канал е најчесто поставен букално во однос на нормално поставените трети молари, ретко истиот има лингвална локализација, а исклучително ретко тој се наоѓа под апексите на третиот молар. Tammisalo T. et al (83) презентира податок дека од проследени 173 случаеви на импактирани долни трети молари кај 61% мандибуларниот канал бил локализиран букално, кај 33% лингвално, а кај 6% бил помеѓу корените на долниот трет молар. Во фронтална рамнина просечното растојание помеѓу корените на третиот молар и каналот е 3 mm. Меѓутоа во приближно 10% од случаевите каналот е поставен во ниво или над нивото на апексите од третиот молар. Во случаеви на трето моларна импакција можностите да мандибуларниот канал е поставен лингвално во тесниот лингвален простор се зголемуваат и до 33%.

c. Имагинационите методи треба да ја откријат точната позиција на апексите од третиот молар во релација со мандибуларниот канал. Одредени Rtg знаци може да индицираат состојба на суперпозиција на мандибуларниот канал со корените (мандибуларниот канал е латерално поставен до третиот молар) или пак вистински прав сооднос (мандибуларниот канал е локализиран во вдлабнување од коренот на третиот молар или пак го перфорира истиот). Доколку на профилна Rtg снимка се забележува коскена преграда помеѓу коренските апекси и каналот тогаш таа дистанца помеѓу овие структури е вистинска и ја претставува минималната дистанца помеѓу нив. Во вакви услови хируршкото вадење на импактираниот заб со себе носи минимален ризик од повреда на каналот т.е. неговата неуро-васкуларна содржина. Ако пак на профилната Rtg снимка се забележува каналот како попречна линија која поминува низ коренскиот комплекс тогаш е нејасна и непозната вистинската локализација на каналот, што само по себе наметнува потреба од дополнително рентгенолошко проследување. Примената на " Clark "-ово правило со користење на периапикална Rtg снимка и зголемувачка конвергентна ангулација на централниот зрак ќе го детерминира во вакви случаеви нивниот вистински буко-лингвален сооднос.

На профилна Rtg снимка присуството на мандибуларниот канал се забележува преку две паралелни кондензирани коскени линии кои одговараат на кровот и базата на каналот. Анализата на квалитетот на овие коскени линии го одредува сообносот на каналот и коренскиот комплекс, при што се можни четири состојби:

1) ако во моментот на вкрстување на коренот и каналот овие кондензирани коскени линии останат интактни, непрекинати тогаш станува збор за суперпозиција на забот и каналот;
2) каналот врши импресија на лингвалната страна на коренот, и истата на рентгенската снимка се забележува како зона на појачана транспаренција;
3) ако во моментот на вкрстување на коренот и каналот ишчезнува линијата која одговара на кровот на каналот а базата останува непрекината, тогаш станува збор за присутен усек на апексот на коренот како резултат на импресијата од каналот на цврстата забна супстанца;
4) ако во моментот на вкрстување на коренот и каналот кондензираните коскени линии наеднаш се стеснуваат и ишчезнуваат а по излегувањето од забот истите целосно и јасно се распознаваат тогаш станува збор за перфорација на коренскиот комплекс од страна на коскениот канал.

Вистинскиот сооднос на мандибуларниот канал и долниот трет молар е индициран преку следните карактеристики:

- *ишчезнување на lamina dura на местото каде каналот го минува третиот молар*. Ова ишчезнување е поврзано со фактот дека неуро-васкуларниот сноп нормално е опкружен со тенок коскен слој при неговото поминување од foramen mandibulae до второ моларната регија. Во случаеви на трето моларна импакција кореновиот развој се одигрува во близина на мандибуларниот канал. Развојот на корените секогаш оди во аксијална насока што резултира поставување на каналот во состојба на апикална или латерална коренска депресија или пак корените се развиваат околу каналот.

- *присуство на радиолуцентна трака на местото каде каналот го пресекува коренскиот комплекс на третиот молар.*Оваа трака индицира дека вдлабнувањето на коренската површина ја превзема улогата на lamina dura.
- *стеснување на мандибуларниот канал доколку истиот ги поминува корените на третиот молар.* Континуираното депонирање на цемент доведува до стеснување на луменот на каналот од една страна , а и до состојба при која третиот молар со своите корени врши притисок на каналот од друга страна.
- *ангулација на мандибуларниот канал во близина на корените на третиот молар.* Промената во ангулацијата на мандибуларниот канал во релација со апексите од третиот молар имплицира дека мандибуларниот неуро-васкуларен сноп е поместен во каудална насока од страна на третиот молар кој е во фаза на развој.
- *повивање на корените на третиот молар преку мандибуларниот канал.*

Во услови кога мандибуларниот канал е идентификуран на Rtg снимка единствено што може да се детерминира е неговиот релативен сооднос со импактираниот долен трет молар. Најголемиот хируршко-анатомски интерес произлегува доколку каналот делумно налегнува (се преклопува) на импактираниот трет молар. Во најголем број од случаевите каналот има инфериорна положба до / или букално во однос на импактираниот мандибуларен трет молар. Но чести се и многубројни варијации. Howe and Poyton кои ги сретнуваме во трудот на Alling Ch C. (2) даваат опис на можните карактеристики на рентгенолошкиот приказ на односот на мандибуларниот канал и импактираниот трет молар :

каналот може да биде во исто ниво како и третиот молар, но да не бидат во контакт, и тогаш во зоната на меѓусебно преклопување каналот се појавува без промени на димензиите;

доколку забот и каналот се во меѓусебен контакт границите на каналот покажуваат увиеност и промени во димензиите;

доколку неуроваскуларните структури поминуваат низ или помеѓу корените на третиот молар каналот нема де биде јасен,

впечатлив, меѓутоа може да биде радиолуцентно обележан т.е се забележува дисторзија на корените што се должи на присуството на каналот.

Во однос на меѓусебната релација на импактираниот долен трет молар и мандибуларниот канал резултатите од нашата студија го покажаа следното:

- меѓусебна оддалеченост на импактираниот долен трет молар и canalis mandibulae 2,05mm (Rtg). Во однос на овој параметар КТ не нуди информации.

- сооднос импактираниот долен трет молар и canalis mandibulae - суперпозиција во 45 (64,3%) и импресија лингвално во 25 (35,7%) (Rtg). Во однос на овој параметар КТ не нуди информации.

Добиените резултати во однос на вредностите на двата горе споменати параметри во рамките на нашата студија се совпаѓаат со податоците презентирани од страна на авторите Tammisalo T., Happonen RP., Tammisalo EH. и др.

- вертикална положба на импактираниот долен трет молар (Пел А Б В) и сооднос на импактираниот долен трет молар со canalis mandibulae (Rtg).

Воспоставената корелација помеѓу вредностите на овој параметар добиени со употреба на конвенционална Rtg метода се карактеризира со статистичка значајност, со што се потврдува констатацијата за изразитата меѓусебна зависност на овие два параметри (Таб 10).

Анализирајќи го соодносот на импактираниот долен трет молар и мандибуларниот канал преку детерминирање на присуството на поедини релевантни рентгенолошки знаци како заклучок произлегува констатацијата дека присуството на радиолуцентна трака (врпца) која доминува низ коренскиот комплекс на третиот молар и ишчезнувањето на една или обете кондензирани коскени линии (базата и кровот на каналот) се најсензитивните индикатори за инволвирањето на мандибуларниот канал.

Горе споменатиот сооднос е особено важен од аспект на ризикот од појава на сериозни нервни оштетувања по хируршкото отстранување на импактираниот долен трет молар. Rud J. (74) презентира податок

Оваа дизестезијата е манифестна во 23% од случаевите на хируршко отстранети трети молари при кои рентгенолошкото истражување индицира состојба при која мандибуларниот канал е локализиран во вдлабнување на лингвалната страна на коренот од третиот молар, во 2% кога каналот делумно го преклопува коренскиот комплекс и во 0,4% кога каналот е локализиран апикално до коренскиот комплекс. Дијагностицираното вдлабнување на лингвалната страна од коренот на третиот молар дополнително значи и позиција која дозволува изведување на лообемна букална остеотомија за време на хируршката интервенција и извлекување на забот низ направениот коскен дефект со што се редуцира ризикот од повреда на неуроваскуларната содржина на мандибуларниот канал.

Во услови кога развитокот на долниот трет молар се одвива во непосредна близина со мандибуларниот канал постои можност да коренките на третиот молар се развијат многу блиску до каналот. Меѓутоа таквиот тек на настаните обично ги респектира границите на мандибуларниот канал и коренките на третиот молар од тие причини се развиваат во фацијален или орален правец а на апикалната третина од коренот се создава вдлабнување (усек). Во ретки случаеви развојот на коренките продолжува (и после кореновото повивање на апексите) во апикален правец и како резултат на последователното формирање на цемент коренките се спојуваат апикално до мандибуларниот канал. Сето ова резултира во ново настаната состојба при која содржината на каналот станува заробена во мезио-дистален тунел кој поминува низ коренот. Овој феномен се појавува со фреквенција од 0,1% при трето молларните импакции. Рентгенолошките знаци кои ја индицираат оваа состојба се многу слични со знаците карактеристични за локализација на мандибуларниот канал во вдлабнување на коренот (радиолуцентна линија низ коренот, отсуство на lamina dura на местото каде каналот го поминува коренот). Единствена значајна разлика е дека обете граници на мандибуларниот канал се стеснуваат во околу една третина од случаевите на канална пенетрација, за разлика од случаевите со коренско вдлабнување каде ова стеснување е исклучително ретко. Важноста на овој феномен е големиот ризик од сериозно и перманентно

оштетување на нервните структури во каналот. Од тие причини индикациите за екстракција на долните трети молари во услови на мандибуларна канална пенетрација треба да бидат внимателно евалуирани а во однос на применетата хируршка метода се преферира парцијалната коренска ампутација.

Анализирајќи ја положбата на импактираниот долен трет молар и можните тераписки опции резултатите од спроведената студија го покажаа следното :

- однос на импактираниот долен трет молар со ramus mandibullae и можните тераписки опции (КТ и Rtg).

Воспоставената корелација помеѓу вредностите на овие параметри добиени со употреба на КТ и Rtg се карактеризира со статистичка т.е. висока статистичка значајност, со што се потврдува констатацијата за изразитата меѓусебна зависност на овие два параметри (Таб 11).

- вертикална положба на импактираниот долен трет молар и можните тераписки опции (КТ и Rtg).

Воспоставената корелација помеѓу вредностите на овие параметри добиени со употреба на КТ и Rtg се карактеризира со статистичка значајност т.е. помеѓу нив постои меѓусебна зависност (Таб 12).

Добиениот резултат во рамките на нашето истражување ја потврдува општо прифатената констатација дека изборот на адекватна тераписка опција е пред се условен од положбата на импактираниот долен трет молар, и истиот се совпаѓа со наодите презентирани од страна на Archer HW., Thoma JH., Peterson LJ., Andreasen JO., Јојиќ Б., Перовиќ Ј. и др.

Треба да се напомене дека воспоставената корелација помеѓу третиот елемент кој ја детерминира положбата на импактираниот долен трет молар (однос на ИМТМ кон надолжната оска на долниот втор молар одреден со употреба на КТ и Rtg)и можните тераписки опции не се карактеризира со статистичка значајност . Истата се должи на многу високата случајна дистрибуција на положбите на импактираниот долен трет молар т.е. застапеност само на едни а отсуство на други положби одредена со овој елемент), што не значи дека на еден поголем истражувачки примерок нема да биде статистички значајна.

ПРОГНОСТИЧКО ТЕРАПИСКИ ПОСТАПКИ

Предвидувањето т.е. прогнозата на трето моларната импакција мора да се базира на точни информации во однос на етиолошките фактори кои довеле до нејзина клиничка манифестација, и во тој контекст постојат обиди да се поврзат главните етиолошки фактори со раното предвидување на трето моларната импакција.

Значењето т.е. смислата на предвидувањето на трето моларната импакција варира во зависност од возраста на индивидуата. Предвидувањето на многу рана возраст (8 - 9 год.) подразбира т.е наговестува дека отстранувањето на третиот молар може да биде ограничено на аблација т.е. ампутација на површно поставената забна клица , доста едноставна хируршка постапка, иако раната возраст може да резултира со одредени психолошки проблеми. Следен возрасен период кога предвидувањето на импакцијата станува есенцијално е периодот од 10-15 год. т.е на возраст кога замената на првиот или вториот молар по пат на автотрансплантација со третиот молар може да претставува оптимална тераписка опција. Предвидувањето на возраст од 16-20 год. добива на важност од причина што отстранувањето на третиот молар на оваа возраст претставува оптимална превентивна мерка во однос на инфламаторните состојби поврзани со избивањето т.е појавувањето на забот во усната празнина. Конечно предвидувањето на избивањето на забот на возраст од 20-25 год. е оправдано од причина што третиот молар може сеуште да ја промени својата позиција од семи-импакција до комплетно еруптирана позиција. Евидентна е констатацијата од потребата за сигурно предвидување на избивањето на забот во временски период од 8-та до 25-тата година од животот, и во тој контекст постојат различни прогностички системи кои се во релација со теориите за трето моларна импакција а во иста мера и со користените рентгенолошки техники.

РАНО ПРЕДВИДУВАЊЕ НА ЕРУПЦИЈА

Антеро - постериорна позиција на долниот трет молар

Бројни рентгенолошки студии укажуваат на констатацијата дека на рана возраст дистанцата помеѓу вториот молар и ramus mandibulae компарирана со мезио-дисталната коронарна димензија на третиот молар е релевантен фактор тесно поврзан со покасното (идно) успешно еруптирање на третиот молар. Ова е установено врз основа на интраорални Rtg. снимки, панорамикс Rtg. снимки, латерални цефалографии и 45 - 60 степено ангулирани цефалографии. Сепак употребата само на оваа информација неможе со сигурност да ја предвиди трето моларната импакција.

Латерална позиција на долниот трет молар

Позицијата на клицата на долниот трет молар доведена во релација со ramus mandibulae е значајна за успешната ерупција на забот. Од таа причина растојанието помеѓу алвеоларниот процесус во релација со рамусот дистално т.е. растојанието помеѓу моларниот гребен и ramus ascedens е сигнификантно поврзано со успешното еруптирање на третиот молар. Меѓутоа оваа информација сеуште не може да се земе како прогностичко - валиден (способен) индекс.

Антеро - постериорна и латерална позиција на долниот трет молар

Комбинираната информација за антеро-постериорната и латералната позиција на клицата на долниот трет молар има подобра прогностичка вредност одколку информацијата за секој параметар сам за себе.

Про-димензионално Rtg-олошко проследување на долниот трет молар

Со цел да се анализира комплексниот мултифакторијален механизам на мандибуларната трето моларна импакција корисни информации се добиваат со комбинирано рентгенолошко проследување (латерално, антеро-постериорно и косо цефалографско снимање). Со комбинирање на податоците од трите имагинациони техники може да се постигне релативно сигурна прогноза во однос на трето моларната импакција на возраст помеѓу 14 и 16 години. Меѓутоа комплицираната природа на трите рентгенолошки проекции го прави овој прогностички индекс нереален во секојдневната пракса.

Сагитална и / или фронтална инклинација на долниот трет молар

Иницијалната инклинација на долниот трет молар во сагитална и фронтална рамнина претставува важен фактор кој е во релација со подоцнежната појава на трето моларна импакција, но истата не е сигурен прогностички индекс. Предвидувањето на можната трето моларна импакција базирано на евалуација на иницијалната инклинација е можно само со регистрирање на промената на инклинацијата со помош на два фронтални цефалограми направени во временски интервал од една година, а приближно 1-2год. после минерализацијата во бифуркационата регија.

Време на минерализација на долниот трет молар и хронолошка возраст

Општо прифатена е констатацијата дека постои релација помеѓу хронологијата во минерализацијата на долниот трет молар, хронолошката возраст на пациентот и последователната успешна ерупција на долниот трет молар. Раната минерализација на долниот трет молар е поврзана со развојот на алвеоларниот процесус медијално до рамусот на мандибулата (моларен гребен). Овој феномен дава можност

за предвидување на ерупциониот статус на третиот молар на покасна возраст.

КАСНО ПРЕДВИДУВАЊЕ НА ЕРУПЦИЈА

На возраст после 20-тата година предвидувањето на финалниот ерупционен статус на долниот трет молар се базира на пет релевантни варијабли, односно успешната ерупција може да се предвиди доколку третиот молар во целост ги исполнува следните критериуми:

- завршен раст на коренитe;
- импакција само во меките ткива;
- вертикална позиција на забот;
- позиција на оклузалната површина на третиот молар во релација со цервикалното ниво на долниот втор молар и
- доволен простор помеѓу вториот молар и ramus mandibulae

Направениот евидентен прогрес во однос на достапните различни системи за предвидување на трето моларната импакција сепак не е доволен да обезбеди сигурно прогнозирање на појавата на трето моларна импакција.

Севкупното (темелно) познавање на природниот развој на долните трети молари е исклучително важен аспект при рационалното планирање на тераписката постапка. За жал ваквото познавање недостасува, па од тие причини импактираните долни трети молари претставуваат специфичен проблем од аспект на избор на најсоответна тераписка постапка за секој случај поединечно. Во голем број на случаеви е индицирана интердисциплинарна тимска соработка на орален хирург и ортодонт. Голем број на фактори влијаат на изборот на најсоответната тераписка постапка, а од нив посебно значајни се: клиничка слика т.е. клинички манифестни и субјективно потврдени (од страна на пациентот) проблеми, анамнеза, физичка евалуација,

технолошки сознанија кои го поткрепуваат клиничкиот наод и други потребни проследувања, дијагноза и прогноза. Генерално терапискиот план опфаќа во четири општи категории: 1) опсервација; 2)corticotomia ; 3) трансплантација и 4) отстранување на импактираниот заб.

ОПСЕРВАЦИЈА (превентивно-прогностичка постапка)

Доколку импактираниот мандибуларен трет молар е впакуван во коска со неприметлив фоликул (состојба можна кај повозрасни пациенти) и постои отсуство на анамнестички податоци за клинички симптоми или знаци на пропратна патологија долго-временската опсервација претставува прикладна тераписка опција. Исто така длабоко поставени импактирани долни трети молари во непосредна близина на мандибуларниот канал или при нивна атипична положба (во пределот на ramus mandibulae или angulus mandibulae) претставуваат индикација за примена на оваа тераписка опција т.е. овие заби се опсервираат се до појавата на нивната клиничка манифестација а потоа се оди на нивно хируршко тераписко збринување.

Sewerin I. & Wowern N. кои ги сретнуваме во трудот на Andreasen JO. презентираат податок (добиен врз основа на спроведена четири годишна лонгитудинална студија која опфатила 130 трети молари во раните фази на ерупција) дека 2/3 од моларите биле сочувани за време на овој опсервационен период, од нив 38% покажале знаци на континуирана ерупција која во некои случаеви водела и до комплетна ерупција на забот. Ерупцијата во скоро сите случаеви опфаќала минимални коронални и дистални движења на забот. Треба да се земе предвид и фактот дека бавна но конзистентна ерупција може да се јави и кај индивидуи на возраст над 25 год.

Venta I. et al (93) врз основа на лонгитудинална студија која опфатила 120 пациенти на возраст од 20 години дошле до заклучок дека

скоро половина од третите молари кои во почетокот биле парцијално еруптирани, еруптирале на возраст до 26-тата година.

Shiller WR. (79) обработувајќи истражувачки примерок од 296 импактирани долни трети молари во мезио-ангуларна положба, кај 223 пациенти на возраст од 18 - 23 години го констатирал следното:

- 43% од импактираните трети молари кај 18 годишни пациенти покажале намалување на инклинацијата т.е. исправување на забот, додека пак истото било забележано кај 23% од пациентите на возраст од 21година;
- кај импактираните трети молари со помала почетна инклинација е забележано процентуално поголемо нивно исправување во компарација со третите молари кои имаат поголема почетна инклинација;
- 37 заби (13%) во временски период од една година комплетно се исправиле и ако се земат во предвид различните категории на почетна инклинација на третите молари тогаш скоро 1/4 од забите со почетна инклинација до 25 степени покажуваат исправување во едно годишниот опсервационен период

Според истиот автор промените на положбата кај мандибуларните трети молари се јавуваат најмалку до 20 годишната возраст, т.е. значаен број на долни трети молари во мезио-ангуларна положба кај млади возрасни пациенти постигнуваат свое исправување во временски период од една година. Од тие причини импакцијата на долните трети молари кај пациенти на оваа возраст не треба да биде разгледувана како статичка ситуација.

Анализирајќи ја тераписката оправданост и валидност на опсервацијата како тераписка опција во збринувањето на импактираните долни трети молари неопходно е да се напомене дека неколку фактори се во директна релација со истата, и во тој контекст како најважен е секако типот на раст на мандибулата кој влијае на големината на ретромоларниот простор. Мандибуларниот раст се одвива како хартилагинозен раст во пределот на кондилот, апозиционен раст во пределот на постериорната површина на рамусот и ремоделирање на антериорната ивица од рамусот на мандибулата. Крајниот резултат на

Ваквиот тип на раст на мандибулата е движење на телото на мандибулата кон надолу и нанапред, проследено со постериорно придвижување на рамусот. Ретромоларниот простор се зголемува во антеро-постериорен правец и како резултат на постериорно повлекување на рамусот се создаваат услови за акомодација на перманентните молари. Третите мандибуларни молари се развиваат во коренот од рамусот и обично се инклинирани антериорно во однос на еруптираната дентиција. Како рамусот отстапува така инклинацијата на моларот се менува и забот постепено еруптира.Иако овие збиднувања се со најголем интензитет на возраст до 16 - 17 години (после овој период зголемувањето на ретромоларниот простор е безначајно) сепак нивниот тек може да продолжи и на возраст од 18- тата до 25-тата година од животот. Растот во овој период може да биде незначителен во нумеричка смисла (како износ во mm) но може да биде сигнификантен во практична смисла овозможувајќи исправување на третиот молар.

Според Ledyard BC. кого го сретнуваме во трудот на Andreasen JO. (3) постои континуирана елонгација на трето моларната регија во период од 8-та до 20-та година од животот. Годишното зголемување изнесува 0.9mm. и истото се должи подеднакво на ресорпцијата на рамусот на мандибулата и мезијалното движење на првиот долен молар.

Исто така треба да се напомене дека и движењето на мандибуларните постериорни заби кон напред што се должи на тескобноста во мандибуларниот фронд може да резултира со зголемување на ретромоларниот простор во периодот од 18-тата до 25-тата година од животот.

Втор фактор кој треба да се земе во предвид во однос на опсервацијата како тераписка опција е нормалниот развој на мандибуларниот трет молар, и во тој контекст е особено значајна општо прифатената и потврдена констатација дека нормалниот развој и ерупција на третиот молар (доколку тие се одвиваат во услови на доволен простор за сместување на забот) го доведува истиот во негова завршна положба на возраст од 20 години.

Во однос на опсервацијата како тераписка опција при третирањето на импактираните долни трети молари резултатите од спроведената студија го покажаа следното:

- од вкупниот број на проследени импактирани долни трети молари употреба на КТ методата на опсервација била применета во 40 (67,5%) случаеви.
- од вкупниот број на проследени импактирани долни трети молари употреба на Rtg методата на опсервација била применета во 40 (67,5%) случаеви.

Воспоставената корелација помеѓу вредностите на овој параметар добиени со употреба на КТ и Rtg покажа слагање на наодите т.е. не постои статистичка значајност.

- од вкупниот број на импактирани долни трети молари третирани со методата на опсервација (КТ и Rtg) во 27 (67,5%) случаеви е констатирана континуирана ерупција по временски период од 6 месеци.
- од вкупниот број на импактирани долни трети молари третирани со методата на опсервација (КТ и Rtg) во 24 (60,0 %) случаеви е констатирана континуирана ерупција по временски период од 12 месеци.

Добиениот резултат во рамките на нашето истражување ја потврдува тераписката оправданост на опсервационата метода, чија пак имплементација е директно условена од возраста на пациентот и положбата на импактираниот долен трет молар. Истиот се совпаѓа со наодите на Peterson LJ., Andreasen JO., Venta I., Shiller WR. и др.

Анализирајќи ја положбата на импактираниот долен трет молар и конечниот статус по опсервационен временски период од 6 т.е. 12 месеци, резултатите од спроведената студија го покажаа следното:

- однос на импактираниот долен трет молар со ramus mandibullae и конечниот статус по 6 месеци.

Воспоставената корелација помеѓу вредностите на овие параметри добиени со употреба на КТ и Rtg се карактеризира со висока статистичка значајност, со што се потврдува констатацијата за изразитата меѓусебна зависност на овие два параметри (Таб 13).

- однос на импактираниот долен трет молар со ramus mandibullae и конечниот статус по 12 месеци.

Воспоставената корелација помеѓу вредностите на овие параметри добиени со употреба на КТ и Rtg се карактеризира со висока статистичка значајност т.е. помеѓу нив постои изразита меѓусебна зависност(Таб 13а).

- вертикална положба на импактираниот долен трет молар и неговиот статус по 6 месеци.

Воспоставената корелација помеѓу вредностите на овие параметри добиени со употреба на КТ и Rtg се карактеризира со статистичка значајност т.е. помеѓу нив постои изразита меѓусебна зависност (Таб 14)

- вертикална положба на импактираниот долен трет молар и неговиот статус по 12 месеци.

Воспоставената корелација помеѓу вредностите на овие параметри добиени со употреба на КТ и Rtg се карактеризира со висока статистичка значајност, со што се потврдува констатацијата за изразитата меѓусебна зависност на овие два параметри (Таб 14а).

Добиениот резултат во рамките на нашето истражување ја потврдува општо прифатената констатација дека изборот на адекватна тераписка опција е условен пред се од положбата на импактираниот долен трет молар, и истиот се совпаѓа со наодите презентирани од страна на Archer HW., Thoma JH., Peterson LJ., Јојиќ Б., Перовиќ Ј. и др.

Во склоп на опсервацијата како општа тераписка категорија во одреден број на случаеви е инкорпорирана и можноста да долниот трет молар претставува замена т.е. дополнување на првиот или вториот долен молар. Како резултат на нагласена емајлова хипоплазија , длабоки кариозни лезии, периодонтални заболувања и ерупциони пореметувања понекогаш се наметнува потреба да првиот или вториот мандибуларен молар биде отстранет. Во тие случаеви третиот молар доколку е присутен може да се смета како можност за нивна замена т.е. допуна.

Генералниот принцип на замена на првиот или вториот молар со третиот молар се базира на фактот дека екстракцијата или агенезата на забите антериорно поставени во однос на третиот молар доведува до мезиално усмерена (насочена) ерупција на третиот молар. Овој ерупционен ефект е толку карактеристичен што екстракцијата на забите антериорно од третиот молар може да го редуцира или уште подобро

елиминира ризикот од настанување на трето моларната импакција. Од тие причини третиот молар треба да биде инкорпориран во терапиското планирање кога антериорните заби треба да бидат отстранети. Замената на мандибуларниот втор молар со третиот молар е по непредвидлива постапка (во однос на истата во максилата) и понекогаш се наметнува потреба од дополнително ортодонтско корегирање на положбата на третиот молар.

Резултатите од трето моларната замена се проследуваат во однос на три параметри: 1) оклузален контакт со антагонистот; 2) мезиален контакт со вториот молар и 3) инклинација на аксијалната оска на третиот молар

Инклинацијата на аксијалната оска на третиот молар претставува субјективен параметар бидејќи не постојат дефинитивни вредности во однос на оптималната инклинација. Контактот со антагонистот а во иста мера и со првиот молар претставува многу по есенцијален фактор . Оклузалниот контакт се воспоставува во скоро сите случаеви, за разлика од тоа проксималниот контакт е многу по непредвидлив.

Планирање на екстракција на вториот долен молар

Временскиот период на замена на вториот долен молар со третиот молар во релација со неговиот развој е особено значаен бидејќи ова може да влијае на неговиот конечен ерупционен статус. Неколку фактори се идентифицирани како релевантни прогностички фактори за оптимална замена на вториот со третиот молар:

1) минерализацијата на коронката на третиот молар треба да биде комплетна , а развојот на корените се уште не започнат:
2) аксијалната инклинација на третиот молар не треба да надминува 30^0 во однос на оклузалната рамнина, или аксијалната инклинација на третиот молар треба да биде помеѓу 15^0 и 30^0 во однос на аксијалната инклинација на првиот молар и
3) мандибуларниот трет молар треба да биде во многу близок однос со корените од вториот молар за да се осигура

адекватно мезиално поместување на третиот молар во фазата на неговата ерупција

Сепак мандибуларниот трет молар може понекогаш од непознати причини да завземе неправилна ерупциона патека и да стане импактиран.

Планирање на екстракција на првиот долен молар

Во услови кога се планира екстракција на првиот долен молар се применуваат истите критериуми како и при екстракција на долнот втор молар. Комплетната минерализација на коронката на вториот молар е на возраст помеѓу 7-та и 10-тата година. Тоа значи дека постои реален квантум на растење према напред и е осигурана подобра прогноза за позицијата на заменетиот заб. Дополнителен поволен момент е и фактот дека инклинацијата на вториот молар е многу повеќе еднообразна (уедначена) во однос на инклинацијата на третиот молар. На тој начин конечната позиција на вториот и третиот молар може да биде многу по сигурно предвидена. Доколку третиот молар се користи како замена за вториот молар конечниот оклузален и функционален статус може да биде нарушен од пренагласената ерупција на забот антагонист од причина што времето на ерупција на третиот молар може да биде долго и е да трае 3 - 8 години. За време на овој ерупционен период најважно е да се спречи оваа пренагласена ерупција на забот антагонист со употеба на жичан или акрилатен сплинт (навечер).

Како заклучок може да се констатира дека долниот трет молар е корисен заб како замена на вториот и првиот долен молар доколку истите се со лоша прогноза. Конечната позиција на третиот молар е до одреден степен непредвидлива, но истата може во најголем број на случаевите да биде ортодонски корегирана.

2) CORTICOTOMIA / експонирање на импактираниот заб /

Во услови кога спроведената прогностичка постапка укажува на реална можност дека импактираниот долен трет молар ќе еруптира (и притоа ќе воспостави правилни оклузиони односи со своите антагонисти) но истиот е попречен поради присуство на одредена бариера , кортикотомијата претставува правилна тераписка опција. Присутната бариера е од различна природа поточно истата може да потекнува од фоликулот, од склеротична коска, хипертрофично меко ткиво , одонтом и др. Во одредени случаеви се наметнува потреба да кортикотомијата биде потпомогната и со едно ортодонтско водење на забот до неговото правилно сместување во забниот низ.

Доколку долниот втор молар е отсутен во забниот низ, а притоа третиот молар е блокиран во однос на својата ерупција, исто така треба сериозно да се размислува за кортикотомијата како валидна тераписка опција.

Обидите да се спаси импактираниот мандибуларен трет молар по пат на негово разоткривање и последователна ерупција се многу ретки. Пред се од причина што мандибуларните трети молари се обично импактирани поради недостаток на простор во кој треба да еруптираат, а исто така и формата на коронката и коренската конфигурација се често пати анатомски неприфатливи за заб кој треба да се вклучи во здравиот дентален лак. Коскената анатомија во ретромоларниот триангуларен простор кај особи кои го имаат сочувано комплетниот дентален лак го усмерува (насочува) мандибуларниот трет молар во една " неодржлива позиција.

Комплетно еруптираниот трет молар може да биде делумно препокриен со меко ткиво како резултат на екстензија на ретромоларното перниче. Присуството на ова препокривачко меко ткиво создава услови за појава на компликации од инфламаторен карактер како резултат на траума на истото при актот на мастикација од страна на антагонистите и неможност за одржување на адекватна хигиена во овој дел од забниот низ. Исто така присутниот дистален гингивален или

коскен џеб може да претставува влезна врата за настанувањето и манифестирањето на овие инфламаторни состојби. Во услови кога третиот молар треба да биде сочуван ова препокривачко меко ткиво се отстранува по пат на operculectomy-ја. Предуслов за изведување на оваа постапка е присуството на припојна гингива на периферијата на третиот молар и топографија која овозможува спроведување на правилна орална хигиена во овој регион.

Во однос на operculectomy-јата како тераписка постапка резултатите од спроведената студија го покажаа следното:

- од вкупниот број на опсервационо проследени импактирани долни трети молари со употреба на КТ и Rtg operculectomy - јата е применета во 12 (30 %) случаеви, со наполно задоволителен резултат т.е. по опсервационен период од 6-12 месеци е констатирана континуирана ерупција на импактираниот долен трет молар. Овој резултат ја потврдува тераписката оправданост на оваа тераписка опција.

5) ТРАНСПЛАНТАЦИЈА

Трансплантацијата (автотрансплантација) на импактираниот мандибуларен трет молар во било кој дел од мандибуларниот гребен претставува успешна тераписка постапка доколку базичните критериуми во однос на истата се задоволени. Морфолошките варијации во однос на формата на коронката кај долните трети молари овозможуваат нивна трансплантација во моларната регија, премоларната па дури и во канинската регија што се зависи од анатомо-морфолошките карактеристики на коронката и коренскиот комплекс.

Некомплетно формираните мандибуларни трети молари можат да бидат успешно трансплантирани во моларната антериорна регија, и да заменат длабоко деструирани заби, фрактурирани заби и заби со пулпини и периодонтални заболувања. Општо е прифатена констатацијата дека оптимален период за трансплантација на долните трети молари е периодот кога се формирани 3/4 од коренот. Во понатамошните фази на понапредната матурација на коренскиот комплекс трансплантацијата е пропратена и со можност за појава на одредени развојни пореметувања на коренскиот комплекс, додека пак во покасните развојни фази истата е поврзана и со отсуство на пулпина ревваскуларизација и коренска ресорпција. Но сепак и долните трети молари со комплетно формиран коренски комплекс можат да бидат автотрансплантирани со предвидливо високо ниво на успешност.

Во услови кога првиот молар е изгубен во период помеѓу 13-тата и 16-тата година од животот кореновиот развој на третиот молар покажува бројни варијации, кај различни пациенти, од само почетна фаза па скоро до комплетно формиран коренски комплекс. Најдобри услови за трансплантација на импактираниот долен трет молар постојат кога истата е реализирана при некомплетно формиран коренски комплекс и кога рентгенолошката евалуација покажува нематуриран и отворен апекс. Поточно кажано идеален момент е оној кога кореновиот развој се наоѓа помеѓу 80 и 90% од комплетната коренова должина, меѓутоа забот мора сеуште да ја има ембрионалната капа со некомплетен развој на

алексот. Минимално трансплантираниот заб мора да покажува рентгенолошки верифицирана состојба на коренов развој во должина од 3 или повеќе милиметри по бифуркационата зона. Должината на кореновиот развој на трансплантираниот заб зависи од време траењето на трансплантационата постапка.

4) ОТСТРАНУВАЊЕ НА ИМПАКТИРАН МАНДИБУЛАРЕН ТРЕТ МОЛАР

Импактираниот мандибуларен трет молар може да доведе до појава на многубројни патолошки состојби, со различен степен на сериозност, доколку истиот го задржи својот нееруптиран статус. Тоа не значи дека секој импактиран трет молар може навистина да предизвика проблем со клиничка значајност, меѓутоа секој од нив има таков потенцијал. Од тука произлегува и важноста на прашањето во однос на индикациите за екстракција на импактираните долни трети молари. Овие индикации треба од јасни и очигледни причини да се базираат на целта за постигнување на оптимална орална здраствена состојба во трето моларниот мандибуларен регион. На тој начин тераписката одлука мора да поаѓа од дефинитивната калкулација на ризикот од настанување на одредени значајни трето моларни компликации (перикоронитис, оштетување на вториот молар, фоликуларни цистични формации, тумори и др.) како и земање во предвид на економската евалуација на тераписките алтернативни решенија.

Најголем дел од општо прифатените индикации за екстракција на импактираниот долен трет молар се базираат на обемно клиничко искуство и клинички студии, но сепак дефинитивната анализа на овој особено важен проблем за жал недостасува. Причина за ваквата неповолна ситуација е најверојатно ограниченият број на студии кои се однесуваат на долго - временскиот ефект на неспроведување на терапија на импактираните трети молари. Оваа неповолна ситуација резултира со сериозна конфузија во однос на индикациите за екстракција на третите молари, па во тој контекст во литературата се присутни размислувања дека сите трети молари треба да бидат отстранети (што е можно побрзо) доколку е евидентно дека тие не се во позиција да еруптираат нормално, но и размислувања дека само оние трети молари кои имаат голема веројатност да развијат одредени патолошки состојби треба да бидат отстранети. Едно е јасно (а со тоа се согласни сите) дека секој импактиран трет молар кој предизвикал јасна и евидентна патологија (инфекција, деструктивни промени на соседен

деструктивни промени во коската, цисти, туморозни формации идр.) треба да се екстрахира. Проблемот останува и понатаму присутен во однос на профилактичкото отстранување на нееруптираните или парцијално еруптирани асимптоматски трети молари. Како таков тој претставува мотив за идни пообемни клинички студии.

Невозможно е да врз основа на присутното знаење се направи реална анализа за вредноста на екстракцијата наспроти " не " екстракција на долните трети молари, а исто така не постои можност да се направи научно ориентиран тераписки план базиран на познавањето на природниот развој на импактираните наспроти не-импактираните долни трети молари. Од тие причини секој пациент мора да се проследи индивидуално како во однос на веројатноста за успешна ерупција така и во однос на ризикот од можни компликации.

Според Јојиќ Б. со сор. (50) независно од можните подоцнежни компликации не треба да се пристапи кон профилактичко отстранување на импактираните заби кога се во фаза на забни зачетоци од следните причини:

а) вадењето на длабоко поставените забни зачетоци е тешко и претставува сериозна траума за пациентот;

б) доста често првиот долен молар се отстранува пред никнењето на долниот умник со што се создаваат можности за нормално поставување на долниот умник во забниот низ и

в) таквиот заб во одреден број на случаеви може подоцна успешно да се искористи за ретенција на протетските изработки.

За разлика од нив Аксиќ М. со сор. (1) поаѓајќи од констатацијата дека долните трети молари за време на ерупцијата може да дадат сериозни на еден коректно воден ортодонтски третман, сметаат дека со методата на жермектомија може успешно да се спречи негативното влијание од долните трети молари, односно според нив оваа метода е корисна како во превентивни така и во куративни цели во ортодонтскиот третман. Во прилог на оваа констатација се и податоците презентирани од Гвозденовиќ В. со сор. (38).

Според Перовиќ Ј. и Јојиќ Б. (67) изборот на адекватната тераписка постапка зависи првенствено од клиничката слика и

рентгенолошкиот наод. Сличен став имаат и Кеслер Б., Лучки Н. и Соколовиќ М. (53) кои посочуваат неколку компоненти битни при изборот на тераписката постапка: длабочина на џебот, можност за фокална инфекција од присутниот џеб, положба на забот и соодносот со соседните заби, недостаток на простор, присуство и состојба на соседните заби (долни молари), присутни кариозни лезии на долниот трет молар, возраста на пациентот и неговата согласност и спремност за соработка.

Во однос на индикациите за отстранување на импактираните долни трети молари Andreasen JO. (3) во својот труд се повикува на сознанијата од повеќе автори :

- Nordenram A., Lysell L. презентираат податок дека 58 - 62% од третите молари се отстрануваат поради присутен перикоронитис, за разлика од тоа 38 - 42% се екстрахираат од профилактички ортодонтски или протетски причини. Истите автори сметаат дека овој проблем е особено чест во возрасната група од 19-23год., но истиот се појавува како главна индикација за екстракција и во останатите возрасни групи. Мандибуларните трети молари со присутен перикоронитис претставуваат дентални фокусни жаришта и како такви се апсолутна индикација за отстранување кај сите пациенти независно од нивниот општ здравствен статус. Потребата од нивно отстранување е особено акцентирана кај пациенти со планирана трансплантација на органи, вградување на вештачки срцеви залистоци, примена на имуносупресивни средства, цитостатици, зрачна терапија (при орален канцер) и др.
- импактираните долни трети молари многу често се доведуваат во релација со антериорната мандибуларна тескоба, и според Goldberg M.H. et al. значаен број на мандибуларни трети молари се отстрануваат пред започнувањето на ортодонтскиот третман или за време на ретенциониот период. Теоријата за влијанието на мандибуларните трети молари врз антериорната мандибуларна тескоба е подржана од бројни автори (Schwarze CW., Bergstrom K., Vego L., Shenaman JR.,), но и оспорувана од

други автори (Lindqvist B., Thilander B., Southhard TE.). Според вторите отстранувањето на мандибуларните трети молари со цел да се превенира или ублажи неправилниот распоред на мандибуларните инцизиви не е оправдано, и само во случаеви каде се наметнува потреба од дистализација на првиот и вториот мандибуларен молар хируршкото отстранување на третите молари е индицирано од ортодонтски причини.

- ресорпцијата на коренот на долниот втор молар како резултат на присуството на импактираниот долен трет молар претставува индикација за нивно отстранување. Според Eliasson S., Stanley HR., Kahl B. и др. инциденцата на манифестација на оваа ресорпција се движи во граници од 2% до 9%.
- трето моларниот регион заедно со регионот на канините и processus condyloideus претставуваат " слаби " зони на мандибулата и како такви претставуваат предилекциони места за настанување на вилични фрактури. Reitzik M. врз основа на спроведена експериментална студија на мајмуни укажува дека нееруптираните трети молари значајно го ослабнуваат регионот во споредба со еруптираните трети молари. Ефектот на ваквото ослабнување според Couly G. претставува објаснување за зачестеноста на мандибуларните фрактури во регионот на импактираните трети молари. Од тие причини кај пациенти кои се занимаваат со контактни спортови, борачки вештини и др. потребно е отстранување на нивните импактирани трети молари со цел да се превенира т.е. редуцира ризикот од настанување на вилична фрактура во трето моларниот регион за време на натпреварите.
- фоликуларниот сакус одговорен за формирањето на коронката на импактираниот долен трет молар може да се подвргне на цистична дегенерација и консеквентно да дојде до формирање на дентогена циста. Фоликуларниот сакус може исто така да премине и во одонтоген тумор. Овие состојби претставуваат индикација за отстранување на асимптоматските импактирани долни трети молари. Dachi SF., Nordenram A., Eliasson S. и др.

сметаат дека фоликуларните цисти во трето моларната регија се јавуваат со фреквенција која се движи во граници од 2% - 6%. Мандибуларниот трето моларен регион и регионот на канините претставуваат предилекциони места за појава и на примордијални кератоцисти кои потекнуваат од остатоците на денталната ламина.

- Carl W., Laskin DM., Huang H. укажуваат на потребата за отстранување на импактираните долни трети молари во обеззабени вилични гребени пред изработката на протетската надокнада. Оправданоста на оваа протетска индикација за екстракција на овие заби се базира на фактот дека компресијата на мукозата помеѓу коронката од импактираниот заб и протезата може да предизвика јака болка, појава на компресиона некроза на препокривачката гингива, експонирање на импактираниот заб и последователна појава на инфекција.
- во услови кога е планирана ортогнатска хируршка терапија поточно Le Fort I - остеотомоја или сагитална " split " остеотомија претхируршкото отстранување на импактираните долни трети молари претставува неопходно потребна постапка. Идеален период за нивно отстранување е 6 - 12 месеци пред планираната ортогнатска хируршка постапка.

Според Archer HW. (4) индикации за екстракција на импактираните долни трети молари се :

- превенција на инфекции кои пролонгираат (pericoronitis),
- развој на фоликуларна патологија (одонтогени цисти, неоплазми),
- возраст до 18 год. (идеален период) откако се формирани 1/3 или 2/3 од корените;
- присутност на инфекции (фокус или целулитис),
- присутност на пропратна одонтогена патологија;
- во склоп на спроведена ортодонтска или протетска терапија и општо пред нагласена минерализација на виличната коска т.е пред возраст од 26 години.

Во мал број на случаеви импактираниот долен трет молар (кој не покажува ни клинички ни рентгенолошки патолошки знаци) се доведува во релација со присутна нејасна , необјаснива вилична болка локализирана во трето моларниот регион. Отстранувањето на импактираниот заб често резултира со повлекување на оваа болка. Според Lysell L., Nordenram A., Stanley HR. и др. приближно 1% - 2% од импактираните долни трети молари се отстрануваат од оваа причина.

Tulloch JF., Antczak AA., Wilkes JW. (89) ја презентираат следната шема во однос на изборот на тераписката постапка при третманот на импактираните и полуимпактирани долни трети молари:

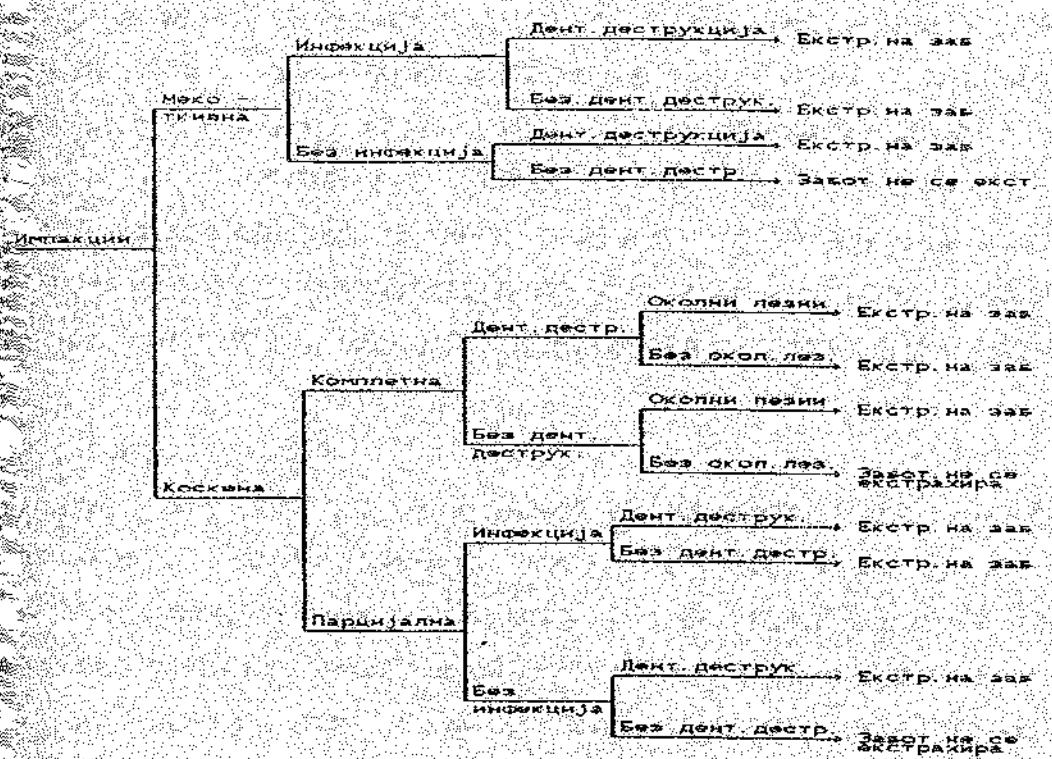

Донесувањето на терапискиот план за отстранување на импактираниот долен трет молар во себе ги содржи следните елементи: анамнеза (историја) за претходни и присутни инфламаторни епизоди или други патолошки состојби, клиничка и рентгенолошка анализа на положбата на третиот молар во релација со соседни значајни анатомски структури и направена прогностичка постапка т.е. постапка на ерупционо предвидување. Дефинитивниот тераписки избор (екстракција на долниот трет молар или пак негова опсервација) е во директна релација и со возраста на пациентот.

Возраст 9 - 10 год.

Профилактичкото отстранување на долниот трет молар на оваа возраст е можно и истото претставува едноставна интервенција со нагласена психолошка компонента во однос на младиот пациент. На оваа возраст е сеуште многу рано да се детерминира корисноста на долниот трет молар во идната перманентна дентиција. Иако отстранувањето на забната клица на третиот молар која е во фаза на развиток може да биде изведено со минимален хируршки морбидитет сепак генерален консенсус е дека истото не претставува мудра постапка.

Возраст 10 - 13год.

На оваа возраст премоларната аплазија може да биде дефинитивно дијагностицирана. Контролираното придвижување на моларниот сегмент према нанапред (мезиализација) постигнато со иницијално брусење, хемисекција и конечно екстракција на млечниот молар доведува до поместување на првиот и вториот долен молар без ривно инклинирање. На овој начин се создаваат максимални услови за гарантирана комплетна успешна ерупција на долниот трет молар.

Возраст 12 - 14год.

Оваа возраст е поврзана со често пати присутната потреба за отстранување на мандибуларниот втор молар како резултат на ерупциони пореметувања, малформации на коронката и присутни пулпини и периодонтални патолошки состојби. Во вакви услови

екстракцијата на вториот молар следена со спонтана антериорна ерупција на третиот молар претставува адекватна солуција. Во тој контекст детерминирањето на адекватниот временски интервал за изведувањето на оваа постапка (екстракција на вториот молар) е од особена важност со единствена цел да се осигура оптимален оклузален и проксимален контакт а во иста мера и оптимална инклинација на третиот молар. Со цел да се овозможат идеални услови за адекватна ерупција на долниот трет молар по отстранувањето на долниот втор молар несомнено пресудно значење има степенот (фазата) на развој на третиот молар. Поточно кажано доколку екстракцијата на вториот молар се изведе пред да е формирана 1/4 од коренот на третиот молар постои ризик од антериорна ротација на клицата на третиот молар, а пак после оваа фаза од кореновиот развој истата доведува до исправување на клицата на третиот молар. Според Tait R.V. кого го сретнуваме во трудот на Andreasen JO. (3) со секој mm. движење нанапред клицата на третиот молар може да се исправува за 3 ° . Изолираната екстракција на мандибуларниот втор молар може да доведе до екструзија на максиларниот втор молар а пак тој од своја страна да го попречи оптималното позиционирање на еруптирачкиот трет молар. Од тие причини во услови на отстранет долен втор молар се наметнува потреба за спречување на екструзијата на горниот втор молар (антагонист).

Возраст 15 - 19год.

Донесувањето на дефинитивната одлука за отстранување на долните трети молари на оваа возраст мора да биде доведена во релација и со можноста за автотрансплантација на истите (формирани 3/4 од коренот или корен целосно формиран со широко отворен апекс). Најчесто користен предел за трето моларна трансплантација е регионот на мандибуларниот прв молар каде малформациите на коронката, кариесот со / без инволвирање на пулпиното ткиво, фрактурата на коронката / коренот или јувенилниот периодонтитис овозможуваат трансплантацијата да претставува реално возможна тераписка опција. Доколку трансплантацијата е изведена во адекватна (прикладна) фаза

од формирањето на кореновиот комплекс на долниот трет молар истата поседува многу добра долговременска прогноза.

Возраст 18 - 21год.

Оваа возраст претставува идеален период во однос на дефинитивниот тераписки избор и истата овозможува ерупциониот статус на третиот молар генерално да биде категоризиран како: импактиран, семи-импактиран и целосно еруптиран. Иако некои промени во положбата на третиот молар се можни за време на следните неколку години, сепак од практични причини ерупциониот статус на оваа возраст може да се разгледува како нешто дефинитивно (непроменливо). Во услови кога долниот трет молар е целосно еруптиран истиот може да биде отстранет поради недостаток на антагонист, кариес, гингивитис или периодонтитис како резултат на компромитирана орална хигиена. Во услови кога долниот трет молар има ерупционен статус на семи-импактиран заб терапија на избор е екстракција на истиот и притоа фаворизирачки елементи при донесувањето на одлуката се: рекурентен перикоронитис и / или маргинално периодонтално коскено пропакање помеѓу вториот и третиот молар. Во услови кога долниот трет молар е импактиран дефинитивниот тераписки избор (опсервација или екстракција) е потежок. Фактори кои го фаворизираат неговото отстранување се: проширен фоликул со или без клинички знаци на инфекција, коренова ресорпција на долниот втор молар, близина со гингивалната пукнатина на вториот молар или иницијален или прогресивен маргинален периодонтитис на вториот молар кој може да го инволвира и импактираниот трет молар.

Возраст 22 - 25год.

Екстракцијата на импактираниот долен трет молар на оваа возраст повлекува со себе можност од појава на одредени пост-екстракциони компликации кои можат да го компромитираат процесот на заздравување и истите го отежнуваат донесувањето на дефинитивниот тераписки план (опсервација или екстракција). Фактори кои ја поткрепуваат оправданоста на екстракцијата на долниот трет молар се:

кариес, перикоронитис, гингивална инфламација и / или маргинално коскено пропаѓање помеѓу вториот и третиот долен молар. Респектирајќи ја маргиналната периодонтална состојба особен акцент треба да се даде на констатацијата дека по 25-тата година од животот репарациониот капацитет на маргиналниот периодонциум е ограничен и во тој контекст односот "cost - benefit " од трето моларната екстракција на оваа возраст мора да биде многу критички евалуиран.

Возраст по 25-тата година

Ризикот од појава на пост-оперативни компликации (алвеолитис, неуролошки сензитивни аберации и др.) значајно се зголемува по 25 - тата година од животот. Исто така регенеративните способности на организмот се намалени и често пати е компромитиран и општиот здравствен статус.Од тие причини се наметнува потреба од особено внимателна и темелна анализа на односот " cost - benefit " од трето моларната екстракција на оваа возраст.

Атрауматското отстранување на импактираниот долен трет молар без никакво или минимално инволвирање на соседните анатомо-морфолошки структури како и создавање на услови за ненарушено опоравување (заздравување)на алвеолата претставува оптимална и крајна тераписка цел. Постигнувањето на таквата цел мора да се базира на тро-димензионален концепт за морфологијата и положбата на долниот трет молар а во иста мера и неговиот сооднос со соседните анатомо-морфолошки структури. Базирајќи се на овие информации рационалниот тераписки план може да биде концепиран и истиот обично ќе прави возможно постигнувањето на оптималната и крајна тераписка цел.

Положбата на третиот молар во виличната коска претставува клучна точка во хируршкото планирање, и истата е во одредени случаеви поважна отколку соодносот на третиот со вториот долен молар. Сообносот на corpus mandibulae со ramus mandibulae е често пати најзначајниот хируршко-анатомски момент кој се зема во предвид при

планирањето на хируршкиот пристап до третиот молар. Доколку спојот на рамусот со корпусот на мандибулата го елиминира ретромоларниот триангуларен простор тогаш се редуцира хируршката приступачност и можно иницира близок анатомски сооднос со лингвалниот нерв. Ако пак истиот спој обезбедува адекватен антеро-постериорен простор за акомодација на можната ерупција на правилно поставениот трет молар, тогаш постои максимална хируршка приступачност при вадењето на импактираниот трет молар.

Од аспект на хируршката анатомија особено важни структури при отстранувањето на долниот трет молар се: коскеното ткиво кое го опкружува третиот молар (букално,лингвално и дистално), периодонциумот на дисталната страна од долниот втор молар, неуроваскуларната содржина во мандибуларниот канал, лингвалниот нерв и мускули кои го опкружуваат трето моларниот регион.

Долниот трет молар во најголем број од своите импакциони локализации е покриен со значајно повеќе коска од букалната одколку од лингвалната страна. Лингвалната коска претставува многу често тенок кортикален слој со дебелина од 1mm. Обидите да се отстрани фрактурираниот апекс можат затоа понекогаш од невнимание да доведат до поместување на апексот низ тенката лингвална коска во субмандибуларниот простор. Интерденталниот коскен септум помеѓу долниот втор и трет молар може да биде минимален па дури и да недостасува. Букалната коска е доминантна во пределот на надворешната коса ивица, во пределот на инсерцијата на m. buccinator, и антериорниот дел на ramus ascedens. Во почетните фази од развојот на третиот молар латералниот пристап низ антериорниот дел на ramus ascedens претставува реална алтернативна хируршка насока на отстранување на клицата на третиот молар.

Во најголем број на случаеви мандибуларниот канал е поставен апикално и малку букално во однос на коренитe на долниот трет молар. Но можни се и сите други варијанти на меѓусебен сооднос, а во ретки случаеви неуроваскуларниот сноп може да биде поделен на две или повеќе гранки. Тргнувајќи од неговиот почеток т.е. од foramen mandibulae каналот и неговата содржина се опкружени со тенок коскен слој кој има

конфигурација слична со lamina dura, и истиот е во најголем број на случаеви рентгенолошки препознатлив. Во случаеви кога постои директен контакт помеѓу коренитe од третиот молар и неуроваскуларната содржина на каналот lamina dura може да биде парцијално или тотално отсутна. N.alveolaris inferior и истоимените крвни садови како комбинирана неуроваскуларна структура обично се сместени во вистинскиот коскен канал. Неуроваскуларните гранки од каналот до дентицијата доспеваат или преку рентгенолошки јасни мали кортикални коскени каналчиња или како мекоткивни структури без јасни коскени канали. Можно е и присуство на мултипни гранки од неуроваскуларниот сноп наместо единечна комбинирана структура. При вакви комбинации можно е присуство на неколку поединечни коскени каналчиња или пак незабележливи канали кои ги пренесуваат неуроваскуларните структури до поедини морфолошки групи на заби, до поединечни заби и до foramen mentale. Рентгенолошкото детерминирање на реалниот сооднос помеѓу долниот трет молар и мандибуларниот канал претставува особено важен дел при концепирањето на терапискиот план.

Во трето моларниот регион лингвалниот нерв обично е во многу близок контакт со лингвалниот дел од гребенот на третиот молар. Лингвалниот нерв може да биде поставен под или во мукозата латерално до местото на локализација на долниот трет молар, близу до гребенот во абнормална супериорна позиција. Според Kisselbach J.E. et Chamberlain J.G. кои ги сретнуваме во трудот на Alling ChC. (2) лингвалниот нерв може да биде локализиран на коскениот гребен, но и незначително супериорно во однос на истиот, како и медиално во однос на мандибуларниот трето моларен регион само 1 - 2 mm. кон медиалната линија во лингвалното меко ткиво. При оваа локализација лингвалниот нерв во многу ретки случаеви може да биде изложен на повреда при подигање на мукопериосталното ламбо, но можност за негово трауматизирање има во текот на преостанатите етапи од хируршкото отстранување на импактираниот долен трет молар. Во трудот на Andreasen JO. (3) се презентирани податоци од страна на Mozsary P.G. et Middleton R.A. според кои лингвалниот нерв обично е поставен 0,6 mm. (во граници од 0-3mm.)

медиално во однос на мандибулата и околу 2,3mm. под алвеоларниот гребен (limbus alveolaris) во фронтална рамнина со варијации во граници од 7mm. под до 2mm. над нивото на коскениот гребен. Положбата на лингвалниот нерв во однос на мандибуларниот трето моларен регион варира во зависност и од спојот на телото на мандибулата со рамусот на мандибулата. Во класификацијата презентирана од Pell & Gregory во случаеви на Класа I спојот на телото и рамусот на мандибулата е таков да обезбедува адекватен простор за можна ерупција на третиот молар доколку истиот е во прикладна позиција. Кај Класа III сообносот на телото и рамусот е таков да рамусот директно се издигнува постериорно од вториот молар и на тој начин не се обезбедува доволен простор за ерупција на третиот молар бидејќи истиот е сместен во самиот рамус. Лингвалниот нерв е релативно повисоко и подирктно поврзан со мекото ткиво во непосредното соседство на мандибулата, па од тие причини поголем ризик за трауматизирање на нервот постои при хируршки интервенции изведени кај Класа III и Класа II отколку кај Класа I.

Мускули кои го опкружуваат трето моларниот регион се: антериорно - m.buccinator и m. mylohyoideus, дистално - m. temporalis кој се припојува латеро-супериорно и дистално до трето моларниот регион и m. maseter и m. pterygoideus medialis кои се наоѓаат латерално и медиално од ramus mandibulae.

Инсерцијата на m. buccinator во пределот на linea oblique externa понекогаш треба да се одвои (пресече) со цел да се овозможи отстранување на длабоко импактирани комплетно развиени трети молари или отстранување на нивните забни клициии. Ова со себе повлекува можност од појава на понагласени постоперативни компликации од типот на болка, оток и тризмус.

Инсерцијата на m. mylohyoideus делумно се одвојува при употребата на лингвалниот пристап за отстранување на импактираните долни трети молари. Ваквото одвојување доведува до повремени проблеми при актот на голтање, а исто така и до можност за пропагација на евентуално настанатата пост-оперативна инфекција во сублингвалниот или субмандибуларниот простор.

Во услови кога мандибуларниот гребен не е добро развиен букалниот пристап до трето моларната регија значи и инволвирање на дајнискиот дел од m. temporalis, а се со единствена цел да се овозможи отстранување на букалната и дисталната коска која го препокрива долниот трет молар.

M. maseter ретко е директно инволвиран при отстранувањето на долниот трет молар доколку инсерцијата на m. buccinator е раздвоена. Во тој случај едемот во регионот може да доведе до појава на оток и тризмус како резултат на секундарно вовлекување на овој мускул. Исто така пост-оперативната инфекција може да пропагира и да добие субмасетерична локализација.

M. pterygoideus medialis исто така обично не е инволвиран дури и во услови кога се користи лингвален пристап за отстранување на импактираниот долен трет молар. Меѓутоа пост-оперативниот едем кој се развива при користење на оваа техника може да резултира со тризмус како резултат на секундарно вовлекување на овој мускул. Исто така пост-оперативната инфекција може лесно да се прошири околу антериорната граница на m. pterygoideus medialis, по должина на латералната страна (површина) на m. constrictor pharyngeus и на тој начин да го зафати и фарингеалниот простор.

Покрај горе споменатите анатомски структури важни од хируршки аспект, при отстранувањето на импактираниот долен трет молар исто така особено внимание треба да биде насочено и кон неколку нервни и васкуларни структури кои можат да бидат инволвирани за време на самата хируршка интервенција. Тука спаѓаат пред се : n. alveolaris inferior кој може да биде изложен на повреда за време на хируршкото отстранување на забот особено во услови кога постои близок сооднос помеѓу мандибуларниот канал и корените на долниот трет молар; n.mylohyoideus кој може да биде повреден особено при користење на лингвален пристап за отстранување на импактираниот долен трет молар и конечно n.buccalis чии гранки можат да бидат повредени како резултат на премногу латерално поставен постериорен дел на инцизијата т.е. на формираното мукопериостално ламбо.

Од васкуларните структури особено важни се: a. alveolaris inferior која може да биде раскината за време на ретракцијата (екартирање) на мукопериосталното ламбо што резултира со појава на интензивна хеморагија, а исто така навлегувањето во мандибуларниот канал со инструмент или втиснување (уфрлање) на дел од коренот на долниот трет молар во каналот доведува до повреда на артеријата или многу почесто на истоимената вена што повлекува со себе појава на профузно крварење во тој простор и a. lingvalis која може во ретки случаеви да биде повредена особено при акцидентално навлегување со инструмент во подот на оралната празнина лингвално од трето моларната регија.

Преоперативната клиничка и рентгенолошка евалуација на импактираниот долен трет молар несомнено е есенциално важен и критичен чекор во хируршката постапка на отстранување на истиот. Притоа вниманието се насочува кон повеќе фактори чија варијабилност може хируршката постапка да ја направат повеќе или помалку тешка. Различни класификациони системи се концепирани со една единствена цел да помогнат при детерминирањето на степенот на тежина на самата хируршка постапка. Од нив три се најчесто применувани: 1) ангулација на импактираниот долен трет молар, 2) сооднос на импактираниот заб со margo anterior ramus mandibulae и 3) вертикалното ниво (длабочина) на импактираниот заб и типот на ткивото што го препокрива истиот.

Според Peterson LJ. (68) мезио-ангуларните импакции на кои отпаѓа приближно 45% од сите импактирани долни трети молари се најмалку тешки за хируршко отстранување; вертикалните импакции застапени со 40% и хоризонталните со 10% се средно тешки, додека пак дисто-ангуларните импакции со застапеност од 5% се најтешки за хируршко отстранување.

Соодносот на импактираниот заб со margo anterior ramus mandibulae е резултат на големината на просторот достапен за ерупција на забот, а во иста мера достапен и за негова екстракција. Генерално прифатена и потврдена констатација е дека доколку должината т.е.големината на алвеоларниот гребен антериорно во однос на margo anterior ramus mandibulae е доволана да овозможи ерупција на забот тогаш екстракцијата на истиот претставува помалку тешка интервенција.

Наспроти ова, во услови кога просторните можности се редуцирани т.е. забот е вкопан во самиот рамус неговото отстранување претставува многу потешка хируршка интервенција. При детерминирањето на степенот на тежина на хируршката интервенција исто така треба големо внимание да му се посвети и на нивото на вертикална поставеност на забот т.е. длабочината на импакцијата како и на коскеното и мекото ткиво кое го препокрива импактираниот заб. Според Larsen PE. чии сознанија се презентирани во трудот на Peterson LJ. (68) од трите горе споменати класификациони системи последниот т.е. длабочината на импакцијата и типот на препокривачко ткиво е најмногу предвидлив во детерминирањето на време траењето на хируршката интервенција, додека пак преостанатите два имаат помало влијание на време траењето на хируршката интервенција. Треба да се напомене дека и други фактори влијаат на тежината на хируршката интервенција како што се: анатомо-морфолошките карактеристики на кореновиот комплекс на долниот трет молар, големината на фоликуларниот сакус околу круната на забот (голем фоликуларен сакус - поголема приступачност кон забот - помалку тешка интервенција) и возраста на пациентот. Возраста на пациентот претставува многу важен фактор и во тој контекст треба да се потенцира констатацијата дека отстранувањето на импактираниот долен трет молар на возраст пред 20 год. на пациентот скоро секогаш претставува полесна интервенција, од причина што кореновиот комплекс на долниот трет молар е сеуште некомплетно формиран и како таков е оддалечен од мандибуларниот канал и неговата неуроваскуларна содржина, егзистира поголем перикоронарен простор формиран од забниот фоликул и истиот овозможува дополнителна приступачност за екстракција на забот без пообемна остеотомија и конечно нормалната еластичност на околното коскено ткиво повлекува со себе потреба од помала (пооскудна) остеотомија.

Правилното отстранувањето на импактираниот долен трет молар претставува интервенција која се темели на теориска база (истата инкорпорира во себе сериозно познавање на анатомија, физиолигија, фармакологија, патологија и хирургија) и мануелна вештина. Самата постапка содржи во себе повеќе елементи т.е. повеќе етапти:

формирање на мукопериостално ламбо, отстранување на коскено ткиво (остеотомија), екстракција на забот, тоалета на раната и затварање на раната (сутурирање).

Иницијален чекор во отстранувањето на импактираниот долен трет молар е формирањето на мукопериосталното ламбо со адекватен облик е адекватен флап дизајн. Флап дизајнот е важен не само да овозможи оптимална видливост и приступачност до импактираниот заб туку исто така и за последователното заздравување на хируршки создадениот дефект. Со многу објективност кажано користениот флап дизајн понекогаш претставува компромис помеѓу прет и пост-оперативното размислување т.е. анализирање на сите релевантни фактори.

Најважен фактор во дизајнирањето на флапот е положбата на третиот молар и на тој начин планираното коскено отстранување, а во иста мера и планираната сепарациона рамнина при изведувањето на интервенцијата. Флапот мора да биде оформен така да овозможува истиот да биде екартиран на сигурно растојание од зоната на планираната остеотомија и забните гранични површини, овозможувајќи на таков начин добра видливост и хируршка приступачност до регионот на интерес. Исто така флапот треба да биде креиран со респект во однос на важните, критични анатомски структури како што се: дисталниот периодонциум на долниот втор молар, лингвалниот нерв и m.buccinator. Флапот треба да располага со широка база со цел да се обезбеди добро снабдување со крв т.е. добра исхрана на самиот флап и конечно при репозиционирање ивиците на истиот треба да бидат во таква позиција која овозможува да бидат сутурирани без тензија и да лежат на коскена подлога.

Второ моларен сулкусно инцизионен флап -" кратко опфатен флап"

Инцизијата започнува од ramus ascedens, се протега по средината на трето моларниот гребен до дисто-букалната страна на вториот молар и потоа продолжува како сулкусна инцизија до мезио-букалниот агол од вториот молар. Овој флап е особено прикладен за површно (плитко) поставени импактирани заби со нагласена мезијална инклинација.

Второ и прво моларен сулкусно инцизионен флап - " долго опфатен флап "

Овој флап се разликува од претходниот само во однос на екстензијата на сулкусната инцизија т.е. истата се протега до мезио-букалната површина на првиот долен молар. Како резултат на оваа дополнителана екстензија овој флап овозможува многу подобра видливост. Варијанта на овој флап опфаќа "права инцизија " со екстензија дистално до вториот молар. Оваа варијанта може да биде искористена во услови кога трето моларниот гребен е добро развиен и кога третиот молар е повеќе лингвално поставен.

Второ моларен сулкусно инцизионен флап со вестибуларна екстензија - " триангуларен или бајонет флап "

Овој флап користи инцизија слична со второ моларната сулкусна инцизија,но истиот содржи во себе и коса вестибуларна екстензија која се прави во сулкусниот регион. Оваа екстензија треба да биде ангулирана према нанапред со цел да го олесни сутурирањето и да овозможи оптимално крвно снабдување (исхрана) до антериорниот дел од флапот. Ваквиот флап нуди одлична букална видливост.

Второ моларен парамаргинален флап со вестибуларна екстензија "L" флап

Овој флап претставува варијанта на претходно споменатиот флап и во себе содржи инцизија направена на растојание од неколку милиметри (mm.) подалеку од маргиналната гингива. На овој начин се овозможува оптимално маргинално припојно заздравување во близина на долниот втор молар, меѓутоа се наметнува потреба да главниот хируршки пристап до третиот молар биде на одредена дистанца во однос на вториот молар.

Лингвален флап

Лингвалниот флап се користи за обезбедување на лингвален пристап при отстранувањето на импактираниот долен трет молар. Инцизијата започнува од ramus ascedens одејќи до дисто-букалниот агол од

вториот молар, ја следи дисталната површина од вториот молар како сулкусна инцизија и потоа продолжува лингвално до првиот молар. Исто така се прави сулкусна инцизија и по должина на букалната страна од вториот молар.

Следен чекор во хируршкото отстранување на импактираниот долен трет молар претставува отстранувањето на коскеното ткиво кое го препокрива истиот (остеотомија). Коскеното ткиво мора да биде отстрането со примена на атрауматска, асептична техника која не доведува до загревање на коскеното ткиво. Остеотомијата се базира на два основни принципа кои треба да обезбедат прво услови за атрауматско отстранување на импактираниот заб и второ оптимално заздравување на хируршки создадената рана. Овие два важни момента наметнуваат потреба од користење на техника која овозможува од една страна минимално трауматизирање на алвеоларната коска, а од друга страна користениот флап дизајн и направената остеотомија нема да ја компромитираат васкуларизацијата во регионот. Во однос на самото ефектуирање на остеотомијата генерално прифатена констатација е дека прво истата може да биде изведена со борери или со хируршко длето, и второ се користи оклузална, вестибуларна и дистална остеотомија. Лингвалната остеотомија е контраиндицирана бидејќи истата со себе носи ризик од можно траумаризирање на лингвалниот нерв. Степенот на остеотомија т.е. количеството на коскено ткиво кое треба да биде отстрането е различно и зависи првенствено од длабочината на импакцијата.

Отстранувањето на импактираниот долен трет молар е следната и секако најважна фаза од севкупната хируршка постапка. Основна цел е да се отстрани забот во целост (сите негови делови) на атрауматски начин. Притоа правецот на вадење треба да биде таков да ги респектира анатомските карактеристики на забот и на алвеолата. Само дел од милиметар несофпаѓање помеѓу големината на забот и можниот правец на извлекување од алвеолата создава можност за компресиона повреда на коската, во иста мера го попречува вадењето на забот и иницира заздравувачки проблеми во алвеолата.

Две основни методи на хируршко отстранување на импактираниот заб се општо прифатени:

а) целосно отстранување на импактираниот заб (метода по Winter)

б) сепарација на импактираниот заб (метода по Edmund)

Изборот на методата на хируршко отстранување на импактираниот заб е детерминиран од неколку фактори од кои особено важни се : ангулацијата на импактираниот заб, неговиот сооднос со margo anterior ramus mandibulae и вертикалното ниво т.е. длабочината на импакцијата. Сепарацијата на импактираниот заб се изведува на два начина т.е. со борери или со длето, но независно од тоа која техника се применува примарното значење на сепарационата техника е да овозможи последователно вадење на делови од забот а да притоа истата не претставува опасност за соседните блиски и важни анатомо-морфолошки структури како што се: мандибуларниот канал, дисталната површина на долниот втор молар и структурите медијално до лингвалната коскена ламина.

Последна фаза во постапката на хируршко отстранување на импактираниот долен трет молар е затварањето на хируршката рана т.е. поставување на сутура. Основна функција на сутурата е да ја сочува репозиционираната положба на ламбото и во одредени случаеви да го потпомогне воспоставувањето на трајната хемостаза. Употребата на минимален број на сутури со мал дијаметар и кои го лимитираат тампонирачкиот ефект е од есенцијално значење во однос на минимизирањето на негативниот ефект кој истите го имаат врз процесот на заздравување на хируршката рана.

Хируршкото отстранување на импактираниот долен трет молар како посериозна орално-хируршка интервенција може да резултира со појава на многубројни и различни по сериозност како интраоперативни така и постоперативни компликации. Според Nordenram A. & Goldberg M.H. чии податоци се презентирани во трудот на Peterson LJ. (68) инциденцата на клиничка манифестациаја на овие компликации се движи околу 10%. Овие компликации се движат во граници од очекувани и предвидени состојби (оток, болка, тризмус и благо изразена хеморагија) па до сериозни и долготрајни компликации (повреда на n. alveolaris inferior,

linqvalis, фрактура на виличната коска и др.). Факторите кои придонесуваат за појава на овие компликации се комплексни, но многу од нив се поврзани со инфламаторни процеси индицирани од хируршката траума. Во тој контекст особено важни се: типот на импакција, возраста на пациентот, типот на користена хируршка техника, искуството и мануелната спретност на хирургот и др.

Sisk AL. (80) ги посочува следните општи компликации: продолжена хеморагија, повреда на n.alveolaris inferior, алвеоларен остеит, инфекција, повреда на соседните заби, фрактура на мандибуларниот туберозит и др.

Во однос на компликациите кои ја придружуваат мандибуларната односно моларна хирургија Andreasen JO. (3) во својот труд ги презентира податоците на следните автори:

-Goldberg MH., Van Gool AV.& Jensen PS. сметаат дека постоперативната хеморагија како компликација е манифестна во 0,5 - 1% од случаевите. Истата обично се појавува во првите 8 часа по хируршката интервенција, иако може да се појави и по неколку дена (секундарна хеморагија);

-луксацијата на импактираниот трет молар може да доведе до фрактура на зидовите на алвеолата и според Bruce RA. фрактурата на лингвалниот зид како најтенок се појавува со фреквенција од 2%;

- Carmichael FA. & Mc Gowan DA. сметаат дека повредата на n. alveolaris inferior како компликација се појавува со фреквенција од 5,5%, додека пак според Rood JP истата е со фреквенција од 7,4% и според Schultze-Mosgau & Reich RH. од 1,3%.Перманентното оштетување на овој нерв се движи приближно до 0,5%. Во однос на повредата на n. linqvalis Carmichael FA.& Mc Gowan DA. презентираат податок за нејзина фреквенција од 15%, Rood JP. од 5,1% и Schultze-Mosgau & Reich RH. од 2,9%. Перманантното оштетување на овој нерв се движи приближно до 0,5%.

- според Sandler CM., Mikkonen AK. et Horowitz I. постои висок ризик за појава на емфизем при третманот на импактираните заби, и истиот се должи од една страна на употребата на воздушно-водени насадни инструменти и воздушната струја во непосредна близина на врвот на

боренот а од друга страна и на елевацијата на мукопериосталното ламбо која овозможува пристап до букалниот, инфратемпоралниот и субмандибуларниот регион.

- хируршкото отстранување на импактираните долни трети молари како и секој друг тип на интервенција која се изведува во оралната празнина може да биде пропратена со појава на постоперативна инфекција, и според Martis C., Krogh HW., Rogerson K.C. таа може да се манифестира во различни клинички форми - osteitis alveolaris (dry socket), alveolitis simplex, abscess, periostitis, osteomyelitis и actinomycosis. Во однос на инциденцата на клиничка манифестација на osteitis alveolaris (dry socket), Heasman PA., Mac Gregor AJ., Belinfante LS., Gustafson G. и др. презентираат податок дека таа се движи во граници од 1 - 5%.

Очекувани типови на морбидитет кои го придружуваат постоперативниот период се: постоперативен едем (едемот го достигнува својот максимум до крајот на вториот постоперативен ден и обично се повлекува од 5-от до 7-от ден), тризмус (тризмусот го достигнува својот максимум во вториот постоперативен ден а се повлекува при крајот на првата недела) и болка (болката го достигнува својот максимален интензитет во првите 12 постоперативни часа).

Според Peterson LJ. (68) инфекцијата по хируршкото отстранување на импактираните мандибуларни трети молари претставува минорна компликација чија инциденца на клиничка манифестација се движи во граници од 1,7% до 2,7% и истата најчесто се манифестира во форма на локализирани субпериостални абсцеси кои се јавуваат 2-4 недели по претходно спроведен оскуден постоперативен третман. Истиот автор презентира податок дека инциденцата на osteitis alveolaris - " dry socket " (посебна клиничка форма на постоперативна инфекција) се движи во граници од 3% до 25% и истата се должи на различното дефинирање на овој синдром.

Хируршкото отстранување на импактираните долни трети молари со себе носи ризик од повреда на n.alveolaris inferior и n. linqvalis . Лингвалниот нерв најчесто се повредува при рефлексија (влечење) на меко-ткивниот флап и при неконтролирано движење на инструментите кон лингвалниот регион. За разлика од него n.alveolaris inferior може да се

повреди при манипулирањето и извлекувањето на коренитe на забот од забната алвеола. Општо прифатена инциденца на повреда на овие два нерва после трето моларната хирургија е околу 3%, но според Kipp DP., Goldford DT. & Mason DA. чии сознанија се презентирани во трудот на Peterson LJ. (68) инциденцата на повреда на лингвалниот нерв може да изнесува и до 11,5%. Интересен е податокот на Robinson PP.(презентиран во истиот труд) кој укажува на констатацијата дека 45% од нервните компресиони повреди кои се типични за трето моларната хирургија резултираат во трајни сензитивни пореметувања.

Tulloch JF. et al (89) компликациите по хируршкото отстранување на импактираните долни трети молари ги класифицира на следниот начин:

1. минорни транзиторни (болка, оток, тризмус, секундарна траума, инфекција, парестезија пократка од шест месеци, продолжена хеморагија и алвеоларен остеит);

2. минорни перманентни (парестезија подолга од шест месеци, оштетување на соседните заби, губење на периодонталната врска со соседните заби);

3.мајорни транзиторни (анестетски компликации, фрактура на мандибулата)

4. мајорни перманентни (неуролошки оштетувања како резултат на анестетски инциденти и смрт).

Chindia ML. et al (13) презентира случај на појава на амелобластом по период од три години по оперативното отстранување на импактиран долен трет молар.

Kugelberg FC. et al (57) во својата ретроспективна студија покажа дека во период од две години по оперативното отстранување на импактираните долни трети молари кај 215 случаеви (43,3%) биле регистрирани коскени дефекти со длабочина поголема од 7mm, а кај 32,1% истите биле со длабочина поголема од 4mm. со локализација на дисталната површина на соседниот втор долен молар.

Мандибуларната фрактура како интраоперативна или постоперативна компликација по хируршкото отстранување на импактираниот долен трет молар претставува исклучително ретка компликација. Според Hertel J. чии податоци ги сретнуваме во трудот на

Ишика T. et al (48) инциденцата на оваа компликација е 0,19%, додека пак Alling ChC. et al (2) презентира податок според кој ставката на интраоперативната мандибуларна фрактура е еден случај на 30583 пациенти, а на постоперативната фрактура еден случај на 23714 пациенти.

Исто така друга исклучително ретка компликација која ја следи трето моларната хирургија претставува внесувањето (втиснување) на коренски фрагмент преку тенкиот кортекс (околу 5% од популацијата има екстремно тенок кортекс кој го препокрива трето моларниот коренски комплекс во непосредна близина на fossa submandibularis) во fossa submandibularis и задржување на истиот во субмандибуларната плунковна жлезда.

Во однос на екстракцијата на импактираниот долен трет молар како тераписка постапка резултатите од спроведената студија го покажаа следното:

- од вкупниот број на импактирани долни трети молари третирани со методата на хируршка екстракција кратко опфатниот рез бил применет во 9 (30 %) случаеви, долго опфатниот рез во 12 (40%) случаеви и триангуларниот рез во 9 (30%) случаеви.

Формирањето на мукопериосталното ламбо со адекватен облик (избор на адекватен рез) при хируршката екстракција на импактираниот долен трет молар е условено од повеќе фактори: положбата на импактираниот заб, планирана метода на хируршко отстранување на истиот, планираната сепарациона рамнина, односот на забот со соседните анатомо-морфолошки структури и др. За жал квантитативната компонента на истражувачкиот примерок во рамките на оваа студија не даде можност за воспоставување на взаемни корелации со статистичка значајност помеѓу овие параметри.

- од вкупниот број на импактирани долни трети молари проследени со употреба на КТ , а третитирани со методата на хируршка екстракција , во 22 (73,3%) случаеви била изведена вестибуло-оклузална остеотомија од прв степен, во 2 (6,7%) случаеви од втор степен, во 4(13,3%) случаеви комбиниран прв и втор степен и во 2 (6,7%) случаеви

комбиниран прв и трет степен. Во однос на овој параметар конвенционалната Rtg метода не нуди комплетна информација.

Во литературата не сретнавме податок од ваков тип па оттука не можноста добиените резултати во рамките на нашето истражување да ги споредиме со резултати добиени од други исражувања.

- од вкупниот број на импактирани долни трети молари проследени со употреба на КТ и Rtg , а третирани со методата на хируршка екстракција, во 19 (63,3%) случаеви била применета методата по Winter а во 11 (36,7%) случаеви методата по Edmund.

Изборот на адекватна метода на хируршка екстракција на импактираниот долен трет молар е условен во прв ред од положбата на истиот и од неговиот сооднос со соседните анатомо-морфолошки структури. Квантитативната компонента на истражувачкиот примерок во рамките на ова истражување не даде можност за воспоставување на взаемни корелации со статистичка значајност помеѓу овие параметри.Во однос на изборот на оперативна техника ја преферираме методата по Edmund од причина што истата овозможува сведување на хируршката траума на минимум, создавање на помал коскен дефект, што се заедно делува позитивно врз процесот на заздравување на хируршката рана.

- од вкупниот број на импактирани долни трети молари проследени со употреба на КТ и Rtg, а третирани со методата на хируршка екстракција, во 30 (100%) случаеви не било забележано присуство на интра-оперативни комплкации.

Отсуството на интра-оперативни компликации сметаме дека се должи на темелната прет-оперативна анализа на положбата на импактираниот долен трет молар и неговиот сооднос со соседните анатомо-морфолошки структури (КТ и Rtg), како и на применетата адекватна метода на хируршко отстранување на истиот. Во предвид треба секако да се земе и големината на истражувачкиот примерок т.е. не е исклучена можност од појава на интра-оперативни компликации во рамките на едно квантитативно пообемно истражување.

- од вкупниот број на импактирани долни трети молари проследени со употреба на КТ и Rtg, а третирани со методата на хируршка

екстракција во 19 (63,3%) случаеви било забележано присуство на болка и оток, а во 11 (36,7%) случаеви на болка, оток и тризмус.

Појавата на пост-оперативни компликации од типот на болка, оток и тризмус (очекувани компликации) сметаме дека се должи на присутната хируршка траума во текот на самата интервенција. Отсуството на секундарна инфекција пак се должи на адекватната антибиотска прет-оперативна подготовка на пациентот, во случаеви каде се предвидува тешка и пролонгирана екстракција на забот како и во случаеви на компромитиран имунолошки статус на пациентот.

Фактори кои допринесуваат за појава на пост-оперативни компликации се : типот на импакција, возраста на пациентот, типот на користена хируршка техника, искуството и мануелната спретност на хирургот и др. Квантитативната компонента на истражувачкиот примерок во рамките на оваа студија не даде можност за воспоставување на взаемни корелации со статистичка значајност помеѓу овие параметри.

Како завршна констатација се наметнува фактот дека комбинацијата на компјутеризирана томографија и адекватна конвенционална имагинациона метода претставува идеално решение и истата овозможува задоволителен квантум на информации неопходни во концепитањето на прогностичко-тераписките постапки при решавањето на проблемот на импактираните долни трети молари.

2.2.2. ИМПАКТИРАН МАКСИЛАРЕН КАНИН

МОРФОЛОГИЈА НА МАКСИЛАРЕН КАНИН

Максиларниот канин (dens caninus, angularis, cuspidatus) е единствениот член т.е. претставник во денталниот лак кој учествува (допринесува) и во естетиката и во мастикаторната функција. На насмевка без канин и недостасува нормален изглед и јасност, и отсуството на каninот е очигледно и видливо пореметување. Тој е третиот заб одејќи од медијалната линија и истиот е сместен во пределот на аголот на усните т.е.претставува граница помеѓу предните и бочните заби (граница помеѓу интеркаништот и трансканиниот предел).

Коронарниот дел на каninот е особено масивен и оваа масивност е причина да овој заб обично останува последен во оралната празнина и после губењето на останатите заби. Со својата положба каninот го одржува тонусот на горната усна обезбедувајќи ја истакнатоста на усниот агол. Коронката на максиларниот канин е пократка и поширока во однос на коронката на мандибуларниот канин. Мезио-дисталниот промер во пределот на вратот на забот е значително помал во однос на истиот во пределот на контактните точки што во целост на забот му дава лепезаст изглед. Според податоците презентирани во трудот на Марик Д. (60) средните вредности на димензиите на максиларниот канин се:

- цервико-инцизална должина на коронката 10 mm;
- цервико-апикална должина на корен 17mm;
- мезио-дистален промер на коронката 7,5mm;
- мезио-дистален промер во вратот на забот 5,5mm;
- лабио-орална димензија на коронката 8 mm;
- лабио-орална димензија во вратот на забот 7mm

Според Moortees CFA. чии податоци се презентирани во трудот на Graber TM. (33) средната вредност на мезио-дисталниот промер на

коронката на максиларниот канин кај машкиот пол изнесува 7,95 mm а кај женскиот пол 7,53 mm.

Во трудот на Бојациев Т. (10) е презентиран податок од страна на Wheeler RC. дека горниот канин поседува најдолг корен од сите заби во човечкиот организам т.е. неговата должина изнесува 17mm, и од страна на Timmermans GL. според кој должината на коренот на импактираниот канин е помала што се објаснува со тенденцијата на импактираниот заб да се свие и скрати во зависност од неговата развојна локализација.Од тие причини доколку импактираниот заб се доведе во негова правилна положба не би можело да се очекува да има корен како нормален канин.

Железаров Д. (97) ги презентира следните податоци во однос на морфолошките карактеристики на максиларниот канин (средни вредности): севкупна должина на забот изнесува 28mm., вестибуларна должина на коронката 11mm., орална должина на коронката 11,4mm., мезио-дистален промер на коронката 8mm., вестибуло-орален промер на коронката 9mm., мезио-дистален промер на вратот на забот 5,8mm. и вестибуло-орален промер на вратот на забот 8mm.

Според податоците презентирани во трудот на Мартиновиќ Ж.(62) средните вредности на димензиите на максиларниот канин се: мезио-дистален промер на коронката 7,5mm., вестибуло-орален промер на коронката 8mm., цервико-инцизална должина на коронката 10mm., должина на корен 17mm. и севкупна должина на забот 27mm.

На коронката на максиларниот канин се разликуваат четири страни и една ивица. Апроксималните страни имаат триаглест облик и истите конвергираат кон цервикалниот дел на забот и орално. Набљудуван апроксимално канинот е сличен со инцизивите, и неговата лабио-орална димензија е поголема од мезио-дисталната и истата му дава поголема стабилност. Максиларниот канин со својата инцизална ивица оклудира со долниот канин и првиот премолар.

Максиларниот канин има најмасивен и најдолг корен, а и неговото упориште е локализирано во пообилна кортикална коска што се заедно овозможува да истиот од една страна успешно им одолева на латералните инцизивни сили, а од друга страна да претставува најак (најцврст) заб во вилицата. Неговата цврстина е еднаква па дури и ја

надминува цврстината на максиларниот прв молар. Во најголем број на случаеви канинот има еден корен, но исклучително ретко истиот има и два корена кои се по целата своја должина до апексот споени. Во такви случаеви едниот корен е поставен вестибуларно а другиот орално. Коренот е во целост инклиниран дистално особено во својата апикална третина.

Максиларниот канин спаѓа во групата на најздрави заби (коронката обично покажува отсуство на длабоки развојни вдлабнувања со што се создава форма на коронка со релативно физиолошко самочистење) дури и во услови на лоша (запоставена) дентиција. Исто така канинот многу често претставува основа за изработка на фиксни или мобилни протетски помагала. Имајќи ги во предвид сите овие важни атрибути како констатација се наметнува фактот дека канинот претставува извонредно вреден дентален орган и истиот наполно ги заслужува напорите (обидите) да се потпомогне во неговата успешна ерупција.

Во однос на морфолошките карактеристики на максиларниот канин резултатите од нашата студија го покажаа следното (средни вредности):

- мезио-дистална димензија на коронката 7,3mm (КТ) Таб. 1
- мезио-дистална димензија на коронката 9,5mm (Rtg) Таб. 1

Добиената вредност во однос на мезио-дисталната димензија на коронката на забот со употреба на КТ се совпаѓа со податоците презентирани од горе споменатите автори (Марик Д., Moorrees CFA, Железаров Д., Мартиновик Ж.), додека пак добиената вредност во однос на истиот параметар со употреба на конвенционална имагинациона метода е поголема (поради присутниот степен на дисторзија и магнификација на објектот на Rtg снимка) и не се совпаѓа со податоците презентирани од горе споменатите автори. Воспоставената корелација помеѓу вредностите на овој параметар добиени со употреба на КТ и Rtg се карактеризира со висока статистичка значајност (Таб. 1).

- вестибуло-палатинална димензија на коронката 8,07mm (КТ)
- вестибуло-палатинална димензија на коронката / (Rtg)

Добиената вредност во однос на вестибуло-палатиналната димензија на коронката на забот со употреба на КТ се совпаѓа со податоците презентирани од страна на Мариќ Д., Железаров Д., Мартиновиќ Ж.

- вертикална димензија на коронката 9,08 mm (КТ) Таб. 2

- вертикална димензија на коронката 10,6 mm (Rtg) Таб. 2

Добиената вредност во однос на вертикалната димензија на коронката на забот со употреба на КТ се совпаѓа со податоците презентирани од страна на Мариќ Д., Мартиновиќ Ж., додека пак добиената вредност во однос на истиот параметар со употреба на конвенционална имагинациона метода е нешто поголема. Воспоставената корелација помеѓу вредностите на овој параметар добиени со употреба на КТ и Rtg се карактеризира со висока статистичка значајност (Таб. 2).

Направената анализа во однос на бројот на коренитe со употреба на КТ и Rtg покажа слагање на наодите т.е. воспоставената корелација помеѓу вредностите на овој параметар не се карактеризира со статистичка значајност.

- должина на коренот на забот 17,69 mm (КТ) Таб. 3

- должина на коренот на забот 18,36 mm (Rtg) Таб. 3

Добиената вредност во однос на должината на коренот на забот со употреба на КТ се совпаѓа со податоците презентирани од авторите Мариќ Д., Бојациев Т., Железаров Д., Мартиновиќ Ж. додека пак добиената вредност во однос на истиот параметар со употреба на конвенционална имагинациона метода е поголема и истата не се совпаѓа со податоците презентирани од горе споменатите автори. Воспоставената корелација помеѓу вредностите на овој параметар добиени со употреба на КТ и Rtg се карактеризира со статистичка значајност (Таб. 3).

Направената анализа во однос на апикалната повиеност на коренот на забот со употреба на КТ и Rtg покажа слагање на наодите т.е. воспоставената корелација помеѓу вредностите на овој параметар не се карактеризира со статистичка значајност.

Во литературата не сретнавме податок од ваков тип (апикална повиеност на коренот на забот) па оттука неможноста добиените резултати во рамките на нашето истражување да ги споредиме со резултатите добиени од други истражувања.

Како завршна констатација се наметнува фактот дека и конвенционалните имагинациони методи и компјутеризираната томографија во однос на морфолошките карактеристики на импактираниот максиларен канин нудат прецизни информации. Предност на компјутеризираната томографија е што истата овозможува тродимензионална визуализација на објектот (што се должи секако на нејзините технички перформанси) , но истата може да се обезбеди и со употреба на серија од различни конвенционални имагинациони методи.

Познавањето на точната положба на импактираниот максиларен канин и неговиот сооднос со блиските анатомо-морфолошки структури претставува основен појдовен и извонредно важен момент во процесот на тераписко планирање.

Максиларниот канин може да има палатинална или лабијална положба. Најчесто забот има мезиопалатинална положба со коронката поставена позади централниот и латералниот инцизив а коренот усмерен кон премоларите. Коренот на импактираниот канин чија коронка лежи палатинално позади инцизивите може да биде насочен паралелно со корените на овие заби, или пак да поминува помеѓу нив насочувајќи се кон образот. Коронката на импактираниот максиларен канин може да има и букална локализација а коренот да се протега кон премоларите или кон палатинално.

Според Ericson S.& Kurol J. (25) импактираниот максиларен канин најчесто е локализиран палатинално непосредно до латералниот инцизив, а поретко (во околу 15% од случаевите) истиот може да има и букална локализација.

Слични резултати презентира во својот труд Бојаџиев Т. (9) кој обработувајќи примерок од 86 случаеви на импактирани максиларни канини дошол до констатација дека палатинално поставените импактирани канини се многу почести во однос на лабијално поставените и дека нивниот сооднос е 3 : 1.

Во литературата се присутни бројни класификациони системи во однос на положбата на импактираниот максиларен канин, но сепак ниту еден од нив нема поголема практична вредност. Проблемот се состои во тоа што канинот располага со релативно голем простор особено ако истиот е локализиран палатинално. Во тој релативно голем простор канинот може да завземе многубројни и различни положби чии варијанти е невозможно да се класифицираат.

Според Archer WH. кого го сретнуваме во трудот на Јојиќ Б.& Перовиќ Ј. (49) импактираните максиларни канини во зависност од нивната положба се класифицираат на следниот начин:

- I класа - забот е поставен палатинално во хоризонтална, вертикална или семивертикална положба;
- II класа - забот е поставен лабијално во хоризонтална, вертикална или семивертикална положба;
- III класа - коронката на забот е поставена палатинално, а коренот поминува помеѓу корените на соседните заби и завршува на лабијалната површина на максилата;
- IV класа - канинот е сместен во processus alveolaris maxillae, вертикално помеѓу латералниот инцизив и првиот премолар и
- V класа - забот лежи во беззаба вилица

Мише И. (64) ја посочува класификацијата на Thoma JH. која се базира на положбата на коронката на канинот и според истата канинот има три положби: лабијална, палатинална и средна (лабијално - палатинална положба). И за лабијалната и за палатиналната положба важно е дали коронката на канинот лежи во висина на корените на другите заби (најчесто централниот и латералниот инцизив) или се наоѓа над нивните апекси. Во средна положба коронката на канинот е лабијално поставена а коренот палатинално, при што е исто така важно дали канинот се наоѓа помеѓу корените на другите заби или над нивните апекси. При секоја од овие положби канинот може во однос на алвеоларниот гребен да завземе вертикална, коса или хоризонтална положба. Исто така канинот може да биде и ротиран околу својата надолжна осовина, што како појава е констатирана за прв пат од страна на Rohrer во 1929-тата година. Конечно импактираниот максиларен канин може да биде оддалечен од алвеоларниот лак, далеку на непцето, во ѕидот на носната, синусната или орбиталната шуплина.

Според Alling ChC. et al (2) импактираните максиларни канини можат да бидат класифицирани во зависност од нивниот сооднос со денталниот лак во следните класи :

- I класа - импактираниот заб е поставен палатинално;
- II класа - импактираниот заб е поставен лабијално;

- III класа - коронката на забот е поставена лабијално а коренот палатинално;
- IV класа - забот е вертикално поставен помеѓу премоларите и
- V класа - импактираниот заб е преостанат во беззаба вилица

Субкласификациите на импактираниот максиларен канин го опфаќаат меѓусебниот сооднос со максиларниот синус и положбата на забот вклучувајќи хоризонтална, вертикална и семивертикална положба. Импактираниот канин може да биде локализиран над денто-алвеоларната зона во назо-антралниот зид или внатре во инфра-орбиталната ивица. Исто така импактираниот канин може да биде локализиран и во регијата на носната шуплина и / или максиларниот синус што се должи на заталкани ерупциони патеки доведувајќи до далечна миграција на импактираниот заб или пак се должи на поместување (дислокација) на забот како резултат на присутни патолошки процеси од типот на цисти или тумори. Носната шуплина претставува најподесна анатомо-морфолошка структура инволвирана со присуството на импактирани антериорни заби (инцизиви и канини), додека пак за импактираните постериорни заби (премолари и молари) но во иста мерка и за канините такво значење има максиларниот синус. Максиларниот синус чии капацитет се движи од 10 до 30 ml. се протега постериорно од зоната на премоларите до максиларната трето-моларна регија и истиот ретко екстендира антериорно до регијата на нормално поставениот максиларен канин. Коскената анатомија на подот на носната и синусната шуплина открива (покажува) подебел коскен слој во зоната на алвеоларниот процесус и на припојот на хоризонталните површини од максилата и палатиналната коска. Другите зони се одвоени од оралната празнина со тенок слој на кортикална коска. Тенката коскена бариера помеѓу оралната празнина, носната и синусната шуплина ја олеснува инвазијата на неуспешно еруптираните импактирани заби во овие анатомски шуплини.

Анализирајќи ја положбата на импактираниот максиларен канин врз основа на класификацијата по Archer WH. резултатите од спроведената студија го покажаа следното:

- од вкупниот број на проследени импактирани максиларни канини со употреба на КТ во класа I биле 55 (78,5%), во класа II биле 9 (12,8%) и во класа IV биле 6 (8,5%) (Таб. 6).

- од вкупниот број на проследени импактирани максиларни канини со употреба на Rtg во класа I биле 43 (61,4%), и во класа II биле 27 (38,5%) (Таб. 6).

Добиениот резултат во однос на овој параметар во рамките на нашето истражување се совпаѓа со наодите презентирани од авторите Ericson S., Kurol J., Archer WH., Thoma JH., Peterson JL, Бојаџиев Т. и др. и истиот ја потврдува општо прифатената констатација за многу почеста палатинална во однос на лабијалната положба на импактираниот максиларен канин.

Воспоставената корелација помеѓу вредностите на овој параметар добиени со употреба на КТ и Rtg се карактеризира со висока статистичка значајност (Таб. 6).

- растојание помеѓу латералниот инцизив и импактираниот максиларен канин 1,02 mm (КТ).

Во однос на истиот параметат конвенционалната Rtg метода не нуди точни информации.

- растојание помеѓу првиот премолар и импактираниот максиларен канин 4,19 mm (КТ) (Таб. 4).

- растојание помеѓу првиот премолар и импактираниот максиларе канин 4,66 mm (Rtg) (Таб. 4).

Воспоставената корелација помеѓу вредностите на овој параметар добиени со употреба на КТ и Rtg се карактеризира со статистичка значајност (Таб. 4). Во литературата не сретнавме податоци од ваков тип.

- растојание помеѓу вестибуларната површина на processus alveolaris corpus maxillae и импактираниот максиларен канин 3,41 mm (КТ).

Во однос на истиот параметар конвенционалната Rtg метода не нуди точни информации.

- растојание помеѓу палатиналната површина на processus alveolaris corpus maxillae и импактираниот максиларен канин 1,34 mm (КТ).

Во однос на истиот параметар конвенционалната Rtg метода не нуди точни информации.

Анализирајќи ја положбата на импактираниот максиларен канин во однос на processus alveolaris corpus maxillae резултатите од спроведената студија го покажаа следното:

- од вкупниот број на проследени импактирани максиларни канини со употреба на КТ во хоризонтална положба биле / (0%), во вертикална биле 4 (5,7%) и во семивертикална биле 66 (94,3%).

- од вкупниот број на проследени импактирани максиларни канини со употреба на Rtg во хоризонтална положба биле / (0%), во вертикална биле 3 (4,3%) и во семивертикална биле 67 (95,7%).

Воспоставената корелација помеѓу вредностите на овој параметар добиени со употреба на КТ и Rtg не се карактеризира со статистичка значајност. Во литературата не сретнавме податоци од ваков тип.

- инклинација на лонгитудиналната оска на импактираниот максиларен канин во сагитала 54,5 степени (КТ) (Таб. 5)

- инклинација на лонгитудиналната оска на импактираниот максиларен канин во сагитала 58,2 степени (Rtg) (Таб. 5).

Воспоставената корелација помеѓу вредностите на овој параметар добиени со употреба на КТ и Rtg се карактеризира со висока статистичка значајност (Таб. 5). Во литературата не сретнавме податоци од ваков тип.

- растојание помеѓу импактираниот максиларен канин и sutura mediana corpus maxillae 5,85 mm (КТ) (Таб. 7)

- растојание помеѓу импактираниот максиларен канин и sutura mediana corpus maxillae 6,88 mm (Rtg) (Таб. 7).

Воспоставената корелација помеѓу вредностите на овој параметар добиени со употреба на КТ и Rtg се карактеризира со висока статистичка значајност (Таб. 7). Во литературата не сретнавме податоци од ваков тип.

- инклинација на лонгитудиналната оска на импактираниот максиларен канин во трансферзала 53,8 степени (КТ).

Во однос на истиот параметар конвенционалната имагинациона метода не нуди информации.

- растојание помеѓу инцизалната ивица на импактираниот максиларен канин и limbus alveolaris corpus maxillae 3,64 mm (КТ) (Таб. 8)

- растојание помеѓу инцизалната ивица на импактираниот максиларен канин и limbus alveolaris corpus maxillae 4,15 mm (Rtg) (Таб. 8).

Воспоставената корелација помеѓу вредностите на овој параметар добиени со употреба на КТ и Rtg се карактеризира со висока статистичка значајност (Таб. 8). Во литературата не сретнавме податоци од ваков тип, па оттука неможноста добиените резултати во рамките на нашето истражување да ги споредиме со резултати добиени од други истражувања.

Импактираниот максиларен канин завземајќи одредена положба во максилата создава одредени соодноси со околните (блиски) анатомо-морфолошки структури како што се: носната шуплина, синусната шуплина, и забите од максиларниот фронт.

Анализирајќи го соодносот на импактираниот максиларен канин со околните анатомо-морфолошки структури резултатите од спроведената студија го покажаа следното:

- меѓусебна оддалеченост на импактираниот максиларен канин и cavum nasi 5,13 mm (КТ) (Таб. 13)

- меѓусебна оддалеченост на импактираниот максиларен канин и cavum nasi 5,82 mm (Rtg) (Таб. 13).

Воспоставената корелација помеѓу вредностите на овој параметар добиени со употреба на КТ и Rtg се карактеризира со статистичка значајност (Таб. 13). Во литературата не сретнавме податоци од ваков тип.

- меѓусебна оддалеченост на импактираниот максиларен канин и sinus maxillaris 3,12 mm (КТ)

- меѓусебна оддалеченост на импактираниот максиларен канин и sinus maxillaris 2,56 mm (Rtg).

Воспоставената корелација помеѓу вредностите на овој параметар добиени со употреба на КТ и Rtg покажа слагање на наодите т.е. не постои статистичка значајност.

Во однос на овој параметар во литературата не сретнавме податоци .

- контакт на импактираниот максиларен канин со коренот на централниот максиларен инцизив (КТ и Rtg) (Таб. 9).

Воспоставената корелација помеѓу вредностите на овој параметар добиени со употреба на КТ и Rtg се карактеризира со статистичка значајност т.е. постои не слагање на наодите добиени со употреба на КТ и Rtg во однос на овој параметар (Таб. 9).

- контакт на импактираниот максиларен канин со коренот на латералниот максиларен инцизив (КТ и Rtg) (Таб. 10).

Воспоставената корелација помеѓу вредностите на овој параметар добиени со употреба на КТ и Rtg се карактеризира со висока статистичка значајност т.е. постои големо не слагање на наодите добиени со употреба на КТ и Rtg во однос на овој параметар (Таб. 10).

- контакт на импактираниот максиларен канин со коренот на првиот максиларен премолар (КТ и Rtg) (Таб. 11).

Воспоставената корелација помеѓу вредностите на овој параметар добиени со употреба на КТ и Rtg се карактеризира со висока статистичка значајност т.е. постои големо неслагање на наодите добиени со употреба на КТ и Rtg во однос на овој параметар (Таб. 11).

Констатираната статистичка значајност т.е. големото не слагање на наодите добиени со употреба на КТ и Rtg во однос на горе споменатите параметри (соодносот на импактираниот максиларен канин со забите од максиларниот фронт) сметаме дека се должи на нереално детерминираните параметри со употреба на конвенционална Rtg метода (туберот на импактираниот максиларен канин е во контакт со коренот на соседниот заб, што не мора да значи и постоење на вистински контакт помеѓу нив). Од таа причина сметаме дека компјутеризираната томографија претставува единствена реална дијагностичка метода за детерминирање на соодносот на импактираниот максиларен канин со забите од максиларниот фронт, констатација прифатена и потврдена од бројни автори.

Анализирајќи го меѓусебното влијание на положбите на импактираниот максиларен канин од една страна и контактот на истиот со корените на соседните заби од друга страна резултатите од спроведената студија го покажаа следното:

- класификација на положбите на импактираниот максиларен канин по Archer WH. и контакт на истиот со коренот на првиот максиларен премолар (КТ) (Таб. 15).

Воспоставената корелација помеѓу вредностите на овие параметри добиени со употреба на КТ се карактеризира со висока статистичка значајност т.е. постои изразита меѓусебна зависност помеѓу овие параметри (Таб. 15).

- положба на импактираниот максиларен канин во однос на processus alveolaris corpus maxillae и контакт на истиот со коренот на првиот максиларен премолар (КТ) (Таб. 18).

Воспоставената корелација помеѓу вредностите на овие параметри добиени со употреба на КТ се карактеризира со висока статистичка значајност т.е. постои изразита меѓусебна зависност помеѓу овие параметри (Таб. 18).

- положба на импактираниот максиларен канин во однос на processus alveolaris corpus maxillae и контакт на истиот со коренот на централниот максиларен инцизив (КТ) (Таб. 16).

Воспоставената корелација помеѓу вредностите на овие параметри добиени со употреба на КТ се карактеризира со висока статистичка значајност т.е. постои изразита меѓусебна зависност помеѓу овие параметри (Таб. 16).

- класификација на положбите на импактираниот максиларен канин по Archer WH. и контакт на истиот со коренот на латералниот максиларен инцизив (Rtg) (Таб. 28).

Воспоставената корелација помеѓу вредностите на овие параметри добиени со употреба на конвенционална Rtg снимка се карактеризира со висока статистичка значајност т.е. постои изразита меѓусебна зависност помеѓу овие параметри (Таб. 28).

Во однос на добиените резултати во рамките на нашето истражување помеѓу споменатите параметри (положбата на импактираниот максиларен канин и контактот на истиот со корените на соседните заби) во литературата не сретнавме податоци од ваков тип, па оттука не можноста нашите резултати да ги споредиме со резултати добиени од други истражувања.

- растојание помеѓу латералниот максиларен инцизив и првиот максиларен премолар 7,82 mm (КТ) (Таб. 12)

- растојание помеѓу латералниот максиларен инцизив и првиот максиларен премолар 6,73 mm (Rtg) (Таб. 12).

Воспоставената корелација помеѓу вредностите на овој параметар добиени со употреба на КТ и Rtg се карактеризира со статистичка значајност т.е. постои неслагање на наодите добиени со употреба на КТ и Rtg во однос на овој параметар (Таб. 12). Во литературата не сретнавме податоци од ваков тип.

Ектопичната ерупција на максиларните канини ги доведува истите во директен контакт со корените на максиларните инцизиви што резултира со појава на ресорптивни промени на корените на максиларните инцизиви.

Ресорпцијата на корените на максиларните инцизиви што се должи на ектопичната ерупција на максиларните канини претставува честа компликација. Според Ericson S. & Kurol J. (24) околу 12% од ектопично еруптираните канини доведуваат до ресорптивни промени на инцизивите резултирајќи со преваленца од 0,7% кај деца на возраст од 10 - 13 години. Ресорпцијата на перманентните инцизиви може да се појави рано на возраст од 9 години, истата обично оди понатаму со асимптоматска клиничка слика и ресорбираниот заб покажува нормална сензитивност на електричниот пулпин тест. Максиларните премолари може исто така да бидат афектирани меѓутоа овие ретки случаеви не изискуваат специјални дијагностички постапки. Латералните инцизиви се заби кои се најчесто афектирани и истите покажуваат ресорптивни промени многу почесто во однос на централните инцизиви. Во случаеви кога ресорпцијата ги афектира централните инцизиви тогаш и латералните инцизиви се обично исто така ресорбирани. Меѓутоа има и случаеви каде постои само ресорпција на централните инцизиви.

Најчеста локализација на ресорпцијата на афектираниот латерален инцизив е неговата палатинална површина што се должи на фактот дека палатиналната ектопична позиција на канинот е и најчеста. Канините со ваква палатинална локализација се обично не достапни за палпација и нивното дијагностицирање е исклучиво со рентгенолошко

проследување. За разлика од оваа состојба лабијалната ресорпција на латералните инцизиви е застапена во околу 15% од случаевите и притоа канинот е достапен за палпација. Во однос на вертикалната димензија ресорпцијата е најчесто локализирана во средната третина од коренот, за разлика од апикалната и цервикалната локализација кои се релативно ретки. Многу посериозни ресорптивни промени кои го зафакаат и пулпиното ткиво предоминантно се локализирани апикално, но истите може да се појават и со било која друга локализација.

Дијагнозата на ресорптивните промени со употреба на периапикална Rtg. снимка или со Rtg статус не е секогаш реална, што се должи на делумното преклопување на ектопичниот канин со латералниот инцизив. Се смета дека само 50% од ресорпциите се јасно видливи на денталните снимки,а во само 20% од ресорбираните инцизиви постои ресорпциона зона која слободно се проектира на периапикалната Rtg снимка. Од тие причини дури и посериозни коренови ресорпции може да бидат превидени. Компјутеризираната томографија претставува единствена реална дијагностичка метода за детерминирање на степенот на ресорпција, при што обично се доволни 4 - 6 скена. Зголемената радиациона доза што е еквивалентна на 5 - 6 интраорални периапикални Rtg снимки е прифатлива во проценувањето на дијагностичките предности. Суспектни ресорптивни промени на периапикална Rtg снимка има во следните случаеви:

- туберот од канинот е во контакт со коренот на соседниот заб;
- отсуство на lamina dura од алвеолата и
- контурите на коренот од соседниот заб се ирегуларни во зоната кон ектопично поставениот канин

Зборувајќи за ресорпцијата на максиларните инцизиви мора да се напомене дека постојат одредени предиспозициони фактори од општо значење како што се:

- *пол* - ресорпцијата се појавува многу почесто кај девојчиња од колку кај момчиња, и тој сооднос е 4:1;
- *степен на развој на коренот на канинот* - ризикот од ресорпција се зголемува за време на ектопичната ерупција кога повеќе од половина од коренот на канинот е оформен;

- *степен на медијална миграција на каninот* - кога туберот на каninот е поставен медијално во однос на надолжната оска на латералниот инцизив ризикот од појава на ресорпција се зголемува дури и до 50%;
- *инклинација на каninот* - ризикот од ресорпција на латералните инцизиви се зголемува до 50% во услови кога мезиалниот агол на ерупција што го гради каninот со средишната вилична линија надминува 25^0

Во однос на присутните ресорптивни промени на корените на максиларните инцизиви и премолари предизвикани од ектопичната ерупција на каninот резултатите од спроведената студија го покажаа следното :

- класификација на положбите на импактираниот максиларен канин по Archer WH. и ресорпција на централниот максиларен инцизив (КТ) (Таб. 14).

Воспоставената корелација помеѓу вредностите на овие параметри добиени со употреба на КТ се карактеризира со висока статистичка значајност т.е. постои изразита меѓусебна зависност помеѓу овие параметри (Таб. 14).

- положба на импактираниот максиларен канин во однос на processus alveolaris corpus maxillae и ресорпција на централниот максиларен инцизив (КТ) (Таб. 17).

Воспоставената корелација помеѓу вредностите на овие параметри добиени со употреба на КТ се карактеризира со висока статистичка значајност т.е. постои изразита меѓусебна зависност помеѓу овие параметри (Таб. 17).

Во однос на горе споменатите резултати во литературата не сретнавме податоци од ваков тип.

Во детеминирањето на положбата на импактираниот максиларен канин и неговиот сооднос со блиските анатомо-морфолошки структури конвенционалните рентгенолошки имагинациони методи нудат точни информации, меѓутоа во однос на поедини елементи (контакт на импактираниот максиларен канин со соседните заби, присутната ресорпција, степенот на ресорпција и др.) компјутеризираната томографија е супериорна имагинациона метода. Од тие причини

препорачуваме примена на комбинација на КТ и соодветна конвенционална имагинациона метода особено во оние случаеви каде конвенционалната метода не ги задоволува сите критериуми на постапката на детерминирање на положбата на импактираниот максиларен канин во просторот.

ПРОГНОСТИЧКО ТЕРАПИСКИ ПОСТАПКИ

Правилното тераписко згрижување на импактираните максиларни канини задолжително се базира на три есенциални компоненти: 1) прецизна детерминација на локализацијата на импактираниот заб; 2) веројатност дека предложениот тераписки план ќе биде успешен и 3) познавање на очекуваните постоперативни биолошки промени.

Импактираните максиларни канини претставуваат специфичен проблем од аспект на избор на најсоодветен тераписки приод за секој случај поединечно. Во голем број на случаеви е индицирана интердисциплинарна тимска соработка на орален хирург и ортодонт. При концепирањето на терапискиот приод неколку фактори треба да се земат во предвид, како што се:

- *возраст на пациентот и дентална матурација* - на возраст кога канинот е во активна ерупција може спонтано да дојде до промена на ерупционата патека. Додека пак кај постари индивидуи се наметнува потреба од корекциони мерења.
- *просторни услови* - корекцијата на просторниот дефицит се наметнува како императив пред донесувањето на канинот во денталниот лак. Тоа е проблем особено кај возрасни пациенти кај кои млечниот канин е обично 2,5mm помал во однос на перманентниот канин.
- *ресорпција на коренот на перманентниот инцизив* - во услови кога постои силно нагласена ресорпција на латералниот инцизив терапиското размислување треба да биде насочено кон замена на истиот со ектопично еруптираниот канин.
- *позиција на канинот* - важна е позицијата на коронката но и на коренот на канинот при што треба да бидат проследени следните фактори: вертикална позиција на коронката во релација со оклузалната рамнина, позиција на коронката во однос на средишната линија од денталниот лак, позиција на апексот од коренот на канинот и инклинација на канинот во сите три рамнини.

- *форма на коронката* - во услови кога се размислува за отстранување на латералниот инцизив треба да се проанализира формата на коронката од канинот. Во предвид доаѓа реконтурирање со брусење и / или моделирање на тесни и заоштрени коронки со композит.
- *однос на пациентот кон предвидениот третман* - покрај сопственото сознание на пациентот за актуелната ситуација (истото игра голема улога при изборот на третманот) се наметнува потреба да се проанализираат и следните моменти: економскиот фактор, времетраењето на третманот, издржливост на терапија, зрелост на детето и предвидувачката прогноза во однос на проблемот на импакција.

Тераписката постапка може да биде:

1) ортодонтско - хируршка;
2) хируршко - ортодонтска;
3) хируршка;
4) метод на опсервација

Покрај овие четири општи категории во кои генерално се вклопува терапискиот план треба да се напомене дека во одредени ситуации задоволителен тераписки ефект се постигнува и со примена на тераписките опции од типот на: а) профилактичко просторно зголемување и б) екстракција на млечниот канин.

При **ортодонтско - хируршката** постапка ортодонтот ги прави првите предуслови со ширење на забната низа и виличната коска, по што следи хируршкиот дел од тераписката постапка. За разлика од ова кај **хируршко - ортодонтската** постапка прво се реализира хируршкиот дел а потоа следи ортодонтскиот дел во терапискиот приод, што уште еднаш на најдиректен начин ја потврдува потребата од интердисциплинарна соработка насочена кон предвидување и навремено отстранување на пречките кои можат да доведат или веќе довеле до појава на импакција на забот, во стимулација на растот на забот и негово правилно сместување во денталниот лак.

Орално - хируршкиот дел од тераписката постапка опфаќа:

1) фенестрација;
2) corticotomia ;

3) corticotomia со влечење;

4) автотрансплантација и

5) радикална хируршка постапка (extracio operativa)

ОПСЕРВАЦИЈА

При високо поставени импактирани максиларни канини во непосредна близина на носната шуплина, максиларниот синус или при нивна атипична положба индициран е метод на опсервација т.е. овие заби се опсервираат се до моментот на нивната клиничка манифестација по што се оди на радикален хируршки третман. Но исто така во одредени ситуации може да дојде до спонтано исправување на иницијално ектопично поставениот канин и да следи негово нормално еруптирање. Сепак треба да се напомене и констатацијата дека присуството на импактираниот максиларен канин кој е подвргнат на методот на опсервација во еден подолг временски период може да доведе до развој и појава на одредени патолошки состојби од типот на: фоликуларна циста, одонтогени тумори со потекло од денталниот фоликул (калцифицирачки епителијални одонтогени тумори, аденоматоидни одонтогени тумори, централни одонтогени тумори) и др. Исто така импактираниот максиларен канин (опсервиран во долг временски период) доколку е во директен контакт со соседните заби може да доведе до пропаѓање на нивниот потпорен апарат што последователно ќе доведе до отстранување не само на импактираниот канин туку и на афектираните соседни заби.

Во однос на опсервацијата како тераписка опција при згрижувањето на импактираниот максиларен канин резултатите од нашата студија го покажаа следното:

- од вкупниот број на проследени импактирани максиларни канини со употреба на КТ и Rtg методата на опсервација била применета само во 1 (1,4%) случај.

- импактираниот максиларен канин третиран со методата на опсервација (КТ и Rtg) континуирано еруптирал во временски период од 6 т.е. 12 месеци.

- класификација на положбите на импактираниот максиларен канин по Archer WH. и можните тераписки опции (КТ) (Таб. 19).

Воспоставената корелација помеѓу вредностите на овие параметри добиени со употреба на КТ се карактеризира со висока статистичка значајност т.е. постои изразита меѓусебна зависност на овие два параметри (Таб. 19).

-положба на импактираниот максиларен канин во однос на processus alveolaris corpus maxillae и можните тераписки опции (КТ) (Таб. 24).

Воспоставената корелација помеѓу вредностите на овие параметри добиени со употреба на КТ се карактеризира со висока статистичка значајност т.е. постои изразита меѓусебна зависност на овие два параметри (Таб. 24).

Добиениот резултат во рамките на нашето истражување (треба да се напомене лимитираната квантитативна компонента на истражувачкиот примерок) ја потврдува тераписката оправданост на опсервационата метода , чија пак имплементација е директно условена од возраста на пациентот, положбата на импактираниот максиларен канин и просторните можности во максиларниот фронт. Истиот се совпаѓа со наодите на Archer WH., Peterson LJ., Alling Ch.C., Andreasen JO. и др.

ПРОФИЛАКТИЧКО ПРОСТОРНО ЗГОЛЕМУВАЊЕ

Елиминирањето на силно изразената тескоба во денталниот лак може во одредени случаеви да обезбеди доволен простор за импактираниот канин, делувајќи на тој начин позитивно во однос на стимулирањето на ерупцијата во коректна позиција.

ЕКСТРАКЦИЈА НА МЛЕЧЕН КАНИН

Според Ericson S. & Jacobs S.G. чии податоци се презентирани во трудот на Andreasen JO. (3) примената на оваа тераписка опција кај деца на возраст од 10 -13 год. може да доведе до корекција на палатиналната ерупција на ектопичниот максиларен канин и тоа кај четири од пет деца. Во услови кога туберот на канинот поминува медиално во однос на средишната линија од коренот на латералниот инцизив процентот на успешност од примената на оваа тераписка опција е 64%, за да истиот се зголеми на 91% во услови кога коронката на канинот е поставена дистално во однос на средишната линија на коренот на латералниот инцизив.

Клиничкото и Rtg -то проследување треба да се ефектуира во интервали од 6 месеци. Во најголем број од случаевите нормализација на ерупционата патека се забележува после 6 месеци. Треба да се напомене дека временскиот лимит за промена на ерупционата патека е до 12 месеци, за да потоа веќе се размислува за други алтернативни тераписки мерки. Од аспект на општо поволни резултати екстракцијата на млечниот канин претставува "терапија на избор" кај млади пациенти за корекција на палатиналната ерупција на максиларните канини само под услов на присутен доволен простор за сместување на канинот во денталниот низ и отсуство на ресорпција на латералниот инцизив.

Оваа тераписка опција покажува помалку задоволителни резултати во услови кога ектопичниот перманентен канин има

понагласена хоризонтална позиција високо во алвеоларниот процесус, кога постои губиток на простор во латералните сегменти, букална позиција на ектопичниот канин и кај повозрасни пациенти. Во сите овие случаеви треба да се размислува за други алтернативни (можни) тераписки постапки.

Како заклучок може да се каже дека при одлучувањето за ефикасноста на оваа тераписка опција секогаш треба се земат во предвид следните прогностички фактори;

- возраста на пациентот;
- не завршена ерупција на максиларниот канин;
- отсуство на недостаток на простор во латералните сегменти;
- палатинална ектопична ерупциона патека;
- степен на вертикална ангулација на канинот и
- степен на мезиална позиција на коронката на канинот

ФЕНЕСТРАЦИЈА

Овој оперативен метод всушност претставува хируршка помош во еруптирањето на максиларниот канин и истиот е индициран во случаеви кога импактираниот канин се наоѓа субмукозно со вертикална поставеност, во услови на доволен простор во денталниот лак, млад пациент и присутен импулс на раст. Доколку се исполнети горе споменатите предуслови импактираниот канин многу брзо се поставува на своето место во денталниот низ.

CORTICOTOMIA

Во услови кога коронката на импактираниот максиларен канин е сместена во кортексот (обично тоа се случаеви со многу компактна остеосклеротична коска) а притоа постојат идентични предуслови како и

при фенестрацијата примената на оваа оперативна метода е тераписки оправдана и истата овозможува спонтано еруптирање на импактираниот канин, без негово понатамошно влечење.

Бојаџиев Т. (9) го предлага т.н. " отворен приод " или "отворена ерупција" (според Gaulis R. & Joho J.P.) како метод на избор во третманот на палатинално импактираните максиларни канини. Но сепак авторот смета дека третманскиот концепт на палатинално импактираните максиларни канини мора да поседува преортодонтски хируршки третман на импактираниот заб, хируршки "отворен приод", употреба на фиксни апарати со континуирано дозирана екструзиона сила и грижливо спроведена ретенција.

CORTICOTOMIA СО ВЛЕЧЕЊЕ

Хируршката експозиција со ортодонтско репозиционирање обично претставува терапија на избор во случаеви на ектопична позиција на максиларниот канин и нормално доведува до предвидливи и успешни резултати.

Во трудот на Andreasen JO. (3) сретнуваме бројни автори (McKay C., Trankmann J., Seward GR., Thilander H., Moss JP., Clark DC.) кои ја потврдуваат клиничката оправданост и тераписката ефикасност на оваа тераписка опција.

Alling ChC. (2) неоспорувајќи ја тераписката вредност на оваа тераписка опција напоменува дека времетраењето на третманот зависи од степенот на импакција (положбата и висината на канинот) и од употребената ортодонтска техника за репозиционирање на канинот. Општо земено динамиката не е така брза бидејќи од биолошки причини движењето на забот е ограничено.

Според Васков И. со сор. (91) оваа тераписка опција е особено корисна во третманот на палатинално импактираните максиларни канини, без оштетување на коронката на забот, виталитетот на забот и околното ткиво.

Меѓутоа треба да се напомене дека таа може да доведе до појава на некои минорни компликации како што се: губење на сензитивноста на пулпиното ткиво на канинот кој се влече, ресорпција на вестибуларната површина на коренот, губење на маргиналната коскена потпора и гингивална рецесија.

Оптималното време за спроведување на оваа постапка е периодот на адолесценција, меѓутоа таа може да се спроведе и кај возрасни пациенти под услов да импактираниот канин нема екстремна позиција. При донесувањето на завршната прогноза треба да се земат во предвид неколку моменти: степенот на вертикална инклинација на забот, аксијалната инклинација на забот, односот на забот со sutura palatina mediana , состојба на периодонталниот лигаментарен простор и др.

Во зависност од положбата на канинот може да се користи вестибуларен или палатинален приод до него, а пак самото влечење на забот може да се изведе со помош на перицервикална јамка, транскоронарна јамка, парапулпарни колчиња и брикети. Доколку третманот е започнат на подоцнежна возраст истиот мора да биде изведен многу побавно во споредба со третманот започнат на оптимална возраст на пациентот.

Во однос на corticotomia -та со влечење како тераписка опција при згрижувањето на импактираните максиларни канини резултатите од нашата студија го покажаа следното:

- од вкупниот број на проследени импактирани максиларни канини со употреба на КТ методата на corticotomia со влечење (брикета) била применета во 49 (70,0%) случаеви.

- од вкупниот број на проследени импактирани максиларни канини со употреба на Rtg методата на corticotomia со влечење била применета во 49 (70,0%) случаеви.

- класификација на положбите на импактираниот максиларен канин по Archer WH. и можните тераписки опции (КТ) (Таб. 19).

Воспоставената корелација помеѓу вредностите на овие параметри добиени со употреба на КТ се карактеризира со висока статистичка значајност т.е. постои изразита меѓусебна зависност на овие два параметри (Таб. 19).

- положба на импактираниот максиларен канин во однос на processus alveolaris corpus maxillae и можните тераписки опции (КТ)(Таб. 24)

Воспоставената корелација помеѓу вредностите на овие параметри добиени со употреба на КТ се карактеризира со висока статистичка значајност т.е. постои изразита меѓусебна зависност на овие два параметри (Таб. 24).

Добиениот резултат во рамките на нашето истражување во однос на примената на оваа тераписка опција ја потврдува општо прифатената констатација дека изборот на тераписката опција е директно условен од положбата на импактираниот максиларен канин во просторот, и истиот се совпаѓа со наодите на Archer WH., Peterson LJ., Alling Ch.C., Бојаџиев Т., Перовиќ J., Јојиќ Б. и др.

- од вкупниот број на проследени импактирани максиларни канини со употреба на КТ и Rtg , а третирани со методата на corticotomia со влечење и хируршка екстракција вестибуларниот хируршки приод бил применет во 14 (20,3%) случаеви а палатиналниот хируршки приод бил применет во 55 (79,7%) случаеви.

- класификација на положбите на импактираниот максиларен канин по Archer WH. и хируршки пристап (КТ) (Таб. 21).

Воспоставената корелација помеѓу вредностите на овие параметри добиени со употреба на КТ се карактеризира со висока статистичка значајност т.е. постои изразита меѓусебна зависност на овие два параметри (Таб. 21).

- класификација на положбите на импактираниот максиларен канин по Archer WH. и хируршки пристап (Rtg) (Таб. 29).

Воспоставената корелација помеѓу вредностите на овие параметри добиени со употреба на Rtg се карактеризира со статистичка значајност т.е. постои меѓусебна зависност на овие два параметри (Таб. 29).

- положба на импактираниот максиларен канин во однос на processus alveolaris corpus maxillae и хируршки пристап (КТ) (Таб. 22).

Воспоставената корелација помеѓу вредностите на овие параметри добиени со употреба на КТ се карактеризира со статистичка значајност т.е. постои меѓусебна зависност на овие два параметри (Таб. 22).

- положба на импактираниот максиларен канин во однос на processus alveolaris corpus maxillae и хируршки пристап (Rtg) (Таб. 30).

Воспоставената корелација помеѓу вредностите на овие параметри добиени со употреба на Rtg се карактеризира со статистичка значајност т.е. постои меѓусебна зависност на овие два параметри (Таб. 30).

Добиениот резултат во рамките на нашето истражување во однос на применетиот хируршки пристап (во склоп на corticotomia -та со влечење и хируршката екстракција) ја потврдува констатацијата дека положбата на импактираниот максиларен канин во просторот е најважниот елемент кој го детерминира хируршкиот пристап, и истиот се совпаѓа со наодите на Archer WH., Alling Ch. C., Andreasen JO., Peterson LJ., Мише И., Перовиќ J., Јојиќ Б. и др.

- растојание помеѓу вестибуларната површина на processus alveolaris corpus maxillae и импактираниот максиларен канин и хируршки пристап (КТ) (Таб. 25).

Воспоставената корелација помеѓу вредностите на овие параметри добиени со употреба на КТ се карактеризира со висока статистичка значајност т.е. постои изразита меѓусебна зависност на овие два параметри (Таб. 25). Во однос на овие параметри конвенционалната Rtg метода не нуди информации.

- растојание помеѓу палатиналната страна на processus alveolaris corpus maxillae и импактираниот максиларен канин и хируршки пристап (КТ) (Таб. 27).

Воспоставената корелација помеѓу вредностите на овие два параметри добиени со употреба на КТ се карактеризира со висока статистичка значајност т.е. постои изразита меѓусебна зависност на овие два параметри (Таб. 27). Во однос на овие параметри конвенционалната Rtg метода не нуди информации.

- од вкупниот број на проследени импактирани максиларни канини со употреба на КТ , а третирани со методата на corticotomia со влечење и хируршка екстракција прв степен на вестибуло-палатинална остеотомија бил применет во 62 (89,9%) случаеви, комбинација на прв и втор степен била применета во 5 (7,2%) случаеви и комбинација на втор и трет степен била применета во 2 (2,9%) случаеви.

- класификација на положбите на импактираниот максиларен канин по Archer WH. и степен на вестибуло-палатинална остеотомија (КТ) (Таб. 20).

Воспоставената корелација помеѓу вредностите на овие параметри добиени со употреба на КТ се карактеризира со висока статистичка значајност т.е. постои изразита меѓусебна зависност на овие два параметри (Таб. 20). Во однос на овие параметри конвенционалната Rtg метода не нуди информации.

- положба на импактираниот максиларен канин во однос на processus alveolaris corpus maxillae и степен на вестибуло-палатинална остеотомија (КТ) (Таб. 23).

Воспоставената корелација помеѓу вредностите на овие параметри добиени со употреба на КТ се карактеризира со висока статистичка значајност т.е. постои изразита меѓусебна зависност на овие два параметри (Таб. 23). Во однос на овие параметри конвенционалната Rtg метода не нуди информации.

- растојание помеѓу вестибуларната површина на processus alveolaris corpus maxillae и импактираниот максиларен канин и степен на вестибуло-палатинална остеотомија (КТ) (Таб. 26).

Воспоставената корелација помеѓу вредностите на овие параметри добиени со употреба на КТ се карактеризира со висока статистичка значајност т.е. постои изразита меѓусебна зависност на овие два параметри (Таб. 26). Во однос на овие параметри конвенционалната Rtg метода не нуди информации.

Добиените резултати во рамките на нашето истражување во однос на corticotomia-та со влечење (како можна тераписка опција) ја потврдуваат клиничката оправданост и тераписката ефикасност на оваа тераписка опција, и истите се совпаѓаат со наодите на Andreasen JO., Alling Ch.C., Clark DC., Thilander H. Бојаџиев Т. и др. Притоа треба да се напомене дека комбинацијата на компјутеризирана томографија и адекватна конвенционална имагинациона метода овозможува задоволителен квантум на информации неопходни при изборот на оваа тераписка опција.

АВТОТРАНСПЛАНТАЦИЈА

Автотрансплантацијата е една од тераписките опции индицирана во третманот на импактираните максиларни канини, и истата овозможува брзо воспоставување на функцијата и естетиката кај пациентот но за жал во еден лимитиран временски период од причина што ризализата на трансплантираниот заб неизбежно доведува до загуба на графтот.

Автотрансплантацијата треба да се земе во предвид како можна тераписка опција во следните случаеви:

- ектопична локализација на канинот чија ерупциона патека резултира со забележителна ресорпција на латералниот или на централниот инцизив;
- ектопична поставеност на канинот при што кортикотомијата и последователниот ортодонтски третман се тешки, невозможни или пак можат сериозно да го оштетат потпорниот апарат на соседните заби и
- во услови кога пациентот го одбива спроведувањето на кортикотомијата и ортодонтскиот третман.

Непосредно пред донесувањето на одлуката за изведување на автотрансплантација на импактираниот максиларен канин неопходно е потребно да се направи детална анализа на просторните услови на страната каде што ќе се трансплантира забот.

Автотрансплантацијата на канинот трба да се планира што е можно порано т.е. препорачливо е оваа постапка да се изведува на возраст од 11 - 12 год. кога развојот на коренот не е сеуште комплетиран. Според Andreasen JO. (3) на оваа возраст најголем број ектопични канини можат да бидат дијагностицирани и трансплантирани со многу добра шанса и прогноза во однос на пулпиното и периодонталното заздравување. Од овие причини се препорачува кај деца чии канини не се еруптирани на возраст од 11 - 12 год. да се спроведе рентгенолошко испитување со цел да се дијагностицираат присуството и локализацијата на неераптираните заби и да се направи план за последователна терапија.

Во однос на оптималниот временски период за ефектуирање на оваа тераписка опција Јанев J. (43) ги презентира сознанијата на следните автори:

- Galanter & Nimani сметаат дека најповолен период за автотрансплантација е кога коронката е добро развиена, а коренот сеуште не е комплетно формиран. Широко отворениот апекс во овој стадиум на развиток овозможува полесна реинсталација на циркулацијата помеѓу пулпата и неуро-васкуларниот сноп.
- според Gineste оваа интервенција треба де се изведе што е можно порано, пред да настане затварање на апексот на канинот дури и пред анатомското конституирање на самиот апекс а притоа ортодонтската или хируршко-ортодонтската терапија е невозможна. Според овој автор тоа е само начин да се ублажи ризализата, појава фатална за овој тип на интервенција. Услов за успех е ефектуирање на оваа постапка пред апикална конституција од 1/3 бидејќи подоцна настанува матурација на колагените фибри и е невозможна промена на нивната положба. Gineste смета дека феноменот на ризализа е во директна врска со матурацијата на колагениот сноп и отсуството на lamina dura.

Според Јанев J. (43) перзистенцијата на млечниот канин е исто така поволен елемент во прогнозата за успех, т.е. овој заб е гаранција за постоење на коскен зид од вестибуларната страна на алвеолата. Од тие причини во услови кога алвеолата е артефициално креирана тогаш не постои lamina dura, и отсуствува појавата на restitutio ad integrum на раскинатите Шарпеови влакна, со што се создаваат услови за фаворизирање на феноменот на анкилоза.

Како заклучок може да се констатира дека оваа тераписка опција е воглавном индицирана во случаеви каде друга поконзервативна терапија е невозможна. Најдобри тераписки резултати се постигнуваат во услови на незавршен раст на коренот, со можност за пулпина реваскуларизација и периодонтално заздравување.

РАДИКАЛНА ХИРУРШКА ПОСТАПКА / EXTRACIO OPERATIVA

Импактираниот максиларен канин може да доведе до појава на многубројни патолошки состојби, со различен степен на сериозност доколку истиот го задржи својот нееруптиран статус. Од тука произлегува и важноста на прашањето во однос на индикациите за екстракција на импактираниот максиларен канин. Најголем дел од општо прифатените индикации се базираат на обемно клиничко искуство и клинички студии а со една единствена цел - постигнување оптимална орална здравствена состојба во максиларниот канинискиот регион. Овие индикации во себе ги содржат следните состојби:

- во услови кога кортикотомијата и последователниот ортодонтски третман се контраиндицирани,
- неповолна хоризонтална или коса положба на импактираниот заб;
- транспозиција на максиларниот канин;
- присутни ресорптивни промени на коренот на соседните инцизиви предизвикани од присуството на импактираниот максиларен канин;
- во услови кога пациентот одбива (најчесто од финансиски причини) изведување на кортикотомија со последователен ортодонтски третман

Атрауматското отстранување на импактираниот максиларен канин без никакво или минимално инволвирање на соседните анатомо-морфолошки структури, како и создавање на услови за нормално опоравување (заздравување) на оперативната рана претставува оптимална и крајна тераписка цел. Постигнувањето на таквата цел мора да се базира на тро-димензионален концепт за морфологијата и положбата на максиларниот канин, а во иста мера и неговиот сооднос со соседните анатомо-морфолошки структури.

Од аспект на хируршката анатомија особено важни структури при отстранувањето на импактираниот максиларниот канин се: коскеното ткиво кое го опкружува импактираниот заб, периодонциумот на латералниот и централниот максиларен инцизив, sinus maxillaris, и cavum nasi.

Преоперативната клиничка и рентгенолошка евалуација на импактираниот максиларен канин несомнено е есенцијално важен и критичен чекор во хируршката постапка на отстранување на истиот. Притоа вниманието се насочува кон повеќе фактори чија варијабилност може хируршката постапка да ја направат повеќе или помалку тешка.

Правилното отстранување на импактираниот максиларен канин претставува интервенција која се темели на теориска база (истата инкорпорира во себе сериозно познавање на анатомија, физиологија, фармакологија, патологија и хирургија) и мануелна вештина. Самата постапка содржи во себе повеќе етапи: формирање на мукопериостално лambo, отстранување на коскеното ткиво (остеотомија), екстракција на забот, тоалета на раната и затварање на раната (сутурирање).

Иницијален чекор во отстранувањето на импактираниот максиларен канин е формирањето на мукопериосталното лambo со адекватен облик т.е. адекватен флап дизајн. Флап дизајнот е важен не само да овозможи оптимална видливост и приступачност до импактираниот заб, туку исто така и за последователното заздравување на хируршки создадениот дефект.

Најважен фактор во дизајнирањето на флапот е положбата на максиларниот канин (т.е. во основа и вестибуларниот и палатиналниот пристап треба да биде селектиран во согласност со положбата на коронката на канинот)и на тој начин планираното коскено отстранување, а во иста мера и планираната сепарациона рамнина при изведувањето на интервенцијата. Флапот мора да биде оформен така да овозможува истиот да биде екартиран на сигурно растојание од зоната на планираната остеотомија и забните гранични површини, овозможувајќи на таков начин добра видливост и хируршка приступачност до регионот на интерес. Исто така флапот треба да биде креиран со респект во однос на важните, соседни анатомо-морфолошки структури. Флапот треба да располага со широка база со цел да се обезбеди добро снабдување со крв т.е. добра исхрана на самиот флап и конечно при репозиционирање ивиците на истиот треба да бидат во таква позиција која овозможува да бидат сутурирани без тензија и да лежат на коскена подлога.

Следен чекор во хируршкото отстранување на импактираниот максиларен канин претставува отстранувањето на коскеното ткиво кое го препокрива истиот (остеотомија), при што основен хируршки принцип е да ослободувањето на импактираниот канин се изведе со минимален ризик од повреда на соседните заби. Тоа значи дека наместо изведување на обемна остеотомија која ќе овозможи импактираниот заб да се отстрани во целост, се препорачува изведување на порестриктивна остеотомија и притоа забот се отстранува по пат на сепарација. Коскеното ткиво треба да биде отстрането со примена на атрауматска, асептична техника која не доведува да загревање на коскеното ткиво. Остеотомијата се базира на два основни принципа кои треба да обезбедат прво услови за атрауматско отстранување на импактираниот заб, и второ оптимално заздравување на хируршки создадената рана. Овие два важни момента наметнуваат потреба од користење на техника која овозможува од една страна минимално трауматизирање на алвеоларната коска, а од друга страна користениот флап дизајн и направената остеотомија нема да ја компромитираат васкуларизацијата во регионот. Степенот на остеотомија т.е. количеството на коскено ткиво кое треба да биде отстрането е различно и зависи првенствено од длабочината на импакцијата.

Отстранувањето на импактираниот максиларен канин е следната и секако најважна фаза од севкупната хируршка постапка. Основна цел е да се отстрани забот во целост (сите негови делови) на атрауматски начин. Притоа правецот на вадење треба да биде таков да ги респектира анатомските карактеристики на забот и на алвеолата. Само дел од милиметар несофлаќање помегу големината на забот и можниот правец на извлекување од алвеолата создава можност за компресиона повреда на коската, во иста мера го попречува вадењето на забот и иницира заздравувачки проблеми во алвеолата.

Две основни методи на хируршко отстранување на импактираниот заб се општо прифатени:

-целосно отстранување на импактираниот заб (метода по Winter);

- сепарација на импактираниот заб (метода по Edmund)

Изборот на методата на хируршко отстранување на импактираниот заб е детерминиран од неколку фактори од кои особено важни се: ангулацијата на импактираниот заб, неговиот сооднос со соседните структури и длабочината на импакцијата. Сепарацијата на импактираниот заб се изведува на два начина т.е.со борери или со длето, но независно од тоа која техника се применува примарното значење на сепарационата техника е да овозможи последователно вадење на делови од забот а да притоа истата не претставува опасност за соседните блиски и важни анатомо-морфолошки структури.

Последната фаза во постапката на хируршко отстранување на импактираниот максиларен канин е затварање на хируршката рана т.е. поставување на сутура. Основна функција на сутурата е да ја сочува репозиционираната положба на ламбото, и во одредени случаеви да го потпомогне воспоставувањето на трајната хемостаза. Употребата на минимален број на сутури со мал дијаметар и кои го лимитираат тампонирачкиот ефект е од есенцијално значење во однос на минимизирањето на негативниот ефект кој истите го имаат врз процесот на заздравување на хируршката рана.

Хируршкото отстранување на импактираниот максиларен канин како посериозна орално-хируршка интервенција може да резултира со појава на многубројни и различни по сериозност како интраоперативни така и постоперативни компликации. Овие компликации се движат во граници од очекувани и предвидени состојби (болка, оток, продолжена хеморагија и парестезија) па до сериозни и долготрајни компликации (повреда на соседните заби, повреда на cavum nasi и повреда на sinus maxillaris).

Постоперативната болка како очекувана и предвидена состојба по хируршкото отстранување на импактираниот максиларен канин е со нешто понагласен интензитет во однос на истата при хируршкиот третман на другите импактирани заби. Ова се должи од една страна на присутната извонредно густа инервациона мрежа поврзана со јукстапозицијата (позиција на еден елемент до друг) на носната шуплина, синусната шуплина и соседните заби, како и на повремената

потреба за едно покомплексно збринување на мекото ткиво од друга страна.

Продолжената хеморагија може да се манифестира како пропратна постоперативна компликација, и истата се должи на присутната екстраваскуларизација која може да биде стимулирана од неправилната положба на импактираниот заб. Во услови кога апексот на импактираниот заб е поставен во непосредна близина на латералниот зид од носната шуплина може да дојде до акцидентална назална перфорација што резултира со појава на епистакса (како компликација истата нема сериозен карактер). Треба да се напомене дека појавата на епистакса може да се должи исто така и на "ослободувањето " на малите крвни садови од ефектот на вазоконстрикторната компонента во состав на локалниот анестетички агенс.

Максиларниот централен и латерален инцизив (поретко првиот премолар) претставуваат вообичаени соседни структури кои можат да бидат инволвирани при хируршкото отстранување на импактираниот максиларен канин. Повредата на овие заби најчесто се должи на користена неправилна трауматска и во услови на недоволна прегледност користена хируршка техника. Доколку оваа интраоперативна компликација се случи тогаш треба сериозно да се размислува за следното: долго временска опсервација на повредените заби, коренска канална терапија или бондинг стабилизација. Хируршкото отстранување на импактираниот максиларен канин како интервенција која се изведува во максилата (коска со големи спонгиозни простори и тенок кортекс) може да доведе до појава на интраосеален едем и една незнатна (минимална) мобилност на блиските заби дури и во услови кога тие не се инволвирани па дури ни допрени во текот на хируршката интервенција.

Зборувајќи за интраоперативните и постоперативните компликации поврзани со хируршкото отстранување на импактираниот максиларен канин треба да се напомене дека и одредени нервни структури може да бидат инволвирани во хируршката интервенција. Ова се однесува пред се на терминалните гранки на тригеминалниот нерв, поточно кажано гранките на n.infraorbitalis може да бидат подвргнати на една привремена neuropraxia како резултат на елевација на лабијалното

мукопериостално ламбо, а исто така и дентоалвеоларните гранки наменети за максиларната дентиција може да бидат расинати но без резидуелен морбидитет. Подигањето на палатиналното мукопериостално ламбо доведува до раскинување на терминалните гранки на n. nasopalatinus Scarpe , што резултира со појава на анестезија на палатиналната мукоза во пределот на премаксилата (триаглеста зона од канин до канин). Исто така доколку истиот нерв учествува и во инервацијата на максиларните инцизиви можна е и појава на втрнатост на забите при елевација на палатиналното мукопериостално ламбо. Бидејќи зоната на сензитивна инервација од n.nasopalatinus Scarpe е релативно мала, и нејзината реинервација многу брзо се воспоставува може како заклучок да се констатира дека овие нервни дисфункции се од привремен карактер и истите не предизвикуваат никаков морбидитет.

Особено важни (соседни) анатомо-морфолошки структури од аспект на евентуално можни интраоперативни и постоперативни компликации се максиларниот синус и носната шуплина. Непланираното акцидентално втиснување на дел од коренот на импактираниот заб во овие анатомски простори претставува компликација со не имедијатна ургентност. Тоа значи дека кон отстранување на втиснатиот коренски фрагмент се пристапува во втора фаза по направени дополнителни клинички и параклинички проследувања. Дополнително ваквите хируршки интервенции може да доведат и до појава (многу ретко) на оро-антрална и оро - назална комуникација, при што евентуално присутната синусна или назална инфекција го стимулира профузниот раст на гранулационото ткиво (лоцирано на местото на самата комуникација) и се трасира патот за епителна инвазија , што се заедно резултира со формирање на перманентна фистула.

Примарната инфекција претставува екстремно ретка компликација при хируршкото отстранување на импактираниот максиларен канин. Инциденцата на инфекцијата е ниска што се должи од една страна на локалниот имунитет во оралната празнина и нејзината сопствена бактериска флора, и користените преоперативни методи за супресија на патогените микроорганизми од друга страна. Употребата на системски антибиотици од превентивен аспект е дискутабилна, додека пак

употребата на локални антибиотици е некорисна и контраиндицирана. Состојба со највисок степен на ургентност во однос на инфекцијата како пропратна манифестација во склоп на хируршката интервенција е секако thrombosis sinus cavernosus , а истата се должи на бактериска инвазија на лицевата ангуларна вена.

Во однос на екстракцијата на импактираниот максиларен канин како тераписка опција резултатите од спроведената студија го покажаа следното:

- од вкупниот број на проследени импактирани максиларни канини со употреба на КТ методата на хируршка екстракција била применета во 20 (28,6%) случаеви.

- од вкупниот број на проследени импактирани максиларни канини со употреба на Rtg методата на хируршка екстракција била применета во 20 (28,6%) случаеви.

- класификација на положбите на импактираниот максиларен канин по Archer WH. и можните тераписки опции (КТ) (Таб. 19).

Воспоставената корелација помеѓу вредностите на овие параметри добиени со употреба на КТ се карактеризира со висока статистичка значајност т.е. постои изразита меѓусебна зависност на овие два параметри (Таб. 19).

- положба на импактираниот максиларен канин во однос на processus alveolaris corpus maxillae и можните тераписки опции (КТ)(Таб. 24)

Воспоставената корелација помеѓу вредностите на овие параметри добиени со употреба на КТ се карактеризира со висока статистичка значајност т.е. постои изразита меѓусебна зависност на овие два параметри (Таб. 24).

Добиениот резултат во рамките на нашето истражување во однос на примената на оваа тераписка опција ја потврдува општо прифатената констатација дека изборот на тераписката опција е директно условен од положбата на импактираниот максиларен канин во просторот, и истиот се совпаѓа со наодите на Archer WH., Peterson LJ., Alling Ch.C., Бојациев Т., Перовиќ J., Јојиќ Б. и др.

- класификација на положбите на импактираниот максиларен канин по Archer WH. и хируршки пристап (КТ) (Таб. 21).

Воспоставената корелација помеѓу вредностите на овие параметри добиени со употреба на КТ се карактеризира со висока статистичка значајност т.е. постои изразита меѓусебна зависност на овие два параметри (Таб. 21).

- класификација на положбите на импактираниот максиларен канин по Archer WH. и хируршки пристап (Rtg) (Таб. 29).

Воспоставената корелација помеѓу вредностите на овие параметри добиени со употреба на Rtg се карактеризира со статистичка значајност т.е. постои меѓусебна зависност на овие два параметри (Таб. 29).

- положба на импактираниот максиларен канин во однос на processus alveolaris corpus maxillae и хируршки пристап (КТ) (Таб. 22).

Воспоставената корелација помеѓу вредностите на овие параметри добиени со употреба на КТ се карактеризира со статистичка значајност т.е. постои меѓусебна зависност на овие два параметри (Таб. 22).

- положба на импактираниот максиларен канин во однос на processus alveolaris corpus maxillae и хируршки пристап (Rtg) (Таб. 30).

Воспоставената корелација помеѓу вредностите на овие параметри добиени со употреба на Rtg се карактеризира со статистичка значајност т.е. постои меѓусебна зависност на овие два параметри (Таб. 30).

Добиениот резултат во рамките на нашето истражување во однос на применетиот хируршки пристап (во склоп на corticotomia -та со влечење и хируршката екстракција) ја потврдува констатацијата дека положбата на импактираниот максиларен канин во просторот е најважниот елемент кој го детерминира хируршкиот пристап, и истиот се совпаѓа со наодите на Archer WH., Alling Ch. C., Andreasen JO., Peterson LJ., Мише И. и др.

- растојание помеѓу вестибуларната површина на processus alveolaris corpus maxillae и импактираниот максиларен канин и хируршки пристап (КТ) (Таб. 25).

Воспоставената корелација помеѓу вредностите на овие параметри добиени со употреба на КТ се карактеризира со висока статистичка значајност т.е. постои изразита меѓусебна зависност на овие два

параметри (Таб. 25). Во однос на овие параметри конвенционалната имагинациона метода не нуди информации.

- растојание помеѓу палатиналната страна на processus alveolaris corpus maxillae и импактираниот максиларен канин и хируршки пристап (КТ) (Таб. 27).

Воспоставената корелација помеѓу вредностите на овие параметри добиени со употреба на КТ се карактеризира со висока статистичка значајност т.е. постои изразита меѓусебна зависност на овие два параметри (Таб. 27). Во однос на овие параметри конвенционалната имагинациона метода не нуди информации.

- од вкупниот број на проследени импактирани максиларни канини со употреба на КТ, а третирани со методата на corticotomia со влечење и хируршка екстракција прв степен на вестибуло-палатинална остеотомија бил применет во 62 (89,9%) случаеви, комбинација на прв и втор степен била применета во 5 (7,2%) случаеви и комбинација на втор и трет степен била применета во 2 (2,9%) случаеви.

- класификација на положбите на импактираниот максиларен канин по Archer WH. и степен на вестибуло-палатинална остеотомија (КТ) (Таб. 20).

Воспоставената корелација помеѓу вредностите на овие параметри добиени со употреба на КТ се карактеризира со висока статистичка значајност т.е. постои изразита меѓусебна зависност на овие два параметри (Таб. 20). Во однос на овие параметри конвенционалната имагинациона метода не нуди информации.

- положба на импактираниот максиларен канин во однос на processus alveolaris corpus maxillae и степен на вестибуло-палатинална остеотомија (КТ) (Таб. 23).

Воспоставената корелација помеѓу вредностите на овие параметри добиени со употреба на КТ се карактеризира со висока статистичка значајност т.е. постои изразита меѓусебна зависност на овие два параметри (Таб. 23). Во однос на овие параметри конвенционалната имагинациона метода не нуди информации.

- растојание помеѓу вестибуларната површина на processus alveolaris corpus maxillae и импактираниот максиларен канин и степен на вестибуло-палатинална остеотомија (КТ) (Таб. 26) .

Воспоставената корелација помеѓу вредностите на овие параметри добиени со употреба на КТ се карактеризира со висока статистичка значајност т.е. постои изразита меѓусебна зависност на овие два параметри (Таб. 26) . Во однос на овие параметри конвенционалната имагинациона метода не нуди информации.

- од вкупниот број на импактирани максиларни канини проследени со употреба на КТ и Rtg , а третирани со методата на хируршка екстракција во 8 (40,0%) случаеви била применета методата по Winter , а во 12 (60,0%) случаеви методата по Edmund.

Изборот на адекватна метода на хируршка екстракција на импактираниот максиларен канин е условен во прв ред од положбата на истиот во просторот и неговиот сооднос со соседните анатомо-морфолошки структури. Квантитативната компонента на истражувачкиот примерок во рамките на ова истражување не даде можност за воспоставување на взаемни корелации со статистичка значајност помеѓу овие параметри. Во однос на изборот на оперативна техника ја преферираме методата по Edmund од причина што истата овозможува сведување на хируршката траума на минимум, создавање на помал коскен дефект , што се заедно делува позитивно врз процесот на заздравување на хируршката рана.

- од вкупниот број на проследени импактирани максиларни канини со употреба на КТ и Rtg, а третирани со методата на corticotomia со влечење и хируршка екстракција во ниту еден случај не било забележано присуство на интра-оперативни компликации.

Отсуството на интра-оперативни компликации сметаме дека се должи на темелната прет-оперативна анализа на положбата на импактираниот максиларен канин и неговиот сооднос со соседните анатомо-морфолошки структури (КТ и Rtg), како и на применетата адекватна метода на хируршка интервенција на истиот. Во предвид треба секако да се земе и големината на истражувачкиот примерок т.е. не е

исклучена можност од појава на интра-оперативни компликации во рамките на едно квантитативно пообемно истражување.

- од вкупниот број на проследени импактирани максиларни канини со употреба на КТ и Rtg , а третирани со методата на corticotomia со влечење и хируршка екстракција во 1 (1,4%) случај било забележано присуство на болка, во 2 (2,9%) случаеви присуство на оток и во 31 (44,9%) случај присуство на болка и оток.

Појавата на пост-оперативни компликации од типот на болка и оток (очекувани компликации) сметаме дека се должи на присутната хируршка траума во текот на самата интервенција. Отсуството на секундарна инфекција пак се должи на адекватната антибиотска прет-оперативна подготовка на пациентот , особено во случаеви каде се предвидува тешка и пролонгирана хируршка интервенција како и во случаеви на компромитиран имунолошки статус на пациентот.

Фактори кои придонесуваат за појава на пост-оперативни компликации се: типот на импакција, возраста на пациентот, типот на користена хируршка техника, искуството и мануелната спретност на хирургот и др. Квантитативната компонента на истражувачкиот примерок во рамките на оваа студија не даде можност за воспоставување на взаемни корелации со статистичка значајност помеѓу овие параметри.

Добиените резултати во рамките на нашето истражување во однос на хируршката екстракција (како можна тераписка опција) ја потврдуваат клиничката оправданост и тераписката ефикасност на оваа тераписка опција, и истите се совпаѓаат со наодите на Archer WH., Andreasen JO., Alling Ch.C., Peterson LJ. и др. Притоа треба да се напомене дека комбинацијата на компјутеризирана томографија и адеквата конвенционална имагинациона метода овозможува задоволителен квантум на информации неопходни при изборот на оваа тераписка опција.

2.2.3. ИМПАКТИРАН МАКСИЛАРЕН ТРЕТ МОЛАР

МОРФОЛОГИЈА НА МАКСИЛАРЕН ТРЕТ МОЛАР

Максиларниот трет молар (dens molaris tercius superior) е осмиот заб одејќи од медијалната линија или петиот заб во трансканиниот сектор.

Формата на коронарниот дел покажува бројни варијации, но најчесто се појавува како трета варијанта на максиларниот втор молар т.е. со три нешто помали тубери. Останатите варијанти се следните: форма со четири тубери слична на максиларниот прв молар, елиптична компримирана форма во мезио-дистален правец како втора варијанта на максиларниот втор молар, форма слична на канин, премолар па понекогаш дури и форма слична на инцизивите. Независно од тоа во која варијанта се појавува неговите димензии се секогаш помали во споредба со неговиот антагонист во долната вилица. Според податоците презентирани во тудот на Марић Д. (60) средните вредности на димензиите на горниот трет молар се:

- цервико-инцизална должина на коронката 6,5 mm ;
- цервико-апикална должина на корен 11,0 mm ;
- мезио-дистален промер на коронка 8,5 mm ;
- мезио-дистален промер во вратот на забот 6,5 mm ;
- буко-орална димензија на коронката 10,0 mm ;
- буко-орална димензија во вратот на забот 9,5 mm

Во трудот на Железаров Д. (97) презентирани се следните податоци во однос на морфолошките карактеристики на горниот трет молар (средни вредности) : севкупната должина на забот изнесува 20 mm., вестибуларната должина на коронката 7mm., оралната должина на коронката 7mm., мезио-дисталниот промер на коронката 8,5mm., буко-орален промер на коронката 11mm.

Според податоците презентирани во трудот на Мартиновиќ Ж. (62) средните вредности на димензиите на горниот трет молар се: мезио-дистален промер на коронката 8,5mm., буко-орален промер на коронката

10mm., цервико-инцизална должина на коронката 6,5mm., должина на корен 11mm и вкупна должина на забот 17,5mm.

Мезијалната страна е во контакт со дисталната страна на горниот втор молар, а пак дисталната страна е слободна. Горниот трет молар оклудира со долниот трет молар.

Пулпината комора ја следи формата на забната коронка. Бројот на канали не зависи од бројот на корени, бидејќи често внатре во самиот корен каналите се делат на два или три помали така што вкупниот број на канали може да изнесува и 8.

Корените на горниот трет молар исто така вариираат во однос на бројот, формата и големината. Понекогаш во однос на бројот на корените е сличен со горниот втор молар, понекогаш сите корени се сраснати во еден, а понекогаш се раздвоени во поголем број на тенки корени.

Во однос на морфолошките карактеристики на горниот трет молар резултатите од нашата студија го покажаа следното (средни вредности):

- мезио-дистална димензија на коронката 8,65 mm (КТ) Таб. 1
- мезио-дистална димензија на коронката 10,45 mm (Rtg) Таб. 1

Добиената вредност во однос на мезио-дисталната димензија на коронката на забот со употреба на компјутеризирана томографија се совпаѓа со податоците презентирани од горе споменатите автори (Марик Д., Железаров Д. и Мартиновиќ Ж.), додека пак добиената вредност во однос на истиот параметар со употреба на конвенционална имагинациона метода е поголема (поради присутниот степен на дисторзија и магнификација на објектот прикажан на Rtg снимка) и истата не се совпаѓа со податоците презентирани од горе споменатите автори. Воспоставената корелација помеѓу вредностите на овој параметар добиени со употреба на КТ и Rtg се карактеризира со висока статистичка значајност т.е. постои големо не слагање на наодите во однос на овој параметар добиени со употреба на КТ и Rtg (Таб. 1).

- вестибуло-палатинална димензија на коронката 10,91 mm (КТ)

Добиената вредност во однос на вестибуло-палатиналната димензија на коронката на забот со употреба на КТ се совпаѓа со податоците презентирани од страна на Марик Д., Железаров Д. и

Мартиновиќ Ж. Во однос на истиот параметар конвенционалната Rtg снимка не нуди информации.

- вертикална димензија на коронката 6,97 mm (КТ) Таб. 2

- вертикална димензија на коронката 7,85 mm (Rtg) Таб. 2

Добиената вредност во однос на вертикалната димензија на коронката на забот со употреба на КТ се совпаѓа со податоците презентирани од авторите Мариќ Д., Железаров Д. и Мартиновиќ Ж. Воспоставената корелација помеѓу вредностите на овој параметар добиени со употреба на КТ и Rtg се карактеризира со висока статистичка значајност т.е. постои големо не слагање на наодите во однос на овој параметар добиени со употреба на КТ и Rtg (Таб. 2).

Направената анализа во однос на бројот на корените на забот со употреба на КТ и Rtg покажа големо не слагање на наодите т.е. воспоставената корелација помеѓу вредностите на овој параметар се карактеризира со висока статистичка значајност (Таб. 3). Во литературата не сретнавме податоци од ваков тип.

- должина на буко-мезиален корен 9,28 mm (КТ)

- должина на буко-мезиален корен 9,41 mm (Rtg)

Воспоставената корелација помеѓу вредностите на овој параметар добиени со употреба на КТ и Rtg покажа слагање на наодите т.е. не постои статистичка значајност.

- должина на буко-дистален корен 7,63 mm (КТ)

- должина на буко-дистален корен 7,52 mm (Rtg)

Воспоставената корелација помеѓу вредностите на овој параметар добиени со употреба на КТ и Rtg покажа слагање на наодите т.е. не постои статистичка значајност.

- должина на палатинален корен 8,30 mm (КТ)

Во однос на овој параметар конвенционалната имагинациона метода не нуди точни информации.

Добиените вредности во однос на должината на корените на забот со употреба на КТ и Rtg се помали во однос на истите презентирани од страна на авторите Мариќ Д., Железаров Д. и Мартиновиќ Ж., и истото сметаме дека се должи на карактерот на истражувачкиот примерок т.е. средната вредност на возраста на севкупниот примерок е 19,2 год.

Направената анализа во однос на меѓусебниот однос на корените со употреба на КТ и Rtg покажа слагање на наодите т.е. воспоставената корелација помеѓу вредностите на овој параметар не се карактеризира со статистичка значајност.

Направената анализа во однос на апикалната повиеност на корените на забот со употреба на КТ и Rtg покажа слагање на наодите т.е. воспоставената корелација помеѓу вредностите на овој параметар не се карактеризира со статистичка значајност.

Во литературата не сретнавме податоци од ваков тип (меѓусебен однос на корените, апикална повиеност на корените) па оттука неможноста добиените резултати во рамките на нашето истражување да ги споредиме со резултатите добиени од други истражувања.

Како завршна констатација се наметнува фактот дека и конвенционалните имагинациони методи и компјутеризираната томографија во однос на морфолошките карактеристики на импактираниот максиларен трет молар нудат прецизни информации. Предност на компјутеризираната томографија е што истата овозможува тро-димензионална визуализација на објектот (што се должи секако на нејзините технички перформанси) , но истата може да се обезбеди и со употреба на серија од различни конвенционални имагинациони методи.

ПОЛОЖБА НА ИМПАКТИРАН МАКСИЛАРЕН ТРЕТ МОЛАР

Евалуацијата на импактираниот максиларен трет молар наметнува потреба од адекватно базично научно познавање кон кое се придодаваат точните клинички и рентгенолошки истражувања на импактираниот заб, а во иста мера и познавањето на неговиот сооднос како со соседните дентални структури така и трето моларните скелетални соодноси.

Максиларниот трет молар е локализиран во пределот на tuberositas maxillae. Тој е опкружен со спонгиозна коска и тенка кортикална коскена ламина. Букално и дистално нееруптираниот трет молар е покриен со тенка кортикална коскена ламина, додека пак од палатиналната страна е присутно пообемно коскено ткиво. Ваквите услови индицираат сами по себе констатација дека за отстранување на импактираниот горен трет молар најчесто користен е букалниот пристап. Букалната и дисталната страна од туберот се покриени со мукопериост, со нормална дебелина , во кој се сместени гранките на r.r.alveolares superiores posteriores, истоимената артерија и вена. Палатиналниот дел од туберот е покриен со дебел мукопериост кој ги содржи во себе гранките на n.palatinus anterior, истоимената артерија и вена до спојот помеѓу processus alveolaris и хоризонталниот дел од максилата.

Класификационите системи кои ја детерминираат положбата на импактираниот максиларен трет молар во основа се истите оние наменети и за импактираниот мандибуларен трет молар.

Според класификациониот систем на George Winter , презентиран во трудот на Јојиќ Б., Перовиќ Ј. (49), а кој се базира на соодносот на максиларниот трет молар со надолжната оска на максиларниот втор молар, можни се седум различни класи т.е. положби на импактираниот максиларен трет молар:

1) вертикална положба;
2) мезио-ангуларна положба;
3) буко-ангуларна положба со коронката насочена кон образот;
4) лингво-ангуларна положба со коронката насочена кон непцето;
5) дисто-ангуларна положба;

6) хоризонтална положба и

7) невообичаена положба (инвертна или изместување на забот на некои подалечни локации во средно-лицевиот скелет)

Според Peterson L & et al (69) вертикалната положба е застапена приближно со 63%, дисто-ангуларната со 25% а мезио-ангуларната со 12%. Останатите положби се многу поретки (хоризонтална, трансферзална , инвертна) и според истите автори на нив отпаѓа помалку од 1%.

Друг класификационен систем апликативен во детерминирањето на положбата на импактираниот максиларен трет молар е системот по Pell & Gregory , презентиран во трудот на Peterson L. & et al (69), кој се базира на вертикалната положба на импактираниот заб т.е. нивото на импакција. Притоа можни се следните положби:

1) положба А - коронка на трет молар до коронка на втор молар;

2) положба Б - коронка на трет молар до цервикс на втор молар и

3) положба В - коронка на трет молар до корен на втор молар

Овие положби можат да бидат и модифицирани во зависност од правецот на комплетната оска на третиот молар (од апексот до коронката) во однос на средишната линија на денталниот лак: палатинална (медијална), директно постериорна, или букална (латерална) во однос на вториот горен молар.

Една компонента (со предизвикувачка димензија) на соодносот на максиларниот трет молар со вториот молар е спојувањето на нивните коренски површини. Ова спојување претставува тераписки проблем доколку се наметне потреба од ендодонтски третман или екстракција на едниот од двата инволвирани заба.

Анализирајќи ја положбата на импактираниот максиларен трет молар во однос на максиларниот втор молар (горе споменатите класификациони системи по Winter, Pell & Gregory) резултатите од спроведената студија го покажаа следното:

- од вкупниот број на проследени импактирани горни трети молари со употреба на КТ во вертикална положба биле 38 (54,2%), во мезио-ангуларна биле 26 (37,1%), во дисто-ангуларна биле 10 (14,2%) и во буко-ангуларна биле 65 (92,8%).

- од вкупниот број на проследени импактирани горни трети молари со употреба на Rtg во вертикална положба биле 46 (65,7%), во мезио-ангуларна биле 15 (21,2%), и во дисто-ангуларна биле 9 (12,8%).

Воспоставената корелација помеѓу вредностите на овој параметар добиени со употреба на КТ и Rtg се карактеризира со статистичка значајност т.е. постои не слагање на наодите во однос на овој параметар добиени со употреба на КТ и Rtg. (Таб 5). Добиениот резултат во однос на овој параметар (сооднос на надолжната оска на горниот трет молар со оската на горниот втор молар) во рамките на нашето истражување не се совпаѓа со наодите на Peterson LJ & all , и истиот сметаме дека се должи на релативно малиот (во квантитативен смисол) истражувачки примерок (не е исклучена можност да во рамки на едно пообемно истражување добиените резултати во однос на овој параметар се совпаѓаат со наодите на горе споменатите автори).

- од вкупниот број на проследени импактирани горни трети молари со употреба на КТ во положба А биле 16 (22,9%), во положба Б биле 26 (37,1 %) и во положба В биле 28 (40,0%).

- од вкупниот број на проследени импактирани горни трети молари со употреба на Rtg во положба А биле 16 (22,9%), во положба Б биле 26 (37,1%) и во положба В биле 28 (40,0%).

Воспоставената корелација помеѓу вредностите на овој параметар добиени со употреба на КТ и Rtg покажа слагање на наодите т.е. не постои статистичка значајност. Во литературата не сретнавме податоци од ваков тип.

- инклинација на лонгитудиналната оска на импактираниот максиларен трет молар во сагитала 85,1 степени (КТ)

- инклинација на лонгитудиналната оска на импактираниот максиларен трет молар во сагитала 88,6 степени (Rtg).

Воспоставената корелација помеѓу вредностите на овој параметар добиени со употреба на КТ и Rtg се карактеризира со статистичка значајност т.е. постои не слагање на наодите во однос на овој параметар добиени со употреба на КТ и Rtg. (Таб. 6). Добиениот резултат во однос на овој параметар во рамките на нашето истражување укажува на вертикална положба на генерално земениот севкупен истражувачки

примерок (во целина) и истиот се совпаѓа со наодите презентирани од страна на Peterson LJ & all.

- инклинација на лонгитудиналната оска на импактираниот максиларен трет молар во трансферзала 67,5 степени (КТ).

Во однос на овој параметар конвенционалната Rtg снимка не нуди информации.

- растојание помеѓу најпроминентната оклузална точка на импактираниот горен трет молар и limbus alveolaris corpus maxillae 2,68 mm (КТ)

- растојание помеѓу најпроминентната оклузална точка на импактираниот горен трет молар и limbus alveolaris corpus maxillae 2,70 mm (Rtg).

Воспоставената корелација помеѓу вредностите на овој параметар добиени со употреба на КТ и Rtg покажа слагање на наодите т.е. не постои статистичка значајност.

- растојание помеѓу вестибуларната страна на импактираниот горен трет молар и вестибуларната површина на processus alveolaris corpus maxillae 1,18 mm (КТ).

Во однос на овој параметар конвенционалната Rtg снимка не нуди информации.

- растојание помеѓу палатиналната страна на импактираниот горен трет молар и палатиналната површина на processus alveolaris corpus maxillae 1,88 mm (КТ).

Во однос на овој параметар конвенционалната Rtg снимка не нуди информации.

Импактираниот максиларен трет молар завземајќи одредена положба во максилата создава одредени соодноси со околните (блиски) анатомо-морфолошки структури, особено важни при проценувањето на статусот на максиларниот трет молар и концепирањето на идниот прогностичко - тераписки план. Тука спакаат: максиларниот втор молар sinus maxillaris, tuber maxillae, fossa infratemporalis, fossa pterygopalatina и др.

- растојание помеѓу дисталната страна на горниот втор молар и мезијалната страна на импактираниот горен трет молар 0,84 mm (КТ)

- растојание помеѓу дисталната страна на горниот втор молар и мезијалната страна на импактираниот горен трет молар 0,21 mm (Rtg).

Воспоставената корелација помеѓу вредностите на овој параметар добиени со употреба на КТ и Rtg се карактеризира со висока статистичка значајност т.е. постои големо не слагање на наодите во однос на овој параметар добиени со употреба на КТ и Rtg (Таб. 4). Во литературата не сретнавме податоци од ваков тип.

- контакт на импактираниот горен трет молар со дисталната страна на горниот втор молар (КТ и Rtg) (Таб. 7).

Воспоставената корелација помеѓу вредностите на овој параметар добиени со употреба на КТ и Rtg се карактеризира со висока статистичка значајност т.е. постои големо не слагање на наодите во однос на овој параметар добиени со употреба на КТ и Rtg (Таб. 7).

- растојание помеѓу дисталната страна на горниот втор молар и мезиалната страна на импактираниот горен трет молар и контакт на импактираниот горен трет молар со горниот втор молар (КТ) (Таб. 9).

- растојание помеѓу дисталната страна на горниот втор молар и мезиалната страна на импактираниот горен трет молар и контакт на импактираниот горен трет молар со горниот втор молар (Rtg) (Таб. 15).

Воспоставената корелација помеѓу вредностите на овие параметри добиени со употреба на КТ и Rtg се карактеризира со висока статистичка значајност т.е. постои изразита меѓусебна зависност на овие параметри (Таб. 9 и Таб. 15). Во литературата не сретнавме податок од ваков тип.

Контактот на импактираниот максиларен трет молар со дисталната страна на максиларниот втор молар носи со себе ризик од возможна појава на ресорпција на вториот молар, и во тој контекст резултатите од спроведената студија го покажаа следното:

- ресорпција на горниот втор молар нема 70 (100,0%) (КТ)
- ресорпција на горниот втор молар нема 10 (14,3 %) (Rtg)

Во однос на детекцијата на евентуално присутните ресорптивни промени на дисталната страна на горниот втор молар сметаме дека конвенционалните имагинациони методи не секогаш нудат прецизни информации. Општо потврдена и прифатена констатација од голем број

на автори е дека КТ претставува единствената реална детекциона метода.

Максиларниот синус (sinus maxillaris) покажува големи варијации во однос на степенот на својата екстензија во пределот на максиларниот тубер. Долната граница на максиларниот синус може да биде на ниво на апексите од третиот молар, постериорното синусно екстендирање може да биде медиално до третиот молар, а пак постериорната страна на синусот може да го опкружува или да го содржи во себе третиот молар. Особено кај повозрасни индивидуи синусот може да се протега до трето моларната регија, и понекогаш истиот се шири околу мезијалната страна на третиот молар. Во најголем број на случаеви максиларниот синус и третиот молар се раздвоени меѓу себе со коскен септум. Доколку меѓусебниот сооднос на синусот со третиот молар претставува хируршки ризик тогаш точната локализација на третиот молар и синусот мора да биде дефинирана со употреба на периапикални Rtg. снимки (Shift - ова техника), а во ретки случаеви се индицирани и томографски студии или пак компјутеризирана томографија.

Анализирајќи го меѓусебниот сооднос на импактираниот максиларен трет молар и максиларниот синус резултатите од спроведената студија го покажаа следното:

- меѓусебна оддалеченост на импактираниот максиларен трет молар и sinus maxillaris 1,78 mm (КТ)

- меѓусебна оддалеченост на импактираниот максиларен трет молар и sinus maxillaris 0,72 mm (Rtg)

Воспоставената корелација помеѓу вредностите на овој параметар добиени со употрена на КТ и конвенционална имагинациона метода се карактеризира со висока статистичка значајност т.е. постои големо не слагање на наодите во однос на овој параметар (Таб. 8). Во литературата не сретнавме податок од ваков тип.

Следна важна анатомо - морфолошка структура претставува максиларниот тубер (tuber maxillae). Исклучувајќи го присуството на третиот молар во пределот на туберот, структурата на туберот варира (се менува) во зависност од содржината на ретките (оскудни) коскени трабекули и истиот може да претставува вистински празен простор што

се должи на алвеоларната екстензија на максиларниот синус. Постериорната кривина на туберот ги соединува медијалната и латералната страна, и во себе го содржи максиларниот трет молар. Медијалната постериорна кривина на туберот нема клиничка висина бидејќи истата е препокриена со латералната мукоза од мекото непце.

Анализирајќи го меѓусебниот однос на импактираниот максиларен трет молар и tuber maxillae резултатите од спроведената студија го покажаа следното:

- растојание помеѓу дисталната страна на импактираниот максиларен трет молар и tuber maxillae 3,02 mm (КТ)

Во однос на овој параметар конвенционалната Rtg метода не нуди информации.

- растојание помеѓу дисталната страна на горниот втор молар и tuber maxillae 12,78 mm (КТ)

Во однос на овој параметар конвенционалната Rtg метода не нуди информации.

Сообносот на импактираниот максиларен трет молар со останатите анатомо-морфолошки структури (fossa infratemporalis, fossa pterygopalatina, букалното масно перниче, m.buccinator, m. pterygoideus lateralis и др.) е особено важен од хируршки аспект т.е. при хируршкото отстранување на импактираниот заб нивниот близок сооднос повлекува со себе можност (ризик) од појава на одредени како интра - оперативни така и пост - оперативни компликации.

Како завршна констатација можеме да кажеме дека комбинацијата на компјутеризирана томографија и адекватна конвенционална имагинациона метода претставува идеално решение кое овозможува задоволителен квантум на информации неопходни при детерминирањето на тро-димензионалната положба на импактираниот максиларен трет молар во просторот и неговиот сооднос со блиските анатомо-морфолошки структури.

ПРОГНОСТИЧКО ТЕРАПИСКИ ПОСТАПКИ

Темелното познавање на природниот развој на максиларните трети молари претставува исклучително важен аспект при рационалното планирање на тераписката постапка. Голем број фактори влијаат на изборот на најсоответната тераписка постапка, а од нив особено се значајни следните: етиолошкиот фактор кој довел до појава на импакција на забот, клиничката слика (клинички манифестни и субјективно потврдени проблеми), анамнеза, физичка евалуација, рентгенолошки сознанија (како поткрепа на клиничкиот наод), дијагноза и прогноза.

Генерално терапискиот план се вклопува во пет општи категории:

1) опсервација;
2) експозиција на импактираниот заб;
3) автотрансплантација;
4) насочување во мезијална ерупциона патека и
5) хируршко отстранување на импактираниот заб

1) ОПСЕРВАЦИЈА

Одлуката за примена на опсервацијата како тераписка опција треба да се заснова на два момента:

а) забот е длабоко импактиран така да прогресијата на маргиналната периодонтална инфламација од соседниот втор молар до импактираниот заб е невозможна;
б) отсуство на рентгенолошки знаци кои говорат во прилог на присутни патолошки промени од типот на цисти или тумори, чии раст и развој се во релација со импактираниот максиларен трет молар.

Исто така треба да се напомене дека и фузијата (спојување) на коренските системи на максиларниот трет и втор молар претставува

индикација за примена на долго-временска опсервација. Обидот да се отстрани импактираниот горен трет молар во вакви услови може да доведе до губење и на горниот втор молар. Во сите овие случаеви се наметнува потреба од периодични контролни прегледи со најмалку двогодишни рентгенолошки прегледи за евалуација на статусот на импактираниот максиларен трет молар.

Во однос на опсервацијата како тераписка опција при згрижувањето на импактираните максиларни трети молари резултатите од нашата студија го покажаа следното:

- од вкупниот број на проследени импактирани максиларни трети молари со употреба на КТ методата на опсервација била применета во 37 (52,9%) случаеви.

- од вкупниот број на проследени импактирани максиларни трети молари со употреба на Rtg методата на опсервација била применета во 37 (52,9%).

Воспоставената корелација помеѓу вредностите на овој параметар добиени со употреба на КТ и Rtg покажа слагање на наодите т.е. не постои статистичка значајност.

- од вкупниот број на импактирани максиларни трети молари третирани со методата на опсервација (КТ и Rtg) во 37 (100,0%) случаеви е констатирана континуирана ерупција на забот по временски период од 6 т.е. 12 месеци.

- растојание помеѓу дисталната страна на горниот втор молар и tuber maxillae и можните тераписки ипции (КТ) (Таб. 10)

Воспоставената корелација помеѓу вредностите на овие параметри добиени со употреба на КТ се карактеризира со висока статистичка значајност т.е. постои изразита меѓусебна зависност на овие два параметри (Таб. 10).

- однос на импактираниот горен трет молар кон надолжната оска на горниот втор молар и можните тераписки опции (КТ) (Таб. 11).

- однос на импактираниот горен трет молар кон надолжната оска на горниот втор молар и можните тераписки опции (Rtg) (Таб. 12).

Воспоставената корелација помеѓу вредностите на овие параметри добиени со употреба на КТ и Rtg се карактеризира со висока статистичка

значајност, т.е. постои изразита меѓусебна зависност на овие два параметри (Таб. 11 и Таб. 12).

- вертикална положба на импактираниот горен трет молар и можните тераписки опции (КТ) (Таб. 13).

- вертикална положба на импактираниот горен трет молар и можните тераписки опции (Rtg) (Таб. 14).

Воспоставената корелација помеѓу вредностите на овие параметри добиени со употреба на КТ и Rtg се карактеризира со висока статистичка значајност, т.е. постои изразита меѓусебна зависност на овие два параметри (Таб. 13 и Таб. 14).

Добиениот резултат во рамките на нашето истражување ја потврдува тераписката оправданост на опсервационата метода , чија пак имплементација е директно условена од возраста на пациентот, положбата на импактираниот заб и просторните можности во третомоларниот регион. Истиот се совпаѓа со наодите на Archer WH., Peterson LJ.,Andreasen JO., Alling Ch.C , Јојиќ Б., Перовиќ J. и др.

2) ЕКСПОЗИЦИЈА НА ИМПАКТИРАНИОТ ЗАБ

Експозицијата на импактираниот максиларен трет молар како тераписка опција е апликативна во услови кога се исполнети следните критериуми:

- максиларниот трет молар има адекватни анатомо-морфолошки карактеристики;
- забот располага со потенциал за партиципирање во оклузијата;
- присутна функционална потреба од егзистирање на максиларниот трет молар;
- присутна ерупциона препрека (препокривачка мукоза, фоликул, коска или прекуброен заб)

Во вакви услови спроведеното отстранување на присутната ерупциона препрека и експонирање на коронката на импактираниот заб со целата нејзина коронарна висина до оклузалната површина овозможува започнување на ерупциониот процес. Но треба да се напомене дека овие моменти се екстремно ретки од причина што коронката на горниот трет молар обично покажува одредени малформации (и како таква не е корисна во оклузијата), а корените се обично премногу кратки за да можат да обезбедат доволна (задоволителна) поткрепа на забот доколку истиот се користи како носач на мостовна конструкција. Исто така постериорниот дел на максилата во услови на присутен комплетен дентален лак обично ја насочува ерупцијата на горниот трет молар во една неправилна положба.Сепак можноста за сочувување (спасување) на горниот трет молар постои особено во услови на отсуство на горниот втор молар. Оваа констатација наоѓа поткрепа во фактот дека како и кај сите останати заби така и кај горните трети молари постои ерупционен потенцијал во текот на целиот живот иако истиот е појако изразен во првите три декади од животот.

3) АВТОТРАНСПЛАНТАЦИЈА

Трансплантацијата на максиларните трети молари, како и сите други автогени донорски трансплантирани заби, може да биде остварлива во однос на било која прикладна локација како во максиларниот така и во мандибуларниот дентален лак. Оваа тераписка опција често пати е насочена кон максиларниот прв молар т.е. замена на првиот молар со третиот молар.Притоа поради меѓусебните слични дентални анатомо-морфолошки карактеристики на овие заби интервенцијата во себе содржи многу мали (лимитирани) промени на забната алвеола за сместување на забот-трансплантат. Исто така трансплантацијата на максиларниот трет молар често покажува одредени предности кои произлегуваат од честата коронарна малформација на забот (истиот може да биде со слични димензии како премоларот или каninот), што дава основа за размислување за употреба на импактираниот максиларен трет молар како донорен трансплантат за замена на премоларот или каninот во едниот или другиот дентален лак. Поточно во услови на присутна аплазија на мандибуларниот премолар истиот може да биде заменет со максиларниот трет молар, но притоа треба да се води сметка за лимитираната буко-лингвална димензија на мандибуларниот алвеоларен процесус во премоларната регија.

4) НАСОЧУВАЊЕ ВО МЕЗИЈАЛНА ЕРУПЦИОНА ПАТЕКА

Во услови кога максиларниот втор молар недостасува во денталниот лак (истиот е претходно отстранет) импактираниот максиларен трет молар може да биде насочен во антериорна позиција, т.е. доколку третиот молар има блага мезио-ангуларна позиција, истиот е поставен во средишниот дел на денталниот лак постериорно до вториот молар и има адекватна форма на коронката и корените можна е негова ерупција во корисна оклузиона позиција. Велиме "можна" бидејќи е претпоставка дека третиот молар ќе го следи коректниот ерупционен план и од медио-латерален и од антеро-постериорен аспект, и дека истиот навистина ќе се насочи антериорно точно наспроти првиот молар. Во случаеви кога отстранувањето на вториот молар е потребно и е индицирана правилна ерупција на третиот молар се наметнува потреба од детална, сеопфатна просторна и статусна трето-моларна анализа од страна на ортодонт.

Концептот за последователна ерупција на максиларниот трет молар во пределот на екстрахираниот втор молар се користи често како метод за контролирање на должината на денталниот лак. Притоа едно мора да биде сигурно дека третиот молар има адекватна коронарна и коренска анатомија и дека е во таква позиција која ќе овозможи негова ерупција во корисна правилна оклузија.

5) ХИРУРШКО ОТСТРАНУВАЊЕ НА ИМПАКТИРАН МАКСИЛАРЕН ТРЕТ МОЛАР

Донесувањето на дефинитивната одлука за хируршко отстранување на импактираниот максиларен трет молар треба да се базира на спроведени клинички и рентгенолошки истражувања, и истите да индицираат присутен ризик за појава на идни компликации со различен степен на сериозност. Ова е обично во релација со површно локализираниот импактиран трет молар при што маргиналниот периодонтитис присутен на вториот молар може да го инволвира и фоликулот на третиот молар.

Анализирајќи ги индикациите за отстранување на импактираниот заб особен акцент треба да биде насочен кон една уникатна индикација поврзана со истиот. Поточно, мал број на мускулни влакна кои му припаѓаат на m. pterygoideus medialis се латерално поставени во однос на m. pterygoideus lateralis и истите потекнуваат (тргнуваат) од палатиналната коска и максиларниот тубер. Дисто-ангуларната позиција или ерупција на импактираниот максиларен трет молар може да ги афектира овие мускулни влакна и да доведе до појава на локална мускуло-фасцијална болка, референтна болка или да појави штетен ефект на темпоромандибуларниот зглоб.

Останатите индикации за отстранување на импактираниот заб се слични со оние за останатите импактирани заби: елиминација на локална инфламаторна состојба поврзана со неуспешни ерупциони обиди, заштита на горниот втор молар од неуспешните ерупциони обиди на третиот молар, третман на периодонтални дефекти или заболувања помеѓу вториот и третиот молар, елиминација на штетни стимулации (влијанија) во мандибуларниот ретромоларен триангуларен простор, превенција во регулирањето (центрирањето) на денталниот лак и секако контрола на сите патолошки состојби кои одат како пропратна појава (перикоронитис, ресорпција на соседниот втор молар, ерупциони дентогени цисти, туморозни лезии и др.).

Донесувањето на терапискиот план за отстранување на импактираниот горен трет молар во себе ги содржи следните елементи: историја за претходни и присутни инфламаторни епизоди или други патолошки состојби, клиничка и рентгенолошка анализа на положбата на третиот молар во релација со соседните значајни анатомо-морфолошки структури и направена прогностичка постапка т.е. постапка на ерупционо предвидување. Дефинитивниот тераписки избор е во директна релација секако и со возраста на пациентот.

Пред да се пристапи кон ефектуирање на самата хируршка постапка треба да се спроведе комплетно и задоволително рентгенолошко проследување со цел да се одреди точната позиција на импактираниот заб, неговите анатомо-морфолошки карактеристики и соодносот со соседните анатомо-морфолошки структури. Дел од хируршкиот план е секако и клиничката анализа на топографијата на трето-моларната регија.

Во однос на екстракцијата на импактираниот максиларен трет молар како тераписка постапка резултетите од спроведената студија го покажаа следното:

- од вкупниот број на проследени импактирани горни трети молари со употреба на КТ методата на хируршка екстракција била применета во 33 (47,1 %) случаеви,

- од вкупниот број на проследени импактирани горни трети молари со употреба на Rtg методата на хируршка екстракција била применета во 33 (47,1 %) случаеви.

Воспоставената корелација помеѓу вредностите на овој параметар добиени со употреба на КТ и Rtg покажа слагање на наодите т.е. не постои статистичка значајност.

- растојание помеѓу дисталната страна на горниот втор молар и tuber maxillae и можните тераписки ипции (КТ) (Таб. 10).

Воспоставената корелација помеѓу вредностите на овие параметри добиени со употреба на КТ се карактеризира со висока статистичка значајност т.е. постои изразита меѓусебна зависност на овие два параметри (Таб. 10).

- однос на импактираниот горен трет молар кон надолжната оска на горниот втор молар и можните тераписки опции (КТ) (Таб. 11).

- однос на импактираниот горен трет молар кон надолжната оска на горниот втор молар и можните тераписки опции (Rtg) (Таб. 12).

Воспоставената корелација помеѓу вредностите на овие параметри добиени со употреба на КТ и Rtg се карактеризира со висока статистичка значајност т.е. постои изразита меѓусебна зависност на овие два параметри (Таб. 11 и Таб. 12).

- вертикална положба на импактираниот горен трет молар и можните тераписки опции (КТ) (Таб. 13).

- вертикална положба на импактираниот горен трет молар и можните тераписки ипции (Rtg) (Таб. 14).

Воспоставената корелација помеѓу вредностите на овие параметри добиени со употреба на КТ и Rtg се карактеризира со висока статистичка значајност т.е. постои изразита меѓусебна зависност на овие два параметри (Таб. 13 и Таб. 14).

Добиениот резултат во рамките на нашето истражување ја потврдува тераписката оправданост на методата на хируршка екстракција, чија пак имплементација е директно условена од возраста на пациентот, положбата на импактираниот заб и просторните можности во трето-моларниот регион. Истиот се совпаѓа со наодите на Archer WH., Peterson LJ., Andreasen JO., Alling Ch.C., Јојиќ Б., Перовиќ Ј., Мише И. и др.

Правилното отстранување на импактираниот максиларен трет молар претставува интервенција која се темели на теориска база (истата инкорпорира во себе сериозно познавање на анатомија, физиологија, фармакологија, патологија и хирургија) и мануелна вештина. Самата постапка содржи во себе повеќе етапи: формирање на мукопериостално ламбо, отстранување на коскено ткиво, екстракција на забот, тоалета на раната и затварање на истата.

Иницијален чекор во отстранувањето на импактираниот горен трет молар е формирањето на мукопериосталното ламбо со адекватен облик т.е. адекватен флап дизајн. Истиот е важен не само да овозможи оптимална видливост и приступачност до импактираниот заб туку исто така и за последователното заздравување на хируршки создадениот

дефект. Најважен фактор во дизајнирањето на флапот е секако положбата на третиот молар и на тој начин планираното коскено отстранување, а во иста мера и планираната сепарациона рамнина при изведувањето на интервенцијата. Во зависност од користениот букален или палатинален пристап постојатат неколку различни типови на мукопериостални ламбоа: букален флап, букален флап со вестибуларна екстензија, палатинален флап и др.

Во однос на применетиот флап дизајн резултатите од спроведената студија го покажаа следното:

- од вкуниот број на импактирани горни трети молари проследени со употреба на КТ и Rtg а третирани со методата на хируршка екстракција кратко опфатниот рез бил применет во 13 (39,4 %) случаеви, а триангуларниот рез бил применет во 20 (60,6 %) случаеви.

Следен чекор во хируршката постапка претставува отстранувањето на коскеното ткиво кое го препокрива импактираниот заб (остеотомија). Коскеното ткиво мора да биде отстрането со примена на атрауматска, аселтична техника која треба да обезбеди прво услови за атрауматско отстранување на импактираниот заб и второ оптимално заздравување на хируршки создадената рана. Степенот (обемот) на остеотомијата е диктиран од планираниот правец на отстранување на забот кој во најголем број на случаеви е дисто-букален. Коскеното ткиво кое го препокрива максиларниот трет молар обично се состои од кортикална ламина која може лесно да биде отстранета со употреба на периостеален елеватор, длето или хируршки борер. Поради ограничената приступачност во хируршката зона се преферира употребата на првите два инструмента. Остеотомијата го опфаќа коскеното ткиво кое ја препокрива букалната и дисталната страна од коронката на мезиално, вертикално или дистално инклинираниот трет молар (коскеното ткиво дистално од вториот горен молар максимално се чува).

Во однос на применетиот степен на вестибуло - оклузална остеотомија резултатите од спроведената студија го покажаа следното:

- од вкупниот број на импактирани горни трети молари проследени со употреба на КТ а третирани со метода на хируршка екстракција во 33

(100,0 %) случаеви била изведена вестибуло - оклузална остеотомија од прв степен.

Во однос на овој параметар конвенционалната Rtg метода не нуди информации.

Во литературата не сретнавме податок од ваков тип па оттука не можноста добиените резултати во рамките на нашето истражување да ги споредиме со резултати добиени од други истражувања.

Отстранувањето на импактираниот максиларен трет молар е следната и секако најважна фаза од севкупната хируршка постапка. Основна цел е да се отстрани забот во целост (сите негови делови) на атрауматски начин. Притоа правецот на вадење на забот треба да биде таков да ги респектира анатомските карактеристики на забот и на алвеолата. Само дел од милиметар несофпаѓање помеѓу големината на забот и можниот правец на извлекување од алвеолата создава можност за компресиона повреда на коската, во иста мера го попречува вадењето на забот и иницира заздравувачки проблеми во алвеолата. Две основни методи на хируршко отстранување на импактираниот заб се општо прифатени:

а) целосно отстранување на импактираниот заб (метода по Winter)

б) сепарација на импактираниот заб (метода по Edmund)

Во однос на применетата метода на хируршко отстранување на импактираниот горен трет молар резултатите од спроведената студија го покажаа следното:

- од вкупниот број на импактирани горни трети молари проследени со употреба на КТ и Rtg а третирани со метода на хируршка екстракција , во 25 (75,8 %) случаеви била применета методата по Winter, а во 8 (24,2 %) случаеви методата по Edmund.

Изборот на адекватна метода на хируршка екстракција на импактираниот горен трет молар е условен во прв ред од положбата на истиот и неговиот сооднос со соседните анатомо-морфолошки структури.Квантитативната компонента на истражувачкиот примерок во рамките на ова истражување не даде можност за воспоставување на взаемни корелации со статистичка значајност помеѓу овие параметри. Во однос на изборот на оперативна техника ја преферираме методата по

Edmund од причина што истата овозможува сведување на хируршката траума на минимум, создавање на помал коскен дефект, што се заедно делува позитивно врз процесот на заздравување на хируршката рана.

Последна фаза во хируршката постапка е затварање на хируршката рана т.е. поставување на сутура. Основна функција на сутурата е да ја сочува репозицинираната положба на ламбото и во одредени случаеви да го потпомогне воспоставувањето на трајната хемостаза.

Хируршкото отстранување на импактираниот максиларен трет молар како посериозна орално-хируршка интервенција може да резултира со појава на многубројни и различни по сериозност како интра-оперативни така и пост-оперативни компликации.

Клиничките акциденти кои настануваат од перзистенцијата на горните трети молари се побенигни во однос на компликациите кои се манифестираат за време и по нивната екстракција. Во тој контекст Јанев J. (46) врз основа на анализа на истражувачки примерок од 142 пациенти интра и пост-оперативните компликации ги класифицира во три категории: 1. неспецифични очекувани (хеморагии, алвеолити, остеити и др.); 2. специфични компликации (фрактура на tuber maxillae, синус аперта, пост-екстракционен синузит и др.) и 3. драматични инциденти кои го доведуваат во опасност животот на пациентот (аспирација на заб).

Букалниот дел од мастикаторното масно перниче е локализиран помеѓу m.buccinator и m.masseter , и претставува дел од поголема масна маса. Севкупната маса (количина) од мастикаторното масно перниче е претставена со делови од истото расцепкани во различни анатомски простори како што се: птеригомандибуларен,зигоматикотемпорален и букален. Птеригомандибуларниот дел од масното перниче комуницира со латералниот фарингеален простор. Подигнатото латерално мукопериостално ламбо ги содржи во себе почетоците од горниот дел на m.buccinator. За време на хируршката интервенција акцидентално може да се перфорира истиот (да се навлезе во него со борер или екартер), и доколку е присутно големо масно перниче обилни количини од истото ќе екструдираат во оперативното поле. Терапијата се состои во оштра

ексцизија на екструдираното масно ткиво и употреба на адекватни ретрактори кои ќе обезбедат фиксација на преостанатиот дел од масното перниче за време на хируршката интервенција.

Во услови кога импактираниот максиларен трет молар е одвоен од максиларниот синус со многу тенка коскена преграда истиот може во текот на хируршката интервенција да биде втиснат во синусната шуплина. Терапијата се состои во отстранување на забот преку претходно обезбедување на потребната приступачност во максиларниот синус најчесто преку fossa canina (операција по Caldwell - Luc).

Од аспект на можни интра-оперативни компликации поврзани со максиларната трето-моларна хирургија особено важни се fossa infratemporalis и fossa pterygopalatina. Непосредната близина на овие два простора со максиларната трето-моларна регија (антериорниот зид на fossa infratemporalis е претставен со тенок кортекс од максилата што всушност претставува постериорна граница на максиларниот синус, fossa pterygopalatina антериорно граничи со медијалниот дел од tuber maxillae) повлекува со себе ризик од можно втиснување на импактираниот заб во овие простори, што како компликација наметнува потреба од отстранување на истиот од овие анатомски простори.

Од хируршка гледна точка исто така се важни m.buccinator и m. pterygoideus lateralis. Првиот со својата инсерција на латералната страна од туберот над моларните заби дирктно влијае на ограничувањето на можната инфекција во вестибулумот или пропагација на истата во блиските соседни простори, додека пак хируршкото оштетување на инфериорната глава на вториот доведува до појава на тризмус како една од можните пост-оперативни компликации.

Во текот на хируршкото отстранување на импактираниот максиларен трет молар како можна интра-оперативна компликација е и појавата на продолжена хеморагија. Хеморагијата може да води потекло од a. alveolaris superior posterior или од plexus pterygoideus , а истата се должи на повреда на овие крвни структури со инекционата игла (при апликација на локалниот анестетик) или пак раскинување на a. alveolaris superior posterior при екартирањето на мукопериосталното ламбо. Со употреба на адекватна локална метода на хемостаза (компресија,

лигатура или електрокаутеризација) успешно се решава оваа интра-оперативна компликација т.е. се воспоставува трајна хемостаза.

Фрактура на максиларниот тубер претставува многу ретка интра-оперативна компликација во текот на хируршкото отстранување на импактираниот максиларен трет молар. Во настанувањето на оваа компликација како предиспозициони фактори се појавуваат нагласената дивергентност на коренитe на третиот молар и нагласената екстензија на максиларниот синус во пределот на туберот што условува негово забележително ослабнување. Збринувањето на оваа интра-оперативна компликација се базира на три можни хируршки опции:

а) имедијатно отстранување на максиларниот тубер;

б) отстранување на третиот молар од мобилниот максиларен тубер и

в) имобилизација до коскено заздравување и екстракција на забот

Во однос на клиничката манифестација на одредени како интра-оперативни така и пост-оперативни компликации поврзани со хируршката екстракција на импактираниот горен трет молар резултатите од спроведената студија го покажаа следното:

- од вкупниот број на проследени импактирани горни трети молари со употреба на КТ и Rtg а третирани со методата на хируршка екстракција во 33 (100,0%) случаеви не било забележано присуство на интра-оперативни компликации.

Отсуството на интра-оперативните компликации сметаме дека се должи на темелната прет-оперативна анализа на положбата на импактираниот максиларен трет молар и неговиот сооднос со соседните анатомо-морфолошки структури (КТ и Rtg), како и на применетата адекватна метода на хируршко отстранување на истиот. Во предвид треба секако да се земе и големината на истражувачкиот примерок т.е. не е исклучена можност од појава на интра-оперативни компликации во рамките на едно квантитативно пообемно истражување.

- од вкупниот број на импактирани горни трети молари проследени со употреба на КТ и Rtg , а третирани со методата на хируршка екстракција во 1 (3,0%) случај било забележано присуство на болка, во

1 (3,0%) случај присуство на оток, и во 11 (33,3%) случаеви присуство на болка и оток.

Појавата на пост-оперативни компликации од типот на болка и оток (очекувани компликации) сметаме дека се должи на присутната хируршка траума во текот на самата интервенција. Отсуството на секундарна инфекција пак се должи на адекватната антибиотска прет-оперативна подготовка на пациентот, особено во случаеви каде се предвидува тешка и пролонгирана екстракција на забот како и во случаеви на компромитиран имунолошки статус на пациентот.

Фактори кои придонесуваат за појавата на пост-оперативни компликации се: типот на импакција, возраста на пациентот, типот на користена хируршка техника, искуството и мануелната спретност на хирургот и др. Квантитативната компонента на истражувачкиот примерок во рамките на оваа студија не даде можност за воспоставување на взаемни корелации со статистичка значајност помеѓу овие параметри.

Како завршна констатација се наметнува фактот дека комбинацијата на компјутеризирана томографија и адекватна конвенционална имагинациона метода претставува идеално решение, и истата овозможува задоволителен квантум на информации неопходни во концепирањето на прогностичко-тераписките постапки при решавањето на проблемот на импактираните максиларни трети молари.

ЗАКЛУЧОК

Врз основа на добиените резултати во рамките на ова истражување како завршна констатација произлегува следното:

1. Импактираните заби претставуваат дијагностички проблем од причина што нивниот правилен тераписки приод и ризикот од појава на одредени интра и пост-оперативни компликации е директно условен од правилното детерминирање на нивната положба т.е. локализација, длабочина, инклинација на лонгитудиналната оска на забот и оддалеченоста од соседните важни анатомо-морфолошки структури.

2. Дијагнозата на импактираните заби се базира на податоци добиени од клиничкиот преглед т.е. клиничкиот наод и рентгенолошката имагинациона евалуација.

3. Рентгенграфијата претставува единствена точна дијагностичка постапка во клиничкото испитување за детекција и дијагноза на импактираните заби.

4. Конвенционалните имагинациони методи се сигурни детекциони методи, меѓутоа истите претставуваат дво-димензионални слики на тро-димензионален објект и како такви имаат ограничена дијагностичка вредност. Поточно тие не секогаш го обезбедуваат неопходно потребниот квантум на точни информации во однос на морфолошките карактеристики на импактираниот заб, неговата тро-димензионална поставеност во просторот и неговиот сооднос со соседните важни анатомо-морфолошки структури.

5. Магнетната резонанца претставува современа високо софистицирана имагинациона метода чии визуализациони перформанси се супериорни во однос на истите кај конвенционалните имагинациони методи. Поаѓајќи од констатацијата дека имагинациониот ефект кај магнетната резонанца се должи на густината на протоните т.е. концентрацијата на вода во ткивото оваа метода претставува метода на избор во прикажувањето на меките ткива, крвните садови, нервните структури, меко-ткивните лезии и др. Поради недоволната содржина на

вода во коскеното ткиво и забните супстанци визуализационата моќ на магнетната резонанца во прикажувањето на овие структури е многу мала. Примената на магнетната резонанца во решавањето на комплексниот проблем на импактираните заби има тераписка оправданост во случаеви на присутни меко-ткивни лезии поврзани со истите.

6. Компјутеризираната томографија претставува современа високо софистицирана имагинациона метода чии техничко-технолошки перформанси овозможуваат да истата нуди точни информации во однос на морфолошките карактеристики на импактираниот заб, неговата тродимензионална положба во просторот и неговиот сооднос со соседните важни анатомо-морфолошки структури. Овие информации се од несомнено есенциално значење во концепирањето на прогностичко-терапискиот план при згрижувањето т.е. решавањето на проблемот на денталната импакција.

7. Имајќи ја предвид комплексноста во решавањето на проблемот што го обработивме во овој труд како генерален заклучок го предлагаме следното:

Комбинацијата на компјутеризирана томографија и соодветна конвенционална имагинациона метода претставува решение кое наполно ги задоволува строгите критериуми на севкупната дијагностичка и прогностичко-тераписка постапка во однос на проблемот на импактираните заби.Од тие причини истата треба да најде своја апликативност, особено во оние случаеви каде примената само на конвенционална имагинациона метода не го обезбедува неопходниот квантум на информации потребни при концепирањето на прогностичко-терапискиот план.

ЛИТЕРАТУРА

1. Аксиќ-Милошевиќ З., Гвозденовиќ-Симовиќ В., Михајловиќ П.
Ортодонтско-хируршка терапија методом жермектомије.
VII Конгрес стоматолога Југославије, 1980, 167.

2. Alling Ch.C., Helfrick JF., Alling RD.
Impacted teeth.
1st edition. Philadelphia : W.B. Saunders Company 1993

3. Andreasen JO., Petersen JK., Laskin DM.
Textbook and color atlas of tooth impactions.
1st edition. Copenhagen : Munksgaard 1997

4. Archer HW.
Oral and Maxillofacial Surgery.
Fifth edition. Vol I W.B.Saunders Company 1975

5. Бајрактарова Б.
Развиток, алвеоларна и клиничка ерупција на трајните заби кај деца од С.Р.Македонија.
Докторска дисертација. Скопје, Универзитет " Св. Кирил и Методиј" 1991: 1-3, 25-26, 11.

6. Bassigny F.
Третмани со екстракција на првите молари.
Француско здружение на денто-фацијална ортопедија. 52-ри Конгрес, Париз, 1-4 јуни 1979.

7. Bodner L., Bar-Ziv J., Kaffe J.
Computed Tomography of Cystic Jaw Lesions.
J Comput Assist Tomogra , 18 : 22 - 26 , January , 1994 .

8. Bodner L., Sarnat H., Bar-Shiv J., Kaffe J.
Computed tomography in the management of impacted teeth in children.
Journal of dentistry for children , 25 : 370 - 377 , September - December , 1994 .

9. Бојаџиев Т.
Третмански концепт на палатинално импактирани максиларни канини.
V-ти интерсекциски состанок на ортодонти на С.Р. Македонија и С.Р.Србија.
(Зборник на трудови) Маврово , 1984 : 107 - 15.

10. Бојаџиев Т.
Ортодонтски третман на импактиран канин.
Макед Стом Прегл , VIII , 3 , 94 - 97 , 1984.

11. Бојовиќ МБ., Дуља Ј., Казази Ш.
Локализација импактираних и полуимпактираних зуба на нашем четворогодишњем оперативном материјалу.
Зборник радова , VI Конгрес стоматолога Југославије.
1976 ; 168 - 172.

12. Carr LM.
The effect of extraction of deciduous molars on the eruption of bicuspid teeth.
Aust Dent J 1963 ; 8 : 130 - 136.

13. Chindia ML., Guthua SW., Mwaniki LD.
Ameloblastoma after surgical removal of on impacted mandibular molar.
Int J Oral Maxillofac Surg , No 2 , Vol 20 : 73 - 74 , 1991.

14. Cohen MA., Mendelsohn DB.
CT and MR Imaging of Myxofibroma of the Jaws.
J Comput Assist Tomogra , 14 : 281 - 285 , May - June 1990.

15. Compagnon D., Woda A.
Supraeruption of the unopposed maxillary first molar.
J Prosthet Dent 1991 ; 66 : 29 - 34.

16. Давидов М.
Хирургична стоматологија.
III издание , Медицина и фискултура , Софија , 1971 : 131 - 132.

17. Demirjian A., Goldstein H., Tanner JM.
A new system of dental age assessment.
Hum Biol 1973 ; 45 : 211 - 227.

18. Demisch A., Wartman P.
Calcification of the mandibular third molar and its relation to skeletal and chronological age in children.
Child Dev 1956 ; 27 : 459 - 473.

19. Dewell BF.
The upper cuspid. Its development and impaction.
Angle Orthod 1949 ; 19 : 79 - 90.

20. Ѓоргова Ј., Серафимова С., Софијанова А., Митева М.
Нееруптирани трети мандибуларни молари и недостаток на простор во денталниот лак.
Макед Стом Прегл VIII , 3 , 88 - 93 , 1984.

21. Ѓорчулоска Н., Ѓоргова Ј.
Задоцнета ерупција на максиларни канини.
Зборник на абстракти. II Научен симпозиум на орални хирурзи на Југославија, Охрид , 1990 : 102.

22. Engelke WGH., Diederichs CG., Deckwer JJ.
Preoperative imaging in a case of molar retention.
Int J Oral Maxillofac Surg 1997 ; 26 : 278 - 279.

23. Ericson S., Kurol J.
Longitudinal study and analysis of clinical supervision of maxillary canine eruption.
Community Dent Oral Epidemiol 1986 ; 14 : 172 - 176.

24. Ericson S., Kurol J.
Incisor resorption caused by maxillary cuspids. A radiographic study.
Angle Orthod 1987 ; 57 : 332 - 346.

25. Ericson S., Kurol J.
Radiographic examination of ectopically erupting maxillary canines.
Am J Orthod Dentofac Orthop 1987 ; 91 : 483 - 492.

26. Feifel H., Riediger D., Gustorf-Aeckerle R.
High - resolution Computed Tomography of the Inferior Alveolar and Linqual Nerves.
Neuroradiology , 36 (3) : 236 - 8 , 1994 , Apr.

27. Forsberg GM.
Tooth size, spacing and crowding in relation to eruption or impaction of third molars.
Am J Orthod Dentofac Orthop 1988 ; 94 : 57 - 62.

28. Franklin T., Pange A., Yuen S.
Unerupted Maxillary Anterior Supernumerary Teeth. Report of 204 Cases.
J Dent Child 1984 ; 51 : 289 - 94 , July - Aug .

29. Garcia RJ., Chauncey HH.
The eruption of third molars in adults : a 10 - year longitudinal study.
Oral Surg Oral Med Oral Pathol 1989 ; 68 : 9 - 13.

30. Garn SM., Lewis AB., Bonne B.
Third molar formation and its development course.
Angle Orthod 1962 ; 32 : 270 - 279.

31. Gibbs SJ.
Comparative Imaging of the Jaws.
Oral Maxillofac Infect 1992 ; 2 : 55 - 63 , Jan - Feb.

32. Gibbs SJ., Pujol A., Mc David.
Patient Risk from Rotational Panoramic Radiography.
Dentomaxillofac Radiol 1988 ; 17 : 25 - 32 , Jan.

33. Graber TM.
Orthodontics Principles and Practice.
Second Edition. Philadelphia and London : W.B. Saunders Company, 1966 : 99.

34. Граовац Ж.
Основи дечје стоматологије.
V-то издање. Београд : Научна књига , 1980.

35. Gravely JF.
A radiographic survey of third molar development.
Br Dent J 1965 ; 119 : 397 - 401.

36. Gron A.
Prediction of tooth emergence.
J Dent Res 1962 ; 41 : 573 - 585.

37. Гвозденовић В.
Прилог изучавању калцификације мандибуларних зуба.
С.Г.С. 1977 ; 2 : 115 - 121.

38. Гвозденовић В., Симовић А., Милошевић З.
Жермектомија трећих молара у ортопедији вилица.
С.Г.С. 1978 ; 2 : 93 - 103.

39. Huda W., Sandison GA.
The Use of the Effective Dose Equivalent as a Risk parameter in Computed Tomography.
Br J Radiol 1986 ; 59 : 1236 - 8 , Dec.

40. Huggins DG., Mc. Bride I.J.
The eruption of lower third molars following the loss of lower second molars: a longitudinal cephalometric study.
British Journal of Orthodontics 1978 ; 5 : 13 - 20.

41. Hugoson A., Kugelberg CF.
The prevalence of third molars in a Swedish population: an epidemiological study.
Community Dent Health 1988 ; 5 : 121.

42. Илиев Т., Ордановски П., Милошевиќ С.
Хируршко-ортодонтски третман на импактирани максиларни канини.
Макед Стоматол Прегл 1982 ; 6 (1) : 91 - 4.

43. Јанев Ј.
Дентална реимплантологија и трансплантологија.
Скопје : Сигнум 1998.

44. Јанев Ј.
Приказ на прекуброен долен моларен заб.
Макед Стоматол Прегл 1979 ; 3 (3) : 153 - 7.

45. Јанев Ј.
Акциденти од еволуцијата на долниот умник.
Зборник на трудови. V-ти Јубилеен стручен собир на забни техничари на СРМ, Битола, 1985 : 122 -8.

46. Јанев Ј.
Акциденти и компликации од еволуцијата на горните умници.
Макед Стоматол Прегл 1988 ; 12 (1-2) : 26 - 31.

47. Јанев Ј., Величковски Б., Јанев Е., Јанев Р.
Хируршко - ортодонтски третман на импактирани максилрни канини.
Макед Стоматол Прегл 1999 ; 22 (1 - 4) : 5 - 13.

48. Jizuka T., Tanner S., Berthold H.
Mandibular fractures following third molar extraction. A retrospective clinical and radiological study.
Int J Oral Maxillofac Surg 1997 ; 26 : 338 - 343.

49. Јојиќ Б., Перовиќ Ј.
Орална хирургија.
VII издање. Београд : Научна кньига 1997.

50. Јојиќ Б. со сор.
Полуимпактирани и импактирани заби кај наши пациенти.
I Стоматолошки собир на СРМ , 1967 : 159 - 166.

51. Kallay J.
Дентална антропологија.
I-ви свезак. Загреб , 1974 : 162 - 165.

52. Kashima J., Tajima K., Nishimura K.
Diagnostic Imaging of Disease Affecting the Mandible with the Use of Computed Panoramic Radiography.
Oral Med Oral Pathol 1990 ; 70 : 110 - 116 , July.

53. Кеслер Б., Лучки Н., Соколовиќ М.
Dentitio difficilis доњих умњака.
С Г С 1964, 5.

54. Koch H., Schwartz O., Clausen B.
Indications for Surgical Removal of Supernumerary Teeth in the Premaxilla.
Int J Oral Maxillofac Surg 1986 ; 15 : 273 - 281 , June.

55. Коларов Г.
Пропедевтика на хирургичната стоматология.
II издание. Софија : Медицина и фискултура , 1986 : 113 - 118.

56. Kramer RM., Williams AC.
The Incidence of Impacted Teeth.
Oral Surg 1970 ; 29 : 237 - 241 , Feb.

57. Kugelberg FC., Ahlstrom U., Ericson S., Hugoson A., Kvint S.
Periodontal healing after impacted lower third molar surgery in adolescents and adults.
Int J Oral Maxillofac Surg 1991 , No 1 , Vol 20 : 18 - 24.

58. Le Toux G.
X-ray Computed Tomography in the Surgical Approach Management of Impacted Mandibular Premolares.
Journal de Radiologie 1993 , 74 (4) : 211 - 3 , April.

59. Marceau JE., Trottier BP.
Third molar development following second molar extractions.
J Pedodont 1983 ; 8 : 34 - 51.

60. Марић Д.
Увод у стоматолошку протетику.
Пето издање. Београд : Научна књига 1979.

61. Марковић М., Тришовић Д., Raffay M., Прибој В.
Вероватноча појаве различитих развојних стадиума трећих доњих молара у односу на животно доба.
С Г С 1978 ; 5 : 325 - 332.

62. Мартинови́ћ Ж.
Основи денталне морфологије.
Прво издање. Београд : Магента Zi 1997.

63. Miloro M., Halkias LE., Slone HW., Chakeres DW.
Assessment of the Linqual Nerve in the Third Molar Region Using Magnetic Resonance Imaging.
J Oral Maxillofac Surg 1997 ; 55 : 134 - 137.

64. Мише И.
Орална кирургија.
Друго издање. Загреб : Југословенска Медицинска Наклада.
1988 : 216.

65. Osborn AG., Hanafee WH., Mancuso AA.
Normal and Pathologic CT Anatomy of the Mandible.
A J R 1982 ; 139 : 555 - 559 , September.

66. Peene P., Lamoral Y., Plas H.
Resorption of the Lateral Maxillary Incisor: Assessment by CT.
J Comput Assist Tomogra 1990 ; 14 : 427 - 429 , May - June.

67. Перови́ћ J., Јоји́ћ Б.
Најчешћа индикација за екстракцију доњих умњака и постекстракциони третман ране.
С Г С 1962 ; 2.

68. Peterson LJ.
Principles of oral and maxillofacial surgery.
Vol one. Philadelphia : J. B. Lippincott company , 1992 : 103.

69. Peterson LJ., Ellis E., Hupp J., Tucker M.
Contemporary Oral and Maxillofacial Surgery.
Second Edition. Missouri : Mosby - Your Book , 1993.

70. Profitt WR., Prewitt JR., Baik HS., Lee CF.
Video microscope observations of human premolar eruption.
ASDC J Dent Child 1991 ; 70 : 15 - 18.

71. Raghoebar GM., Boering G., Jansen HWB., Vissink A.
Secondary retention of permanent molars: a histologic study.
J Oral Pathol Med 1989 ; 18 : 427 - 431.

72. Raghoebar GM., Boering G., Vissink A., Stegenga B.
Eruption disturbances of permanent molars: a review.
J Oral Pathol Med 1991 ; 20 : 159 - 166.

73. Richardson ME.
Early developmental position of lower third molars relative to certain jaw dimensions.
Angle Orthod 1970 ; 40 : 226 - 230.

74. Rud J.
Third molar surgery: perforation of the inferior dental nerve through the root.
Tandlegebladet 1983 ; 19 : 659 - 667.

75. Schachter H.
The incidence and effect of premature extraction of deciduous teeth.
Br Dent Assoc 1943 ; 75 : 58 - 61.

76. Schmuth GP., Freisfeld M., Koster O., Schuller H.
The Application of Computerized Tomography (CT) in Cases of Impacted MaxillaryCanines.
European Journal of Orthodontics 1992 ; 14 (4) : 296 - 301 , Aug.

77. Schwartz MS., Rothman SLG., Rhodes ML.
Computed Tomography. Part I : Preoperative Assessment of the Mandible for Endosseous Implant Surgery.
Int J Oral Maxillofac Implant 1987 ; 2 : 137 - 141 , March - Apr.

78. Sewerin JBP.
Radiology in the Management of Impacted Teeth.
Int Dental J 1987 ; No 1 , Vol 37 : 25 - 30.

79. Shiller WR.
Positional changes in mesio-angular impacted mandibular third molars during a year.
JADA 1979 ; Vol 99 : 460 - 464 , September.

80. Sisk AL.
Complications following removal of impacted third molars.
J Oral Maxillofac Surg 1986 ; 44 : 855 - 859.

81. Странски НД.
Детска стоматологија.
IV издание. Софија : Медицина и фискултура , 1971.

82. Сувин М.
Тотална протеза.
V допуњено издање. Загреб : Школска књига , 1979 : 18.

83. Tammisalo T., Happonen RP., Tammisalo EH.
Stereographic Assessment of Mandibular Canal in Relation to the Roots of Impacted Lower Third Molar Using Multiprojection Nerrow Beam Radiography.
Int J Oral Maxillofac Surg 1992 ; 21 (2) : 85 - 9 , Apr.

84. Ten Cate AR.
Oral Histology. Development, Structure and Function.
IV edition. St.Louis : C.V. Mosby , 1989.

85. Thoma JH.
Oral Surgery.
V-th edition. St.Louis : C.V. Mosby , 1969.

86. Thompson JL., Kendrick GS.
Changes in the vertical dimensions of the human male skull during the third and fourth decades of life.
Anat Rec 1964 ; 150 : 209 - 214.

87. Traxler M., Fezoulidis J., Schadelbauer E., Reichsthaler J.
Unerupted and displaced teeth in CT-scan.
Int J Oral Maxiliofac Surg 1989 ; 18 : 184 - 186.

88. Тришовиќ Д., Марковиќ М., Митровиќ Т.
Развој течних мандибуларних молара.
Зборник радова VI Конгрес стоматолога Југославије , Будва , 1976 ; 219 - 222.

89. Tulloch JF., Antczak AA., Wilkes JW.
The Application of Decisior Analysis to Evaluate the Need for Extraction of Asympthomatic Third Molars.
J Oral Maxillofac Surg 1987 ; 45 : 855 - 863.

90. Van Cool AV.
Clinical Consequences of Complaints and Complications After Removal of Mandibular Third Molars.
Int J Oral Surg 1977 ; 6 : 29 - 37 , Feb.

91. Васков И., Ѓорчулоска Н., Чолаков Х.
Хируршко-ортодонтско третирање на палатинално импактирани канини.
Макед Стоматол Прегл 1978 ; 2 (4) : 337 - 44.

92. Величковски Б.
Фреквенција на локализација на импактиран и полуимпактиран долен трет молар и можности за тераписки третман.
Магистерски труд. Скопје , Универзитет " Св. Кирил и Методиј " , 1993 ; 107 - 108.

93. Venta I., Murtomma H., Turtola L., Meurman J., Ylipaavalniemi P.
Clinical follow-up study of third molar eruption from ages 20 to 26 years.
Oral Surg Oral Med Oral Pathol 1991 ; 72 : 150 - 153.

94. Westesson PL., Carlsson LE.
Anatomy of mandibular third molars.
Oral Surg Oral Med Oral Pathol 1980 ; 49 : 90 - 94.

95. Wowern NV., Nielsen HO.
The fate of impacted lower third molars after the age of 20.
Int J Oral Maxillofac Surg 1989 ; No 5 , Vol 18 : 277 - 280.

96. Зужелова М., Лазаревска Е., Смилева-Нацевска М.
Приказ на неколку ретки случаи од ортодонтската казуистика.
Макед Стоматол Прегл 1992 ; 16 (1) : 30 -7.

97. Железаров Д.
Забна протетика и заботехника.
Прво издание. Скопје : Просветно дело , 1957.