Универзитет "Св.Кирил и Методиј" - Скопје

Школа за докторски студии

Стоматолошки факултет - Катедра по орална хирургија

ПРИМЕНА НА КОНУСНО ЗРАЧНА КОМПЈУТЕРИЗИРАНА ТОМОГРАФИЈА ВО ПЛАНИРАЊЕТО НА ИМПЛАНТАЦИСКА ТЕРАПИЈА

Докторска дисертација

Кандидат: Д-р. Теута Довољани

Ментор: Проф. д-р. Борис Величковски

Скопје, 2021

СОДРЖИНА

АПСТРАКТ 3

ABSTRACT …….. 5

ВОВЕД 7

ДОСЕГАШНИ ИСПИТУВАЊА СО ОСВРТ НА ЛИТЕРАТУРАТА 19

ЦЕЛ НА ТРУДОТ 28

МАТЕРИЈАЛ И МЕТОД 30

РЕЗУЛТАТИ 70

ДИСКУСИЈА 144

ЗАКЛУЧОК 170

ЛИТЕРАТУРА 171

Апстракт

Вовед: Најголем предизвик при имплантациска терапија претставува планот на третман со импланти, кој вклучува и радиографска евалуација изведена преку разни радиографски модалитети. Основна цел на радиографската евалуација, е детерминирање на коскен волумен и коскен денситет во регии планирани за импланти. При планирање постава на импланти, од клучно значење е зачувувањето на интегритетот на околните витални анатомски витални структури. До пред 1990-тите години, ортопантомограм ртг. методот се сметаше како стандарден метод при планирање имплантациска постапка. Во последните години, како радиографски метод избор за планирање импланти се предлага тродимензионалниот метод на конусно зрачната компјутеризирана томографија (КЗКТ).

Цел на трудот: Основната цел е вреднување на податоците кои ги нуди методот на КЗКТ при планирање на импланти, и нивна компарација со податоците добиени со употреба на ортопантомограм ртг. методот.

Материјал и метод: Кај 60 испитаници кандидати за постава на дентални импланти, терапискиот план е концепиран со употреба на метод на КЗКТ и ортопантомограм метод. Со примена на софтверот 3D Planner на метод на КЗКТ, во регии планирани за импланти се одредуваше вертикалната и хоризонталната димензија на резидуалниот алвеоларен гребен (РАГ), мезидисталната димензија на беззабниот простор на РАГ, и денситетот на кортикалната и спонгиозната коска. Додека пак, со употреба на софтверот Villa Quickvision на ортопантомограм методот, во регии планирани за постава на дентални импланти се детектираше вертикалната димензија на РАГ, и мезиодисталната димензија на беззабниот простот на РАГ. За мерливите параметри со методот на КЗКТ и ортопантомограм методот, е спроведена анализа на разликите во резултатите добиени прекудвете методи.

Резултати и дискусија: По статистичката обработка на добиените податоци, ги добивме следните резултати: во постериорна регија на максиларна вилица, и во премоларна и антериорна регија на мандибуларна вилица, висината на алвеоларен гребен измерена преку ортопантомограм метод беше поголема од онаа измерена преку метод на КЗКТ, но разликите не беа значајни. Во антериорна регија на максиларна вилица, и во постериорна регија на мандибуларна вилица, висината на гребен измерена преку метод на КЗКТ беше поголема од онаа измерена преку ортопантомограм методот, но разликите не беа значајни. Најголема средна вредност за ширина на гребен (метод на КЗКТ) се покажа во регија на мандибуларен десен втор молар (4.7): 10.48 mm., а најмала средна вредност во регија на максиларен лев прв премолар (2.4): 7.38 mm.. Најголема средна вредност за денситет на кортикална коска (метод на КЗКТ) е детектирана во регија на мандибуларен лев централен инцизив (3.1): 1927.50 ± 256.09 HU, а најмала средна вредност во регија на максиларен лев прв молар (2.6): 930.91 ± 255.05 HU. Односно најголема средна вредност за денситет на спонгиозна коска е детектирана во регија на мандибуларен лев централен инцизив (3.1):

1070.63 ± 264.56 HU, а најмала во регија на максиларен лев втор молар (2.7): 350.00 ± 158.66 HU. Коскениот денситет во регија на антериорна мандибула беше значајно поголем, од коскениот денситет во сите други регии. Коскениот денситет во регија на постериорна мандибула и регија на антериорна максила, беше значајно поголем од коскениот денситет во постериорна максила.

Заклучок: Ортопантомограм ртг. методот кој претставува дводимензионална слика на тродимензионален објект нуди одреден број на важни информации потребни при планирањето на имплантациската постапка. Методот на КЗКТ кој овозможува тродимензионална визуализација на објектот во просторот споредено со ортопантомограм методот, нуди поголем број на точни, прецизни информации потребни при концепирањето на имплантацискиот тераписки план. Како таков, методот на КЗКТ претставува метод на избор при секоја имплантациска постапка.

Клучни зборови: дентална имплантациска постапка, ортопантомограм ртг. метод, конусно зрачна компјутеризирана томографија.

Abstract

Introduction: The biggest challenge during implantation therapy is the implant treatment planning, which also includes radiographic evaluation performed through different radiographic modalities. The main objective of the radiographic evaluation, is the determination of bone volume and bone density in the regions planned for implants. When planning implants, of a crucial importance is the preservation of the integrity of the surrounding vital anatomical structures. Until the 1990-ties, the orthopantomogram method was considered as a standard method for implantation procedure planning. In the latter years, as a radiographic method of choice for implant planning it is suggested the threedimensional method of the cone beam computed tomography (CBCT).

Aim: The main goal is the evaluation of the data offered by the CBCT method during implantation procedure planning, and their comparison with the data obtained using the orthopantomogram method.

Material and method: In 60 individuals candidates for dental implant placement, the treatment planning is conceived with the use of CBCT method and orthopantomogram method. By applying the 3D Planner software of the CBCT method, in the regions planned for implants was determined the vertical and the horizontal dimension of the residual alveolar ridge (RAR), the mesiodistal dimension of the edentulous span of RAR, and the density of the cortical and trabecular bone. While using the Villa Quickvision software of the orthopantomogram method, in the regions planned for dental implant placement was detected the vertical dimension of RAR, and the mesiodistal dimension of the edentulous span of the RAR. For the measurable parameters using the CBCT method and the orthopantomogram method, has been performed analysis of differences in results obtained through both methods.

Results and discussion: After the statistical processing of the obtained data, we obtained the following results: in the maxillary posterior region, and in the mandibular premolar and anterior region, the alveolar ridge height measured using the orthopantomogram method was greater than that measured through the CBCT method, but the differences were not significant. In the maxillary anterior region and in the mandibular posterior region, the alveolar ridge height measured through the CBCT method was greater than that measured through the orthopantomogram method, but the differences were not significant. The greatest mean value for alveolar ridge width (CBCT method) resulted in the mandibular left second molar region (4.7): 10.48 mm., and the smallest mean value in the maxillary left first premolar region (2.4): 7.38 mm.. The greatest mean value for cortical bone density (CBCT method) was detected in the mandibular left central incisor region (3.1): 1927.50 ± 256.09 HU, and the smallest mean value in the maxillary left first molar region (2.6): 930.91 ± 255.05 HU. Respectively, the greatest mean value for trabecular bone density was detected in the mandibular left central incisor region (3.1): 1070.63 ± 264.56 HU, and the smallest mean value in the maxillary left second molar region (2.7): 350.00 ± 158.66 HU. The bone density in the anterior mandible was significantly

greater, than the bone density in all other jaw regions. The bone density in the posterior mandible and in the anterior maxilla, was significantly greater than the bone density in the posterior maxilla.

Conclusion: The orthopantomogram method which represents a twodimensional image of a threedimensional object, offers certain number of important data required during implantation procedure planning. The CBCT method which allows threedimensional visualization of the object in space, compared to orthopantomogram method offers greater number of exact, precise data required during the conception of the implantation treatment planning. As such, the CBCT method presents the method of choice during each implantation procedure.

Keywords: dental implantation procedure, orthopantomogram method, cone beam computed tomography.

Вовед

Авторот de Almeida HCR и сор.[1] посочува дека терапијата на парцијалната и тоталната беззабост сеуште претставува предизвик за стоматолошката дисциплина. Најчести причинители за загубата на забите се кариесот, парадонталните заболувања, орофацијалните трауми и патологии, како и забните агенезии. Со загубата на природните заби, виличните коски претрпуваат ресорптивни промени во големина и форма, промени кои продолжуваат и се влошуваат со текот на времето. Тераписките опции за третманот на парцијалната и тоталната беззабост се класичните протези, и имплантно носените протези. Класичните парцијални протези, се стабилизирани и ретинирани во уста преку потпора врз присутните заби и беззабниот резидуален алвеоларен гребен. Овој тип на протези можат да бидат фиксни (коронки и мостови) и подвижни (визил) протези. Но тие при нивна функција континуирано влијаат негативно врз виталитетот на забите и/или меките ткива врз кои тие се потпираат.

Bilhan H и сор.[2] потенцираат дека класичните тотални протези ретенцијата и стабилизацијата ја добиваат само преку потпора врз меките ткива, пренесувајќи ги неоптимално функционалните сили, и стимулирајќи прогресивна ресорпција на резидуалниот алвеоларен гребен. При што со текот на времето се губи ретенцијата на протезата, со можно причинување на мукозни улцерации, мукозни инфламаторни фиброзни хиперплазии (epulis fissuratum) и хипермобилитет на мукозата.

За да се задоволат функционалните и естетските критериуми на класичните тотални протези, мора да се исполнети бројни предуслови поврзани со пациентот, кои за жал не секогаш се присутни. Констатации од авторот Jahangiri L и сор.[3]

Chiramana S и сор.[4] во нивниот труд потенцираат дека најважна етапа во третманот со класичните протези е планот на третман. Планот на третман се формулира врз база на податоците добиени од анамнезата, клиничкото испитување (екстраоралниот и интраоралниот преглед) и радиографската евалуација. Поконкретно, преку анамнезата се добиваат информации за општото здравје на пациентот и за состојбата на интраоралните ткива. Преку екстраоралниот преглед се добиваат податоци за лицевата симетрија, лицевата форма и профил, за дебелината и должината на усните, како и за функцијата на темпоромандибуларниот зглоб. Преку интраоралниот преглед се испитува виталитетот позицијата и оклузијата на присутните заби, се испитува бојата дебелината подвижноста и границата на подвижна-неподвижна мукоза, како и нивото на френулумските припои. Истотака се проценува волуменот и формата на резидуалниот алвеоларен гребен, можното присуство на хипертрофични тубери и коскени подминираности, како и се испитува меѓувиличниот простор и меѓувиличниот сооднос. Додека преку радиографските методи се испитува присуството на заостанати забни корени и ретинирани или импактирани заби, нивото на ресорбција на резидуалниот алвеоларен гребен, како и присуство на вилични и мекоткивни патологии.

Оралната имплантологија е стоматолошка дисциплина која се занимава со проучување и примена на разни техники на вградување на осеоинтегрирани дентални импланти во виличната коска.

При тоа, авторот Gowd MS и сор.[5] констатираат дека имплантно носените протези споредено со класичните протези, се поефикасна и попредвидлива опција за третман кај пациентите со парцијална и тотална беззабост. Имено, интракоскено вградените дентални импланти поставени низ различни вилични регии, заедно со нивните екстракоскени компоненти односно абатменти, служат како носачи за една протетска конструкција. Имплантно носените протези имаат неколку приоритети во однос на класичните протези, односно тие ги штедат природните заби од инвазивни протетски процедури при нивно вклучување во протетска конструкција.

Monteiro DR и сор.[6] потенцираат на мултидисциплинарниот пристап кој го карактеризира планирањето на третманот со дентални импланти. Односно, освен орална хирургија и протетика, тој вклучува и парадонтологија и ортодонција.

Врз база на научните сознанија и позитивното клиничко искуство од терапијата со дентални импланти, авторот Zitzman NU и сор.[7] препорачува нивна рутинска примена како тераписки модалитет врз субјекти со делумна или целосна безабост.

Кандидати за ендоосеални дентални импланти се пациенти со релативно добро здравје, кои бараат замена за отсутните природни заби. Констатации на авторот Gowd MS и сор.[5]

Најголем предизвик и од самата имплантациска постапка според авторот Albelbeisi TM со сор.[8] претставува планот на третман за имплантација, чија цел е поставата на импланти во најоптимален број, димензија и позиција.

Во студијата на авторот Zitzman NU и сор.[7] се потенцира дека планот на третман со дентални импланти се формулира врз база на податоците акумулирани од општата и стоматолошката анамнеза на пациентот. Клиничкото испитување започнува со екстраорален преглед, односно се испитува симетријата на трите лицеви пропорции, како и се испитува дебелината на усните. Додека од профилот на пациентот се испитува типот на меѓувиличната скелетна скала (нормална, прогнатична или ретрогнатична). Истотака, при екстраорален преглед се испитува опсегот и квалитетот на движењата на темпоромандибуларниот зглоб, и можното присуство на контрактирани или хипертрофични лицеви мускули. Интраоралниот преглед се фокусира во состојбата на присутните природни заби (виталитет, кариес, изведени реставрации, состојба на пародонтот и малпозиционирани заби), во паралелизмот помеѓу бипупиларната линија со линијата на насмевка и антериорниот оклузален план, паралелизмот помеѓу кампер-овата линија со постериорниот оклузален план, меѓувиличните соодноси, присуството на малоклузија, вертикалната димензија на загриз и интероклузалниот/меѓувиличниот простор при физиолошко мирување. Особено внимание се обрнува на беззабниот резидуален алвеоларен гребен, т.е. се проценува вертикалниот и хоризонталниот дефицит на резидуалниот алвеоларен гребен, како и квантитетот, квалитетот и подвижноста на

обложната мукоза (дебела, кератинизирана и релативно подвижна мукоза е најповолна за една имплантно носена фиксна или подвижна протеза).

Радиографската евалуација при планирањето на имплантациската постапка се изведува со употреба на разни радиографски модалитети, кои претрпеле развиток паралелно со технолошкиот развиток на имплантолошките техники и дизајни на забните импланти. До пред 1990-тите години ортопантомограм ртг. методот беше прифатен како стандарден радиографски метод при планирање на имплантациска постапка. Овој метод користи емитирани х-зраци од страна на тубусот на апаратот, за производство на дводимензионална слика на максиломандибуларниот комплекс**.** Една дигитална дводимензионална слика претставува матрица, составена од одреден број на индивидуални елементи наречени пиксели, кои во сликата се наредени во хоризонтална и во вертикална насока. Бројот на хоризонтални односно вертикални пиксели, претставуваат вредност за ширина односно висина на дводимензионалната слика. Исто така, кај секој индивидуален пиксел постои одредена вредност за интензитет на сликата. При тоа, интензитетот кај секој пиксел, се изразува преку скала на 256-4090 нивоа на сиво т.е. нијанси на сиво.

Но авторот Albelbeisi TM со сор.[8] констатира низа недостатоци со кои се соочува ортопантомограм ртг. методот, и кои што влијаат врз квалитетот на планот на третман со дентални импланти. Односно, анатомските структури се прикажуваат преку одредена магнификациона стапка, честопати различна низ различни регии на ортопантомограм сликата. Но проблем претставува и деформираниот приказ на анатомските структури, неможноста за прикажување на просторниот сооднос помеѓу анатомските структури, неможноста за прикажување на коскениот денситет, а истотака проблем претставуваат и дијагностичките рестрикции во антериорните вилични регии.

Во последните години, како радиографски метод избор за планирање на имплантациска постапка се предлага тродимензионалниот метод на конусно зрачната компјутеризирана томографија (КЗКТ). Овој метод претставува еден нов тип на конвенционалната компјутеризирана томографија (КТ), кој е специјално дизајниран за примена во полето на стоматологијата, како и е лесен за инсталација во стоматолошките ординации.

Авторот Azeredo F и сор.[9] во неговата студија потенцира дека конусно зрачната компјутеризирана томографија (КЗКТ), е метод кој користи х-зраци за креирање на бројни слики во напречни пресеци во трите димензии на максилофацијалниот регион. Методот на КЗКТ ги надминува и некои од недостатоците на конвенционалната компјутеризирана томографија (КТ). Односно за изведба на снимка преку КТ, х-зраците произлезени од кај тубусот и дистрибуирани во форма на вентилатор, бараат повеќе ротации на тубусот околу главата на пациентот, причинувајќи повеќе зрачење за пациентот. Додека за изведба на снимка преку методот на КЗКТ, х-зраците произлезени од кај тубусот се концентрирани во форма на конус, и на тој начин реализираат снимка преку само единечна ротација на тубусот околу главата на пациентот, причинувајќи минимално

зрачење при изведба на снимката. Сликите добиени преку метод на КЗКТ за разлика од дводимензионалните слики, се опишуваат не само преку вредности за висина и ширина на пиксели, туку и преку вредности за дебелина на пресеци. Односно сликите на КЗКТ претставуваат матрица составена од најситни волуменски елементи т.е. воксели. Така да тродимензионалната и волуменската карактеризација се реализира преку секвенца на низа напречни пресеци. Вокселот претставува производ помеѓу висина на пиксел х ширина на пиксел х дебелина на пресек, и се изразува во mm^3 единици. Вокселот се карактеризира со вредност за димензија, локација и интензитет (нијанса на сиво). Интензитетот кај секој пиксел и кај секој воксел, одразува ткивен минерален денситет во тие точки, кој се изразува преку Хаунсфилд единици (HU) во почит на Godfrey Hounsfield пронаоѓачот на техниката на компјутеризирана томографија. Опсегот на вредности на Хаунсфилд единици се движи од -1000 HU (за воздухот), до +3000 HU (за забниот емајл). Секоја слика на методот на КЗКТ содржи 512 пиксели во висина и 512 пиксели во ширина, додека дебелината на напречните пресеци се движи од 0.25 mm. до 1.5 mm.. Истотака, кај овие слики отсуствуваат феномените на магнификација и деформираност на анатомските структури, притоа грешките во димензии се помали од 0.1 mm.

Torkzaban P и cop.[10] посочува на почитување на еден редослед на анализи и евалуација на низа значајни елементи, при планот на третман со импланти. Односно најпрво се одредува дизајнот на протезата, потоа следи евалуацијата на функционалните сили на пациентот, одредувањето на коскениот денситет кај беззабната регија (преку метод на КЗКТ), одредувањето на клучните позиции за импланти, одредувањето на бројот на импланти димензија и нивен дизајн, како и одредувањето на коскениот волумен во беззабната регија.

Според констатациите на авторот Gowd MS и cop.[5], за тотално беззабните пациенти, постојат три основни опции со имплантно носените протези. Првата опција е комбинација на имплантно и мекоткивно носена покривна протеза, која што опција во максиларната вилица по принцип бара вградување на два или четири импланти во клучни регии, а во мандибуларната вилица бара вградување на два импланти во клучни регии. Имплантните абатменти зглобувани меѓусебно преку врски, ја прифаќаат и ретинираат покривната протеза, барајќи максимална дополнителна потпора и од кај меките ткива. Втората опција е целосно имплантно носена покривна протеза, која што бара вградување на минимум шест импланти во максиларната вилица, и минимум четири импланти во мандибуларната вилица. При што имплантните абатменти поврзани меѓусебно преку една или две леани пречки, ја прифаќаат и ретинираат покривната протеза, барајќи само минимална потпора од кај меките ткива. Третата опција е целосно имплантно носена фиксна протеза, која бара вградување на минимум шест или осум импланти во максиларната или мандибуларната вилица. При што овој тип на протеза се конструира кај субјекти со минимална загуба на вилична коска, но и кај субјекти со поизразена загуба на вилична коска и гингивално ткиво. Кај овие последниве, фиксната протеза се дизајнира на начин да ги заменува не само отсустните заби, туку и изгубеното гингивално и коскено

ткиво, и овој тип на протеза се нарекува хибридна протеза. Хибридната протеза содржи леана титаниумска или циркониумска мрежа, врз која се ретинираат акрилатот, смолата или порцеланот (кои ќе ги заменуваат отсутните заби, гингивата и коската). Две се протетските опции за пациентите со парцијална беззабост. Првата опција важи за пациентите со отсуство на единечен заб, т.е. единечна коронка цементирана врз имплантниот абатмент или зашрафувана врз имплантната платформа. Втората опција важи за пациенти со отсуство на два или повеќе заби, т.е. подготовка на две или повеќе единечни коронки или фиксен мост. Истотака, треба да се напомене дека и кај одредени случаи со парцијална беззабост, се појавува потребата за подготовка на хибридни протези.

Спроведените проспективни клинички студии укажуваат на фактот дека целокупната стапка на неуспех во однос на стабилноста на имплантите, е поврзана со квалитетот на коската во пределот на имплантното лежиште. Од тука произлегува потребата за примена на коскено структурни анализи при секоја имплантациска хируршка постапка.

Во трудот на авторот Seriwatanachai D и сор.[11] е презентиран најстариот и најчесто користен коскен класификационен систем, предложен од авторите Lenkolm и Zarb (1984), а базиран во конвенционална радиографија надополнета со хистолошката компонента. Додека пак, во подоцнежната класификација на авторот Misch (презентирана во истиот труд), коскениот тип во сите сите вилични регии, е класифициран во четири категории на коскен денситет (Д1-Д4), во виличните регии. Овој класификационен систем се базира во дескриптивна коскена морфологија, и клиничка тактилна чуствителност. При тоа, коска Д1 категорија претставува хомогена густа кортикална коска, која е најчесто присутна во регија на антериорна мандибула. Кортикалната коскена ламина, кај коска Д1 категорија најмногу придонесува за нејзиниот денситет. Кај овој тип на коска е детектирана најизразена пост-хируршка осеоинтеграција која е резултат на високото ниво на воспоставен контакт коска-имплант. Коската Д2 категорија, претставува комбинација на густо-порозна кортикална коска во кресталниот дел на гребенот, која е најчесто присутна во регија на антериорна мандибула и постериорна мандибула. Овој тип на коска обезбедува одлично зараснување во зона на контакт имплант-коска, и предвидлива осеоинтеграција. Коската Д3 категорија е составена од тенка и порозна кортикална коска во кресталниот дел на гребенот, и ситна трабекуларна коска во внатрешноста на гребенот. Присутна е најчесто во регија на антериорна максила, како и во регија на постериорна максила и постериорна мандибула. Оваа категорија на коска споредено со Д2 категорија на коска е помека, и воспоставениот контакт коска-имплант е помалку поволен. Коската тип Д4 содржи трабекуларна коска со најнизок денситет, со минимално количество или отсуство на кортикална коска во кресталниот дел на гребенот, и е најчесто присутна во регија на постериорна максила.

Коскениот денситет освен преку макроскопските методи, може да се одредува и преку рентгенолошки методи, односно преку компјутеризирана томографија (КТ) и конусно зрачна компјутеризирана томографија (КЗКТ).

Односно, авторот Torkzaban P и сор.[10] во неговата студија потенцира дека КЗКТ овозможува приказ на коскен денситет низ сите точки на сликите на КЗКТ, и се изразува преку Хансфилд (HU) мерни единици. Колку е поголем бројот на HU едниници, толку е поголем денситетот на коскеното ткиво. Бројни студии укажуваат на присутна корелација помеѓу макроскопската класификацијата за коскен денситет на авторот Misch, и коскениот денситет одредуван преку метод на КЗКТ. Имено при Misch Д1 категорија присутни се вредности поголеми од 1250 HU, при Misch Д2 категорија детектирани се вредности од 850 до 1250 HU, при Misch Д3 категорија вредностите се во граници од 350 до 850 HU, и при Misch Д4 категорија вредностите се од 150 до 350 HU. При планирање на третман со импланти, фокусот треба да биде насочен во вредностите за коскен денситет кај кресталните 7-10 mm. на алвеоларниот гребен, бидејќи при вклучувањето на имплантите во оклузија, функционалните сили се концентрирани најмногу во кресталната зона на гребенот. Модулот на еластичност на коската (кој е спротивно пропорционален со јачината на коската) е директно поврзан со коскениот денситет, и тој е најмал кај коска Д1 и најголем кај коска Д4. Но титаниумот од кој се произведуваат најчесто денталните импланти, има помал модул на еластичност дури и од коската Д1. Во случаи на дејствување на модерирани функционални сили, разликите во модулот на еластичност помеѓу коската и титаниумот не причинуваат состојба на микронапнатост кај контактната површина коска-титаниум. Но при дејство на преголеми функционални сили, кај контактната површина коска-титаниум се појавува состојба на микронапнатост. Притоа микронапнатоста (разликата во модулот на еластичност), ќе биде минимална кај контактна површина титаниум и коска Д1, односно ќе биде максимална кај контактна површина титаниум и коска Д4. Присутната максимална микронапнатост може да доведе до патолошка преоптовареност и ресорбција на околната коска, како и мобилност на имплантот.

Velmurugan D со сор.[12] при испитувања во однос на материјалите користени за производство на дентални импланти, констатира нивна биокомпатибилност и отпорност на корозија и фрактура. Односно, најчесто користените материјали за импланти се металот титаниум и титаниумските легури. Титаниумот е материјал на избор за интракоскена употреба, резултат на високата пасивност, и сличниот модул на еластичност со коската и титаниумскиот оксид. Титаниумот има низа недостатоци, односно тој е неповолен за употреба во регии со високи естетски побарувања т.е. антериорна максила. Естетиката е нарушена особено во случаи кога металната боја на титаниумскиот имплант или абатментскиот комплекс, стануваат видливи преку гингивата. Овој ризик е поголем кај лица подложни на гингивална рецесија (кај лица со гингива потенка од 1.5 mm., и кератинизирана гингива потесна од 2 mm.). Дополнително, примената на титаниумски импланти повлекува со себе и одреден ризик за појава на пери-имплантитис (прогресивен инфламаторен процес на потпорното коскено и меко ткиво околу осеоинтегриран имплант, иницран од депозиција (акумулација) на плак и бактериски биофилм врз површината на имплантот и перимплантната мукоза). Со цел надминување на

гореспоменатите недостатоци, се произведуваат импланти од керамички материјали. Имено, се користи цирконијата, која се карактеризира со одлични механички својства, во споредба со титаниумот манифестира поповолни биолошки реакции врз парадонталното ткиво, овозможува редуцирана пери-имплантна и мукозна акумулација на плак и биофилм, и поседува боја слична со природните заби. Одредени варијации на полимери се користат како материјали за дентални импланти, како што се полиметилметакрилати, полиетилени, и полиуретани. Овие материјали често се користат и за обложување на имплантното тело, со цел зголемувањето на нивните механички својства, поефикасна адхезија со коскеното ткиво, и елиминација на несакани имунолошки реакции. Додека пак, разни компоненти на дентални импланти како абатментите, абатментските штрафови, и врските, се произведуваат од титаниум, легури на злато, нерѓосувачки челик и легури на Cr-Co.

Во студија спроведена од авторот Misch CE со сор.[13] се посочува дека денталните импланти се произведуваат во најразлични дизајни. При што дизајнот на имплантите претставува својство на димензија, форма, и отсуството/присуството на надворешни навои од различни форми. Во однос на нивната димензија, имплантите се карактеризираат со одреден дијаметар и должина. Дијаметарот на имплантите претставува дистанца помеѓу крајните точки на двата навои од спротивните страни, и тој дијаметар варира од 3-7 mm. Од биомеханичка гледна точка, користењето на поширокі импланти и со подлабоки и побројни навои, овозможува максимален контакт на имплантното тело со околната коска. Но истотака се подобрува и дистрибуцијата на функционалните сили при вклучувањето на имплантот во оклузија, односно се намалува коскената ресорпција кај кресталниот дел на гребенот. Должината на имплантите претставува дистанца од платформата на имплантот до врвот на имплантот. Притоа во однос на должината, тие се делат во три категории, односно кратки импланти со должина од 6-9 mm., средни импланти со должина од 10-12 mm., и долги импланти со должина од 13-18 mm. При употреба на кратки импланти, освен при нивно користење како носачи за единечни коронки, е констатирана пониска стапка на успех споредено со подолгите импланти. Во коска со низок денситет се индицира користење на импланти со поголем дијаметар и должина, со што се овозможува зголемување на нивната примарната стабилност и поуспешна осеоинтеграција. Денталните импланти најчесто се произведуваат во цилиндрична форма со благ коницитет, цилиндрична форма, форма на шраф (со навои), со рапава надворешна површина, и импланти со мазна површина. Притоа се предлага користењето на импланти со форма која најсоодветно одговара на коскениот денситет во одредена анатомска регија. Денталните импланти со цилиндрична форма со благ коницитет, порамномерно ги дистрибуираат функционалните стрес сили, споредено со оние со цилиндрична форма. Имплантните навои се произведуваат од најразлични дизајни, при што длабочината дебелината и аголноста на навоите, влијаат врз дистрибуцијата на биомеханичките сили од имплантот кон коската. Дентален имплант со цилиндрична форма и со навои, остварува 30-200% поголема контактна површина со коската, во однос на дентален имплант со

цилиндрична форма и без навои (ова е од клучно значење ако се работи за имплантација во коска со низок денситет). Дополнително, импланти со груба површина, или оние обложени со слој на хидроксиапатити, имаат поголема стапка на адаптација со коската, односно остваруваат поголема контактна површина со околната коска. Поради тоа, во коскени регии со низок денситет се преферира нивна употреба. Задоволителен тераписки успех при употреба на импланти во коскени регии со различен коскен денситет, се постигнува адаптирање т.е. прилагодување на планот на третман со присутниот коскен денситет во беззабните регии. Имено, во коскено ткиво Д4 категорија (мека коска) е индицирана постава на подолги импланти, со поголем дијаметар и со навои. Во регија со коскено ткиво Д4 категорија поставеноста на имплантите и протетската супраструктура треба да бидат во насока, која ќе овозможи премин (дистрибуција) на аксијално насочени функционални сили преку поставените импланти. Дополнително, во имплантациска регија со коскено ткиво Д4 категорија нема потреба од додатни висечки елементи кај протезата, протезата не треба да биде фиксна туку подвижна, како и конструирана со потесни оклузални површини.

Авторот Daudt Polido W со сор.[14] во неговиот труд констатира клучни позиции за постава на импланти, регии со редуцирано дејство на биомеханичките сили штетни за имплантот и околната коска. Имено, при конструкција на парцијална фиксна протеза, точно се детерминирани клучните позиции за постава на импланти. Во услови кога отсуствува канин и/или прв молар, канинската регија и/или регијата на првиот молар се користат како клучни позиции за постава на импланти, бидејќи станува збор за регии со најоптимален пренос на хоризонталните оклузални сили. Кога отсуствуваат три соседни заби во антериорна регија на максилата или мандибулата, како клучни позиции за импланти се користат региите кои кореспондираат на обата крајни абатменти на протезата. Додека пак, во постериорните максиларни и мандибуларни регии при недостаток на три соседни заби, како потпора на имплантно носена фиксна конструкција не се доволни само крајните абатменти. Имено, потребно е вклучување на додатни импланти како носачи за протезата, со цел да се превенира дејствувањето на преголеми функционални сили врз крајните носачи т.е. импланти, како и свиткување на телото на мостовската конструкција. При отсуство на четири соседни заби, освен крајните абатменти како клучни позиции за импланти се користат и додатни регии, т.е. приоритетно се користат региите на канини и први молари. Истотака, кај максиларна парцијална беззабост при конструирање на имплантно носена протеза, се избегнува додавање на висечки елементи, особено во регии на канини и први молари. Додека пак, во услови на мандибуларна парцијална беззабост дозволено е додавање на висечки елементи на една имплантно носена протеза, како во антериорните регии така и во постериорните регии. Во случаи на тотално беззабна максила, клучни позиции за импланти се региите на први и втори молари, втори премолари, канини и еден централен инцизив. Односно бројот на потребни импланти за подготовка на фиксна протеза за тотално беззабна максила, варира од шест до девет импланти. Додека за тотално беззабна мандибула, клучни

позиции за импланти се региите на инцизиви, канини, први молари, а поретко се користат и региите на втори молари. Односно бројот на планирани импланти за фиксна протеза кај тотално беззабна мандибула, варира од четири до девет импланти, при што минимум четири импланти се планираат во антериорната регија. Кај еден беззабен виличен распон со дадена должина, максималниот број на импланти за конструкција на фиксна протеза, се одредува преку обезбедување 1.5 mm. растојание помеѓу имплант и соседен природен заб, и 3 mm. растојание помеѓу имплант и соседен имплант, земајќи го во предвид и просторот потребен за дијаметарот на имплантите. Гледано од фронтален (вертикален) план, планирањето на соло имплант во максиларната вилица, се изведува преку негово вертикално позиционирање во однос на алвеоларниот гребен, и со неговата плаформа на ниво со кресталниот дел на гребенот. Додека гледано од хоризонтален план, соло имплантот се планира позициониран во средина на мезио-дисталната димензија на беззабниот распон, и во средина на буко-палатиналната димензија на гребенот, и обезбедување на потребна дистанца со соседните заби односно импланти. Истотака, гледано од сагитален план (за антериорните регии) и гледано од фронтален план (за постериорните регии), аголноста на соло имплантот во максиларната вилица се планира преку негово позиционирање паралелно со надолжната оска на гребенот, паралелно со надолжната оска на соседните природни заби, како и под прав агол со оклузалниот план. Додека при планирање на повеќе импланти во максиларна или мандибуларна вилица, имплантите гледано од фронтален план се поставуваат вертикално во однос на алвеоларниот гребен, со меѓусебен паралелизам, и со нивната платформа на ниво со кресталниот дел на гребенот. Планирањето на повеќе импланти во аспект на хоризонталниот план, се изведува преку обезбедување потребна дистанца со соседните заби и импланти, како и нивна поставеност во средината на буко-лингвалната димензија на гребенот. И во случаи на планирање на повеќе импланти во максиларна и/или мандибуларна вилица, аголноста на имплантите се планира преку нивно позиционирање паралелно со надолжната оска на гребенот.

Torkzaban P и сор.[10] потенцира дека коскениот волумен кој ја претставува надворешната архитектура на беззабниот алвеоларен гребен, порано беше примарен фактор за одредување на позиција број и дизајн на импланти, како и за одредување на тип на протетска реставрација. Но денес благодарение на коскено аугументациските процедури, примарен фактор при план на третман со импланти се протетските опции за пациентот. Односно достапниот коскен волумен се одредува кон крајот на планот на третман, преку земање во предвид можна потреба за додатни аугументациски процедури. Коскениот волумен на беззабниот резидуален алвеоларен гребен, се мери во аспект на ширина, висина, должина и аголност (подминираност). Висината на достапниот коскен волумен, претставува дистанца од кресталниот дел на гребенот до одредена анатомска структура. Ширината на достапниот коскен волумен, претставува дистанца од лабијалната/букалната страна на гребенот до лингвалната страна на гребенот. Додека должината на достапниот коскен волумен, претставува мезио-дистална димензија на

беззабниот распон. Аголноста на беззабниот алвеоларен гребен, претставува истотака клучен фактор при евалуацијата на достапната коска во регија планирана за имплантација. Аголноста на алвеоларната коска кај субјекти со природни заби е паралелна со надолжната оска на природните заби, и е позиционирана под прав агол со оклузалниот план т.е. кривата Wilson и Spee. Оклузалните сили кај субјектите со природни заби, се насочени паралелно со надолжната оска на природните заби, а перпендикуларно со кривата Wilson и кривата Spee. Но после загубата на природните заби, аголноста на алвеоларниот гребен најчесто претрпува измени, ова особено кај лабијалната страна на антериорна максила и мандибула. Во овие регии како резултат на коскената ресорбција, подмининираните зони кои може да бидат со длабочина од неколку милиметри, условуваат поголема аголност на имплантите во коската, или пак бараат изведба на корективни процедури врз алвеоларниот гребен. Корекциите врз беззабната регија подразбираат процедури на контурирање на алвеоларниот гребен, односно отстранување на подминирани зони, или пак коскено аугументациски процедури со цел зголемување на висината или ширината на гребенот. Особено внимание треба да се обврне на можното присуство на лингвална подмининираност во регија на постериорна мандибула. Доколку истата (лингвална подмининираност) не е предвидена, постои ризик при изведување на остеотомија да настане перфорација на лингвалниот кортекс. Перфорацијата на лингвалниот кортекс може да се комплицира и со повредата на подгранките на arteria facialis, попратено со обилно крварење во лингвалната регија. Аголноста на алвеоларниот гребен честопати условува поврзување под одреден агол на имплантното тело со абатментот. Овој агол не смее да биде поголем од 20^0, бидејќи би иницирал дејствување на преголеми стрес сили врз имплантот, абатментскиот шраф, и кресталниот дел на гребенот. Овие штетни ефекти би биле доста поизразени кај еден тесен алвеоларен гребен во однос еден широк гребен.

Gowd MS и сор.[5] во неговата студија потврдува дека радиографската евалуација во региите предложени за имплантација изведена преку методот на КЗКТ, има круцијална улога во идентификацијата и анализата на анатомо-скелетопските односи на важни анатомски структури. Крајната цел е зачувување на интегритетот на анатомските структури при имплантациската постапка. Притоа во максиларната вилица фокусот е насочен кон следните анатомски структури: коренскиот комплекс на соседните заби, sinus maxillaris, под на cavum nasi и canalis nasopalatinus. Додека во мандибуларна вилица, фокусот е насочен кон следните анатомски структури: canalis nervus alveolaris inferior, foramen mentalis, мандибуларен canalis incisivus, антериорен јазол на canalis nervus alveolaris inferior, како и можното присуство на дополнителен canalis nervus alveolaris inferior и дополнителен foramen mentalis. При планирањето на поставата на импланти во максиларната вилица, неопходно е обеззбедување на 1 mm. дистанца помеѓу апикалниот дел на имплантот со анатомските структури како под на sinus maxillaris, под на cavum nasi, како и 1 mm. дистанца помеѓу телото на имплантот и canalis nasopalatinus. Планирањето на поставата на импланти во мандибуларната вилица, е условено од поставеноста на

canalis nervus alveolaris inferior и на неговиот отвор т.е. foramen mentalis, како и од поставеноста на мандибуларниот canalis incisivus. Односно, неопходно е обезбедување на т.н. сигурна зона од 1 mm. помеѓу апикалниот дел на имплантот и овие анатомски структури. Меѓутоа кај регија планирана за имплантациска постапка, е неопходна и детална рентгенолошка анализа за присуство на коскени и/или мекоткивни патолошки промени во sinus maxillaris, максиларната вилица и мандибуларната вилица.

Важна придобивка од методот на КЗКТ е техниката на интерактивно дијагностичко снимање, кое што овозможува прецизен пренос на планот на третман со импланти во хируршкото поле.

Имено, авторот Mora MA и сор.[15] ја потенцира подготовката на "хируршки водичи", кои ги "водат" стврдлата при имплантациската процедура. Хируршките водичи се особено индицирани во случаи на предвидувана преголема блискост на имплантите со околните витални структури, во случаи во кои аголноста на имплантите е круцијална за естетскиот и функционалниот резултат на протетската реставрација, како и во случаи на планирањето на неколку импланти во естетска регија. Односно, преку хируршките водичи се овозможува соодветна постава на импланти во коската, зачувувајќи го виталитетот на околните меки ткива, и обезбедувајќи протетска реставрација со профил и форма слична на природните заби. Процедурата на подготовка на "хируршки водичи" започнува најпрво со подготовка на т.н. "радиографски водичи" кои претставуваат акрилатни и радиоактивни шаблони, подготвени врз студиски модели со моделирани заби во восок во идеална форма. Овие шаблони се поставени во устата на пациентот во текот на снимање со метод на КЗКТ. Крајната цел е пренос на посакуваната форма и положба на идните коронки кај добиените слики на КЗКТ, преку истовремено планирање и на најповолна позиција и аголност на имплантите. Но, како "радиографските водичи" може да послужат и дупликати на посоечките протези на пациентите, кои што ќе служат за анализа на позицијата на идните протетски заби во однос на алвеоларната коска, за аголноста помеѓу имплантите и коронките, како и за приказ на антагонистичкиот забен лак, типот на оклузија, и просторот помеѓу спротивните лакови. Употребата на софтверот овозможува анализа на достапниот коскен волумен во однос на идеалното позиционирање на имплантите во однос на коронките т.е.позиционирање на имплантите со нивната надолжна оска во иста линија со онаа на коронките, или под еден минимален меѓусебен агол. Во услови на присутна поизразени коскена дефицитарност се зема во предвид примена на одредени коскено аугументациски процедури, при што софтверот може да симулира и пресметува потребен коскен волумен, како и точна позиција на шравовите за фиксација на графтот. Софтверите на КЗКТ, овозможуваат приказ за профилот на идната коронка користејќи ги и проекциите на виртуелните абатменти, или пак виртуелните забни форми кои ја симулираат формата на финалната коронка. Дополнително софтверот нуди приказ на виртуелните импланти низ различни планови, со цел анализа на соодносите со кортикалната коска и околните витални структури. Откако терапискиот план е концепиран, во опнатаможниот тек софтверот овозможува креирање на виртуелен

хируршки водич, врз база на кој преку процес на стереолитографија (печатење на виртуелно креирани 3Д објекти) се подготвува хируршкиот водич. Хируршките водичи најчесто се подготвуваат од акрилатни материјали, и во текот на имплантациската процедура се адаптираат врз виличната коска, мукоза, и/или присутните заби. Во региите планирани за импланти, тие имаат по еден цилиндричен отвор, во кои сукцесивно се адаптираат низа "водичи за стврдла" соодветни на дијаметрите на стврдлата, кои ги насочуваат стврдлата во прецизна локација, аголност и длабочина.

Авторот Jacobs R и сор.[16] констатира како додатна причина на се поголемата употребливост на методот на КЗКТ, можноста за креирање на виртуелен 3Д пациент. Ова по пат на суперпонирање на интраоралните снимки на пациентот, со екстраоралните лицеви слики.

Досегашни испитувања со осврт на литературата

Ортопантомограм ртг. метод применуван при концепирањето на имплантациската тераписка постапка нуди дефицитарен и ограничен квантум на информации, што се должи секако на неговите техничко-технолошки перформанси т.е. креирање на дводимензионална слика за анатомските структури на максилофацијалниот регион, присутен фактор на магнификација (зголемувачкиот фактор), суперпозицијата на анатомските структури и геометриските деформитети. Методот на конусно зрачната компјутеризирана томографија (КЗКТ) претставува високо софистицирана, понова верзија на повеќеслојната компјутеризирана томографија (КТ). Сликите изведени преку методот на КЗКТ се карактеризираат со субмилиметарска резолуција и со висок контраст за коскеното ткиво. Дозата на зрачење апсорбирана при користење на методот на КЗКТ, се движи од 30-1073 μSv (micro Sievert). Оваа доза на зрачење е споредлива со онаа при користење на ортопантомограм ртг. методот, каде што таа се движи од 2.7-24 μSv. Сознанија наведени во трудот на авторот Soumalainenen A и сор.[17]

Lee SM и сор.[18] ја нагласува важноста на коректното позиционирање на пациентите и точното одредување на магнификациониот фактор на сликите (ортопантомограм ртг. метод), за точно мерење на анатомски структури при планирање на имплантациска процедура. Коректното позиционирање на пациентите, е исто така исклучително важен момент при реализација на методот на КЗКТ.

Методот на конусно зрачна компјутеризирана томографија (КЗКТ) е приоритетен во однос на ортопантомограм ртг.методот, бидејќи нуди тродимензионална визуализација на анатомските структури на максилофацијалниот регион, детектира коскен волумен, коскен минерален денситет, и овозможува подготовка на хируршки шаблони (водичи во тек на имплантациската процедура). Сепак, Surapaneni H и сор.[19] констатира дека методот на КЗКТ манифестира одредени недостатоци како појавата на артефакти (белези во сликата кои не се присутни во оригиналниот сликан објект), флуктуации на оптичкиот денситет, како и слабиот контраст за меките ткива.

Jacobs R и сор.[20] во неговата студија посочува дека максиломандибуларниот комплекс е богато снабден со неуроваскуларни структури. Анатомските и радиографските студии укажуваат за присуство на анатомски варијации како кај пациенти со природни заби, така како и кај беззабни пациенти. Така на пример, повеќето од дополнителните канални структури содржат неуроваскуларни снопови со големи димензии, кои што во случаи на повреда може да доведат до неуросензитивни аберации и/или обилно крварење во таа регија. Неуросензитивните аберации најчесто се од типот на анестезија, хиперестезија и парестезија. Дополнително, можно е пореметување и на чувството за допир и температура. Овие нарушувања можат да бидат привремени или трајни, зависно од степенот на повредата на нервниот сноп. Повредата врз нервот може да биде директна или индиректна (резултат на притисокот од создадениот хематом внатре во каналот). Неуроваскуларните повреди се случуваат при остеотомија, при инструментација, или

поради притисокот кој го причинува имплантот во контакт или во непосредна близина со овие структури.

Al-Sabbagh M и сор.[21] доаѓаат до сознанија дека непосредна близина на апикалниот дел на имплантот со коскениот канал најчесто доведува до појава на пукнатини на кровот од каналот, и акумулација на дебрит внатре во каналот. Но во случаи на навлегување на имплантот во внатрешноста на каналот, може да настане неуропраксија, аксонотмезис или транссекција на нервот. Овие состојби се решаваат со имедијатно отстранување на имплантот од виличната коска.

Детектирање на присуство и локализација на септи во sinus maxillaris, е можно со употреба на ортопантомограм ртг. методот и методот на КЗКТ. Септите се кортикални коскени проекции кои имаат зачеток низ ѕидовите на антрумот. Нивната минимална висина изнесува 2.5mm., а најчесто се поставени во букопалатинална насока. Присутните коскени септи (прегради) може да доведат до поделба на антрумот во два или повеќе кавитети. Во трудот на авторот Toraman Alkurt M и сор.[22] преку метод на КЗКТ е детектирано присуство на септи во 29.8 % од проследените примороци, додека пак со методот на ортопантомограм ртг. снимки наодот е 23,1%. Констатирана е значајна разлика во резултатите помеѓу двете методи. Билатералното присуство на септи е детектирано кај 15.8% од направените слики со КЗКТ, и кај 5.8% од направените ортопантомограм ртг. слики. Двете користени методи покажаа најголемо присуство на септи кај испитаници со интактно забало во постериорна максила, (споредено со испитаници со парцијална беззабост во постериорна максила), а најмало присуство на септи е детектирано кај испитаници со тотална беззабост во таа регија.

Постериорната максила претставува анатомска регија специфична во однос на квалитетот и квантитетот на коскеното ткиво, како и во однос на феноменот на пнеуматизацијата на максиларниот синус. Примената на техниката на КЗКТ при планирањето на имплантациската постапка, обезбедува информации во однос на висината и ширината на резидуалниот алвеоларен гребен, морфологијата на под на sinus maxillaris, дебелината на мембраната на sinus maxillaris,како и во однос на присуството на септи во sinus maxillaris. Имено, добиените резултати на авторот Nunes LS и сор.[23] укажуваат на следното: средна вредност за ширина на резидуален алвеоларен гребен е 8.28 mm.,средна вредност за висина на резидуален алвеоларен гребен е 7.22 mm., рамна конфигурација на под на sinus maxillaris е присутна кај 53% од испитаниците, присуство на септи во sinus maxillaris е забележано кај 26% од испитаниците, а задебелена мембрана на sinus maxillaris е детектирана кај 35% од испитаниците. Дополнително, констатирана е поврзаност помеѓу висината и ширината на резидуалниот алвеоларен гребен, со конфигурацијата на подот на sinus maxillaris.

При планирање на постапка на подигање на под на sinus maxillaris, со истовремено поставување на дентални импланти, особено важен анатомски елемент е a.alveolaris superior posterior (AASP). Оваа артерија го васкуларизира латералниот коскен ѕид на sinus maxillaris и неговата обложна мембрана. Точното детерминирање на лоцираноста на

a.alveolaris superior posterior е исклучително важно, и истото го овозможува употребата на методот на КЗКТ. Евентуалното присуство на септи и патолошки процеси во максиларниот синус, се исто така предмет на анализа со методот на КЗКТ. При што Ilgüy D и сор.[24] констатира поставеност на AASP во синусот во 89% од случаите, при што кај 71% од случаите е детектирана нејзина интаосеална лоцираност. Присуството на септи во синусот е увидено кај 55% од случаите, додека патолошки процеси во синусот се детектирани кај 57% од случаите. Дополнително, констатирана е значајна поврзаност на лоцираноста на AASP со полот на испитаниците.

Лоцираноста на canalis alveolaris superior anterior et posterior во антериорниот и постериорниот ѕид на sinus maxillaris е можна со употреба на КЗКТ. Добиените резултати на авторот Nicolielo LF и сор.[25] укажуваат на следното: кај 100% од проследените примероци е констатирано присуството на canalis alveolaris superior anterior, а кај 73% присуството на canalis alveolaris superior posterior. Двоен canalis alveolaris superior anterior е детектиран кај 24,5% од проследените примероци, а интракоскена лоцираност на canalis alveolaris superior posterior е забележана кај 25% од случаите. Анастомози помеѓу canalis alveolaris superior anterior и canalis alveolaris superior posterior се детектирани кај 38% од случаите, а лоцирани најчесто (43%) во регијата помеѓу канин и прв премолар. Дијаметарот на canalis alveolaris superior anterior е ≤ 1 mm. кај 77.5% од случаите, а дијаметарот на canalis alveolaris superior posterior е≤1mm. кај 82% од случаите. Дијаметарот на canalis alveolaris superior anterior се движи во граници од 0.4 mm. до 1.8 mm., а на canalis alveolaris superior posterior во граници од 0.3 mm. до 1.9. mm..Односно кај 20% од испитаниците дијаметарот на двата коскени канали е > 1 mm.,при што трауматизацијата на коскен канал со широк дијаметар, може да причинува обилно крварење и/или неуросензитивна аберација во таа регија.

Значајни разлики во откривањето на ниво на флуиди и полипоидни мукозни задебелувања во антрумот на sinus maxillaris, не се забележани при користење на ортопантомограм и метод на КЗКТ. Овие констатации се презентирани во студија на авторот Malina-Altzinger J и сор.[26]

Во широкиот опсег на патологии кои го опфаќаат максилофацијалниот регион, има низа лезии кои што можат да се евалуираат ефикасно преку користење на метод на КЗКТ. Станува збор за цисти, тумори, и канцерозните лезии локализирани во коскеното ткиво. Меѓутоа Weiss R и сор.[27] посочува на сериозен недостаток на методот на КЗКТ, т.е. неможноста за дефинирање на мекото ткиво. Магнетната резонанца или компјутеризирана томографија со интравенозно инјектиран контрастен материјал, се индицирани при присуство на патолошки промени во меките ткива, или при сомнеж за малигнен потенцијал на лезијата.

Методот на КЗКТ овозможува корисни информации во однос на формата и анатомските варијации на canalis nasopalatinus. Canalis nasopalatinus содржи неуроваскуларен сноп, и се наоѓа постериорно од регијата на горните централни инцизиви. Овој канал со едниот крај завршува во cavum oris (преку foramen incisivus),

додека со другиот крај завршува во cavum nasi (преку stensen foramina поставени билатерално од septum nasi). Авторот Etoz M и сор.[28] во неговиот труд ги презентира следните резултати: кај 38.78% од проследените примероци canalis nasopalatinus (CNP) има форма на песочен часовник, кај 27.35% форма на инка, кај 9.18% форма на конус, а кај 8,25% цилиндрична форма. CNP во форма на единечен канал е детектиран кај 96.1% од испитаниците, а во форма на двоен канал кај 3.9% од случаите, при тоа, не е забележана значајна разлика помеѓу мажите и жените. Средната вредност за дијаметар на stensen foramina (SF) е 3.09 ± 1.25 mm., за дијаметар на foramen incisivus (FI) е 5.06 ± 1.48 mm., а за должина на canalis nasopalatinus (CNP) е 12.59 ± 2.89 mm.. При тоа, кај машкиот пол се детектирани значајно поголеми вредности за дијаметар на SF, дијаметар на FI, и за должина на CNP, споредено со женскиот пол. Воздраста нема значајно влијание врз дијаметарот на stensen foramina и foramen incisivus, и врз должината на canalis nasopalatinus. Canalis nasopalatinus е значајно пократок во услови на тотална беззабост, во споредба со услови на присутност на два централни инцизиви, еден централен инцизив,и отсутност на два централни инцизиви.

Со употреба на методот на КЗКТ се добиваат важни информации во однос на формата и анатомските варијации на canalis nasopalatinus, дебелината на коската букално од canalis nasopalatinus, како и влијанието на присуството/отсуството на централните инцизиви, врз формата и патеката на canalis nasopalatinus. Имено, Gil-Marques B и сор.[29] констатира canalis nasopalatinus во форма на инка како најчеста форма на canalis nasopalatinus, и истата присутна кај 31% од испитаниците. Canalis nasopalatinus кој следи косо-права патека е најчестиот тип и е присутен кај 33% од случаите. Ширината на коска антериорно од canalis nasopalatinus во ниво на spina nasalis anterior, кај испитаници со присутност на двата централни инцизиви, кај испитаници со присутност на еден централен изнцизив, и кај оние со отсутност на двата централни инцизиви е 9.9 ± 2.4 mm., 10.2 ± 3.7 mm., и 11.0 ± 2.0 mm.. Додека пак, истата, измерена во ниво на најантериорно-инфериорната точка на максиларната букална кортикална ламина, кај испитаници со присутност на двата централни инцизиви, испитаници со присутен на еден централен изнцизив, и оние со отсутност на двата централни инцизиви е 6.8 ± 1.3 mm., 5.1 ± 1.5 mm., и 4.7 ± 2.1 mm.. Нема значајна разлика во дебелината на коска букално од canalis nasopalatinus помеѓу испитаници со различен дентален статус во регија на максиларни централни инцизиви. Коската букално од canalis nasopalatinus, е најширока во ниво на spina nasalis anterior, а најтесна во ниво на најантериорно-инфериорната точка на максиларната букална кортикална ламина, независно од денталниот статус во антериорна максиларна регија. Констатира значајна разлика помеѓу формата и патеката на canalis nasopalatinus, со денталниот статус на испитаниците.

Користејќи метод на КЗКТ, Bornstein MM и сор.[30] детектира значајна поврзаност помеѓу ширината на алвеоларната коска антериорно од canalis nasopalatinus, со полот на

испитаниците, како и со присуството/отсуството на максиларните предни заби. Должината на canalis nasopalatinus, е значајно поврзана со воздраста на испитаниците.

Антериорна максила како регија планирана за имедијатна имплантација е специфична во однос на висината, ширината, и подмираноста на резидуалниот алвеоларен гребен. Спроведената анализа со помош на метод на КЗКТ, од страна на Zhang W и сор.[31] го покажа следното: одејќи од коронарно кон апикално забележано е зголемување на ширината на гребенот, средната вредност за ширината на гребенот во регија на централен инцизив е 9.55 mm., во регија на латерален инцизив 8.30 mm., и во регија на канин, 9.62 mm, подмираност во регија на централен инцизив со длабочина од 0.76 mm., во регија на латерален инцизив 0.87 mm., и во регија на канин 0.73 mm. Присутни букални подмираности најчесто се забележани во регија на латерален инцизив (77% од случаите) , а најмалку во регија на канин (33% од случаите). Во однос на полот, детектирана е значајно поголема ширина на алвеоларен гребен кај мажите во споредба со жените. Средната вредност за висината на алвеоларниот гребен е 19 mm., без значајна разлика во однос на одделните регии во антериорна максила.

При планирање на имплантациска постапка во мандибулата, бројни анатомо-морфолошки структури претставуваат предмет на интерес и анализа употребувајќи ја методата на КЗКТ. Тоа се: присуство, димензии и меѓусебните соодноси на canalis nervus alveolaris inferior, foramen mentalis, дополнителен foramen mentalis, антериорен јазол на canalis nervus alveolaris inferior, foramen lingualis lateralis и canalis lingualis lateralis. Добиените информации според авторот Krishnan U и сор.[32], посочуваат кон заклучокот дека регионот околу foramen mentalis содржи доста комплексна анатомија.

Идентификацијата на canalis nervus alveolaris inferior при планираната имплантациска постапка е можна со употреба на ортопантомограм ртг. слики и реформатирани панорамски слики на КЗКТ. Во студијата на Angelopoulos C и сор.[33] canalis nervus alveolaris inferior е идентификуван и евалуиран во постериорната, средната, и антериорна третина на каналот. При тоа користејќи скала за проценка од 0-3. Панорамските слики на КЗКТ во однос на идентификацијата во трите третини на canalis nervus alveolaris inferior, резултираа повисоко на скалата за проценка, споредено со ортопантомограм ртг. сликите. Двете методи овозможуваа најјасна визуализација на постериорната третина на каналот, а најмалку јасна на антериорната третина на каналот.

Vieira CL и сор.[34] со употреба на методот на КЗКТ, ја анализираат патеката на canalis nervus alveolaris inferior, и истата ја класифицираат во три типови: катеница(лак), со прогресивно спуштање (крива), и прав канал (линеарна патека). Дополнително, е испитувано присуството на антериорен јазол на canalis nervus alveolaris inferior, и присуството на додатен foramen mentalis. Во трудот се презентирани следните резултати: типот прав канал на canalis nervus alveolaris inferior е најчест и е присутен кај 74,4% од случаите, тип катеница е детектиран кај 19.4% од случаите, и тип со прогресивно спуштање е присутен кај 6.2% од случаите. Антериорен јазол на canalis nervus alveolaris

inferior е забележан кај 10.2% од случаите, а додатен foramen mentalis кај 7.9% од случаите.

Во трудот на Okumuş Ö[35] сретнуваме податоци добиени со употреба на КЗКТ во однос на анатомските варијации на canalis nervus alveolaris inferior, т.е. присуство на двоен или троен расцеп (т.н. бифиден canalis mandibularis). При тоа се детерминирани три категории: антериорно насочен (разгрануван од главниот канал и понекогаш повторно фузиониран со него), буко-лингвален (разгрануван букално/лингвално од главниот канал) и ретромоларен (разгрануван од главниот канал и со завршеток во ретромоларната регија). Добиените резултати укажуваат на присуство на бифиден canalis nervus alveolaris inferior кај 40% од испитаниците. Антериорно насочен канал е најчест тип и е присутен кај 48.8% од случаите, а ретромоларен канал е присутен кај 26% од случаите.

Neves FS и сор.[36] во својата студија се насочиле кон споредба на ефикасноста на ортопантомограмот и методот на КЗКТ, во детектирањето на анатомските варијации на canalis nervus alveolaris inferior и foramen mentalis. Со употреба на ортопантомограм ртг. методот, е констатирано присуство на бифиден canalis nervus alveolaris inferior кај 7.4 % од испитаниците, и додатен foramen mentalis кај 1.2% од испитаниците. Со употреба на метод на КЗКТ забележано е присуство на бифиден canalis nervus alveolaris inferior кај 9.8 % од случаите, а додатен foramen mentalis кај 7.4% од случаите. Нема значајна разлика во резултатите добиени со двете користени методи. Со методот на КЗКТ е забележано најчесто присуство на бифиден canalis nervus alveolaris inferior во ретромоларната регија и тоа кај 80% од случаите, а кај 20% од случаите во регијата на corpus mandibulae. Методот на КЗКТ овозможил детекција на додатен foramen mentalis најчесто локализиран постеро-инфериорно од главниот foramen mentalis, а најретко инфериорно од главниот foramen mentalis.

Според Kamburoğlu К и сор.[37] при планирање на имплантациска постапка во постериорна мандибула, методот на КЗКТ нуди исклучително важни информации во однос на присуството на лингвална подминираност на резидуалниот алвеоларен гребен. Добиените информации се исклучително важни, бидејќи тие имаат превентивен карактер во однос на можната перфорација на лингвалниот кортекс во тек на имплантациска постапка. Добиени резултати укажуваат на следното: средна вредност за субмандибуларна подминираност е 2.4 mm., за сублингвална подминираност е 3 mm., средна вредност за волумен на субмандибуларна подминираност изнесува 130.7 mm^3, а за волумен на сублингвална подминираност е 26.5 mm^3.. Дополнително, констатирана е обратно пропорционална поврзаност на површината и волуменот на гребенот со воздраста на испитаниците.

Средната вредност за должина на антериорниот јазол на canalis nervus alveolaris inferior изнесува 2.4 mm., додека средната вредност за должината на мандибуларен canalis incisivus е 9.11 mm., резултати добиени со употреба на методот на КЗКТ. Дополнително, средната вредност за дијаметарот на мандибуларниот canalis incisivus е 1.48 mm.. Забележано е дека canalis nervus alveolaris inferior покажува надолна патека кај 51% од

случаите, линеарна патека кај 38% од случаите и нагорна патека кај 10,4% од случаите. Овие резултати се презентирани во трудот на Rosa MB со сор.[38]

Дебелината на кортикална коска на кресталниот дел од гребенот, која е мерлива само преку метод на КЗКТ, претставува многу важен фактор при вградување на дентални импланти. Gupta A. со сор.[39] констатирале дека средната вредност за дебелина на кортикална ламина на кресталниот дел од гребенот во регија на антериорна максила изнесува 0.82 mm, во регија на постериорна максила 0.76 mm., во антериорна мандибула 1.08 mm., и во постериорна мандибула 1.18 mm.. Детектираната разлика во однос на резултатите помеѓу региите е значајна. Но нема значајна разлика во дебелината на кортикалната ламина во однос на полот на испитаниците.

Коскениот денситет во разни вилични регии планирани за импланти, изразен во Хаунсфилд единици (HU), а одреден со методот на КЗКТ е предмет на анализа во трудот на Hao Y со сор.[40]. Средна вредност на коскениот денситет во различни вилични регии изнесува 364 HU (опсег 42-895 HU). Односно, средната вредност за денситет во регија на антериорна мандибула е 790 HU, во регија на антериорна максила 460 HU, и во регија на постериорна мандибула 394 HU. Коска тип Д1 е детектирана во 9% од посочените анатомски регии, коска тип Д2 и Д3 кај 74%, а коска тип Д4 кај 17% од анатомските регии.

Во приказот на коскениот денситет на слики на КЗКТ од круцијално значење е веродостојноста и ефикасноста на воксел-сиви вредности, бидејќи коскениот денситет влијае врз примарната стабилност на поставените импланти во коската. Vogl S со сор.[41] констатираат висока корелација помеѓу вредностите на сиво кај слики на КЗКТ, и вредностите за вртежен момент т.е примарната стабилност на имплантите.

Констатирана е значајна разлика помеѓу коскен денситет одреден со воксел вредности при КЗКТ, и коскен денситет одредуван преку Хаунсфилд единици (HU) при КТ. Детектирана е значајна линеарна корелација помеѓу воксел вредностите и Хаунсфилд единиците (HU). Овој податок го сретнуваме во трудот на Cassetta M со сор.[42]

Во трудот на Parsa A со сор.[43] е спроведена компарација помеѓу денситетот на спонгиозната коска измерен преку метод на КТ (преку HU), и денситетот измерен преку метод на КЗКТ (преку воксел-сиви вредности). Притоа, е констатирана јака корелација помеѓу резултатите за коскен денситет добиени со двете методи.

При методот на КТ коскениот денситет се дефинира т.е изразува во Хаунсфилд единици, а при метод на КЗКТ коскенот квалитет се дефинира преку коскен денситет изразен преку нијанси на сиво. Постојат суштински разлики помеѓу Хаунсфилд единиците кај КТ, и вредностите на нијанси на сиво кај КЗКТ. Имено, со експериментални и клинички испитувања, е докажана голема варијабилност во прикажувањето на нијанси на сиво на сликите од КЗКТ. Ова се должи на ограниченото поле на видик на слики од КЗКТ, големиот обем на дисперзирани x зраци при тек на снимање со КЗКТ, како и бројните реконструктивни алгоритми на слики од КЗКТ. Но постојаното подобрување на квалитетот на сликите од КЗКТ, овозможува се појасен приказ на микроархитектурата на коската односно коскениот квалитетот. Притоа во регии планирани за импланти, се повеќе

се анализира дебелината на кортикалната ламина и микроархитектурата на спонгиозата, бидејќи овие два параметри значително ќе влијаат врз примарната стабилност на имплантите, и нивна подоцнежна осеоинтеграција. Овие сознанија ги сретнуваме во трудот на Pauwels R со сор.[44].

Планирањето на дијаметар и должина на импланти, е можно да се изведе со употреба на ортопантомограм ртг. метод и метод на КЗКТ. Schropp L со сор.[45] констатираат постоење на значајна разлика во димензиите на импланти планирани со употреба на овие две методи.

Tang Z со сор.[46] посочуваат постоење на висока корелација помеѓу мерењата изведени со ортопантомограм ртг. метод и мерењата изведени со КЗКТ. Методот на КЗКТ е приоритетен во однос на ортопантомограмот, особено при евалуација на коскен денситет кај пациенти со напредната парадонтопатија, кои се карактеризираат со изразена коскена деструкција, како и намален коскен денситет.

Со употреба на КЗКТ и ортопантомограм ртг. метод е анализирана вертикалната димензија на резидуален алвеоларен гребен, односно дистанцата од крестален дел на гребенот до околни анатомски структури (под на sinus maxillaris, под на нос, canalis nervus alveolaris inferior, и foramen mentalis) презентирана во трудот на Özalp Ö со сор.[47]. При тоа, е констатирана значајна разлика во однос на резултатите добиени со двете методи. Односно овие резултати посочуваат кон ставот дека ортопантомограм ртг. методот треба да се користи само при рутински случаи, додека пак во случаи на дефицитарна висина на коска, треба да се користи методот на КЗКТ.

Sahota J со сор.[48] ја потенцираат важноста на избор на имплант со адекватна висина и ширина. Во студијата е презентирана компарација во однос на изборот на имплантот со употреба на КЗКТ и ортопантомограм ртг. метод. Добиените резултати укажуваат дека во 90% од случаите должината на имплантите планирана преку КЗКТ е иста со онаа планирана со ортопантомограм ртг. метод , а кај 85% од случаите ширината на имплантите планирана со КЗКТ е иста со онаа планирана преку ортопантомограм. Дополнително, кај 8% од случаите имплантите планирани со ортопантомограм се подолги во споредба со оние планирани со КЗКТ. Исто така, кај 10% од случаите, имплантите планирани со ортопантомограм се со поголем дијаметар од оние планирани преку КЗКТ. Констатираните разлики во резултати добиени преку двете методи се значајни. Во однос на квалитетот на сликите добиени со КЗКТ, во 95% од испитаниците тие се оценети како добри, додека пак сликите добиени со ортопантомограм се оценети како добри кај 78% од испитаниците. Добиените резултати во однос на присутните разлики се значајни.

Во трудот на Correa LR со сор.[49] е реализирана компарација на димензијата на имплантите (дијаметар и должина), планирана преку три различни радиографски модалитети: реформатирани панорамски слики на КЗКТ, слики на напречен пресек на КЗКТ, и ортопантомограм ртг. слики. Притоа е заклучено дека имплантите планирани преку слики на напречен пресек на КЗКТ се со значајно помал дијаметар, во споредба со имплантите планирани преку реформатирани панорамски слики на КЗКТ и преку

ортопантомограм слики. Дополнително, имплантите планирани со слики на напречен пресек на КЗКТ се значајно пократки, во однос на импланти планирани со ортопаномограм слики.

Висината на резидуалниот алвеоларен гребен има круцијално значење во услови кога се планира индиректно или директно подигање на подот на sinus maxillaris, при планирана истовремена дентална имплантација. Rao SG со сор.[50] со употреба на метод на КЗКТ и ортопантомограм ртг. метод ги добија следните резултати: средна вредност на висина на алвеоларен гребен (индициран за индиректно подигнување на под на sinus maxillaris и имедијатна постава на импланти) одредена со ортопантомограм слики е 7.2 mm., а средна вредност на висина на алвеоларен гребен одредена со КЗКТ е 6.8 mm. Констатираната разлика помеѓу резултатите добиени со двете методи не е значајна. Средната вредност на висина на алвеоларен гребен (индициран за директно подигнување на под на sinus maxillaris и имедијатна постава на импланти) одредена со ортопантомограм е 1.3 mm. А средна вредност на висина на алвеоларен гребен одредена со КЗКТ е 2.44 mm. Притоа, констатираната разлика во однос на резултатите добиени со двете методи е значајна.

Спроведената радиолошка студија од Fortin Th и сор.[51] во услови на атрофирана постериорна максила и планирана имплантациска постапка покажа дека истовремената употреба на ортопантомограм ртг. метод и и метод на КЗКТ овозможува стратешко планирање на постапката на елевација на подот на sinus maxillaris и постава на дентални импланти, при присутни мали и дефицитарни коскени волумени.

Високата апликативна вредност на методот на КЗКТ при планирање на постапка на трансалвеоларно подигнување на под на sinus maxillaris, придружено и со имедијатна постава на дентални импланти е потврдена во трудот на Fornell J со сор.[52]

Jain S. со сор.[53] спровеле евалуација на различни детерминанти (трабекули, пери-радикуларна патологија, и количество на хоризонтална и вертикална коскена загуба) во фаза пред спроведена остеотомија, кои влијаат на успехот на имплантациската постапка, со помош на метод на КЗКТ. При тоа, димензиите на планираните импланти се споредуваат со димензиите на поставени импланти во хируршката етапа (избрани врз база на анализа на слики на КЗКТ и ортопантомограм ртг. слики, субјективни реакции на пациентите при остеотомија, клинички вештини на хирургот, и врз база на упатствата од производителот на импланти). Се констатира дека методот на КЗКТ покажа прецизен статус на претхируршките детерминанти. Евалуацијата покажа дека кај 97% од случаите, димензиите на импланти планирани со слики на КЗКТ, се совпаѓаа со димензиите со имплантите поставени во хируршкото поле.

Цел на трудот

Примената на современи методи на рентгенолошка евалуација, во склоп на планирањето на имплантациската постапка претставува главен иницијален мотив за изработка на овој труд. Притоа, основна цел е вреднување на информациите кои ги нуди конусно зрачната компјутеризирана томографија (КЗКТ) во планирањето на имплантациската постапка, и нивна компарација со информациите добиени со употреба на ортопантомограм ртг. методот.
За реализација на оваа главна цел, ги имаме поставено следните цели:

1. Со употреба на метод на конусно зрачна компјутеризирана томографија (КЗКТ), во вилични регии индицирани за постава на дентални импланти, да се одреди:
вертикална димензија (висина) од крестален дел на алвеоларен гребен до важни анатомо-морфолошки структури, како што се: под на sinus maxillaris, под на cavum nasi, кров на canalis nervus alveolaris inferior, кров на foramen mentalis, кров на антериорен јазол на canalis nervus alveolaris inferior, и кров на мандибуларен canalis incisivus.

2. Со употреба на ортопантомограм ртг. метод, во вилични регии индицирани за постава на дентални импланти, да се одреди:
вертикална димензија (висина) од крестален дел на алвеоларен гребен до важни анатомо-морфолошки структури, како што се: под на sinus maxillaris, под на cavum nasi, кров на canalis nervus alveolaris inferior, кров на foramen mentalis, кров на антериорен јазол на canalis nervus alveolaris inferior, и кров на мандибуларен canalis incisivus.

3. Со употреба на метод на конусно зрачна компјутеризирана томографија (КЗКТ), во вилични регии индицирани за постава на дентални импланти да се одреди:
хоризонтална димензија (ширина) на алвеоларен гребен, дебелина на кортикална и спонгиозна коска, денситет на кортикална и спонгиозна коска, анатомо-морфолошки карактеристики на canalis nasopalatinus (форма, ширина и должина), дијаметар на foramen incisivus, хоризонтална димезија (ширина) на коска антериорно од canalis nasopalatinus, присуство на мандибуларна лингвална подминираност, и агол на мандибуларна лингвална подминираност.

4. Со употреба на метод на конусно зрачна компјутеризирана томографија (КЗКТ), во вилични регии индицирани за постава на дентални импланти да се одреди:

присуство на септи во sinus maxillaris, присуство на дополнителен canalis nervus alveolaris inferior, присуство на дополнителен foramen mentalis, присуство на коскени и/или мекоткивни промени во регија на sinus maxillaris, присуство на коскени и/или мекоткивни промени во регија на максиларна и/или мандибуларна вилица.

5. Со употреба на ортопантомограм ртг. метод, во вилични регии индицирани за постава на дентални импланти да се одреди:

присуство на септи во sinus maxillaris, присуство на дополнителен canalis nervus alveolaris inferior, присуство на дополнителен foramen mentalis, присуство на коскени и/или мекоткивни промени во регија на sinus maxillaris, присуство на коскени и/или мекоткивни промени во регија на максиларна и/или мандибуларна вилица.

6. Со употреба на метод на конусно зрачна компјутеризирана томографија (КЗКТ), во вилична регија индицирана за постава на единечен дентален имплант оддалечен 1.5 mm. од соседни заби, да се одреди:
мезиодистална димензија (распон) на беззабен алвеоларен гребен

7. Со употреба на ортопантомограм ртг. метод, во вилична регија индицирана за постава на единечен дентален имплант оддалечен 1.5 mm. од соседни заби, да се одреди:
мезиодистална димензија (распон) на беззабен алвеоларен гребен.

Материјал и метод на работа

Материјал (истражувачки примерок)

Во оваа студија ќе бидат опфатени испитаници, кај кои врз основа на спроведената анамнеза, клинички преглед и рентгенолошка евалуација, е индицирано вградување на дентални импланти.

Бројот на испитаници ќе биде 60, кои ќе бидат подделени во три групи:

I. 20 испитаници со тотална беззабост во горна и/или долна вилица;
II. 20 испитаници со парцијална беззабост во горна и/или долна вилица, односно
   IIа. испитаници со парцијална беззабост во антериорна максила
   IIб. испитаници со парцијална беззабост во постериорна максила
   IIв. испитаници со парцијална беззабост во антериорна мандибула
   IIг. испитаници со парцијална беззабост во постериорна мандибула;
III. 20 испитаници со недостаток на единечен заб во горна или долна вилица.

Фактори на вклучување во оваа студија:

- здрави пациенти на воздраст над 18 години;
- отсуство на апсолутни контраиндикации, на локално и системско ниво за вградување на дентални импланти;
- парцијална и тотална беззабост во антериорна и постериорна регија, во горна и долна вилица;
- пациенти кои потпишале писмен документ за хируршка интервенција, како и согласност за постава на дентални импланти.

Фактори на невклучување во оваа студија:

- пациенти под воздраст од 18 години;
- присуство на апсолутни контраиндикации, на локално и системско ниво за вградување на дентални импланти.

Во оваа студија ќе се користи апаратот "Rotograph Prime 3D". Овој апарат претставува сеопфатен дијагностички уред, кој ќе изведува конвенционални дводимензионални ортопантомограм ртг. слики, и тродимензионални слики на конусно зрачна компјутеризирана томографија. Планот на третман за вградување на дентални импланти концепиран врз основа на ортопантомограм ртг. слики, ќе се спроведува со користење на софтверот "Villa Quickvision". Додека планот на третман за вградување на дентални импланти врз основа на слики од конусно зрачна компјутеризирана томографија, ќе се спроведува со користење на софтверот "3D Planner".

Метод на работа

Испитувањето ќе се спроведе во Приватната стоматолошка здравствена установа "Нова Дентал Груп“ - Скопје.

Проследувањето на методолошки зацртани параметри ќе се реализира со употреба на следните методи:

а) конвенционална ортопантомограм ртг. снимка;

б) конусно зрачна компјутеризирана томографија (КЗКТ);

в) анкетен формулар специјално дизајниран, во кој ќе се внесуваат добиените резултати од рентгенолошката евалуација на пациентот;

Спроведената ретроспективна рентгенолошка евалуација опфаќа пациенти кај кои е планирана имплантациска постапка, во временски период од 2018-2020 година.

<u>Метод на изведба на ортопантомограм ртг. снимка и снимка на конусно зрачна компјутеризирана томографија</u>

• Методот на работа опфаќа вклучување на апарат Rotograph Prime 3D и компјутер. Нивната комуникација ја овозможува програмата графички интефејс. Преку графичкиот интерфејс се избира типот на снимање (ортопантомограм/конусно зрачна компјутеризирана томографија), како и начинот на управување со техничките карактеристики на апаратот.

• За изведување на ортопантомограм ртг. снимка и снимка на конусно зрачна компјутеризирана томографија, пациентот стои исправено, со рацете потпрени врз две предни рачки, а со брадата потпрена врз потпирач за брадата. Главата се позиционира во коректна позиција, со помош на вертикален и хоризонтален ласерски зрак. Притоа, средишно сагиталниот план на пациентот, се позиционира во линија со вертикалниот ласерски зрак. Дополнително, Франкфурт-овиот план на пациентот т.е. линија: meatus acusticus externus - долен раб на fossa orbitalis (при ортопантомограм снимка), се позиционира во линија со хоризонталниот ласерски зрак. На сличен начин, Кампер-овиот план на пациентот т.е. линија: spina nasalis anterior-meatus acusticus externus (при снимка на КЗКТ), се позиционира во линија со хоризонталниот ласерски зрак. Главата позиционирана на овој начин, се придржува да стои неподвижна со помош на два придржувачи, поставени билатерално во пределот на темпоралните регии. Истовремено, со предните заби пациентот се упатува да загризува еден референтен засек на загризно стапче.

• Со светлосна сигнализација (зелено LED светло) се означува дека апаратот е спремен за снимање. На компјутерот се притиснува копчето " х-зраци" и истото стои притиснато се до завршувањето на снимање. Веднаш потоа, зависно од изборот за типот на снимање, на компјутерскиот монитор се прикажуваат слики на конусно зрачна компјутеризирана томографија, односно ортопантомограм ртг. слика.

Слика 1. Позиционирање на пациентот при изведба на ортопантомограм снимка/ снимка на КЗКТ (апарат Rotograph Prime 3D).

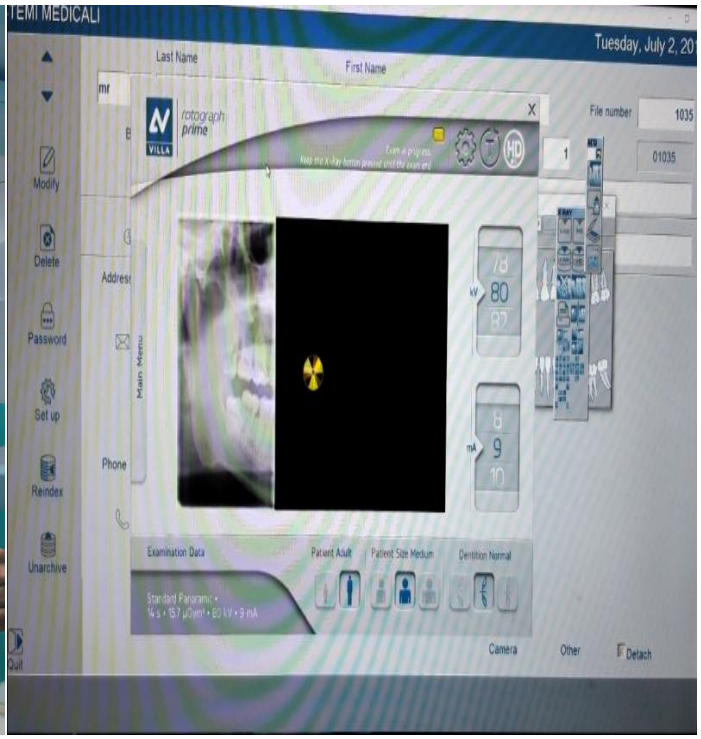

Слика 2. Графички интерфејс- го поврзува апаратот и компјутерот при процес на скенирање.

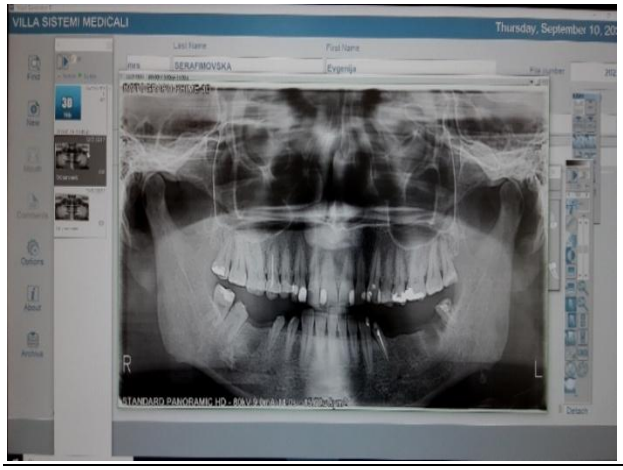

Слика 3. Ортопантомограм слика.

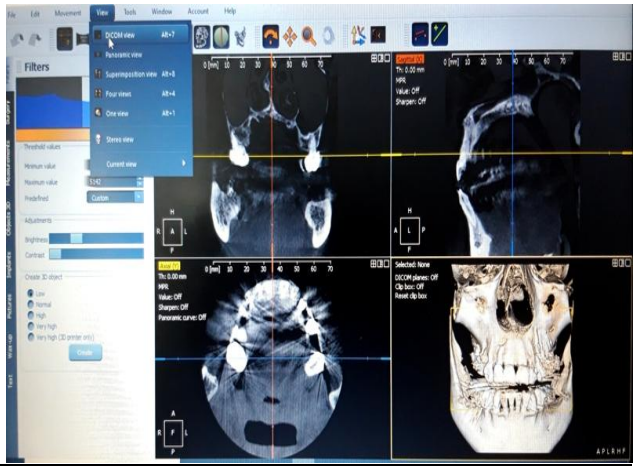

Слика 4. Слики на КЗКТ (DICOM-преглед).

Технички податоци на апаратот Rotograph Prime 3D

• При реализација на ортопантомограм ртг. метод и методот на конусно зрачна компјутеризирана томографија, тубусот на апаратот Rotograph Prime 3D генератор на х-зраци користи струја од 2 mA-12 mA и напон од 60 kV-86 kV.

• Времетраењето на ортопантомограм ртг. метод е 14 секунди, а методот на конусно зрачна компјутеризирана томографија (КЗКТ) е 7 секунди.

• Доза на абсорбирани х-зраци при ортопантомограм ртг. метод е во опсег од 3,57 mGy (miliGray) до 42,99 mGy (miliGray). При конусно зрачна компјутеризирана томографија оваа доза е во опсег од 1.37 mGy (miliGray) до 17.54 mGy (miliGray).

• При изведување на двете методи апаратот користи дигитален сензор со димензии 144 mm. x 118.6 mm. Сензорот ги прима ослабените х-зраци (ослабени при премин низ ткивата на пациентот) и ги претвара во дигитални сигнали. Овие дигитални сигнали преку кабел се пренесуваат во комјутерскиот процесор, кој потоа нив ги трансформира во ортопантомограм ртг слика, или слики на конусно зрачна компјутеризирана томографија.

• Софтверот Villa Quickvision овозможува обработка и приказ на ортопантомограм ртг. слика во т.н. DICOM формат (дигитално сликање и комуникација во медицината). На сличен начин, и софтверот 3D Planner овозможува обработка и приказ на слики на КЗКТ во т.н. DICOM формат.

• Стапката на геометриското зголемување кај ортопантомограм ртг. слика изнесува 1:1.28., која софтверот ја корегира во 1:1.

• Со ортопантомограм ртг. метод се добива единечна слика, т.е. приказ на максилофацијалниот регион. Додека пак, со метод на КЗКТ се добиваат 532 слики, кои претставуваат секвенци на напречни пресеци во аксијален (хоризонтален), коронален (вертикален), и сагитален (антеро-постериорен) план, и овозможуваат приказ на комплетниот максилофацијален регион.

• Бројот на хоризонтални и вертикални пиксели (најситни елементи на дводимензионална матрица) кај ортопантомограм ртг. методот и методот на КЗКТ изнесува 1200 x 988 (во 1 x 1 бинирање), односно 600 x 494 (во 2 x 2 бинирање). Големината на пикселите изнесува 120 µm.(во 1 x 1 бинирање), односно 240 µm.(во 2 x 2 бинирање).

• Големината на вокселите (најситни елементи на тродимензионална матрица) во режим на висока дефиниција на сликите на КЗКТ изнесува 175 µm., а во екстремно дигитален режим изнесува 87.5 µm..

• Сликите на КЗКТ имаат дебелина од 0,175 mm. и се со стандардна резолуција.

• Поаѓајќи од фактот дека ткивата со поголем минерален денситет абсорбираат поголема количина на х-зраци, коефициентот на абсорбција на х-зраци во ткивата се вреднува (манифестира) преку вредности за интензитет (нијанса на сиво) кај секој индивидуален пиксел. Притоа, ортопантомограм сликите се прикажуваат преку 65536 нијанси на сиво.
На добиените слики од КЗКТ, коефициентот на абсорбција на х-зраци во ткивата се вреднува преку вредности за интензитет (нијанса на сиво) кај секој поединечен пиксел и воксел. Исто така, сликите од КЗКТ се прикажуваат преку 65536 нијанси на сиво.

• Вредностите за нијанса на сиво, на сликите од КЗКТ се трансформираат во т.н. Хаунсфилд единици (HU) кои исто така го детерминираат ткивниот денситет. При што, поголемите вредности на Хаунсфилд единици детерминираат поголем ткивен денситет. Вредности на денситетот на воздухот се - 1000 HU, на вода 0 HU , вредности на денситет на меките ткива се +100 до +300 HU, на спонгиозната коска +300 до +400 HU, на кортикалната коска +1800 до +1900 HU, и вредноста на денситет на забниот емајл е +3000 HU.

<u>План за дентална имплантациска постапка</u>
Планираната имплантациска постапка се изведува со употреба на две методи:
1. План на третман со импланти со ортопантомограм ртг. слики, со користење на софтверот "Villa Quickvision".
2. План на третман со импланти со слики на КЗКТ, со користење на софтверот "3D Planner".

1.<u>План на третман со импланти со ортопантомограм ртг. слики, со користење на софтверот Villa Quickvision</u>

По активирање на софтверот се отвара датотека на одреден пациент, и на монитор се прикажува ортопантомограм слика на истиот пациент. На добиената ортопантомограм слика, се изведуваат анализи и мерења во однос на анатомо-морфолошките карактеристики на денто-алвеоларниот сегмент, беззабниот резидуален алвеоларен гребен, и околните анатомски структури на максилофацијалниот регион. Почетната анализа на горната и долната вилица е во насока на детекција на присуството/отсуството на природни заби, класични протези, и имплантно носени протези. Целта на оваа анализа, е идентификација на беззабните регии индицирани за постава на дентални импланти. Во зависност од типот на беззабоста, постава на импланти се планира во регии со отсуство на единечен заб, повеќе заби, или отсуство на сите заби во максиларна и/или мандибуларна вилица. Поточно, импланти се планираат во регии на централни и латерални инцизиви, канини, први и втори премолари, први и втори молари во максиларна и/или мандибуларна вилица.

Во региите планирани за импланти се детектираат и анализираат околни анатомски структури како: под на sinus maxillaris, под на нос, canalis nervus alveolaris inferior, foramen mentalis и мандибуларен canalis incisivus. Анализата на околните анатомски структури опфаќа анатомска локализација, морфолошки карактеристики, како и можно присуство на анатомо-морфолошки девијации. Цел на овие анализи е зачувување на нивен интегритет при планирањето на имплантациската постапка. При планирање на импланти во постериорна максила, се анализира и можно присуство на коскени и/или мекоткивни промени во sinus maxillaris (синусна мембрана со засенчување подебело од 2mm., засенчени/просветлени зони низ ѕидовите или во внатрешноста на sinus maxillaris). Дополнително, анализата на резидуалниот алвеоларен гребен (РАГ) во планираните имплантациски зони, во максила и мандибула е насочена кон детекција на коскени и/или мекотивни промени (просветлени/засенчени зони). Мерењата на РАГ се изведуваат со користење на алатката "лењир" на софтверот Villa Quickvision. Имено, се избираат две точки на ортопантомограм ртг. сликата, и дистанцата помеѓу нив се прикажува т.е. се изразува во милиметарски единици. Мерењата на беззабниот алвеоларен гребен опфаќаат одредување на мезио-дисталната димензија на гребенот, и вертикална димензија на гребенот. Со мерење на мезио-дисталната димензија на гребенот, се одредува должината на беззабниот распон достапен за планирање на единечен или повеќе импланти. При што во беззабните регии се планира постава на импланти доколку се исполнети предусловите за постава на имплант со дијаметар 3-7 mm., дистанца од 1.5 mm. до соседни заби и/или дистанца од 3 mm. до соседни импланти. Со мерења на вертикалната димензија на беззабните регии на гребенот (дистанца од крестален дел на гребенот до околна анатомска структура) се одредува висината на истиот, која овозможува постава на еден или повеќе импланти со должина од 6-18 mm., поставени вертикално во гребенот, со платформата во ниво на limbus alveolaris, и со апикален дел оддалечен 1mm. од околните анатомски структури.

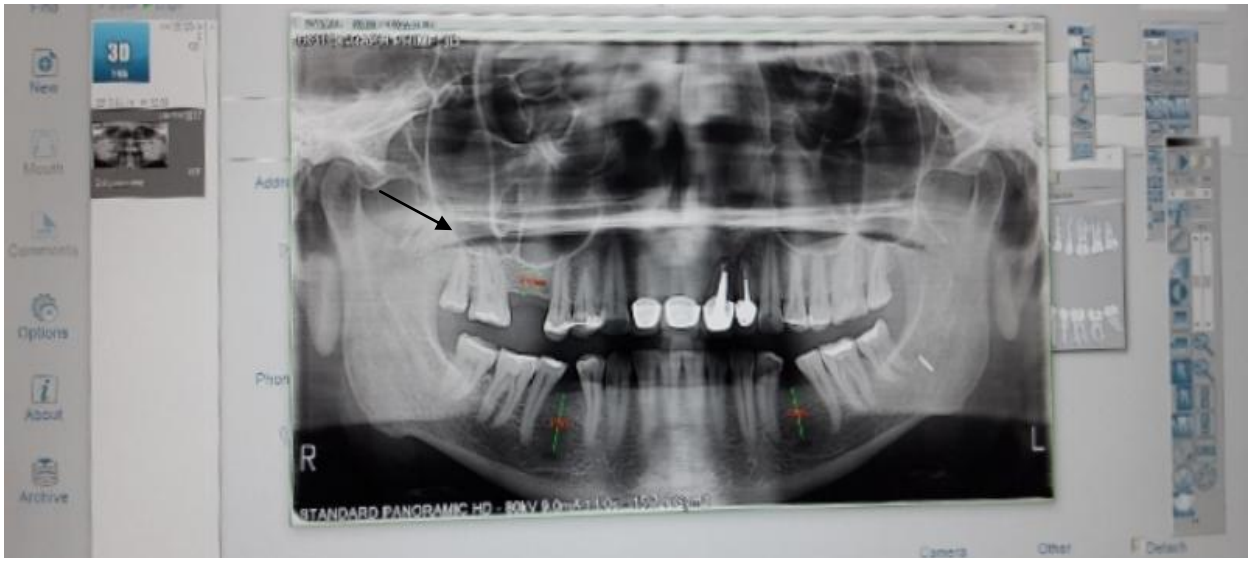

Слика 5. Мерење на вертикална димензија на гребен во регии планирани за постава на импланти (ортопантомограм ртг. метод).

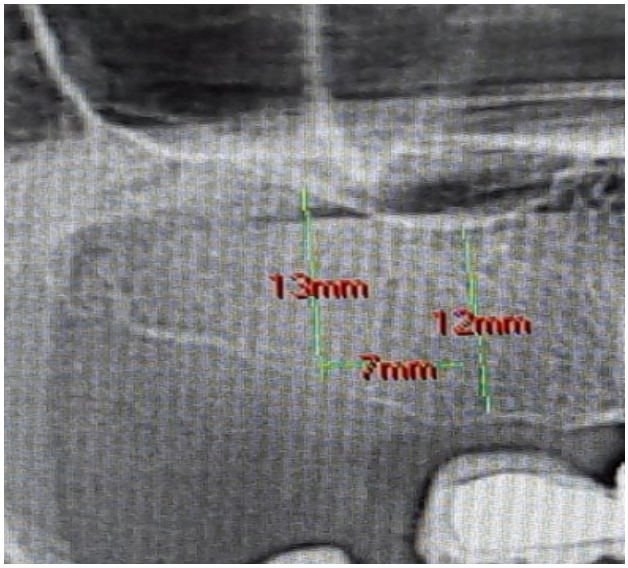

Слика 6. Мерење на вертикална димензија на гребен во регија на постериорна максила (ортопантомограм ртг. метод).

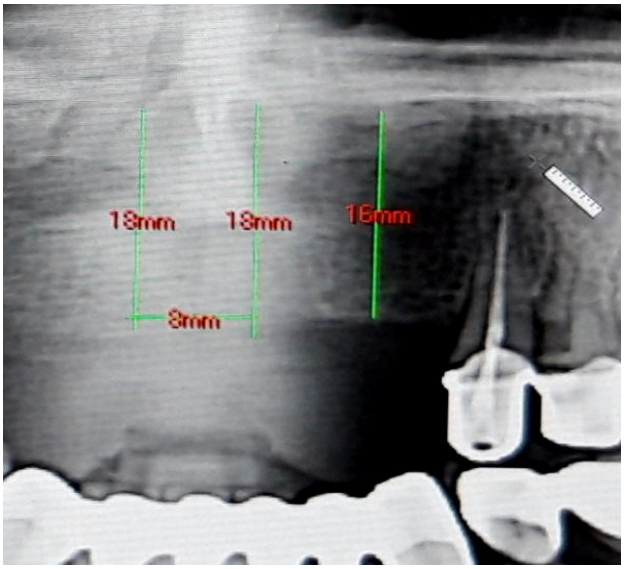

Слика 7. Мерење на вертикална димензија на гребен во регија на антериорна максила (ортопантомограм ртг. метод).

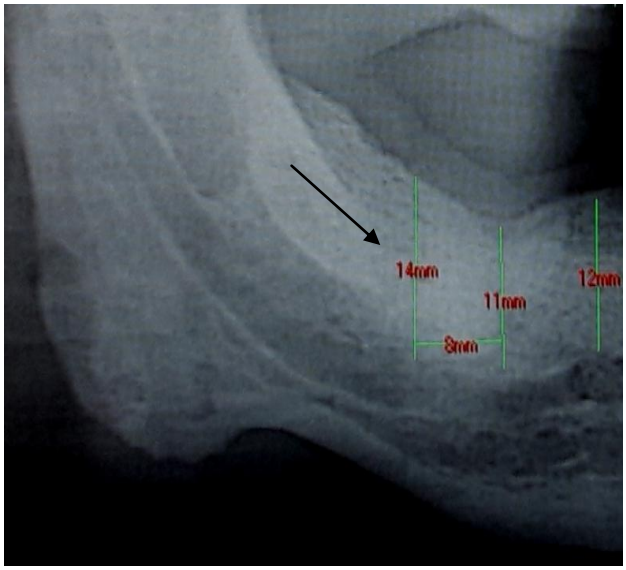

Слика 8. Мерење на вертикална димензија на гребен во регија на постериорна мандибула (ортопантомограм ртг. метод)

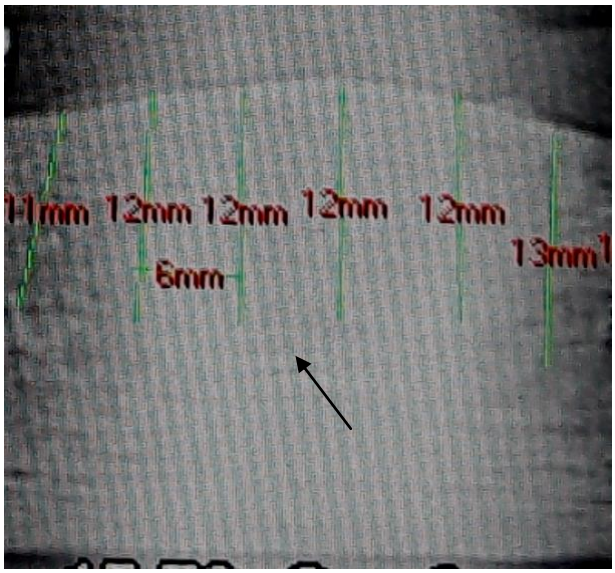

Слика 9. Мерење на вертикална димензија на гребен во регија на антериорна мандибула (ортопантомограм ртг. метод)

2. План на третман со импланти со слики на КЗКТ, со користење на софтверот "3D Planner".

По активирање на софтверот се отвара датотека на одреден пациент, и на монитор се прикажуваат слики од конусно зрачна компјутеризирана томографија на истиот пациент.

Односно на монитор е прикажан т.н. DICOM-преглед, составен со четири слики (напречни пресеци) поставени низ четири квандранти. Во горниот десен квадрант се прикажува напречен пресек во коронален (вертикален) план, во горниот лев квадрант напречен пресек во сагитален (антеро-постериорен) план, во долниот десен квадрант напречен пресек во аксијален (хоризонтален) план, и во долниот лев квадрант тродимензионална слика на максилофацијалниот регион. На сликите во коронален, сагитален и аксијален план, е присутна по една хоризонтална и една вертикална линија, која со помош на маусот се поместува нагоре - надоле, лево - десно и кружно. Односно, со поместување (манипулации) на овие линии е овозможено движење низ планови (рамнини) од интерес за анализа и мерења. Следниот преглед кој го нуди софтверот е т.н. Панорамски-преглед, кој истотака е составен од четири квадранти. Горниот десен квадрант е приказ на панорамска крива на максиларна/мандибуларна вилица, горниот лев квадрант е приказ (со слика) на напречен пресек во еден од плановите т.е. фронтален, сагитален или аксијален, долниот десен квадрант претставува панорамска слика на максиларна/мандибуларна вилица, и долниот лев квадрант е тродимензионална слика на максилофацијалниот регион.

При планирање на имплантациската постапка потребно е креирање на т.н. Панорамска крива, за вилицата во која се планира постава на импланти. За оваа цел, на сликата во

коронален план на DICOM-преглед, и на вилицата од интерес (максила/мандибула), се поставува хоризонталната линија во ниво на cornu pulpe на присутните заби, односно ниво на limbus alveolaris. При тоа, на квадрантот кој прикажува аксијален план, е присутна слика на вилицата од наш интерес, т.е. со помош на Панорамскиот-преглед во горниот десен квадрант се прикажува слика на вилицата од интерес во аксијален плани во ниво на limbus alveolaris. На добиената слика се креира панорамска крива.При тоа, преку целиот виличен лак се суперпонира лаковидна крива, со секвенцијално наредени 16 кругови кои ги симболизираат 16-те заби на една забна низа. Секој круг е означен со еден од броевите од 11-28 (за максиларна вилица), односно од 31-48 (за мандибуларна вилица). Панорамската крива суперпонирана врз виличниот лак има стандарден облик, и истата се прилагодува (со употреба на маусот) на формата на виличниот лак на дадениот пациент. По спроведеното прилагодување на панорамската крива, во долниот десен квадрант на панорамскиот преглед, автоматски е прикажана панорамска слика за вилицата од наш интерес. Добиената панорамската слика го прикажува денталниот статус на пациентот, и детекција на беззабните вилични регии, индицирани за постава на дентални импланти. Во зависност од типот на беззабоста, постава на импланти се планира во регии на централни и латерални инцизиви, канини, први и втори премолари, како и први и втори молари во максиларна и мандибуларна вилица. При тоа, при планирање на постава на секој поединечен имплант, на панорамската крива со активирање (клик) на одредена беззабна регија (круг) на сликата со напречен пресек во горниот лев квадрант се прикажува истата беззабна регија во коронален или сагитален план. Сите анализи и мерења при планирање на постава на секој поединечен имплант се изведуваат на слика во напречен пресек на горниот лев квадрант. Со активирање (клик) на регија со отсутен заб (круг) на панорамската крива, автоматски се одредува и доволна мезио-дистална димензија на гребенот, потребна за постава на имплантот.

На сликата на напречен пресек, во беззабната регија се анализираат анатомо-морфолошките карактеристики на беззабниот резидуален алвеоларен гребен, анатомо-морфолошките карактеристики на околните витални структури (под на sinus maxillaris, под на нос, canalis nasopalatinus, canalis nervus alveolaris inferior, foramen mentalis, или мандибуларен canalis incisivus), и присуството на анатомски варијации на околни витални структури (септи во sinus maxillaris, бифиден canalis nervus alveolaris inferior, или дополнителен foramen mentalis). Спроведената анализа овозможува зачувување на нивен интегритет при планирањето на имплантациската постапка. Дополнително, се анализира и можно присуство на коскени и/или мекоткивни промени во беззабниот алвеоларен гребен (зони со изразена просветленост/засенченост во гребенот), со цел нивна претимплантациска хируршка корекција. При планирање на постава на импланти во постериорна максила се анализира и можно присуство на коскени и/или мекоткивни промени во sinus maxillaris (мембрана на sinus maxillaris со засенчување подебело од 2mm.). По комплетно завршената анализа на сликата на напречен пресек, се пристапува кон низа мерења на алвеоларниот гребен. За таа цел се користи панелот мерења со употреба на алатката "мерења од точка до точка." При тоа, се прикажува дистанцата (растојание) помеѓу двете избрани точки во одредена зона на гребенот, изразена во милиметри. При отсуство на единечен заб во горна или долна вилица, прво се изведува мерење на мезио-дисталната димензија на беззабната регија. Додека пак, при отсуство на повеќе заби во одредена вилична регија, се започнува прво со мерење на вертикалната димензија на гребенот. Поточно, се мери дистанцата од крестален дел на гребенот до

одредена околна анатомска структура (под на sinus maxillaris, под на cavum nasi, canalis nasopalatinus, canalis nervus alveolaris inferior, foramen mentalis, или мандибуларен canalis incisivus). Доколку измерената вертикална димензија на алвеоларниот гребен дозволува, се поставува имплант со должина од 6-18 mm., дијаметар од 3-7 mm., на оддалеченост од 1.5 mm. од соседните заби, и/или дистанциран 3 mm. од соседните импланти. Имплантот се позиционира со негова надолжна оска паралелна со оската на гребенот, или пак со максимално дозволена аголност од 20^0 во однос на аголноста на гребенот, и обезбедување на дистанца од 1 mm. помеѓу апикалниот дел на имплантот и одредена околна анатомска структура. Во истата регија се мери хоризонталната димензија (ширина) на гребенот. При тоа, се мери дистанца од најповршната точка на букална кортикална ламина, до најповршна точка на палатиналната/лингвалната кортикална ламина. Ширината на алвеоларниот гребен се мери во неговиот крестален, среден и апикален дел, а крајна вредност е средната вредност произлезена од трите мерења. Постава на импланти се планира доколку детектираната хоризонтална димензија на гребенот дозволува постава на имплант со дијаметар од 3-7 mm., и обезбедување на коскен sид од 1 mm., букално и лингвално од поставениот имплантот. Во истата регија се детерминира дебелината на букалната и палатиналната/лингвалната кортикална ламина, како и дебелината на спонгиозната коска. Дебелината на букалната и лингвалната кортикална ламина, како и дебелината на спонгиозната коска, е средна вредност произлезена од мерењата во крестален, среден и апикален дел од гребенот. Важен момент во оваа фаза на анализа т.е. мерења е детерминирање на денситетот на букалната и лингвалната кортикална ламина, како и денситет (густина) на спонгиозната коска. Мерењата на денситет на овие коскени структури се изведуваат на истотака на три нивоа, односно на крестален, среден, и апикален дел од алвеоларниот гребен. Вредност за денситет на кортикална и спонгиозна коска е средната вредност произлезена од мерењата во трите нивоа. Овие мерења се изведуваат со помош на алатката "вредност", т.е. со позиционирање на маусот (стрелка) на одредени точки на гребенот, автоматски се прикажуваат вредности за коскен денситет на коскените регии кои ги опфаќаат овие точки. Добиените вредности се изразени во Хаунсфилд единици (HU), и при тоа добиени поголеми вредности на HU означуваат поголем коскен денситет во тие точки. Средната вредност на коскен денситет во одредена коскена регија произлегува од одредениот денситет на кортикалната и спонгиозната коска во таа регија. Притоа добиените HU вредности за коскениот денситет се толкуваат во однос на класификација за коскен денситет на авторот Misch (коска тип Д1, Д2, Д3 и Д4). Овој класификационен систем (Misch) за коскен денситет се базира на макроскопските карактеристики на кортикалната и спонгиозната коска, и истиот е во корелација со одредениот коскен денситет изразен преку HU вредности со помош на методот на КЗКТ. Коска Д1 категорија е со вредности поголеми од 1250 HU; коска Д2 категорија е со вредности од 850 HU-1250 HU; коска Д3 категорија е со вредности од 350 HU-850 HU; и коска Д4 категорија е со вредности од 150 HU-350 HU. Збирот на резултати за коскениот денситет овозможува одредување на средна вредност за коскен денситет (тип коска Д1, Д2, Д3, или Д4) во антериорна и постериорна регија на максиларна и мандибуларна вилица. При постава на имплант во регија на антериорна максила (регија на централни инцизиви) со анализа на слика во коронален план, се детерминира формата на canalis nasopalatinus (единечен/двоен), додека пак на слика во напречен пресек се мери ширина на canalis nasopalatinus, дијаметар на foramen incisivus, и ширина на коскено ткиво антериорно од canalis nasopalatinus. При постава на имплант во регија на постериорна

мандибула (регија на премолари и молари) со анализа на слика во напречен пресек се детектира присуство/отсуство на мандибуларна лингвална подминираност, т.е. стеснување на алвеоларниот гребен од крестално ниво кон базата на гребенот. Во услови на присуство на лингвална подминираност се мери аголот на истата, со употреба на алатката "агли". На сликата во напречен пресек се мери аголот формиран од една линија спуштена хоризонтално, 2 mm. над кровот на canalis nervus alveolaris inferior, и една линија спуштена тангентно низ лингвалната кортикална ламина на гребенот. Измерениот агол има вредност поголема од 0^0 и помала од 90^0. Помалите агли означуваат поизразена подминираност на гребенот, и обратно.

Планирањето на постава на повеќе импланти во одредена беззабна регија или пак низ цела максиларна или мандибуларна вилица, се базира на повторување на горе опишаната постапка на анализи и мерења при планирање на единечен имплант.

Слика 10. Мерење на мезиодистална димензија на беззабен РАГ во регија планирана за постава на единечен имплант (метод на КЗКТ).

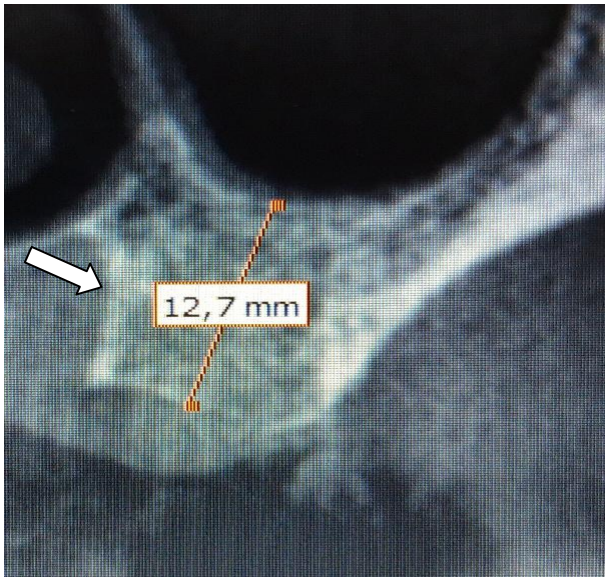

Слика 11. Мерење на вертикална димензија на гребен во регија на постериорна максила (метод на КЗКТ).

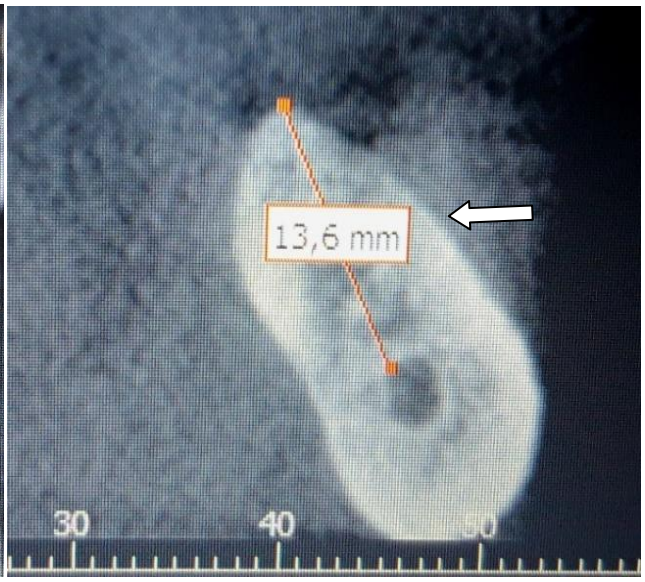

Слика 12. Мерење на вертикална димензија на гребен во регија на постериорна мандибула (метод на КЗКТ).

Слика 13. Мерење на вертикална и хоризонтална димензија на гребен во регија на постериорна максила (метод на КЗКТ).

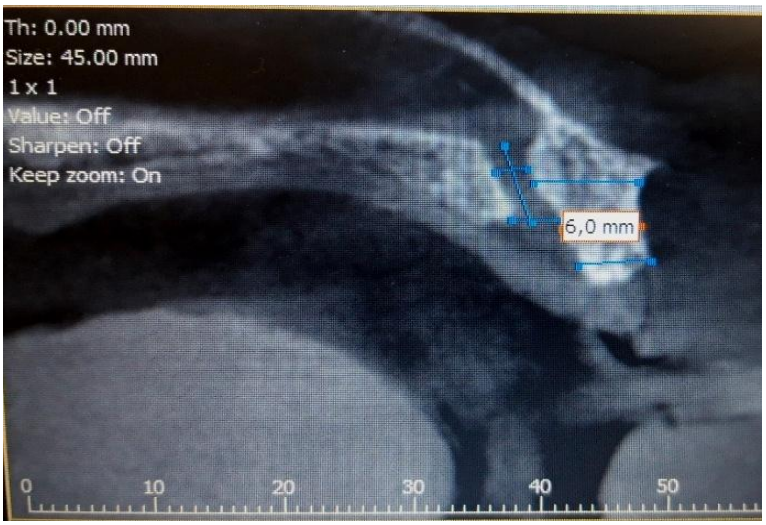

Слика 14. Мерења на димензии на canalis nasopalatinus, и одредување на ширина на коска антериорно од canalis nasopalatinus (метод на КЗКТ).

Слика 15. Мерење на вертикална димензија на гребен во регија на мандибуларен втор премолар (метод на КЗКТ).

Слика 16. Мерење на вертикална и хоризонтална димензија на гребен во регија на антериорна мандибула (метод на КЗКТ).

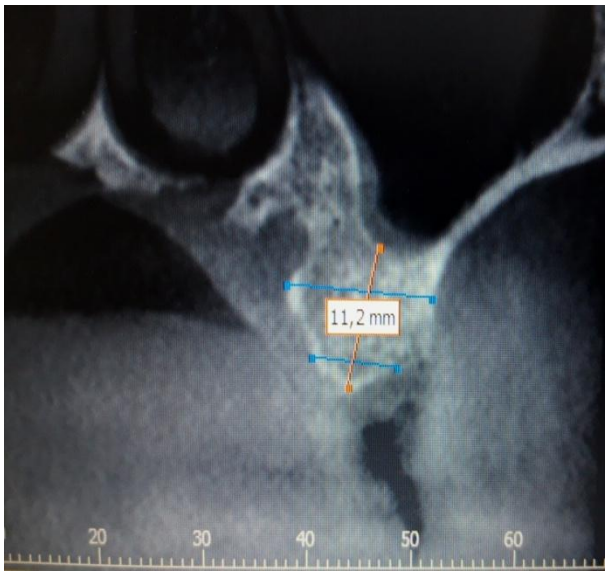

Слика 17. Мерење на вертикална и хоризонтална димензија на гребен во регија на постериорна максила (метод на КЗКТ)

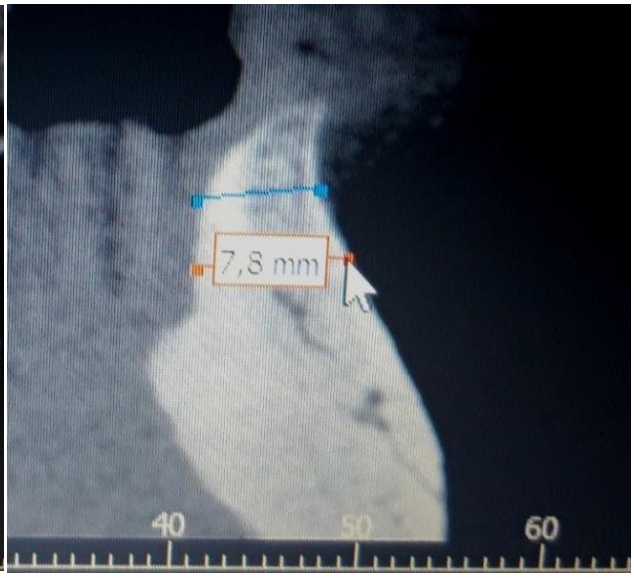

Слика 18. Мерење на хоризонтална димензија на гребен во регија на антериорна мандибула (метод на КЗКТ).

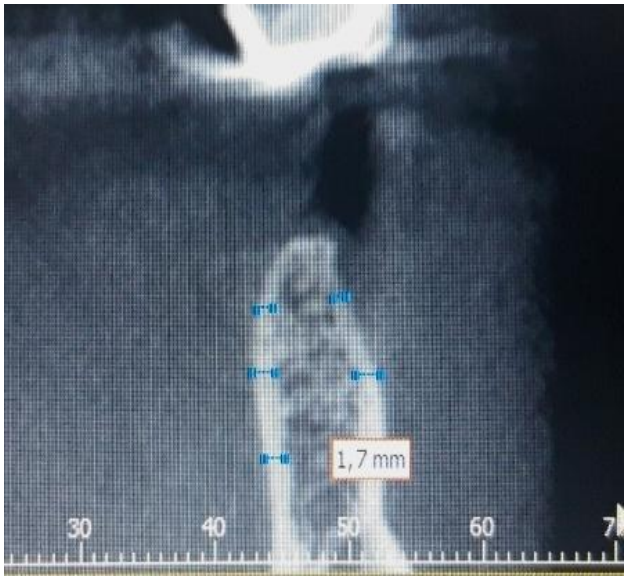

Слика 19. Мерење на дебелина на кортикална коска во регија планирана за постава на имплант (метод на КЗКТ).

Слика 20. Мерење на дебелина на спонгиозна коска во регија планирана за постава на имплант (метод на КЗКГ)

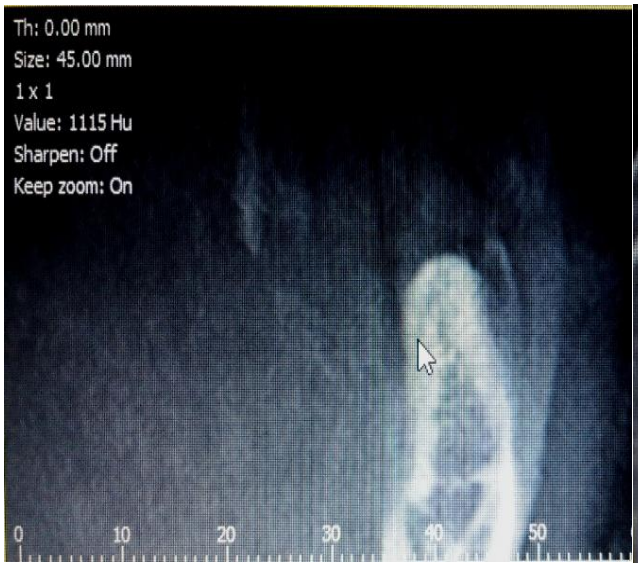

Слика 21. Мерење на денситет на кортикална коска во регија планирана за постава на имплант (метод на КЗКТ).

Слика 22. Мерење на денситет на спонгиозна коска во регија планирана за постава на имплант (метод на КЗКТ).

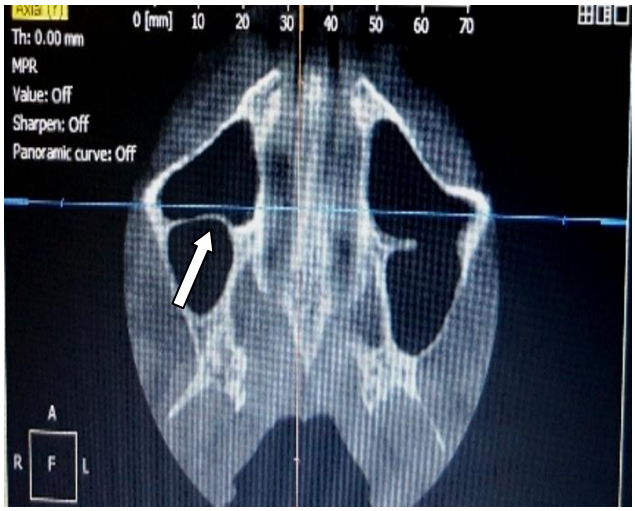

Слика 23. Септи во sinus maxillaris (метод на КЗКТ).

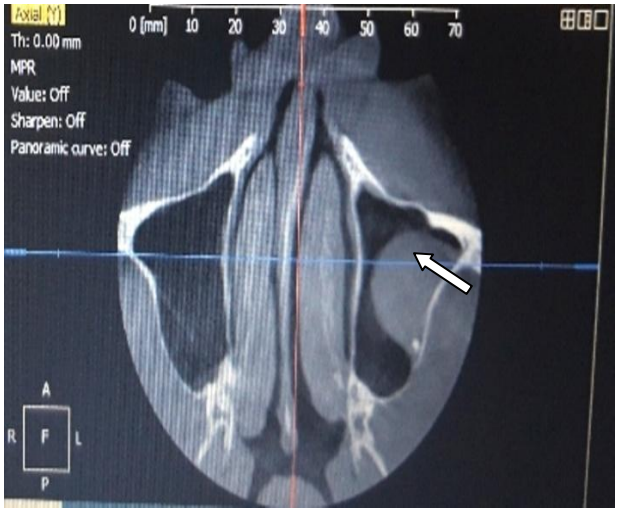

Слика 24. Патолошки промени во sinus maxillaris (метод на КЗКТ).

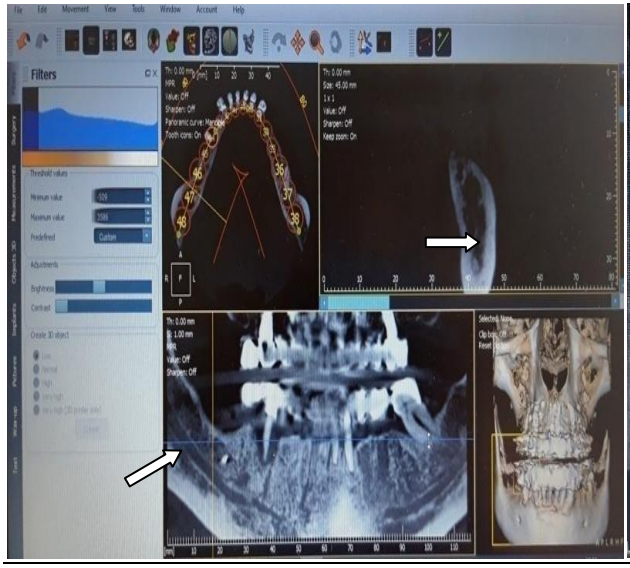

Слика 25. Бифиден canalis nervus alveolaris inferior во регија на постериорна мандибула (метод на КЗКТ).

Слика 26. Мерење на агол на мандибуларна лингвална подминираност (метод на КЗКТ).

Дентална имплантациска постапка кај испитаници од I група
(пациенти со тотална беззабост во горна и/или долна вилица)

Планот за дентална имплантациска постапка се базира на употреба на ортопантомограм ртг. метод и метод на конусно зрачна компјутеризирана томографија (КЗКТ). При тоа, се планира постава на дентални импланти во антериорна и постериорна регија на максиларна и/или мандибуларна вилица. Дентални импланти се планираат во регија на централен и латерален инцизив, канин, прв и втор премолар, како и прв и втор молар на максиларна и/или мандибуларна вилица.

Со употреба на ортопантомограм ртг. метод, во регии планирани за постава на дентални импланти во максиларна вилица ќе се анализира:

- присуство на коскени и/или мекоткивни промени во беззабен алвеоларен гребен;
- присуство на коскени и/или мекоткивни промени во sinus maxillaris, како и присуство на септи во sinus maxillaris, при постава на импланти во постериорна максила (регија на премолари и молари);
- вертикална димензија на резидуален алвеоларен гребен (РАГ) т.е. дистанца од крестален дел на гребенот до под на sinus maxillaris (регија на премолари и молари);
- вертикална димензија на РАГ т.е. дистанца од крестален дел на гребенот до под на cavum nasi (регија на централен инцизив, латерален инцизив, и канин).

Со употреба на ортопантомограм ртг. метод, во регии планирани за постава на дентални импланти во мандибуларна вилица ќе се анализира:

- присуство на коскени и/или мекоткивни промени во беззабен алвеоларен гребен;
- присуство на дополнителен foramen mentalis (регија на втор премолар);
- присуство на бифиден canalis nervus alveolaris inferior (регија на молари);
- вертикална димензија на РАГ т.е. дистанца од крестален дел на гребенот до кров на canalis nervus alveolaris inferior (регија на молари);
- вертикална димензија на РАГ т.е. дистанца од крестален дел на гребенот до кров на foramen mentalis (регија на втор премолар);
- вертикална димензија на РАГ т.е. дистанца од крестален дел на гребенот до кров на антериорен јазол на canalis nervus alveolaris inferior (регија на прв премолар) и
- вертикална димензија на РАГ т.е. дистанца од крестален дел на гребенот до кров на мандибуларен canalis incisivus (регија на централен инцизив, латерален инцизив, и канин).

Со употреба на метод на конусно зрачна компјутеризирана томографија (КЗКТ), во регии планирани за постава на дентални импланти во максиларна вилица ќе се анализира:

- присуство на коскени и/или мекоткивни промени во беззабен алвеоларен гребен;
- присуство на коскени и/или мекоткивни промени во sinus maxillaris, како и присуство на септи во sinus maxillaris, при постава на импланти во постериорна максила (регија на премолари и молари);

- вертикална димензија на резидуален алвеоларен гребен (РАГ) т.е. дистанца од крестален дел на гребенот до под на sinus maxillaris (регија на премолари и молари);
- вертикална димензија на РАГ т.е. дистанца од крестален дел на гребенот до под на cavum nasi (регија на централен инцизив, латерален инцизив, и канин);
- хоризонтална димензија на алвеоларен гребен, дебелина на кортикална и спонгиозна коска, и денситет на кортикална и спонгиозна коска;
- форма на canalis nasopalatinus, ширина и должина на canalis nasopalatinus, дијаметар на foramen incisivus, и ширина на коскено ткиво антериорно од canalis nasopalatinus (регија на централен инцизив).

Со употреба на метод на конусно зрачна компјутеризирана томографија (КЗКТ), во регии планирани за постава на дентални импланти во мандибуларна вилица ќе се анализира:
- присуство на коскени и/или мекоткивни промени во беззабен алвеоларен гребен;
- присуство на додатен foramen mentalis (регија на втор премолар), како и присуство на бифиден canalis nervus alveolaris inferior (регија на молари);
- вертикална димензија на резидуален алвеоларен гребен (РАГ) т.е. дистанца од крестален дел на гребенот до кров на canalis nervus alveolaris inferior (регија на молари);
- вертикална димензија на резидуален алвеоларен гребен (РАГ) т.е. дистанца од крестален дел на гребенот до кров на foramen mentalis (регија на втор премолар);
- вертикална димензија на резидуален алвеоларен гребен (РАГ) т.е. дистанца од крестален дел на гребенот до кров на антериорен јазол на canalis nervus alveolaris inferior (регија на прв премолар);
- вертикална димензија на резидуален алвеоларен гребен (РАГ) т.е. дистанца од крестален дел на гребенот до кров на мандибуларен canalis incisivus (регија на инцизиви и канин);
- хоризонтална димензија на алвеоларен гребен, дебелина на кортикална и спонгиозна коска, и денситет на кортикална и спонгиозна коска и
- присуство на мандибуларна лингвална подминираност и аголот на подминираност (регија на премолари и молари).

Дентална имплантациска постапка кај испитаници од II група
(пациенти со парцијална беззабост во горна и/или долна вилица)

Планот за дентална имплантациска постапка се базира на употреба на ортопантомограм ртг. метод и метод на конусно зрачна компјутеризирана томографија (КЗКТ). При тоа, се планира постава на дентални импланти во антериорна и постериорна регија на максиларна и/или мандибуларна вилица. Дентални импланти се планираат во регија на централен и латерален инцизив, канин, прв и втор премолар, како и прв и втор молар на максиларна и/или мандибуларна вилица.

Со употреба на ортопантомограм ртг. метод, во регии планирани за постава на дентални импланти во антериорна и/или постериорна регија на максиларна вилица ќе се анализира:
- присуство на коскени и/или мекоткивни промени во беззабен алвеоларен гребен;

- присуство на коскени и/или мекоткивни промени во sinus maxillaris, како и присуство на септи во sinus maxillaris, при постава на импланти во постериорна максила (регија на премолари и молари);
- вертикална димензија на резидуален алвеоларен гребен (РАГ) т.е. дистанца од крестален дел на гребенот до под на sinus maxillaris (регија на премолари и молари);
- вертикална димензија на РАГ т.е. дистанца од крестален дел на гребенот до под на cavum nasi (регија на централен инцизив, латерален инцизив, и канин).

Со употреба на ортопантомограм ртг. метод, во регии планирани за постава на дентални импланти во антериорна и/или постериорна регија на мандибуларна вилица ќе се анализира:
- присуство на коскени и/или мекоткивни промени во беззабен алвеоларен гребен;
- присуство на дополнителен foramen mentalis (регија на втор премолар);
- присуство на бифиден canalis nervus alveolaris inferior (регија на молари);
- вертикална димензија на РАГ т.е. дистанца од крестален дел на гребенот до кров на canalis nervus alveolaris inferior (регија на молари);
- вертикална димензија на РАГ т.е. дистанца од крестален дел на гребенот до кров на foramen mentalis (регија на втор премолар);
- вертикална димензија на РАГ т.е. дистанца од крестален дел на гребенот до кров на антериорен јазол на canalis nervus alveolaris inferior (регија на прв премолар) и
- вертикална димензија на РАГ т.е. дистанца од крестален дел на гребенот до кров на мандибуларен canalis incisivus (регија на централен инцизив, латерален инцизив, и канин).

Со употреба на метод на конусно зрачна компјутеризирана томографија (КЗКТ), во регии планирани за постава на дентални импланти во максиларна вилица ќе се анализира:
- присуство на коскени и/или мекоткивни промени во беззабен алвеоларен гребен;
- присуство на коскени и/или мекоткивни промени во sinus maxillaris, како и присуство на септи во sinus maxillaris при постава на импланти во постериорна максила (регија на премолари и молари);
- вертикална димензија на резидуален алвеоларен гребен (РАГ) т.е. дистанца од крестален дел на гребенот до под на sinus maxillaris (регија на премолари и молари);
- вертикална димензија на РАГ т.е. дистанца од крестален дел на гребенот до под на cavum nasi (регија на централен инцизив, латерален инцизив, и канин);
- хоризонтална димензија на алвеоларен гребен, дебелина на кортикална и спонгиозна коска, и денситет на кортикална и спонгиозна коска;
- форма на canalis nasopalatinus, ширина и должина на canalis nasopalatinus, дијаметар на foramen incisivus, и ширина на коскено ткиво антериорно од canalis nasopalatinus (регија на централен инцизив).

Со употреба на метод на конусно зрачна компјутеризирана томографија (КЗКТ), во регии планирани за постава на дентални импланти во мандибуларна вилица ќе се анализира:
- присуство на коскени и/или мекоткивни промени во беззабен алвеоларен гребен;

- присуство на додатен foramen mentalis (регија на втор премолар), како и присуство на бифиден canalis nervus alveolaris inferior (регија на молари);
- вертикална димензија на резидуален алвеоларен гребен (РАГ) т.е. дистанца од крестален дел на гребенот до кров на canalis nervus alveolaris inferior (регија на молари);
- вертикална димензија на резидуален алвеоларен гребен (РАГ) т.е. дистанца од крестален дел на гребенот до кров на foramen mentalis (регија на втор премолар);
- вертикална димензија на резидуален алвеоларен гребен (РАГ) т.е. дистанца од крестален дел на гребенот до кров на антериорен јазол на canalis nervus alveolaris inferior (регија на прв премолар);
- вертикална димензија на резидуален алвеоларен гребен (РАГ) т.е. дистанца од крестален дел на гребенот до кров на мандибуларен canalis incisivus (регија на инцизиви и канин);
- хоризонтална димензија на алвеоларен гребен, дебелина на кортикална и спонгиозна коска, и денситет на кортикална и спонгиозна коска и
- присуство на мандибуларна лингвална подминираност и аголот на подминираност (регија на премолари и молари).

Дентална имплантациска постапка кај испитаници од III група
(пациенти со недостаток на единечен заб во горна и/или долна вилица)

Планот за дентална имплантациска постапка се базира на употреба на ортопантомограм ртг. метод и метод на конусно зрачна компјутеризирана томографија (КЗКТ). При тоа, се планира постава на единечен дентален имплант, во регија на централен инцизив, латерален инцизив, канин, прв и втор премолар, прв и втор молар на максиларна и мандибуларна вилица.
Со употреба на ортопантомограм ртг. метод, во регии планирани за постава на единечен дентален имплант во антериорна и/или постериорна регија на максиларна вилица ќе се анализира:
- присуство на коскени и/или мекоткивни промени во беззабен алвеоларен гребен;
- присуство на коскени и/или мекоткивни промени во sinus maxillaris, како и присуство на септи во sinus maxillaris, при постава на имплант во постериорна максила (регија на премолари и молари);
- вертикална димензија на резидуален алвеоларен гребен (РАГ) т.е. дистанца од крестален дел на гребенот до под на sinus maxillaris (регија на премолари и молари);
- вертикална димензија на РАГ т.е. дистанца од крестален дел на гребенот до под на cavum nasi (регија на централен инцизив, латерален инцизив, и канин).
Со употреба на ортопантомограм ртг. метод, во регии планирани за постава на единечен дентален имплант во антериорна и/или постериорна регија на мандибуларна вилица ќе се анализира:
- присуство на коскени и/или мекоткивни промени во беззабен алвеоларен гребен;
- присуство на дополнителен foramen mentalis (регија на втор премолар);

- присуство на бифиден canalis nervus alveolaris inferior (регија на молари);
- вертикална димензија на РАГ т.е. дистанца од крестален дел на гребенот до кров на canalis nervus alveolaris inferior (регија на молари);
- вертикална димензија на РАГ т.е. дистанца од крестален дел на гребенот до кров на foramen mentalis (регија на втор премолар);
- вертикална димензија на РАГ т.е. дистанца од крестален дел на гребенот до кров на антериорен јазол на canalis nervus alveolaris inferior (регија на прв премолар) и
- вертикална димензија на РАГ т.е. дистанца од крестален дел на гребенот до кров на мандибуларен canalis incisivus (регија на централен инцизив, латерален инцизив, и канин).

Со употреба на метод на конусно зрачна компјутеризирана томографија (КЗКТ), во регии планирани за постава на единечен дентален имплант во максиларна вилица ќе се анализира:
- присуство на коскени и/или мекоткивни промени во беззабен алвеоларен гребен;
- присуство на коскени и/или мекоткивни промени во sinus maxillaris, како и присуство на септи во sinus maxillaris, при постава на единечен имплант во постериорна максила (регија на премолари и молари);
- вертикална димензија на резидуален алвеоларен гребен (РАГ) т.е. дистанца од крестален дел на гребенот до под на sinus maxillaris (регија на премолари и молари);
- вертикална димензија на РАГ т.е. дистанца од крестален дел на гребенот до под на cavum nasi (регија на централен инцизив, латерален инцизив, и канин);
- хоризонтална димензија на алвеоларен гребен, дебелина на кортикална и спонгиозна коска, денситет на кортикална и спонгиозна коска во регија планирана за постава на единечен имплант;
- форма на canalis nasopalatinus, ширина и должина на canalis nasopalatinus, дијаметар на foramen incisivus, и ширина на коскено ткиво антериорно од canalis nasopalatinus (регија на централен инцизив).

Со употреба на метод на конусно зрачна компјутеризирана томографија (КЗКТ), во регии планирани за постава на единечен дентален имплант во мандибуларна вилица ќе се анализира:
- присуство на коскени и/или мекоткивни промени во беззабен алвеоларен гребен;
- присуство на додатен foramen mentalis (регија на втор премолар), како и присуство на бифиден canalis nervus alveolaris inferior (регија на молари);
- вертикална димензија на резидуален алвеоларен гребен (РАГ) т.е. дистанца од крестален дел на гребенот до кров на canalis nervus alveolaris inferior (регија на молари);
- вертикална димензија на резидуален алвеоларен гребен (РАГ) т.е. дистанца од крестален дел на гребенот до кров на foramen mentalis (регија на втор премолар);
- вертикална димензија на резидуален алвеоларен гребен (РАГ) т.е. дистанца од крестален дел на гребенот до кров на антериорен јазол на canalis nervus alveolaris inferior (регија на прв премолар);

- вертикална димензија на резидуален алвеоларен гребен (РАГ) т.е. дистанца од крестален дел на гребенот до кров на мандибуларен canalis incisivus (регија на инцизиви и канин);
- хоризонтална димензија на алвеоларен гребен, дебелина на кортикална и спонгиозна коска, и денситет на кортикална и спонгиозна коска, во регија планирана за постава на единечен имплант и
- присуство на мандибуларна лингвална подминираност и аголот на подминираност, при постава на единечен имплант во постериорна мандибула (регија на премолари и молари).

АНКЕТЕН ФОРМУЛАР – Ia

ИСПИТАНИЦИ СО ТОТАЛНА БЕЗЗАБОСТ ВО ГОРНА ВИЛИЦА

Датум: _____

Реден број: _____

Амбулантен број: _____

Име и презиме на пациентот:

_____

Адреса: _____

Телефон: _____

1. Воздраст: _____

2. Пол: (1) м (2) ж

Радиографска евалуација на беззабни вилични регии планирани за постава на импланти

<u>Анализи и мерења со метод на КЗКТ и Ортопантомограм ртг. метод</u>

3. Растојание крестален дел на алвеоларен гребен - под на sinus maxillaris:

1) Слики на КЗКТ _____ mm. 2) Ортопантомограм _____ mm.

4. Растојание крестален дел на алвеоларен гребен - под на нос:

1) Слики на КЗКТ _____ mm. 2) Ортопантомограм _____ mm.

5. Присуство на коскени и/или мекоткивни промени во максиларна вилица:

Слики на КЗКТ - 1) има 2) нема

6. Присуство на коскени и/или мекоткивни промени во максиларна вилица:

Ортопантомограм - 1) има 2) нема

7. Присуство на коскени и/или мекоткивни промени во регија на sinus maxillaris:

Слики на КЗКТ - 1) има 2) нема

8. Присуство на коскени и/или мекоткивни промени во регија на sinus maxillaris:

Ортопантомограм - 1) има 2) нема

9. Присуство на септи во sinus maxillaris:

Слики на КЗКТ - 1) има 2) нема

10. Присуство на септи во sinus maxillaris:

Ортопантомограм - 1) има 2) нема

<u>Анализи и мерења со метод на КЗКТ</u>

11. Хоризонтална димензија на беззабен резидуален алвеоларен гребен:

1) КЗКТ _____ mm.

12. Дебелина на кортикална коска:

1) КЗКТ _____ mm.

13. Дебелина на спонгиозна коска:

1) КЗКТ _____ mm.

14. Денситет (густина) на кортикална коска:

1) КЗКТ _____ HU

15. Денситет (густина) на спонгиозна коска:

1) КЗКТ _____ HU

16.Класификација за коскен денситет според авторот Misch, при низа мерења во кортикална и спонгиозна коска во регија планирана за постава на импланти:

(1) Постериорна максила-десно:

а) класа Д-1 [>1250 HU]

б) класа Д-2 [850-1250 HU]

в) класа Д-3 [350-850 HU]

г) класа Д-4 [150-350 HU]

(2) Постериорна максила-лево:

а) класа Д-1 [>1250 HU]

б) класа Д-2 [850-1250 HU]

в) класа Д-3 [350-850 HU]

г) класа Д-4 [150-350 HU]

(3) Антериорна максила:

а) класа Д-1 [>1250 HU]

б) класа Д-2 [850-1250 HU]

в) класа Д-3 [350-850 HU]

г) класа Д-4 [150-350 HU]

17. Ширина на canalis nasopalatinus: 1) КЗКТ _____ mm.

18. Должина на canalis nasopalatinus: 1) КЗКТ _____ mm.

19.Форма на canalis nasopalatinus (КЗКТ): 1) единечен канал 2) двоен канал

20. Дијаметар на foramen incisivus (КЗКТ): 1) КЗКТ _____ mm.

21. Ширина на коска антериорно од canalis nasopalatinus: 1) КЗКТ _____ mm.

АНКЕТЕН ФОРМУЛАР – Iб

ИСПИТАНИЦИ СО ТОТАЛНА БЕЗЗАБОСТ ВО ГОРНА ВИЛИЦА

Датум: _____

Реден број: _____

Амбулантен број: _____

Име и презиме на пациентот:

_____

Адреса: _____

Телефон: _____

1. Воздраст: _____

2. Пол: (1) м (2) ж

Радиографска евалуација на беззабни вилични регии планирани за постава на импланти

<u>Анализи и мерења со метод на КЗКТ и Ортопантомограм ртг. метод</u>

3. Растојание крестален дел на алвеоларен гребен-кров на canalis nervus alveolaris inferior:

1) Слики на КЗКТ _____ mm. 2) Ортопантомограм _____ mm.

4. Растојание крестален дел на алвеоларен гребен-кров на foramen mentalis:

1) Слики на КЗКТ _____ mm. 2) Ортопантомограм _____ mm.

5. Растојание крестален дел на алвеоларен гребен-кров на антериорен јазол на canalis nervus alveolaris inferior:

1) Слики на КЗКТ _____ mm. 2) Ортопантомограм _____ mm.

6. Растојание крестален дел на алвеоларен гребен-кров на мандибуларен canalis incisivus:

1) Слики на КЗКТ _____ mm. 2) Ортопантомограм _____ mm.

7. Присуство на коскени и/или мекоткивни промени во регија на мандибуларна вилица:

Слики на КЗКТ - 1) има 2) нема

8. Присуство на коскени и/или мекоткивни промени во регија на мандибуларна вилица:

Ортопантомограм - 1) има 2) нема

9. Присуство на двоен мандибуларен канал:

Слики на КЗКТ - 1) има 2) нема

10. Присуство на двоен мандибуларен канал:

Ортопантомограм - 1) има 2) нема

11. Присуство на додатен foramen mentalis:

Слики на КЗКТ - 1) има 2) нема

12. Присуство на додатен foramen mentalis:

Ортопантомограм - 1) има 2) нема

<u>Анализи и мерења со метод на КЗКТ</u>

13. Хоризонтална димензија на беззабен резидуален алвеоларен гребен:

1) КЗКТ _____ mm.

14. Дебелина на кортикална коска: ·

1) КЗКТ _____ mm.

15. Дебелина на спонгиозна коска: ·

1) КЗКТ _____ mm.

16. Денситет (густина) на кортикална коска:

1) КЗКТ _____ HU

17. Денситет (густина) на спонгиозна коска:

1) КЗКТ _____ HU

18. Класификација за коскен денситет според авторот Misch, при низа мерења кај кортикална и спонгиозна коска, во регија планирана за постава на импланти:

(1) Постериорна мандибула-десно:

а) класа Д-1 [>1250 HU]

б) класа Д-2 [850-1250 HU]

в) класа Д-3 [350-850 HU]

г) класа Д-4 [150-350 HU]

(2) Постериорна мандибула-лево:

а) класа Д-1 [>1250 HU]

б) класа Д-2 [850-1250 HU]

в) класа Д-3 [350-850 HU]

г) класа Д-4 [150-350 HU]

3) Антериорна мандибула:

а) класа Д-1 [>1250 HU]

б) класа Д-2 [850-1250 HU]

в) класа Д-3 [350-850 HU]

г) класа Д-4 [150-350 HU]

19. Присуство на мандибуларна лингвална подминираност (КЗКТ): 1) има 2) нема

20. Агол на мандибуларна лингвална подминираност: 1) КЗКТ _____°

АНКЕТЕН ФОРМУЛАР – IIа

ИСПИТАНИЦИ СО ПАРЦИЈАЛНА БЕЗЗАБОСТ ВО АНТЕРИОРНА И/ИЛИ ПОСТЕРИОРНА МАКСИЛА

Датум: _____

Реден број: _____

Амбулантен број: _____

Име и презиме на пациентот:

_____

Адреса: _____

Телефон: _____

1. Воздраст: _____

2. Пол: (1) м (2) ж

Радиографска евалуација на беззабни вилични регии планирани за постава на импланти

Анализи и мерења со метод на КЗКТ и Ортопантомограм ртг. метод

3. Растојание крестален дел на алвеоларен гребен - под на sinus maxillaris:

1) Слики на КЗКТ _____ mm. 2) Ортопантомограм _____ mm.

4. Растојание крестален дел на алвеоларен гребен - под на нос:

1) Слики на КЗКТ _____ mm. 2) Ортопантомограм _____ mm.

5. Присуство на коскени и/или мекоткивни промени во регија на максиларна вилица:

Слики на КЗКТ - 1) има 2) нема

6. Присуство на коскени и/или мекоткивни промени во регија на максиларна вилица:

Ортопантомограм - 1) има 2) нема

7. Присуство на коскени и/или мекоткивни промени во регија на sinus maxillaris:

Слики на КЗКТ - 1) има 2) нема

8. Присуство на коскени и/или мекоткивни промени во регија на sinus maxillaris:

Ортопантомограм - 1) има 2) нема

9. Присуство на септи во sinus maxillaris:

Слики на КЗКТ - 1) има 2) нема

10. Присуство на септи во sinus maxillaris:

Ортопантомограм - 1) има 2) нема

<u>Анализи и мерења со метод на КЗКТ</u>

11. Хоризонтална димензија на беззабен резидуален алвеоларен гребен:

1) КЗКТ _____ mm.

12. Дебелина на кортикална коска:

1) КЗКТ _____ mm.

13. Дебелина на спонгиозна коска:

1) КЗКТ _____ mm

14. Денситет (густина) на кортикална коска:

1) КЗКТ _____ HU

15. Денситет (густина) на спонгиозна коска:

1) КЗКТ _____ HU

16. Класификација за коскен денситет според авторот Misch, при низа мерења во кортикална и спонгиозна коска во регија планирана за постава на импланти:

(1) Постериорна максила-десно:

а) класа Д-1 [>1250 HU]

б) класа Д-2 [850-1250 HU]

в) класа Д-3 [350-850 HU]

г) класа Д-4 [150-350 HU]

(2) Постериорна максила-лево:

а) класа Д-1 [>1250 HU]

б) класа Д-2 [850-1250 HU]

в) класа Д-3 [350-850 HU]

г) класа Д-4 [150-350 HU]

(3) Антериорна максила:

а) класа Д-1 [>1250 HU]

б) класа Д-2 [850-1250 HU]

в) класа Д-3 [350-850 HU]

г) класа Д-4 [150-350 HU]

17. Ширина на canalis nasopalatinus: 1) КЗКТ _____ mm.

18. Должина на canalis nasopalatinus: 1) КЗКТ _____ mm.

19. Форма на canalis nasopalatinus (КЗКТ): 1) единечен канал 2) двоен канал

20. Дијаметар на foramen incisivus (КЗКТ): 1) КЗКТ _____ mm.

21. Ширина на коска антериорно од canalis nasopalatinus: 1) КЗКТ _____ mm.

АНКЕТЕН ФОРМУЛАР - IIб

ИСПИТАНИЦИ СО ПАРЦИЈАЛНА БЕЗЗАБОСТ ВО АНТЕРИОРНА И/ИЛИ ПОСТЕРИОРНА МАНДИБУЛА

Датум: _____

Реден број: _____

Амбулантен број: _____

Име и презиме на пациентот:

_____

Адреса: _____

Телефон: _____

1. Воздраст: _____

2. Пол: (1) м (2) ж

Радиографска евалуација на беззабни вилични регии планирани за постава на импланти

<u>Анализи и мерења со метод на КЗКТ и Ортопантомограм ртг. метод</u>

3. Растојание крестален дел на алвеоларен гребен-кров на canalis nervus alveolaris inferior:

1) Слики на КЗКТ _____ mm. 2) Ортопантомограм _____ mm.

4. Растојание крестален дел на алвеоларен гребен-кров на foramen mentalis:

1) Слики на КЗКТ _____ mm. 2) Ортопантомограм _____ mm.

5. Растојание крестален дел на алвеоларен гребен-кров на антериорен јазол на canalis nervus alveolaris inferior:

1) Слики на КЗКТ _____ mm. 2) Ортопантомограм _____ mm.

6. Растојание крестален дел на алвеоларен гребен-кров на мандибуларен canalis incisivus:

1) Слики на КЗКТ _____ mm. 2) Ортопантомограм _____ mm.

7. Присуство на коскени и/или мекоткивни промени во регија на мандибуларна вилица:

Слики на КЗКТ - 1) има 2) нема

8. Присуство на коскени и/или мекоткивни промени во регија на мандибуларна вилица:

Ортопантомограм - 1) има 2) нема

9. Присуство на двоен мандибуларен канал:

Слики на КЗКТ - 1) има 2) нема

10. Присуство на двоен мандибуларен канал:

Ортопантомограм - 1) има 2) нема

11. Присуство на додатен foramen mentalis:

Слики на КЗКТ - 1) има 2) нема

12. Присуство на додатен foramen mentalis:

Ортопантомограм - 1) има 2) нема

<u>Анализи и мерења со метод на КЗКТ</u>

13. Хоризонтална димензија на беззабен резидуален алвеоларен гребен:

1) КЗКТ _____ mm.

14. Дебелина на кортикална коска: ·

1) КЗКТ_____ mm.

15. Дебелина на спонгиозна коска: ·

1) КЗКТ _____ mm.

16. Денситет (густина) на кортикална коска:

1) КЗКТ _____ HU

17. Денситет(густина) на спонгиозна коска:

1) КЗКТ _____ HU

18. Класификација за коскен денситет според авторот Misch, при низа мерења кај кортикална и спонгиозна коска, во регија планирана за постава на импланти:

(1) Постериорна мандибула-десно:

а) класа Д-1 [>1250 HU]

б) класа Д-2 [850-1250 HU]

в) класа Д-3 [350-850 HU]

г) класа Д-4 [150-350 HU]

(2) Постериорна мандибула-лево:

а) класа Д-1 [>1250 HU]

б) класа Д-2 [850-1250 HU]

в) класа Д-3 [350-850 HU]

г) класа Д-4 [150-350 HU]

(3) Антериорна мандибула:

а) класа Д-1 [>1250 HU]

б) класа Д-2 [850-1250 HU]

в) класа Д-3 [350-850 HU]

г) класа Д-4 [150-350 HU]

19. Присуство на мандибуларна лингвална подминираност (КЗКТ): 1) има 2) нема

20. Агол на мандибуларна лингвална подминираност: 1) КЗКТ _____ °

АНКЕТЕН ФОРМУЛАР – III

ИСПИТАНИЦИ СО НЕДОСТАТОК НА ЕДИНЕЧЕН ЗАБ ВО ГОРНА ИЛИ ДОЛНА ВИЛИЦА

Датум: _____

Реден број: _____

Амбулантен број: _____

Име и презиме на пациентот:

_____

Адреса: _____

Телефон: _____

1. Воздраст: _____

2. Пол: (1) м (2) ж

Радиографска евалуација на беззабни вилични регии планирани за постава на импланти

<u>Анализи и мерења со метод на КЗКТ и Ортопантомограм ртг. метод</u>

3. Мезиодистална димензија на беззабен резидуален алвеоларен гребен:

1) Слики на КЗКТ _____ mm. 2) Ортопантомограм _____ mm.

4. Растојание крестален дел на алвеоларен гребен - под на sinus maxillaris:

1) Слики на КЗКТ _____ mm. 2) Ортопантомограм _____ mm.

5. Растојание крестален дел на алвеоларен гребен - под на нос:

1) Слики на КЗКТ _____ mm. 2) Ортопантомограм _____ mm.

6. Присуство на коскени и/или мекоткивни промени во регија на максиларна вилица:

Слики на КЗКТ - 1) има 2) нема

7. Присуство на коскени и/или мекоткивни промени во регија на максиларна вилица:

Ортопантомограм - 1) има 2) нема

8. Присуство на коскени и/или мекоткивни промени во регија на sinus maxillaris:

Слики на КЗКТ - 1) има 2) нема

9. Присуство на коскени и/или мекоткивни промени во регија на sinus maxillaris:

Ортопантомограм - 1) има 2) нема

10. Присуство на септи во sinus maxillaris:

Слики на КЗКТ - 1) има 2) нема

11. Присуство на септи во sinus maxillaris:

Ортопантомограм - 1) има 2) нема

12. Растојание крестален дел на алвеоларен гребен-кров на canalis nervus alveolaris inferior:

1) Слики на КЗКТ _____ mm. 2) Ортопантомограм _____ mm.

13. Растојание крестален дел на алвеоларен гребен-кров на foramen mentalis:

1) Слики на КЗКТ _____ mm. 2) Ортопантомограм _____ mm.

14. Растојание крестален дел на алвеоларен гребен-кров на антериорен јазол на canalis nervus alveolaris inferior:

1) Слики на КЗКТ _____ mm. 2) Ортопантомограм _____ mm.

15. Растојание крестален дел на алвеоларен гребен-кров на мандибуларен canalis incisivus:

1) Слики на КЗКТ _____ mm. 2) Ортопантомограм _____ mm.

16. Присуство на коскени и/или мекоткивни промени во регија на мандибуларна вилица:

Слики на КЗКТ - 1) има 2) нема

17. Присуство на коскени и/или мекоткивни промени во регија на мандибуларна вилица:

Ортопантомограм - 1) има 2) нема

18. Присуство на двоен мандибуларен канал:

Слики на КЗКТ - 1) има 2) нема

19.Присуство на двоен мандибуларен канал:

Ортопантомограм - 1) има 2) нема

20.Присуство на додатен foramen mentalis:

Слики на КЗКТ - 1) има 2) нема

21.Присуство на додатен foramen mentalis:

Ортопантомограм - 1) има 2) нема

<u>Анализи и мерења со метод на КЗКТ</u>

22.Хоризонтална димензија на резидуален алвеол. гребен: 1) КЗКТ _____ mm.

23.Дебелина на кортикална коска: 1) КЗКТ _____ mm.

24.Дебелина на спонгиозна коска: 1) КЗКТ _____ mm.

25. Денситет (густина) на кортикална коска: 1) КЗКТ _____ HU

26. Денситет (густина) на спонгиозна коска: 1) КЗКТ _____ HU

27. Класификација за коскен денситет според авторот Misch, при низа мерења кај кортикална и спонгиозна коска, во регија планирана за постава на имплант:

(1) Постериорна максила-десно:

а) класа Д-1 [>1250 HU]

б) класа Д-2 [850-1250 HU]

в) класа Д-3 [350-850 HU]

г) класа Д-4 [150-350 HU]

(2) Постериорна максила-лево:

а) класа Д-1 [>1250 HU]

б) класа Д-2 [850-1250 HU]

в) класа Д-3 [350-850 HU]

г) класа Д-4 [150-350 HU]

(3) Антериорна максила:

а) класа Д-1 [>1250 HU]

б) класа Д-2 [850-1250 HU]

в) класа Д-3 [350-850 HU]

г) класа Д-4 [150-350 HU]

(4) Постериорна мандибула-десно:

а) класа Д-1 [>1250 HU]

б) класа Д-2 [850-1250 HU]

в) класа Д-3 [350-850 HU]

г) класа Д-4 [150-350 HU]

(5) Постериорна мандибула-лево:

а) класа Д-1 [>1250 HU]

б) класа Д-2 [850-1250 HU]

в) класа Д-3 [350-850 HU]

г) класа Д-4 [150-350 HU]

(6) Антериорна мандибула:

а) класа Д-1 [>1250 HU]

б) класа Д-2 [850-1250 HU]

в) класа Д-3 [350-850 HU]

г) класа Д-4 [150-350 HU]

28. Ширина на canalis nasopalatinus: 1) КЗКТ _____ mm.

29. Должина на canalis nasopalatinus: 1) КЗКТ _____ mm.

30. Форма на canalis nasopalatinus (КЗКТ): 1) единечен канал 2) двоен канал

31. Дијаметар на foramen incisivus (КЗКТ): 1) КЗКТ _____ mm.

32. Ширина на коска антериорно од canalis nasopalatinus: 1) КЗКТ_____ mm.

33. Присуство на мандибуларна лингвална подминираност (КЗКТ): 1) има 2) нема

34. Агол на мандибуларна лингвална подминираност: 1) КЗКТ _____ °

Статистичка обработка и анализа на податоците

Добиените резултати од спроведените мерења со употреба на ортопантомограм ртг. метод, и метод на КЗКТ, ќе се анализираат и обработуваат со примена на статистички методи. При тоа, за атрибутивните и нумеричките параметри одредливи и со двете методи, ќе се направи споредба во однос на добиените резултати.

Статистичка обработка на добиените резултати, ќе биде спроведена преку статистичките програми Statistica 8.0 for Windows, при што ќе бидат користени следните методи:

1. Во анализата на сериите со атрибутивни белези ќе бидат одредувани проценти на структура (%);

2. Кај сериите со нумерички белези ќе се изработи Descriptive Statistics (Mean; Std. Deviation; ±95,00% CI; Minimum; Maximum);

2.1 Дистрибуцијата на податоците ќе биде тестирана е со: Kolmogorov-Smirnov test; Lilliefors test; Shapiro-Wilks test (p);

2.2 Разликите помеѓу групи (КТКЗ &Ортопантомограм) кај сериите со нумерички белези ќе се анализираат со: T-test for independent Samples by Groups (t / p) и Mann-Whitney U Test (Z / p), во зависност од дистрибуцијата на податоците;

2.3 Разликата помеѓу вредностите на коскен денситет / Misch / на анализираните регии ќе биде анализирана со примена на Kruskal-Wallis ANOVA by Ranks (H / p) / Multiple Comparisons p values (2-tailed).

Сигнификантноста ќе биде одредувана за $p<0,05$.
Податоците ќе бидат табеларно и графички прикажани.

Резултати

Во испитувањето вклучени се 60 пациенти, од кои 38 (63,33%) од машки а 22 (36,67%) од женски пол (табела 1.).

Табела 1. Пол на пациентите

Пол на пациентите	Број	Кумулативно број	%	Кумулативно %
Маж	38	38	63,33	63,33
Жена	22	22	36,67	100,00
Missing	0	60	0,00	100,00

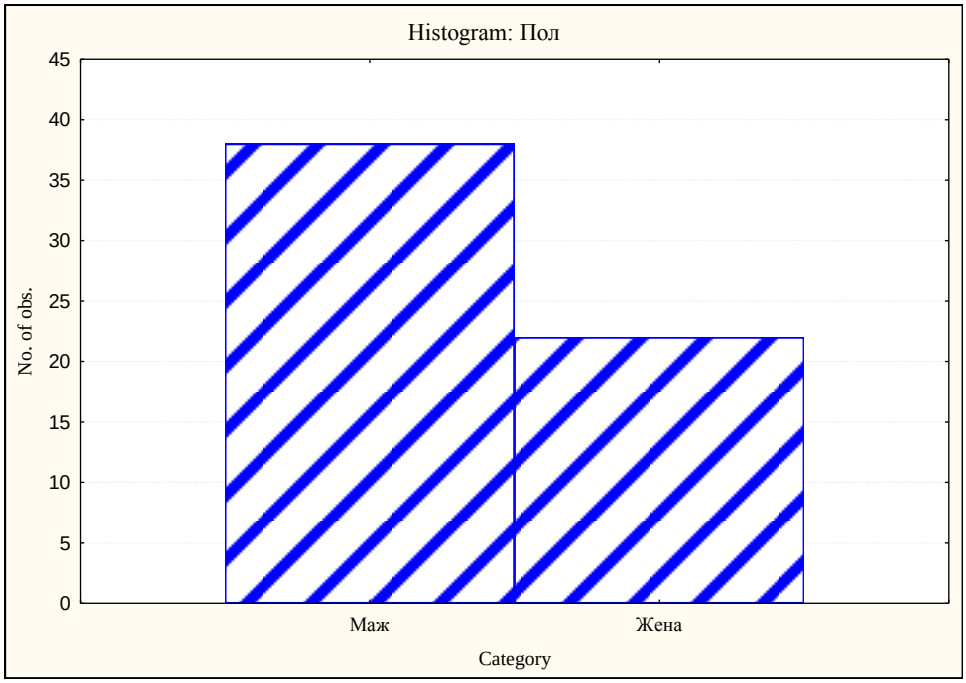

Графикон 1

На табела 2. и графикон 2. прикажана е дескриптивна статистика на возраста на пациентите.
Возраста на пациентите варира во интервалот 52,68±13,26 години; ±Конфиденс интервал: 49,26-56,11 години; минималната возраст изнесува 25 години а максималната возраст изнесува 75 години.

Табела 2. Возраст на пациентите

Варијабла	N	Просек	Конфиденс -95,00%	Конфиденс +95,00%	Минимум	Максимум	Стд. Дев.
Години	60	52,68	49,26	56,11	25	75	13,26

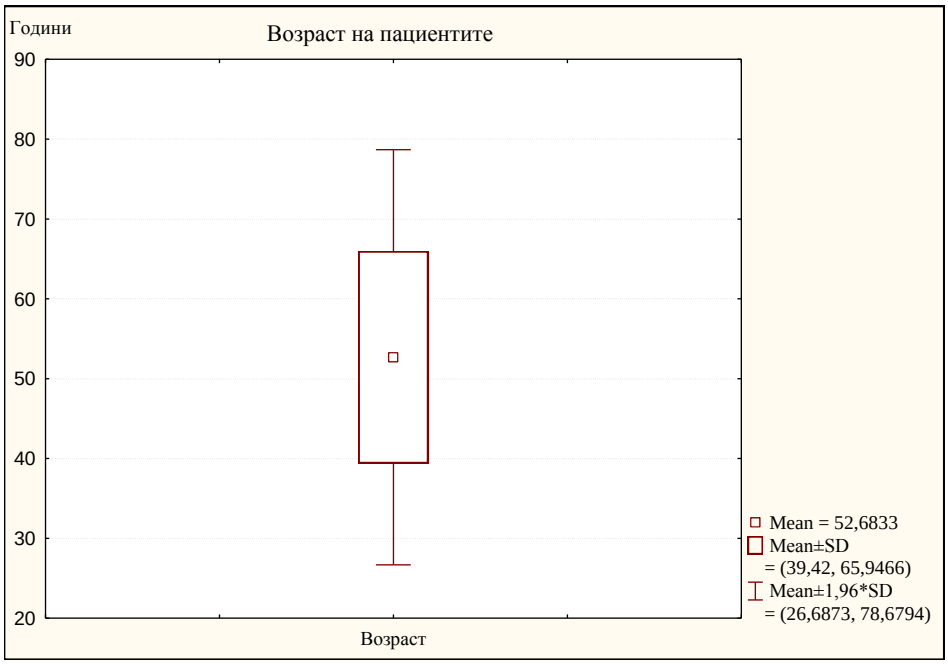

Графикон 2

1. Вертикална димензија од крестален дел на алвеоларен гребен до под на sinus maxillaris (1)

1.1 Конусно зрачна компјутеризирана томографија

На табела 3. и графикон 3. прикажана е дескриптивна статистика на *вертикалната димензија од крестален дел на алвеоларен гребен до под на sinus maxillaris* (1) во постериорен десен и лев регион на максиларна вилица со примена на конусно зрачна компјутеризирана томографија.

Кај 20 предвидени дентални импланти *вертикалната димензија од крестален дел на алвеоларен гребен до под на sinus maxillaris* (1) во постериорен десен регион, (1.4) на максиларна вилица варираше во интервалот 15,24±4,51 мм.; ±95,00% Конфиденс интервал: 13,13-17,35 мм.; минималната вредност изнесува 8,60 мм. а максималната вредност изнесува 20,60 мм..
Кај 19 предвидени дентални импланти *вертикалната димензија од крестален дел на алвеоларен гребен до под на sinus maxillaris* (1) во постериорен десен регион, (1.5) на максиларна вилица варира во интервалот 12,02±4,40 мм.; ±95,00% Конфиденс интервал: 9,90-14,14 мм.; минималната вредност изнесува 7,30 мм. а максималната вредност изнесува 19,60 мм..
Кај 17 предвидени дентални импланти *вертикалната димензија од крестален дел на алвеоларен гребен до под на sinus maxillaris* (1) во постериорен десен регион (1.6) на максиларна вилица варира во интервалот 9,83±3,17 мм.; ±95,00% Конфиденс интервал: 8,20-11,46 мм.; минималната вредност изнесува 7,00 мм. а максималната вредност изнесува 18,00 мм..

Кај 12 предвидени дентални импланти *вертикалната димензија од крестален дел на алвеоларен гребен до под на sinus maxillaris* (1) во постериорен десен регион (1.7) на максиларна вилица варира во интервалот 10,27±3,19 мм.; ±95,00% Конфиденс интервал: 8,24-12,29 мм.; минималната вредност изнесува 7,00 мм. а максималната вредност изнесува 16,00 мм..

Кај 24 предвидени дентални импланти *вертикалната димензија од крестален дел на алвеоларен гребен до под на sinus maxillaris* (1) во постериорен лев регион (2.4) на максиларна вилица варира во интервалот 14,48±3,72 мм.; ±95,00% Конфиденс интервал: 12,91-16,04 мм.; минималната вредност изнесува 8,00 мм. а максималната вредност изнесува 20,00 мм..

Кај 12 предвидени дентални импланти *вертикалната димензија од крестален дел на алвеоларен гребен до под на sinus maxillaris* (1) во постериорен лев регион (2.5) на максиларна вилица варира во интервалот 12,39±3,90 мм.; ±95,00% Конфиденс интервал: 9,91-14,87 мм.; минималната вредност изнесува 7,30 мм. а максималната вредност изнесува 18,80 мм..

Кај 10 предвидени дентални импланти *вертикалната димензија од крестален дел на алвеоларен гребен до под на sinus maxillaris* (1) во постериорен лев регион (2.6) на максиларна вилица варира во интервалот 11,19±2,70 мм.; ±95,00% Конфиденс интервал: 9,26-13,12 мм.; минималната вредност изнесува 7,00 мм. а максималната вредност изнесува 16,00 мм..

Кај 16 предвидени дентални импланти *вертикалната димензија од крестален дел на алвеоларен гребен до под на sinus maxillaris* (1) во постериорен лев регион (2.7) на максиларна вилица варира во интервалот 9,74±1,67 мм.; ±95,00% Конфиденс интервал: 8,85-10,63 мм.; минималната вредност изнесува 7,50 мм. а максималната вредност изнесува 12,50 мм..

Табела 3. Вертикална димензија од крестален дел на алвеоларен гребен до под на sinus maxillaris (1)

Варијабла	N	Просек	Конфиденс -95,00%	Конфиденс +95,00%	Минимум	Максимум	Стд. Дев.
1.1.4	20	15,24	13,13	17,35	8,60	20,60	4,51
1.1.5	19	12,02	9,90	14,14	7,30	19,60	4,40
1.1.6	17	9,83	8,20	11,46	7,00	18,00	3,17
1.1.7	12	10,27	8,24	12,29	7,00	16,00	3,19
1.2.4	24	14,48	12,91	16,04	8,00	20,00	3,72
1.2.5	12	12,39	9,91	14,87	7,30	18,80	3,90
1.2.6	10	11,19	9,26	13,12	7,00	16,00	2,70
1.2.7	16	9,74	8,85	10,63	7,50	12,50	1,67

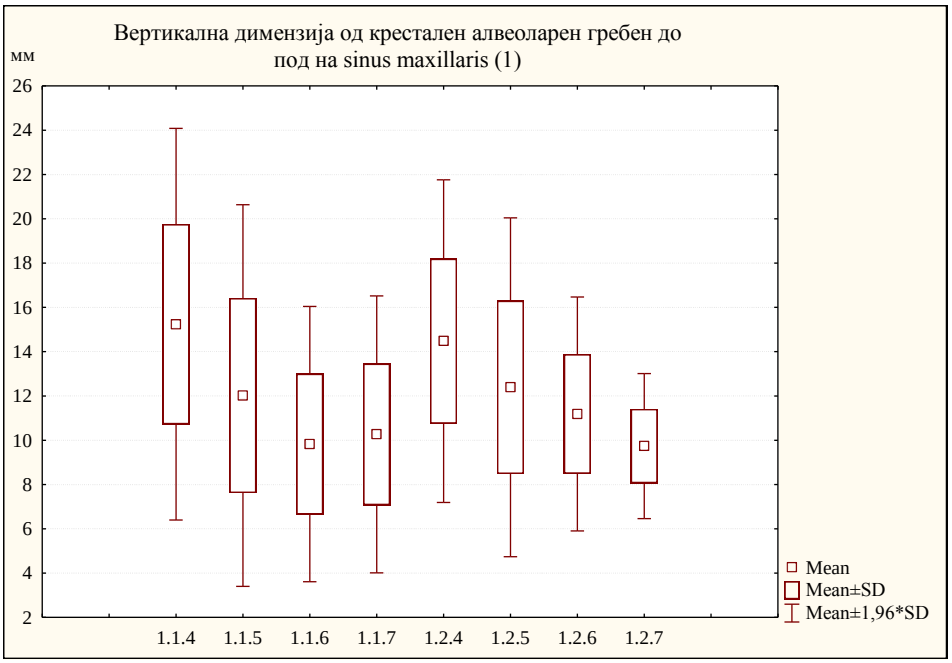

Графикон 3

1.2 Ортопантомограм

На табела 3.1 и графикон 3.1 прикажана е дескриптивна статистика на *вертикалната димензија од крестален дел на алвеоларен гребен до под на sinus maxillaris* (1) во постериорен десен и лев регион на максиларна вилица со примена на ортопантомограм.

Кај 20 предвидени дентални импланти *вертикалната димензија од крестален дел на алвеоларен гребен до под на sinus maxillaris* (1) во постериорен десен регион (1.4) на максиларна вилица варира во интервалот 16,50±4,15 мм.; ±95,00% Конфиденс интервал: 14,56-18,44 мм.; минималната вредност изнесува 8,00 мм. а максималната вредност изнесува 24,00 мм..

Кај 19 предвидени дентални импланти *вертикалната димензија од крестален дел на алвеоларен гребен до под на sinus maxillaris* (1) во постериорен десен регион (1.5) на максиларна вилица варира во интервалот 12,16±3,72 мм.; ±95,00% Конфиденс интервал: 10,37-13,95 мм.; минималната вредност изнесува 7,00 мм. а максималната вредност изнесува 19,00 мм..

Кај 17 предвидени дентални импланти *вертикалната димензија од крестален дел на алвеоларен гребен до под на sinus maxillaris* (1) во постериорен десен регион (1.6) на максиларна вилица варира во интервалот 10,00±2,98 мм.; ±95,00% Конфиденс интервал: 8,47-11,53 мм.; минималната вредност изнесува 7,00 мм. а максималната вредност изнесува 18,00 мм..

Кај 13 предвидени дентални импланти *вертикалната димензија од крестален дел на алвеоларен гребен до под на sinus maxillaris* (1) во постериорен десен регион (1.7) на максиларна вилица варира во интервалот 10,33±2,27 мм.; ±95,00% Конфиденс интервал: 8,96-11,71 мм.; минималната вредност изнесува 7,00 мм. а максималната вредност изнесува 13,00 мм..

Кај 23 предвидени дентални импланти *вертикалната димензија од крестален дел на алвеоларен гребен до под на sinus maxillaris* (1) во постериорен лев регион (2.4) на

максиларна вилица варира во интервалот 13,89±3,35 мм.; ±95,00% Конфиденс интервал:12,47-15,03 мм.; минималната вредност изнесува 8,00 мм. а максималната вредност изнесува 20,00 мм..

Кај 13 предвидени дентални импланти *вертикалната димензија од крестален дел на алвеоларен гребен до под на sinus maxillaris* (1) во постериорен лев регион (2.5) на максиларна вилица варира во интервалот 12,69±3,77 мм.; ±95,00% Конфиденс интервал: 10,41-14,97 мм.; минималната вредност изнесува 8,00 мм. а максималната вредност изнесува 20,00 мм..

Кај 9 предвидени дентални импланти *вертикалната димензија од крестален дел на алвеоларен гребен до под на sinus maxillaris* (1) во постериорен лев регион (2.6) на максиларна вилица варира во интервалот 11,44±1,67 мм.; ±95,00% Конфиденс интервал: 10,16-12,73 мм.; минималната вредност изнесува 10,00 мм. а максималната вредност изнесува 14,00 мм..

Кај 14 предвидени дентални импланти *вертикалната димензија од крестален дел на алвеоларен гребен до под на sinus maxillaris* (1) во постериорен лев регион (2.7) на максиларна вилица варира во интервалот 9,79±1,89 мм.; ±95,00% Конфиденс интервал: 8,70-10,88 мм.; минималната вредност изнесува 7,00 мм. а максималната вредност изнесува 12,00 мм..

Табела 3.1 Вертикална димензија од крестален дел на алвеоларен гребен до под на sinus maxillaris (1)

Варијабла	N	Просек	Конфиденс -95,00%	Кофиденс +95,00%	Минимум	Максимум	Стд. Дев.
1.1.4	20	16,50	14,56	18,44	8,00	24,00	4,15
1.1.5	19	12,16	10,37	13,95	7,00	19,00	3,72
1.1.6	17	10,00	8,47	11,53	7,00	18,00	2,98
1.1.7	13	10,33	8,96	11,71	7,00	13,00	2,27
1.2.4	24	13,89	12,47	15,03	8,00	20,00	3,35
1.2.5	13	12,69	10,41	14,97	8,00	20,00	3,77
1.2.6	9	11,44	10,16	12,73	10,00	14,00	1,67
1.2.7	14	9,79	8,70	10,88	7,00	12,00	1,89

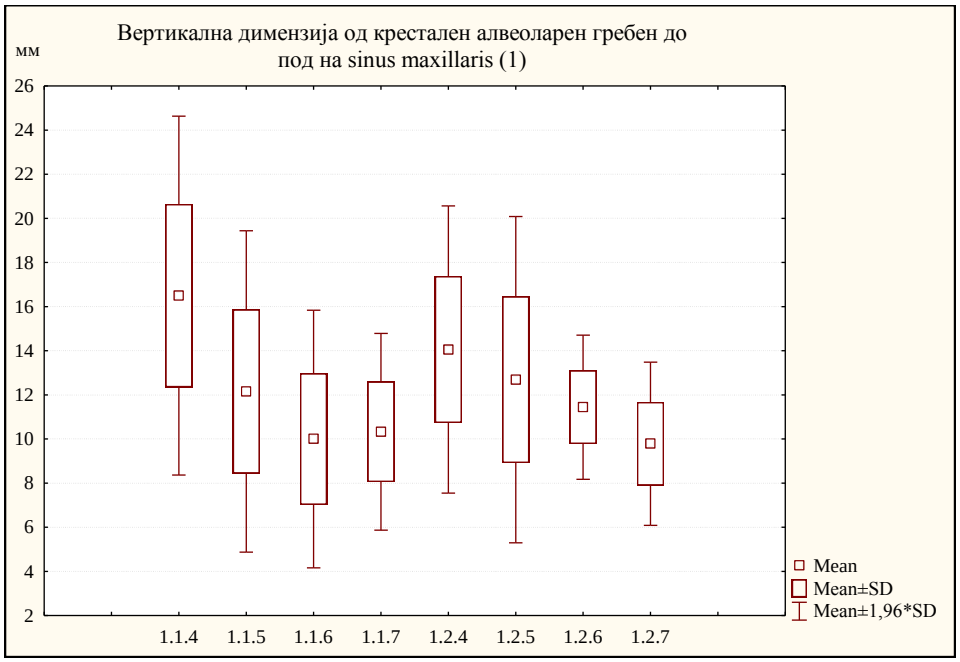

Графикон 3.1

1.3 Разлика / Конусно зрачна компјутеризирана томографија & Ортопантомограм

Разликите во наодите на конусно зрачна компјутеризирана томографија (КЗКТ) и ортопантомограм во *Вертикална димензија од крестален дел на алвеоларен гребен до под на sinus maxillaris* (1) / во постериорен десен и лев регион на максиларна вилица прикажани се на табела 3.2..

Вертикалната димензија од крестален дел на алвеоларен гребен до под на sinus maxillaris (1) во постериорен десен регион (1.4) на максиларна вилица одредена со ортопантомограм за Z=-0,81 и p>0,05 (p=0,42) незначајно е поголема од соодветната вредност одредена со КЗКТ.

Вертикалната димензија од крестален дел на алвеоларен гребен до под на sinus maxillaris (1) во постериорен десен регион (1.5) на максиларна вилица одредена со ортопантомограм за Z=-0,34 и p>0,05 (p=0,74) незначајно е поголема од соодветната вредност одредена со КЗКТ.

Вертикалната димензија од крестален дел на алвеоларен гребен до под на sinus maxillaris (1) во постериорен десен регион (1.6) на максиларна вилица одредена со ортопантомограм за Z=-0,36 и p>0,05 (p=0,72) незначајно е поголема од соодветната вредност одредена со КЗКТ.

Вертикалната димензија од крестален дел на алвеоларен гребен до под на sinus maxillaris (1) во постериорен десен регион (1.7) на максиларна вилица одредена со ортопантомограм за t =-0,06 и p>0,05 (p=0,95) незначајно е поголема од соодветната вредност одредена со КЗКТ.

Вертикалната димензија од крестален дел на алвеоларен гребен до под на sinus maxillaris (1) во постериорен лев регион (2.4) на максиларна вилица одредена со КЗКТ за Z=0,58 и

p>0,05 (p=0,56) незначајно е поголема од соодветната вредност одредена со ортопантомограм.
Вертикалната димензија од крестален дел на алвеоларен гребен до под на sinus maxillaris (1) во постериорен лев регион (2.5) на максиларна вилица одредена со ортопантомограм за Z=-0,33 и p>0,05(p=0,74) незначајно е поголема од соодветната вредност одредена со КЗКТ.
Вертикалната димензија од крестален дел на алвеоларен гребен до под на sinus maxillaris (1) во постериорен лев регион (2.6) на максиларна вилица одредена со ортопантомограм за Z=-0,65 и p>0,05 (p=0,51) незначајно е поголема од соодветната вредност одредена со КЗКТ.
Вертикалната димензија од крестален дел на алвеоларен гребен до под на sinus maxillaris (1) во постериорен лев регион (2.7) на максиларна вилица одредена со ортопантомограм за t =-0,07 и p>0,05 (p=0,94) незначајно е поголема од соодветната вредност одредена со КЗКТ.

Табела 3.2 Разлика на вертикалната димензија од крестален дел на алвеоларен гребен до под на sinus maxillaris (1) / КЗКТ & Ортопантомограм

Варијабла	Rank Sum КЗКТ	Rank Sum Орто.	U	Z / t	p-level	Valid N КЗКТ	Valid N Орто.
1.1.4	380,00	440,00	170,00	-0,81	0,42	20	20
1.1.5	359,00	382,00	169,00	-0,34	0,74	19	19
1.1.6	287,00	308,00	134,00	-0,36	0,72	17	17
1.1.7	*10,27**	*10,33**		*-0,06**	*0,95*	12	13
1.2.4	616,00	560,00	260,00	0,58	0,56	24	24
1.2.5	150,00	175,00	72,00	-0,33	0,74	12	13
1.2.6	92,00	98,00	37,00	-0,65	0,51	10	9
1.2.7	*9,74**	*9,79**		*-0,07**	*0,94*	16	14

* / t - test

2. Вертикална димензија од крестален дел на алвеоларен гребен до под на носот (2)

2.1 Конусно зрачна компјутеризирана томографија

На табела 4. и графикон 4. прикажана е дескриптивна статистика на *вертикалната димензија од крестален дел на алвеоларен гребен до под на носот* (2) во антериорен регион на максиларна вилица со примена на конусно зрачна компјутеризирана томографија.
Кај 24 предвидени дентални импланти *вертикалната димензија од крестален дел на алвеоларен гребен до под на носот* (2) во антериорен десен регион (1.1) на максиларна вилица варира во интервалот 17,27±3,80 мм.; ±95,00% Конфиденс интервал: 15,67-18,87

мм.; минималната вредност изнесува 11,60 мм. а максималната вредност изнесува 29,00 мм..

Кај 20 предвидени дентални импланти *вертикалната димензија од крестален дел на алвеоларен гребен до под на носот* (2) во антериорен десен регион (1.2) на максиларна вилица варира во интервалот 16,63±2,61 мм.; ±95,00% Конфиденс интервал: 15,41-17,85 мм.; минималната вредност изнесува 11,00 мм. а максималната вредност изнесува 21,00 мм..

Кај 19 предвидени дентални импланти *вертикалната димензија од крестален дел на алвеоларен гребен до под на носот* (2) во антериорен десен регион (1.3) на максиларна вилица варира во интервалот 15,82±3,21 мм.; ±95,00% Конфиденс интервал: 14,27-17,37 мм.; минималната вредност изнесува 10,50 мм. а максималната вредност изнесува 20,00 мм..

Кај 25 предвидени дентални импланти *вертикалната димензија од крестален дел на алвеоларен гребен до под на носот* (2) во антериорен лев регион (2.1) на максиларна вилица варира во интервалот 16,83±3,31 мм.; ±95,00% Конфиденс интервал: 15,46-18,19 мм.; минималната вредност изнесува 10,40 мм. а максималната вредност изнесува 21,80 мм..

Кај 20 предвидени дентални импланти *вертикалната димензија од крестален дел на алвеоларен гребен до под на носот* (2) во антериорен лев регион (2.2) на максиларна вилица варира во интервалот 17,02±4,16 мм.; ±95,00% Конфиденс интервал: 15,07-18,96 мм.; минималната вредност изнесува 7,60 мм. а максималната вредност изнесува 27,00 мм..

Кај 18 предвидени дентални импланти *вертикалната димензија од крестален дел на алвеоларен гребен до под на носот* (2) во антериорен лев регион (2.3) на максиларна вилица варира во интервалот 15,77±3,19 мм.; ±95,00% Конфиденс интервал: 14,18-17,35 мм.; минималната вредност изнесува 10,00 мм. а максималната вредност изнесува 20,00 мм..

Табела 4. Вертикална димензија од крестален дел на алвеоларен гребен до под на носот (2)

Варијабла	N	Просек	Конфиденс -95,00%	Кофиденс +95,00%	Минимум	Максимум	Стд. Дев.
2.1.1	24	17,27	15,67	18,87	11,60	29,00	3,80
2.1.2	20	16,63	15,41	17,85	11,00	21,00	2,61
2.1.3	19	15,82	14,27	17,37	10,50	20,00	3,21
2.2.1	25	16,83	15,46	18,19	10,40	21,80	3,31
2.2.2	20	17,02	15,07	18,96	7,60	27,00	4,16
2.2.3	18	15,77	14,18	17,35	10,00	20,00	3,19

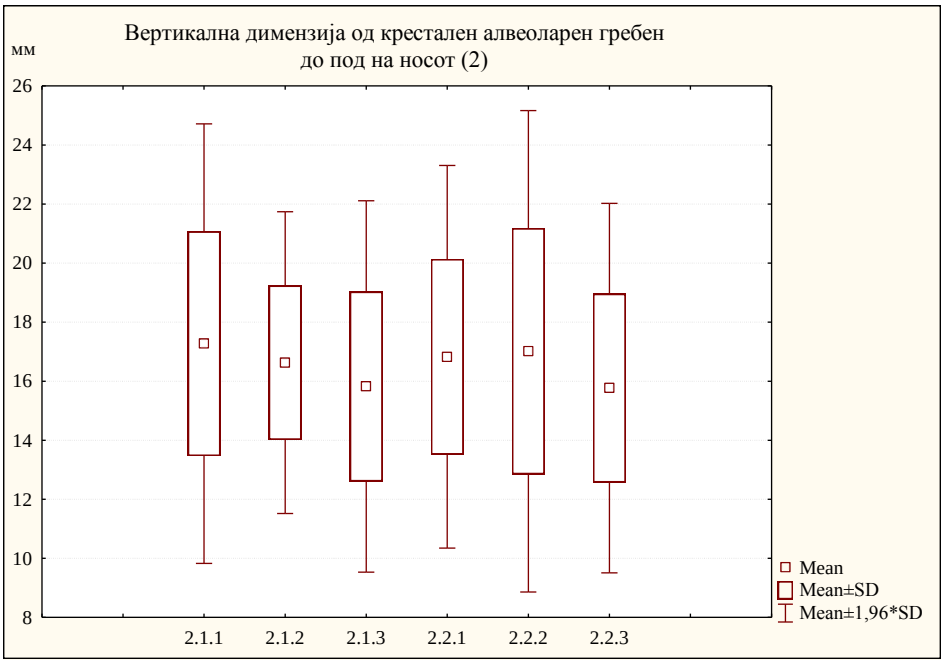

Графикон 4

2.2 Ортопантомограм

На табела 4.1 и графикон 4.1 прикажана е дескриптивна статистика на *вертикалната димензија од крестален дел на алвеоларен гребен до под на носот* (2) во антериорен регион на максиларна вилица со примена на ортопантомограм.

Кај 24 предвидени дентални импланти *вертикалната димензија од крестален дел на алвеоларен гребен до под на носот* (2) во антериорен десен регион (1.1) на максиларна вилица варира во интервалот 15,04±3,70 мм.; ±95,00% Конфиденс интервал: 13,48-16,60 мм.; минималната вредност изнесува 9,00 мм. а максималната вредност изнесува 23,00 мм..

Кај 20 предвидени дентални импланти *вертикалната димензија од крестален дел на алвеоларен гребен до под на носот* (2) во антериорен десен регион (1.2) на максиларна вилица варира во интервалот 14,20±3,52 мм.; ±95,00% Конфиденс интервал: 12,55-15,85 мм.; минималната вредност изнесува 9,00 мм. а максималната вредност изнесува 21,00 мм..

Кај 19 предвидени дентални импланти *вертикалната димензија од крестален дел на алвеоларен гребен до под на носот* (2) во антериорен десен регион (1.3) на максиларна вилица варира во интервалот 14,37±2,50 мм.; ±95,00% Конфиденс интервал: 13,16-15,57 мм.; минималната вредност изнесува 10,00 мм. а максималната вредност изнесува 19,00 мм..

Кај 25 предвидени дентални импланти *вертикалната димензија од крестален дел на алвеоларен гребен до под на носот* (2) во антериорен лев регион (2.1) на максиларна вилица варира во интервалот 15,44±3,80 мм.; ±95,00% Конфиденс интервал: 13,87-17,01 мм.; минималната вредност изнесува 9,00 мм. а максималната вредност изнесува 23,00 мм..

Кај 19 предвидени дентални импланти *вертикалната димензија од крестален дел на алвеоларен гребен до под на носот* (2) во антериорен лев регион (2.2) на максиларна

вилица варира во интервалот 14,74±3,30 мм.; ±95,00% Конфиденс интервал: 13,15-16,33 мм.; минималната вредност изнесува 10,00 мм. а максималната вредност изнесува 20,00 мм..

Кај 19 предвидени дентални импланти *вертикалната димензија од крестален дел на алвеоларен гребен до под на носот* (2) во антериорен лев регион (2.3) на максиларна вилица варира во интервалот 14,16±3,11 мм.; ±95,00% Конфиденс интервал: 12,66-15,66 мм.; минималната вредност изнесува 8,00 мм. а максималната вредност изнесува 19,00 мм..

Табела 4.1 Вертикална димензија од крестален дел на алвеоларен гребен до под на носот (2)

Варијабла	N	Просек	Конфиденс -95,00%	Кофиденс +95,00%	Минимум	Максимум	Стд. Дев.
2.1.1	24	15,04	13,48	16,60	9,00	23,00	3,70
2.1.2	20	14,20	12,55	15,85	9,00	21,00	3,52
2.1.3	19	14,37	13,16	15,57	10,00	19,00	2,50
2.2.1	25	15,44	13,87	17,01	9,00	23,00	3,80
2.2.2	19	14,74	13,15	16,33	10,00	20,00	3,30
2.2.3	19	14,16	12,66	15,66	8,00	19,00	3,11

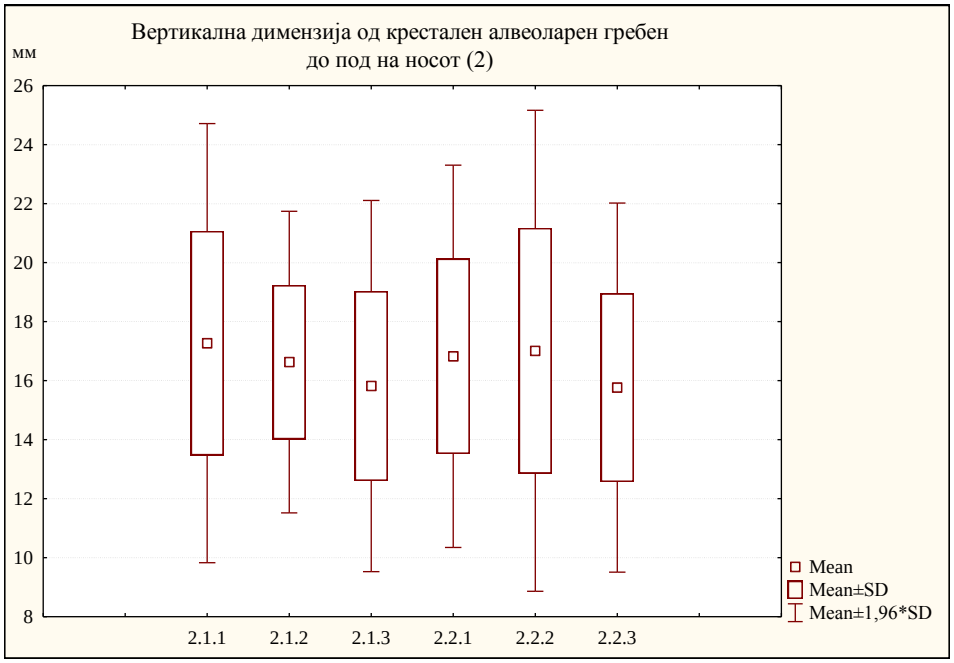

Графикон 4.1

2.3 Разлика / Конусно зрачна компјутеризирана томографија & Ортопантомограм

Разликите во наодите на конусно зрачна компјутеризирана томографија (КЗКТ) и ортопантомограм во *Вертикалната димензија од крестален дел на алвеоларен гребен до*

под на носот (2) / во антериорен регион на максиларна вилица прикажани се на табела 4.2..

Вертикалната димензија од крестален дел на алвеоларен гребен до под на носот (2) во антериорен десен регион (1.1) на максиларна вилица одредена со КЗКТ за t =2,06 и p<0,05 (p=0,04) значајно е поголема од соодветната вредност одредена со ортопантомограм.

Вертикалната димензија од крестален дел на алвеоларен гребен до под на носот (2) во антериорен десен регион (1.2) на максиларна вилица одредена со КЗКТ за t =2,48 и p<0,05 (p=0,02) значајно е поголема од соодветната вредност одредена со ортопантомограм.

Вертикална димензија од крестален дел на алвеоларен гребен до под на носот (2) во антериорен десен регион (1.3) на максиларна вилица одредена со КЗКТ за t =1,56 и p>0,05 (p=0,13) незначајно е поголема од соодветната вредност одредена со ортопантомограм.

Вертикална димензија од крестален дел на алвеоларен гребен до под на носот (2) во антериорен лев регион (2.1) на максиларна вилица одредена со КЗКТ за t =1,38 и p>0,05 (p=0,13) незначајно е поголема од соодветната вредност одредена со ортопантомограм.

Вертикална димензија од крестален дел на алвеоларен гребен до под на носот (2) во антериорен лев регион (2.2) на максиларна вилица одредена со КЗКТ за t =1,89 и p>0,05 (p=0,07) незначајно е поголема од соодветната вредност одредена со ортопантомограм.

Вертикална димензија од крестален дел на алвеоларен гребен до под на носот (2) во антериорен лев регион (2.3) на максиларна вилица одредена со КЗКТ за t =1,55 и p>0,05 (p=0,13) незначајно е поголема од соодветната вредност одредена со ортопантомограм.

Табела 4.2 Разлика на вертикалната димензија од крестален дел на алвеоларен гребен до под на носот (2) / КЗКТ & Ортопантомограм

Варијабла	Просек КЗКТ	Просек Орто.	t-value	df	p	Valid N КЗКТ	Valid N Орто.	Стд. Дев. КЗКТ	Стд. Дев. Орто.
2.1.1	17,27	15,04	2,06	46	**0,04**	24	24	3,80	3,70
2.1.2	16,63	14,20	2,48	38	**0,02**	20	20	2,61	3,52
2.1.3	15,82	14,37	1,56	36	0,13	19	19	3,21	2,50
2.2.1	16,83	15,44	1,38	48	0,17	25	25	3,31	3,80
2.2.2	17,02	14,74	1,89	37	0,07	20	19	4,16	3,30
2.2.3	15,77	14,16	1,55	35	0,13	18	19	3,19	3,11

3. Вертикална димензија од крестален дел на алвеоларен гребен до кров на canalis nervus alveolaris inferior (3)

3.1 Конусно зрачна компјутеризирана томографија

На табела 5. и графикон 5. прикажана е дескриптивна статистика на *вертикалната димензија од крестален дел на алвеоларен гребен до кров на canalis nervus alveolaris inferior* (3) во постериорен десен и лев регион на мандибуларна вилица со примена на конусно зрачна компјутеризирана томографија.

Кај 36 предвидени дентални импланти *вертикалната димензија од крестален дел на алвеоларен гребен до кров на canalis nervus alveolaris inferior* (3) во постериорен лев регион (3.6) на мандибуларна вилица варира во интервалот 14,29±2,56 мм.; ±95,00% Конфиденс интервал: 13,44-15,14 мм.; минималната вредност изнесува 9,20 мм. а максималната вредност изнесува 19,60 мм..
Кај 26 предвидени дентални импланти *вертикалната димензија од крестален дел на алвеоларен гребен до кров на canalis nervus alveolaris inferior* (3) во постериорен лев регион (3.7) на мандибуларна вилица варира во интервалот 13,78±2,30 мм.; ±95,00% Конфиденс интервал: 12,85-14,71 мм.; минималната вредност изнесува 8,20 мм. а максималната вредност изнесува 18,00 мм..
Кај 33 предвидени дентални импланти *вертикалната димензија од крестален дел на алвеоларен гребен до кров на canalis nervus alveolaris inferior* (3) во постериорен десен регион (4.6) на мандибуларна вилица варира во интервалот 13,19±2,23 мм.; ±95,00% Конфиденс интервал: 12,40-13,98 мм.; минималната вредност изнесува 9,00 мм. а максималната вредност изнесува 18,20 мм..
Кај 29 предвидени дентални импланти *вертикалната димензија од крестален дел на алвеоларен гребен до кров на canalis nervus alveolaris inferior* (3) во постериорен десен регион (4.7) на мандибуларна вилица варира во интервалот 13,24±2,59 мм.; ±95,00% Конфиденс интервал: 12,25-14,22 мм.; минималната вредност изнесува 8,80 мм. а максималната вредност изнесува 19,00 мм..

Табела 5. Вертикална димензија од крестален дел на алвеоларен гребен до кров на canalis nervus alveolaris inferior (3)

Варијабла	N	Просек	Конфиденс -95,00%	Кофиденс +95,00%	Минимум	Максимум	Стд. Дев.
3.3.6	37	14,29	13,44	15,14	9,20	19,60	2,56
3.3.7	26	13,78	12,85	14,71	8,20	18,00	2,30
3.4.6	33	13,19	12,40	13,98	9,00	18,20	2,23
3.4.7	29	13,24	12,25	14,22	8,80	19,00	2,59

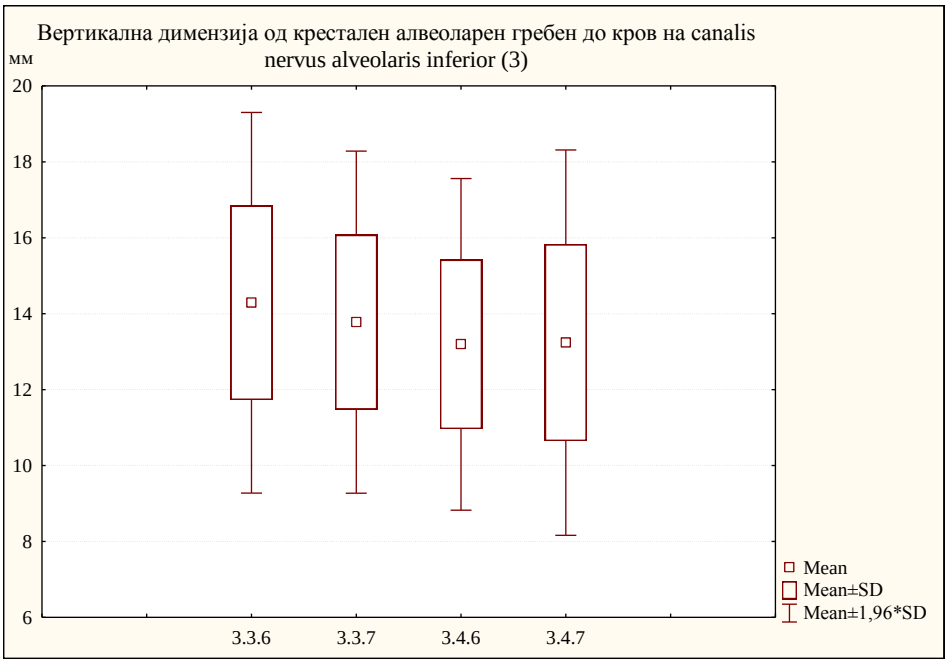

Графикон 5

3.2 Ортопантомограм

На табела 5.1 и графикон 5.1 прикажана е дескриптивна статистика на *вертикалната димензија од крестален дел на алвеоларен гребен до кров на canalis nervus alveolaris inferior* (3) во постериорен десен и лев регион на мандибуларна вилица со примена на ортопантомограм.

Кај 36 предвидени дентални импланти *вертикалната димензија од крестален дел на алвеоларен гребен до кров на canalis nervus alveolaris inferior* (3) во постериорен лев регион (3.6) на мандибуларна вилица варира во интервалот 14,06±2,87 мм.; ±95,00% Конфиденс интервал: 13,09-15,03 мм.; минималната вредност изнесува 7,00 мм. а максималната вредност изнесува 18,00 мм..

Кај 26 предвидени дентални импланти *вертикалната димензија од крестален дел на алвеоларен гребен до кров на canalis nervus alveolaris inferior* (3) во постериорен лев регион (3.7) на мандибуларна вилица варира во интервалот 12,73±2,66 мм.; ±95,00% Конфиденс интервал: 11,66-13,81 мм.; минималната вредност изнесува 7,00 мм. а максималната вредност изнесува 18,00 мм..

Кај 30 предвидени дентални импланти *вертикалната димензија од крестален дел на алвеоларен гребен до кров на canalis nervus alveolaris inferior* (3) во постериорен десен регион (4.6) на мандибуларна вилица варира во интервалот 13,40±2,59 мм.; ±95,00% Конфиденс интервал: 12,43-14,37 мм.; минималната вредност изнесува 9,00 мм. а максималната вредност изнесува 19,00 мм..

Кај 30 предвидени дентални импланти *вертикалната димензија од крестален дел на алвеоларен гребен до кров на canalis nervus alveolaris inferior* (3) во постериорен десен регион (4.7) на мандибуларна вилица варира во интервалот 12,70±2,65 мм.; ±95,00% Конфиденс интервал: 11,71-13,69 мм.; минималната вредност изнесува 8,00 мм. а максималната вредност изнесува 19,00 мм..

Табела 5.1 Вертикална димензија од крестален дел на алвеоларен гребен до кров на canalis nervus alveolaris inferior (3)

Варијабла	N	Просек	Конфиденс -95,00%	Кофиденс +95,00%	Минимум	Максимум	Стд. Дев.
3.3.6	36	14,06	13,09	15,03	7,00	18,00	2,87
3.3.7	26	12,73	11,66	13,81	7,00	18,00	2,66
3.4.6	30	13,40	12,43	14,37	9,00	19,00	2,59
3.4.7	30	12,70	11,71	13,69	8,00	19,00	2,65

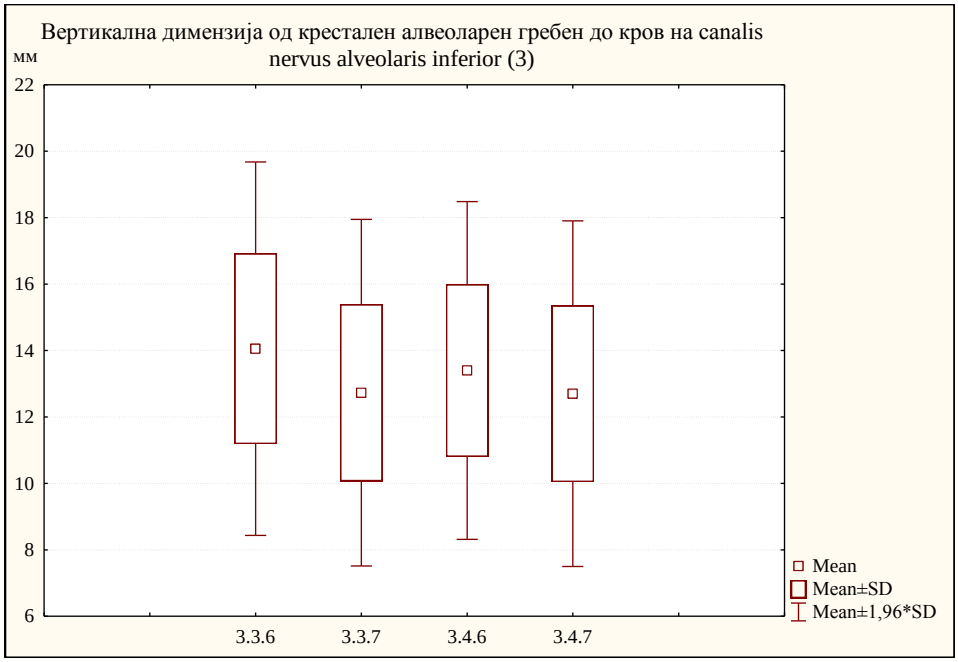

Графикон 5.1

3.3 Разлика / Конусно зрачна компјутеризирана томографија & Ортопантомограм

Разликите во наодите на конусно зрачна компјутеризирана томографија (КЗКТ) и ортопантомограм во *Вертикална димензија од крестален дел на алвеоларен гребен до кров на canalis nervus alveolaris inferior* (3) / во постериорен десен и лев регион на мандибуларна вилица прикажани се на табела 5.2..

Вертикалната димензија од крестален дел на алвеоларен гребен до кров на canalis nervus alveolaris inferior (3) во постериорен лев регион (3.6) на мандибуларна вилица одредена со КЗКТ за Z=0,08 и p>0,05 (p=0,94) незначајно е поголема од соодветната вредност одредена со ортопантомограм.

Вертикалната димензија од крестален дел на алвеоларен гребен до кров на canalis nervus alveolaris inferior (3) во постериорен лев регион (3.7) на мандибуларна вилица одредена со КЗКТ за t =1,52 и p>0,05 (p=0,14) незначајно е поголема од соодветната вредност одредена со ортопантомограм.

Вертикалната димензија од крестален дел на алвеоларен гребен до кров на canalis nervus alveolaris inferior (3) во постериорен десен регион (4.6) на мандибуларна вилица одредена со ортопантомограм за Z=-0,12 и p>0,05 (p=0,90) незначајно е поголема од соодветната вредност одредена со КЗКТ.
Вертикалната димензија од крестален дел на алвеоларен гребен до кров на canalis nervus alveolaris inferior (3) во постериорен десен регион (4.7) на мандибуларна вилица одредена со КЗКТ за t =0,79 и p>0,05 (p=0,43) незначајно е поголема од соодветната вредност одредена со ортопантомограм.

Табела 5.2 Разлика на вертикалната димензија од крестален дел на алвеоларен гребен до кров на canalis nervus alveolaris inferior (3) / КЗКТ & Ортопантомограм

Варијабла	Rank Sum КЗКТ	Rank Sum Орто.	U	Z / t	p-level	Valid N КЗКТ	Valid N Орто.
3.3.6	1376,00	1325,00	659,00	0,08	0,94	37	36
3.3.7	*13,78**	*12,73**		*1,52**	*0,14*	26	26
3.4.6	1047,00	969,00	486,00	-0,12	0,90	33	30
3.4.7	*13,24**	*12,70**		*0,79**	*0,43*	29	30

* / t - test

Разлика на вертикалната димензија од крестален дел на алвеоларен гребен до под на носот (2) / КЗКТ&Ортопантомограм**)**

4. Вертикална димензија од крестален дел на алвеоларен гребен до кров на foramen mentalis (4)

4.1 Конусно зрачна компјутеризирана томографија

На табела 6. и графикон 6. прикажана е дескриптивна статистика на *вертикална димензија од крестален дел на алвеоларен гребен до кров на foramen mentalis* (4)
во постериорен десен и лев регион на мандибуларна вилица со примена на конусно зрачна компјутеризирана томографија.
Кај 23 предвидени дентални импланти *вертикалната димензија од крестален дел на алвеоларен гребен до кров на foramen mentalis* (4) во постериорен лев регион (3.5) на мандибуларна вилица варира во интервалот 13,30±2,03 мм.; ±95,00% Конфиденс интервал: 12,26-14,01 мм.; минималната вредност изнесува 9,50 мм. а максималата вредност изнесува 16,40 мм..
Кај 18 предвидени дентални импланти *вертикалната димензија од крестален дел на алвеоларен гребен до кров на foramen mentalis* (4) во постериорен десен регион (4.5) на мандибуларна вилица варира во интервалот 12,67±1,88 мм.; ±95,00% Конфиденс интервал: 11,73-13,60 мм.; минималната вредност изнесува 9,00 мм. а максималната вредност изнесува 15,60 мм..

Табела 6. Вертикална димензија од крестален дел
на алвеоларен гребен до кров на foramen mentalis (4)

Варијабла	N	Просек	Конфиденс -95,00%	Кофиденс +95,00%	Минимум	Максимум	Стд. Дев.
4.3.5	23	13,13	12,26	14,01	9,50	16,40	2,03
4.4.5	18	12,67	11,73	13,60	9,00	15,60	1,88

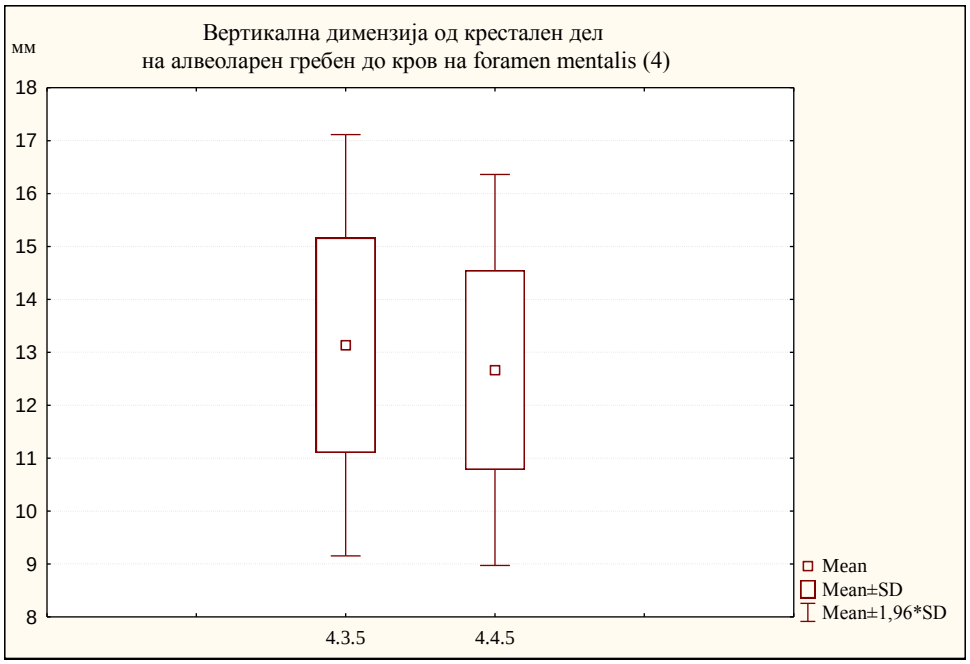

Графикон 6

4.2 Ортопантомограм

На табела 6.1 и графикон 6.1 прикажана е дескриптивна статистика на *вертикална димензија од крестален дел на алвеоларен гребен до кров на foramen mentalis* (4) во постериорен десен и лев регион на мандибуларна вилица со примена на ортопантомограм.
Кај 25 предвидени дентални импланти *вертикалната димензија од крестален дел на алвеоларен гребен до кров на foramen mentalis* (4) во постериорен лев регион (3.5) на мандибуларна вилица варира во интервалот 13,36±2,84 мм.; ±95,00% Конфиденс интервал: 12,19-14,53 мм.; минималната вредност изнесува 7,00 мм. а максималната вредност изнесува 20,00 мм..
Кај 18 предвидени дентални импланти *вертикалната димензија од крестален дел на алвеоларен гребен до кров на foramen mentalis* (4) во постериорен десен регион (4.5) на мандибуларна вилица варира во интервалот 13,11±2,49 мм.; ±95,00% Конфиденс интервал:

11,87-14,35 мм.; минималната вредност изнесува 8,00 мм. а максималната вредност изнесува 17,00 мм..

Табела 6.1 Вертикална димензија од крестален дел
на алвеоларен гребен до кров на foramen mentalis (4)

Варијабла	N	Просек	Конфиденс -95,00%	Кофиденс +95,00%	Минимум	Максимум	Стд. Дев.
4.3.5	25	13,36	12,19	14,53	7,00	20,00	2,84
4.4.5	18	13,11	11,87	14,35	8,00	17,00	2,49

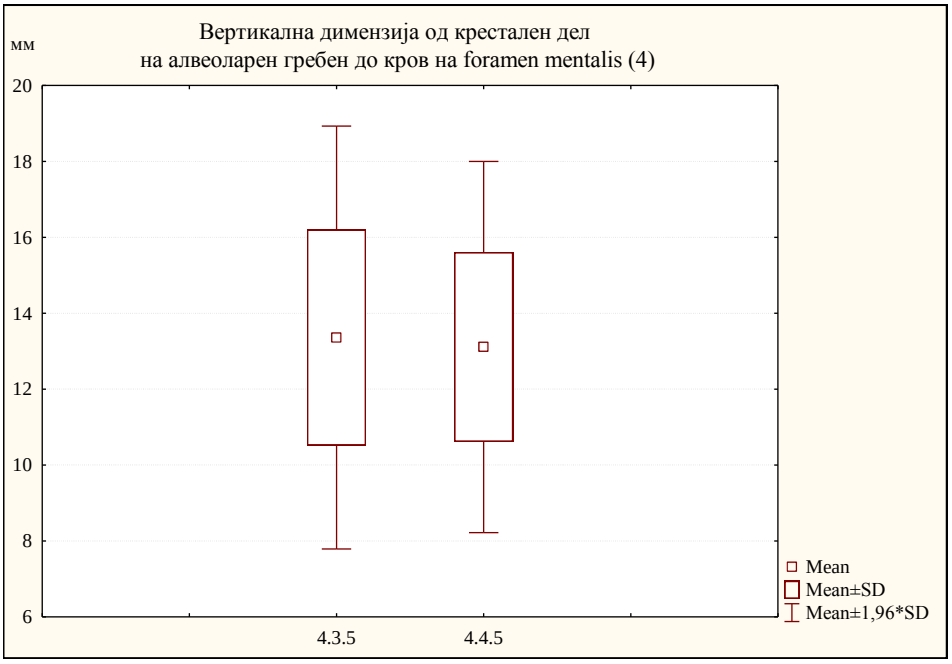

Графикон 6.1

4.3 Разлика / Конусно зрачна компјутеризирана томографија & Ортопантомограм

Разликите во наодите на конусно зрачна компјутеризирана томографија (КЗКТ) и ортопантомограм во *Вертикална димензија од крестален дел на алвеоларен гребен до кров на foramen mentalis* (4) / во постериорен десен и лев регион на мандибуларна вилица прикажани се на табела 6.2..

Вертикалната димензија од крестален дел на алвеоларен гребен до кров на foramen mentalis (4) во постериорен лев регион на мандибуларна вилица (3.5) одредена со ортопантомограм за t =-0,31 и p>0,05 (p=0,76) незначајно е поголема од соодветната вредност одредена со КЗКТ.

Вертикалната димензија од крестален дел на алвеоларен гребен до кров на foramen mentalis (4) во постериорен десен регион на мандибуларна вилица (4.5) одредена со ортопантомограм за t =-0,60 и p>0,05 (p=0,55) незначајно е поголема од соодветната вредност одредена со КЗКТ.

Табела 6.2 Разлика на вертикалната димензија од крестален дел на алвеоларен гребен до кров на foramen mentalis (4) / КЗКТ & Ортопантомограм

Варијабла	Просек КЗКТ	Просек Орто.	t-value	df	p	Valid N КЗКТ	Valid N Орто.	Стд. Дев. КЗКТ	Стд. Дев. Орто.
4.3.5	13,13	13,36	-0,31	46	0,76	23	25	2,03	2,84
4.4.5	12,67	13,11	-0,60	34	0,55	18	18	1,88	2,49

5. Вертикална димензија од крестален дел на алвеоларен гребен до антериорниот јазол на canalis nervus alveolaris inferior (5)

5.1 Конусно зрачна компјутеризирана томографија

На табела 7. и графикон 7. прикажана е дескриптивна статистика на *вертикална димензија од крестален дел на алвеоларен гребен до антериорниот јазол на canalis nervus alveolaris inferior* (5) во постериорен десен и лев регион на мандибуларна вилица со примена на конусно зрачна компјутеризирана томографија.
Кај 15 предвидени дентални импланти *вертикалната димензија од крестален дел на алвеоларен гребен до антериорниот јазол на canalis nervus alveolaris inferior* (5) во постериорен лев регион (3.4) на мандибуларна вилица варира во интервалот 14,26±3,28 мм.; ±95,00% Конфиденс интервал: 12,45-16,07 мм.; минималната вредност изнесува 7,30 мм. а максималната вредност изнесува 18,80 мм..
Кај 20 предвидени дентални импланти *вертикалната димензија од крестален дел на алвеоларен гребен до антериорниот јазол на canalis nervus alveolaris inferior* (5) во постериорен десен регион (4.4) на мандибуларна вилица варира во интервалот 13,80±2,70 мм.; ±95,00% Конфиденс интервал: 12,53-15,06 мм.; минималната вредност изнесува 8,00 мм. а максималната вредност изнесува 18,00 мм..

Табела 7. Вертикална димензија од крестален дел на алвеоларен гребен до антериорниот јазол на canalis nervus alveolaris inferior (5)

Варијабла	N	Просек	Конфиденс -95,00%	Кофиденс +95,00%	Минимум	Максимум	Стд. Дев.
5.3.4	15	14,26	12,45	16,07	7,30	18,80	3,28
5.4.4	20	13,80	12,53	15,06	8,00	18,00	2,70

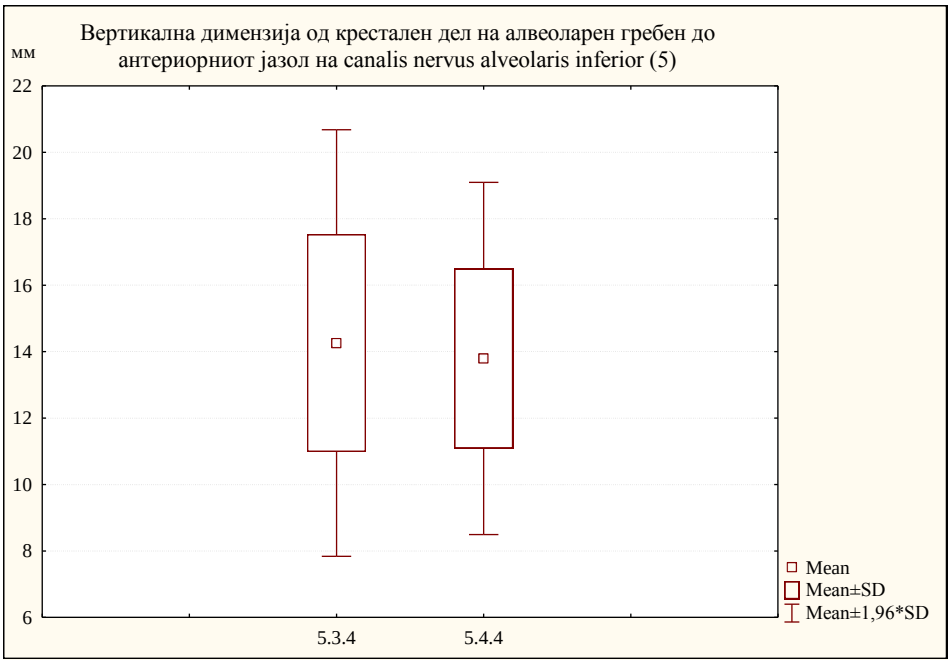

Графикон 7

5.2 Ортопантомограм

На табела 7.1 и графикон 7.1 прикажана е дескриптивна статистика на *вертикална димензија од крестален дел на алвеоларен гребен до антериорниот јазол на canalis nervus alveolaris inferior* (5) во постериорен десен и лев регион на мандибуларна вилица со примена на ортопантомограм.

Кај 16 предвидени дентални импланти *вертикалната димензија од крестален дел на алвеоларен гребен до антериорниот јазол на canalis nervus alveolaris inferior* (5) во постериорен лев регион (3.4) на мандибуларна вилица варира во интервалот 14,44±2,85 мм.; ±95,00% Конфиденс интервал: 12,92-15,96 мм.; минималната вредност изнесува 7,00 мм. а максималната вредност изнесува 18,00 мм..

Кај 20 предвидени дентални импланти *вертикалната димензија од крестален дел на алвеоларен гребен до антериорниот јазол на canalis nervus alveolaris inferior* (5) во постериорен десен регион (4.4) на мандибуларна вилица варира во интервалот 14,35±3,07 мм.; ±95,00% Конфиденс интервал: 12,92-15,78 мм.; минималната вредност изнесува 9,00 мм. а максималната вредност изнесува 22,00 мм..

Табела 7.1 Вертикална димензија од крестален дел на алвеоларен гребен до антериорниот јазол на canalis nervus alveolaris inferior (5)

Варијабла	N	Просек	Конфиденс -95,00%	Кофиденс +95,00%	Минимум	Максимум	Стд. Дев.
5.3.4	16	14,44	12,92	15,96	7,00	18,00	2,85
5.4.4	20	14,35	12,92	15,78	9,00	22,00	3,07

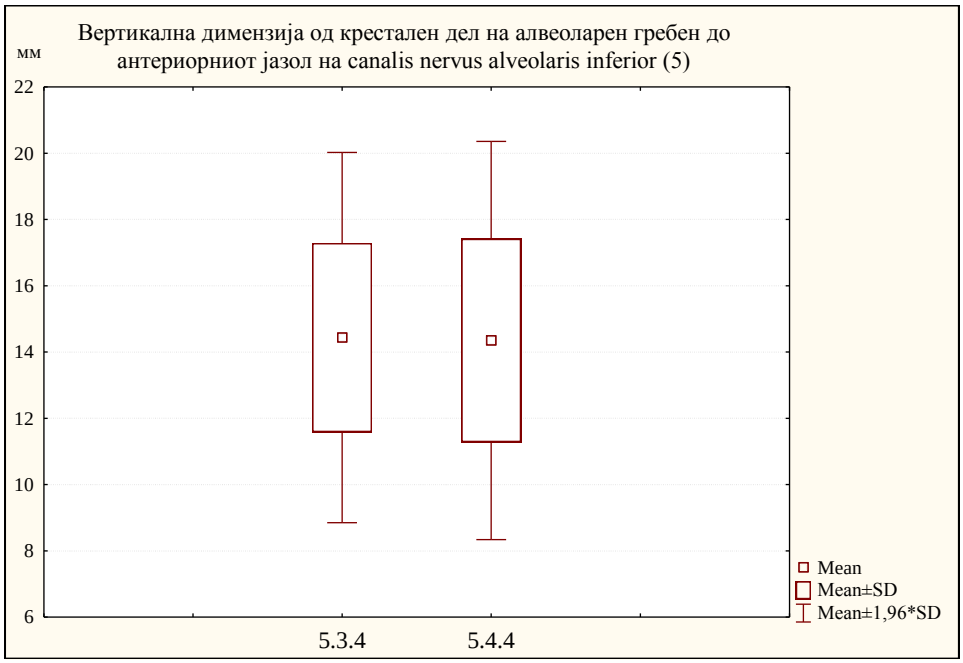

Графикон 7.1

5.3 Разлика / Конусно зрачна компјутеризирана томографија & Ортопантомограм

Разликите во наодите на конусно зрачна компјутеризирана томографија (КЗКТ) и ортопантомограм во *Вертикална димензија од крестален дел на алвеоларен гребен до антериорниот јазол на canalis nervus alveolaris inferior (5)* / во постериорен десен и лев регион на мандибуларна вилица прикажани се на табела 7.2..

Вертикална димензија од крестален дел на алвеоларен гребен до антериорниот јазол на canalis nervus alveolaris inferior (5) во постериорен лев регион на мандибуларна вилица (3.4) одредена со ортопантомограм за t =-0,16 и p>0,05 (p=0,87) незначајно е поголема од соодветната вредност одредена со КЗКТ.

Вертикална димензија од крестален дел на алвеоларен гребен до антериорниот јазол на canalis nervus alveolaris inferior (5) во постериорен десен регион на мандибуларна вилица (4.5) одредена со ортопантомограм за t =-0,61 и p>0,05 (p=0,55) незначајно е поголема од соодветната вредност одредена со КЗКТ.

Табела 7.2 Разлика на вертикалната димензија од крестален дел на алвеоларен гребен до антериорниот јазол на canalis nervus alveolaris inferior (5) / КЗКТ & Ортопантомограм

Варијабла	Просек КЗКТ	Просек Орто.	t-value	df	p	Valid N КЗКТ	Valid N Орто.	Стд. Дев. КЗКТ	Стд. Дев. Орто.
5.3.4	14,26	14,44	-0,16	29	0,87	15	16	3,28	2,85
5.4.4	13,80	14,35	-0,61	38	0,55	20	20	2,70	3,07

6. Вертикална димензија од крестален дел на алвеоларен гребен до мандибуларниот canalis incisivus (6)

6.1 Конусно зрачна компјутеризирана томографија

На табела 8. и графикон 8. прикажана е дескриптивна статистика на *вертикална димензија од крестален дел на алвеоларен гребен до мандибуларниот canalis incisivus* (6) во антериорен регион на мандибуларна вилица со примена на конусно зрачна компјутеризирана томографија.

Кај 17 предвидени дентални импланти *вертикалната димензија од крестален дел на алвеоларен гребен до мандибуларниот canalis incisivus* (6) во антериорен лев регион (3.1) на мандибуларна вилица варира во интервалот 14,25±3,39 мм.; ±95,00% Конфиденс интервал: 12,51-15,99 мм.; минималната вредност изнесува 9,00 мм. а максималната вредност изнесува 20,00 мм..

Кај 16 предвидени дентални импланти *вертикалната димензија од крестален дел на алвеоларен гребен до мандибуларниот canalis incisivus* (6) во антериорен лев регион (3.2) на мандибуларна вилица варира во интервалот 14,11±4,04 мм.; ±95,00% Конфиденс интервал: 11,96-16,27 мм.; минималната вредност изнесува 8,00 мм. а максималната вредност изнесува 20,60 мм..

Кај 12 предвидени дентални импланти *вертикалната димензија од крестален дел на алвеоларен гребен до мандибуларниот canalis incisivus* (6) во антериорен лев регион (3.3) на мандибуларна вилица варира во интервалот 15,33±3,32 мм.; ±95,00% Конфиденс интервал: 13,21-17,44 мм.; минималната вредност изнесува 9,00 мм. а максималната вредност изнесува 19,50 мм..

Кај 16 предвидени дентални импланти *вертикалната димензија од крестален дел на алвеоларен гребен до мандибуларниот canalis incisivus* (6) во антериорен десен регион (4.1) на мандибуларна вилица варира во интервалот 15,04±3,75 мм.; ±95,00% Конфиденс интервал: 13,05-17,04 мм.; минималната вредност изнесува 9,00 мм. а максималната вредност изнесува 20,00 мм..

Кај 15 предвидени дентални импланти *вертикалната димензија од крестален дел на алвеоларен гребен до мандибуларниот canalis incisivus* (6) во антериорен десен регион (4.2) на мандибуларна вилица варира во интервалот 14,20±3,46 мм.; ±95,00% Конфиденс интервал: 12,28-16,12 мм.; минималната вредност изнесува 9,00 мм. а максималната вредност изнесува 21,00 мм..

Кај 13 предвидени дентални импланти *вертикалната димензија од крестален дел на алвеоларен гребен до мандибуларниот canalis incisivus* (6) во антериорен десен регион (4.3) на мандибуларна вилица варира во интервалот 14,38±4,03 мм.; ±95,00% Конфиденс интервал: 11,95-16,82 мм.; минималната вредност изнесува 8,00 мм. а максималната вредност изнесува 20,50 мм..

Табела 8. Вертикална димензија од крестален дел на алвеоларен гребен до мандибуларниот canalis incisivus (6)

Варијабла	N	Просек	Конфиденс -95,00%	Кофиденс +95,00%	Минимум	Максимум	Стд. Дев.
6.3.1	17	14,25	12,51	15,99	9,00	20,00	3,39
6.3.2	16	14,11	11,96	16,27	8,00	20,60	4,04
6.3.3	12	15,33	13,21	17,44	9,00	19,50	3,32
6.4.1	16	15,04	13,05	17,04	9,00	20,00	3,75
6.4.2	15	14,20	12,28	16,12	9,00	21,00	3,46
6.4.3	13	14,38	11,95	16,82	8,00	20,50	4,03

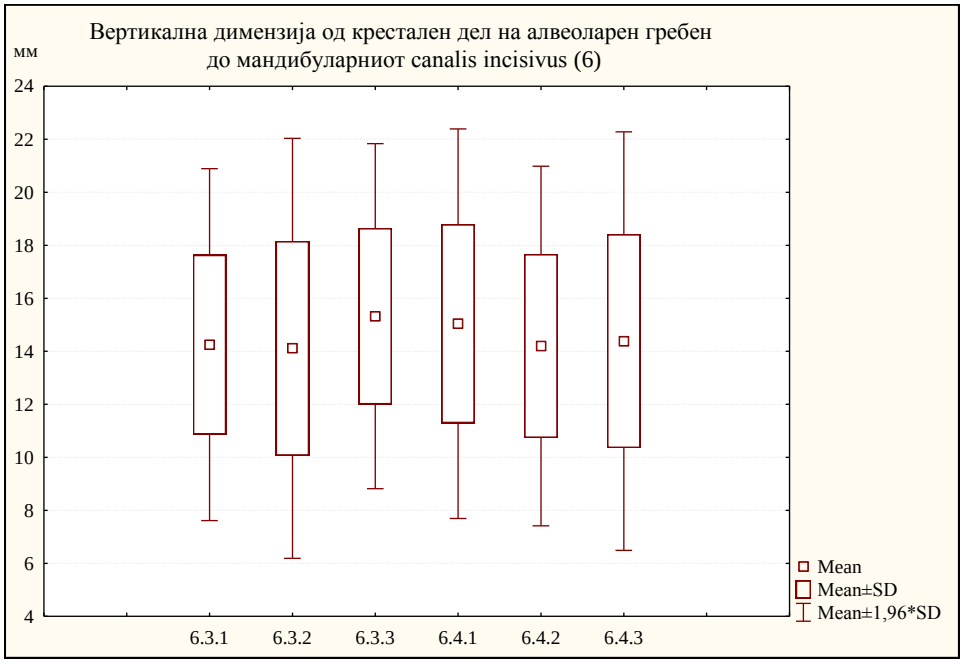

Графикон 8

6.2 Ортопантомограм

На табела 8.1 и графикон 8.1 прикажана е дескриптивна статистика на *вертикална димензија од крестален дел на алвеоларен гребен до мандибуларниот canalis incisivus* (6) во антериорен регион на мандибуларна вилица со примена на ортопантомограм.

Кај 18 предвидени дентални импланти *вертикалната димензија од крестален дел на алвеоларен гребен до мандибуларниот canalis incisivus* (6) во антериорен лев регион (3.1)

на мандибуларна вилица варира во интервалот 15,06±3,21 мм.; ±95,00% Конфиденс интервал: 13,46-16,65 мм.; минималната вредност изнесува 9,00 мм. а максималната вредност изнесува 20,00 мм..

Кај 17 предвидени дентални импланти *вертикалната димензија од крестален дел на алвеоларен гребен до мандибуларниот canalis incisivus* (6) во антериорен лев регион (3.2) на мандибуларна вилица варира во интервалот 14,29±3,69 мм.; ±95,00% Конфиденс интервал: 12,40-16,19 мм.; минималната вредност изнесува 7,00 мм. а максималната вредност изнесува 21,00 мм..

Кај 13 предвидени дентални импланти *вертикалната димензија од крестален дел на алвеоларен гребен до мандибуларниот canalis incisivus* (6) во антериорен лев регион (3.3) на мандибуларна вилица варира во интервалот 15,69±3,68 мм.; ±95,00% Конфиденс интервал: 13,47-17,92 мм.; минималната вредност изнесува 7,00 мм. а максималната вредност изнесува 20,00 мм..

Кај 18 предвидени дентални импланти *вертикалната димензија од крестален дел на алвеоларен гребен до мандибуларниот canalis incisivus* (6) во антериорен десен регион (4.1) на мандибуларна вилица варира во интервалот 14,72±3,53 мм.; ±95,00% Конфиденс интервал: 12,97-16,48 мм.; минималната вредност изнесува 9,00 мм. а максималната вредност изнесува 20,00 мм..

Кај 17 предвидени дентални импланти *вертикалната димензија од крестален дел на алвеоларен гребен до мандибуларниот canalis incisivus* (6) во антериорен десен регион (4.2) на мандибуларна вилица варира во интервалот 14,65±3,37 мм.; ±95,00% Конфиденс интервал: 12,91-16,38 мм.; минималната вредност изнесува 9,00 мм. а максималната вредност изнесува 22,00 мм..

Кај 14 предвидени дентални импланти *вертикалната димензија од крестален дел на алвеоларен гребен до мандибуларниот canalis incisivus* (6) во антериорен десен регион (4.3) на мандибуларна вилица варира во интервалот 14,71±4,08 мм.; ±95,00% Конфиденс интервал: 12,36-17,07 мм.; минималната вредност изнесува 8,00 мм. а максималната вредност изнесува 23,00 мм..

Табела 8.1 Вертикална димензија од крестален дел на алвеоларен гребен до мандибуларниот canalis incisivus (6)

Варијабла	N	Просек	Конфиденс -95,00%	Кофиденс +95,00%	Минимум	Максимум	Стд. Дев.
6.3.1	18	15,06	13,46	16,65	9,00	20,00	3,21
6.3.2	17	14,29	12,40	16,19	7,00	21,00	3,69
6.3.3	13	15,69	13,47	17,92	7,00	20,00	3,68
6.4.1	18	14,72	12,97	16,48	9,00	20,00	3,53
6.4.2	17	14,65	12,91	16,38	9,00	22,00	3,37
6.4.3	14	14,71	12,36	17,07	8,00	23,00	4,08

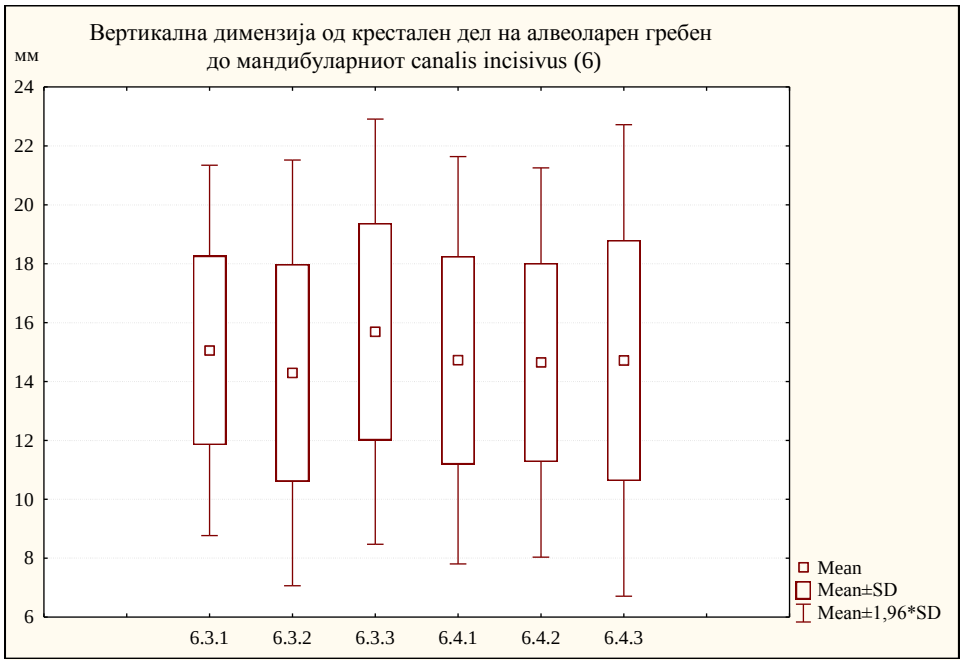

Графикон 8.1

6.3 Разлика / Конусно зрачна компјутеризирана томографија & Ортопантомограм

Разликите во наодите на конусно зрачна компјутеризирана томографија (КЗКТ) и ортопантомограм во *Вертикална димензија од крестален дел на алвеоларен гребен до мандибуларниот canalis incisivus* (6) / во антериорен регион на мандибуларна вилица прикажани се на табела 8.2..

Вертикална димензија од крестален дел на алвеоларен гребен до мандибуларниот canalis incisivus (6) во антериорен лев регион (3.1) на мандибуларна вилица одредена со ортопантомограм за t =-0,72 и p>0,05 (p=0,48) незначајно е поголема од соодветната вредност одредена со КЗКТ.

Вертикална димензија од крестален дел на алвеоларен гребен до мандибуларниот canalis incisivus (6) во антериорен лев регион (3.2) на мандибуларна вилица одредена со ортопантомограм за t =-0,13 и p>0,05 (p=0,89) незначајно е поголема од соодветната вредност одредена со КЗКТ.

Вертикална димензија од крестален дел на алвеоларен гребен до мандибуларниот canalis incisivus (6) во антериорен лев регион (3.3) на мандибуларна вилица одредена со ортопантомограм за t =-0,26 и p>0,05 (p=0,80) незначајно е поголема од соодветната вредност одредена со КЗКТ.

Вертикална димензија од крестален дел на алвеоларен гребен до мандибуларниот canalis incisivus (6) во антериорен десен регион (4.1) на мандибуларна вилица одредена со КЗКТ за t =0,26 и p>0,05 (p=0,80) незначајно е поголема од соодветната вредност одредена со ортопантомограм.

Вертикална димензија од крестален дел на алвеоларен гребен до мандибуларниот canalis incisivus (6) во антериорен десен регион (4.2) на мандибуларна вилица одредена со ортопантомограм за t =-0,37 и p>0,05 (p=0,71) незначајно е поголема од соодветната вредност одредена со КЗКТ.

Вертикална димензија од крестален дел на алвеоларен гребен до мандибуларниот canalis incisivus (6) во антериорен десен регион (4.3) на мандибуларна вилица одредена со ортопантомограм за t =-0,21 и p>0,05 (p=0,83) незначајно е поголема од соодветната вредност одредена со КЗКТ.

Табела 8.2 Разлика на вертикалната димензија од крестален дел на алвеоларен гребен до мандибуларниот canalis incisivus (6) / КЗКТ & Ортопантомограм

Варијабла	Просек КЗКТ	Просек Орто.	t-value	df	p	Valid N КЗКТ	Valid N Орто.	Стд. Дев. КЗКТ	Стд. Дев. Орто.
6.3.1	14,25	15,06	-0,72	33	0,48	17	18	3,39	3,21
6.3.2	14,11	14,29	-0,13	31	0,89	16	17	4,04	3,69
6.3.3	15,33	15,69	-0,26	23	0,80	12	13	3,32	3,68
6.4.1	15,04	14,72	0,26	32	0,80	16	18	3,75	3,53
6.4.2	14,20	14,65	-0,37	30	0,71	15	17	3,46	3,37
6.4.3	14,38	14,71	-0,21	25	0,83	13	14	4,03	4,08

7. Хоризонтална димензија на виличниот гребен (7)

7.1 Конусно зрачна компјутеризирана томографија

На табела 9. и графикон 9. прикажана е дескриптивна статистика на *хоризонталната димензија на виличниот гребен* (7) во антериорниот и постериорниот регион на максиларна и мандибуларна вилица со примена на конусно зрачна компјутеризирана томографија.

Кај 24 предвидени дентални импланти *хоризонтална димензија на виличниот гребен* (7) во антериорен десен регион (1.1) на максиларната вилица варира во интервалот 8,02±1,92 мм.; ±95,00% Конфиденс интервал: 7,23-8,81 мм.; минималната вредност изнесува 5,40 мм. а максималната вредност изнесува 12,30 мм..

Кај 20 предвидени дентални импланти *хоризонтална димензија на виличниот гребен* (7) во антериорен десен регион (1.2) на максиларната вилица варира во интервалот 8,26±1,62 мм.; ±95,00% Конфиденс интервал: 7,50-9,01 мм.; минималната вредност изнесува 5,80 мм. а максималната вредност изнесува 11,00 мм..

Кај 19 предвидени дентални импланти *хоризонтална димензија на виличниот гребен* (7) во антериорен десен регион (1.3) на максиларната вилица варира во интервалот 7,77±1,01 мм.; ±95,00% Конфиденс интервал: 7,29-8,26 мм.; минималната вредност изнесува 6,00 мм. а максималната вредност изнесува 9,50 мм..

Кај 20 предвидени дентални импланти *хоризонтална димензија на виличниот гребен* (7) во постериорен десен регион (1.4) на максиларната вилица варира во интервалот 8,00±1,18 мм.; ±95,00% Конфиденс интервал: 7,45-8,55 мм.; минималната вредност изнесува 5,00 мм. а максималната вредност изнесува 9,90 мм..

Кај 19 предвидени дентални импланти *хоризонтална димензија на виличниот гребен* (7) во постериорен десен регион (1.5) на максиларната вилица варира во интервалот 7,89±1,37

мм.; ±95,00% Конфиденс интервал: 7,21-8,58 мм.; минималната вредност изнесува 5,00 мм. а максималната вредност изнесува 10,30 мм..
Кај 17 предвидени дентални импланти *хоризонтална димензија на виличниот гребен* (7) во постериорен десен регион (1.6) на максиларната вилица варира во интервалот 8,81±1,63 мм.; ±95,00% Конфиденс интервал: 8,00-9,62 мм.; минималната вредност изнесува 5,70 мм. а максималната вредност изнесува 12,00 мм..
Кај 12 предвидени дентални импланти *хоризонтална димензија на виличниот гребен* (7) во постериорен десен регион (1.7) на максиларната вилица варира во интервалот 10,03±1,88 мм.; ±95,00% Конфиденс интервал: 8,84-11,23 мм.; минималната вредност изнесува 7,50 мм. а максималната вредност изнесува 12,40 мм..
Кај 25 предвидени дентални импланти *хоризонтална димензија на виличниот гребен* (7) во антериорен лев регион (2.1) на максиларната вилица варира во интервалот 8,08±1,55 мм.; ±95,00% Конфиденс интервал: 7,44-8,72 мм.; минималната вредност изнесува 5,40 мм. а максималната вредност изнесува 11,00 мм..
Кај 20 предвидени дентални импланти *хоризонтална димензија на виличниот гребен* (7) во антериорен лев регион (2.2) на максиларната вилица варира во интервалот 8,45±1,63 мм.; ±95,00% Конфиденс интервал: 7,69-9,21 мм.; минималната вредност изнесува 5,00 мм. а максималната вредност изнесува 12,30 мм..
Кај 18 предвидени дентални импланти *хоризонтална димензија на виличниот гребен* (7) во антериорен лев регион (2.3) на максиларната вилица варира во интервалот 8,95±2,13 мм.; ±95,00% Конфиденс интервал: 7,89-10,01 мм.; минималната вредност изнесува 5,50 мм. а максималната вредност изнесува 14,50 мм..
Кај 24 предвидени дентални импланти *хоризонтална димензија на виличниот гребен* (7) во постериорен лев регион (2.4) на максиларната вилица варира во интервалот 7,38±1,13 мм.; ±95,00% Конфиденс интервал: 6,90-7,86 мм.; минималната вредност изнесува 5,30 мм. а максималната вредност изнесува 10,00 мм..
Кај 12 предвидени дентални импланти *хоризонтална димензија на виличниот гребен* (7) во постериорен лев регион (2.5) на максиларната вилица варира во интервалот 8,31±2,43 мм.; ±95,00% Конфиденс интервал: 6,67-9,94 мм.; минималната вредност изнесува 5,80 мм. а максималната вредност изнесува 14,00 мм..
Кај 10 предвидени дентални импланти *хоризонтална димензија на виличниот гребен* (7) во постериорен лев регион (2.6) на максиларната вилица варира во интервалот 9,77±2,19 мм.; ±95,00% Конфиденс интервал: 8,30-11,24 мм.; минималната вредност изнесува 6,60 мм. а максималната вредност изнесува 13,80 мм..
Кај 16 предвидени дентални импланти *хоризонтална димензија на виличниот гребен* (7) во постериорен лев регион (2.7) на максиларната вилица варира во интервалот 10,05±2,06 мм.; ±95,00% Конфиденс интервал: 8,99-11,11 мм.; минималната вредност изнесува 6,70 мм. а максималната вредност изнесува 13,70 мм..
Кај 17 предвидени дентални импланти *хоризонтална димензија на виличниот гребен* (7) во антериорен лев регион (3.1) на мандибуларната вилица варира во интервалот 9,39±1,83 мм.; ±95,00% Конфиденс интервал: 8,46-10,33 мм.; минималната вредност изнесува 6,00 мм. а максималната вредност изнесува 13,00 мм..
Кај 16 предвидени дентални импланти *хоризонтална димензија на виличниот гребен* (7) во антериорен лев регион (3.2) на мандибуларната вилица варира во интервалот 9,14±1,58 мм.; ±95,00% Конфиденс интервал: 8,30-9,98 мм.; минималната вредност изнесува 6,70 мм. а максималната вредност изнесува 11,70 мм..

Кај 12 предвидени дентални импланти *хоризонтална димензија на виличниот гребен* (7) во антериорен лев регион (3.3) на мандибуларната вилица варира во интервалот 9,17±1,31 мм.; ±95,00% Конфиденс интервал: 8,34-9,99 мм.; минималната вредност изнесува 7,40 мм. а максималната вредност изнесува 11,50 мм..
Кај 15 предвидени дентални импланти *хоризонтална димензија на виличниот гребен* (7) во постериорен лев регион (3.4) на мандибуларната вилица варира во интервалот 9,03±1,11 мм.; ±95,00% Конфиденс интервал: 8,42-9,65 мм.; минималната вредност изнесува 7,00 мм. а максималната вредност изнесува 11,00 мм..
Кај 23 предвидени дентални импланти *хоризонтална димензија на виличниот гребен* (7) во постериорен лев регион (3.5) на мандибуларната вилица варира во интервалот 8,83±1,40 мм.; ±95,00% Конфиденс интервал: 8,24-9,42 мм.; минималната вредност изнесува 6,20 мм. а максималната вредност изнесува 12,30 мм..
Кај 37 предвидени дентални импланти *хоризонтална димензија на виличниот гребен* (7) во постериорен лев регион (3.6) на мандибуларната вилица варира во интервалот 9,65±1,43 мм.; ±95,00% Конфиденс интервал: 9,17-10,13 мм.; минималната вредност изнесува 7,20 мм. а максималната вредност изнесува 13,00 мм..
Кај 26 предвидени дентални импланти *хоризонтална димензија на виличниот гребен* (7) во постериорен лев регион (3.7) на мандибуларната вилица варира во интервалот 10,42±1,51 мм.; ±95,00% Конфиденс интервал: 9,83-11,02 мм.; минималната вредност изнесува 7,70 мм. а максималната вредност изнесува 13,70 мм..
Кај 16 предвидени дентални импланти *хоризонтална димензија на виличниот гребен* (7) во антериорен десен регион (4.1) на мандибуларната вилица варира во интервалот 9,36±1,77 мм.; ±95,00% Конфиденс интервал: 8,41-10,30 мм.; минималната вредност изнесува 5,50 мм. а максималната вредност изнесува 12,00 мм..
Кај 15 предвиден дентален имплант *хоризонтална димензија на виличниот гребен* (7) во антериорен десен регион (4.2) на мандибуларната вилица варира во интервалот 9,32±1,72 мм.; ±95,00% Конфиденс интервал: 8,37-10,27 мм.; минималната вредност изнесува 6,70 мм. а максималната вредност изнесува 12,20 мм..
Кај 13 предвиден дентален имплант *хоризонтална димензија на виличниот гребен* (7) во антериорен десен регион (4.3) на мандибуларната вилица варира во интервалот 9,52±1,53 мм.; ±95,00% Конфиденс интервал: 8,59-10,44 мм.; минималната вредност изнесува 7,30 мм. а максималната вредност изнесува 12,30 мм..
Кај 20 предвидени дентални импланти *хоризонтална димензија на виличниот гребен* (7) во постериорен десен регион (4.4) на мандибуларната вилица варира во интервалот 8,72±1,33 мм.; ±95,00% Конфиденс интервал: 8,09-9,34 мм.; минималната вредност изнесува 6,20 мм. а максималната вредност изнесува 11,00 мм..
Кај 18 предвидени дентални импланти *хоризонтална димензија на виличниот гребен* (7) во постериорен десен регион (4.5) на мандибуларната вилица варира во интервалот 9,09±1,38 мм.; ±95,00% Конфиденс интервал: 8,40-9,78 мм.; минималната вредност изнесува 7,00 мм. а максималната вредност изнесува 11,00 мм..
Кај 33 предвидени дентални импланти *хоризонтална димензија на виличниот гребен* (7) во постериорен десен регион (4.6) на мандибуларната вилица варира во интервалот 9,77±1,57 мм.; ±95,00% Конфиденс интервал: 9,22-10,32 мм.; минималната вредност изнесува 6,00 мм. а максималната вредност изнесува 14,00 мм..
Кај 29 предвидени дентални импланти *хоризонтална димензија на виличниот гребен* (7) во постериорен десен регион (4.7) на мандибуларната вилица варира во интервалот

10,48±1,89 мм.; ±95,00% Конфиденс интервал: 9,72-11,25 мм.; минималната вредност изнесува 6,20 мм. а максималната вредност изнесува 15,00 мм..

Табела 9. Хоризонтална димензија на виличниот гребен (7)

Варијабла	N	Просек	Конфиденс -95,00%	Конфиденс +95,00%	Минимум	Максимум	Стд. Дев.
7.1.1	24	8,02	7,23	8,81	5,40	12,30	1,92
7.1.2	20	8,26	7,50	9,01	5,80	11,00	1,62
7.1.3	19	7,77	7,29	8,26	6,00	9,50	1,01
7.1.4	20	8,00	7,45	8,55	5,00	9,90	1,18
7.1.5	19	7,89	7,21	8,58	5,00	10,30	1,37
7.1.6	17	8,81	8,00	9,62	5,70	12,00	1,63
7.1.7	12	10,03	8,84	11,23	7,50	12,40	1,88
7.2.1	25	8,08	7,44	8,72	5,40	11,00	1,55
7.2.2	20	8,45	7,69	9,21	5,00	12,30	1,63
7.2.3	18	8,95	7,89	10,01	5,50	14,50	2,13
7.2.4	24	7,38	6,90	7,86	5,30	10,00	1,13
7.2.5	12	8,31	6,67	9,94	5,80	14,20	2,43
7.2.6	10	9,77	8,30	11,24	6,60	13,80	2,19
7.2.7	16	10,05	8,99	11,11	6,70	13,70	2,06
7.3.1	17	9,39	8,46	10,33	6,00	13,00	1,83
7.3.2	16	9,14	8,30	9,98	6,70	11,70	1,58
7.3.3	12	9,17	8,34	9,99	7,40	11,50	1,31
7.3.4	15	9,03	8,42	9,65	7,00	11,00	1,11
7.3.5	23	8,83	8,24	9,42	6,20	12,30	1,40
7.3.6	37	9,65	9,17	10,13	7,20	13,00	1,43
7.3.7	26	10,42	9,83	11,02	7,70	13,70	1,51
7.4.1	16	9,36	8,41	10,30	5,50	12,00	1,77
7.4.2	15	9,32	8,37	10,27	6,70	12,20	1,72
7.4.3	13	9,52	8,59	10,44	7,30	12,30	1,53
7.4.4	20	8,72	8,09	9,34	6,20	11,00	1,33
7.4.5	18	9,09	8,40	9,78	7,00	11,00	1,38
7.4.6	33	9,77	9,22	10,32	6,00	14,00	1,57
7.4.7	29	10,48	9,72	11,25	6,20	15,00	1,89

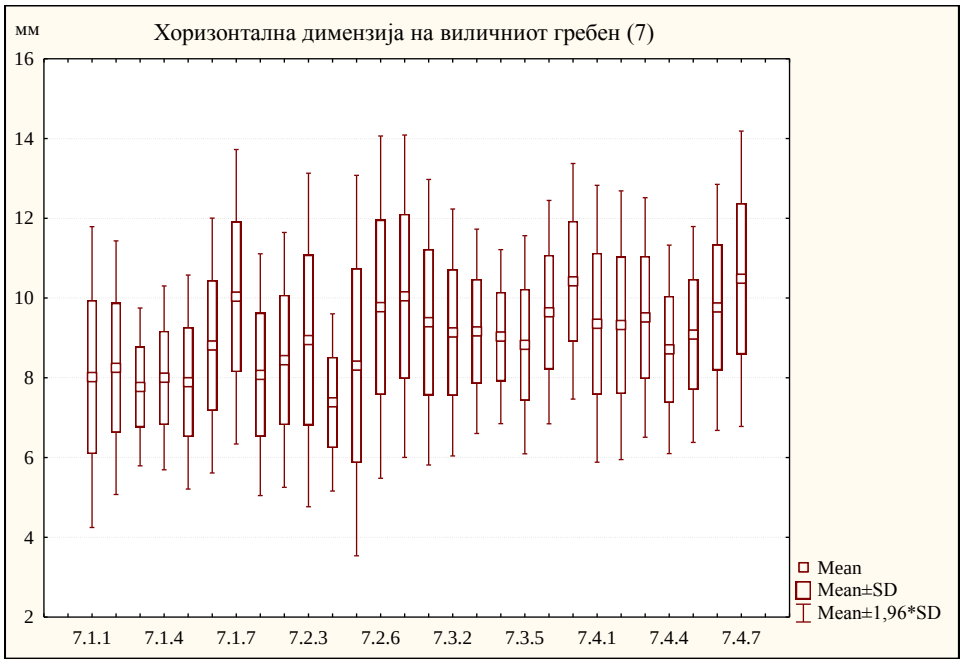

Графикон 9

8. Дебелина на кортикална коска (8)
8.1 Конусно зрачна компјутеризирана томографија

На табела 10. и графикон 10. прикажана е дескриптивна статистика на *дебелина на кортикална коска* (8) во антериорниот и постериорниот регион на максиларна и мандибуларна вилица со примена на конусно зрачна компјутеризирана томографија.
Кај 24 предвидени дентални импланти *дебелината на кортикална коска* (8) во антериорен десен регион (1.1) на максиларната вилица варира во интервалот 1,04±0,81 мм.; ±95,00% Конфиденс интервал: 0,71-1,38 мм.; минималната вредност изнесува 0,20 мм. а максималната вредност изнесува 4,50 мм..
Кај 20 предвидени дентални импланти *дебелината на кортикална коска* (8) во антериорен десен регион (1.2) на максиларната вилица варира во интервалот 0,92±0,24 мм.; ±95,00% Конфиденс интервал: 0,80-1,03 мм.; минималната вредност изнесува 0,50 мм. а максималната вредност изнесува 1,30 мм..
Кај 19 предвидени дентални импланти *дебелината на кортикална коска* (8) во антериорен десен регион (1.3) на максиларната вилица варира во интервалот 1,07±0,34 мм.; ±95,00% Конфиденс интервал: 0,91-1,24 мм.; минималната вредност изнесува 0,40 мм. а максималната вредност изнесува 1,80 мм..
Кај 20 предвидени дентални импланти *дебелината на кортикална коска* (8) во постериорен десен регион (1.4) на максиларната вилица варира во интервалот 0,90±0,34 мм.; ±95,00% Конфиденс интервал: 0,74-1,06 мм.; минималната вредност изнесува 0,20 мм. а максималната вредност изнесува 1,50 мм..
Кај 19 предвидени дентални импланти *дебелината на кортикална коска* (8) во постериорен десен регион (1.5) на максиларната вилица варира во интервалот 1,02±0,65 мм.; ±95,00% Конфиденс интервал: 0,70-1,33 мм.; минималната вредност изнесува 0,30 мм. а максималната вредност изнесува 3,50 мм..

Кај 17 предвидени дентални импланти *дебелината на кортикална коска* (8) во постериорен десен регион (1.6) на максиларната вилица варира во интервалот 0,75±0,24 мм.; ±95,00% Конфиденс интервал: 0,62-0,87 мм.; минималната вредност изнесува 0,30 мм. а максималната вредност изнесува 1,20 мм..

Кај 12 предвидени дентални импланти *дебелината на кортикална коска* (8) во постериорен десен регион (1.7) на максиларната вилица варира во интервалот 0,90±0,25 мм.; ±95,00% Конфиденс интервал: 0,74-1,06 мм.; минималната вредност изнесува 0,40 мм. а максималната вредност изнесува 1,40 мм..

Кај 25 предвидени дентални импланти *дебелината на кортикална коска* (8) во антериорен лев регион (2.1) на максиларната вилица варира во интервалот 0,80±0,25 мм.; ±95,00% Конфиденс интервал: 0,70-0,90 мм.; минималната вредност изнесува 0,40 мм. а максималната вредност изнесува 1,40 мм..

Кај 20 предвидени дентални импланти *дебелината на кортикална коска* (8) во антериорен лев регион (2.2) на максиларната вилица варира во интервалот 0,97±0,38 мм.; ±95,00% Конфиденс интервал: 0,79-1,15 мм.; минималната вредност изнесува 0,30 мм. а максималната вредност изнесува 1,50 мм..

Кај 18 предвидени дентални импланти *дебелината на кортикална коска* (8) во антериорен лев регион (2.3) на максиларната вилица варира во интервалот 1,09±0,38 мм.; ±95,00% Конфиденс интервал: 0,90-1,28 мм.; минималната вредност изнесува 0,50 мм. а максималната вредност изнесува 2,00 мм..

Кај 24 предвидени дентални импланти *дебелината на кортикална коска* (8) во постериорен лев регион (2.4) на максиларната вилица варира во интервалот 1,02±0,43 мм.; ±95,00% Конфиденс интервал: 0,84-1,20 мм.; минималната вредност изнесува 0,50 мм. а максималната вредност изнесува 2,20 мм..

Кај 12 предвидени дентални импланти *дебелината на кортикална коска* (8) во постериорен лев регион (2.5) на максиларната вилица варира во интервалот 0,88±0,41 мм.; ±95,00% Конфиденс интервал: 0,63-1,12 мм.; минималната вредност изнесува 0,50 мм. а максималната вредност изнесува 2,00 мм..

Кај 10 предвидени дентални импланти *дебелината на кортикална коска* (8) во постериорен лев регион (2.6) на максиларната вилица варира во интервалот 0,66±0,21 мм.; ±95,00% Конфиденс интервал: 0,52-0,81 мм.; минималната вредност изнесува 0,30 мм. а максималната вредност изнесува 1,00 мм..

Кај 16 предвидени дентални импланти *дебелината на кортикална коска* (8) во постериорен лев регион (2.7) на максиларната вилица варира во интервалот 0,81±0,28 мм.; ±95,00% Конфиденс интервал: 0,67-0,96 мм.; минималната вредност изнесува 0,50 мм. а максималната вредност изнесува 1,50 мм..

Кај 17 предвидени дентални импланти *дебелината на кортикална коска* (8) во антериорен лев регион (3.1) на мандибуларната вилица варира во интервалот 2,21±0,64 мм.; ±95,00% Конфиденс интервал: 1,89-2,54 мм.; минималната вредност изнесува 1,10 мм. а максималната вредност изнесува 3,20 мм..

Кај 16 предвидени дентални импланти *дебелината на кортикална коска* (8) во антериорен лев регион (3.2) на мандибуларната вилица варира во интервалот 2,09±0,51 мм.; ±95,00% Конфиденс интервал: 1,82-2,36 мм.; минималната вредност изнесува 1,20 мм. а максималната вредност изнесува 3,20 мм..

Кај 12 предвидени дентални импланти *дебелината на кортикална коска* (8) во антериорен лев регион (3.3) на мандибуларната вилица варира во интервалот 2,28±0,43 мм.; ±95,00%

Конфиденс интервал: 1,99-2,55 мм.; минималната вредност изнесува 1,80 мм. а максималната вредност изнесува 3,00 мм..
Кај 15 предвидени дентални импланти *дебелината на кортикална коска* (8) во постериорен лев регион (3.4) на мандибуларната вилица варира во интервалот 2,42±0,65 мм.; ±95,00% Конфиденс интервал: 2,06-2,78 мм.; минималната вредност изнесува 1,30 мм. а максималната вредност изнесува 4,20 мм..
Кај 23 предвидени дентални импланти *дебелината на кортикална коска* (8) во постериорен лев регион (3.5) на мандибуларната вилица варира во интервалот 2,08±0,67 мм.; ±95,00% Конфиденс интервал: 1,79-2,37 мм.; минималната вредност изнесува 0,80 мм. а максималната вредност изнесува 3,80 мм..
Кај 37 предвидени дентални импланти *дебелината на кортикална коска* (8) во постериорен лев регион (3.6) на мандибуларната вилица варира во интервалот 2,37±0,74 мм.; ±95,00% Конфиденс интервал: 2,12-2,62 мм.; минималната вредност изнесува 0,50 мм. а максималната вредност изнесува 4,80 мм..
Кај 26 предвидени дентални импланти *дебелината на кортикална коска* (8) во постериорен лев регион (3.7) на мандибуларната вилица варира во интервалот 2,60±0,62 мм.; ±95,00% Конфиденс интервал: 2,36-2,84 мм.; минималната вредност изнесува 1,70 мм. а максималната вредност изнесува 4,50 мм..
Кај 16 предвиден дентален имплант *дебелината на кортикална коска* (8) во антериорен десен регион (4.1) на мандибуларната вилица варира во интервалот 2,28±0,54 мм.; ±95,00% Конфиденс интервал: 1,98-2,57 мм.; минималната вредност изнесува 1,70 мм. а максималната вредност изнесува 3,30 мм..
Кај 15 предвиден дентален имплант *дебелината на кортикална коска* (8) во антериорен десен регион (4.2) на мандибуларната вилица варира во интервалот 2,26±0,57 мм.; ±95,00% Конфиденс интервал: 1,94-2,58 мм.; минималната вредност изнесува 1,30 мм. а максималната вредност изнесува 3,30 мм..
Кај 13 предвидени дентални импланти *дебелината на кортикална коска* (8) во антериорен десен регион (4.3) на мандибуларната вилица варира во интервалот 2,41±0,41 мм.; ±95,00% Конфиденс интервал: 2,16-2,66 мм.; минималната вредност изнесува 1,70 мм. а максималната вредност изнесува 3,20 мм..
Кај 20 предвидени дентални импланти *дебелината на кортикална коска* (8) во постериорен десен регион (4.4) на мандибуларната вилица варира во интервалот 2,21±0,67 мм.; ±95,00% Конфиденс интервал: 1,89-2,53 мм.; минималната вредност изнесува 1,20 мм. а максималната вредност изнесува 3,80 мм..
Кај 18 предвидени дентални импланти *дебелината на кортикална коска* (8) во постериорен десен регион (4.5) на мандибуларната вилица варира во интервалот 1,93±0,29 мм.; ±95,00% Конфиденс интервал: 1,78-2,07 мм.; минималната вредност изнесува 1,50 мм. а максималната вредност изнесува 2,50 мм..
Кај 33 предвидени дентални импланти *дебелината на кортикална коска* (8) во постериорен десен регион (4.6) на мандибуларната вилица варира во интервалот 2,11±0,56 мм.; ±95,00% Конфиденс интервал: 1,91-2,31 мм.; минималната вредност изнесува 1,00 мм. а максималната вредност изнесува 3,10 мм..
Кај 29 предвидени дентални импланти *дебелината на кортикална коска* (8) во постериорен десен регион (4.7) на мандибуларната вилица варира во интервалот 2,44±0,58 мм.; ±95,00% Конфиденс интервал: 2,21-2,67 мм.; минималната вредност изнесува 1,50 мм. а максималната вредност изнесува 4,00 мм..

Табела 10. Дебелина на кортикална коска (8)

Варијабла	N	Просек	Конфиденс -95,00%	Конфиденс +95,00%	Минимум	Максимум	Стд. Дев.
8.1.1	24	1,04	0,71	1,38	0,20	4,50	0,81
8.1.2	20	0,92	0,80	1,03	0,50	1,30	0,24
8.1.3	19	1,07	0,91	1,24	0,40	1,80	0,34
8.1.4	20	0,90	0,74	1,06	0,20	1,50	0,34
8.1.5	19	1,02	0,70	1,33	0,30	3,50	0,65
8.1.6	17	0,75	0,62	0,87	0,30	1,20	0,24
8.1.7	12	0,90	0,74	1,06	0,60	1,50	0,25
8.2.1	25	0,80	0,70	0,90	0,40	1,40	0,25
8.2.2	20	0,97	0,79	1,15	0,30	1,50	0,38
8.2.3	18	1,09	0,90	1,28	0,50	2,00	0,38
8.2.4	24	1,02	0,84	1,20	0,50	2,20	0,43
8.2.5	12	0,88	0,63	1,12	0,50	2,00	0,41
8.2.6	10	0,66	0,52	0,81	0,30	1,00	0,21
8.2.7	16	0,81	0,67	0,96	0,50	1,50	0,28
8.3.1	17	2,21	1,89	2,54	1,10	3,20	0,64
8.3.2	16	2,09	1,82	2,36	1,20	3,20	0,51
8.3.3	12	2,28	1,99	2,55	1,80	3,00	0,43
8.3.4	15	2,42	2,06	2,78	1,30	4,20	0,65
8.3.5	23	2,08	1,79	2,37	0,80	3,80	0,67
8.3.6	37	2,37	2,12	2,62	0,50	4,80	0,74
8.3.7	26	2,60	2,36	2,84	1,70	4,50	0,62
8.4.1	16	2,28	1,98	2,57	1,70	3,30	0,54
8.4.2	15	2,26	1,94	2,58	1,30	3,30	0,57
8.4.3	13	2,41	2,16	2,66	1,70	3,20	0,41
8.4.4	20	2,21	1,89	2,53	1,20	3,80	0,67
8.4.5	18	1,93	1,78	2,07	1,50	2,50	0,29
8.4.6	33	2,11	1,91	2,31	1,00	3,10	0,56
8.4.7	29	2,44	2,21	2,67	1,50	4,00	0,58

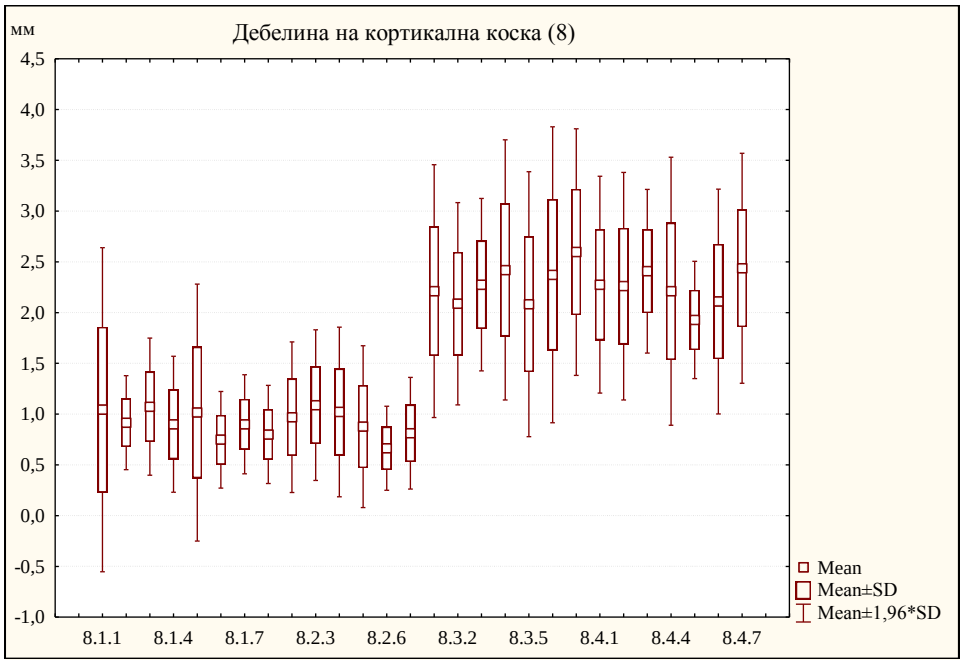

Графикон 10

9. Денситет на кортикална коска (Хаунсфилд) (9)
9.1 Конусно зрачна компјутеризирана томографија

На табела 11. и графикон 11. прикажана е дескриптивна статистика на *денситет на кортикална коска* (Хаунсфилд единици-HU) (9) во антериорниот и постериорниот регион на максиларна и мандибуларна вилица со примена на конусно зрачна компјутеризирана томографија.
Кај 24 предвидени дентални импланти *денситетот на кортикална коска* (9) во антериорен десен регион (1.1) на максиларната вилица варира во интервалот 1473,64±434,70 HU; ±95,00% Конфиденс интервал: 1280,90-1666,37 HU; минималната вредност изнесува 390,00 HU а максималната вредност изнесува 2250,00 HU.
Кај 20 предвидени дентални импланти *денситетот на кортикална коска* (9) во антериорен десен регион (1.2) на максиларната вилица варира во интервалот 1440,50±465,48 HU; ±95,00% Конфиденс интервал: 1222,65-1658,35 HU; минималната вредност изнесува 140,00 HU а максималната вредност изнесува 2400,00 HU.
Кај 19 предвидени дентални импланти *денситетот на кортикална коска* (9) во антериорен десен регион (1.3) на максиларната вилица варира во интервалот 1450,53±349,98 HU; ±95,00% Конфиденс интервал: 1281,84-1619,21 HU; минималната вредност изнесува 920,00 HU а максималната вредност изнесува 2300,00 HU.
Кај 20 предвидени дентални импланти *денситетот на кортикална коска* (9) во постериорен десен регион (1.4) на максиларната вилица варира во интервалот 1426,11±297,50 HU; ±95,00% Конфиденс интервал: 1278,17-1574,06 HU; минималната вредност изнесува 950,00 HU а максималната вредност изнесува 2000,00 HU.
Кај 19 предвидени дентални импланти *денситетот на кортикална коска* (9) во постериорен десен регион (1.5) на максиларната вилица варира во интервалот

1219,47±247,89 HU; ±95,00% Конфиденс интервал: 1099,99-1338,95 HU; минималната вредност изнесува 800,00 HU а максималната вредност изнесува 1650,00 HU.
Кај 17 предвидени дентални импланти *денситетот на кортикална коска* (9) во постериорен десен регион (1.6) на максиларната вилица варира во интервалот 1141,67±263,00 HU; ±95,00% Конфиденс интервал: 996,02-1287,31 HU; минималната вредност изнесува 700,00 HU а максималната вредност изнесува 1700,00 HU.
Кај 12 предвидени дентални импланти *денситетот на кортикална коска* (9) во постериорен десен регион (1.7) на максиларната вилица варира во интервалот 962,00±294,01 HU; ±95,00% Конфиденс интервал: 751,68-1172,32 HU; минималната вредност изнесува 650,00 HU а максималната вредност изнесува 1350,00 HU.
Кај 25 предвидени дентални импланти *денситетот на кортикална коска* (9) во антериорен лев регион (2.1) на максиларната вилица варира во интервалот 1417,39±365,23 HU; ±95,00% Конфиденс интервал: 1259,45-1575,33 HU; минималната вредност изнесува 700,00 HU а максималната вредност изнесува 2100,00 HU.
Кај 20 предвидени дентални импланти *денситетот на кортикална коска* (9) во антериорен лев регион (2.2) на максиларната вилица варира во интервалот 1370,53±437,00 HU; ±95,00% Конфиденс интервал: 1159,90-1581,16 HU; минималната вредност изнесува 740,00 HU а максималната вредност изнесува 2300,00 HU.
Кај 18 предвидени дентални импланти *денситетот на кортикална коска* (9) во антериорен лев регион (2.3) на максиларната вилица варира во интервалот 1469,44±446,92 HU; ±95,00% Конфиденс интервал: 1247,20-1691,69 HU; минималната вредност изнесува 800,00 HU а максималната вредност изнесува 2700,00 HU.
Кај 24 предвидени дентални импланти *денситетот на кортикална коска* (9) во постериорен лев регион (2.4) на максиларната вилица варира во интервалот 1268,68±494,70 HU; ±95,00% Конфиденс интервал: 1049,34-1488,02 HU; минималната вредност изнесува 101,00 HU а максималната вредност изнесува 2500,00 HU.
Кај 12 предвидени дентални импланти *денситетот на кортикална коска* (9) во постериорен лев регион (2.5) на максиларната вилица варира во интервалот 1339,17±431,43 HU; ±95,00% Конфиденс интервал: 1065,06-1613,29 HU; минималната вредност изнесува 850,00 HU а максималната вредност изнесува 2300,00 HU.
Кај 10 предвидени дентални импланти *денситетот на кортикална коска* (9) во постериорен лев регион (2.6) на максиларната вилица варира во интервалот 930,91±255,05 HU; ±95,00% Конфиденс интервал: 759,57-1102,25 HU; минималната вредност изнесува 380,00 HU а максималната вредност изнесува 1300,00 HU.
Кај 16 предвидени дентални импланти *денситетот на кортикална коска* (9) во постериорен лев регион (2.7) на максиларната вилица варира во интервалот 993,75±281,40 HU; ±95,00% Конфиденс интервал: 843,80-1143,70 HU; минималната вредност изнесува 350,00 HU а максималната вредност изнесува 1500,00 HU.
Кај 17 предвидени дентални импланти *денситетот на кортикална коска* (9) во антериорен лев регион (3.1) на мандибуларната вилица варира во интервалот 1927,50±256,09 HU; ±95,00% Конфиденс интервал: 1791,04-2063,96 HU; минималната вредност изнесува 1600,00 HU а максималната вредност изнесува 2600,00 HU.
Кај 16 предвидени дентални импланти *денситетот на кортикална коска* (9) во антериорен лев регион (3.2) на мандибуларната вилица варира во интервалот 1877,50±243,27 HU; ±95,00% Конфиденс интервал: 1747,87-2007,13 HU; минималната вредност изнесува 1400,00 HU а максималната вредност изнесува 2300,00 HU.

Кај 12 предвидени дентални импланти *денситетот на кортикална коска* (9) во антериорен лев регион (3.3) на мандибуларната вилица варира во интервалот 1818,33±210,27 HU; ±95,00% Конфиденс интервал: 1684,73-1951,94 HU; минималната вредност изнесува 1450,00 HU а максималната вредност изнесува 2100,00 HU.
Кај 15 предвидени дентални импланти *денситетот на кортикална коска* (9) во постериорен лев регион (3.4) на мандибуларната вилица варира во интервалот 1737,14±271,05 HU; ±95,00% Конфиденс интервал: 1580,64-1893,64 HU; минималната вредност изнесува 1300,00 HU а максималната вредност изнесува 2250,00 HU.
Кај 23 предвидени дентални импланти *денситетот на кортикална коска* (9) во постериорен лев регион (3.5) на мандибуларната вилица варира во интервалот 1502,61±242,75 HU; ±95,00% Конфиденс интервал: 1397,63-1607,58 HU; минималната вредност изнесува 800,00 HU а максималната вредност изнесува 1800,00 HU.
Кај 37 предвидени дентални импланти *денситетот на кортикална коска* (9) во постериорен лев регион (3.6) на мандибуларната вилица варира во интервалот 1388,82±279,50 HU; ±95,00% Конфиденс интервал: 1291,30-1486,35 HU; минималната вредност изнесува 800,00 HU а максималната вредност изнесува 2050,00 HU.
Кај 26 предвидени дентални импланти *денситетот на кортикална коска* (9) во постериорен лев регион (3.7) на мандибуларната вилица варира во интервалот 1457,31±252,10 HU; ±95,00% Конфиденс интервал: 1355,48-1559,14 HU; минималната вредност изнесува 900,00 HU а максималната вредност изнесува 1900,00 HU.
Кај 16 предвидени дентални импланти *денситетот на кортикална коска* (9) во антериорен десен регион (4.1) на мандибуларната вилица варира во интервалот 1851,33±287,40 HU; ±95,00% Конфиденс интервал: 1692,18-2010,49 HU; минималната вредност изнесува 1200,00 HU а максималната вредност изнесува 2200,00 HU.
Кај 15 предвидени дентални импланти *денситетот на кортикална коска* (9) во антериорен десен регион (4.2) на мандибуларната вилица варира во интервалот 1883,57±211,25 HU; ±95,00% Конфиденс интервал: 1761,60-2005,54 HU; минималната вредност изнесува 1400,00 HU а максималната вредност изнесува 2300,00 HU.
Кај 13 предвидени дентални импланти *денситетот на кортикална коска* (9) во антериорен десен регион (4.3) на мандибуларната вилица варира во интервалот 1795,39±241,61 HU; ±95,00% Конфиденс интервал: 1649,38-1941,39 HU; минималната вредност изнесува 1370,00 HU а максималната вредност изнесува 2200,00 HU.
Кај 20 предвидени дентални импланти *денситетот на кортикална коска* (9) во постериорен десен регион (4.4) на мандибуларната вилица варира во интервалот 1678,95±239,97 HU; ±95,00% Конфиденс интервал: 1563,28-1794,61 HU; минималната вредност изнесува 1250,00 HU а максималната вредност изнесува 2100,00 HU.
Кај 18 предвидени дентални импланти *денситетот на кортикална коска* (9) во постериорен десен регион (4.5) на мандибуларната вилица варира во интервалот 1585,29±205,98 HU; ±95,00% Конфиденс интервал: 1479,39-1691,20 HU; минималната вредност изнесува 1300,00 HU а максималната вредност изнесува 2000,00 HU.
Кај 33 предвидени дентални импланти *денситетот на кортикална коска* (9) во постериорен десен регион (4.6) на мандибуларната вилица варира во интервалот 1586,77±208,22 HU; ±95,00% Конфиденс интервал: 1510,40-1663,15 HU; минималната вредност изнесува 1200,00 HU а максималната вредност изнесува 2000,00 HU.
Кај 29 предвидени дентални импланти *денситетот на кортикална коска* (9) во постериорен десен регион (4.7) на мандибуларната вилица варира во интервалот

1424,82±173,79 HU; ±95,00% Конфиденс интервал: 1356,07-1493,56 HU; минималната вредност изнесува 1100,00 HU а максималната вредност изнесува 1800,00 HU.

Табела 11. Денситет на кортикална коска (Хаунсфилд) (9)

Варијабла	N	Просек	Конфиденс -95,00%	Конфиденс +95,00%	Минимум	Максимум	Стд. Дев.
9.1.1	24	1473,64	1280,90	1666,37	390,00	2250,00	434,70
9.1.2	20	1440,50	1222,65	1658,35	140,00	2400,00	465,48
9.1.3	19	1450,53	1281,84	1619,21	920,00	2300,00	349,98
9.1.4	20	1426,11	1278,17	1574,06	950,00	2000,00	297,50
9.1.5	19	1219,47	1099,99	1338,95	800,00	1650,00	247,89
9.1.6	17	1141,67	996,02	1287,31	700,00	1700,00	263,00
9.1.7	12	962,00	751,68	1172,32	650,00	1350,00	294,01
9.2.1	25	1417,39	1259,45	1575,33	700,00	2100,00	365,23
9.2.2	20	1370,53	1159,90	1581,16	740,00	2300,00	437,00
9.2.3	18	1469,44	1247,20	1691,69	800,00	2700,00	446,92
9.2.4	24	1268,68	1049,34	1488,02	101,00	2500,00	494,70
9.2.5	12	1339,17	1065,056	1613,29	850,00	2300,00	431,43
9.2.6	10	930,91	759,57	1102,25	380,00	1300,00	255,05
9.2.7	16	993,75	843,80	1143,70	350,00	1500,00	281,40
9.3.1	17	1927,50	1791,04	2063,96	1600,00	2600,00	256,09
9.3.2	16	1877,50	1747,87	2007,13	1400,00	2300,00	243,27
9.3.3	12	1818,33	1684,73	1951,94	1450,00	2100,00	210,27
9.3.4	15	1737,14	1580,64	1893,64	1300,00	2250,00	271,05
9.3.5	23	1502,61	1397,63	1607,58	800,00	1800,00	242,75
9.3.6	37	1388,82	1291,30	1486,35	800,00	2050,00	279,50
9.3.7	26	1457,31	1355,48	1559,14	900,00	1900,00	252,10
9.4.1	16	1851,33	1692,18	2010,49	1200,00	2200,00	287,40
9.4.2	15	1883,57	1761,60	2005,54	1400,00	2300,00	211,25
9.4.3	13	1795,39	1649,38	1941,39	1370,00	2200,00	241,61
9.4.4	20	1678,95	1563,28	1794,61	1250,00	2100,00	239,97
9.4.5	18	1585,29	1479,39	1691,20	1300,00	2000,00	205,98
9.4.6	33	1586,77	1510,40	1663,15	1200,00	2000,00	208,22
9.4.7	29	1424,82	1356,07	1493,56	1100,00	1800,00	173,79

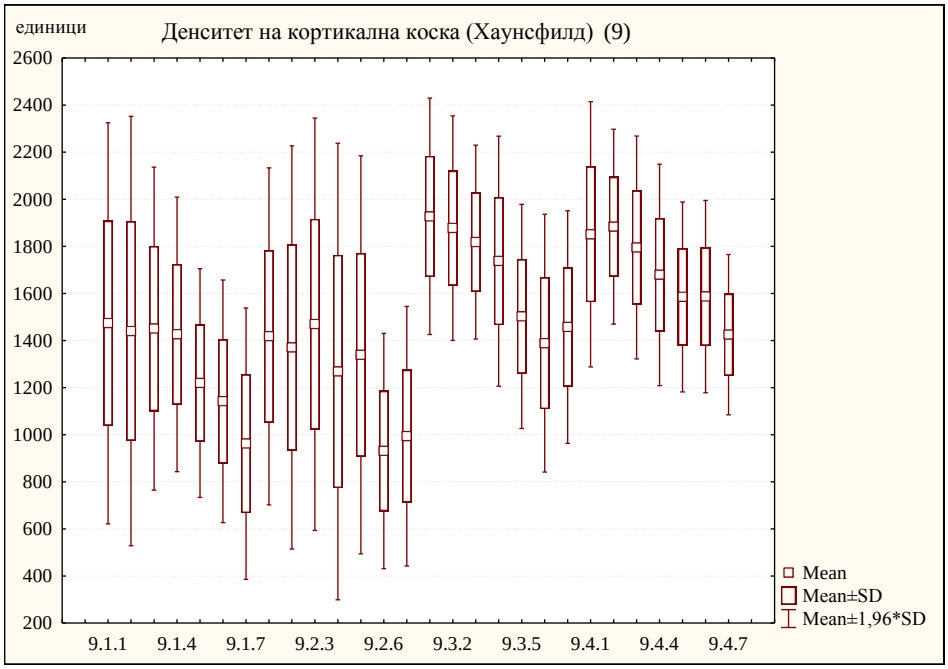

Графикон 11

10. Дебелина на спонгиозна коска (10)
10.1 Конусно зрачна компјутеризирана томографија

На табела 12. и графикон 12. прикажана е дескриптивна статистика на *дебелина на спонгиозна коска* (10) во антериорниот и постериорниот регион на максиларна и мандибуларна вилица со примена на конусно зрачна компјутеризирана томографија.
Кај 24 предвидени дентални импланти *дебелината на спонгиозна коска* (10) во антериорен десен регион (1.1) на максиларната вилица варира во интервалот 6,23±2,05 мм.; ±95,00% Конфиденс интервал: 5,38-7,08 мм.; минималната вредност изнесува 3,60 мм. а максималната вредност изнесува 11,40 мм..
Кај 20 предвидени дентални импланти *дебелината на спонгиозна коска* (10) во антериорен десен регион (1.2) на максиларната вилица варира во интервалот 6,30±1,76 мм.; ±95,00% Конфиденс интервал: 5,47-7,12 мм.; минималната вредност изнесува 3,50 мм. а максималната вредност изнесува 9,50 мм..
Кај 19 предвидени дентални импланти *дебелината на спонгиозна коска* (10) во антериорен десен регион (1.3) на максиларната вилица варира во интервалот 5,79±1,27 мм.; ±95,00% Конфиденс интервал: 5,16-6,43 мм.; минималната вредност изнесува 3,80 мм. а максималната вредност изнесува 8,20 мм..
Кај 20 предвидени дентални импланти *дебелината на спонгиозна коска* (10) во постериорен десен регион (1.4) на максиларната вилица варира во интервалот 5,99±1,36 мм.; ±95,00% Конфиденс интервал: 5,35-6,63 мм.; минималната вредност изнесува 2,30 мм. а максималната вредност изнесува 9,00 мм..
Кај 19 предвидени дентални импланти *дебелината на спонгиозна коска* (10) во постериорен десен регион (1.5) на максиларната вилица варира во интервалот 5,67±1,76

мм.; ±95,00% Конфиденс интервал: 4,83-6,52 мм.; минималната вредност изнесува 1,50 мм. а максималната вредност изнесува 8,20 мм..
Кај 17 предвидени дентални импланти *дебелината на спонгиозна коска* (10) во постериорен десен регион (1.6) на максиларната вилица варира во интервалот 7,68±1,59 мм.; ±95,00% Конфиденс интервал: 6,86-8,50 мм.; минималната вредност изнесува 4,70 мм. а максималната вредност изнесува 11,00 мм..
Кај 12 предвидени дентални импланти *дебелината на спонгиозна коска* (10) во постериорен десен регион (1.7) на максиларната вилица варира во интервалот 8,39±1,98 мм.; ±95,00% Конфиденс интервал: 7,06-9,72 мм.; минималната вредност изнесува 5,50 мм. а максималната вредност изнесува 11,00 мм..
Кај 25 предвидени дентални импланти *дебелината на спонгиозна коска* (10) во антериорен лев регион (2.1) на максиларната вилица варира во интервалот 6,08±2,03 мм.; ±95,00% Конфиденс интервал: 5,24-6,92 мм.; минималната вредност изнесува 0,50 мм. а максималната вредност изнесува 9,60 мм..
Кај 20 предвидени дентални импланти *дебелината на спонгиозна коска* (10) во антериорен лев регион (2.2) на максиларната вилица варира во интервалот 6,51±1,84 мм.; ±95,00% Конфиденс интервал: 5,62-7,39 мм.; минималната вредност изнесува 2,60 мм. а максималната вредност изнесува 11,00 мм..
Кај 18 предвидени дентални импланти *дебелината на спонгиозна коска* (10) во антериорен лев регион (2.3) на максиларната вилица варира во интервалот 7,05±2,40 мм.; ±95,00% Конфиденс интервал: 5,89-8,20 мм.; минималната вредност изнесува 3,30 мм. а максималната вредност изнесува 12,00 мм..
Кај 24 предвидени дентални импланти *дебелината на спонгиозна коска* (10) во постериорен лев регион (2.4) на максиларната вилица варира во интервалот 5,62±1,27 мм.; ±95,00%± Конфиденс интервал: 5,08-6,15 мм.; минималната вредност изнесува 3,20 мм. а максималната вредност изнесува 9,00 мм..
Кај 12 предвидени дентални импланти *дебелината на спонгиозна коска* (10) во постериорен лев регион (2.5) на максиларната вилица варира во интервалот 6,95±2,39 мм.; ±95,00% Конфиденс интервал: 5,43-8,47 мм.; минималната вредност изнесува 4,80 мм. а максималната вредност изнесува 12,80 мм..
Кај 10 предвидени дентални импланти *дебелината на спонгиозна коска* (10) во постериорен лев регион (2.6) на максиларната вилица варира во интервалот 8,32±1,92 мм.; ±95,00% Конфиденс интервал: 7,03-9,61 мм.; минималната вредност изнесува 5,60 мм. а максималната вредност изнесува 11,60 мм..
Кај 17 предвидени дентални импланти *дебелината на спонгиозна коска* (10) во постериорен лев регион (2.7) на максиларната вилица варира во интервалот 8,43±2,04 мм.; ±95,00% Конфиденс интервал: 7,34-9,52 мм.; минималната вредност изнесува 4,70 мм. а максималната вредност изнесува 12,20 мм..
Кај 17 предвидени дентални импланти *дебелината на спонгиозна коска* (10) во антериорен лев регион (3.1) на мандибуларната вилица варира во интервалот 8,43±2,04 мм.; ±95,00% Конфиденс интервал: 7,34-9,52 мм.; минималната вредност изнесува 4,70 мм. а максималната вредност изнесува 12,20 мм..
Кај 16 предвидени дентални импланти *дебелината на спонгиозна коска* (10) во антериорен лев регион (3.2) на мандибуларната вилица варира во интервалот 4,89±1,68 мм.; ±95,00% Конфиденс интервал: 3,99-5,78 мм.; минималната вредност изнесува 2,80 мм. а максималната вредност изнесува 7,80 мм..

Кај 12 предвидени дентални импланти *дебелината на спонгиозна коска* (10) во антериорен лев регион (3.3) на мандибуларната вилица варира во интервалот 4,38±1,81 мм.; ±95,00% Конфиденс интервал: 3,23-5,52 мм.; минималната вредност изнесува 2,00 мм. а максималната вредност изнесува 7,80 мм..

Кај 15 предвидени дентални импланти *дебелината на спонгиозна коска* (10) во постериорен лев регион (3.4) на мандибуларната вилица варира во интервалот 4,55±1,12 мм.; ±95,00% Конфиденс интервал: 3,92-5,17 мм.; минималната вредност изнесува 3,00 мм. а максималната вредност изнесува 6,00 мм..

Кај 23 предвидени дентални импланти *дебелината на спонгиозна коска* (10) во постериорен лев регион (3.5) на мандибуларната вилица варира во интервалот 4,75±1,30 мм.; ±95,00% Конфиденс интервал: 4,18-5,33 мм.; минималната вредност изнесува 1,40 мм. а максималната вредност изнесува 6,60 мм..

Кај 37 предвидени дентални импланти *дебелината на спонгиозна коска* (10) во постериорен лев регион (3.6) на мандибуларната вилица варира во интервалот 5,11±1,27 мм.; ±95,00% Конфиденс интервал: 4,68-5,54 мм.; минималната вредност изнесува 2,70 мм. а максималната вредност изнесува 8,00 мм..

Кај 26 предвидени дентални импланти *дебелината на спонгиозна коска* (10) во постериорен лев регион (3.7) на мандибуларната вилица варира во интервалот 5,67±1,60 мм.; ±95,00% Конфиденс интервал: 5,05-6,29 мм.; минималната вредност изнесува 2,40 мм. а максималната вредност изнесува 9,00 мм..

Кај 16 предвидени дентални импланти *дебелината на спонгиозна коска* (10) во антериорен десен регион (4.1) на мандибуларната вилица варира во интервалот 4,84±1,46 мм.; ±95,00% Конфиденс интервал: 4,06-5,61 мм.; минималната вредност изнесува 2,50 мм. а максималната вредност изнесува 9,00 мм..

Кај 15 предвидени дентални импланти *дебелината на спонгиозна коска* (10) во антериорен десен регион (4.2) на мандибуларната вилица варира во интервалот 4,63±1,27 мм.; ±95,00% Конфиденс интервал: 3,93-5,34 мм.; минималната вредност изнесува 2,70 мм. а максималната вредност изнесува 7,30 мм..

Кај 13 предвидени дентални импланти *дебелината на спонгиозна коска* (10) во антериорен десен регион (4.3) на мандибуларната вилица варира во интервалот 4,53±1,22 мм.; ±95,00% Конфиденс интервал: 3,80-5,27 мм.; минималната вредност изнесува 2,40 мм. а максималната вредност изнесува 7,00 мм..

Кај 20 предвидени дентални импланти *дебелината на спонгиозна коска* (10) во постериорен десен регион (4.4) на мандибуларната вилица варира во интервалот 4,52±1,43 мм.; ±Конфиденс интервал: 3,85-5,18 мм.; минималната вредност изнесува 2,00 мм. а максималната вредност изнесува 7,40 мм..

Кај 18 предвидени дентални импланти *дебелината на спонгиозна коска* (10) во постериорен десен регион (4.5) на мандибуларната вилица варира во интервалот 4,99±1,29 мм.; ±95,00% Конфиденс интервал: 4,35-5,63 мм.; минималната вредност изнесува 3,00 мм. а максималната вредност изнесува 7,50 мм..

Кај 33 предвидени дентални импланти *дебелината на спонгиозна коска* (10) во постериорен десен регион (4.6) на мандибуларната вилица варира во интервалот 5,54±1,69 мм.; ±Конфиденс интервал: 4,95-6,13 мм.; минималната вредност изнесува 2,40 мм. а максималната вредност изнесува 9,00 мм..

Кај 29 предвидени дентални импланти *дебелината на спонгиозна коска* (10) во постериорен десен регион (4.7) на мандибуларната вилица варира во интервалот

5,74±1,93 мм.; ±95,00% Конфиденс интервал: 7,34-9,52 мм.; минималната вредност изнесува 4,99 мм. а максималната вредност изнесува 6,49 мм..

Табела 12. Дебелина на спонгиозна коска (10)

Варијабла	N	Просек	Конфиденс -95,00%	Конфиденс +95,00%	Минимум	Максимум	Стд. Дев.
10.1.1	24	6,23	5,38	7,08	3,60	11,40	2,05
10.1.2	20	6,30	5,47	7,12	3,50	9,50	1,76
10.1.3	19	5,79	5,16	6,43	3,80	8,20	1,27
10.1.4	20	5,99	5,35	6,63	2,30	9,00	1,36
10.1.5	19	5,67	4,83	6,52	1,50	8,20	1,76
10.1.6	17	7,68	6,86	8,50	4,70	11,00	1,59
10.1.7	12	8,39	7,06	9,72	5,50	11,00	1,98
10.2.1	25	6,08	5,24	6,92	0,50	9,60	2,03
10.2.2	20	6,51	5,62	7,39	2,60	11,00	1,84
10.2.3	18	7,05	5,89	8,20	3,30	12,00	2,40
10.2.4	24	5,62	5,08	6,15	3,20	9,00	1,27
10.2.5	12	6,95	5,43	8,47	4,80	12,80	2,39
10.2.6	10	8,32	7,03	9,61	5,60	11,60	1,92
10.2.7	16	8,43	7,34	9,52	4,70	12,20	2,04
10.3.1	17	4,97	4,02	5,93	1,50	8,20	1,86
10.3.2	16	4,89	3,99	5,78	2,80	7,80	1,68
10.3.3	12	4,38	3,23	5,52	2,00	7,80	1,81
10.3.4	15	4,55	3,92	5,17	3,00	6,00	1,12
10.3.5	23	4,75	4,18	5,33	1,40	6,60	1,30
10.3.6	37	5,11	4,68	5,54	2,70	8,00	1,27
10.3.7	26	5,67	5,05	6,29	2,40	9,00	1,60
10.4.1	16	4,84	4,06	5,61	2,50	9,00	1,46
10.4.2	15	4,63	3,93	5,34	2,70	7,30	1,27
10.4.3	13	4,53	3,80	5,27	2,40	7,00	1,22
10.4.4	20	4,52	3,85	5,18	2,00	7,40	1,43
10.4.5	18	4,99	4,35	5,63	3,00	7,50	1,29

10.4.6	33	5,54	4,95	6,13	2,40	9,00	1,69
10.4.7	29	5,74	4,99	6,49	2,60	10,20	1,93

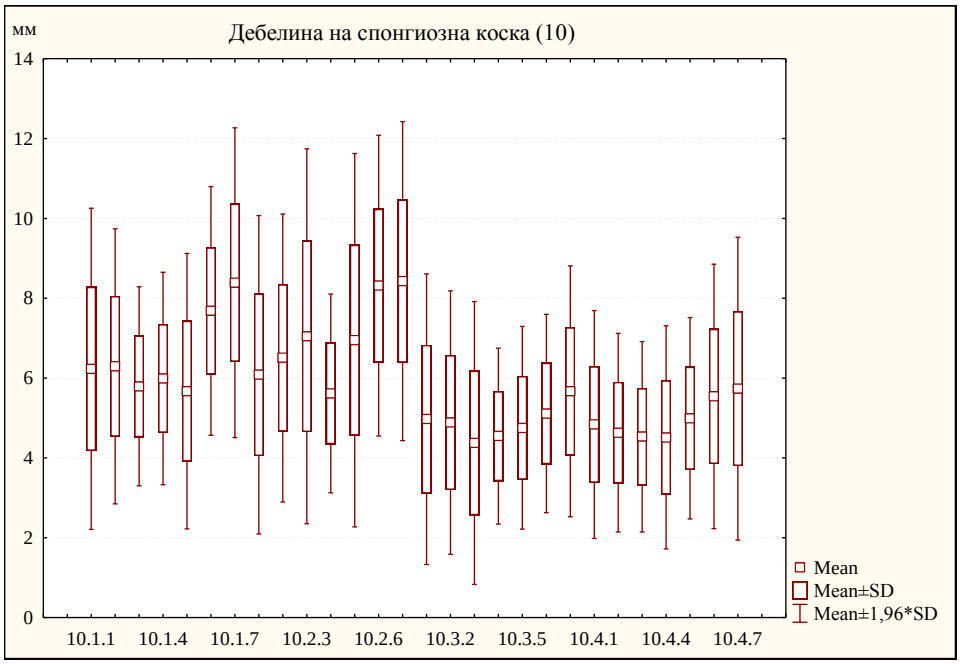

Графикон 12

11. Денситет на спонгиозна коска (Хаунсфилд) (11)

На табела 13. и графикон 13. прикажана е дескриптивна статистика на *денситет на спонгиозна коска* (Хаунсфилд единици-HU) (11) во антериорниот и постериорниот регион на максиларна и мандибуларна вилица со примена на конусно зрачна компјутеризирана томографија.

Кај 24 предвидени дентални импланти *денситетот на спонгиозна коска* (11) во антериорен десен регион (1.1) на максиларната вилица варира во интервалот 953,60±297,01 HU; ±95,00% Конфиденс интервал: 830,99-1076,20 HU; минималната вредност изнесува 400,00 HU а максималната вредност изнесува 1600,00 HU.

Кај 20 предвидени дентални импланти *денситетот на спонгиозна коска* (11) во антериорен десен регион (1.2) на максиларната вилица варира во интервалот 746,00±348,84 HU; ±95,00% Конфиденс интервал: 582,74-909,26 HU; минималната вредност изнесува 230,00 HU а максималната вредност изнесува 1450,00 HU.

Кај 19 предвидени дентални импланти *денситетот на спонгиозна коска* (11) во антериорен десен регион (1.3) на максиларната вилица варира во интервалот 648,68±211,41 HU; ±95,00% Конфиденс интервал: 546,79-750,58 HU; минималната вредност изнесува 350,00 HU а максималната вредност изнесува 1170,00 HU.

Кај 20 предвидени дентални импланти *денситетот на спонгиозна коска* (11) во постериорен десен регион (1.4) на максиларната вилица варира во интервалот 702,00±296,32 HU; ±95,00% Конфиденс интервал: 563,32-840,68 HU; минималната вредност изнесува 320,00 HU а максималната вредност изнесува 1400,00 HU.
Кај 19 предвидени дентални импланти *денситетот на спонгиозна коска* (11) во постериорен десен регион (1.5) на максиларната вилица варира во интервалот 615,56±294,24 HU; ±95,00% Конфиденс интервал: 469,23-761,88 HU; минималната вредност изнесува 300,00 HU а максималната вредност изнесува 1200,00 HU.
Кај 17 предвидени дентални импланти *денситетот на спонгиозна коска* (11) во постериорен десен регион (1.6) на максиларната вилица варира во интервалот 522,35±259,89 HU; ±95,00% Конфиденс интервал: 388,73-655,98 HU; минималната вредност изнесува 170,00 HU а максималната вредност изнесува 1100,00 HU.
Кај 12 предвидени дентални импланти *денситетот на спонгиозна коска* (11) во постериорен десен регион (1.7) на максиларната вилица варира во интервалот 503,33±196,85 HU; ±95,00% Конфиденс интервал: 378,26-628,41 HU; минималната вредност изнесува 180,00 HU а максималната вредност изнесува 900,00 HU.
Кај 25 предвидени дентални импланти *денситетот на спонгиозна коска* (11) во антериорен лев регион (2.1) на максиларната вилица варира во интервалот 861,60±339,42 HU; ±95,00% Конфиденс интервал: 721,49-1001,71 HU; минималната вредност изнесува 350,00 HU а максималната вредност изнесува 1900,00 HU.
Кај 20 предвидени дентални импланти *денситетот на спонгиозна коска* (11) во антериорен лев регион (2.2) на максиларната вилица варира во интервалот 675,50±242,17 HU; ±95,00% Конфиденс интервал: 562,16-788,84 HU; минималната вредност изнесува 200,00 HU а максималната вредност изнесува 1000,00 HU.
Кај 18 предвидени дентални импланти *денситетот на спонгиозна коска* (11) во антериорен лев регион (2.3) на максиларната вилица варира во интервалот 631,11±229,63 HU; ±95,00% Конфиденс интервал: 516,92-745,30 HU; минималната вредност изнесува 300,00 HU а максималната вредност изнесува 1200,00 HU.
Кај 24 предвидени дентални импланти *денситетот на спонгиозна коска* (11) во постериорен лев регион (2.4) на максиларната вилица варира во интервалот 675,65±381,28 HU; ±95,00% Конфиденс интервал: 510,78-840,53 HU; минималната вредност изнесува 200,00 HU а максималната вредност изнесува 2100,00 HU.
Кај 12 предвидени дентални импланти *денситетот на спонгиозна коска* (11) во постериорен лев регион (2.5) на максиларната вилица варира во интервалот 626,67±314,71 HU; ±95,00% Конфиденс интервал: 426,71-826,62 HU; минималната вредност изнесува 250,00 HU а максималната вредност изнесува 1400,00 HU.
Кај 10 предвидени дентални импланти *денситетот на спонгиозна коска* (11) во постериорен лев регион (2.6) на максиларната вилица варира во интервалот 519,09±302,93 HU; ±95,00% Конфиденс интервал: 315,58-722,61 HU; минималната вредност изнесува 250,00 HU а максималната вредност изнесува 1200,00 HU.
Кај 16 предвидени дентални импланти *денситетот на спонгиозна коска* (11) во постериорен лев регион (2.7) на максиларната вилица варира во интервалот 350,00±158,66 HU; ±95,00% Конфиденс интервал: 265,46-434,55 HU; минималната вредност изнесува 60,00 HU а максималната вредност изнесува 750,00 HU.
Кај 17 предвидени дентални импланти *денситетот на спонгиозна коска* (11) во антериорен лев регион (3.1) на мандибуларна вилица варира во интервалот

939,41±331,71 HU; ±95,00% Конфиденс интервал: 768,86-1109,96 HU; минималната вредност изнесува 100,00 HU а максималната вредност изнесува 1350,00 HU.
Кај 16 предвидени дентални импланти *денситетот на спонгиозна коска* (11) во антериорен лев регион (3.2) на мандибуларна вилица варира во интервалот 926,25±230,79 HU; ±95,00% Конфиденс интервал: 803,27-1049,23 HU; минималната вредност изнесува 500,00 HU а максималната вредност изнесува 1400,00 HU.
Кај 12 предвидени дентални импланти *денситетот на спонгиозна коска* (11) во антериорен лев регион (3.3) на мандибуларна вилица варира во интервалот 916,67±283,91 HU; ±95,00% Конфиденс интервал: 736,28-1097,06 HU; минималната вредност изнесува 600,00 HU а максималната вредност изнесува 1400,00 HU.
Кај 15 предвиден дентален имплант *денситетот на спонгиозна коска* (11) во постериорен лев регион (3.4) на мандибуларна вилица варира во интервалот 837,33±270,22 HU; ±95,00% Конфиденс интервал:687,69-986,98 HU; минималната вредност изнесува 350,00 HU а максималната вредност изнесува 1300,00 HU.
Кај 23 предвиден дентален имплант *денситетот на спонгиозна коска* (11) во постериорен лев регион (3.5) на мандибуларна вилица варира во интервалот 621,30±279,50 HU; ±95,00% Конфиденс интервал: 500,44-742,17 HU; минималната вредност изнесува 150,00 HU а максималната вредност изнесува 1200,00 HU.
Кај 37 предвидени дентални импланти *денситетот на спонгиозна коска* (11) во постериорен лев регион (3.6) на мандибуларна вилица варира во интервалот 566,49±276,69 HU; ±95,00% Конфиденс интервал: 474,23-658,74 HU; минималната вредност изнесува 240,00 HU а максималната вредност изнесува 1320,00 HU.
Кај 26 предвидени дентални импланти *денситетот на спонгиозна коска* (11) во постериорен лев регион (3.7) на мандибуларна вилица варира во интервалот 484,44±184,15 HU; ±95,00% Конфиденс интервал: 411,60-557,29 HU; минималната вредност изнесува 270,00 HU а максималната вредност изнесува 1000,00 HU.
Кај 16 предвидени дентални импланти *денситетот на спонгиозна коска* (11) во антериорен десен регион (4.1) на мандибуларна вилица варира во интервалот 1070,63±264,56 HU; ±95,00% Конфиденс интервал: 929,65-1211,60 HU; минималната вредност изнесува 630,00 HU а максималната вредност изнесува 1400,00 HU.
Кај 15 предвидени дентални импланти *денситетот на спонгиозна коска* (11) во антериорен десен регион (4.2) на мандибуларна вилица варира во интервалот 976,00±307,06 HU; ±95,00% Конфиденс интервал: 805,96-1146,04 HU; минималната вредност изнесува 300,00 HU а максималната вредност изнесува 1450,00 HU.
Кај 13 предвидени дентални импланти *денситетот на спонгиозна коска* (11) во антериорен десен регион (4.3) на мандибуларна вилица варира во интервалот 1023,08±189,97 HU; ±95,00% Конфиденс интервал: 908,28-1137,88 HU; минималната вредност изнесува 700,00 HU а максималната вредност изнесува 1300,00 HU.
Кај 20 предвидени дентални импланти *денситетот на спонгиозна коска* (11) во постериорен десен регион (4.4) на мандибуларна вилица варира во интервалот 790,00±262,04 HU; ±95,00% Конфиденс интервал: 667,36-912,64 HU; минималната вредност изнесува 300,00 HU а максималната вредност изнесува 1250,00 HU.
Кај 18 предвидени дентални импланти *денситетот на спонгиозна коска* (11) во постериорен десен регион (4.5) на мандибуларна вилица варира во интервалот 868,33±324,50 HU; ±95,00% Конфиденс интервал: 706,97-1029,70 HU; минималната вредност изнесува 350,00 HU а максималната вредност изнесува 1350,00 HU.

Кај 33 предвидени дентални импланти *денситетот на спонгиозна коска* (11) во постериорен десен регион (4.6) на мандибуларна вилица варира во интервалот 649,41±278,55 HU; ±95,00% Конфиденс интервал: 552,22-746,60 HU; минималната вредност изнесува 170,00 HU а максималната вредност изнесува 1200,00 HU.
Кај 29 предвидени дентални импланти *денситетот на спонгиозна коска* (11) во постериорен десен регион (4.7) на мандибуларна вилица варира во интервалот 551,03±232,02 HU; ±95,00% Конфиденс интервал: 462,78-639,29 HU; минималната вредност изнесува 110,00 HU а максималната вредност изнесува 1000,00 HU.

Табела 13. Денситет на спонгиозна коска (11)

Варијабла	N	Просек	Конфиденс -95,00%	Конфиденс +95,00%	Минимум	Максимум	Стд. Дев.
11.1.1	24	953,60	830,99	1076,20	400,00	1600,00	297,01
11.1.2	20	746,00	582,74	909,26	230,00	1450,00	348,84
11.1.3	19	648,68	546,79	750,58	350,00	1170,00	211,41
11.1.4	20	702,00	563,32	840,68	320,00	1400,00	296,32
11.1.5	19	615,56	469,23	761,88	300,00	1200,00	294,24
11.1.6	17	522,35	388,73	655,98	170,00	1100,00	259,89
11.1.7	12	503,33	378,26	628,41	180,00	900,00	196,85
11.2.1	25	861,60	721,49	1001,71	350,00	1900,00	339,42
11.2.2	20	675,50	562,16	788,84	200,00	1000,00	242,17
11.2.3	18	631,11	516,92	745,30	300,00	1200,00	229,63
11.2.4	24	675,65	510,78	840,53	200,00	2100,00	381,28
11.2.5	12	626,67	426,71	826,62	250,00	1400,00	314,71
11.2.6	10	519,09	315,58	722,61	250,00	1200,00	302,93
11.2.7	16	350,00	265,46	434,55	60,00	750,00	158,66
11.3.1	17	939,41	768,86	1109,96	100,00	1350,00	331,71
11.3.2	16	926,25	803,27	1049,23	500,00	1400,00	230,79
11.3.3	12	916,67	736,28	1097,06	600,00	1400,00	283,91
11.3.4	15	837,33	687,69	986,98	350,00	1300,00	270,22
11.3.5	23	621,30	500,44	742,17	150,00	1200,00	279,50
11.3.6	37	566,49	474,23	658,74	240,00	1320,00	276,69
11.3.7	26	484,44	411,60	557,29	270,00	1000,00	184,15
11.4.1	16	1070,63	929,65	1211,60	630,00	1400,00	264,56
11.4.2	15	976,00	805,96	1146,04	300,00	1450,00	307,06
11.4.3	13	1023,08	908,28	1137,88	700,00	1300,00	189,97
11.4.4	20	790,00	667,36	912,64	300,00	1250,00	262,04

11.4.5	18	868,33	706,97	1029,70	350,00	1350,00	324,50
11.4.6	33	649,41	552,22	746,60	170,00	1200,00	278,55
11.4.7	29	551,03	462,78	639,29	110,00	1000,00	232,02

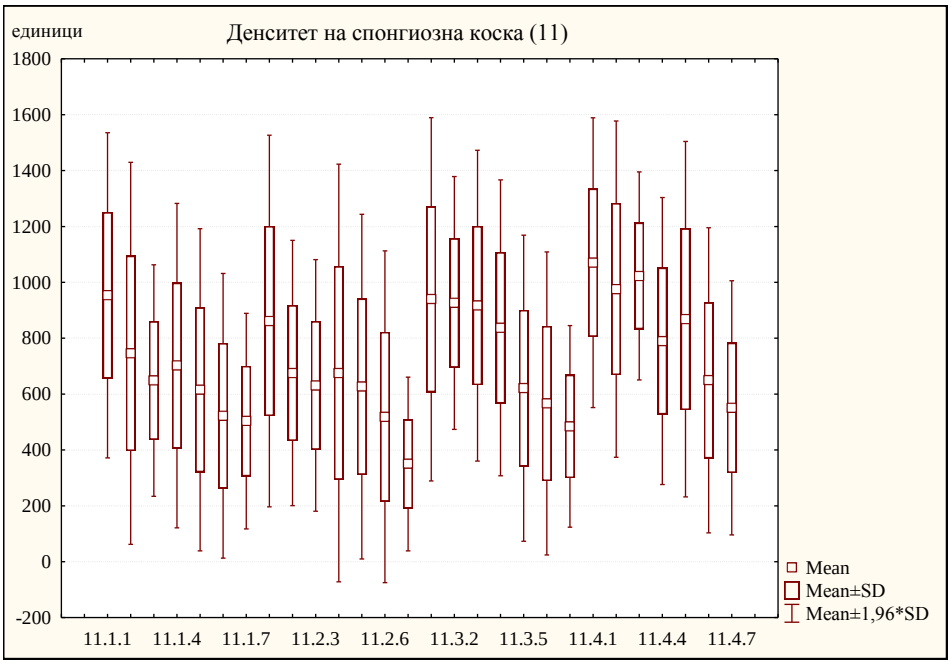

Графикон 13

12. Форма на canalis nasopalatinus (12)

Со примена на конусно зрачна компјутеризирана томорафија (КЗКТ), при предвидување на дентални импланти во антериорен регион (централен инцизив) на максиларна вилица, кај 4 (6,37%) испитаници canalis nasopalatinus е двоен канал, а кај 21 (35,00%) испитаници canalis nasopalatinus е единечен канал. Кај 35 (58,33%) пациенти во антериорен регион на максиларна вилица не се предвидени дентални импланти (табела 14.).

Табела 14. Форма на canalis nasopalatinus (12) /
антериорен регион на максиларна вилица

Category	Број	Кумулативно Број	%	Кумулативно %
Двоен	4	4	6,67	6,67
Единечен	21	25	35,00	41,67
Missing	35	60	58,33	100,00

13. Ширина на canalis nasopalatinus (13)

На табела 15. и графикон 14. прикажана е дескриптивна статистика на ширината на *canalis nasopalatinus* (13) во антериорен регион на максиларна вилица.
Кај 25 испитаници, ширината на *canalis nasopalatinus* (13) варира во интервалот 2,33±0,69 мм.;±95,00% Конфиденс интервал: 2,05-2,62 мм.; минималната ширина изнесува 1,20 мм. а максималната ширина изнесува 4,00 мм..

Табела 15. Ширина на canalis nasopalatinus (13) /
антериорен регион на максиларна вилица

Варијабла	N	Просек	Конфиденс -95,00%	Конфиденс +95,00%	Минимум	Максимум	Стд. Дев.
Ширина на can. nasopalatinus	25	2,33	2,05	2,62	1,20	4,00	0,69

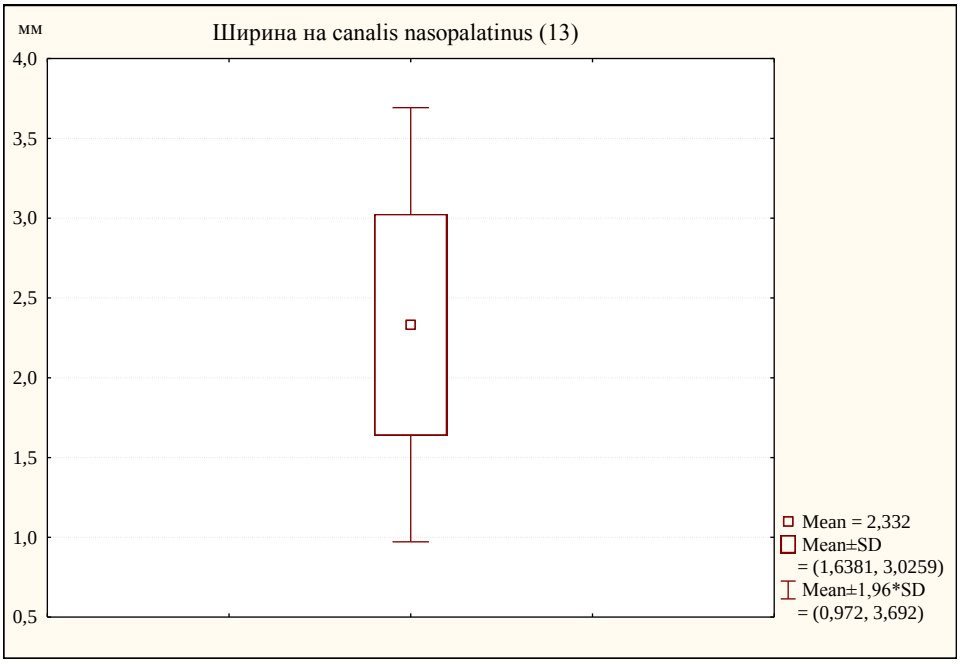

Графикон 14

14. Должина на canalis nasopalatinus (14)

На табела 16. и графикон 15. прикажана е дескриптивна статистика на должината на *canalis nasopalatinus* (14) во антериорен регион на максиларна вилица.
Кај 25 испитаници, должината на *canalis nasopalatinus* (14) варира во интервалот 11,50±2,69 мм.; ±95,00% Конфиденс интервал: 10,39-12,61 мм.; минималната должина изнесува 6,70 мм. а максималната должина изнесува 17,00 мм..

Табела 16. Должина на canalis nasopalatinus (14) /
антериорен регион на максиларна вилица

Варијабла	N	Просек	Конфиденс -95,00%	Конфиденс +95,00%	Минимум	Максимум	Стд. Дев.
Должина на can. nasopalatinus	25	11,50	10,39	12,61	6,70	17,00	2,69

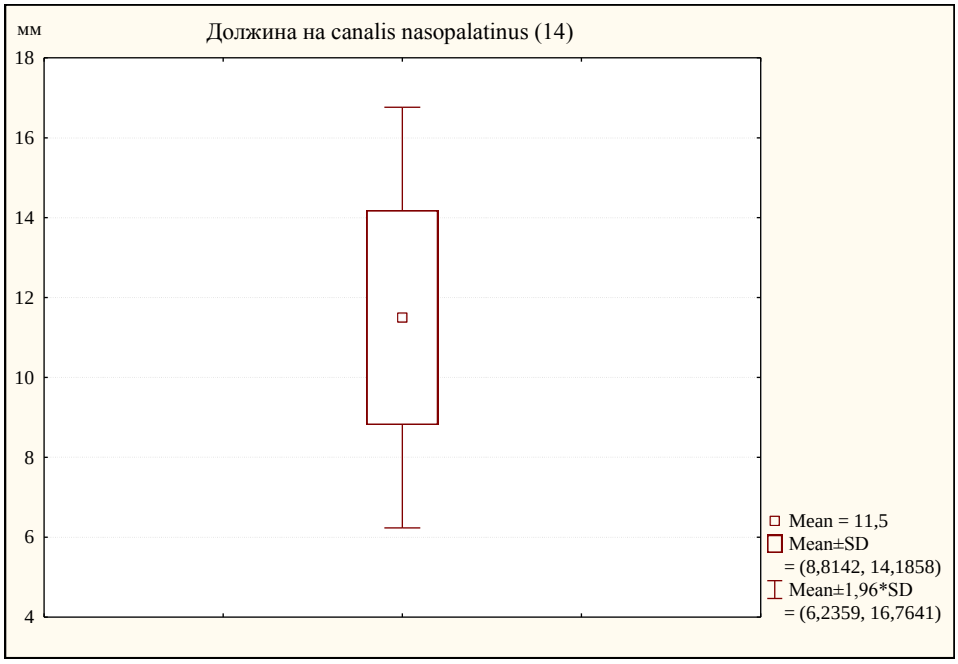

Графикон 15

15. Дијаметар на foramen incisivus (15)

На табела 17. и графикон 16. прикажана е дескриптивна статистика на дијаметарот на *foramen incisivus* (15) во антериорен регион на максиларна вилица.
Кај 25 испитаници, дијаметарот на *foramen incisivus* (15) варира во интервалот 2,99±0,64 мм.; ±95,00% Конфиденс интервал: 2,73-3,26 мм.; минималната вредност изнесува 1,60 мм. а максималната вредност изнесува 4,30 мм..

Табела 17. Дијаметар на foramen incisivus (15) /
антериорен регион на максиларна вилица

Варијабла	N	Просек	Конфиденс -95,00%	Конфиденс +95,00%	Минимум	Максимум	Стд. Дев.
Дијаметар на for. incisivus	25	2,99	2,73	3,26	1,60	4,30	0,64

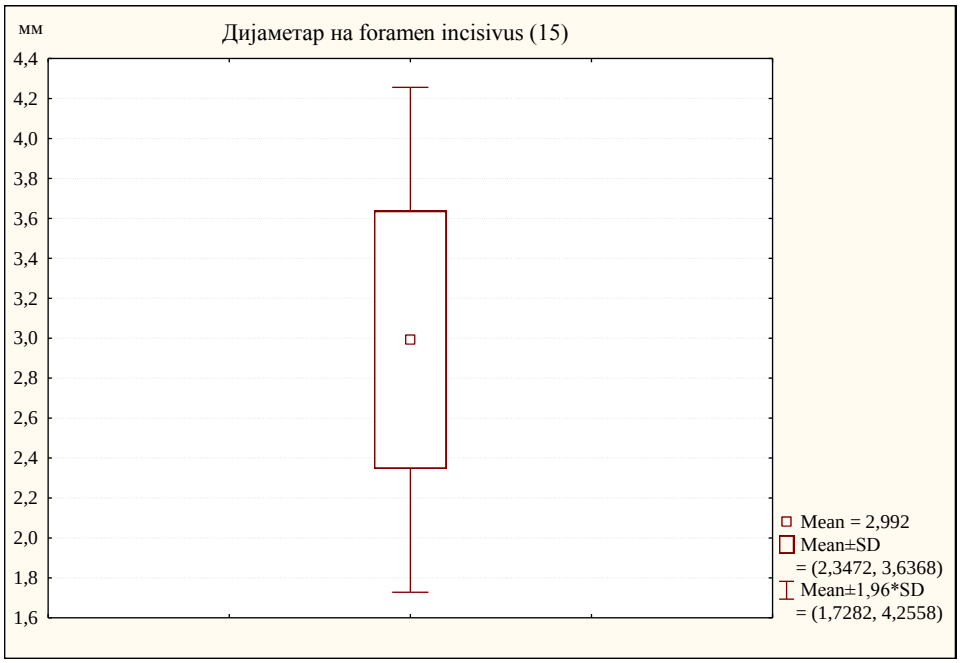

Графикон 16

16. Ширина на коска антериорно од canalis nasopalatinus (16)

На табела 18. и графикон 17. прикажана е дескриптивна статистика на ширина на коска антериорно од *canalis nasopalatinus* (16) во антериорен регион на максиларна вилица.
Кај 25 испитаници, ширината на коска антериорно од *canalis nasopalatinus* (16) варира во интервалот 7,23±2,65 мм.; ±95,00% Конфиденс интервал: 0,64-13,83 мм.; минималната вредност изнесува 4,50 мм. а максималната вредност изнесува 9,80 мм..

Табела 18. Ширина на коска антериорно од canalis nasopalatinus (16) / антериорен регион на максиларна вилица

Варијабла	N	Просек	Конфиденс -95,00%	Конфиденс +95,00%	Минимум	Максимум	Стд. Дев.
Ширина на коска ант.can.nasopal.	25	6,62	6,10	7,14	4,60	8,60	1,26

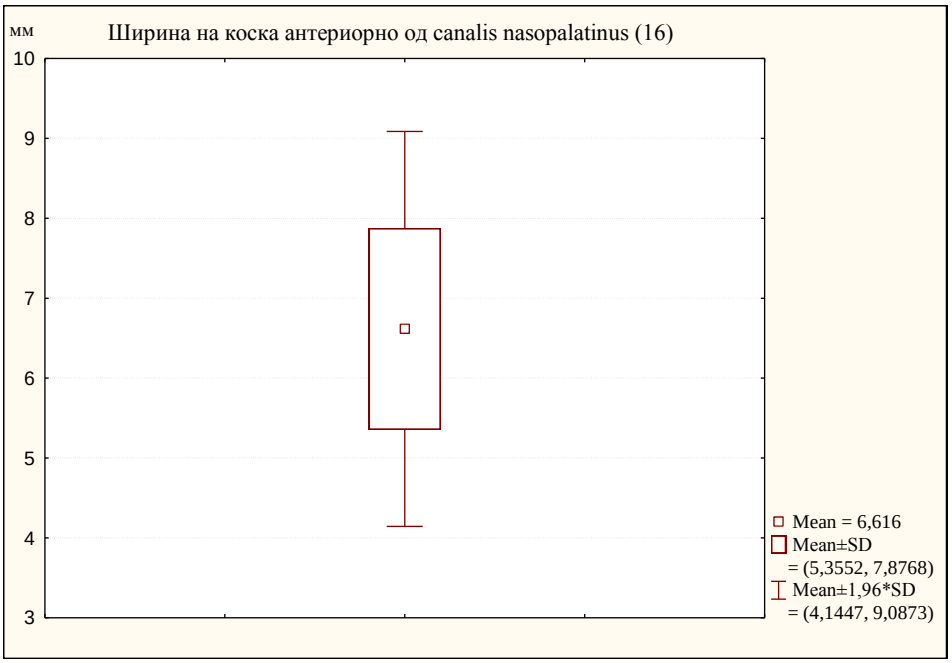

Графикон 17

17. Присуство на септи во sinus maxillaris (17) / Разлика помеѓу групи

На табела 19. и графикон 18. прикажаните резултати се однесуваат на присуството на септи во *sinus maxillaris* (17) во постериорен десен и/или лев регион на максиларна вилица дијагостицирани со примена на конусно зрачна компјутеризирана томографија (КЗКТ) и ортопантомограм.
Со примена на конусно зрачна компјутеризирана томографија (КЗКТ), при предвидување на дентални импланти во постериорен десен и/или лев регион (прв и втор премолар, прв и втор молар) на максиларна вилица во вкупно 44 (50,60%) испитаници, кај 17 (19,50%) испитаници утврдено е присуство на септи во sinus maxillaris, а кај 27 (31,00%) испитаници не е утврдено присуство на септи во sinus maxillaris.
Со примена на ортопантомограм, при предвидување на дентални импланти во постериорен десен и/или лев регион (прв и втор премолар, прв и втор молар) на максиларна вилица во вкупно 43 (49,40%) испитаници, кај 21 (24,10%) испитаници утврдено е присуството на септи во sinus maxillaris, а кај 22 (25,30%) испитаници не е утврдено присуство на септи во sinus maxillaris.
За Pearson Chi-Square = 0,920 и p>0,05 (p=0,391) / Monte Carlo Sig. (2-sided) помеѓу наодите на конусно зрачна компјутеризирана томографија (КЗКТ) и ортопантомограм нема значајна разлика.

Табела 19. Присуство на септи во sinus maxillaris (17) /
во постериорен десен и/или лев регион на максиларна вилица

			Присуство на септи во sinus maxillaris		Total
			Нема	Има	
Група	Компјутеризирана томографија	Count	27	17	44
		%	31,0%	19,5%	50,6%
	Ортопантомограм	Count	22	21	43
		%	25,3%	24,1%	49,4%
	Total	Count	49	38	87
		%	56,3%	43,7%	100,0%

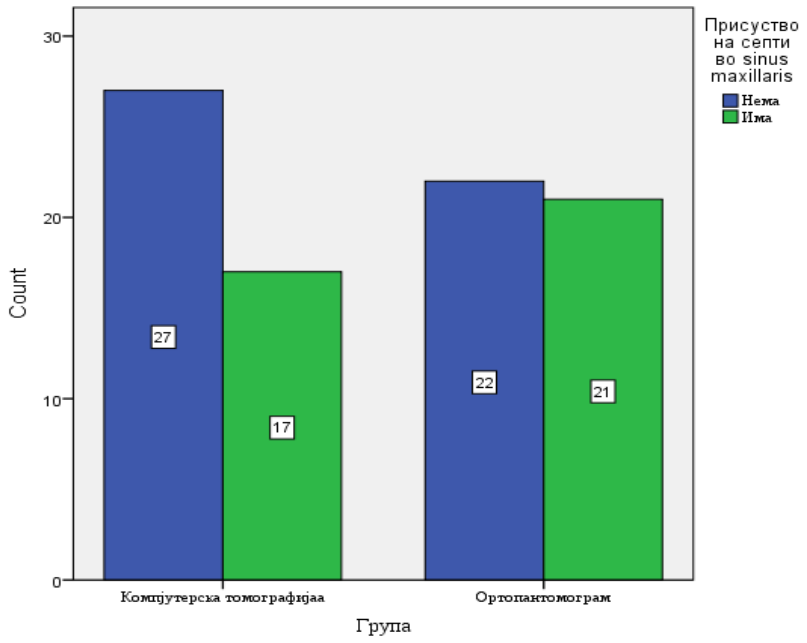

Графикон 18

18. Присуство на бифиден мандибуларен канал (18) / Разлика помеѓу групи

На табела 20. и графикон 19. прикажаните резултати се однесуваат на присуството на *бифиден мандибуларен канал* (18) во постериорен десен и/или лев регион на мандибуларна вилица дијагостицирани со примена на конусно зрачна компјутеризирана томографија (КЗКТ) и ортопантомограм.

Со примена на конусно зрачна компјутеризирана томографија (КЗКТ), при предвидување на дентални импланти во постериорен десен и/или лев регион (прв и втор молар) на мандибуларна вилица во вкупно 45 (49,50%) испитаници, кај 11 (12,10%) испитаници утврдено е присуството на бифиден мандибуларен канал, а кај 34 (37,40%) испитаници не е утврдено присуство на бифиден мандибуларен канал.

Со примена на ортопантомограм, при предвидување на дентални импланти во постериорен десен и/или лев регион (прв и втор молар) на мандибуларна вилица во вкупно 46 (50,50%) испитаници, кај 10 (11,00%) испитаници утврдено е присуството на бифиден мандибуларен канал, а кај 36 (39,60%) испитаници не е утврдено присуство на бифиден мандибуларен канал.
За Pearson Chi-Square = 0,094 и p>0,05 (p=0,807) / Monte Carlo Sig.(2-sided), помеѓу наодите на конусно зрачна компјутеризирана томографија (КЗКТ) и ортопантомограм нема значајна разлика.

Табела 20. Присуство на бифиден мандибуларен канал (18) /
во постериорен десен и/или лев регион на мандибуларна вилица

			Присуство на бифиден мандибуларен канал		Total
			Нема	Има	
Група	Компјутеризирана томографија	Count	34	11	45
		%	37,4%	12,1%	49,5%
	Ортопантомограм	Count	36	10	46
		%	39,6%	11,0%	50,5%
	Total	Count	70	21	91
		%	76,9%	23,1%	100,0%

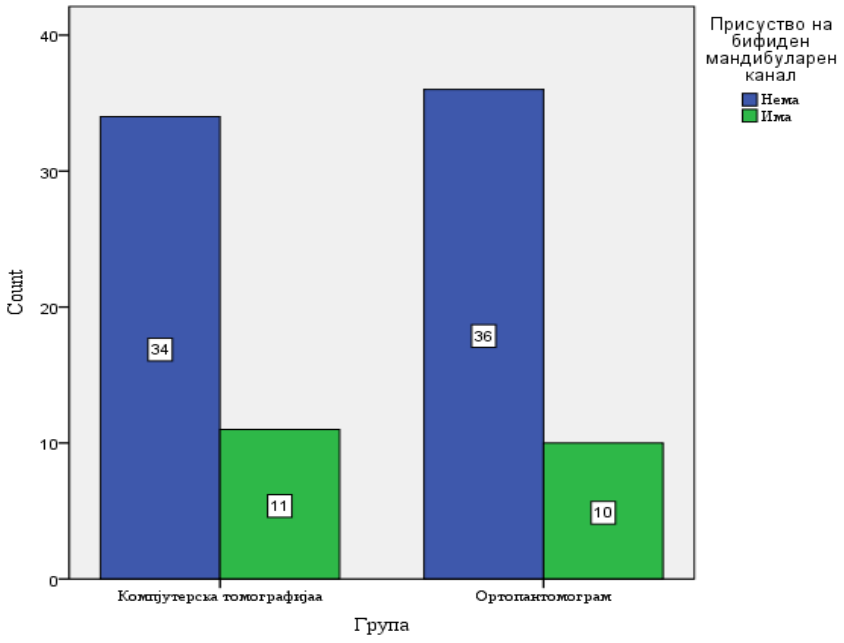

Графикон 19

19. Присуство на лингвална подмининраност кај алвеоларниот гребен (19)

Со примена на конусно зрачна компјутеризирана томографија, при предвидување на дентални импланти во постериорен десен и/или лев регион (прв и втор премолар, прв и втор молар) на мандибуларна вилица кај 38 (63,33%) испитаници има присуство на лингвална подмининраност на алвеоларниот гребен, а кај 8 (13,33%) испитаници нема присуство на лингвална подмининраност на алвеоларниот гребен.
Кај 14 (23,34%) пациенти во постериорен десен и/или лев регион на мандибуларна вилица не се предвидени дентални импланти (табела 21.).

Табела 21. Присуство на лингвална подмининраност кај алвеоларниот гребен (19) во постериорен десен и/или лев регион на мандибуларна вилица

Category	Број	Кумулативно Број	%	Кумулативно %
Има	38	38	63,33	63,33
Нема	8	46	13,33	76,67
Missing	14	60	23,34	100,00

20. Агол на подмининраност на алвеоларниот гребен (20)

На табела 22. и графикон 20. прикажана е дескриптивна статистика на *агол на подмининраност на алвеоларниот гребен* (20) во постериорен десен и лев регион на мандибуларна вилица со примена на конусно зрачна компјутерска томографија.
Кај 1 предвиден дентален имплант во постериорен лев регион (3.4) на мандибуларна вилица, *аголот на подмининраност на алвеоларниот гребен* (20) изнесува 80^0.
Кај 2 предвидени дентални импланти во постериорен лев регион (3.5) на мандибуларна вилица, *аголот на подмининраност на алвеоларниот гребен* (20) варира во интервалот $66{,}50 \pm 0{,}71^0$; ±95,00% Конфиденс интервал: $60{,}15\text{-}72{,}85^0$; минималната вредност изнесува $66{,}00^0$ а максималната вредност изнесува $67{,}00^0$.
Кај 16 предвидени дентални импланти во постериорен лев регион (3.6) на мандибуларна вилица, *аголот на подмининраност на алвеоларниот гребен* (20) варира во интервалот $62{,}19 \pm 8{,}57^0$; ±95,00% Конфиденс интервал: $57{,}62\text{-}66{,}76^0$; минималната вредност изнесува $47{,}00^0$ а максималната вредност изнесува $77{,}00^0$.
Кај 20 предвидени дентални импланти во постериорен лев регион (3.7) на мандибуларна вилица, *аголот на подмининраност на алвеоларниот гребен* (20) варира во интервалот $61{,}69 \pm 9{,}23^0$; ±95,00% Конфиденс интервал: $57{,}37\text{-}66{,}00^0$; минималната вредност изнесува $48{,}00^0$ а максималната вредност изнесува $84{,}00^0$.
Кај 2 предвидени дентални импланти во постериорен десен регион (4.5) на мандибуларна вилица, *аголот на подмининраност на алвеоларниот гребен* (20) варира во интервалот

65,00±7,07^0; ±95,00% Конфиденс интервал: 1,47-128,53^0; минималната вредност изнесува 60,00^0 а максималната вредност изнесува 70,00^0.
Кај 19 предвидени дентални импланти во постериорен десен регион (4.6) на мандибуларна вилица, *аголот на подминираност на алвеоларниот гребен* (20) варира во интервалот 63,72±11,32^0 ; ±95,00% Конфиденс интервал: 58,26-69,17^0; минималната вредност изнесува 40,00^0 а максималната вредност изнесува 81,00^0.
Кај 23 предвидени дентални импланти во постериорен десен регион (4.7) на мандибуларна вилица, *аголот на подминираност на алвеоларниот гребен* (20) варира во интервалот 62,65±10,65^0; ±95,00% Конфиденс интервал: 58,05-67,26 степени; минималната вредност изнесува 38,00^0 а максималната вредност изнесува 82,00^0.

Табела 22. Агол на подминираност на алвеоларниот гребен (20)
/ во постериорен десен и лев регион на мандибуларна вилица

Варијабла	N	Просек	Конфиденс -95,00%	Конфиденс +95,00%	Минимум	Максимум	Стд. Дев.
20.3.4	1	80,00			80,00	80,00	
20.3.5	2	66,50	60,15	72,85	66,00	67,00	0,71
20.3.6	16	62,19	57,62	66,76	47,00	77,00	8,57
20.3.7	20	61,69	57,37	66,00	48,00	84,00	9,23
20.4.5	2	65,00	1,47	128,53	60,00	70,00	7,07
20.4.6	19	63,72	58,26	69,17	40,00	81,00	11,32
20.4.7	23	62,65	58,05	67,26	38,00	82,00	10,65

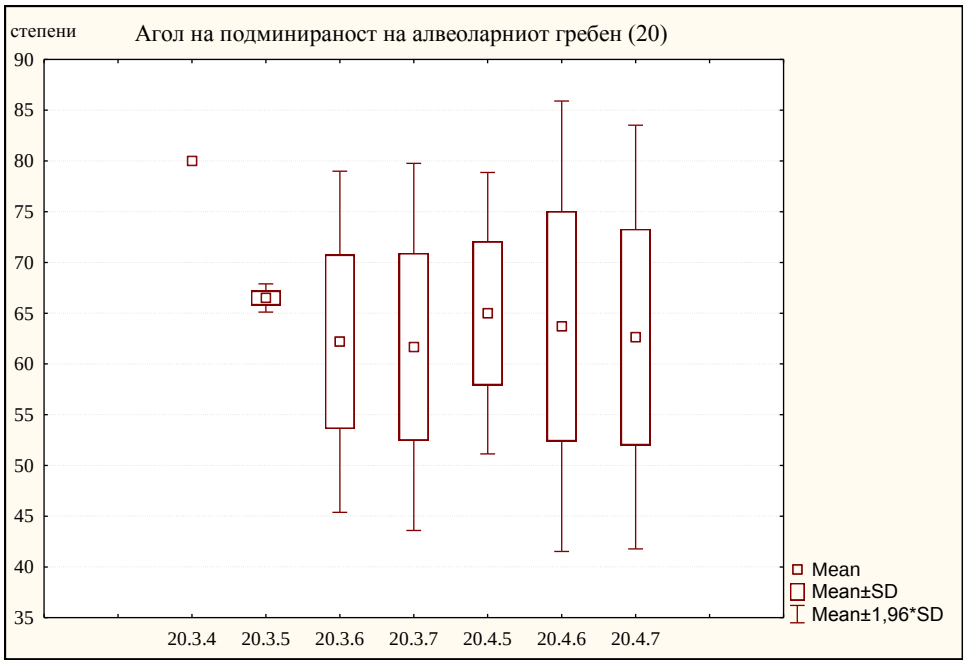

Графикон 20

21. Присуство на дополнителен foramen mentalis кај мандибуларна вилица (21) /

На табела 23. и графикон 21. прикажаните резултати се однесуваат на присуството на *дополнителен foramen mentalis* во постериорен десен и/или лев регион на мандибуларна вилица дијагостицирани со примена на конусно зрачна компјутеризирана томографија (КЗКТ) и ортопантомограм.

Со примена на конусно зрачна компјутеризирана томографија (КЗКТ), при предвидување на дентални импланти во постериорен десен и/или лев регион (втор премолар) на мандибуларна вилица во вкупно 26 (48,10%) испитаници, кај 4 (7,40%) испитаници утврдено е присуството на *дополнителен foramen mentalis* а кај 22 (40,70%) испитаници не е утврдено присуство на *дополнителен foramen mentalis*.

Со примена на ортопантомограм, при предвидување на дентални импланти во постериорен десен и/или лев регион (втор премолар) на мандибуларна вилица во вкупно 28(51,90%) испитаници, кај 1 (1,90%) испитаник утврдено е присуството на *дополнителен foramen mentalis*, а кај 27 (50,00%) испитаници не е утврдено присуство на *дополнителен foramen mentalis*.

За Fisher's Exact Test / p>0,05 (p=0,153) / Monte Carlo Sig. (2-sided), помеѓу наодите на конусно зрачна компјутеризирана томографија (КЗКТ) и ортопантомограм нема значајна разлика.

Табела 23. Присуство на дополнителен foramen mentalis кај мандибуларна вилица (21) / во постериорен десен и/или лев регион на мандибуларна вилица

			Присуство на дополнителен foramen mentalis кај мандибуларна вилица		Total
			Нема	Има	
Група	Компјутеризирана томографија	Count	22	4	26
		%	40,7%	7,4%	48,1%
	Ортопантомограм	Count	27	1	28
		%	50,0%	1,9%	51,9%
	Total	Count	49	5	54
		%	90,7%	9,3%	100,0%

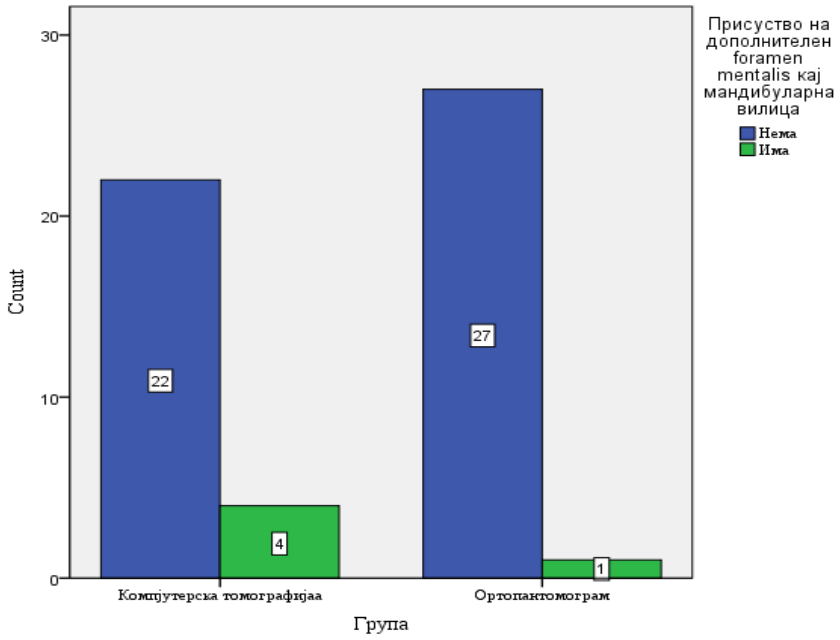

Графикон 21

22. Присуство на мекоткивни и/или коскени промени во регија на sinus maxillaris (22)

На табела 24. и графикон 22. прикажаните резултати се однесуваат на присуството на мекоткивни и/или коскени промени во регија на sinus maxillaris / во десен или лев sinus maxillaris, дијагностицирани со примена на конусно зрачна компјутеризирана томографија (КЗКТ) и ортопантомограм.

Со примена на конусно зрачна компјутеризирана томографија (КЗКТ), при предвидување на дентални импланти во постериорен десен и/или лев регион (прв и втор премолар, и прв и втор молар) на максиларна вилица во вкупно 44 (50,60%) испитаници, кај 22 (25,30%) испитаници утврдено е присуството на мекоткивни и/или коскени промени во регија на sinus maxillaris, а кај 22 (25,30%) испитаници не е утврдено присуство на мекоткивни и/или коскени промени во регија на sinus maxillaris.

Со примена на ортопантомограм, при предвидување на дентални импланти во постериорен десен и/или лев регион (прв и втор премолар и прев и втор молар) на максиларна вилица во вкупно 43 (49,40%) испитаници, кај 5 (5,70%) испитаници утврдено е присуството на мекоткивни и/или коскени промени во регија на sinus maxillaris, а кај 38 (43,70%) испитаници не е утврдено присуство на мекоткивни и/или коскени промени во регија на sinus maxillaris.

За Pearson Chi-Square = 14,961 и p<0,001 (p=**0,000**) / 0,000-0,000 / Monte Carlo Sig.(2-sided), помеѓу наодите на конусно зрачна компјутеризирана томографија (КЗКТ) и ортопантомограм постои значајна разлика.

Табела 24. Присуство на мекоткивни и/или коскени промени во регија на sinus maxillaris (22) / во десен или лев sinus maxillaris

			Присуство на мекоткивни и/или коскени промени во регија на sinus maxillaris		Total
			Нема	Има	
Група	Компјутеризирана томографија	Count	22	22	44
		%	25,3%	25,3%	50,6%
	Ортопантомограм	Count	38	5	43
		%	43,7%	5,7%	49,4%
	Total	Count	60	27	87
		%	69,0%	31,0%	100,0%

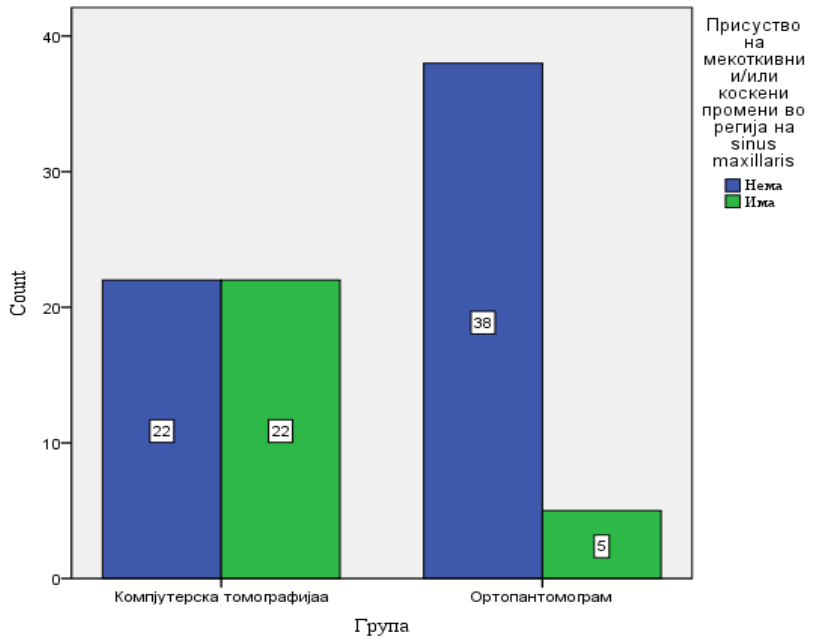

Графикон 22

23. Присуство на мекоткивни и/или коскени промени во регија на максиларна и/или мандибуларна вилица (23)

На табела 25. и графикон 23. прикажаните резултати се однесуваат на присуството на мекоткивни и/или коскени промени во регии на максиларна и/или мандибуларна вилица дијагостицирани со примена на конусно зрачна компјутеризирана томографија (КЗКТ) и ортопантомограм.

Со примена на конусно зрачна компјутеризирана томографија (КЗКТ), при предвидување на дентални импланти во вкупно 60 (50,00%) испитаници, кај 1 (0,80%) испитаник утврдено е присуството на мекоткивни и/или коскени промени во регија на максиларна

и/или мандибуларна вилица, а кај 59 (49,20%) испитаници не е утврдено присуство на мекоткивни и/или коскени промени во регија на максиларна и/или мандибуларна вилица.
Со примена на ортопантомограм, при предвидување на дентални импланти во вкупно 60 (50,00%) испитаници, не е утврдено присуство на мекоткивни и/или коскени промени во регија на максиларна и/или мандибуларна вилица.
За Fisher's Exact Test / p>0,05 (p=1,000) / Monte Carlo Sig.(2-sided), помеѓу наодите на конусно зрачна компјутеризирана томографија (КЗКТ) и ортопантомограм нема значајна разлика.

Табела 25. Присуство на мекоткивни и/или коскени промени во регија на максиларна и мандибуларна вилица (23)

			Присуство на мекоткивни и/или коскени промени во регија на максиларна и мандибуларна вилица		Total
			Нема	Има	
Група	Компјутеризирана томографија	Count	59	1	60
		%	49,2%	0,8%	50,0%
	Ортопантомограм	Count	60	0	60
		%	50,0%	0,0%	50,0%
	Total	Count	119	1	120
		%	99,2%	0,8%	100,0%

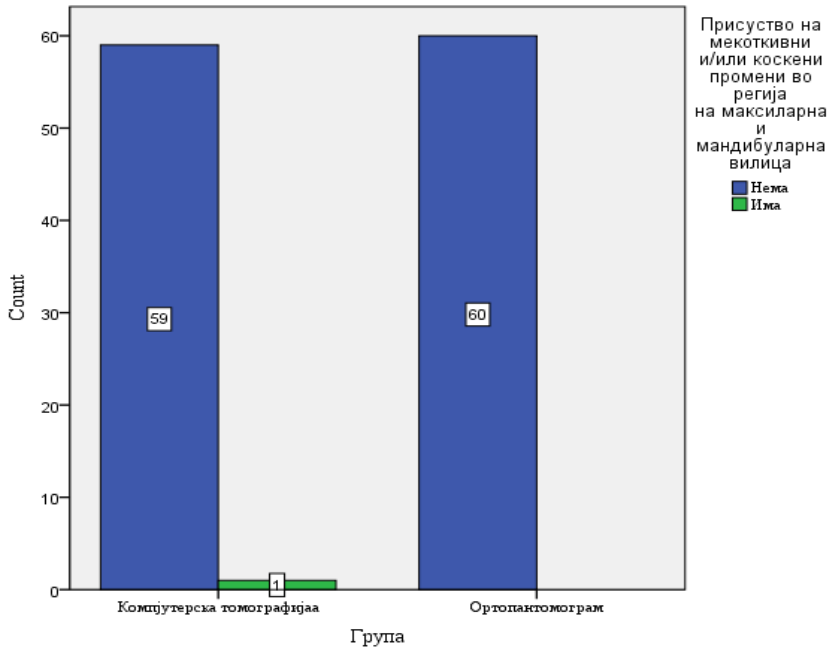

Графикон 23

24. Мезиодистална димензија, во беззабна регија, на максиларна и/или мандибуларна вилица (24)

24.1 Конусно зрачна компјутеризирана томографија

На табела 26. и графикон 24. прикажана е дескриптивна статистика на *мезиодистална димензија, во беззабна регија, на максиларна и/или мандибуларна вилица* (24), со примена на конусно зрачна компјутеризирана томографија.

Кај 1 предвиден дентален имплант *мезиодистална димензија, во беззабна регија, на максиларна и/или мандибуларна вилица* (24) во постериорен десен регион (1.4) на максиларна вилица изнесува 7,40 мм..

Кај 3 предвидени дентални импланти *мезиодистална димензија, во беззабна регија, на максиларна и/или мандибуларна вилица* (24) во постериорен десен регион (1.5) на максиларна вилица варира во интервалот 9,27±0,55 мм.; ±95,00% Конфиденс интервал: 7,90-10,63 мм.; минималната вредност изнесува 8,70 мм. а максималната вредност изнесува 9,80 мм..

Кај 3 предвидени дентални импланти *мезиодистална димензија, во беззабна регија, на максиларна и/или мандибуларна вилица* (24) во постериорен десен регион (1.6) на максиларна вилица варира во интервалот 9,57±0,57 мм.; ±95,00% Конфиденс интервал: 8,15-10,97 мм.; минималната вредност изнесува 9,10 мм. а максималната вредност изнесува 10,20 мм..

Кај 1 предвиден дентален имплант *мезиодистална димензија, во беззабна регија, на максиларна и/или мандибуларна вилица* (24) во антериорен лев регион (2.1) на максиларна вилица изнесува 9,00 мм..

Кај 2 предвидени дентални импланти *мезиодистална димензија, во беззабна регија, на максиларна и/или мандибуларна вилица* (24) во постериорен лев регион (2.4) на максиларна вилица варира во интервалот 8,05±1,20 мм.; ±95,00% Конфиденс интервал: -2,75-18,85 мм.; минималната вредност изнесува 7,20 мм. а максималната вредност изнесува 8,90 мм..

Кај 2 предвидени дентални импланти *мезиодистална димензија, во беззабна регија, на максиларна и/или мандибуларна вилица* (24) во постериорен лев регион (2.5) на максиларна вилица варира во интервалот 7,90±0,14 мм.; ±95,00% Конфиденс интервал:6,63-9,17 мм.; минималната вредност изнесува 7,80 мм. а максималната вредност изнесува 8,00 мм..

Кај 4 предвидени дентални импланти *мезиодистална димензија, во беззабна регија, на максиларна и/или мандибуларна вилица* (24) во постериорен лев регион (3.6) на мандибуларна вилица варира во интервалот 11,40±1,47 мм.; ±95,00% Конфиденс интервал: 9,07-13,74 мм.; минималната вредност изнесува 9,50 мм. а максималната вредност изнесува 12,70 мм..

Кај 3 предвидени дентални импланти *мезиодистална димензија, во беззабна регија, на максиларна и/или мандибуларна вилица* (24) во постериорен десен регион (4.6) на мандибуларна вилица варира во интервалот 11,73±1,80 мм.; ±95,00% Конфиденс интервал: 7,26-16,21 мм.; минималната вредност изнесува 9,90 мм. а максималната вредност изнесува 13,50 мм..

Кај 1 предвиден дентален имплант *мезиодистална димензија, во беззабна регија, на максиларна и/или мандибуларна вилица* (24) во постериорен десен регион (4.7) на мандибуларна вилица изнесува 13,20 мм..

Табела 26. Мезиодистална димензија, во беззабна регија, на максиларна и/или мандибуларна вилица (24)

Варијабла	N	Просек	Конфиденс -95,00%	Конфиденс +95,00%	Минимум	Максимум	Стд. Дев.
24.1.4	1	7,40			7,40	7,40	
24.1.5	3	9,27	7,90	10,63	8,70	9,80	0,55
24.1.6	3	9,57	8,15	10,97	9,10	10,20	0,57
24.2.1	1	9,00			9,00	9,00	
24.2.4	2	8,05	-2,75	18,85	7,20	8,90	1,20
24.2.5	2	7,90	6,63	9,17	7,80	8,00	0,14
24.3.6	4	11,40	9,07	13,74	9,50	12,70	1,47
24.4.6	3	11,73	7,26	16,21	9,90	13,50	1,80
24.4.7	1	13,20			13,20	13,20	

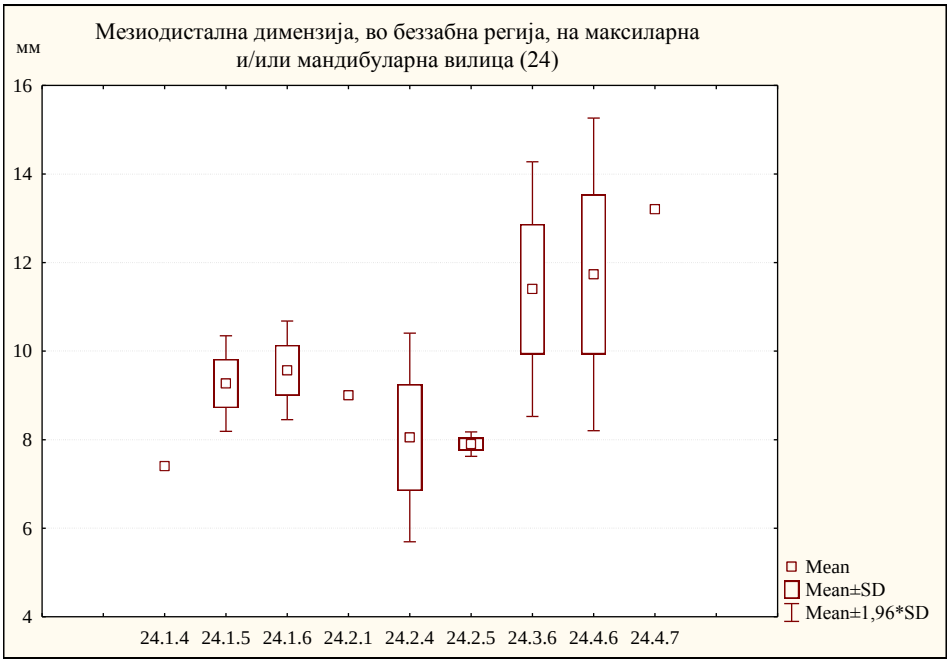

Графикон 24

24.2 Ортопантомограм

На табела 26. и графикон 24. прикажана е дескриптивна статистика на *мезиодистална димензија, во беззабна регија, на максиларна и/или мандибуларна вилица* (24), со примена на ортопантомограм.

Кај 1 предвиден дентален имплант *мезиодистална димензија, во беззабна регија, на максиларна и/или мандибуларна вилица* (24) во постериорен десен регион (1.4) на максиларна вилица изнесува 6,00 мм..

Кај 3 предвидени дентални импланти *мезиодистална димензија, во беззабна регија, на максиларна и/или мандибуларна вилица* (24) во постериорен десен регион (1.5) на максиларна вилица варира во интервалот 7,33±0,58 мм.; ±95,00% Конфиденс интервал: 5,90-8,77 мм.; минималната вредност изнесува 7,00 мм. а максималната вредност изнесува 8,00 мм..

Кај 3 предвидени дентални импланти *мезиодистална димензија, во беззабна регија, на максиларна и/или мандибуларна вилица* (24) во постериорен десен регион (1.6) на максиларна вилица варира во интервалот 11,00±1,00 мм.; ±95,00% Конфиденс интервал: 8,52-13,48 мм.; минималната вредност изнесува 10,00 мм. а максималната вредност изнесува 12,00 мм..

Кај 1 предвиден дентален имплант *мезиодистална димензија, во беззабна регија, на максиларна и/или мандибуларна вилица* (24) во антериорен лев регион (2.1) на максиларна вилица изнесува 10,00 мм..

Кај 2 предвидени дентални импланти *мезиодистална димензија, во беззабна регија, на максиларна и/или мандибуларна вилица* (24) во постериорен лев регион (2.4) на максиларна вилица варира во интервалот 7,50±0,71 мм.; ±95,00% Конфиденс интервал: 1,15-13,85 мм.; минималната вредност изнесува 7,00 мм. а максималната вредност изнесува 8,00 мм..

Кај 2 предвидени дентални импланти *мезиодистална димензија, во беззабна регија, на максиларна и/или мандибуларна вилица* (24) во постериорен лев регион (2.5) на максиларна вилица изнесува 8,00 мм..

Кај 1 предвиден дентален имплант *мезиодистална димензија, во беззабна регија, на максиларна и/или мандибуларна вилица* (24) во постериорен лев регион (3.5) на мандибуларна вилица изнесува 15,00 мм..

Кај 3 предвидени дентални импланти *мезиодистална димензија, во беззабна регија, на максиларна и/или мандибуларна вилица* (24) во постериорен лев регион (3.6) на мандибуларна вилица варира во интервалот 12,00±1,00 мм.; ±95,00% Конфиденс интервал: 9,52-14,48 мм.; минималната вредност изнесува 11,00 мм. а максималната вредност изнесува 13,00 мм..

Кај 1 предвиден дентален имплант *мезиодистална димензија, во беззабна регија, на максиларна и/или мандибуларна вилица* (24) во постериорен десен регион (4.5) на мандибуларна вилица изнесува 10,00 мм..

Кај 3 предвидени дентални импланти *мезиодистална димензија, во беззабна регија, на максиларна и/или мандибуларна вилица* (24) во постериорен десен регион (4.6) на мандибуларна вилица варира во интервалот 12,50±0,71 мм.; ±95,00% Конфиденс интервал: 6,15-18,85 мм.; минималната вредност изнесува 12,00 мм. а максималната вредност изнесува 13,00 мм..

Кај 1 предвиден дентален имплант *мезиодистална димензија, во беззабна регија, на максиларна и/или мандибуларна вилица* (24) во постериорен десен регион (4.7) на мандибуларна вилица изнесува 15,00 мм..

Табела 26.1 Мезиодистална димензија, во беззабна регија, на максиларна и/или мандибуларна вилица (24)

Варијабла	N	Просек	Конфиденс -95,00%	Конфиденс +95,00%	Минимум	Максимум	Стд. Дев.
24.1.4	1	6,00			6,00	6,00	
24.1.5	3	7,33	5,90	8,77	7,00	8,00	0,58
24.1.6	3	11,00	8,52	13,48	10,00	12,00	1,00
24.2.1	1	10,00			10,00	10,00	
24.2.4	2	7,50	1,15	13,85	7,00	8,00	0,71
24.2.5	2	8,00			8,00	8,00	0,00
24.3.5	1	15,00			15,00	15,00	
24.3.6	3	12,00	9,52	14,48	11,00	13,00	1,00
24.4.5	1	10,00			10,00	10,00	
24.4.6	2	12,50	6,15	18,85	12,00	13,00	0,71
24.4.7	1	15,00			15,00	15,00	

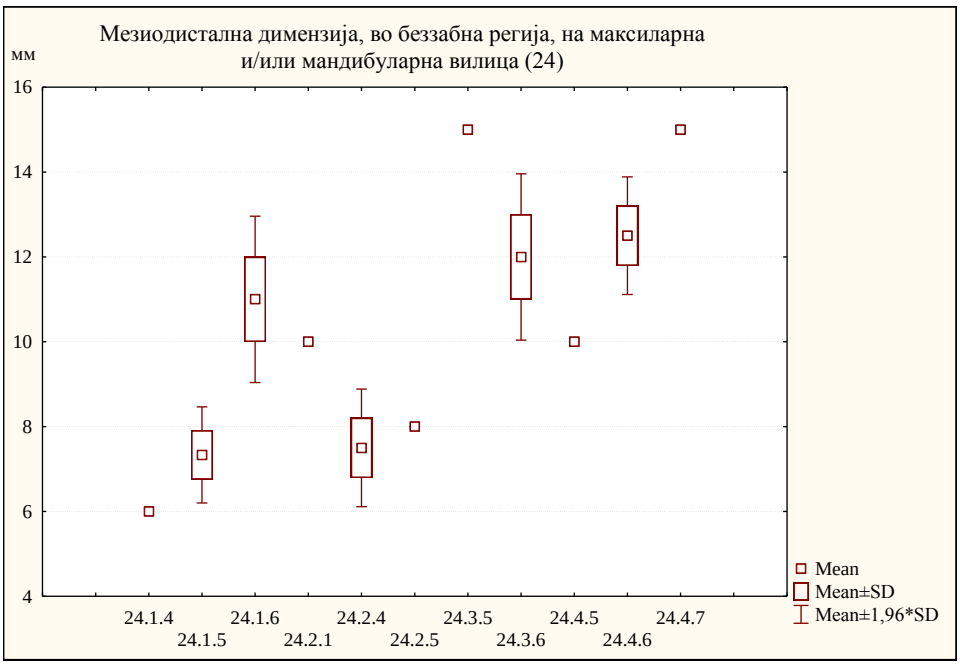

Графикон 24.1

Разликите во наодите на конусно зрачна компјутеризирана томографија (КЗКТ) и ортопантомограм во *мезиодистална димензија, во беззабна регија, на максиларна и/или мандибуларна вилица* (24) прикажани се на табела 26.2..

Мезиодистална димензија, во беззабна регија на максиларна и/или мандибуларна вилица (24), во постериорен десен регион (1.5) на максиларна вилица одредена со КЗКТ за t =4,20 и p<0,05 (p=**0,01**) значајно е поголема од соодветната вредност одредена со ортопантомограм.
Мезиодистална димензија, во беззабна регија на максиларна и/или мандибуларна вилица (24), во постериорен десен регион (1.6) на максиларна вилица одредена со ортопантомограм за t = -2,16 и p>0,05 (p=0,10) незначајно е поголема од соодветната вредност одредена со КЗКТ.
Мезиодистална димензија, во беззабна регија на максиларна и/или мандибуларна вилица (24), во постериорен лев регион (2.4) на максиларна вилица одредена со КЗКТ за t =0,56 и p>0,05 (p=0,63) незначајно е поголема од соодветната вредност одредена со ортопантомограм.
Мезиодистална димензија, во беззабна регија на максиларна и/или мандибуларна вилица (24), во постериорен лев регион (2.5) на максиларна вилица одредена со ортопантомограм за t = -1,00 и p>0,05 (p=0,42) незначајно е поголема од соодветната вредност одредена со КЗКТ.
Мезиодистална димензија, во беззабна регија на максиларна и/или мандибуларна вилица (24), во постериорен лев регион (3.6) на мандибуларна вилица одредена со ортопантомограм за t = -0,60 и p>0,05 (p=0,57) незначајно е поголема од соодветната вредност одредена со КЗКТ.
Мезиодистална димензија, во беззабна регија на максиларна и/или мандибуларна вилица (24), во постериорен десен регион (4.6) на мандибуларна вилица одредена со ортопантомограм за t = -0,55 и p>0,05 (p=0,62) незначајно е поголема од соодветната вредност одредена со КЗКТ.

Табела 26.2 Разлика на мезиодистална димензија, во беззабна регија на максиларна и/или мандибуларна вилица (24) / КЗКТ & Ортопантомограм

Варијабла	Просек КЗКТ	Просек Орто.	t-value	df	p	Valid N КЗКТ	Valid N Орто.	Стд. Дев. КЗКТ	Стд. Дев. Орто.
24.1.4	7,40	6,00		0		1	1	0,00	0,00
24.1.5	9,27	7,33	4,20	4	**0,01**	3	3	0,55	0,58
24.1.6	9,57	11,00	-2,16	4	0,10	3	3	0,57	1,00
24.2.1	9,00	10,00		0		1	1	0,00	0,00
24.2.4	8,05	7,50	0,56	2	0,63	2	2	1,20	0,71
24.2.5	7,90	8,00	-1,00	2	0,42	2	2	0,14	0,00
24.3.5		15,00		0		0	1		0,00
24.3.6	11,40	12,00	-0,60	5	0,57	4	3	1,47	1,00
24.4.5		10,00		0		0	1		0,00
24.4.6	11,73	12,50	-0,55	3	0,62	3	2	1,80	0,71
24.4.7	13,20	15,00		0		1	1	0,00	0,00

II. Коскен денситет / Misch

1.Постериорна максила десно

На табела 27. и графикон 25. прикажана е дескриптивна статистика на коскен денситет / Misch / во постериорна максила десно, со примена на конусно зрачна компјутеризирана томографија.
Кај 20 предвидени дентални импланти, коскениот денситет (Misch) во постериорна максила десно (1.4) варира во интервалот 1067,50±277,90 HU; ±95,00% Конфиденс интервал: 937,44-1197,56 HU; минималната вредност изнесува 550,00 HU а максималната вредност изнесува 1580,00 HU.
Кај 19 предвидени дентални импланти, коскениот денситет (Misch) во постериорна максила десно (1.5) варира во интервалот 934,21±204,54 HU; ±95,00% Конфиденс интервал: 835,63-1032,80 HU; минималната вредност изнесува 620,00 HU а максималната вредност изнесува 1300,00 HU.
Кај 17 предвидени дентални импланти, коскениот денситет (Misch) во постериорна максила десно (1.6) варира во интервалот 825,29±217,46 HU; ±95,00% Конфиденс интервал: 713,49-937,10 HU; минималната вредност изнесува 430,00 HU а максималната вредност изнесува 1250,00 HU.
Кај 12 предвидени дентални импланти, коскениот денситет (Misch) во постериорна максила десно (1.7) варира во интервалот 746,25±161,35 HU; ±95,00% Конфиденс интервал: 643,74-848,76 HU; минималната вредност изнесува 560,00 HU а максималната вредност изнесува 1000,00 HU.

Табела 27. Коскен денситет / Misch /
постериорна максила десно

Варијабла	N	Просек	Конфиденс -95,00%	Конфиденс +95,00%	Минимум	Максимум	Стд. Дев.
1.1.4	20	1067,50	937,44	1197,56	550,00	1580,00	277,90
1.1.5	19	934,21	835,63	1032,80	620,00	1300,00	204,54
1.1.6	17	825,29	713,49	937,10	430,00	1250,00	217,46
1.1.7	12	746,25	643,74	848,76	560,00	1000,00	161,35

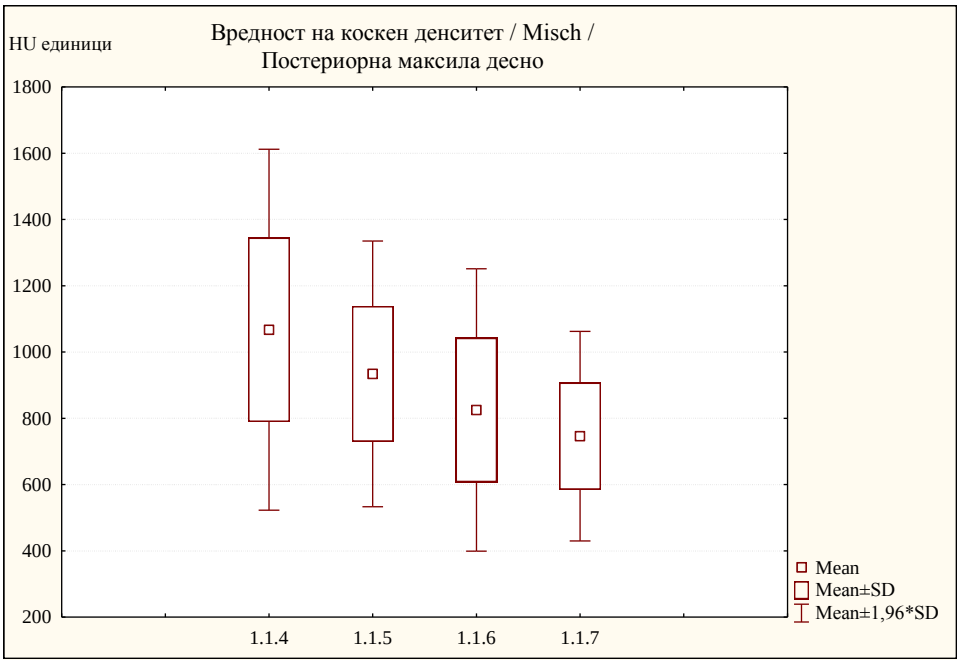

Графикон 25

2.Постериорна максила лево

На табела 28. и графикон 26. прикажана е дескриптивна статистика на коскен денситет / Misch / во постериорна максила лево, со примена на конусно зрачна компјутеризирана томографија.

Кај 24 предвидени дентални импланти, коскениот денситет (Misch) во постериорна максила лево (2.4) варира во интервалот 992,92±310,67 HU; ±95,00% Конфиденс интервал: 861,73-1124,10 HU; минималната вредност изнесува 570,00 HU а максималната вредност изнесува 2050,00 HU.

Кај 12 предвидени дентални импланти, коскениот денситет (Misch) во постериорна максила лево (2.5) варира во интервалот 981,67±355,11 HU; ±95,00% Конфиденс интервал: 756,04-1207,30 HU; минималната вредност изнесува 660,00 HU а максималната вредност изнесува 1850,00 HU.

Кај 10 предвидени дентални импланти, коскениот денситет (Misch) во постериорна максила лево (2.6) варира во интервалот 729,09±237,13 HU; ±95,00% Конфиденс интервал: 569,79-888,40 HU; минималната вредност изнесува 320,00 HU а максималната вредност изнесува 1250,00 HU.

Кај 16 предвидени дентални импланти, коскениот денситет (Misch) во постериорна максила лево (2.7) варира во интервалот 746,25±161,35 HU; ±95,00% Конфиденс интервал: 671,18-215,29 HU; минималната вредност изнесува 200,00 HU а максималната вредност изнесува 1120,00 HU.

Табела 28. Коскен денситет / Misch /

постериорна максила лево

Варијабла	N	Просек	Конфиденс -95,00%	Конфиденс +95,00%	Минимум	Максимум	Стд. Дев.
2.2.4	24	992,92	861,73	1124,10	570,00	2050,00	310,67
2.2.5	12	981,67	756,04	1207,30	660,00	1850,00	355,11
2.2.6	10	729,09	569,79	888,40	320,00	1250,00	237,13
2.2.7	16	671,18	560,49	781,87	200,00	1120,00	215,29

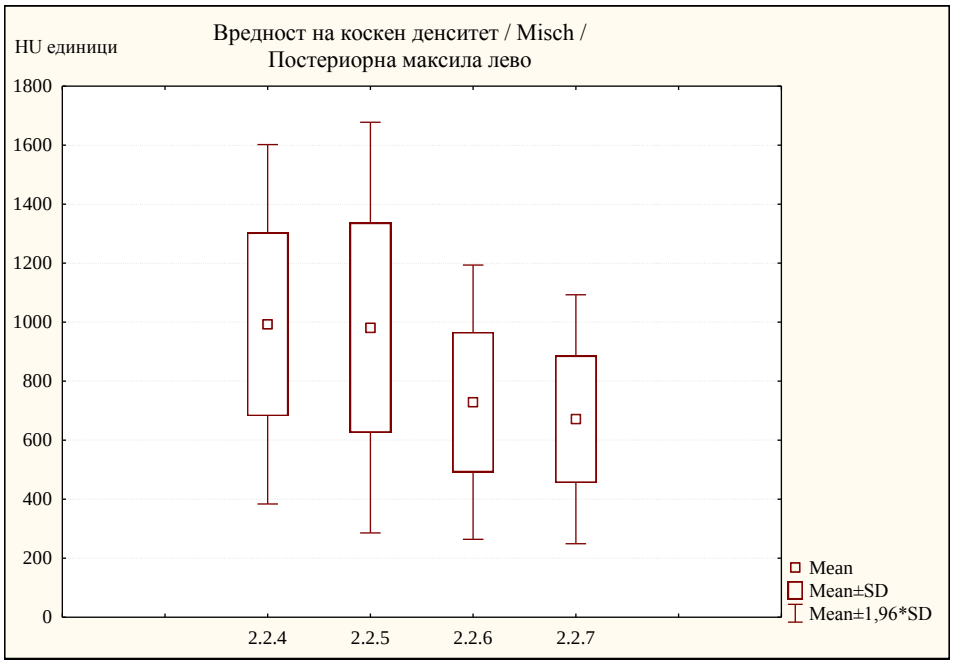

Графикон 26

3. Антериорна максила

На табела 29. и графикон 27. прикажана е дескриптивна статистика на коскен денситет / Misch / во антериорна максила, со примена на конусно зрачна компјутеризирана томографија.

Кај 24 предвидени дентални импланти, коскениот денситет (Misch) во антериорна максила десно (1.1) варира во интервалот 1225,20±346,42 HU; ±95,00% Конфиденс интервал: 1082,20-1368,20 HU; минималната вредност изнесува 400,00 HU а максималната вредност изнесува 1750,00 HU.

Кај 20 предвидени дентални импланти, коскениот денситет (Misch) во антериорна максила десно (1.2) варира во интервалот 1142,63±273,68 HU; ±95,00% Конфиденс интервал: 1010,72-1274,54 HU; минималната вредност изнесува 750,00 HU а максималната вредност изнесува 1750,00 HU.

Кај 19 предвидени дентални импланти, коскениот денситет (Misch) во антериорна максила десно (1.3) варира во интервалот 1045,79±230,08 HU; ±95,00% Конфиденс интервал:

934,89-1156,69 HU; минималната вредност изнесува 750,00 HU а максималната вредност изнесува 1730,00 HU.
Кај 25 предвидени дентални импланти, коскениот денситет (Misch) во антериорна максила лево (2.1) варира во интервалот 1143,60±287,94 HU; ±95,00% Конфиденс интервал: 1024,75-1262,45 HU; минималната вредност изнесува 680,00 HU а максималната вредност изнесува 1800,00 HU.
Кај 20 предвидени дентални импланти, коскениот денситет (Misch) во антериорна максила лево (2.2) варира во интервалот 1010,50±284,41 HU; ±95,00% Конфиденс интервал: 877,39-1143,61 HU; минималната вредност изнесува 600,00 HU а максималната вредност изнесува 1650,00 HU.
Кај 18 предвидени дентални импланти, коскениот денситет (Misch) во антериорна максила лево (2.3) варира во интервалот 1055,00±261,36 HU; ±95,00% Конфиденс интервал: 925,03-1184,97 HU; минималната вредност изнесува 600,00 HU а максималната вредност изнесува 1600,00 HU.

Табела 29. Коскен денситет / Misch /
антериорна максила

Варијабла	N	Просек	Конфиденс -95,00%	Конфиденс +95,00%	Минимум	Максимум	Стд. Дев.
3.1.1	24	1225,20	1082,20	1368,20	400,00	1750,00	346,42
3.1.2	20	1142,63	1010,72	1274,54	750,00	1750,00	273,68
3.1.3	19	1045,79	934,89	1156,69	750,00	1730,00	230,08
3.2.1	25	1143,60	1024,75	1262,45	680,00	1800,00	287,94
3.2.2	20	1010,50	877,39	1143,61	600,00	1650,00	284,41
3.2.3	18	1055,00	925,03	1184,97	600,00	1600,00	261,36

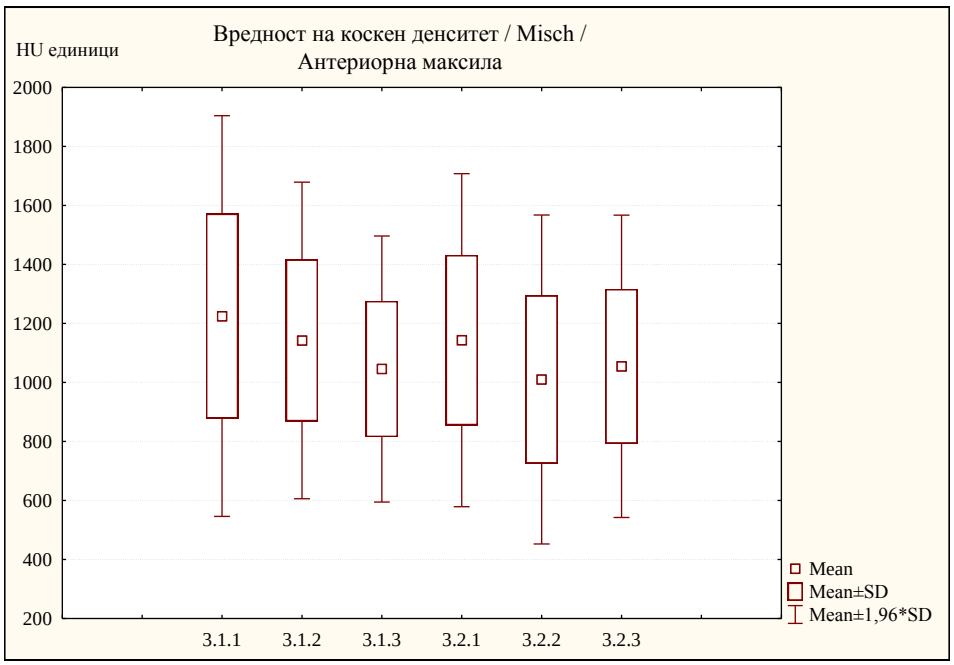

Графикон 27

4. Постериорна мандибула десно

На табела 30. и графикон 28. прикажана е дескриптивна статистика на коскен денситет / Misch / во постериорна мандибула десно, со примена на конусно зрачна компјутеризирана томографија.
Кај 20 предвидени дентални импланти, коскениот денситет (Misch) во постериорна мандибула десно (4.4) варира во интервалот 1233,75±1145,18 HU; ±95,00% Конфиденс интервал: 1145,18-1322,33 HU; минималната вредност изнесува 820,00 HU а максималната вредност изнесува 1550,00 HU.
Кај 18 предвидени дентални импланти, коскениот денситет (Misch) во постериорна мандибула десно (4.5) варира во интервалот 1226,11±228,84 HU; ±95,00% Конфиденс интервал: 1112,31-1339,91 HU; минималната вредност изнесува 900,00 HU а максималната вредност изнесува 1650,00 HU.
Кај 33 предвидени дентални импланти, коскениот денситет (Misch) во постериорна мандибула десно (4.6) варира во интервалот 1116,35±191,00 HU; ±95,00% Конфиденс интервал: 1049,71-1182,99 HU; минималната вредност изнесува 780,00 HU а максималната вредност изнесува 1500,00 HU.
Кај 29 предвидени дентални импланти, коскениот денситет (Misch) во постериорна мандибула десно (4.7) варира во интервалот 1053,33±259,89 HU; ±95,00% Конфиденс интервал: 956,29-1150,38 HU; минималната вредност изнесува 750,00 HU а максималната вредност изнесува 1850,00 HU.

Табела 30. Коскен денситет / Misch /
постериорна мандибула десно

Варијабла	N	Просек	Конфиденс -95,00%	Конфиденс +95,00%	Минимум	Максимум	Стд. Дев.
4.4.4	20	1233,75	1145,18	1322,33	820,00	1550,00	189,26
4.4.5	18	1226,11	1112,31	1339,91	900,00	1650,00	228,84
4.4.6	33	1116,35	1049,71	1182,99	780,00	1500,00	191,00
4.4.7	29	1053,33	956,29	1150,38	750,00	1850,00	259,89

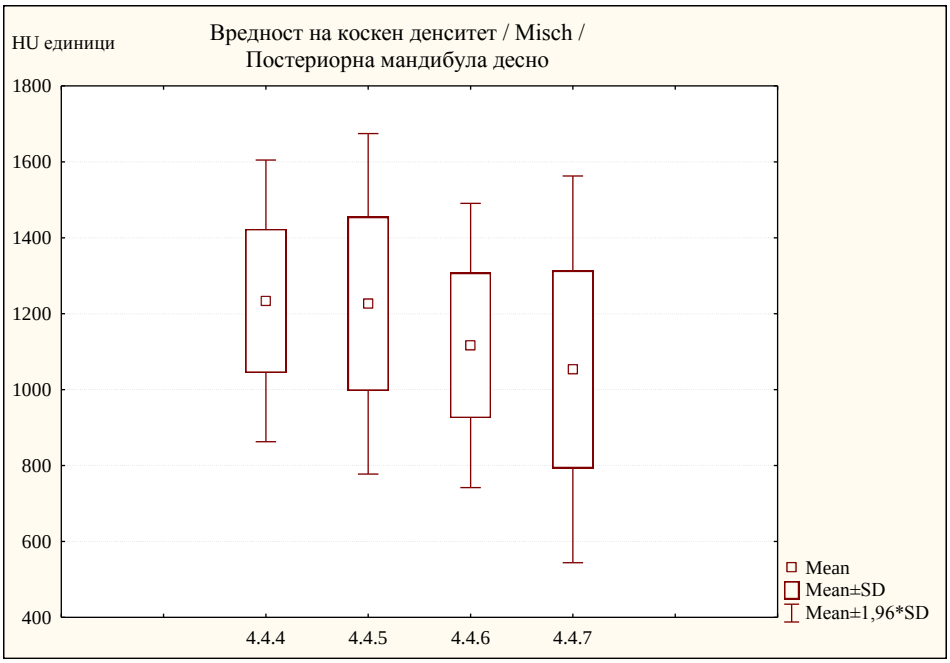

Графикон 28

5. Постериорна мандибула лево

На табела 31. и графикон 29. прикажана е дескриптивна статистика на коскен денситет / Misch / во постериорна мандибула лево, со примена на конусно зрачна компјутеризирана томографија.

Кај 15 предвидени дентални импланти, коскениот денситет (Misch) во постериорна мандибула лево (3.4) варира во интервалот 1276,67±239,01 HU; ±95,00% Конфиденс интервал: 1145,31-1409,02 HU; минималната вредност изнесува 830,00 HU а максималната вредност изнесува 1750,00 HU.

Кај 23 предвидени дентални импланти, коскениот денситет (Misch) во постериорна мандибула лево (3.5) варира во интервалот 1064,78±194,35 HU; ±95,00% Конфиденс интервал: 980,74-1148,83 HU; минималната вредност изнесува 650,00 HU а максималната вредност изнесува 1370,00 HU.

Кај 37 предвидени дентални импланти, коскениот денситет (Misch) во постериорна мандибула лево (3.6) варира во интервалот 985,28±218,73 HU; ±95,00% Конфиденс интервал: 911,27-1059,29 HU; минималната вредност изнесува 560,00 HU а максималната вредност изнесува 1550,00 HU.

Кај 26 предвидени дентални импланти, коскениот денситет (Misch) во постериорна мандибула лево (3.7) варира во интервалот 977,78±155,30 HU; ±95,00% Конфиденс интервал: 916,34-1039,21 HU; минималната вредност изнесува 700,00 HU а максималната вредност изнесува 1280,00 HU.

Табела 31. Коскен денситет / Misch /

постериорна мандибула лево

Варијабла	N	Просек	Конфиденс -95,00%	Конфиденс +95,00%	Минимум	Максимум	Стд. Дев.
5.3.4	15	1276,67	1144,31	1409,02	830,00	1750,00	239,01
5.3.5	23	1064,78	980,74	1148,83	650,00	1370,00	194,35
5.3.6	37	985,28	911,27	1059,29	560,00	1550,00	218,73
5.3.7	26	977,78	916,34	1039,21	700,00	1280,00	155,30

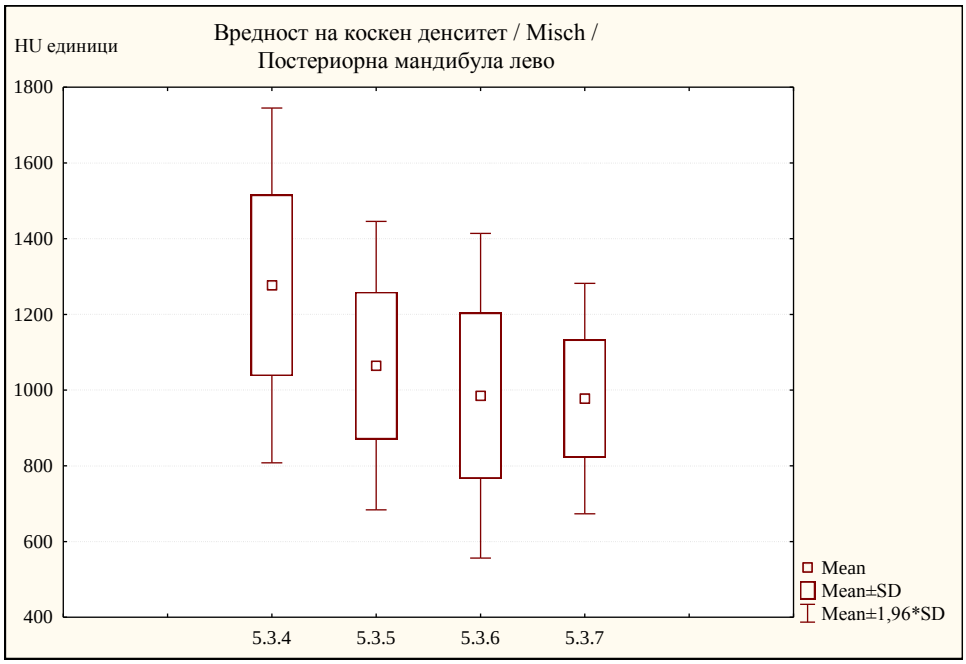

Графикон 29

6. Антериорна мандибула

На табела 32. и графикон 30. прикажана е дескриптивна статистика на коскен денситет / Misch / во антериорна мандибула, со примена на конусно зрачна компјутеризирана томографија.

Кај 17 предвидени дентални импланти, коскениот денситет (Misch) во антериорна мандибула лево (3.1) варира во интервалот 1455,88±196,6 HU; ±95,00% Конфиденс интервал: 1355,08-1556,69 HU; минималната вредност изнесува 1120,00 HU единици а максималната вредност изнесува 1800,00 HU.

Кај 16 предвидени дентални импланти, коскениот денситет (Misch) во антериорна мандибула лево (3.2) варира во интервалот 1418,00±129,46 HU; ±95,00% Конфиденс интервал: 1346,31-1489,69 HU; минималната вредност изнесува 1230,00 HU а максималната вредност изнесува 1650,00 HU.

Кај 12 предвидени дентални импланти, коскениот денситет (Misch) во антериорна мандибула лево (3.3) варира во интервалот 1373,64±214,16 HU; ±95,00% Конфиденс интервал: 1229,76-1517,51 HU; минималната вредност изнесува 1050,00 HU а максималната вредност изнесува 1700,00 HU.

Кај 16 предвидени дентални импланти, коскениот денситет (Misch) во антериорна мандибула десно (4.1) варира во интервалот 1460,00±189,56 HU; ±95,00% Конфиденс интервал: 1358,99-1561,01 HU; минималната вредност изнесува 1050,00 HU а максималната вредност изнесува 1700,00 HU.
Кај 15 предвидени дентални импланти, коскениот денситет (Misch) во антериорна мандибула десно (4.2) варира во интервалот 1407,50±199,58 HU; ±95,00% Конфиденс интервал: 1301,15-1513,85 HU; минималната вредност изнесува 1100,00 HU а максималната вредност изнесува 1780,00 HU.
Кај 13 предвидени дентални импланти, коскениот денситет (Misch) во антериорна мандибула десно (4.3) варира во интервалот 1407,69±168,28 HU; ±95,00% Конфиденс интервал: 1306,00-1509,39 HU; минималната вредност изнесува 1130,00 HU а максималната вредност изнесува 1700,00 HU.

Табела 32. Коскен денситет / Misch /
антериорна мандибула

Варијабла	N	Просек	Конфиденс -95,00%	Конфиденс +95,00%	Минимум	Максимум	Стд. Дев.
6.3.1	17	1455,88	1355,08	1556,69	1120,00	1800,00	196,06
6.3.2	16	1418,00	1346,31	1489,69	1230,00	1650,00	129,46
6.3.3	12	1373,64	1229,76	1517,51	1050,00	1700,00	214,16
6.4.1	16	1460,00	1358,99	1561,01	1050,00	1700,00	189,56
6.4.2	15	1407,50	1301,15	1513,85	1100,00	1780,00	199,58
6.4.3	13	1407,69	1306,00	1509,39	1130,00	1700,00	168,28

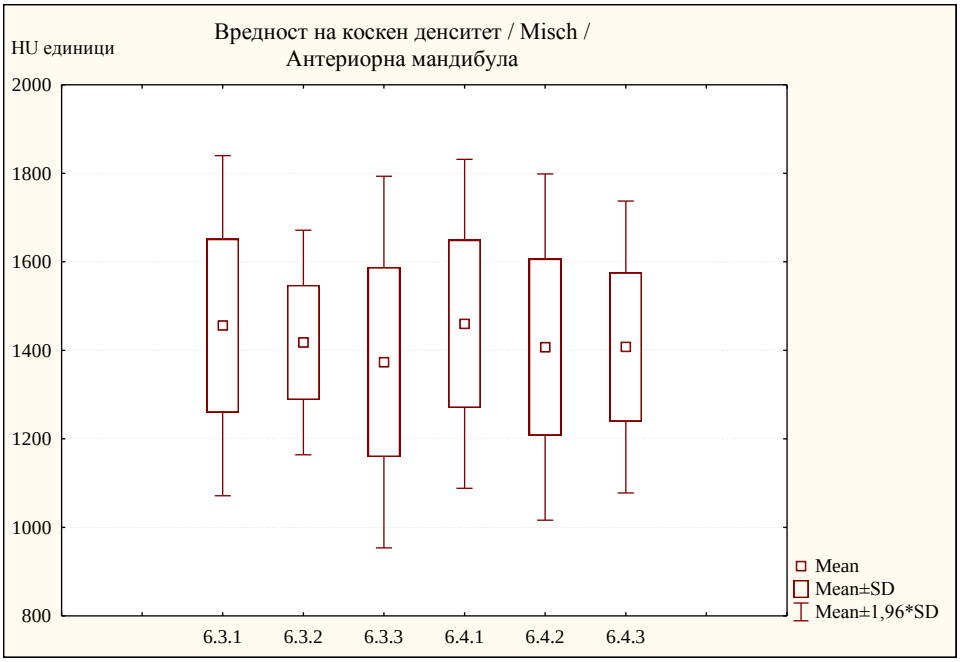

Графикон 30

7. Коскен денситет / Misch / по регија

На табела 33. и графикон 31. прикажана е дескриптивна статистика на коскен денситет / Misch / во постериорна максила - десно (1), постериорна максила - лево (2), антериорна максила (3), постериорна мандибула - десно (4), постериорна мандибула - лево (5), антериорна мандибула (6), со примена на конусно зрачна компјутеризирана томографија.
Кај 68 предвидени дентални импланти во *постериорна максила – десно* (1), коскениот денситет (Misch) варира во интервалот 913,02±250,78 HU; ±95,00% Конфиденс интервал: 852,31-973,72 HU; минималната вредност изнесува 430,00 HU а максималната вредност изнесува 1580,00 HU.
Кај 62 предвидени дентални импланти во *постериорна максила – лево* (2), коскениот денситет (Misch) варира во интервалот 860,00±316,41 HU; ±95,00% Конфиденс интервал: 780,96-939,04 HU; минималната вредност изнесува 200,00 HU а максималната вредност изнесува 2050,00 HU.
Кај 126 предвидени дентални импланти во *антериорна максила* (3), коскениот денситет (Misch) варира во интервалот 1111,11±290,93 HU; ±95,00% Конфиденс интервал: 1059,82-1162,41 HU; минималната вредност изнесува 400,00 HU а максималната вредност изнесува 1800,00 HU.
Кај 100 предвидени дентални импланти во *постериорна мандибула - десно* (4), коскениот денситет (Misch) варира во интервалот 1140,21±228,79 HU единици; ±95,00% Конфиденс интервал: 1095,27-1185,15 HU; минималната вредност изнесува 750,00 HU а максималната вредност изнесува 1850,00 HU.
Кај 101 предвидени дентални импланти во *постериорна мандибула - лево* (5), коскениот денситет (Misch) варира во интервалот 1044,65±223,53 HU; ±95,00% Конфиденс интервал: 1000,53-1088,78 HU; минималната вредност изнесува 560,00 HU а максималната вредност изнесува 1750,00 HU.
Кај 89 предвидени дентални импланти во *антериорна мандибула* (6), коскениот денситет (Misch) варира во интервалот 1423,98±181,28 HU; ±95,00% Конфиденс интервал: 1385,57-1462,39 HU; минималната вредност изнесува 1050,00 HU а максималната вредност изнесува 1800,00 HU.

Табела 33. Коскен денситет / Misch / по регија

Варијабла	N	Просек	Конфиденс -95,00%	Конфиденс +95,00%	Минимум	Максимум	Стд. Дев.
1. постериорна максила - десно	68	913,02	852,31	973,72	430,00	1580,00	250,78
2. постериорна максила - лево	62	860,00	780,96	939,04	200,00	2050,00	316,41
3. антериорна максила	126	1111,11	1059,82	1162,41	400,00	1800,00	290,93
4. постериорна мандибула - десно	100	1140,21	1095,27	1185,15	750,00	1850,00	228,79
5. постериорна мандибула - лево	101	1044,65	1000,53	1088,78	560,00	1750,00	223,53
6. антериорна мандибула	89	1423,98	1385,57	1462,39	1050,00	1800,00	181,28

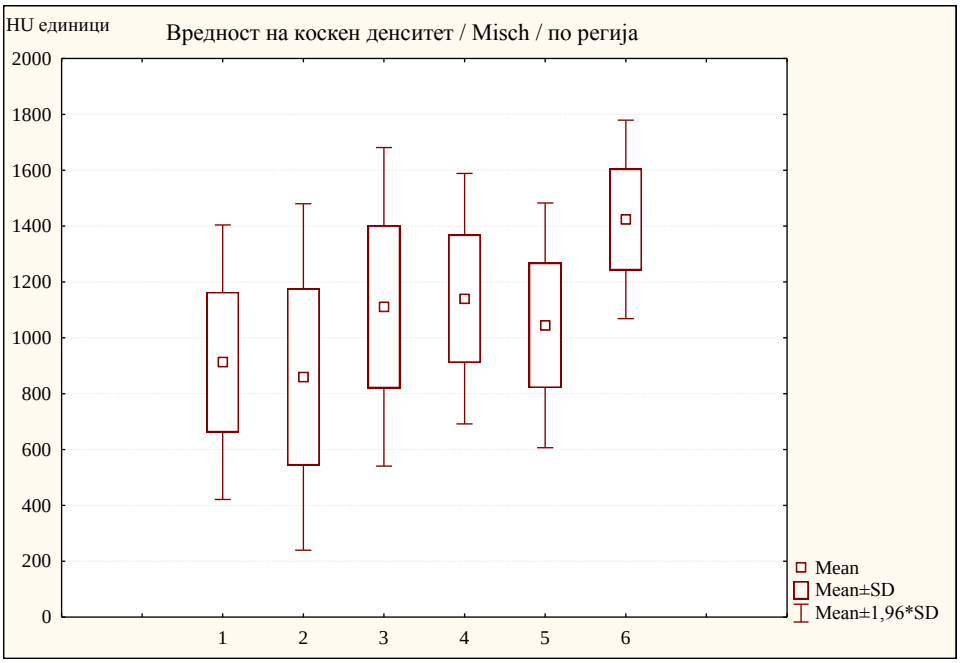

Графикон 31 / * 1. постериорна максила – десно; 2. постериорна максила – лево; 3. антериорна максила; 4. постериорна мандибула – десно; 5. постериорна мандибула – лево; 6. антериорна мандибула,

За Kruskal-Wallis ANOVA by Ranks: H =183,30 и p<0,001 (p =**0,000)** постои значајна разлика помеѓу коскениот денситет / Misch / на анализираните регии (табела 33.1).

Табела 33.1 Разлика на коскениот денситет / Misch / по регија

Kruskal-Wallis ANOVA by Ranks: H (5, N= 546) =183,2969 p =**0,000**			
Depend:	Code	Valid	Sum of Ranks
1. постериорна максила - десно	1	68	11716,50
2. постериорна максила - лево	2	62	9208,50
3. антериорна максила	3	126	35274,50
4. постериорна мандибула - десно	4	100	30472,00
5. постериорна мандибула - лево	5	101	24841,00
6. антериорна мандибула	6	89	39462,50

Мултипната компарација на p вредности се однесува на разликата помеѓу коскениот денситет / Misch / на анализираните регии (табела 33.2).
Коскениот денситет (Misch) во *антериорна мандибула* (6) за p<0,001(p=**0,000**) значајно е поголем во однос на коскениот денситет (Misch) во: постериорна максила – десно (1), постериорна максила – лево (2), антериорна максила – (3), постериорна мандибула – десно (4), постериорна мандибула – лево (5).

Коскениот денситет (Misch) во *постериорна мандибула – лево* (5) за p<0,05 (p=**0,04**) значајно е поголем во однос на коскениот денситет (Misch) во постериорна максила – десно (1); за p<0,001 (p=**0,000**) значајно е поголем во однос на коскениот денситет (Misch) во постериорна максила – лево (2); за p>0,05(p=1,00) незначајно е помал во однос на коскениот денситет (Misch) во антериорна максила – (3); за p>0,05 (p=0,27) незначајно е помал во однос на коскениот денситет (Misch) во постериорна мандибула – десно (4).
Коскениот денситет (Misch) во *постериорна мандибула – десно* (4) за p<0,001 (p=**0,000**) значајно е поголем во однос на коскениот денситет (Misch) во постериорна максила – десно (1); за p<0,001 (p=**0,000**) значајно е поголем во однос на коскениот денситет (Misch) во постериорна максила – лево (2); за p>0,05 (p=1,00) незначајно е поголем во однос на коскениот денситет (Misch) во антериорна максила – (3).
Коскениот денситет (Misch) во *антериорна максила* (3) за p<0,001(p=**0,000**) значајно е поголем во однос на коскениот денситет (Misch) во постериорна максила – десно (1); за p<0,001 (p=**0,000**) значајно е поголем во однос на коскениот денситет (Misch) во постериорна максила – лево (2).
Коскениот денситет (Misch) во *постериорна максила – десно* (1) за p>0,05 (p=1,00) незначајно е поголем во однос на коскениот денситет (Misch) во постериорна максила – лево (2).

Табела 33.2 Multiple Comparisons p values (2-tailed)

	1 R:172,30	2 R:143,88	3 R:279,96	4 R:298,75	5 R:245,95	6 R:448,44
1. постериорна максила - десно		1,00	**0,000**	**0,000**	**0,04**	**0,000**
2. постериорна максила - лево	1,00		**0,000**	**0,000**	**0,000**	**0,000**
3. антериорна максила	**0,000**	**0,000**		1,00	1,00	**0,000**
4. постериорна мандибула - десно	**0,000**	**0,000**	1,00		0,27	**0,000**
5. постериорна мандибула - лево	**0,04**	**0,000**	1,00	0,27		**0,000**
6. антериорна мандибула	**0,000**	**0,000**	**0,000**	**0,000**	**0,000**	

Анализата на податоците изведена е во статистички програм
Statistica 8.0 for Windows

Применети се следните методи:

1. Во анализата на сериите со атрибутивни белези (Пол, Форма на canalis nasopalatinus (12), Присуство на септи во sinus maxillaris (17), Бифиден (двоен) мандибуларен канал (18), Мандибуларна лингвална подминираност (19), Дополнителен foramen mentalis (21), Мекоткивни и/или коскени промени (22), Мекоткивни и/или коскени промени (23) одредувани се проценти на структура (%);

2. Кај сериите со нумерички белези (Возраст, Вертикална димензија од крестален алвеоларен гребен до под на sinus maxillaris (1), Вертикална димензија од крестален алвеоларен гребен до под на носот (2), Вертикална димензија од крестален алвеоларен гребен до кров на canalis nervus alveolaris inferior (3), Вертикална димензија од крестален дел на алвеоларен гребен до кров на foramen mentalis (4), Вертикална димензија од крестален дел на алвеоларен гребен до антериорниот јазол на canalis nervus alveolaris inferior (5), Вертикална димензија од крестален дел на алвеоларен гребен до мандибуларниот canalis incisivus (6), Хоризонтална димензија (ширина) на алвеоларен гребен (7), Дебелина на кортикална коска (8), Денситет на кортикална коска (9), Дебелина на спонгиозна коска (10), Денситет на спонгиозна коска (11), Ширина на canalis nasopalatinus (13), Должина на canalis nasopalatinus (14), Дијаметар на foramen incisivus (15), Ширина на коска антериорно од canalis nasopalatinus (16), Агол на мандибуларна лингвална подминираност (20), Мезиодистална димензија на беззабен распон (24), Вредност на коскен денситет / Misch (II), изработена е Descriptive Statistics (Mean; Std. Deviation; ±95,00% CI; Minimum; Maximum);

2.1 Дистрибуцијата на податоците тестирана е со: Kolmogorov-Smirnov test; Lilliefors test; Shapiro-Wilks test (p);

2.2 Разликите помеѓу групи (КТКЗ & Ортопантомограм) кај сериите со нумерички белези анализирани се со: T-test for independent Samples by Groups (t / p) и Mann-Whitney U Test (Z / p), во зависност од дистрибуцијата на податоците;

2.3 Разликата помеѓу вредностите на коскен денситет / Misch / на анализираните регии анализирана е со примена на Kruskal-Wallis ANOVA by Ranks (H / p) / Multiple Comparisons p values (2-tailed).

Сигнификантноста е одредувана за $p<0,05$.
Податоците се табеларно и графички прикажани

Дискусија

Свесни за предизвиците со кои се соочува имплантациската постапка, спроведеното испитување е фокусирано на планот на третман со дентални импланти. Поточно на фазата на радиографската евалуација на денто-алвеоларниот сегмент, при планирање на имплантациската постапка. Спроведената радиографска евалуација има круцијално значење во однос на успешноста на имплантациската терапија. Основна цел на студијата е акумулирање на поголем број валидни податоци, во однос на анатомските карактеристики на резидуалниот алвеоларен гребен, детекција на анатомски варијации на околни витални структури, како и присуство на патолошки промени во тие регии.

Испитувањата се реализирани со употреба на две радиографски методи т.е. метод на конусно зрачна комплутеризирана томографија (КЗКТ) и ортопантомограм ртг. метод. Обете методи обезбедија одреден квантум на податоци, но сепак поголем број од нив се добиени со анализа на слики со напречен пресек на метод на КЗКТ. За параметрите кои се мерливи со двете методи, спроведена е анализа на разликите во однос на добиените резултати помеѓу двете методи. Истражувачкиот примерок опфаќа вкупно 60 испитаници (38 мажи и 22 жени), на возраст над 18 години, која варира во интервалот 52.68 ± 13,26 години (опсег 25-75 години). Со употреба на методот на КЗКТ е предвидена постава на 256 импланти во максиларна вилица и 290 импланти во мандибуларна вилица, и со употреба на ортопантомограм ртг. метод 255 импланти во максиларна вилица и 298 импланти во мандибуларна вилица. Разликата во однос на вкупниот број на планирани импланти е очекувана, и истата се должи на различниот квантум на точни и прецизни податоци кои ги нудат двете применувани методи.

Со примена на метод на КЗКТ, во постериорен десен и лев регион на максиларна вилица планирани се 130 дентални импланти. При тоа, најмногу во регија на лев прв премолар (2.4): 24 импланти, а најмалку во регија на лев прв молар (2.6): 10 импланти. Најголема средна вредност за вертикална димензија на алвеоларен гребен е измерена (метод на КЗКТ) во регија на десен прв премолар (1.4): (15.24 ± 4.51 mm.), а најмала средна вредност во регија на лев втор молар (2.7): (9.74 ± 1.67 mm.). Опсегот на вредности за висина на гребен е 7.00-20.60 mm.. При тоа, е констатирана поголема висина на алвеоларен гребен во премоларни регии, во однос на моларните регии. Нашите добиени резултати се слични со оние на авторот Lan M и сор.[54], кои со метод на КЗКТ во регија на постериорна максила констатирале средна вредност за висина на гребен од 9.53 mm. Односно кај 62.67% од премоларните и моларните регии висината на гребен била > 10 mm.. Исто така, висината на алвеоларниот гребен била значајно поголема во премоларните регии споредено со моларните регии. Во регија на постериорна максила, детектирале висок процент на беззабни регии индицирани за постапка на подигање на под на sinus maxillaris, со цел постава на импланти во тие регии. При тоа, авторите сугерираат користење на метод на КЗКТ, за евалуација на анатомските структури на sinus maxillaris т.е рационално изведен план за имплантациска постапка.

Слични наоди сретнуваме во трудот на Padhye NM и сор.[55] во кој при планирање на имплантациска постапка во регии со дефицитарна висина на гребен, се превземаат аугументациски процедури за елевација на под на sinus maxillaris. При тоа, средната

вредност за вертикална димензија на гребен е 7.37 ± 4.37 mm. (опсег 0.7-19.8 mm.). Односно кај 31.96% од анатомските регии висината на гребенот е < 5mm., а кај 26.62% од анатомските регии таа се движи во граници од 5-8 mm. Констатирано е зголемување на вертикалната димензија на гребен одејќи од премоларните регии кон моларните регии.

Во трудот на авторот Şeker BK и сор.[56] со употреба на метод на КЗКТ, е анализирана висината на алвеоларен гребен во регија на постериорна максила кај испитаници со тотална беззабост во таа регија. При тоа, аксијалните, сагиталните и короналните напречни пресеци се надредени над реконструираните 3Д слики. Евалуација на топографијата на под на sinus maxillaris и на анатомските референтни структури (sutura palatina mediana, sutura palatina transversa) е спроведена на слики на аксијален план, слики на сагитален план, слики на напречен пресек и во 3Д реконструкции, т.е. според потребата. Подот на sinus maxillaris е поделен во три анатомски сегменти во однос на sutura palatina transversa: антериорна регија на sinus maxillaris, средна регија на sinus maxillaris (3 mm. антеропостериорно од sutura palatina transversa) и постериорна регија на sinus maxillaris. Мерењата се изведени на 3Д површински прикажани волуметриски слики на КЗКТ, користејќи ротација и пренос на прегледите. Референтните точки за изведба на мерењата, се обележани со помош на покажувач управуван од курсорот. Вертикални линии се повлечени кај слики на напречен пресек на КЗКТ, т.е. помеѓу алвеоларниот гребен и најдлабоката точка на под на sinus maxillaris, за секоја од трите регии. При тоа, најголема средна вредност за висина на гребен во антериорен сегмент на постериорна максила е 8.74 ± 3.97 mm., во постериорен сегмент на постериорна максила е 7.06 ± 3.28 mm. и во среден сегмент е 5.37 ± 3.23 mm.. Мерењата во антериорните сегменти се повисоки во споредба со преостанатите сегменти, кај вкупната група на испитаници и кај полово поделените групи. Висината на резидуален алвеоларен гребен во сите три регии, опаѓа со зголемувањето на воздраста, кај двата пола.

При планирање на имплантациска постапка во регија на постериорна максила со примена на аугументациски процедури за подигнување на под на sinus maxillaris, е констатирана висина на алвеоларен гребен < 4 mm. кај 48.9% во регија на први молари, и кај 46.9% во регија на втори молари. Овој податок е презентиран во трудот на Shanbhag S и сор.[57]

Авторот Genç T и сор.[58] со употреба на методот на КЗКТ, при планирање на имплантациска постапка во регија на постериорна максила, детектирал средна вредност за висина на гребен кај мажи од 8.02 ± 3.31 mm., и кај жени од 9.61 ± 3.84 mm.

Во трудот на авторот Mehdizadeh M и сор.[59] е презентиран податок за значајна разлика во вертикалната димензија на алвеоларниот гребен во регија на постериорна максила. Вертикалната димензија е анализирана со употреба на реконструирани 3Д слики на КЗКТ, слики во напречен пресек на КЗКТ, и реконструирани панорамски слики на КЗКТ. При тоа, е констатирано дека анализите на слики на КЗКТ изведени од само еден план, не задоволуваат за одредување на вертикалната дистанца од крестален дел на гребенот до под на sinus maxillaris, односно потребни се анализи од различни планови.

Во нашата студија, со употреба на ортопантомограм ртг. метод е планирана постава на импланти во постериорен десен и лев регион на максиларна вилица. Најголем број на импланти се планирани во регија на лев прв премолар (2.4): 24 импланти, а најмал број на

импланти во регија на лев прв молар (2.6): 9 импланти. Најголема средна вредност за вертикална димензија на алвеоларен гребен е детектирана во регија на десен прв премолар (1.4):16.50 ± 4.15 mm., а најмала средна вредност во регија на десен втор молар (1.7): 9.79 ± 1.89 mm., (опсег 7-24.00 mm.). Измерените вредности (ортопантомограм ртг. метод) за висината на алвеоларниот гребен во премоларните регии се поголеми во однос на истите измерени во моларните регии. Со употреба на метод на КЗКТ е детектирана најголема средна вредност за вертикална димензија на алвеоларен гребен во регија на десен прв премолар (1.4): 15.24 ± 4.51 mm., а најмала средна вредност во регија на лев втор молар (2.7): 9.74 ± 1.67 mm., (опсег 7.00-20.60 mm.). Врз основа на направената компарација на резултатите во однос на вертикалната димензија на алвеоларниот гребен, добиени со употреба на двете методи, констатиравме дека со ортопантомограм метод се измерени поголеми вредности за висина на гребен, споредено со метод на КЗКТ (со исклучок на регија на лев прв премолар). При тоа, добиените разлики не се статистички значајни. Сметаме дека зголемувачкиот фактор честопати присутен кај ортопантомограм метод, не е причината за добиени поголеми вредности за висина на гребен споредено со вредностите добиени преку метод на КЗКТ. Ова се должи на фактот дека софтверот на ортопантомограм ртг. методот, врши автоматска корекција на зголемувачкиот фактор кај сликите од однос 1:1.28 во однос 1:1. Добиените поголеми вредности за висина на алвеоларниот гребен со ортопантомограм методот (споредени со метод на КЗКТ) се должат на помалку прецизното одредување на подот на sinus maxillaris на ортпантомограм ртг. слики. Ова се должи на геометриските деформитети и суперпозиција на околни анатомски структури со подот на sinus maxillaris, присутно на сликите со ортопантомограм метод. Дополнително, задебелена синусна мембрана, или пак присутните патолошки промени во sinus maxillaris, може да резултираат со лажна проценка на проекцијата на подот на sinus maxillaris. Од друга пак страна, одредувањето на подот на sinus maxillaris на слики на напречен пресек со метод на КЗКТ е појасно и попрецизно, поради отсуството на феноменот на геометриски деформитети и суперпозиција. Резултатите добиени во нашата студија, во однос на висината на алвеоларниот гребен во регија на постериорна максила, добиени со метод на КЗКТ и ортопантомограм ртг. метод, се спротивни со оние на авторот Kumar SM и сор.[60] Со употреба на метод на КЗКТ кај испитаници со индицирана индиректна аугументација на под на sinus maxillaris (висина на гребен $\geq 5 < 9\ m$m.), е детектирана средна вредност за висина на гребен од 6.8 ± 0.70 mm., а со ортопантомограм метод вредност од 7.2 ± 1.23 mm. При тоа, детерминираните разлики на резултатите добиени со двете методи не се значајни. Кај испитаници со индицирана директна аугментација на sinus maxillaris (висина на гребен < 5 mm.) средната вредност за висина на гребенот измерена со метод на КЗКТ е 2.44 ± 0.81 mm., а со ортопантомограм метод е 1.3 ± 0.92 mm.. При тоа, разликите во резултати помеѓу двете методи се значајни.

Според авторот Baciut M и сор.[61] анализата на коскениот квантитет и квалитет при планирање на имплантациската постапка, базирана само на употреба на ортопантомограм методот е оскудна. Авторите предлагаат употреба на метод на КЗКТ во сите случаи каде што е индицирана постапка на елевација на подот на sinus maxillaris. Но сепак, и покрај

сите спроведени предоперативни анализи и испитувањата со метод на КЗКТ, не е возможна целосна превенција на периоперативни компликации.

Во нашето испитување, со употреба на КЗКТ е планирана постава на импланти во регија на антериорна максила, при што најголем број на импланти се планирани во регија на лев централен инцизив (2.1): 25 импланти, а најмал број во регија на лев канин (2.3): 18 импланти. При тоа, најголема средна вредност за висина на алвеоларен гребен е измерена во регија на десен централен инцизив (1.1.): 17.27 ± 3.80 mm., а најмала средна вредност во регија на лев канин (2.3): 15.77 ± 3.19 mm. Опсегот на вредности за висина на гребен во регија на антериорна максила е од 7.60-29.00 mm.. Добиените резултати се во согласност со оние на авторите Jain NV и cop[62], т.е. измерена средна вредност за вертикална димензија на гребен во регија на горни централни инцизиви од 17.12 ± 3.97 mm. Со употреба на ортопантомограм ртг.метод е планирана постава на импланти во регија на антериорна максила, при што најголем број на импланти се планирани во регија на лев централен инцизив (2.1): 24 импланти, а најмал број во региите на десен канин, лев латерален инцизив и лев канин (1.3; 2.2; 2.3): 19 импланти. При тоа, најголема средна вредност за висина на гребен е констатирана во регија на лев централен инцизив (2.1): 15.44 ± 3.80 mm., а најмала средна вредност во регија на лев канин (2.3): 14.16 ± 3.11 mm. (опсег 8.00-23.00 mm.). Со направената анализа на разликите на резултатите за вертикална димензија на гребен измерени со метод на КЗКТ и ортопантомограм метод, се констатира дека во регија на десен централен инцизив и десен латерален инцизив (1.1; 1.2), резултатите добиени со метод на КЗКТ се значајно поголеми од оние добиени со ортопантомограм метод. Исто така, и во преостанати регии на антериорна максила, резултатите добиени со метод на КЗКТ се поголеми од оние со ортопантомограм метод. Но сепак, детектираните разлики не се статистички значајни. Сметаме дека резултатите за висината на алвеоларниот гребен, добиени со ортопантомограм метод се помали од оние добиени со метод на КЗКТ, како резултат на потешкото прецизно одредување на граничната линија на под на нос (горната граница на palatum durum). Подот на носната празнина на ортопантомограм слики се прикажува во вид на хоризонтално засенчување кое поминува низ апикалниот дел на гребенот, и истото неретко е тешко за прецизна визуелизација. Суперпозиција на подот на носната празнина со низа интраорални и периорални анатомски структури, како и геометриските деформитети честопати присутни кај ортопантомограм сликите, може да влијаат на веродостојноста на резултатите добиени со ортопантомограм методот. Со помош на двете методи е констатирано намалување на висината на алвеоларниот гребен, од регија на инцизиви кон регија на канини.

Во нашата студија во постериорен десен и лев регион на мандибуларна вилица (прв молар и втор молар) со метод на КЗКТ е планирана постава на дентални имланти, при што најголем број на импланти се планирани во регија на лев прв молар (3.6): 37 импланти, а најмалку во регија на лев втор молар (3.7): 26 импланти. Најголема средна вредност за вертикална димензија на алвеоларен гребен е констатирана во регија на лев прв молар (2.6): 14.29 ± 2.56 mm., а најмала средна вредност во регија на десен втор молар (1.7): 13.24 ± 2.59 mm. Опсегот на вредности за висина на алвеоларен гребен во оваа регија е 8.20-19.60 mm.. Добиените резултати се слични со оние на авторот Magat G и cop.[63] кои

презентираат податок за средна вредност на алвеоларен на гребен во регија на мандибуларен прв молар од 14.13 ± 2.96 mm.

Анализирајќи ја локацијата на мандибуларниот канал, и дебелината на оклузалната кортикална коска во регија на мандибуларен прв молар, авторот Hsu JT и сор.[64] презентираат податок за средна вредност на висина на алвеоларен гребен од 16.15 ± 2.71 mm. Овој податок е сличен со резултатите од нашата студија.

Авторот De Souza LA и сор.[65] детектираат средна вредност за висина на алвеоларен гребен во регија на десен прв молар од 11.54 ± 3.40 mm., во регија на лев прв молар 11.95 ± 3.39 mm., во регија на десен втор молар 11.66 ± 3.14 mm., и во регија на лев втор молар 11.71 ± 3.19 mm. Овие податоци не се совпаѓаат со резултатите од нашата студија.

Различни податоци во споредба со резултатите од нашата студија сретнуваме во трудот на Genç T и сор.[58], каде е измерена средната вредност за висина на алвеоларен гребен во регија на прв и втор мандибуларен молар, кај мажи од 12.46 ± 3.17 mm., и кај жени од 10.69 ± 3.67 mm.

Во склоп на зацртаната методологија на работа, со помош на ортопантомограм ртг методот во постериорен десен и лев мандибуларен регион (прв молар и втор молар) е планирана постава на дентални импланти. При тоа, најголем број на импланти се планирани во регија на десен прв молар (3.6): 36 импланти, а најмал број во регија на лев втор молар (3.7): 26 импланти. Најголема средна вредност за висина на алвеоларен гребен е измерена во регија на лев прв молар (2.6): 14.06 ± 2.87 mm., а најмала средна вредност во регија на десен втор молар (1.7): 12.70 ± 2.65 mm. Опсегот на вредности за висина на гребен во оваа регија е 7-19 mm. Со анализа на разликите на добиените резултати за вертикална димензија на гребен со метод на КЗКТ и ортопантомограм ртг метод, детектирани се поголеми вредности со метод на КЗКТ, во споредба со оние добиени со ортопантомограм метод. При тоа, резултатите добиени со метод на КЗКТ се поголеми во региите на десен втор молар, лев прв молар, и лев втор молар (1.7; 2.6; 2.7), додека пак исклучок е регијата на десен прв молар, каде вредностите добиени преку ортопантомограм ртг методот се поголеми споредено со оние добиени со метод на КЗКТ. Разликите на добиените резултати помеѓу двете методи не се статистички значајни. Во предвид треба да се земе фактот дека на ортопантомограм слики, не секогаш е јасна визуелизацијата на кровот на canalis nervus alveolaris inferior, долж целата негова патека. Имено, тенкиот слој на кортикална коска која го опкружува мандибуларниот канал, на ортопантомограм слика се забележува како радиопакна линија, долж долната и горната граница на мандибуларниот канал. Но, нејзината дебелина варира долж насоката на протегање на каналот, и најчесто исчезнува приближувајќи се кон foramen mentalis. Од друга страна, сликите на напречен пресек со метод на КЗКТ се посупериорни споредено од ортопантомограм сликите, во однос на јасното прикажување на canalis nervus alveolaris inferior.

Авторот Guerrero ME и сор.[66] врз основа на компарација на методот на КЗКТ и ортопантомограм ртг метод, при планирање на имплантациска постапка во регија на

постериорна мандибула, констатираат потреба од постава на значително подолги импланти планирани со ортопантомограм ртг. метод, споредено со имплантите планирани со метод на КЗКТ.

Реформатираните панорамски слики добиени со метод на КЗКТ се супериорни од дигиталните панорамски слики, во однос на идентификацијата на canalis nervus alveolaris inferior. Овој податок е презентиран во трудот на авторот Angelopoulos C и сор.[33] Дополнително, со методот на КЗКТ се овозможува појасна визуализација на постериорната третина на мандибуларниот канал.

Авторот Lee SM и сор.[18] заклучуваат дека букално односно лингвално поставен крестален дел на резидуален алвеоларен гребен во однос на canalis mandibularis, влијае врз измерената висина на гребен, кај ортопантомограм слики. Имено, кај букално поставен крестален дел на гребенот во однос на canalis mandibularis, измерената висина на гребенот (ортопантомограм ртг. слика) е помала во однос на реалната вредност. Додека пак, при изразито лингвална поставеност на крестален дел на гребенот во однос на canalis mandibularis, измерената висина на гребенот е поголема во однос на нејзината реална вредност. Во услови на присутна ресорбција на букалниот аспект од кресталниот дел на гребенот, која дополнително се насочува и кон лингвално, резултатите добиени со примена на ортопантомограм ртг. метод во однос на висината на РАГ не корспондираат со реалните вредности.

Авторите Jensen C и сор.[67] врз основа на направена компарација помеѓу методот на КЗКТ и ортопантомограм ртг.метод, констатирале 65% усогласеност во однос на возможна т.е. невозможна постава на импланти во мандибуларна моларна регија. Резултатите добиени во нашата студија, укажуваат на тенденција на намалување на висината на алвеоларниот гребен од антериорно кон постериорно, односно од регија на прв молар кон регија на втор молар на мандибуларна вилица.

Со употреба на методот на КЗКТ во постериорна регија на мандибуларна вилица (втор премолар) е планирана постава на дентални импланти, т.е. во регија на лев втор премолар (3.5): 23 импланти , а во регија на десен втор премолар (4.5): 18 импланти. При тоа, е детектирана средна вредност за висина на алвеоларен гребен во регија на лев втор премолар (3.5) од 13.13 ± 2.03 mm., а во регија на десен втор премолар (4.5) од 12.67 ±1.88 mm. (опсег 9.00-16.40 mm.). Слични резултати со нашите објавија и авторот De Souza LA и сор.[65], за средна вредност на висина на алвеоларен гребен во регија на десен втор премолар од 11.71 ± 3.92 mm., а во регија на лев втор премолар од 12.28 ± 3.73 mm. За разлика од тоа, Hsu JT и сор.[64] презентираат повисоки вредности за висина на алвеоларниот гребен, т.е. средна вредност на вертикална дистанца од canalis nervus alveolaris inferior до крестален дел на гребенот од 15.88 ± 3.41 mm. Пониски вредности за висина на алвеоларен гребен во споредба со нашите вредности, сретнуваме во трудот на Genç T и сор.[58] т.е. средна вредност за висина на алвеоларен гребен во регија на втор премолар (мажи) од 9.85 ± 3.08 mm. и (жени) од 8.60 ± 3.43 mm..

Во постериорната мандибуларна регија (втор премолар), со употреба на ортопантомограм ртг. метод е планирана имплантациска постапка, т.е. во регија на лев втор премолар (3.5): 25 импланти, и во регија на десен втор премолар (4.5): 18 импланти. При тоа, е измерена средна вредност за висина на алвеоларен гребен во регија на лев втор премолар (3.5) од 13.36 ± 2.84 mm., а во регија на десен втор премолар (4.5) од 13.11 ± 2.49 mm. (опсег 7.00-20.00 mm.). Анализата на разликите на добиените вредности за вертикалната димензија на алвеоларниот гребен, покажа дека со употреба на ортопантомограм ртг. метод се добиени поголеми вредности споредено со вредностите добиени со КЗКТ. Констатираните разлики не се статистички значајни.

Со употреба на метод на КЗКТ во постериорна мандибуларна регија (прв премолар) е планирана постава на дентални импланти, т.е. во регија на лев прв премолар (3.4): 15 импланти, и во регија на десен прв премолар (4.4): 20 импланти. При тоа, е измерена средна вредност за висина на алвеоларен гребен во регија на лев прв премолар (3.4) од 14.26 ±3.28 mm., и во регија на десен прв премолар (4.4) од 13.80 ± 2.70 mm. (опсег 7.30-18.80 mm.). Слични резултати со нашите се презентирани во трудот на De Souza LA и сор.[65] т.е. средна вредност за висина на алвеоларен гребен во регија на десен прв премолар од 12.03 ± 3.45mm., и во регија на лев прв премолар од 12.35 ± 3.63 mm. Со ортопантомограм ртг. метод во постериорен регион на мандибуларна вилица (прв премолар), е планирана постава на дентални импланти, т.е. во регија на лев прв премолар (3.4): 16 импланти, и во регија на десен прв премолар (4.4): 20 импланти. Средна вредност за висина на алвеоларен гребен во регија на лев прв премолар (3.4) е 14.44 ± 2.85 mm., и во регија на десен прв премолар (4.4) е 14.35 ± 3.07 mm. (опсег 7.00-22.00 mm.). Анализата на разликите на резултатите, во однос на вертикалната димензија на алвеоларниот гребен добиени со употреба на метод на КЗКТ и ортопантомограм ртг. метод, покажа дека со ортопантомограм ртг. метод се добиени поголеми вредности, споредено со вредностите добиени со метод на КЗКТ. Констатираните разлики не се статистички значајни. Овој заклучок е потврден во трудот на авторот Jensen C и сор.[67], кои детерминираат 90% усогласеност во однос на возможна т.е. невозможна постава на импланти во премоларна мандибуларна регија, со истовремена употреба на двете методи.

Точната визуализација на мандибуларниот canalis incisivus е предмет на интерес во трудот на авторот De Brito AC и сор.[68]. Со употреба на ортопантомограм ртг. метод е овозможена визуализација на мандибуларниот canalis incisivus во 5.5% од случаите, а истата е категоризирана како "тешка за интерпретација" во 17.7% од случаите. Методот на КЗКТ овозможи визуализација на мандибуларниот canalis incisivus во 24.4% од случаите, а истата е категоризирана како "тешка" за интерпретација" во 10.8% од случаите. Констатираните разлики на резултатите добиени со употреба на двете методи се статистички значајни.

Leite GM и сор.[69] анализирајќи ги анатомските варијации на мандибуларниот канал со употреба на методот на КЗКТ, констатираат присуство на мандибуларен canalis incisivus со видлив дијаметар, забележлив на слики на КЗКТ, кај 51.6% од испитаниците.

Во 97.5% од анализираните десни и леви полу-мандибули со метод на КЗКТ е идентификуван мандибуларниот canalis incisivus. Овој податок е презентиран во трудот на Panjnoush M и сор.[70]. Истиот е најчесто поставен во ниво под foramen mentalis. Дополнително, мандибуларниот canalis incisivus се карактеризира со голем варијабилитет во однос на големината и позиционираноста, што повлекува со себе неопходна потреба за користење на метод на КЗКТ.

Анатомските соодноси на мандибуланиот canalis incisivus се предмет на интерес во трудот на Pereira-Marciel P и сор.[71]. Со употреба на метод на КЗКТ е констатирано билатерално присуство на мандибуларен canalis incisivus во 100% од случаите. При тоа, е измерена средна вредност за должина на каналот од 9.8 ± 3.8 mm. Мандибуларниот canalis incisivus со својот терминален дел, е во значајна блискост со букалната кортикална ламина како и со алвеоларниот гребен. Детектирана е голема варијабилност во однос на големината и локализацијата на оваа анатомска структура, и се предлага индивидуална проценка за секој поединечен случај, базирана на употреба на методот на КЗКТ.

Авторот Sener E и сор.[72] презентираат податок базиран на примена на метод на КЗКТ, за визуализација на мандибуларниот canalis incisivus во 68% од беззабните мандибуларни вилици. Средната вредност за должината на мандибуларниот canalis incisivus е 3.08 ± 1.745 mm., а средна вредност за дијаметарот на мандибуларниот canalis incisivus е 2.35 ± 0.652 mm. Во нашето испитување при планирање на постава на импланти во регија на антериорна мандибула, со помош на метод на КЗКТ и ортопантомограм метод, е реализирана визуализација на мандибуларниот canalis incisivus кај сите испитаници. При тоа, визуелизацијата на оваа анатомска структура обезбедена со ортопантомограм ртг. метод е помалку јасна и веродостојна, во споредба со истата обезбедена со методот на КЗКТ.

Со употреба на метод на КЗКТ во регија на антериорна мандибула (централен инцизив, латерален инцизив и канин) е планирана постава на дентални импланти. При тоа, најголем број на импланти се планирани во регија на лев централен ицизив (3.1): 17, а најмал број во регија на лев канин (3.3): 12 импланти. Најголема средна вредност за висина на алвеоларен гребен во регија на антериорна мандибула е констатирана во регија на лев канин (3.3): 15.33 ± 3.32 mm, а најмала средна вредност во регија на лев латерален инцизив (3.2): 14.11 ± 4.04 mm. (опсег 8.00-21.00 mm.).

Авторот Çitir M и сор.[73] користејќи метод на КЗКТ, констатираат опсег на вредности за висина на алвеоларен гребен во регија на антериорна мандибула (мажи) од 18.65-37.32 mm., и опсегот на вредности (жени) од 13.29-32.92 mm..

Goller Bulut D и сор.[74] презентираат податок дека висината на алвеоларниот гребен во премоларна регија и антериорна регија на мандибуларна вилица, измерена на слики со напречен пресек на КЗКТ, е поголема во споредба со истата измерена со панорамски слики на КЗКТ. Дополнително, забележано е зголемување на висина на резидуален алвеоларен гребен од премоларна регија кон антериорна мандибуларна регија.

Детектирани се значајни разлики за вертикална димензија на алвеоларен гребен помеѓу забни и беззабни мандибули, во регии на канини премолари и молари, споредено со регијата на централни инцизиви. Овој податок е презентиран во трудот на авторот Kapoor V и сор.[75], базиран на употреба на метод на КЗКТ.

Во регија на антериорна мандибула, со употреба на ортопантомограм ртг. метод е планирана имплантациска постапка. Најголем број на импланти се планирани во регија на централни инцизиви (3.1; 4.1): 18 импланти, а најмал број во регија на лев канин (3.3): 13 импланти. Најголема средна вредност за висина на алвеоларен гребен е детектирана во регија на лев канин (3.3): 15.69 ± 3.68 mm., а најмала средна вредност во регија на лев латерален инцизив (3.2): 14.29 ± 3.69 mm. (опсег 7.00-23.00 mm.). Спроведената анализа на разликите на резултатите за вертикална димензија на алвеоларен гребен измерена со КЗКТ и ортопантомограм ртг. метод, покажа дека со ортопантомограм ртг. метод се измерени поголеми вредности за висина на гребен, споредено со метод на КЗКТ (исклучок регија на десен централен инцизив). Детерминираните разлики не се статистички значајни. Идентификацијата на мандибуларниот canalis incisivus поради неговиот мал дијаметар и неговата тенка кортикална ламина е потешка од идентификацијата на мандибуларниот канал, особено при употреба на ортопантомограм ртг. метод.

Слични резултати се презентирани во трудот на авторот Hu KS и сор.[76]. Станува збор за компарација на висината на алвеоларен гребен измерена на мандибуларни вилични примероци со употреба на метод на КЗКТ и ортопантомограм ртг. метод, со должината на имплантите поставени во тие вилични примероци. При тоа, се констатирани помали грешки во пред-хируршкото мерење на висината на алвеоларниот гребен, со употреба на метод на КЗКТ, споредено со грешките при мерење со употреба на ортопантомограм ртг. метод. Детерминираните разлики не се статистички значајни. Сепак методот на КЗКТ се преферира при планирање на имплантациска постапка. При планирање на имплантациската постапка со ортопантомограм ртг. метод, дополнително е потребно и користење на остеометар (интраорално врз експонирана коска или екстраорално врз студиски модели) со цел одредување на буко-лингвална димензија на гребенот.

Од друга пак страна авторот Correa LR и сор.[49] го потенцираат фактот дека димензиите на имплантите не треба да се планираат само со слики во мезио-дистален план со метод на КЗКТ. Имплантите планирани со слики во напречен пресек на КЗКТ се потесни и пократки, споредено со димензиите на имплантите планирани со реконструирани панорамски слики на КЗКТ и дигитални ортопантомограм слики.

Во трудот на авторот Luangchana P и сор.[77] се презентирани податоци во однос на направените грешки при линеарни мерења на висина на резидуален алвеоларен гребен на човечки черепи, со метод на КЗКТ и ортопантомограм метод. Мерните грешки при двете радиографски методи се пресметувани во споредба со физичките мерења за вертикална димензија на гребен (мерења со дебелометар врз пресечена коска, т.е. реална вредност за висина на гребенот). Констатирана е значајна корелација (опсег 0.991-0.998) помеѓу вредностите добиени со помош на метод на КЗКТ и ортопантомограм метод, и истите

добиени со физичкото мерење. Средната вредност на разликата помеѓу мерењата на слики со КЗКТ и физичките мерења, е поголема во максиларна вилица (опсег -1.06 ± 1.0 mm. до 1.23 ± 0.81 mm.), споредено со онаа во мандибуларна вилица (опсег -0.24 ± 0.46 mm. до -0.55 ± 0.61 mm.). Исто така, средната вредност на разликата помеѓу мерењата на ортопантомограм слики и физичките мерења, е поголема во максиларна вилица (опсег -1.80 ± 1.98 до -2.45± 2.63 mm.), во однос на мандибуларна вилица (опсег -0.34 ± 1.41 до -1.35 ± 1.57 mm.). Детектираната разлика на добиените резултати со метод на КЗКТ и ортопантомограм метод, и резултатите добиени со физички мерења е незначајна. Исто така, апсолутната процентуална грешка (разликата во мерната грешка со физичкото мерење) е помала во мандибуларна вилица споредено со максиларна вилица, и е помала кај слики на КЗКТ споредено со онаа кај ортопантомограм слики.

Со употреба на метод на КЗКТ и ортопантомограм ртг. метод е планирана постава на единечен имплант во максиларна и мандибуларна вилица, и при тоа е мерена мезио-дисталната димензија на беззабен гребен, планиран за постава на единечен имплант. Со метод на КЗКТ е детектирана најголема средна вредност за мезио-дистална димензија на гребен во регија на десен мандибуларен втор молар од (4.7): 13.20 mm., а најмала средна вредност во регија на десен прв максиларен премолар од (1.4): 7.40 mm. (опсег 7.20-13.50 mm).

Трудот на авторот Alkhader M и сор.[78] претставува компарација на реализирани мерења на мезио-дисталниот простор во алвеоларниот гребен, наменет за постава на единечен имплант, со употреба на КЗКТ и ортопантомограм ртг. метод. Констатирана е значајна разлика на мезио-дисталната димензија на гребенот, измерена со реконструирани панорамски слики на КЗКТ, креирани од различно избрани хоризонтални планови.

Во нашата студија, со ортопантомограм ртг. метод е анализирана мезио-дисталната димензија на беззабен алвеоларен гребен (распон) планиран за постава на единечни импланти. Детектирана е најголема средна вредност за мезио-дистална димензија на гребен во региите на лев втор мандибуларен премолар и десен втор мандибуларен молар од (3.5; 4.7): 15.00 mm., а најмала средна вредност во регија на десен втор максиларен премолар од (1.5): 7.33 ± 0.58mm. (опсег 6-15.00 mm.). При анализа на разликите во резултатите добиени со метод на КЗКТ и ортопантомограм метод, не е констатирана статистички значајна разлика (исклучок регија на десен втор максиларен премолар).

Авторот Dagassan-Berndt DC и сор.[79] при планирање на постава на единечни импланти во комбинација со примена на одредени аугментациски постапки, во мандибуларна премоларна и моларна регија детектираат значајно поголеми вредности за висина на алвеоларен гребен добиени со ортопантомограм ртг. метод (средна вредност од 22.4 mm., и 21.4 mm.), споредено со вредностите добиени со метод на КЗКТ (средна вредност од 14.3 mm., и 14.0 mm.). Дополнително, во максиларна премоларна и моларна регија измерени се значајно поголеми вредности за висина на гребен добиени со помош на

ортопантомограм метод (средна вредност од 16.7 mm., и 11.9 mm.), во однос на вредностите добиени со метод на КЗКТ (средна вредност од 11.9 mm., и 7.5 mm.).

Jalaluddin M и сор.[80] ја потенцираат предноста на методот на КЗКТ кој овозможува прецизно одредување на хоризонтална димензија на алвеоларниот гребен, во регии планирани за постава на импланти. Подеднакво прецизен како и остеометарот при мерење на ширина на хируршки експониран алвеоларен гребен.

Во нашата студија користејќи исклучиво метод на КЗКТ, е анализирана хоризонталната димензија на алвеоларниот гребен, во регии планирани за постава на импланти. Опсегот на вредности за ширина на гребен е 5.00-15.00 mm.. Најголема средна вредност за ширина на алвеоларен гребен е детектирана во регија на десен втор мандибуларен молар од (4.7): 10.48 ± 1.89 mm., а најмала средна вредност во регија на лев прв максиларен премолар од (2.4): 7.38 ± 1.13 mm.. Во регија на постериорна максила најголема средна вредност за ширина на гребен е детерминирана во регија на лев втор молар (2.7): 10.05 ± 2.06 mm., а најмала средна вредност во регија на лев прв премолар (2.4): 7.38 ± 1.13 mm.. Во истата регија е констатирана тенденција на зголемување на ширина на гребен, од премоларни кон моларни регии. Нашите наоди се во согласност со наодите презентирани во трудот на авторот Lan M и сор.[54], каде со метод на КЗКТ е детерминирана средна вредност за ширина на гребен во регија на постериорна максила од 9.30 mm.. Детектирана е значајно поголема ширина на гребен во премоларните регии, споредено со моларните регии. Наодите на Genç T и сор.[58] не се софпаѓаат со нашите наоди, имено, во нивната студија средната вредност за ширина на алвеоларен гребен во регија на постериорна максила (мажи) е 7.76 ± 2.22 mm., а кај (жени) е 7.51 ± 1.97 mm..

Авторот Padhye NM и сор.[55] при планирање на имплантациска постапка во регија на постериорна максила, базирана на метод на КЗКТ, земаат во предвид и дополнителни коскено аугументациски процедури. При што, средната вредност за ширина на гребен е 6.24 ± 1.88 mm. (опсег 2.2-14 mm.). Дополнително, премоларните и моларните регии имаа слични вредности за ширина на гребенот.

Во нашата студија, во регија на десен прв мандибуларен молар (4.6) е детерминирана средна вредност за ширина на алвеоларен гребен од 9.77 ± 1.57 mm., а во регија на лев прв мандибуларен молар (3.6) од 9.65 ± 1.43 mm.. Средната вредност за ширина на алвеоларен гребен во регија на десен втор мандибуларен (4.7) е 10.48 ± 1.89 mm., а во регија на лев втор мандибуларен молар (3.7) е 10.42 ± 1.51 mm..

Слични резултати со резултатите добиени во нашата студија сретнуваме во трудот на авторот De Souza LA и сор.[65], во однос на ширината на алвеоларниот гребен во моларна регија на мандибуларна вилица. Во регија на десен прв молар одредена е средна вредност за ширина на алвеоларен гребен од 9.80 ± 2.43 mm., во регија на лев прв молар од 9.16 ± 2.16 mm., во регија на десен втор молар 9.51 ± 2.51 mm., и во регија на лев втор молар од 9.36 ± 2.55 mm..

Во студијата на авторот Magat G и сор.[63] средната вредност за ширина на алвеоларен гребен во регија на прв мандибуларен молар, измерена 2 mm. апикално од

крестален дел на гребенот изнесува 7.60 ± 2.14 mm., и измерена 2 mm. над кров на canalis nervus alveolaris inferior изнесува 10.76 ± 1.88 mm..

Во нашата студија, во регија на десен прв мандибуларен премолар (4.4) одредена е средна вредност за ширина на гребен од 8.72 ± 1.33 mm., во регија на лев прв премолар (3.4) од 9.03 ± 1.11 mm., во регија на десен втор премолар (4.5) од 9.09 ± 1.38 mm., и во регија на лев втор премолар (3.5) од 8.83 ± 1.40 mm.. Добиените резултати за ширина на гребен во премоларна мандибуларна регија, се слични со резултатите презентирани во трудот на De Souza LA и сор.[65]. Констатирана е средна вредност за ширина на гребен во регија на десен прв премолар од 7.08 ± 1.94 mm., во регија на лев прв премолар 8.14 ± 2.20 mm., во регија на втор премолар 8.86 ± 2.34 mm., и во регија на лев втор премолар од 8.93 ± 2.28 mm..

Во студијата на авторот Goller Bulut D и сор.[74] опсегот на вредности за ширина на алвеоларен гребен во премоларна мандибуларна регија и во антериорна мандибуларна регија се движи во граници од 3.3-13.4 mm..

Професионалното искуство во планирањето на имплантациската постапка, и направениот избор на импланти со соодветен дизајн базиран на употреба на метод на КЗКТ и ортопантомограм ртг. метод, се предмет на интерес во трудот на Fortes JH и сор.[81] При тоа, констатирани се значајни разлики во димензиите на импланти планирани со ортопантомограм метод и метод на КЗКТ. Дополнително, детерминирани се значајни разлики во димензиите на импланти планирани од страна на помалку искусни клиничари, и од страна на поискусни клиничари. Имено, првичниот план на третман со импланти базиран на употреба на ортопантомограм ртг. метод, а концепиран од помалку искусни клиничари претрпува корекции и се надополнува со метод на КЗКТ.

Во трудот на авторот Dagassan-Berndt DC и сор.[82] сретнуваме податок за совпаѓање на дијаметарот и должината на имплантите планирани со ортопантомограм ртг. метод со дијаметарот и должината на имплантите поставени во хируршката етапа кај 34.4% од случаите. Додека пак, дијаметарот и должината на имплантите планирани со метод на КЗКТ се идентични со истите на импланти поставени во хируршката етапа кај 46% од случаите.

Исто така, авторот Mello LA и сор.[83] во 50.5% од случаите констатира совпаѓање на должината на импланти планирана со ортопантомограм метод и истата планирана со метод на КЗКТ. Должината на импланти планирана со ортопантомограм метод се совпаѓа со должината на имплантите поставени во хируршката етапа кај 40% од случаите, а истата планирана со метод на КЗКТ кај 69.5% од случаите.

Во 88,5% од случаите ширината на имплантите планирана со метод на КЗКТ, е идентична со истата на имплантите поставени во хируршката етапа. Овој податок е презентиран во трудот на авторот Guerrero ME и сор.[66]. Додека пак, ширината на имплантите планирана со ортопантомограм метод, остана непроменета во однос на истата на имплантите поставени во хируршката етапа во 92.1% од случаите. Разликите во резултатите добиени со двете методи не се статистички значајни.

Во склоп со зацртаната методологија, со употреба на метод на КЗКТ во региите планирани за постава на импланти е анализирана дебелина на кортикална коска. При што опсегот на вредности за дебелина на кортикална коска во тие регии е 0.20-4.80 mm.. Најголема средна вредност за дебелина на кортикална коска е констатирана во регија на лев втор мандибуларен молар од (3.7): 2.60 ± 0.62 mm., а најмала средна вредност во регија на лев прв максиларен молар од (2.6): 0.66 ± 0.21 mm.. Односно во регија на постериорна мандибула најголема средна вредност за дебелина на кортикална коска е детектирана во регија на лев втор молар (3.7): 2.60 ± 0.62 mm., додека во регија на антериорна мандибула најголема средна вредност за дебелина на кортикална коска е во регија на десен канин од (4.3): 2.41 ± 0.41 mm.. Во регија на антериорна максила најголемата средна вредност за дебелина на кортикална коска е забележана во регија на лев канин (2.3): 1.09 ± 0.38 mm., додека во регија на постериорна максила најголемата средна вредност е детектирана во регија на десен прв премолар (1.4) : 1.02 ± 0.65 mm.. Направената анализа упатува на костатација за присутна подебела кортикална коска во мандибуларна вилица, споредено со онаа во максиларна вилица. Нашите резултати се во согласност со резултатите на авторот Wang SH и сор.[84] т.е. детектирана е најдебела кортикална коска во регија на постериорна мандибула (1.15 ± 0.42 mm.), потоа во регија на антериорна мандибула (1.01 ± 0.32 mm.), антериорна максила (0.89 ± 0.26 mm.), и постериорна максила (0.72 ± 0.19 mm.). Разликите во дебелина на кортикална коска детектирани во различни анатомски регии се статистички значајни.

Во студијата на авторот Ko YC и сор.[85] се презентирани податоци во однос на дебелината на кортикалната коска, и при тоа е констатирана најголема дебелина на кортикална коска во кресталниот дел на гребенот во регија на постериорна мандибула од (1.07 ± 0.47 mm.), потоа во регија на антериорна мандибула од (0.99 ± 0.36 mm.), регија на антериорна максила од (0.82 ± 0.30 mm.), и постериорна максила од (0.75 ± 0.35 mm.). Констатирана е значајна разлика во дебелина на кортикална коска помеѓу максиларна вилица и мандибуларна вилица. Но во однос на разликата во дебелината на кортикалната коска помеѓу антериорни и постериорни вилични регии, не е констатирана значајна разлика.

Авторот Gupta A и сор.[39] детектираат најтенка кортикална коска присутна во регија на постериорна максила со средна вредност за дебелина од 0.76 ± 0.28 mm., и го потенцираат фактот за голема претпазливост при планирање и постава на импланти во оваа регија.

Во студијата на Hsu JT и сор.[64] сретнуваме податоци за средна вредност на дебелина на кортикална коска во крестален дел на алвеоларен гребенот, во регија на втор мандибуларен премолар од 2.38 ± 0.49 mm., и во регија на прв мандибуларен молар од 1.72 ± 0.39 mm.. Во нашата студија е детерминирана средна вредност за дебелина на кортикална коска во регија на десен втор мандибуларен премолар (4.5) од 1.93 ± 0.29 mm, во регија на лев втор мандибуларен премолар (3.5) од 2.08 ± 0.67 mm., во регија на десен

прв мандибуларен молар (4.6) од 2.11 ± 0.56 mm., и во регија на лев прв мандибуларен молар (3.6) од 2.37 ± 0.74 mm.

Трудот на авторот Ко YC и сор.[86] се базира на анализа на поврзаноста на менопаузата и дебелината на кортикалната крестална коска во имплант зоните. При тоа, кај испитаници жени помлади од просечната воздраст на менопауза (<50 години), е констатирана најголема средна вредност за дебелина на крестална кортикална коска во регија на постериорна мандибула од 1.29 ± 0.46 mm., потоа во регија на антериорна мандибула од 1.13 ± 0.20 mm., антериорна максила од 0.89 ± 0.26 mm. и постериорна максила од 0.77 ± 0.24 mm.. Во групата на испитаници жени постари од просечната воздраст на менопауза (> 50 години), е констатирана најголема средна вредност за дебелина на крестална кортикална коска во регијата на постериорна мандибула од 1.27 ± 0.40 mm., потоа во регија на антериорна мандибула од 1.08 ± 0.33 mm., антериорна максила од 0.85 ± 0.21 mm., и регија на постериорна максила од 0.66 ± 0.24 mm. Анализата на добиените резултати насочува кон заклучок за присутна потенка кортикална коска во кресталниот дел на гребенот, во групата на испитаници жени постари од просечната воздраст на менопауза, споредено со групата на помладите испитаници. Разликата во дебелина на кортикална коска помеѓу двете групи, не е значајна (исклучок регија на постериорна максила).

Дел од нашите истражувања се насочени кон анализа на дебелина на спонгиозна коска, во беззабни регии планирани за постава на импланти, со употреба на метод на КЗКТ. Опсегот на вредности за дебелина на спонгиозна коска е од 0.5-12.80 mm.. Најголема средна вредност за дебелина на спонгиозна коска е констатирана во регија на лев втор максиларен молар од (2.7): 8.43 ± 2.04 mm., а најмала средна вредност во регија на лев мандибуларен канин од (3.3): 4.38 ± 1.81 mm.. Односно во регија на постериорна максила најголема средна вредност за дебелина на спонгиозна коска е забележана во регија на лев втор молар од (2.7): 8.43 ± 2.04 mm., а во антериорна максила најголемата средна вредност за дебелина на спонгиозна коска е во регија на лев канин од (2.3): 7.05 ± 2.40 mm.. Во регија на постериорна мандибула најголема средна вредност за дебелина на спонгиозна коска е констатирана во регија на десен втор молар од (4.7): 5.74 ± 1.93 mm., а во антериорна мандибула во регија на лев централен инцизив (3.1): 4.97 ± 1.86 mm.. При тоа, анализата на добиените резултати укажа на фактот дека дебелината на спонгиозната коска во беззабните регии во максиларна вилица е поголема, споредено со истата во мандибуларната вилица. Дополнително, дебелината на спонгиозната коска во постериорните беззабни регии е поголема, во споредба со истата во антериорните беззабни регии.

Авторот Нао У и сор.[40] потенцираат дека одредениот коскен денситет кој е мерлив исклучиво со користење на одредена компјутерска програма за анализи и мерења на слики на КЗКТ, може да им помогне на клиничарите да избегнуваат постава на импланти во регии со најнизок квалитет на коска, каде што неуспехот од третманот со импланти би бил поверојатен.

Во нашата студија во беззабни регии планирани за постава на импланти, компјутерската програма "3D planner" на метод на КЗКТ овозможи анализа на денситет на кортикална коска. Опсегот на вредности за денситет на кортикална коска е од 01.00-1600.00 HU. Најголема средна вредност за денситет на кортикална коска е детерминирана во регија на лев централен мандибуларен инцизив од (3.1): 1927.50 ± 256.09 HU, а најмала средна вредност во регија на лев прв максиларен молар од (2.6): 930.91 ± 255.05 HU. Односно во регија на антериорна мандибула најголема средна вредност за денситет на кортикална коска е забележана во регија на лев централен инцизив (3.1): 1927.50 ± 256.09 HU, а во регија на постериорна мандибула најголема средна вредност за денситет на кортикална коска е забележана во регија на лев прв премолар (3.4): 1737.14 ± 271.05 HU. Во регија на антериорна максила најголема средна вредност за денситет на кортикална коска е констатирана во регија на лев канин (2.3): 1469.44 ± 446.92 HU, а во регија на постериорна максила најголема средна вредност за денситет на кортикална коска е детерминирана во регија на десен прв премолар (1.4): 1219.47 ± 297.50 HU. Спроведената анализа на добиените резултати за денситет на кортикалната коска во беззабните вилични регии, укажа на фактот дека најголем денситет на кортикална коска е во регија на антериорна мандибула, потоа регија на постериорна мандибула, антериона максила, и постериорна максила. Нашите резултати не се совпаѓаат со резултатите на авторот González-García R и сор.[87] каде со хистоморфометриска анализа на беззабни регии во максиларна вилица, е пресметана средна вредност за денситет на кортикална коска во вредност од 554 HU. Во беззабни регии во мандибуларна вилица, средната вредност за денситет на кортикална коска изнесува 718 HU. Дополнително, констатирани се значајни разлики во денситет на кортикалната коска помеѓу регија на антериорна мандибула и регија на постериорна максила. Со микро-анализи на екстрахирани вилични примероци со примена на метод на КЗКТ, констатираат позитивна корелација помеѓу денситетот на спонгиозната коска со дебелината и бројот на коскените трабекулите. Од друга пак страна, детектирана е негативна корелација помеѓу денситетот на спонгиозната коска и интер-трабекуларното растојание.

Софтверот "3D planner" на методот со КЗКТ, овозможува одредување на денситет на спонгиозна коска во региите планирани за постава на импланти. Имено, денситетот на спонгиозната коска се одредува со поставување на стрелката на маусот на неколку точки на спонгиозната коска, во одредена беззабна регија на слика во напречен пресек на КЗКТ. Опсегот на вредности за денситет на спонгиозна коска е од 60.00-2100.00 HU. Најголема средна вредност за денситет на спонгиозна коска е забележана во регија на десен централен мандибуларен инцизив од (4.1): 1070.63 ± 264.56 HU, а најмала средна вредност во регија на лев втор максиларен молар од (2.7): 350.00 ± 158.66 HU. Односно во регија на постериорна максила најголема средна вредност за денситет на спонгиозна коска е одредена во регија на десен прв премолар (1.4): 702.00 ± 296.32 HU. Во регија на антериорна максила најголема средна вредност за денситет на спонгиозна коска е одредена во регија на десен централен инцизив (1.1): 953.60 ± 297.01 HU. Односно при мерења во регија на постериорна мандибула, најголема средна средна вредност за денситет на спонгиозна коска е одредена во регија на десен втор премолар (4.5): 868.33 ±

324.50 HU. Во регија на антериорна мандибула, најголема средна средна вредност за денситет на спонгиозна коска е одредена во регија на десен централен инцизив (4.1): 1070.63 ± 264.56 HU. Спроведената анализа на резултатите за денситет на спонгиозна коска во беззабните вилични регии, укажа на фактот дека најголем денситет на спонгиозна коска е детерминиран во регија на антериорна мандибула, потоа во регија на антериорна максила, постериорна мандибула, и постериорна максила. Дополнително, антериорните вилични регии имаат поголем денситет на спонгиозна коска, споредено со постериорните вилични регии.

Овие наши резултати се во согласност со наодите на Wang SH и сор.[84] кои констатираат најголема средна вредност за денситет на спонгиозна коска во регија на антериорна мандибула од (722 ± 227 сиви вредности), потоа регија на антериорна максила (542 ± 208 сиви вредности), постериорна мандибула (535 ± 206 сиви вредности), и постериорна максила (388 ± 206 сиви вредности). Разликата во денситет на спонгиозна коска помеѓу региите е статистички значајна.

Варијациите на коскениот денситет на имплант зони во различни вилични регии, се предмет на интерес во трудот на авторот Fuh LJ и сор.[88]. Презентираните податоци се совпаѓаат со податоците добиени во нашата студија. Во беззабни вилични регии одредена е средна вредност за денситет на спонгиозна коска од 417 ± 165 HU (опсег 43-880 HU). Односно најголема средна вредност за денситет на спонгиозна коска е забележана во регија на антериорна мандибула (530 ± 161 HU), потоа регија на антериорна максила (516 ± 132 HU), регија на постериорна мандибула (359 ± 150 HU), и регија на постериорна максила (332 ± 136 HU). Истотака, констатирана е значајна разлика помеѓу денситет на спонгиозна коска во антериорни вилични регии (510 HU), и денситет на спонгиозна коска во постериорни вилични регии (348 HU). При тоа, не е констатирана значајна разлика помеѓу денситетот на спонгиозна коска во максиларна вилица, и оној во мандибуларна вилица.

За секоја поединечна регија планирана за постава на дентален имплант, дополнително е анализиран т.е. пресметуван коскен денситет кој претставува средна вредност произлезена од денситет на кортикална коска и денситет на спонгиозна коска. Добиените вредности за коскен денситет се презентирани во комбинација со класификацијата за типови на коска од авторот Misch (коска тип Д1, Д2, Д3, и Д4). Најголема средна вредност за коскен денситет е констатирана во регија на десен централен мандибуларен инцизив од (4.1): 1460.00 ± 189.56 HU, а најмала средна вредност во регија на лев втор максиларен молар од (2.7): 671.18 ± 215.29 HU. Односно во регија на антериорна мандибула, најголема средна вредност за коскен денситет е одредена во регија на десен централен инцизив (4.1): 1460.00 ± 189.56 HU (коска Д1), а најмала средна вредност во регија на лев канин (3.3): 1373.64 ± 214.16 HU (коска Д1). Во постериорен лев регион на мандибуларна вилица, најголема средна вредност за коскен денситет е детектирана во регија на лев прв премолар (3.4): 1276.67 ± 239.01 HU (коска Д1), а најмала средна вредност во регија на лев втор молар (3.7): 977.78 ± 155.30 HU (коска Д2). Во

постериорен десен регион на мандибуларна вилица, најголема средна вредност за коскен денситет е одредена во регија на десен прв премолар (4.4): 1233.75 ± 189.26 HU (коска Д2), а најмала средна вредност во регија на десен втор молар (4.7): 1053.33 ± 259.89 HU (коска Д2). Во антериорна максила, најголема средна вредност за коскен денситет е одредена во регија на десен централен инцизив (1.1): 1225.20 ± 346.42 HU (коска Д2), а најмала средна вредност во регија на лев латерален инцизив (2.2): 1010.50 ± 284.41 HU (коска Д2). Во постериорен десен максиларен регион, најголема средна вредност е детектирана во регија на прв премолар (1.4): 1067.50 ± 277.90 HU (коска Д2), а најмала средна вредност во регија на десен втор молар (1.7): 746.25 ± 161.35 HU (коска Д3). Во постериорен лев максиларен регион, најголема средна вредност за коскен денситет е одредена во регија на лев прв молар (2.6): 992.92 ± 310.67 HU (коска Д2), а најмала средна вредност во регија на лев втор молар (2.7): 671.18 ± 215.29 HU (коска Д3). Анализата на добиените резултатите за коскениот денситет во различни вилични регии, генерално покажа поголем коскен денситет во мандибуларна вилица, споредено со истиот во максиларна вилица. Дополнително, коскениот денситет е поголем во антериорните вилилни регии, споредено со постериорните вилични регии.

Во склоп на нашето испитување анализирана е средна вредност за коскен денситет, во антериорни и постериорни регии на максиларна односно мандибуларна вилица. Во регија на антериорна мандибула детектирана е средната вредност за коскениот денситет од 1423.98 ± 181.28 HU (коска Д1), во постериорен десен мандибуларен регион од 1140.21 ± 228.79 HU (коска Д2), во регија на антериорна максила од 1111.11 ± 290.93 HU (коска Д2), во постериорен лев мандибуларен регион од 1044.65 ± 223.53 HU (коска Д2), во постериорен десен максиларен регион од 913.02 ± 250.78 HU (коска Д2), и во постериорен лев максиларен регион од 860.00 ± 316.41 HU (коска Д2). Односно, најголема средна вредност за коскен денситет е констатирана во регија на антериорна мандибула, потоа во регија на антериорна максила, постериорна мандибула, и во регија на постериорна максила. Со примена на мултипна компарација на добиените вредности, констатиравме постоење на значајни разлики во коскениот денситет помеѓу различните вилични регии. Односно коскениот денситет во регија на антериорна мандибула е значајно поголем, од коскениот денситет во сите други вилични регии (постериорна максила-десно, постериорна максила-лево, антериорна максила, постериорна мандибула-десно и постериорна мандибула-лево). Коскениот денситет во регија на постериорна мандибула-лево и постериорна мандибула-десно е значајно поголем, од коскениот денситет во регија на постериорна максила-десно и постериорна максила-лево. Коскениот денситет во регија на антериорна максила е значајно поголем, од коскениот денситет во регија на постериорна максила-десно и постериорна максила-лево.

Додека авторот Нао У и сор.[89] презентираат поразлични резултати за коскен денситет во региите планирани за постава на импланти, што се должи на применетата методологија т.е. коскениот денситет е одредуван врз база на мерења во неколку точки, околу виртуелно планираните импланти. Детерминиран е идентичен опаѓачки редослед на коскен денситет во различни виличните регии. Односно најголема средна вредност за коскен денситет е одредена во регија на антериорна мандибула од (679 ± 141.67 HU),

потоа во регија на антериорна максила од (460.25 ± 136.42 HU), постериорна мандибула од (394.4 ± 128.37 HU), и постериорна максила од (229.62 ± 144.48 HU).

При анализа на корелацијата на примарната стабилност на имплантот и коскениот денситет, авторите Sennerby L и сор.[90] презентираат податок за средна вредност на коскен денситет во различни вилични регии од 724.7 ± 263.4 HU (опсег 129-1340 HU), средна вредност за вртежен момент на имплантите при нивна инсерција во коската од 15.5 ± 6.3 Ncm (опсег 2.6-33.3 Ncm.), и средна вредност за фреквенција на резонанца (вибрација) на имплантите при нивна инсерција во коската од 74.6 ± 6.2 ISQ (опсег 53-85 ISQ), (ISQ претставува коефициент на стабилност на имплантите). Анализата на добиените резултати укажа на фактот за постоење на значајна корелација помеѓу коскениот денситет (метод на КЗКТ), вредностите за вртежен момент на инсерираните импланти, и вредностите за фреквенција на резонанца на тие импланти. Од таа причина, се предлага задолжителен приказ на HU вредностите (коскениот денситет) на реконструирани 3Д слики со метод на КЗКТ, со цел обезбедување на адекватна примарна стабилност на инсерираните имплантите.

Евалуација на анатомските карактеристики на canalis nasopalatinus (форма, ширина, должина) претставува исклучително важен момент, при планирање на имплантациска постапка во регија на антериорна максила. Во нашата студија при планирање на постава на импланти во регија на максиларни централни инцизиви, со метод на КЗКТ,е анализирана формата на canalis nasopalatinus. При тоа, кај 21 (35%) испитаници canalis nasopalatinus има форма на единечен канал, а кај 4 (6.67%) испитаници canalis nasopalatinus е во форма на двоен канал.

Canalis nasopalatinus е најчесто во форма на единечен канал, податок презентиран во трудот на авторот Bahşi I и сор.[91]

За разлика од овој податок, авторот Jain NV и сор.[62] детектира најчеста У форма на canalis nasopalatinus (кој започнува како единечен канал, се протега нагоре кон подот на нос, и се раздвојува во два канали), присутна во 49.4% од случаите, потоа со форма на единечен canalis nasopalatinus присутна во 40.7% од случаите, и со форма на двоен canalis nasopalatinus (со два паралелни канали) присутен во 9.9% од случаите.

Исто така, авторот Görürgöz C и сор.[92] констатира најчеста У форма на canalis nasopalatinus, присутна во 88.9% од случаите, и во 11.1% од случаите форма на единечен canalis nasopalatinus.

Со употреба на метод на КЗКТ е анализирана ширината на canalis nasopalatinus, и притоа е констатирана средна вредност за ширина на canalis nasopalatinus од 2.33 ± 0.69 mm. (опсег 1.20-4.00 mm.). Овој податок укажува на фактот дека canalis nasopalatinus има релативно голема ширина. Презервација на неуроваскуларниот сноп присутен во внатрешноста на каналот, т.е. зачувувањето на интегритетот на овој коскен канал претставува императив, при имплантациска постапка во регија на максиларни централни инцизиви. Во однос на должината на canalis nasopalatinus, констатирана е средна вредност за должина на canalis nasopalatinus од 11.50 ± 2.69 mm. (опсег 6.70-17.00 mm.). Слични резултати со нашите резултати за должина на canalis nasopalatinus констатира и авторот Görürgöz C и сор.[92], кои презентираат податок за средна вредност на должина на canalis nasopalatinus од 11.45 ± 2.50 mm..

Авторите Jain NV и сор.[62] презентираат податок за средна вредност за должина на canalis nasopalatinus од 11.13 ± 3.23 mm..

Во трудот на авторите Bahşi I и сор.[91] објавен е податок за средна вредност за должина на canalis nasopalatinus од 12.56 ± 2.53 mm. (опсег 6.66 mm.-19.76 mm.).

Авторите Al-Amery SM и сор.[93] презентираат поразлични резултати во однос на нашите резултати, односно тие добија средна вредност за должина на canalis nasopalatinus од 16.33 ± 4.43 mm..

Во нашата студија е детектирана средна вредност за дијаметар на foramen incisivus од 2.99 ± 0.64 mm. (опсег 1.60-4.30 mm.). Нашите резултати се слични со резултатите на авторите Al-Amery SM и сор.[93] кои констатираа средна вредност за дијаметар на canalis incisivus од 3.85 ± 1.32 mm. (опсег 1.50-7.20 mm.).. Исто така, нашите резутати се слични со резултатите на авторите Jain NV и сор.[62] кои констатираа средна вредност за дијаметар на foramen incisivus во вредност 4.23 ± 1.89 mm.. Додека пак, во трудот на авторите Bahşi I и сор.[91] сретнуваме поразлични резултати од нашите резултати за дијаметарот на foramen incisivus. Односно одредена е средна вредност за дијаметар на foramen incisivus од 6.47 ± 1.41 mm.. Поголема вредност за дијаметар на foramen incisivus во однос на нашите резултати, констатирале авторите Görürgöz C и сор.[92] т.е. средна вредност за дијаметар на foramen incisivus од 5.29 ± 1.37 mm..

Употребата на метод на КЗКТ за евалуација на анатомските карактеристики на canalis nasopalatinus е од круцијално значење при планирање на имплантациска постапка во антериорна максила, особено во услови на отсуство на еден или два централни инцизиви во подолг временски период. Овој податок е презентиран во трудот на авторите Bornstein MM и сор.[30]

Еден од параметрите кој е предмет на анализа во нашата студија е ширина на коскена зона, антериорно од canalis nasopalatinus. Опсегот на вредности во однос на овој параметар е од 4.60-8.60 mm.. Средната вредност за ширина на коскена зона антериорно од canalis nasopalatinus е 6.62 ± 1.26 mm.. Слични резултати со нашите констатираа и Jain NV и сор.[62], т.е. одредена е средна вредност за ширина на коска антериорно од canalis nasopalatinus од 5.71 ± 1.29 mm.. Авторите Al-Amery SM и сор.[93] дојдоа до слични резултати со нашите, детектирана е средна вредност за ширина на коска антериорно од canalis nasopalatinus од 7.63 ± 1.61 mm. (опсег 3.92-12.18 mm.). Врз основа на нашите резултати, поткрепени со резултати од други автори, можеме да констатираме дека ширината на коскената зона антериорно од canalis nasopalatinus е најчесто задоволителна, за постава на дентални импланти во оваа регија. Во услови на дефицитарна ширина на коскена зона антериорно од canalis nasopalatinus, авторите Mello LA и сор.[83] препорачуваат примена на олеснителни хируршки техники. Поточно, дислокација на неуроваскуларниот сноп присутен во canalis nasopalatinus кон постериорна насока, и пополнување на креираниот празен простор во каналот со графт материјал. Сепак, авторите на овој труд ја нагласуваат констатацијата за можни сензитивни аберации (хипоестезија или хиперестезија) во антериорниот предел на palatum durum, и покрај примената на овие техники.

Во трудот на авторите Neugebauer J и сор.[94] е спроведена евалуација на анатомијата на sinus maxillaris, со примена на КЗКТ, особено важна при планирање на постапки на

елевација на подот на sinus maxillaris. Оваа евалуација вклучува со себе и детекција на евентуално присутни септи во sinus maxillaris. При планирање на имплантациска постапка во регија на постериорна максила со метод на КЗКТ и ортопантомограм ртг. метод, е анализирано можното присуството на септи во sinus maxillaris. Со употреба на метод на КЗКТ забележано е присуство на септи во sinus maxillaris кај 17 (19.5%) испитаници, а кај 27(31.0%) испитаници не е забележано присуство на септи во sinus maxillaris. Присутните септи се делумно унилатерални (десен односно лев sinus maxillaris), и делумно билатерални (десен и лев sinus maxillaris).

Врз основа на визуализација на синусните септи со примена на КЗКТ, во трудот на авторите Hungerbühler A и cop.[95] се презентирани следните податоци: во истражувачки примерок од 302 испитаници присуство на една или повеќе септи во sinus maxillaris е детектирано кај 117 (38.9%), поголемо присуство на септи е забележано во беззабни регии на постериорна максила, во однос на регии со присутни заби, присуство на септи е најчесто во регија на прв и втор максиларен молар (37.2%).

Авторите Dobele и cop.[96] констатираа поразлични резултати од нашите, т.е. забележано е присуство на септи кај 20.6% од испитуваните максиларни синуси.

Трудот на Schriber M и cop.[97] се базира на спроведена анализа на фреквенцијата и видот на синусни септи, во беззабни постериорни максиларни регии и регии со присутни заби. При тоа, констатирано е присуство на септи кај 48% од пациентите со беззабост во регија на постериорна максила, и кај 52% од пациентите со заби во таа регија. Најголемиот дел од септите се детектирани на подот на sinus maxillaris т.е. кај 56.7% од случаите, со најчестата лоцираност на истите во регија на втор молар т.е. кај 79.4% од случаите.

Авторите Bornstein MM и cop.[98] користејќи метод на КЗКТ констатираа присуство на септи во sinus maxillaris кај 66.5% од испитаниците, односно кај 56.5% од испитуваните максиларни синуси. Присуството на септи во десен sinus maxillaris е детектирано во 54.6% од случаите, додека присуството на септи во лев sinus maxillaris е забележано кај 63.1% од случаите. Добиената разлика не е статистички значајна.

При планирање на имплантациска постапка во регија на постериорна максила, во склоп на нашата студија, со употреба на метод на КЗКТ, кај 17 (19.59%) испитаници детектирано е присуство на септи во sinus maxillaris, а кај 27 (31.00%) е детектирано отсуство на септи во sinus maxillaris. Додека пак со употреба на ортопантомограм ртг. метод, кај 21 (24,1%) испитаник констатиравме присуството на септи во sinus maxillaris, а кај 22 (25,3%) испитаници не е констатирано присуство на септи во sinus maxillaris. При анализа на добиените резултати со метод на КЗКТ и ортопантомограм метод, не е детерминирано постоење на значајна разлика во однос на присуството на септи во sinus maxillaris, со употреба на двете методи. Методот на КЗКТ овозможува со голема прецизност детекција на присуство односно отсуство на септи во sinus maxillaris. Додека пак, со ортопаномограм ртг. метод, констатацијата не е секогаш доволно прецизна поради изразената суперпозиција на sидовите на sinus maxillaris. Поради суперпозицијата на sидовите на sinus maxillaris, при користење на ортопантомограм метод, постои голем ризик за регистрација на лажно позитивни односно лажно негативни резултати во однос на присуството на септи во sinus maxillaris.

Авторите Malina-Altzinger J и сор.[26] укажуваат на фактот дека анализа на ортопантомограм слики од страна на различни наблудувачи, резултира со различни резултати за присуство на септи на подот на sinus maxillaris. Поточно, добиените резултати се во зависност од индивидуалната проценка на набљудувачот. Од таа причина, при планирање на хируршки постапки императив претставува примена на метод на КЗКТ.

Постои значајна разлика помеѓу метод на КЗКТ и ортопантомограм метод, во однос на откривање на присуство на септи во sinus maxillaris, одредувањето на нивниот број и нивната локализација во sinus maxillaris. Овој податок го сретнуваме во трудот на Toraman Alkurt M и сор.[22]

Присуство на бифиден мандибуларен канал претставува предмет на анализа во нашата спроведена студија. При планирање на имплантациска постапка во постериорен десен и/или лев мандибуларен регион (прв молар и втор молар) со метод на КЗКТ, кај 11 (12.1%) испитаници е забележано присуство на бифиден мандибуларен канал, додека пак кај 34 (37.4%) испитаници не е забележано присуство на бифиден мандибуларен канал. Присутниот бифиден мандибуларен канал е со унилатерална и билатерална локализација.
Добиените резултати се во согласност со оние на Rashsuren O и сор.[99], кои идентификуваа присуство на бифиден и трифиден canalis nervus alveolaris inferior кај 22.6% од испитаниците, односно кај 16.2% од анализираните десни и леви страни на мандибуларна вилица. Средната вредност за дијаметар на бифиден canalis nervus alveolaris inferior е 2.2 ± 0.5 mm., а средна вредност за должината на бифиден canalis nervus alveolaris inferior е 16.9 ± 6.8 mm..

Слични резултати се објавени во трудот на Zhou X и сор.[100] за присуство на бифиден мандибуларен канал кај 26.16% од испитаниците. При тоа, ретромоларниот тип на бифиден мандибуларен канал е најчест, и истиот е детектиран кај 46% од случаите. Додека пак, т.н. напред насочен канал е присутен кај 40% од случаите. Значајна разлика во однос на присуство на бифиден мандибуларен канал помеѓу десна и лева страна на мандибуларна вилица не е детерминирана. Авторите заклучуваат дека бифидниот мандибуларен канал претставува честа анатомска варијација на мандибуларниот канал. Со цел редукција на можни пост-оперативни компликации, императив е детална пред-оперативна евалуација за присуство на бифиден мандибуларен канал, со примена на метод на КЗКТ.

Со анализа на преваленцата и морфолошките карактеристики на бифиден мандибуларен канал, спроведена со употреба на КЗКТ, авторите Nithya J и сор.[101] е констатираат присуство на бифиден canalis nervus alveolaris inferior кај 10.3% од испитаниците. При тоа, 47.6% од бифидните мандибуларни канали се лоцирани во десниот мандибуларен квадрант, 38.1% во левиот квадрант, а 14.29% се со билатерална поставеност. Разликите не се статистички значајни.

Авторите Kang JH и сор.[102] со примена на метод на КЗКТ детектираат бифиден canalis nervus alveolaris inferior кај 10.2% од испитаниците. Присуството на бифиден мандибуларен канал, повлекува со себе можност од појава на интраоперативни

компликации. Со цел превенција на истите, авторите сугерираат и можна промена на планираната имплантациска постапка.

Присуство на бифиден мандибуларен канал е забележано кај 16% од испитаниците, при што, кај 8.7% од испитаниците бифидниот мандибуларен канал е со билатерална поставеност. Податок презентиран во трудот на авторите Lizio G и сор.[103]

Со употреба на метод на КЗКТ, Leite GM и сор.[69] констатираа присуство на бифиден и трифиден canalis nervus alveolaris inferior кај 12% од испитуваните случаи.

Авторите De Freitas GB и сор.[104] презентираат податок за присуство на бифиден мандибуларен канал кај 30% од испитаниците. При тоа, 32% од бифидните мандибуларни канали се лоцирани во десен мандибуларен квадрант, 24% во лев мандибуларен квадрант, и 43,3% се со билатерална поставеност.

Во трудот на авторите Afsa M и сор.[105] е презентиран податок за присуство на најмалку еден бифиден мандибуларен канал кај 40% од анализираните полу-мандибули, со употреба на метод на КЗКТ. Должината на каналот е во опсег од 4-48 mm.. Дополнително, кај 25% од случаите разгранувањето на мандибуларниот канал е забележано во ретромоларната регија, кај 25% во регија на ramus mandibulae, а кај 49% од случаите во моларната регија.

Авторите Orhan K и сор.[106] со метод на КЗКТ забележале присуство на бифиден canalis nervus alveolaris inferior кај 46.5% од анализирани леви и десни мандибуларни квадранти.

Во нашата студија при планирање на постава на импланти во постериорен десен и/или лев регион на мандибуларна вилица (прв молар и втор молар), со употреба на ортопантомограм метод е детектирано присуство на бифиден мандибуларен канал кај 10 (11.0%) испитаници, додека кај 36 (39.6%) испитаници не е констатирано присуство на истиот.

Со анализа на резултатите во однос на присуство на бифиден мандибуларен канал добиени со метод на КЗКТ и ортопантомограм ртг. метод, не е констатирана значајна разлика во резултатите добиени со користењето на двете методи. Сепак сметаме дека идентификацијата на бифиден мандибуларен канал е поверодостојна и попрецизна со употреба на метод на КЗКТ, во споредба со истата добиена со употреба на ортопантомограм ртг. методот. Методот на КЗКТ овозможува анализа на бројни слики во напречни пресеци и од најразлични планови, и идентификација на можно присуство на бифиден мандибуларен канал во регијата на постериорна мандибула. Дополнително, со методот на КЗКТ е можна визуелизација на формата, должината и позиционираноста на бифидниот мандибуларен канал.

При планирање на имплантациска постапка во премоларна и моларна мандибуларна регија, исклучително важен анатомски параметар е присуство на мандибуларна лингвална подминираност. Во нашата студија, со метод на КЗКТ е анализиран овој параметар кај 46 испитаници. При тоа, кај 38 (63.33%) испитаници е

констатирано присуство на подминираност на лингвалната страна од алвеоларниот гребенот, а кај 8 (13.33%) испитаници не е констатирано присуство на истата.

Авторите Magat G и сор.[63] во регија на прв мандибуларен молар детектираат присуство на лингвална подминираност кај 32.5% од случаите.

Дополнително, предмет на интерес во нашата студија е и аголот на лингвалната подминираност. Помали агли на подминираност на алвеоларниот гребен се детектирани при поголема подминираност на гребенот и обратно. Најголема средна вредност за агол на мандибуларна лингвална подминираност е детерминирана во регија на лев прв премолар (3.4): 80.00^0, а најмала средна вредност во регија на лев втор молар (3.7): 61.69 ± 9.23^0 (опсег $38.00\text{-}84.00^0$). Во регија на десен втор мандибуларен премолар (4.5) средна вредност за мандибуларна лингвална подминираност е 65.00 ± 7.07^0, а во регија на лев втор премолар (3.5) е 66.50 ± 0.71^0. Во регија на десен прв мандибуларен молар (4.6) одредена е средна вредност за лингвална подминираност од 63.72 ± 11.32^0, а во регија на лев прв мандибуларен молар (3.6) од 62.19 ± 8.57^0. Добиените наши резултати во однос на агол на мандибуларна лингвална подминираност, се во согласност со резултатите презентирани од авторите Magat G и сор.[63]. Имено, во регија на прв мандибуларен молар констатирана е средна вредност за агол на мандибуларна лингвална подминираност од 63.34 ± 8.26^0, во регија на прв мандибуларен молар детектирана е средна вредност за длабочина на лингвален конкавитет од 3.03 ± 0.99 mm..

При анализа на добиените резултати во нашата студија, во однос на агол на мандибуларна лингвална подминираност е констатирано намалување на аголот на лингвална подминираност, во насока од премоларна регија кон моларна мандибуларна регија. Односно, во иста насока е констатирано зголемување на подмираноста на лингвалната страна од алвеоларниот гребен.

Поголем мандибуларен лингвален конкавитет во моларна регија, во однос на премоларната регија, констатирале авторите De Souza LA и сор.[65]

Анализа на можното присуство на дополнителен foramen mentalis и неговите анатомо-скелетопски односи, е од исклучителна важност при планирање на постава на импланти во премоларната мандибиларна регија. Во нашата студија, за таа цел се користени методи на КЗКТ и ортопантомограм ртг. метод. При тоа, со метод на КЗКТ е забележано присуство на дополнителен foramen mentalis кај 4 (7.4%) испитаници, додека кај 22 (40.7%) испитаници не е забележано присуство на дополнителен foramen mentalis.

Слични наоди со нашите, сретнуваме во трудот на авторите Leite GM и сор.[69] за присуство на дополнителен foramen mentalis кај 3.2% од испитаниците. Овој податок е добиен врз основа на примена на метод на КЗКТ.

Авторите Muinelo-Lorenzo J и сор.[107] со метод на КЗКТ детектирале присуство на додатен foramen mentalis кај 13% од испитаниците.

Слични резултати се презентирани од авторите Aytugar E и сор.[108] за присуство на дополнителен foramen mentalis кај 12.23% од испитаниците, детектиран со метод на КЗКТ. При тоа, е констатирано дека дополнителниот foramen mentalis е почесто лоциран во

десниот мандибуларен квадрант, споредено со левиот мандибуларен квадрант. Разликата не е статистички значајна. Дополнителниот foramen mentalis е најчесто лоциран постеро-инфериорно во однос на главниот foramen mentalis, и под ниво на вториот премолар.

Авторите Wei X и сор.[109] со употреба на метод на КЗКТ презентираат податок за присуство на дополнителен foramen mentalis кај 10.46% од испитаниците, и билатерално присуство на дополнителен foramen mentalis кај 1.3% од испитаниците. Средна вредност за дистанца од дополнителниот foramen mentalis до главниот foramen mentalis е 5.1 ± 1.4 mm.. Средна вредност за хоризонталниот дијаметар на дополнителниот foramen mentalis е 1.3 mm., а за вертикалниот дијаметар 1.2 mm.. Дополнителниот foramen mentalis најчесто е поставен под ниво на вториот премолар, и постеро-супериорно во однос на главниот foramen mentalis.

Во трудот на авторите Zmyslowska-Polakowska E и сор.[110] сретнуваме податок добиен со метод на КЗКТ за присуство на дополнителен foramen mentalis кај 7% од испитаниците. При тоа, во 71.4% од случаите дополнителниот foramen mentalis е лоциран антериорно во однос на foramen mentalis, а во 28.6% од случаите е лоциран постериорно во однос на foramen mentalis. Средната вредност за дистанца од дополнителниот foramen mentalis до главниот foramen mentalis е 2.86 ± 1.34 mm. (опсег 0.64-6.5 mm.).

Во 7% од испитуваните десни и леви мандибуларни квадранти (метод на КЗКТ) е констатирано присуство на дополнителен foramen mentalis. При тоа, тој е најчесто лоциран над нивото на главниот foramen mentalis. Овие податоци се презентирани од авторите Li Y и сор.[111]

Во трудот на авторите Imada TS и сор.[112] е презентиран податок за присуство на дополнителен foramen mentalis кај 3% од испитаниците, со употреба на метод на КЗКТ.

Во склоп на спроведената студија со употреба на ортопантомограм ртг. метод е анализирано присуство на дополнителен (акцесорен) foramen mentalis во постериорен десен и лев мандибуларен регион (втор премолар). При тоа, е констатирано присуство на дополнителен foramen mentalis кај 1 (1.9%) испитаник, а кај 27 (50.0%) испитаници не е констатирано присуство на дополнителен foramen mentalis. Слични резултати со нашите презентираат авторите Imada TS и сор.[112] кои со примена на ортопантомограм метод не детектирале присуство на дополнителен foramen mentalis кај ниеден испитаник.

Со употреба на ортопантомограм ртг. метод, авторите Muinelo-Lorenzo J и сор.[107] детектираат присутен дополнителен foramen mentalis кај 6% од испитаниците.

После спроведената анализа на разликите во резултатите во однос на присуство на дополнителен foramen mentalis, добиени со метод на КЗКТ и ортопантомограм ртг. метод не е констатирана значајна разлика. Дополнителниот foramen mentalis како анатомска варијација со честопати ситни димензии, претставува предизвик за негова јасна и веродостојна идентификација особено при користењето на ортопантомограм методот.

Присуство на мекоткивни и/или коскени промени во регија на sinus maxillaris претставува предмет на интерес во нашата студија, и истиот параметар е анализиран со примена на метод на КЗКТ и ортопантомограм метод. Овој параметар е важен при

планирање на имплантациска постапка во регија на постериорна максила (премолари и молари). Со примена на метод на КЗКТ кај 22 (25.3%) испитаници е констатирано присуство на промени во sinus maxillaris, а кај 22 (25.3%) испитаници промени во sinus maxillaris не се детектирани. Добиените резултати се во согласност со оние на авторите Dobele I и сор.[96] кои при планирање на постава на импланти во регија на постериорна максила со метод на КЗКТ детектирале задебелена синусна мембрана > 2mm. кај 48.5% од случаите, додека пак тотална засенченост на максиларниот синус е забележана кај 2.9% од случаите. Дополнително, детерминирана е силна корелација помеѓу задебелената синусна мембрана и радиографски знаци за блокада во ostium sinus maxillaris.

Со примена на метод на КЗКТ е констатирано присуство на задебелена синусна мембрана > 2mm. кај 60.62% од испитаниците, податок презентиран во трудот на авторите Shanbhag S и сор.[57]

Додека пак, авторите Bornstein MM и сор.[98] при планирање на постава на импланти во регија на постериорна максила, со примена на метод на КЗКТ констатираат присуство на здрав sinus maxillaris и без задебелена синусна мембрана во 36.4% од случаите. Дополнително, sinus maxillaris со задебелена синусна мембрана > 2 mm. е детектиран во 13.6% од случаите, sinus maxillaris со задебелена синусна мембрана > 4 mm. во 17.3% од случаите, тотална засенченост на sinus maxillaris во 2.4% од случаите, и присуство на други типови на патолошки промени во sinus maxillaris во 14.3% од случаите.

Авторите Munakata M и сор.[113] констатираат значајна корелација помеѓу задебелена синусна мембрана > 2mm. и присутен (претходен) периапикален процес како причинител за загубата на забите во регија на постериорна максила.

Во склоп со зацртаната методологија, со примена на ортопантомограм ртг. метод е анализирано за присуство на мекоткивни и/или коскени промени во sinus maxillaris. При тоа, кај 5 (5.7%) испитаници констатирано е присуство на промени во sinus maxillaris, додека кај 38 (43.7%) испитаници не е констатирано присуство на промени во sinus maxillaris. Со анализа на разликите на добиените резултати за присуство на промени во sinus maxillaris добиени со метод на КЗКТ и ортопантомограм ртг. метод, констатирано е постоење на значајна разлика на резултатите, добиени со примена на двете методи. Визуелизацијата на патолошки промени во sinus maxillaris со слики во напречен пресек на метод на КЗКТ е јасна и прецизна, во споредба со истата овозможена со примена на ортопантомограм ртг. методот. Идентификацијата на патолошки промени во sinus maxillaris со ортопантомограм слики не е толку јасна и прецизна, што се должи на феноменот на суперпозицијата на анатомските структури во регија на sinus maxillaris. Особено тешка и несигурна е идентификацијата на поумерени задебелувањата на синусната мембрана, со примена на ортопантомограм ртг. метод.

Во трудот на авторите Dau M и сор.[114] сретнуваме податок дека ортопантомограмот методот во зависност од клиничкото и радиолошкото искуство на набудувачот, можно е да не ги задоволува за потребните критериуми за дијагностицирање на патолошки промени во sinus maxillaris.

Во стручната литература објавени се бројни студии кои ја потврдуваат вредноста на методот на КЗКТ, при дијагностицирање на патолошки промени во sinus maxillaris. Врз основа на спроведена радиографска евалуација на sinus maxillaris пред планираната имплантациска постапка, авторите Tadinada A и сор.[115] констатираат дека и ортопантомограм ртг. методот и методот на КЗКТ се ефикасни во детекцијата на присутни патолошки промени во sinus maxillaris. Но сепак, методот на КЗКТ се преферира како поспецифичен во одредувањето на типот на патолошкиот процес во регијата на sinus maxillaris.

Во склоп на нашето испитување, при планирање на постава на импланти во беззабни максиларни и мандибуларни регии, е анализирано присуство на мекоткивни и/или коскени промени во истите. Оваа анализа е спроведена со употреба на метод на КЗКТ и ортопантомограм ртг. метод. При тоа, со метод на КЗКТ е констатирано присуство на коскена остеолитична радиолуцентна промена во регија на максиларен лев централен инцизив (2.1) кај 1 (0.8%) испитаник, додека пак кај 59 (49.2%) испитаници вклучени во студијата такви промени не се забележани. Од друга пак страна, со примена на ортопантомограм ртг. метод не е детектирано присуство на меко-ткивни и/или коскено-ткивни промени во обете вилици кај ниеден испитаник. Врз основа на спроведената анализа на разликите во резултатите во однос на овој параметар, добиени со примена на метод на КЗКТ и ортопантомограм ртг. метод, не е констатирана значајна разлика.

Авторите Ahmad M и сор.[116] препорачуваат примена на методот на КЗКТ при евалуација на коскени патологии во максилофацијалниот регион меѓу кои спаѓаат инфламаторни процеси, цисти, бенигни и малигни тумори, патолошки промени во параназални синуси, и др. Методот на КЗКТ обезбедува посупериорни дијагностични податоци споредено со ортопантомограм методот, во однос на дијагностицирање на патолошки лезии во орофацијална регија.

Авторите Weiss R и сор.[27] врз основа на спроведена споредба на ефикасноста на ортопантомограм ртг. метод и метод на КЗКТ при евалуација на патолошки лезии во максилофацијалниот регион, констатираат дека и двете методи нудат задоволителна визуализација на одонтогени лезии во коскеното ткиво. Но сепак, авторите препорачуваат т.е. преферираат примена на метод на КЗКТ во однос на ортопантомограм ртг. методот, бидејќи КЗКТ овозможува тродимензионална визуализација на интракоскените лезии.

Заклучок

Имајќи ја во предвид комплексноста на денталната имплантациската постапка, која претставува интегрален дел од дефинитивната протетска рехабилитација, и врз основа на сопствените резултати добиени во тек на изработката на оваа студија, ги изведовме следните заклучоци:

- ортопантомограм ртг. методот кој претставува дводимензионална слика на тродимензионален предмет во просторот, нуди одреден број точни и важни иформации потребни при планирањето на денталната имплантациска постапка;
- методот на конусно зрачна компјутеризирана томографија е високо софистицирана метода која овозможува тродимензионална визуализација на објектот во просторот. Како таква, таа нуди голем број точни и прецизни информации, кои претставуваат иницијална основа при концепирањето на имплантацискиот тераписки план и
- методот на конусно зрачна компјутеризирана томографија претставува радиографски метод на избор при секоја планирана дентална имплантациска постапка.

Литература

1. De Almeida HCR. et al.Clinical aspects in the treatment planning for rehabilitation with overdenture and protocol-type prosthesis. RGO, Rev. Gaúch.Odontol. vol.63 no.3 Campinas July/Sept. 2015.doi:10.1590/1981-863720150003000032920.

2. Bilhan H, Erdogan O, Ergin S, Celik M, Ates G, Geckili O. Complication rates and patient satisfaction with removable dentures. J Adv Prosthodont. 2012 May;4(2):109-15. doi: 10.4047/jap.2012.4.2.109.

3. Jahangiri L, Choi M, Moghadam M, Jawad S.Interventions for missing teeth: removable prostheses for the edentulous mandible.Cochrane Database of Systematic Reviews 2015, Issue 2. Art. No.: CD011544. doi: 10.1002/14651858.CD011544.

4. Chiramana S, Ashok K. Examination, diagnosis and treatment planning for complete denture therapy-A Review.J Orofac Sci, 2(3)2010.

5. Gowd MS, Shankar T, Ranjan R, Singh A. Prosthetic Consideration in Implant-supported Prosthesis: A Review of Literature. J Int Soc Prev Community Dent. 2017 Jun;7(Suppl 1):S1-S7. doi: 10.4103/jispcd.JISPCD_149_17.

6. Monteiro DR, Silva EV, Pellizzer EP, Filho OM, Goiato MC. Posterior partially edentulous jaws, planning a rehabilitation with dental implants. World J Clin Cases. 2015 Jan 16;3(1):65-76. doi: 10.12998/wjcc.v3.i1.65.

7. Zitzmann NU, Margolin MD, Filippi A, Weiger R, Krastl G. Patient assessment and diagnosis in implant treatment. Aust Dent J. 2008 Jun;53 Suppl 1:S3-10. doi: 10.1111/j.1834-7819.2008.00036.x.

8. Albelbeisi TM, Khtob AR, Hassan NE. Cone beam computed tomography versus digital orthopantomography in treatment planning for mandibular dental implants. Alexandria Dental Journal.(2016) Vol.41 pages:199-205.

9. Azeredo F, de Menezes LM, Enciso R, Weissheimer A, de Oliveira RB. Computed gray levels in multislice and cone-beam computed tomography. Am J Orthod Dentofacial Orthop. 2013 Jul;144(1):147-55. doi: 10.1016/j.ajodo.2013.03.013.

10. Torkzaban P, Haghgoo JM, Khoshhal M, Arabi SR, Razaghi S. A review of dental implant treatment planning and implant design based on bone density. Avicenna J Dent Res. 2013;5(1): 10-16.doi: 10.17795/ajdr-20753.

11. Seriwatanachai D, Kiattavorncharoen S, Suriyan N, Boonsiriseth K, Wongsirichat N. Reference and techniques used in alveolar bone classification. J Interdiscipl Med Dent Sci 3:172. doi: 10.4172/2376-032X.1000172.

12. Velmurugan D, Santha AM, Sarate SG. Dental implant materials, implant design, and role of FEA-a brief review.June 2017.J Evolution Med. Dent.Sci. 2017; 6(44):3487-3492,doi: 10.14260/Jemds/2017/753.

13. Misch CE, Strong JT, Bidez MW. Scientific rationale for dental implant design. December 2015. In book: Dental Implant Prosthetics (pp.340-371). doi: 10.1016/B978-0-323-07845-0.00015-4.

14. Daudt Polido W, Aghaloo T, Emmett TW, Taylor TD, Morton D. Number of implants placed for complete-arch fixed prostheses: A systematic review and meta-analysis. Clin Oral Implants Res. 2018 Oct;29 Suppl 16:154-183. doi: 10.1111/clr.13312.

15. Mora MA, Chenin DL, Arce RM.Software tools and surgical guides in dentalimplant-guided surgery. Dent Clin North Am. 2014 Jul;58(3):597-626. doi: 10.1016/j.cden.2014.04.001.

16. Jacobs R, Salmon B, Codari M , Hassan B, Bornstein MM. Cone beam computed tomography in implant dentistry: recommendations for clinical use. BMC Oral Health. 2018 May 15;18(1):88. doi: 10.1186/s12903-018-0523-5.

17. Suomalainen A, Esmaeili EP, Robinson S. Dentomaxillofacial imaging with panoramic views and cone beam CT. Insights Imaging. 2015 Feb;6(1):1-16. doi: 10.1007/s13244-014-0379-4.

18. Lee SM , Lee SS, Huh KH , Yi WJ , Heo MS, Choi SC. The effects of location of alveolar crest on the vertical bone heights on panoramic radiographs. Dentomaxillofac Radiol. 2012 Feb;41(2):117-21. doi:10.1259/dmfr/76750112.

19. Surapaneni H, Yalamanchili PS, Yalavarthy RS, Reshmarani AP. Role of computed tomography imaging in dental implantology: an overview.Journal of Oral and Maxillofacial Radiology / May-August 2013 / Vol 1 | Issue 2. doi: 10.4103/2321-3841.120105.

20. Jacobs R, Quirynen M, Bornstein MM. Neurovascular disturbances after implant surgery. Periodontol 2000. 2014 Oct;66(1):188-202. doi: 10.1111/prd.12050.

21. Al-Sabbagh M, Okeson JP, Bertoli E, Medynski DC, Khalaf MW. Persistent pain and neurosensory disturbance after dental implant surgery: prevention and treatment. Dent Clin North Am. 2015 Jan;59(1):143-56. doi: 10.1016/j.cden.2014.08.005.

22. Toraman Alkurt M, Peker I, Degerli S, Cebeci ARİ, Sadik E. Comparison of cone-beam computed tomography and panoramic radiographs in detecting maxillary sinus septa. J Istanb Univ Fac Dent. 2016 Oct 1;50(3):8-14. doi: 10.17096/jiufd.84476.

23. Nunes LS, Bornstein MM, Sendi P, Buser D. Anatomical characteristics and dimensions of edentulous sites in the posterior maxillae of patients referred for implant therapy. Int J Periodontics Restorative Dent. 2013 May-Jun;33(3):337-45. doi:10.11607/prd.1475.

24. Ilgüy D, Ilgüy M, Dolekoglu S, Fisekcioglu E. Evaluation of the posterior superior alveolar artery and the maxillary sinus with CBCT. Braz Oral Res. 2013 Sep-Oct;27(5):431-7. doi: 10.1590/S1806-83242013000500007.

25. Nicolielo LF, Van Dessel J, Jacobs R, Martens W, Lambrichts I, Rubira-Bullen IR. Presurgical CBCT assessment of maxillary neurovascularization in relation to maxillary sinus augmentation procedures and posterior implant placement. Surg Radiol Anat. 2014 Nov;36(9):915-24.doi: 10.1007/s00276-014-1309-3.

26. Malina-Altzinger J, Damerau G, Grätz KW, Stadlinger PD. Evaluation of the maxillary sinus in panoramic radiography-a comparative study. Int J Implant Dent. 2015 Dec;1(1):17. doi: 10.1186/s40729-015-0015-1.

27. Weiss R, Read-Fuller A. Cone Beam Computed Tomography in Oral and Maxillofacial Surgery: An Evidence-Based Review. Dent J (Basel). 2019 May 2;7(2):52. doi: 10.3390/dj7020052. PMID: 31052495; PMCID: PMC6631689.

28. Etoz M, Sisman Y. Evaluation of the nasopalatine canal and variations with cone-beam computed tomography. Surg Radiol Anat. 2014 Oct;36(8):805-12.doi: 10.1007/s00276-014-1259-9.

29. Gil-Marques B, Sanchis-Gimeno JA, Brizuela-Velasco A, Perez-Bermejo M, Larrazábal-Morón C. Differences in the shape and direction-course of the nasopalatine canal among dentate, partially edentulous and completely edentulous subjects. Anat Sci Int. 2020 Jan;95(1):76-84. doi: 10.1007/s12565-019-00496-0.

30.Bornstein MM, Balsiger R, Sendi P, von Arx T. Morphology of the nasopalatine canal and dental implant surgery: a radiographic analysis of 100 consecutive patients using limited cone-beam computed tomography. Clin Oral Implants Res. 2011 Mar;22(3):295-301. doi: 10.1111/j.1600-0501.2010.02010.x.

31.Zhang W, Skrypczak A, Weltman R. Anterior maxilla alveolar ridge dimension and morphology measurement by cone beam computerized tomography (CBCT) for immediate implant treatment planning. BMC Oral Health. 2015 Jun 10;15:65. doi: 10.1186/s12903-015-0055-1.

32. Krishnan U,Monsour P,Thaha K, Lalloo R, Moule A. A limited field cone-beam computed tomography-based evaluation of the mental foramen, accessory mental foramina, anterior loop, lateral lingual foramen, and lateral lingual canal. J Endod. 2018 Jun;44(6):946-951. doi:10.1016/j.joen.2018.01.013.

33. Angelopoulos C, Thomas SL, Hechler S, Parissis N, Hlavacek M. Comparison between digital panoramic radiography and cone-beam computed tomography for the identification of the

mandibular canal as part of presurgical dental implant assessment. J Oral Maxillofac Surg. 2008 Oct;66(10):2130-5. doi: 10.1016/j.joms.2008.06.021.

34. Vieira CL, Veloso SDAR, Lopes FF. Location of the course of the mandibular canal, anterior loop and accessory mental foramen through cone-beam computed tomography. Surg Radiol Anat. 2018 Dec;40(12):1411-1417. doi: 10.1007/s00276-018-2081-6.

35. Okumuş Ö, Dumlu A. Prevalence of bifid mandibular canal according to gender, type and side. J Dent Sci. 2019 Jun;14(2):126-133. doi: 10.1016/j.jds.2019.03.009.

36. Neves FS, Nascimento MC, Oliveira ML, Almeida SM, Bóscolo FN. Comparative analysis of mandibular anatomical variations between panoramic radiography and cone beam computed tomography. Oral Maxillofac Surg. 2014 Dec;18(4):419-24. doi: 10.1007/s10006-013-0428-z.

37. Kamburoğlu K, Acar B, Yüksel S, Paksoy CS. CBCT quantitative evaluation of mandibular lingual concavities in dental implant patients.Surg Radiol Anat. 2015 Dec;37(10):1209-15.doi: 10.1007/s00276-015-1493-9.

38. Rosa MB, Sotto-Maior BS, Machado Vde C, Francischone CE. Retrospective study of the anterior loop of the inferior alveolar nerve and the incisive canal using cone beam computed tomography. Int J Oral Maxillofac Implants. 2013 Mar-Apr;28(2):388-92. doi: 10.11607/jomi.2648.

39. Gupta A, Rathee S, Agarwal J, Pachar RB. Measurement of crestal cortical bone thickness at implant site: a cone beam computed tomography study.J Contemp Dent Pract. 2017 Sep 1;18(9):785-789.doi: 10.5005/jp-journals-10024-2127.

40. Hao Y, ZhaoW, WangY, YuJ, Zou D. Assessments of jaw bone density at implant sites using 3D cone-beam computed tomography.Eur Rev Med Pharmacol Sci. 2014;18(9):1398-403.PMID: 24867520.

41. Vogl S,Lorenconi M. Evaluation of correlation between voxel values obtained by CBCT and insertion torque of dental implants.Clin Oral Impl Res 29:260-260. 2018 Oct.doi: 10.1111/clr.145_13358.

42. Cassetta M, Stefanelli LV, Pacifici A, Pacifici L, Barbato E. How accurate is CBCT in measuring bone density? A comparative CBCT-CT in vitro study. Clin Implant Dent Relat Res.2014 Aug;16(4):471-8.doi: 10.1111/cid.12027.

43. Parsa A, Ibrahim N, Hassan B,van der Stelt P, Wismeijer D. Bone quality evaluation at dental implant site using multislice CT, micro-CT, and cone beam CT.Clin Oral Implants Res. 2015;26(1):e1-7. doi: 10.1111/clr.12315.

44. Pauwels R, Jacobs R, Singer SR, Mupparapu M.CBCT-based bone quality assessment: are Hounsfield units applicable? DentomaxillofacRadiol. 2015;44(1):20140238. doi: 10.1259/dmfr.20140238.

45. Schropp L, Stavropoulos A, Gotfredsen E, Wenzel A. Comparison of panoramic and conventional cross-sectional tomography for preoperative selection of implant size. Clin Oral Implants Res. 2011 Apr;22(4): 424-9. doi: 10.1111/j.1600-0501.2010.02006.x.

46. Tang Z, Liu X, Chen K. Comparison of digital panoramic radiography versus cone beam computerized tomography for measuring alveolar bone. Head Face Med. 2017 Feb 22;13(1):2. doi: 10.1186/s13005-017-0135-3.

47. Özalp Ö, Tezerişener HA, Kocabalkan B, Büyükkaplan UŞ, Özarslan MM, Şimşek Kaya G, Altay MA, Sindel A. Comparing the precision of panoramic radiography and cone-beam computed tomography in avoiding anatomical structures critical to dental implant surgery: A retrospective study. Imaging Sci Dent. 2018 Dec;48(4):269-275. doi: 10.5624/isd.2018.48.4.269.

48. Sahota J, Bhatia A, Gupta M, Singh V, Soni J, Soni R. Reliability of orthopantomography and cone-beam computed tomography in presurgical implant planning: a clinical study. J Contemp Dent Pract. 2017 Aug 1;18(8):665-669. doi: 10.5005/jp-journals-10024-2103.

49. Correa LR, Spin-Neto R, Stavropoulos A, Schropp L, da Silveira HE, Wenzel A. Planning of dental implant size with digital panoramic radiographs, CBCT-generated panoramic images, and CBCT cross-sectional images. Clin Oral Implants Res. 2014 Jun;25(6):690-5. doi: 10.1111/clr.12126.

50. Rao SG, Mehta S, Nayyar AS. A comparative evaluation of the role of cone beam computed tomography (CBCT) imaging and orthopantomography (OPG) in sinus augmentation procedures: An original study. N Niger J Clin Res 2019;8:75-83.doi: 10.4103/nnjcr.nnjcr_8_17.

51. Fortin Th, Camby E, Alik M, Isidori M, Bouchet H. Panoramic images versus three-dimensional planning software for oral implant planning in atrophied posterior maxillary: a clinical radiological study. Clin Implant Dent Relat Res. 2013 Apr;15(2):198-204.doi: 10.1111/j.1708-8208.2011.00342.x.

52. Fornell J, Johansson LÅ, Bolin A, Isaksson S, Sennerby L. Flapless, CBCT-guided osteotome sinus floor elevation with simultaneous implant installation. I: radiographic examination and surgical technique. A prospective 1-year follow-up. Clin Oral Implants Res. 2012 Jan;23(1):28-34. doi: 10.1111/j.1600-0501.2010.02151.x.

53. Jain S, Kapoor K, Sethi K, Dahiya DR, Singh B, Sangwan R. Evaluation of Different Preosteotomy Determinants as Affecting the Success of Implant Therapy: A "CBCT"-based Clinical Study. J Contemp Dent Pract. 2019 Oct 1;20(10):1212-1216. PMID: 31883259.

54. Lan M, Zhe Q, Xiang Z, Wenli H. Anatomical presentation of edentulous sites in the posterior maxillary in cone beam computed tomography.West China Journal of Stomatology, 01 Feb 2016 , 34(1): 85-90. doi: 10.7518 / hxkq.2016.01.017.

55. Padhye NM, Bhatavadekar NB. Quantitative assessment of the edentulous posterior maxilla for implant therapy: a retrospective cone beam computed tomographic study. J Maxillofac Oral Surg. 2020 Mar;19(1):125-130. doi: 10.1007/s12663-019-01236-7.

56. Şeker BK, Orhan K, Şeker E, Ustaoğlu G, Ozan O, Bağiş N. Cone beam CT evaluation of maxillary sinus floor and alveolar crest anatomy for the safe placement of implants. Curr Med Imaging. 2020;16(7):913-920. doi: 10.2174/1573405615666191212105745.

57. Shanbhag S, Karnik P, Shirke P, Shanbhag V. Cone-beam computed tomographic analysis of sinus membrane thickness, ostium patency, and residual ridge heights in the posterior maxilla: implications for sinus floor elevation. Clin Oral Implants Res. 2014 Jun;25(6):755-60. doi: 10.1111/clr.12168.

58. Genç T, Duruel O, Kutlu HB, Dursun E, Karabulut E, Tözüm TF. Evaluation of anatomical structures and variations in the maxilla and the mandible before dental implant treatment. Dent Med Probl. 2018;55(3):233–240. doi: 10.17219/dmp/94303.

59. Mehdizadeh M , Mohammadi A , Mahdian A. Study of Distance Measurement of the Alveolar Crest to Maxillary Sinus Floor on Different Views of CBCT. Sch. J. Dent. Sci., 2016; 3(6):175-179. doi: 10.21276/sjds.2016.3.6.5.

60. Kumar SM, Al-Hobeira H , Aljanakh MD , Shaikh S , Ponnuse K , Deivanayagi M. Cone-beam computed tomography versus orthopantomography in sinus lift procedures: Two-dimensional versus three-dimensional imagingSaudi Surg J 2018;6:113-21. doi: 10.4103/ssj.ssj_53_17.

61. Baciut M, Hedesiu M, Bran S, Jacobs R, Nackaerts O, Baciut G. Pre- and postoperative assessment of sinus grafting procedures using cone-beam computed tomography compared with panoramic radiographs. Clin Oral Implants Res. 2013 May;24(5):512-6. doi: 10.1111/j.1600-0501.2011.02408.x.

62. Jain NV, Gharatkar AA, Parekh BA, Musani SI, Shah UD. Three-dimensional analysis of the anatomical characteristics and dimensions of the nasopalatine canal using cone beam computed tomography. J Maxillofac Oral Surg. 2017 Jun;16(2):197-204. doi: 10.1007/s12663-016-0879-5.

63. Magat G. Radiomorphometric analysis of edentulous posterior mandibular ridges in the first molar region: a cone-beam computed tomography study. J Periodontal Implant Sci. 2019 Nov 11;50(1):28-37. doi: 10.5051/jpis.2020.50.1.28.

64. Hsu JT, Huang HL, Fuh LJ, Li RW, Wu J, Tsai MT, Shen YW, Tu MG. Location of the mandibular canal and thickness of the occlusal cortical bone at dental implant sites in the lower second premolar and first molar. Comput Math Methods Med. 2013;2013:608570. doi: 10.1155/2013/608570.

65. De Souza LA, Souza Picorelli Assis NM, Ribeiro RA, Pires Carvalho AC, Devito KL. Assessment of mandibular posterior regional landmarks using cone-beam computed tomography in dental implant surgery. Ann Anat. 2016 May;205:53-9. doi: 10.1016/j.aanat.2016.01.006.

66. Guerrero ME, Noriega J, Castro C, Jacobs R. Does cone-beam CT alter treatment plans? Comparison of preoperative implant planning using panoramic versus cone-beam CT images. Imaging Sci Dent 2014 Jun;44(2): 121-8. doi:10.5624/isd.2014.44.2.121.

67. Jensen C, Raghoebar GM, Meijer HJ, Schepers R, Cune MS. Comparing two diagnostic procedures in planning dental implants to support a mandibular free-ending removable partial denture. Clin Implant Dent Relat Res. 2016 Aug;18(4):678-85. doi: 10.1111/cid.12359.

68. De Brito AC, Nejaim Y, de Freitas DQ, de Oliveira Santos C. Panoramic radiographs underestimate extensions of the anterior loop and mandibular incisive canal. Imaging Sci Dent. 2016 Sep;46(3):159-65. doi: 10.5624/isd.2016.46.3.159.

69. Leite GM, Lana JP, de Carvalho Machado V, Manzi FR, Souza PE, Horta MC. Anatomic variations and lesions of the mandibular canal detected by cone beam computed tomography. Surg Radiol Anat. 2014 Oct;36(8):795-804. doi: 10.1007/s00276-013-1247-5.

70. Panjnoush M, Rabiee ZS, Kheirandish Y. Assessment of location and anatomical characteristics of mental foramen, anterior loop and mandibular incisive canal using cone beam computed tomography. J Dent (Tehran). 2016 Mar;13(2):126-132. PMID: 27928241; PMCID: PMC5139930.

71. Pereira-Maciel P, Tavares-de-Sousa E, Oliveira-Sales MA. The mandibular incisive canal and its anatomical relationships: a cone beam computed tomography study. Med Oral Patol Oral Cir Bucal. 2015 Nov 1;20(6):e723-8. doi: 10.4317/medoral.20644.

72. Sener E, Onem E, Akar GC, Govsa F, Ozer MA, Pinar Y, Mert A, Baksi Sen BG. Anatomical landmarks of mandibular interforaminal region related to dental implant placement with 3D CBCT: Comparison between edentulous and dental mandibles. Surg Radiol Anat. 2018 Jun;40(6):615-623. doi: 10.1007/s00276-017-1934-8.

73. Çitir M, Gunduz K, Kasap P. Investigation the anterior mandibular lingual concavity by using cone-beam computed tomography. Folia Morphol (Warsz). 2020 Oct 21. doi: 10.5603/FM.a2020.0128.

74. Goller Bulut D, Köse E. Available bone morphology and status of neural structures in the mandibular interforaminal region: three-dimensional analysis of anatomical structures. Surg Radiol Anat. 2018 Nov;40(11):1243-1252. doi: 10.1007/s00276-018-2039-8.

75. Kapoor V, Kumar N, Dahiya K, Sikka R, Sirana P, Singh A. To assess and evaluate the variation of mandibular anatomy using cone beam computed tomography before planning an implant surgery: a population-based Retrospective Study. J Contemp Dent Pract 2018;19(11): 1381-1386.PMID: 30602645.

76. Hu KS , Choi Dy , Lee WJ , Kim HJ , Jung UW , Kim S. Reliability of two different presurgical preparation methods for implant dentistry based on panoramic radiography and cone-beam computed tomography in cadavers. J Periodontal Implant Sci. 2012 Apr;42(2):39-44. doi: 10.5051/jpis.2012.42.2.39.

77. Luangchana P, Pornprasertsuk-Damrongsri S, Kiattavorncharoen S, Jirajariyavej B. Accuracy of linear measurements using cone beam computed tomography and panoramic radiography in dental implant treatment planning. Int J Oral Maxillofac Implants. 2015 Nov-Dec;30(6):1287-94. doi: 10.11607/jomi.4073.

78. Alkhader M, Hudieb M. Comparison of mesiodistal space measurements of single-implant sites on panoramic and oblique images generated by cone-beam CT. Surg Radiol Anat. 2014 Apr;36(3):255-8. doi: 10.1007/s00276-013-1190-5.

79. Dagassan-Berndt DC, Zitzmann NU, Walter C, Schulze RK. Implant treatment planning regarding augmentation procedures: panoramic radiographs vs. cone beam computed tomography images. Clin. Oral Impl. Res. 00, 2015, 1–7. doi: 10.1111/clr.12666.

80. Jalaluddin M, Sam G, Abd-Ellatif El-Patal M, Penumatsa NV, Aladmah A, Punde P. Evaluation of alveolar ridge dimensions using various techniques prior to implant placement: a comparative study. World J Dent 2020;11(4):299–303.

81. Fortes JH, de Oliveira-Santos C, Matsumoto W, da Motta RJG, Tirapelli C. Influence of 2D vs 3D imaging and professional experience on dental implant treatment planning. Clin Oral Investig. 2019 Feb;23(2):929-936. doi: 10.1007/s00784-018-2511-1. PMID: 29907931.

82. Dagassan-Berndt DC, Clemens W, Zitzmann NU, Schulze RK. Influence of three-dimensional imaging on implant treatment planning: implant diameter and length. J Contemp Dent Pract. June 2018;19(6):704-711. PMID: 29959300.

83. Mello LA, Garcia RR, Leles JL, Leles CR, Silva MA. Impact of cone-beam computed tomography on implant planning and on prediction of implant size. Braz Oral Res. 2014;28:46-53.doi: 10.1590/s1806-83242013005000029.

84. Wang SH, Shen YW, Fuh LJ, Peng SL, Tsai MT, Huan HL, Hsu JT. Relationship between cortical bone thickness and cancellous bone density at dental implant sites in the jawbone. Diagnostics (Basel). 2020 Sep 17;10(9):710. doi: 10.3390/diagnostics10090710.

85. Ko YC, Huang HL, Shen YW, Cai JY, Fuh JL, Hsu JT. Variations in crestal cortical bone thickness at dental implant sites in different regions of the jawbone. Clin Implant Dent Relat Res 2017; 1–7. doi: 10.1111/cid.12468.

86. Ko YC, Tsai MT, Fuh LJ, Tsai MJ, Wang XH, Huang HL, Hsu JT. Association between age of menopause and thickness of crestal cortical bone at dental implant site: a cross-sectional observational study. Int. J. Environ. Res. Public Health 2020, 17, 5868; doi: 10.3390/ijerph17165868.

87. González-García R, Monje F. The reliability of cone-beam computed tomography to assess bone density at dental implant recipient sites: a histomorphometric analysis by micro-CT. Clin Oral Implants Res. 2013 Aug;24(8):871-9. doi: 10.1111/j.1600-0501.2011.02390.x.

88. Fuh LJ, Huang HL, Chen CS, Fu KL, Shen YW, Tu MG, Shen WC, Hsu JT. Variations in bone density at dental implant sites in different regions of the jawbone. J Oral Rehabil. 2010 May 1;37(5):346-51. doi: 10.1111/j.1365-2842.2010.02061.x.

89. Hao Y, Zhao W, Wang Y, Yu J, Zou D. Assessments of jaw bone density at implant sites using 3D cone-beam computed tomography. Eur Rev Med Pharmacol Sci. 2014;18(9):1398-403.PMID: 24867520.

90. Sennerby L, Andersson P, Pagliani L, Giani C, Moretti G, Molinari M, Motroni A. Evaluation of a novel cone beam computed tomography scanner for bone density examinations in preoperative 3D reconstructions and correlation with primary implant stability. Clin Implant Dent Relat Res. 2015 Oct;17(5):844-53. doi: 10.1111/cid.12193.

91. Bahşi I, Orhan M, Kervancıoğlu P, Yalçın ED, Aktan AM. Anatomical evaluation of nasopalatine canal on cone beam computed tomography images. Folia Morphol (Warsz). 2019;78(1):153-162. doi: 10.5603/FM.a2018.0062.

92. Görürgöz C, Öztaş B. Anatomıc characterıstıcs and dimensions of the nasopalatine canal: a radiographic study using cone-beam computed tomography. Folia Morphol (Warsz). 2020 Oct 21. doi: 10.5603/FM.a2020.0118.

93. Al-Amery SM, Nambiar P, Jamaludin M, John J, Ngeow WC. Cone beam computed tomography assessment of the maxillary incisive canal and foramen: considerations of anatomical variations when placing immediate implants. PLoS One. 2015 Feb 13;10(2):e0117251. doi: 10.1371/journal.pone.0117251.

94.Neugebauer J, Ritter L, Mischkowski RA, Dreiseidler T, Scherer P, Ketterle M, Rothamel D, Zöller JE. Evaluation of maxillary sinus anatomy by cone-beam CT prior to sinus floor elevation. Int J Oral Maxillofac Implants. 2010 Mar-Apr;25(2):258-65. PMID: 20369083.

95. Hungerbühler A, Rostetter C, Lübbers HT, Rücker M, Stadlinger B. Anatomical characteristics of maxillary sinus septa visualized by cone beam computed tomography. Int J Oral Maxillofac Surg. 2019 Mar;48(3):382-387. doi: 10.1016/j.ijom.2018.09.009.

96. Dobele I, Kise L, Apse P, Kragis G, Bigestans A. Radiographic assessment of findings in the maxillary sinus using cone-beam computed tomography. Stomatologija. 2013;15(4):119-22. PMID: 24589634.

97. Schriber M, von Arx T, Sendi P, Jacobs R, Suter VG, Bornstein MM. Evaluating maxillary sinus septa using cone beam computed tomography: is there a difference in frequency and type between the dentate and edentulous posterior maxilla? Int J Oral Maxillofac Implants. 2017 Nov/Dec;32(6):1324-1332. doi: 10.11607/jomi.5854.

98. Bornstein MM, Seiffert C, Maestre-Ferrín L, Fodich I, Jacobs R, Buser D, von Arx T. An analysis of frequency, morphology, and locations of maxillary sinus septa using cone beam computed tomography. Int J Oral Maxillofac Implants. 2016 Mar-Apr;31(2):280-7. doi: 10.11607/jomi.4188.

99. Rashsuren O, Choi JW, Han WJ, Kim EK. Assessment of bifid and trifid mandibular canals using cone-beam computed tomography. Imaging Sci Dent. 2014 Sep;44(3):229-36. doi: 10.5624/isd.2014.44.3.229.

100. Zhou X, Gao X, Zhang J. Bifid mandibular canals: CBCT assessment and macroscopic observation. Surg Radiol Anat. 2020 May 12. doi: 10.1007/s00276-020-02489-5.

101. Nithya J, Aswath N. Assessing the Prevalence and Morphological Characteristics of Bifid Mandibular Canal Using Cone-Beam Computed Tomography - A Retrospective Cross-Sectional Study. J Clin Imaging Sci. 2020 May 23;10:30. doi: 10.25259/JCIS_67_2019.

102. Kang JH , Lee KS , Oh MG , Choi HY , Lee SR , Oh SH , Choi YJ , Kim GT , Choi YS, Hwang EH. The incidence and configuration of the bifid mandibular canal in Koreans by using cone-beam computed tomography. Imaging Sci Dent 2014; 44: 53-60. doi:10.5624/isd.2014.44.1.53.

103. Lizio G, Pelliccioni GA, Ghigi G, Fanelli A, Marchetti C. Radiographic assessment of the mandibular retromolar canal using cone-beam computed tomography. Acta Odontol Scand. 2013 May-Jul;71(3-4):650-5. doi: 10.3109/00016357.2012.704393.

104. De Freitas GB et al. Incidence and classification of bifid mandibular canals using cone beam computed tomography. Braz J Oral Sci. 14(144):294-298 · December 2015. doi: 10.1590/1677-3225v14n4a08.

105. Afsa M, Rahmati H. Branching of mandibular canal on cone beam computed tomography images. Singapore Dent J. 2017 Dec; 38:21-25.doi: 10.1016/j.sdj.2016.10.005.

106. Orhan K, Aksoy S, Bilecenoglu B, Sakul BU, Palsoy CS. Evaluation of bifid mandibular canals with cone-beam computed tomography in a Turkish adult population: a retrospective study. Surg Radiol Anat. 2011 Aug;33(6):501-7. doi: 10.1007/s00276-010-0761-y.

107. Muinelo-Lorenzo J, Suárez-Quintanilla JA, Fernández-Alonso A, Varela-Mallou J, Suárez-Cunqueiro MM. Anatomical characteristics and visibility of mental foramen and accessory mental foramen: panoramic radiography vs. cone beam CT. Med Oral Patol Oral Cir Bucal. 2015 Nov 1;20(6):e707-14. doi: 10.4317/medoral.20585.

108. Aytugar E, Özeren C, Lacin N, Veli I, Çene E. Cone-beam computed tomographic evaluation of accessory mental foramen in a Turkish population. Anat Sci Int. 2019 Jun;94(3):257-265. doi: 10.1007/s12565-019-00481-7.

109. Wei X, Gu P, Hao Y, Wang J. Detection and characterization of anterior loop, accessory mental foramen, and lateral lingual foramen by using cone beam computed tomography. J Prosthet Dent. 2020 Sep;124(3):365-371. doi: 10.1016/j.prosdent.2019.06.026.

110. Zmysłowska-Polakowska E, Radwański M, Łęski M, Ledzion S, Łukomska-Szymańska M, Polguj M. The assessment of accessory mental foramen in a selected polish population: a CBCT study. BMC Med Imaging. 2017 Feb 20;17(1):17. doi: 10.1186/s12880-017-0188-6.

111. Li Y, Yang X, Zhang B, Wei B, Gong Y. Detection and characterization of the accessory mental foramen using cone-beam computed tomography. Acta Odontol Scand. 2018 Mar;76(2):77-85.doi: 10.1080/00016357.2017.1382715.

112. Imada TS, Fernandes LM, Centurion BS, de Oliveira-Santos C, Honório HM, Rubira-Bullen IR. Accessory mental foramina: prevalence, position and diameter assessed by cone-beam computed tomography and digital panoramic radiographs. Clin Oral Implants Res. 2014 Feb;25(2):e94-9. doi: 10.1111/clr.12066.

113. Munakata M, Yamaguchi K, Sato D, Yajima N, Tachikawa N. Factors influencing the sinus membrane thickness in edentulous regions: a cone-beam computed tomography study. Int J Implant Dent. 2021 Mar 2;7(1):16. doi: 10.1186/s40729-021-00298-y.

114. Dau M, Marciak P, Al-Nawas B, Staedt H, Alshiri A, Frerich B, Kämmerer PW. Evaluation of symptomatic maxillary sinus pathologies using panoramic radiography and cone beam computed tomography-influence of professional training. Int J Implant Dent. 2017 Dec;3(1):13. doi: 10.1186/s40729-017-0075-5.

115. Tadinada A, Fung K, Thacker S, Mahdian M, Jadhav A, Schincaglia GP. Radiographic evaluation of the maxillary sinus prior to dental implant therapy: A comparison between two-dimensional and three-dimensional radiographic imaging. Imaging Sci Dent. 2015 Sep; 45(3): 169-74. doi:10.5624/isd.2015.45.3.169.

116. Ahmad M, Freymiller E. Cone beam computed tomography: evaluation of maxillofacial pathology. J Calif Dent Assoc. 2010 Jan;38(1):41-7. PMID: 20178226.