



# BOOK OF ABSTRACTS

*22nd International Dental Student's Congress*

*Ohrid 22-24 May*





Универзитет Св.Кирил и Методиј во Скопје  
Студентски парламент на  
Стоматолошкиот факултет - Скопје  
*University Ss Cyril and Methodius in Skopje  
Student's Parliament of  
Faculty of Dentistry - Skopje*

## **СОДРЖИНА**

### ***AGENDA***

#### **Вовед**

***Introduction***

#### **Програма на конгресот**

***Congres timetable***

#### **Сесии**

***Sessions***

#### **Постер презентации**

***Poster presentations***

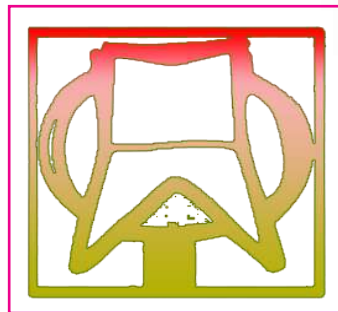
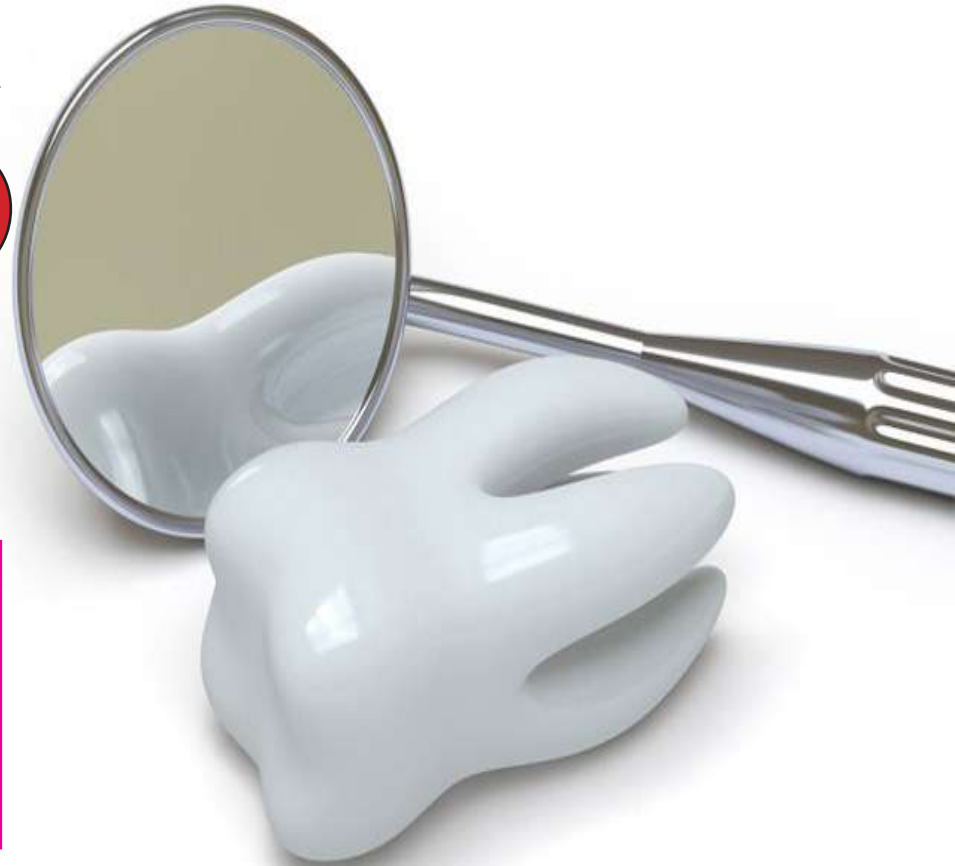#### **Усни презентации**

***Oral presentations***

Универзитет Свети Кирил и Методиј во Скопје  
Студентски парламент на Стоматолошкиот факултет - Скопје

22<sup>nd</sup> Меѓународен научен студентски конгрес  
Охрид 22-24 Мај 2015  
Република Македонија

# КНИГА НА АПСТРАКТИ BOOK OF ABSTRACTS



University Saints Cyril and Methodius in Skopje  
Student's Parliament of Faculty of Dentistry - Skopje

22<sup>nd</sup> International Dental Student's Scientific Congress  
Ohrid 22-24 May 2015  
Republic of Macedonia



**ГЕНЕРАЛЕН ПОКРОВИТЕЛ :**

Проф. д-р. Љубен Гугувчевски  
*Декан на Стоматолошкиот факултет во Скопје*

**GENERAL AUSPICE:**

Prof. d-r. Ljuben Guguvcevski  
*Dean of the Faculty of Dentistry – Skopje*

22 Мај 2015 – 24 Мај 2015  
Конгресен центар УКИМ,  
Охрид  
Р.Македонија

22 May 2015 - 24 May 2015  
Congress center UKIM,  
Ohrid  
R.Makedonia

Студентски Парламент на Стоматолошки факултет

Students' Parliament of Faculty of Dentistry

ул.Водњанска, 17  
п.ф.24, 1000 Скопје  
Р.Македонија  
Тел/факс: +389 2 3115 647

ul. Vodnjanska, 17  
p.o. box 24, 1000 Skopje  
R.Macedonia  
Tel/fax: +389 2 3115 647

Под покровителство на:  
Проф. д-р. Љубен Гугувчевски  
Декан на Стоматолошкиот факултет  
при Универзитет „Св. Кирил и Методиј“ во Скопје,  
Р.Македонија

Under the auspices of:  
Prof. d-r. Ljuben Guguvcevski  
Dean of the Faculty of Dentistry of the  
University “Ss. Cyril and Methodius” Skopje,  
Republic of Macedonia

Продекани:  
Проф. д-р. Мирјана Поповска  
Проф. д-р. Даница Поповиќ - Монеvsка  
Доц. д-р Илијана Муратовска

The Prodeans:  
Prof. d-r. Mirjana Popovska  
Prof. d-r. Danica Popovic - Monevska  
Doc. d-r Ilijana Muratovska

**Претседател на Студентски Парламент  
на Стоматолошки факултет – Скопје**  
Никола Маролов

**President of the Student Parliament  
Faculty of Dentistry - Skopje**  
Nikola Marolov

**Организационен одбор:**

**Organizing committee:**

**Претседател:**  
Сотир Маја

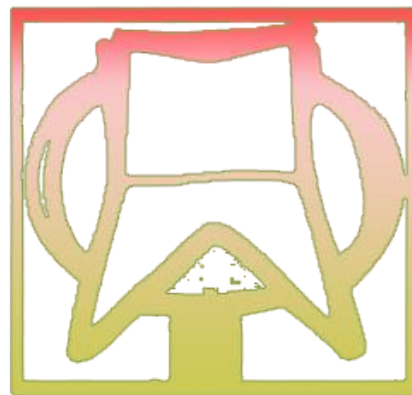**President:**  
Sotir Maya

**Членови:**

**Members:**

Марко Младеновски  
Димитар Нацевски  
Ана Ангелова  
Никола Абрашев  
Ангела Тасевска  
Јасмина Лазарова  
Бојан Петревски  
Билјана Јосифовска  
Ервин Умер  
Андреа Велеска  
Атанас Илиев

Marko Mladenovski  
Dimitar Nacevski  
Ana Angelova  
Nikola Abrasev  
Angela Tasevska  
Jasmina Lazarova  
Bojan Petrevski  
Biljana Josifovska  
Ervin Umer  
Andrea Veleska  
Atanas Iliev



**Техничка поддршка:**  
Зоран Дериволски

**Technical Support:**  
Zoran Derivolski

**Техничка подготовка и дизајн:**  
Драган Ласков

**Technical preparation and design:**  
Dragan Laskov



## ОБРАЌАЊЕ НА ДЕКАНОТ

Почитувани колешки и колеги студенти,

Со чувство на особено задоволство сакам да ве поздравам и да посакам успех на Конгресот на студентите по стоматологија. И овој како, и претходните конгреси, убеден сум дека ќе претставува проширување и дополнување на професионалните и стручни сознанија од различните области на стоматологијата. Авторите и коавторите на стручните студентски теми, со сесрдна помош на менторите, несомнено дека со своето залагање и труд се најзаслужните за успехот на овојгодишниот студентски конгрес.

За многумина од вас, почитувани колеги студенти, ова е истовремено и првиот стручен труд којшто сте го создале и вие имате право да се гордеете со она што сте го направиле. Вие, на овој начин зачекорувате во полето на стоматолошката наука и практика и го трасирате патот по којшто ќе се движите во текот на вашиот иден професионален ангажман. Со реализација на одбраните стручни теми, работени под раководство на вашите ментори, вие всушност ги направивте првите чекори во откривањето на одредени стручно-научни сознанија, па така имавте можност да видите колку е тежок и трновит патот до новите сознанија во стоматологијата. Стоматолошката наука и практика се движат напред со силно темпо и вие како млада генерација на доктори по денална медицина, ќе мора да го следите ритамот и чекорот на современата научна мисла, бидејќи само така ќе бидете спремни да се фатите во костец со предизвикот на новите сознанија. Овој конгрес, покрај тоа што ќе биде место за размена на стручните професионални сознанија истовремено ќе биде и можност за ваше меѓусебно дружење и поблиско запознавање, сега како студенти, а утре веќе како дипломирани доктори, коишто треба меѓусебно да контактираат и разменуваат информации и практични сознанија, до кои ќе доаѓате во вашата секојдневна практика. Токму размената на овие искуства е она неопходно потребното, за да може да се реализира успешен третман на пациентите коишто ќе ги третирате во вашите ординации. Денешната стоматолошка наука, како впрочем и сите биомедицински науки почива токму врз размената на информациите, па според тоа, колку повеќе информации имате толку сте поуспешни во извршувањето на професионалните задачи.

Овој студентски конгрес ќе ја постигне својата цел, ако темите презентирани на него бидат поттик за ваше натамошно стручно надградување и ако и понатаму продолжите да се занимавате со истражување во различните области на стоматологијата. Повеќе од убеден сум дека во годините што се пред вас, кога по вашето дипломирање ќе ја започнете макотрпната професионална работа, долго ќе се сеќавате на овие први презентирани стручни теми, на вашите ментори, со чијашто помош ги реализиравте и на деновите коишто ги минувате на овој конгрес. На крајот, би сакал да ви посакам успешен студентски конгрес исполнет со богата стручна размена на информации и меѓусебно дружење, онака како што тоа и доликува на вашата млада генерација.

Декан на Стоматолошкиот факултет

Проф. д-р Љубен Гугувчевски



**Colgate® Total**

**PRO•GUM HEALTH**

**ЗАПОЗНАЈТЕ ГО ДЕТАЛНО ГИНГИВАЛНОТО  
ЗДРАВЈЕ НА ВАШИТЕ ПАЦИЕНТИ**

**НОВО**



**ЧЕТКА ЗА ЗАБИ**

За ефикасно отстранување на денталниот плак



**ЗАБЕН КОНЕЦ**

За секојдневно  
интерпроксимано  
отстранување на  
денталниот плак

**ПАСТА ЗА ЗАБИ  
(1450 ppm F)**

За долготрајно антибактериско  
дејство и директно намалување  
на гингивалното воспаление





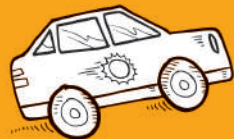

# Здрав оброк каде и да си!

## НОВО!



**Виталиа мусли во чаша  
Само додај вода, млеко или јогурт и уживај во твојот  
вкусен и здрав оброк.  
Каде и да си!**



[www.vitalia.com.mk](http://www.vitalia.com.mk)  
[www.shop.vitalia.com.mk](http://www.shop.vitalia.com.mk)  
[facebook.com/Vitalia Healthy Food](https://facebook.com/VitaliaHealthyFood)

# biters 2go

Бидејќи здравата храна е начин на живот  
загризете здраво  
со Biters2go!



#FUN  
#MINI  
#INSTANT  
ENERGY



За делот од денот кога сте во движење и Ви е потребна мала здрава закуска, Виталиа Ви ги подготви неодоливите Biters2go.

Изберете Biters2go мини гранола бар со ванила и темно чоколадо или Biters2go мусли бар со кокос и темно чоколадо, засладени со кафеав шеќер. Крцкав вкусен залак за долготрајна енергија кој ќе внесе здрава свежина во вашата дневна авантура.

Biters2go загризете здраво!



20 години  
ТРАДИЦИЈА И ЛЌУБОВ  
ЗА ЗДРАВА ХРАНА



**ПЕТОК 22 МАЈ 2015**

**8:00—ПОАЃАЊЕ**

**12:00—ПРИСТИГНУВАЊЕ**

**15:00-15:15 СВЕЧЕНО ОТВАРАЊЕ**

**15:15-15:45 ПРОФЕСОРСКО ПРЕДАВАЊЕ**

**15:45-16:30 СЕСИЈА 1**

**16:30-16:45 ПАУЗА**

**16:45-18:15 СЕСИЈА 2**

**18:15-18:30 ПАУЗА**

**18:30-19:15 СЕСИЈА 3**

**САБОТА 23 МАЈ 2015**

**10:00-10:30 ПРОФЕСОРСКО ПРЕДАВАЊЕ**

**10:30-11:30 СЕСИЈА 4**

**11:30-11:45 ПАУЗА**

**11:45-13:00 СЕСИЈА 5**

**12:45-16:00 ПАУЗА**

**ПОСТЕР ПРЕЗЕНТАЦИИ**

**16:00-19:00 СЕСИЈА 6**

**21:00 СВЕЧЕНА ВЕЧЕРА**

**FRIDAY, MAY 22, 2015**

**8:00 DEPARTURE**

**12:00-ARRIVAL**

**15:00-15:15 OPENING CEREMONY**

**15:15-15:45 PROFESSORSHIP LECTURE**

**15:45-16:30 SESSION 1**

**16:30-16:45 BREAK**

**16:45-18:15 SESSION 2**

**18:15-18:30 LUNCH BREAK**

**18:30-19:15 SESSION 3**

**SATURDAY, MAY 24, 2015**

**10:00-10:30 PROFESSORS LECTURE**

**10:30-11:30 SESSION 4**

**11:30-11:45 BREAK**

**11:45-13:00 SESSION 5**

**12:45-16:00 BREAK**

**POSTER PRESENTATIONS**

**16:00-19:00 SESSION 6**

**21:00 DINNER**







22<sup>nd</sup> Меѓународен научен студентски конгрес  
Струмица 15 - 17 Мај 2015  
Република Македонија

22<sup>nd</sup> International Dental Student's Scientific Congress  
Strumica 15 - 17 May 2015  
Republic of Macedonia



# Професорски предавања

## Lectures by professors



## ОНКОЛОШКИ ТРЕТМАН – ПРИЧИНА ЗА ОРАЛЕН МУКОЗИТИС

Проф д-р Мирјана Поповска

Долги години оштетувањата на оралната мукоза предизвикани од антитуморската терапија беа нарекувани “стоматитис”. Бидејќи терминот “стоматитис” се користи исто така за многу орални мукозни промени кои не се поврзани со околошки третман (пр.инфекции), се појави потреба од поинаков специфичен термин. Така терминот “мукозитис” е признат како соодветен на лезиите кои се специфично поврзани со онколошката терапија.

Всушност ОМ се опишува како присуство на длабоки и болни улцерации на оралната лигавица. Сепак како и повеќето болести, мукозитиот има клинички континуитет.

На почетокот, или во повеќето благи форми, мукозитисот претставува мукозен еритем и е придружен со учество на печење и жарење.

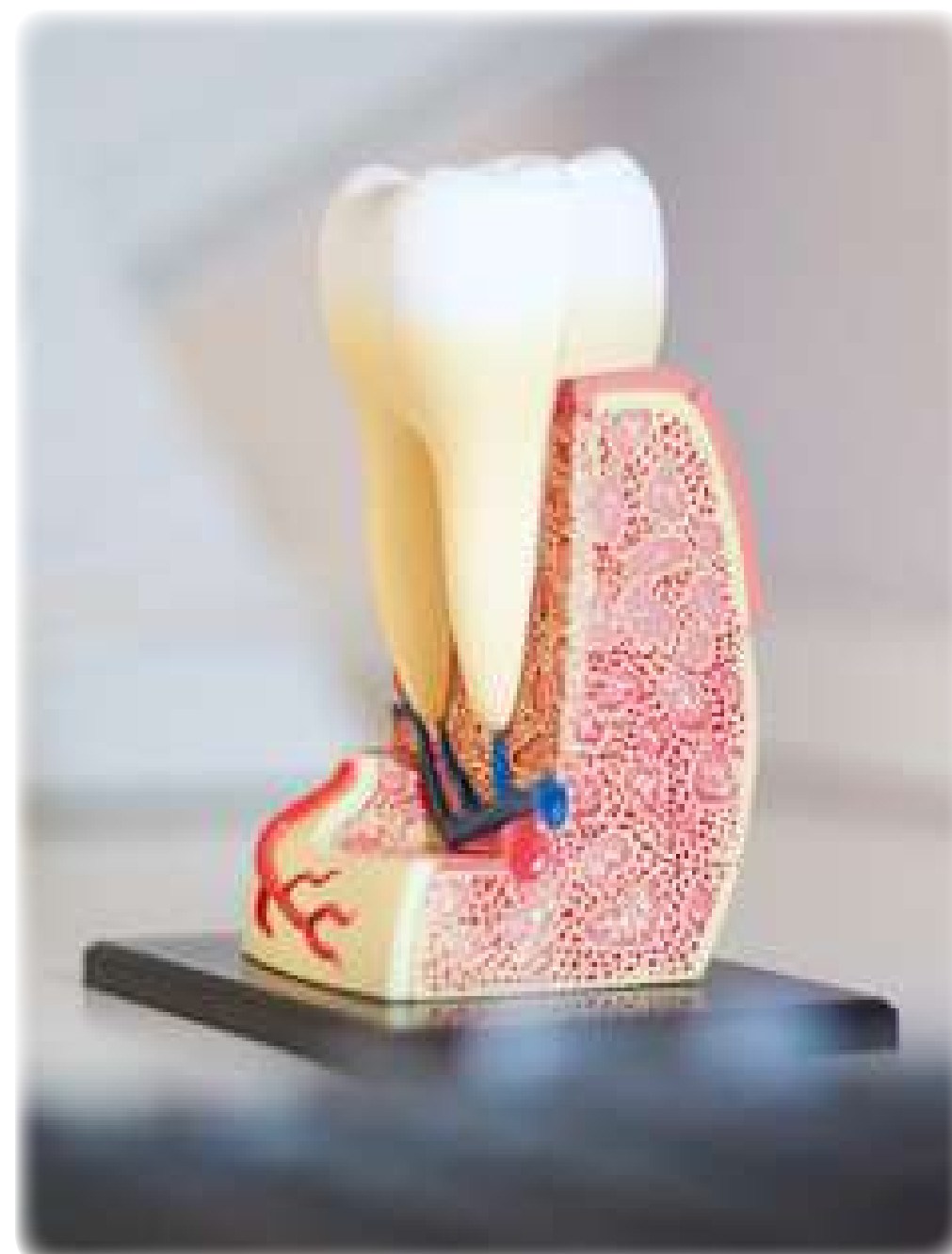Улцерите при мукозитот имаат тенденција да се продлабочуваат и да стануваат значително повеќе болни од оние кои обично се присутни кај афтозниот стоматит или трауматските лезии. За разлика од афтозниот стоматитис, овие мукозни улцери немаат типична воспалителна компонента и немаат периферен прстен на еритем. промена на мукозниот улкус во длабочина и ширина е поврзан со зголемување на болката и неможност да се толерира нормална храна. Не е невообичаено за пациентите со ОМ, од исхраната во целост да ја исклучат цврстата храна. Улцерите може да бидат фокални и локализирани или консолидирани и дифузни. Но нивните граници се обично лошо дефинирани.

Текот на мукозитот е генерално предвидлив и зависи од третман на канцерот поврзан со применетата терапија. Постојат две можности: мукозит индуциран од хемотерапија и мукозит индуциран со радиотерапија.

Пред доцните 1990-ти преовладувале механизми со кој мукозитисот бил дефиниран директно како неспецифична клеточна смрт со посредство на хемотерапија или зрачење. Всушност концептот е едноставен:

Ниту хемотерапијата, ниту зрачењето не би можеле да се разликуваат помеѓу брзото делување (и ДНК синтетизирање) туморски клетки или брзото делување на клетките од базалниот епител. Нормалните “мајка” клетки се уништуваат, а замената на нормално обновливиот епител е невозможен. Како резултат на тоа, лигавицата станува атрофична, а на епителот се појавуваат улцери. Улцерите секундарно се колонизираат со бактерии, а во услови на олеснителни околности, тие спонтано може да заздрават.

Големата инциденца и зголемениот интерес на мукозитисот поттикна повеќе истражувачи да ја објаснат неговата биологија првенствено како начин да се пронајде соодветниот третман.



## ПРИМЕНА НА СОВРЕМЕНИ ОРТОДОНТСКИ ТЕХНИКИ ЗА ПОСТИГНУВАЊЕ НА ПОГОЛЕМА ЕФИКАСНОСТ ПРИ ТРЕТМАНОТ НА МАЛОКЛУЗИИТЕ

Проф.д-р Лидија Кануркова

Целта на оваа студија е да се презентира ортодонтскиот третман со различни видови на апарати кај пациенти со малоклузии, применувајќи современи техники и методи притоа внимавајќи на системот на аплицираните сили во ортодонтските апарати.

При третманот на малоклузиите може да бидат применети различни типови на апарати каде контролата на упориштето на силите е еден од најважните фактори и е клучот на успехот на ортодонтскиот третман ќе бие презентирани терапијата на пациенти со ортодонтски малоклузии со традиционални ортодонтски фиксни апарати и фиксни апарати со смолегирачки брикети кај кои оптималниот торк и ангулација на брикетот ќе овозможи правилно подредување и нивелирање на забите во денталните лакови.

Исто така ќе биде презентирани примената на микро имплантот систем како скелетен упоришен систем кој овозможува поврзаност помеѓу шрафот-имплант и забот и овозможува адекватно придвижување на забите. Овој вид на терапија нуди терапевтски алтернативи кај посспецифични случаеви каде традиционалната ортодонтска терапија не би можела да се употреби.

Заклучок: Успехот на ортодонтскиот третман пред се зависи од промените кои се настанати во орофацијалната регија дали се дентални или скелетни. Скелетните промени во оваа регија се третираат ортодонтски и со ортогнато хируршки третман. Додека, денталните, малите скелтни промени и функционалните мандибуларни дисфункции се третираат со помош на ортодонтска терапија.

Адекватниот ортодонтски третман овозможува постигнување на правилна функција во стоматогнатиот систем, стабилност на постигнатите ортодонтски резултати како и оптимална фацијална естетика.

## APPLICATIONS OF CURRENT ORTHODONTICS TECHNIQUES FOR EFFICIENCY ORTHODONTICS TREATMENT OF MALOCCLUSION

Prof.d-r Lidija Kanurkova

The aim of this study is to present orthodontic treatment with deferent appliances in the patients with malocclusion. Orthodontics treatment depending of positions of teeth affecting the treatment outcome, treatment mechanics, force application and anchorage consideration.

Multi-bracket appliance has been used in orthodontic treatment for alignment and leveling of maxillary and mandibular teeth. During the treatment using a different types of brackets anchorage control is the most important factor, holding the key of the successful treatment.

In this study also, we present micro implants -skeletal anchorage system which gives direct connection between screw and target teeth. Orthodontic skeletal anchorage system gives to clinician possiblity for good occlusal results and harmonies occlusion. They are used in orthodontic treatment when conventional anchorage can not be applied

**CONCLUSION:** Success of orthodontics treatment at the patients with malocclusion depends of skeletal or dental changes. Skeletal changes in orofacial region are preferably treated with a combination of orthodontics and orthognathic surgery. Dental, small skeletal and functional mandibular changes are most often treated by orthodontic therapy.

The early diagnosis and treatment will facilitate establishment of functional and aesthetic individual optimum.







22<sup>nd</sup> Меѓународен научен студентски конгрес  
Охрид 22 - 24 Мај 2015  
Република Македонија

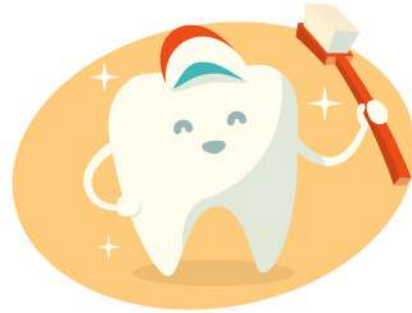22<sup>nd</sup> International Dental Student's Scientific Congress  
Ohrid 22- 24 May 2015  
Republic of Macedonia



**У**сни презентации  
**Oral presentations**

---





Детска и превентивна  
стоматологија

Pediatric and Preventive  
Dentistry



**ПРАВИЛНО ЗАЛЕВАЊЕ НА ФИСУРИ; SEM АНАЛИЗА НА ФИСУРИ ЗАЛЕАНИ СО КОМПОЗИТ И ГЛАС-ЈОНОМЕР ЗАЛЕВАЧИ**

**CORRECT WAY OF FISSURE SEALING; SEM ANALYSIS OF FISSURES SEALED WITH GLASS IONOMER CEMENTS AND COMPOSITE SEALERS**

Автор: Калина Тодоровска  
Ментор: проф.д-р. Марија Стевановиќ  
Катедра: Детска и превентивна стоматологија

Author: Kalina Todorovska  
Mentor: Prof. Dr. Marija Stevanovic  
Department: Pediatric and preventive dentistry

Оклузалните површини на ткушто еруптираните трајни молари или оние кои се се уште во ерупција се особено подложни на кариес. Многу фактори, како: незавршената матурација на емајлот, комплексните морфолошки карактеристики типични за оклузалните површини, како и нивната поставеност во инфраоклузија во текот на еруптивниот процес, го попречуваат правилното и ефективното четкање на забите и фаворизираат плак акумулација.

The occlusal surface of recently erupted permanent molars or the other teeth that are still erupting are highly affected by dental caries. Many factors such as: unfinished maturation of the enamel, complex morphological characteristics, infra occlusion during the eruption, obstructs the correct and effective way of brushing teeth which leads to plaque accumulation.

Веќе 30 години употребата на фисурни залевачи се смета за еден од начините за превенција на оклузалниот кариес. Од тогаш, тие се препознатливи како ефикасно кариес протективно средство и правилно употребени, имаат голема улога во превентивата на кариесот.

In the last 30 years, it is considered that, fissure sealing is one of the best methods of occlusal caries prevention. Since then, ( the materials used in this method ) are recognized as effective caries protecting materials. There's wide spectrum of materials suitable for sealing: glass-ionomer cements, composites, compomers.

Постои широка палета на материјали погодни за залавање на фисурите и јамичките: композитни смоли, глас-јономер цементи и компомери. Залевањата може да се изведуваат со и без претходна алтерација на фисурите и јамичките.

Sealing can be managed with or without previous alteration of the fissures and pits. It is done by high speed dental drill with diamond burs. In modern dentistry ErYAG-lasers are used to prepare the enamel and to make tiny modifications on the teeth surface, which makes ErYAG suitable for teeth preparation before sealing.

Таа се изведува со високотуражна машина и дијамантски борер. Од неодамна ErYAG -ласерот почна да се користи за препарација на цврстите забни ткива и за модификација на забната површина што го прави погоден за нивна припрема пред залавање.

Successful sealing and its effects depend on proper following of established procedure of fissure and pits sealing.

Успешното залавање и ефектите од истото зависат од доследното следење на востановената процедура за залавање на фисурите и јамичките

## НАВИКИ НА ОДРЖУВАЊЕ НА ОРАЛНА ХИГИЕНА И ПОЈАВА НА КАРИЕС КАЈ УЧИЛИШНИ ДЕЦА

Автор: Марија Хаџи-Василева  
Коавтор: Христијан Ризоски  
Ментор: Сања Нашкова  
Катедра: Катедра за болести на заби и детска и превентивна стоматологија  
Дентална медицина, Факултет за медицински науки, Универзитет "Гоце Делчев"  
Штип

Цел Си поставивме за цел да ја испитаме поврзаноста помеѓу навиките на одржување на орална хигиена и појавата на кариес кај училишни деца.

Материјал и метод Поставената цел ја реализиравме со вклучување на испитаници на возраст од 12-15 годишна возраст од Штип (435) селските населби од околината на Штип (291) Изготвивме прашалници и испитаниците требаше да одговорат на следните прашања- Колку често ги миеш забите (никогаш нередовно еднаш на ден после секој оброк) колку долго ги миеш забите (не знам 1 мин 3 мин долго) забите ги мијам (не се сеќавам од 4 години од 5 години кога тргнав на училиште воопшто не ги мијам) за одржување на хигиената на устата и забите користеш (четкица за заби четкица и паста раствори за испирање ништо)

Резултати Резултатите укажуваат дека  $p < 0.05$  на постоење на висока статистичка разлика помеѓу вредностите на двете испитувани групи за испитаниците кои не знаат колку долго ги мијат забите  $p < 0.10$  укажува на непостоење на статистичка разлика помеѓу вредностите на двете испитувани групи испитаници зан оние кои не користеле четкица и паста за заби Постоење на многу висока статистичка разлика помеѓу вредностите на двете испитувани групи  $p < 0.001$  за испитаници кои никогаш не ги миеле забите

Заклучок: Резултатите укажуваат на интеракција на многу фактори нееднакви за градот и селските населби потребата од систематско и континуирано стоматолошко просветување и примена на сите достапни превентивни мерки за заштита од кариес

Клучни зборови- орална хигиена, кариес

## HABITS AND WAYS OF KEEPING THE ORAL HYGIENE ON HIGH LEVEL, CARIES DEVELOPMENT IN CHILDREN WHO ATTEND SCHOOL

Avtor: Marija Hadzi-Vasileva  
Koavtor: Hristijan Rizoski  
Mentor: Sanja Nashkova  
Department of dental pathology, pedodontics and preventive dentistry  
Faculty of Medical Sciences, Dental Medicine, University "Goce Delcev" – Stip

Goal Our goal is to explore the connection between maintaining the oral hygiene and caries development in children that attend school

Materials and methods We realized our goals by doing research on children (age 12-15 years from Shtip 435 people were included in the research) and also from the rural places that are around Shtip (291 people were included in the research) We prepared questionnaires that were answered by the children in all of the schools in Shtip and the area of Shtip They were supposed to answer the following questions How often do you brush your teeth (never not so often once a day after every meal) How long do you brush your teeth ( I don't know 1 minute 3 minutes very long) When did you first start brushing your teeth ( I don't remember when I was 4 years old when I was 5 years old when I started attending school I don't brush my teeth) -What kind of materials do you use to maintain the oral hygiene on regular or high point ( toothbrush, toothbrush and toothpaste mouthwash nothing)

Results The results have shown us that  $p < 0.05$  there is a high statistical difference between the values of the two groups that were researched and questioned when it comes to the respondents that don't know how long do they brush their teeth  $p < 0.10$  shows us that there is no statistical difference between the values from the two groups when it comes to the respondents that don't use a toothbrush and a toothpaste for brushing teeth There is a high statistical difference between the values of the two researched groups  $p < 0.001$  when it comes to the respondents that never brush teeth  
Conclusion: The results are applying to the different factors and influences that are unequal between the town and the rural places around the town Also they present the need for enlightening by the dentist that with keeping a good oral hygiene they can prevent and stop the development of caries diseases etc

Key words: oral hygiene, cavities

## ЕФЕКТ НА ОЗОН ТЕРАПИЈА СО И БЕЗ ПРИМЕНА НА ДОДАТНО МИНЕРАЛИЗИРАЧКО СРЕДСТВО

Автор: Димитар Нацевски  
Ментор: Проф. Д-р Мира Јанкуловска  
Катедра: Детска и превентивна стоматологија

Цели: Целта на оваа студија е проверка на ефикасноста на употребата на озонот, сам, во комбинација со реминерализирачко средство или пак преку употребаа исклучиво на реминерализирачко средство, при употребата кај иницијална кариес лезија на перманентните молари.

Материјал и метод: Во оваа студија учествуваа петнаесет деца (9-12 години) кои имаа почетна деминерализација на билатералните први молари. Вкупно беа испитувани 30 први трајни молари. Пациентите беа поделени во две групи. Кај првите, озонот беше аплициран на првиот десен траен молар, но овие пациенти дополнително користеа и реминерализирачко средство, со што беше опфатен и левиот прв траен молар. Во втората група, кај пациентите беше аплициран озон повторно на десниот прв траен молар, но бидејќи овие пациенти не користеа дополнително реминерализирачко средство, левиот прв траен молар ни служеше како контрола. Деминерализацијата кај забите, беше детерминирана со DIAGNOdent апаратот.

Резултати: Забите кои беа третирани со озон и реминерализирачко средство дадоа најдобри резултати.

Заклучок: Озон третманот дава позитивни резултати во реминерализацијата на забите без разлика дали истиот е спроведен дополнително со или без примена на реминерализирачко средство.

Клучни зборови: озон, реминерализирачки раствор, први трајни молари, DIAGNOdent вредности

## THE EFFICIENCY OF THE USE OF OZONE (ALONE OR IN COMBINATION WITH REMINERALIZING PRODUCTS

Author: Dimitar Nacevski  
Mentor: Prof. Dr Mira Jankulovska  
Department: Pediatric and Preventive Dentistry

Goal: The aim of this study is to evaluate the efficiency of the use of ozone (alone or in combination with remineralizing products) or remineralizing products alone in treatment of initial carious lesions on permanent molars.

Material and method: The study group consisted of fifteen children (age 9-12 years) with initial demineralization of bilateral first permanent molars. A total of 30 first permanent molars were inspected and followed. The patients were divided in two groups. In the first group, ozone was applied on the right first permanent molar and the patients used a remineralization product on both right and left first permanent molar. In the second group, ozone was applied on the right first permanent molar but the patients did not use a remineralization product and the left first permanent molar was used as a control tooth. The level of demineralization was evaluated with DIAGNODENT.

Results: The best results were measured in the teeth which were treated with combination of ozone and remineralization products.

Conclusion: The treatment with ozone showed positive results on tooth remineralization whether used alone or in combination with remineralization products.

Key words: ozone, remineralization solution, first permanent molar, DIAGNOdent values



Болести на забите  
и ендодонтот

Dental pathology  
and endodontics



## СОВРЕМЕНИ МЕТОДИ ЗА ДИЈАГНОСТИЦИРАЊЕ НА КАРИЕС

Автор: Ангела Тасевска  
Коавтор: Никола Абрашев  
Ментор: Василка Ренцова  
Катедра: Болести на забите и ендодонтот

Цел: да се испита сензитивноста на Диагностот, како современо средство за кариес дијагностика во најран стадиум(емајлова деминерализација) чијашто примена оди во корелација со новата теорија за минимално инвазивна техника, и истовремено да се утврди неговата предност во користењето во споредба со конвенционалните методи на дијагностика .

Материјал и метод: Во ова испитување беа вклучени 40 испитаници, кај кои беше вршено клинички преглед и детекција на кариес визуелно, со сонда(тактилно), ртг снимка и со дијагност.Резултатите од присуството-одсуството на лезија на истите забни површини беа споредувани меѓу различните дијагностички системи, а потоа сумирани за да се одреди кој систем има најголема сензитивност во одредувањето на раните кариозни лезии.

Резултати: Испитувањето покажа дека дијагностот открива присуство на емајлова деминерализација и кога тоа неможеме да го детектираме со другите средства, или присуство на понапредната лезија од веќе дијагностицираната.

Заклучок: Дијагностот е најсензитивно современо средство за кариес детекција , кое ни е достапно за секојдневно користење, и откривање на иницијална кариозна лезија пред да се појави кавитација.

Клучни зборови : дијагност, кариес дијагностика, иницијална лезија,

## MODERN METHODS OF DIAGNOSING CARIES

Author: Angela Tasevska  
Coauthor: Nikola Abrashev  
Mentor: Vasilka Rendjova  
Department: Teeth and endodontic diseases

Aims: to examine the sensitivity of Diagnost as a modern device of caries detection in its earliest stage (demineralization of dental enamel) the application of which is in correlation with the new theory of minimally invasive technique, and also to determine its advantage compared to conventional diagnosis methods.

Material and method: in this study 40 people were clinically examined and the caries was detected visually, with a probe (tactile), x-rays and with diagnost.

The results of lesions presence-absence on dental surfaces were compared to different diagnostic systems and were later summarized in order to determine the most sensitive system in detecting early caries lesions.

Results: The research showed that diagnost detects presence of demineralization of dental enamel even when it cannot be detected by other methods, or presence of more advanced lesion than the one already diagnosed.

Conclusion: Diagnost is the most sensitive modern device of caries detection, available for our daily use and detecting initial caries lesions before cavitations have appeared.

Key words: diagnost, detecting caries, initial lesion .

## ЗАСТАПЕНОСТ НА РАЗЛИЧНИТЕ ТЕХНИКИ НА ДЕФИНИТИВНА КАНАЛНА ОБТУРАЦИЈА

Автор: Емилија Китаноска  
Коавтор: Марија Китаноска  
Ментор: Проф.др. Ивона Ковачевска  
Катедра: Катедра за болести на заби и детска и превентивна стоматологија  
Дентална медицина, Факултет за медицински науки, Универзитет "Гоце Делчев" Штип

Цел: Целта на оваа студија ни беше да направиме процена на најчесто употребените техники на гутаперка апликација во стоматолошките ординации во Битола.

Материјал и метод: За реализација на целта беа избрани 10 стоматолошки ординации, по случаен избор. На сите им беше доставен анкетен лист и во релација со нивните стоматолошки услуги и дневници, во период од 4 месеци да се произнесат за искористените техники на 100 ендодонтски третирани заби.

Резултати: Добиените резултати покажаа дека најчесто употребувана метода на канална оптурација е латералната кондензација, односно модификација на single cone техниката. Поретко но сепак присутни, ги нотиравме посовремените методи како GuttaFlow, ThermaFil техниката и др.

Заклучок: Современите технологии за канална оптурација во голем дел ја олеснуваат ендодонтската терапија и допринесуваат на успехот на самиот третман. Трендот на современиот стоматолог да имплементира се по современи методологии и материјали е во пораст во интерес на пациентите и терапевтите.

Клучни зборови: канална оптурација, гутаперка, силер, техники.

## USAGE OF DIFFERENT TECHNIQUES IN DEFINITIVE CANAL OBTURATION

Author: Emilija Kitanoska  
Koautor: Marija Kitanoska  
Mentor: Prof. dr. Ivona Kovachevska  
Department: Department of dental pathology, pedodontics and preventive dentistry, Faculty of Medical Sciences, Dental Medicine, University "Goce Delcev" – Stip.

Goal: The aim of this study was to make an assessment of the most commonly used techniques of gutta percha application in dental clinics in Bitola.

Materials and methods: To accomplish the goal we selected 10 random dental clinics. All of them receive questionnaire in relation to their dental services, by which in a period of 4 months they pronounced on the techniques used on 100 endodontic treated teeth.

Results: The results showed that the most frequently used methods of canal obturation are lateral condensation and modified single cone technique. Less common but still present, we noted the more contemporary methods like GuttaFlow, ThermaFil technique and more.

Conclusion: Modern technologies for canal obturation largely facilitate endodontic therapy and contribute to the success of the treatment. The modern dentist trend to be implemented on modern methodologies and materials is rising in the interest of patients and therapists.

Key words: canal obturation, gutta percha points, siler, techniques.

## ВЛИЈАНИЕ НА РЕБОНДИРАЊЕ ВРЗ МИКРО ПРОПУСТЛИВОСТА КАЈ КОМПОЗИТНИ РЕСТАВРАЦИИ

Автор: Кристијан Ристовски  
Ментор: Проф. Д-р. Лидија Поповска  
Катедра: Болести на заби и ендодонт

Цел: Целта на нашето истражување беше да покажеме дали ребондирањето дава подобрување на композитните реставрации.

Материјал и метод: За ова истражување беа направени 20 препарации од 5 класа по Блековата класификација на 10 екстрахирани заби. 10 од реставрациите беа ребондирани, а останатите 10 беа реставрирани без ребондирање на реставрацијата. Екстрахираните заби беа потопени во 2% раствор на метиленско сино во времетраење од 24 часа. По истекот на 24 часа, композитните реставрации беа симнувани во слоеви од по 1мм за да се види на која длабочина има инфилтрат од метиленско сино.

Резултати: Од 10 ребондирани реставрации, на 0мм сите покажаа пребојување од метиленско сино. На 1мм само 3 реставрации имаа инфилтрат, а само 2 реставрации покажаа инфилтрат подлабок од 1мм, односно на длабочина од 2 до 5мм. Кај не ребондираните реставрации видовме дека од 10 реставрации, 7 се инфилтрирани на сите нивоа, 1 покажа инфилтрат само на длабочина од 1мм, 1 на длабочина до 3мм и 1 реставрација беше без инфилтрат од метиленско сино (0 мм)

Заклучок: Ребондираните дентални реставрации се значително помалку пропустливи за метиленско сино од неребондираните, а со тоа се докажува дека имаат подобри карактеристики.

Клучни зборови: Ребондирање, Композитни реставрации, 5 класа по Блек, Метиленско сино.

## THE INFLUENCE OF REBONDING ON THE MICROPERMEABILITY OF COMPOSITE DENTAL RESTORATIONS

Author: Ristovski Kristijan  
Mentor: Prof. D-r. Lidija Popovska  
Department: Department of dental pathology, and endodontics

Goal: The aim of our study was to show whether the rebonding improves the composite dental restorations.

Materials and methods: For this research, we made 20 restorations of 5th class on 10 extracted teeth. 10 of the restorations were rebonded, and the remaining 10 were restored without rebonding. The teeth were immersed in 2% solution of methylene blue for a period of 24 hours, after which the restorations were peeled off in layers of 1mm in order to see the depth of methylene blue infiltration.

Results: 10 out of 10 rebonded restorations showed staining on 0mm. Only 3 restorations showed stains of methylene blue on 1mm depth, and only 2 restorations showed staining deeper than 1mm, respectively on 2 to 5mm.

7 out of 10 of the standard non rebonded restorations showed staining on all 5 levels. 1 showed staining on depth of 1mm, 1 on depth of 3mm, and 1 showed no stains, respectively on the 0mm level.

Conclusion: The rebonded dental restorations are significantly less permeable to methylene blue than the non rebonded, proving that they have better characteristics

Key words: Rebonding, Composite restorations, 5th class, Methylene blue





Болести на уста  
и пародонтот

Mouth and periodontal  
diseases

## ГРИЖАТА ЗА ОРАЛНОТО ЗДРАВЈЕ КАЈ ТРУДНИЦИ

Автор: Дајана Арсовска  
Коавтор: Христина Митковска  
Ментор: науч.сop. д-р Соња миндова  
Коментор: проф. д-р Снежана Пешевска  
Катедра: Болести на устата и пародонтот

Цел: Целта на овај труд е да се проследи грижата и информираноста за оралното здравје кај бремени жени.

Материјал и метод: За реализацијата на поставената цел беа анкетирани 40 трудници на гинеколошкиот одел на поликлиниката “Јане Сандански” во Скопје. Анкетниот лист се состоеше од 19 прашања кои се однесуваја на присуствона орални промени во текот на бременост како и информираноста на гинекологот за овие промени, присуство на крвавење, честота на четкањеи др. Резултатите од анкетата беа статистички обработени.

Резултати: Од добиените резултати можеме да констатираме голем процент на неинформираност кај пациентките трудници за состојбата на оралното здравје во текот на бременоста како и неинформираноста на гинекологите за состојбата на оралното здравје во овој период, редовни контролни стоматолошки прегледи и соодветен третман и лекување.

Заклучок: Од спроведената анкета можеме да заклучиме дека е потребна поголема вклученост на гинекологите во едукацијата на своите пациентки за оралното здравје и редовните стоматолошки прегледи во текот на бременоста.

Клучни зборови: крвавење,орално здравје

## ORAL HEALTH CARE DURING PREGNANCY

Author:Dajana Arsovska  
Co-author: Hristina Mitkovska  
Mentor: sci. dr. Sonja Mindova  
Co-mentor: prof. dr. Snezana Pesevska  
Department: Department of diseases of the mouth and periodontium

Goal: The goal of this labor is to trace care and awareness of oral health of pregnant women.

Materials and methods: For the realization of the target respondents were asked 40 pregnant women in the gynecological department of the polyclinic “Jane Sandanski” in Skopje. Questionnaire consisted 19 questions relating: the presence of oral changes in pregnancy and informed gynecologist for these changes, the presence bleeding, the frequency of brushing, etc. The survey results were statistically processed.

Results: According to our results we came to a conclusion that large percentage of unawareness among pregnant patients and oral health status in pregnancy and un-informed gynecologists on the status of oral health in this period, regular dental examination and appropriate treatment and treatment.

Conclusion: From the survey we conclude that it is necessary and needed more gynecologists involvement in education of their patients on oral health and regular dental checkups during pregnancy.

Key words: bleeding, oral health

## ЕФИКАСНОСТ , ВАЛИДНОСТ И РАЗБИРЛИВОСТ НА CHIMES СКАЛАТА ПРИ ДИЈАГНОЗА ВО ОНКОГЕНА ПЕДИЈАТРИЈА

Автор: Марко Младеновски  
Ментор: проф. д-р Мирјана Поповска  
Катедра по болести на устата и пародонтот

Цел: да се опише процесот на генерирање на елементите на прифатливост, разбирливост и валидност на ChIMES скалата (инструмент) применет од страна на родителите и децата

Материјал и метод: студијата ги опфаќа децата со орални промени подложни на хемотерапија. Опфатени се две групи, деца до 12 години и деца од 12 до 18 години. Сите истражувања се спроведени со интервју на децата и родителите преку примена на ChIMES скалата за да се обезбеди стабилност на резултатите. Содржината на инструментот беше прилагоден според присутната симптоматологија во устата и приспособен е за разбирање на учесниците во студијата со цел да се постигне што поголема точност на одговорите.

Резултати: Генерално гледано повеќето родители и деца ги оценија прашањата како многу лесно разбирливи и едноставни за одговарање. Прашањата за болка добија позитивни коментари. Главните неповолни коментари се однесуваат на проценка на промените во устата, од причини што не можат да се перцепираат, визуелизираат и тешко опишуваат од страна на родителите и децата. Сепак, повеќето од прашањата беа оценети како добри и соодветни на постоечката состојба од каде произлегува и целокупната прифатливост на инструментот како позитивна.

Заклучок: Резултатите обезбедија наш став по однос на применетата ChIMES скала која е оценета како едноставен, лесно остварлив и прилично доверлив инструмент во оценување на оралниот мукозит од страна на децата и родителите.

Клучни зборови: орален мукозит, ChIMES, разбирливост, ефикасност, прифатливост, онкогена педијатрија

## EFFICIENCY, UNDERSTANDABILITY AND CONTENT VALIDITY OF CHIMES SCALE AT DIAGNOSIS IN PEDIATRIC ONCOGENE

Author: Marko Mladenovski  
Mentor: Professor. Dr. Mirjana Popovska  
Department of diseases of the mouth and periodontal

Goal: To describe the process of generating the elements of acceptance, understanding and validity of ChIMES scale (tool) applied by parents and children

Materials and Methods: The study includes children with oral changes undergoing chemotherapy. Covered are two groups, children under 12 and children 12 to 18 years. All surveys are conducted interviews with children and parents through the application of ChIMES scale to ensure the stability of the results. The contents of the instrument was adjusted symptoms present in the mouth and is adapted to grasp the participants in the study in order to achieve greater accuracy of the responses.

Results: Overall most parents and children assessed issues as easily understandable and easy to answer. Issues of pain received positive comments. The main adverse comments concerning the assessment of changes in the mouth, for reasons that can not be perceived, visualize and describe difficult by parents and children. However, most of the questions were rated as good and appropriate to the existing situation which creates the overall acceptability of the instrument as a positive.

Conclusion: The results provided our position regarding the applied ChIMES scale which is regarded as a simple, feasible and fairly reliable instrument in the assessment of oral mucositis by children and parents.

Keywords: oral mucositis, ChIMES, clarity, efficiency, acceptability, oncogene Pediatrics



**УПОТРЕБА НА ЛАСЕРОТ Nd:YAG ВО МЕКОТКИВНАТА ХИРУРГИЈА  
(приказ на случаи)**

Автор: Мелиса Абдул  
Ментор: Проф. Д-р. Анета А. Стојановска  
Катедра: Катедра за болести на устата и пародонтот

Цел: Да се согледаат предностите и недостатоците при употребата на Nd:Yag ласерот во третманот на мекоткивната орална патологија (гингивални зголемувања и висок припој на френулум)

Материјал и метод: Проследени се повеќе ревијални трудови каде примената на Nd:Yag ласер во решавањето на оваа патологија е прикажана во поглед на перцепираната болка од страна на пациентот, потреба од анесетезија, крварење при интервенција, времетраење на процедурата, потреба од сутури, појава на инфламација, формирање на лузни. Прикажани се и неколку наши клинички случаи каде што се проследени истите параметри. Nd:YAG ласер (1064 nm) е користен по упатствата на производителот за соодветните интервенции.

Резултати: Кај пациентите прикажани во оваа студија е евидентирано намалено ниво на страв пред интервенција, редуцирана употреба на локална анестезија и значително хемостатско дејство. Исто така добивме минимална контракција на ткивото без цикатрикси и без потреба од апликација на сутури. Детектирана е редукција во пост-оперативна болка, и не е евидентирана инфламација.

Заклучок: Употребата на ласерот има корисно и ефективно место во мекоткивната хирургија, покажуваат клинички задоволителни резултати доколку се почитуваат параметрите за употреба на произведувачот и интервенциите се изведни од стручен и обучен кадар.

Клучни зборови : Nd:YAG, ласер, мекоткивна хирургија

**A REVIEW OF THE USE OF Nd:YAG LASER IN ORAL SOFT-TISSUE SURGERY  
(Case reports)**

Author: Melisa Abdul  
Mentor: Prof. D-r. Aneta A. Stojanovska  
Department: Department of Oral Health and Periodontology

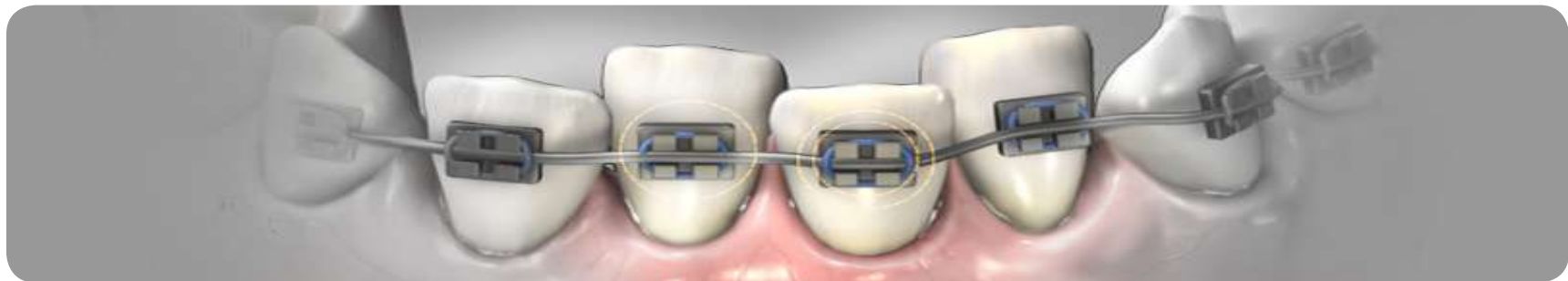
Goal: To define the advantages and disadvantages of using the Nd:YAG laser in oral soft-tissue pathology (gingival enlargement, high frenum attachment) treatment.

Materials and methods: Several scientific studies presenting the usage of Nd:YAG laser in treatment of this pathology were reviewed in terms of pain perceived by the patient, need of anaesthesia, bleeding, duration of procedure, requirement of sutures, the occurrence of inflammation, scars formation. Showing also several of our clinical cases where the same parameters were followed. Nd:YAG laser (1064 nm) was used with manufacturer's instructions for the proper interventions.

Results: Within the patients presented in this study were detected low levels of anxiety before intervention, reduced usage of local anaesthesia and significant haemostatic effect. Also results showed minimal contraction of tissue without scarring and application of sutures was not needed. Detecting a reduction in post-operative pain and inflammation is evident.

Conclusion: Lasers have effective and useful place in soft-tissue surgery, they show clinical use with satisfying results if manufacturer's guidelines are strictly followed and interventions are preformed by experts and trained professionals.

Key words: Nd:YAG, Laser, soft-tissue surgery



Ортодонција

Orthodontics

**ЕВАЛУАЦИЈА НА ФОРМАТА И ГОЛЕМИНАТА НА АПИКАЛНАТА БАЗА КАЈ МАЛОКЛУЗИЈА ВТОРА КЛАСА**

**EVALUATION OF THE FORM AND WIDTH OF THE APICAL BASE OF II CLASS MALOCCLUSION**

Автор: Јасмина Јаќимовиќ  
Коавтор: Цветанка Сидороска  
Ментор: Проф. Др. Лидија Кануркова  
Катедра: Ортодонција

Author: Jasmina Jakimovik  
Co-author: Cvetanka Sidoroska  
Mentor: Prof.Dr. Lidija Kanurkova  
Department: Ortodoncija

Цел: Дефинирање на разликите во формата и големината на апикалната база кај малоклузија втора класа 1 и 2 одделение, според полот и возраста.

Goal: : To define the differences in the form and the width of apical base at malocclusion of II class of the 1st and 2nd division, by gender and age.

Материјал и метод: Испитани се вкупно 53 пациенти од Стоматолошкиот клинички центар-Клиниката за Ортодонција во Скопје. Од нив 31 со малоклузија II класа 1 одделение(17 од машки и 14 од женски пол) и 22 со малоклузија II класа 2 одделение(13 од машки и 9 од женски пол). Користен е методот за одредување на големината на апикална база по Rees.

Materials and methods: The investigation included 53 patients from the The University Dental Clinic Center, Department of Orthodontics-Skopje, out of which 31 patients with malocclusion of II class, 1st division(17 of male and 14 of female sexes) and 22 patients with malocclusion of the II class, 2nd division(13 of male and 9 of female sexes). The Rees`s method for apical base measurments was used.

Резултати: Апикалната база е поширока кај испитаниците со II класа 2 одделение, за разлика од испитаниците со II класа 1 одделение, каде што апикалната база е потесна, со изразено високо готско непце. Од испитувањата во однос на половите разлики се покажа дека приближно сите параметри се поголеми кај испитаниците од машки пол. Во однос на возраста не е забележана разлика во апикалната база кај II класа-2 одд., додека пак кај II класа-1 одд со зголемување на возраста се намалува апикалната база.

Results: The apical base is wider at patients with malocclusion II class, 2 division in comparison to patients with II class, 1 division where the apical base is narrower followed by highly arched palate(gothic palate). The results of the investigation of gender differences showed that almost all examined parameters were greater with persons of male sex. In terms of age difference, any big changes in the size of the apical base at the patients with the II class, 2nd division where not observed, while the patients with II class, 1st division with increasing of age the size of the apical base is reduced.

Заклучок: Кај индивидуи со II класа 2 одделение поради големата широчина на апикалната база контраиндицирана е екстракција на заби, за разлика од индивидуи со II класа 1 одделение поради немање простор во денталниот лак, кај некои пациенти неопходна е екстракција.

Conclusion: In individuals II class, 2nd division due to the large width of the apical base the tooth extraction is contraindicated, unlike the individuals with II class, 1st division due to the lack of space in the dental arch, the tooth extraction at some patients is necessary.

Клучни зборови : апикална база, малоклузија II класа, Rees метод

Key words: apical base, malocclusion II class, Rees`s method

## МОРФОЛОШКИ ВАРИЈАЦИИ НА DIASTEMA MEDIANA И МОЖНОСТИ ЗА ОРТОДОНТСКО-КОНЗЕРВАТИВНА ТЕРАПИЈА

## MORPHOLOGICAL VARIATIONS OF DIASTEMA MEDIANA AND POSSIBILITIES FOR ORTHO - CONSERVATIVE THERAPY

Автор: Нада Манчева  
Ментор: Проф. д-р Лидија Кануркова  
Катедра: Ортодонција

Author: Nada Mancheva  
Menthor: Lidija Kanurkova, PhD  
Department: Orthodontics

Цел: Цел се пациенти со морфолошки варијации на diastema mediana и во однос на тоа да се разгледаат можностите за ортодонско-конзервативна терапија.

Aim: Patients with morphological variations of diastema mediana and in terms of this to look over the possibilities for ortho - conservative therapy.

Материјали и методи: За поставената цел правевме проценка базирана на клинички преглед проследен со ортодонтски анализи и премерувања во кои беа вклучени анализите со ортодонтски шестар и клинички преглед. Пред ортодонтските испитувања правевме проценка на ширината на централните инцизиви кај пациенти од различна група на возрасти споредени со анализа на рентгенолошкиот наод и клиничката слика. Во однос на возраста на пациентите, состојбата на ортогнатиот систем и етиолошките фактори, различниот раст и развој на вилиците и полот доминираа следните морфолошки варијации:

Materials and methods: For realisation of the target, estimation was done based on clinical examination followed by orthodontic analyzes and surveys involving orthodontic analysis with compass and clinical examination. Before orthodontic trials was estimated the width of the central incisors in patients of different age groups according to the analysis of findings and radiographic analyzes based on clinic picture. In relation to the age of patients, the condition of orthognatic system and etiological factors, different growth and development of the jaws and sex dominated these morphological variations were found:

1. Паралелен тип
2. Дивергентен тип
3. Конвергентен тип

1. Parallel type
2. Divergenten type
3. Convergence type

Резултати: Во однос на изведените испитувања резултатите покажаа дека кај 80% од испитаниците има присуство на паралелен тип; 15% од испитаниците имаат присуство на дивергентен тип; 5% од испитаниците имаат присуство на конвергентен тип на diastema mediana.

Results: In terms of the performed tests results showed that in 80% of respondents have presence of parallel type; 15% of respondents have the presence of divergent type; 5% of respondents have a presence of convergent type of diastema mediana.

Заклучок: Diastema mediana претставува чест клинички ентитет кој се разгледува примарно од ортодонтски аспект и можностите за терапија кај овие пациенти се ортодонтски, конзервативни или комбинација од двете.

Conclusion: Diastema mediana is a common clinical entity wich is viewed as primarily from orthodontic aspects and possibilities for therapy for these patients includes orthodontic, conservative or a combination of both.

Клучни зборови: Diastema mediana, паралелен тип, дивергентен тип, конвергентен тип

Key words: Diastema mediana, parallel type, divergent type, convergence type



## ЕФЕКТИ И ПРИДОБИВКИ ОД РАН ОРТОДОНТСКИ ТРЕТМАН СО МИОФУНКЦИОНАЛНИ АПАРАТИ

## EFFECTS AND BENEFITS OF EARLY ORTHODONTIC TREATMENT USING MYOFUNCTIONAL APPLIANCES

Автор: Валид Дагхестани  
Коавтор: Руба Саада  
Ментор: Доц. др. Габриела Курчиева Чучкова  
Катедра: Ортодонција

Author: Walid Daghestani  
Co-author: Ruba Saada  
Mentor: Assoc. Prof. Gabriela Kjurchieva-Chuchkova  
Department of Orthodontics

Цел: Цел на оваа студија е да се претстави методот за пре-ортодонтски третман и истовремено да се изврши процена на ефектите од применетите миофункционални Trainer T4K апарати (за интерцептивен третман на малоклузија Класа II и/или отворен загриз) и Myobrace i3 апарати (за интерцептивен третман на малоклузија Класа III) кај деца во рана и доцна мешовита дентиција.

Aim: The main objective of this study is to present the method of pre-orthodontic treatment, and estimate the effects of Trainer appliances (T4K), and Myobrace (interceptive class III) I3 appliances on children in early and late mixed dentition.

Материјал и метод: Во примената на пре-ортодонтскиот третман користевме Trainer T4K апарати за интерцептивен третман и корекција на збиеност и влична дискрепанца кај 5 пациенти со малоклузија Класа II, и Myobrace i3 апарати за корекција на блага форма на малоклузија Класа III и/или псевдопрогенија кај 3 пациенти, на возраст од 6-10 години

Materials and method: Trainer T4K appliances were used for correction of crowding and jaw discrepancies with Class II malocclusion in 5 patients. And Myobrace (interceptive class III) I3 appliance was used for mild Class III and pseudo Class III malocclusion in 3 patients, from 6-10 years of age, in early and late mixed dentition.

Резултати: Ефектите од пре-ортодонтскиот третман со Trainer T4K апарати покажаа извонредно брзо и оптимално влично подредување при третманот на пациенти со малоклузија Класа II, корекција и намалување на протрузијата на максиларните инцизиви, намалување на хоризонталната инцизална стапалка (overjet) и извонредно забележливо подобрување на лицевиот профил. Ефектите од пре-ортодонтскиот третман со Myobrace i3 апарати исто така покажаа видливо брза корекција на малоклузија Класа III, со воспоставување на инцизален однос раб на раб, а изведено преку ретренирање на функцијата на јазичната мускулатура. Овие резултати даваат поттик за избегнување на хируршка интервенција во иднина.

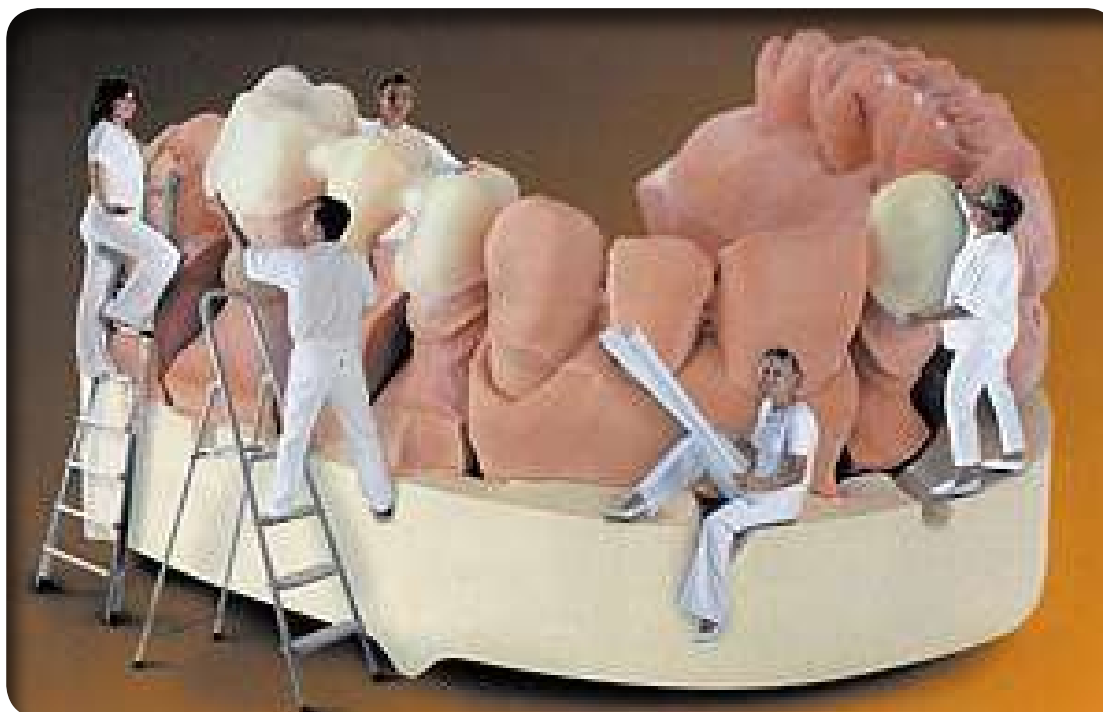Results: Effects of pre-orthodontic treatment with Trainer T4K were represented by optimal jaw alignment, correction or reduction in maxillary incisors protrusion, overjet reduction, and noticeably improved facial profile. Effects of pre-orthodontic treatment with Myobrace (interceptive class III) I3 appliance through retraining the tongue activity were: edge to edge incisors relation.

Заклучок: Применетите трејнер апарати во раното детство даваат добри клинички резултати воспоставувајќи хармонија на лицевата мускулатура и елиминирајќи ги оралните дисфункции. Овие карактеристики ги прават пре-ортодонтските трејнер апарати значајна ортодонтска алатка која на пациентите, истовремено и на ортодонтите, им нуди големи придобивки на мошне едноставен а ефикасен начин.

Conclusion: Implemented trainer appliances early in childhood raised good clinical results through establishing muscular balance, and eliminating oral dysfunctions. These figures make the Pre-orthodontic trainer appliances remarkable tools that offer the greatest benefits for the patients in the most effective way, and preventing in many cases the need for surgical intervention in the future.

Key words: Pre-orthodontic treatment, Myobrace, T4K

Клучни зборови: пре-ортодонтски третман, myobrace, T4K.



Протетика

Prosthodontics

## T-SCAN КОМПЈУТЕРСКА АНАЛИЗА НА ОКЛУЗИЈА

Автор: Бојан Петревски  
Ментор: Асс. Д-р. Анета Мијоска  
Катедра: Фиксна протетика

Цел: Да се прикажат практичната примена и можностите на T-SCAN системот во анализа на оклузијата.

Материјал и метод: Приказ на случај на пациенти со проблеми во стоматогнатниот систем поврзани со оклузијата. Оклузијата е анализирана со T-SCAN III системот (Tekscan Inc., South Boston, MA USA) и артикулациона хартија за компарација.

Резултати: Со помош на T-SCAN III системот направена е динамичка анализа на оклузијата, спроведен е третман на оклузалното нарушување, и потврдена е високата прецизност на оклузалната корекција пред и после третманот. Субјективното чувство на оклузален баланс кај пациентите е многу подобро отколку при корекции водени само со артикулационата хартија.

Заклучок: Оправдана е употребата на T-SCAN III системот за анализа и корекција на оклузијата поради можноста за компјутерско квантифицирање и следење на оклузалните сили и следствено лоцирање на можниот трауматски контакт. Се надминуваат недостатоците од работата со артикулациона хартија, а со тоа и можноста за грешки при корекција на оклузалните контакти.

Клучни зборови: оклузија; оклузални сили; анализа; T-SCAN

## COMPUTERIZED OCCLUSAL ANALYSIS UTILIZING T-SCAN SYSTEM

Author: Bojan Petrevski  
Mentor: Assist. D-r. Aneta Mijoska  
Department: Fixed prosthodontics

Goal: Presentation of practical utilization and the potentials of the T-SCAN III system in occlusal analysis.

Materials and methods: A case-report of patients who experienced problems in whole stomatognathic system related to the occlusion. A computerized occlusal analysis utilizing the T-SCAN III system (Tekscan Inc., South Boston, MA USA) was performed, and also an occlusal contact evaluation with articulating paper for comparison.

Results: After the dynamic occlusal analysis using the T-SCAN III system, an occlusal treatment plan was suggested and completed. Later, high quality and complete occlusal end-results after the treatment were confirmed. Patients' "feel" statements towards the occlusal balance were much better compared to the correction when only articulating paper was used.

Conclusion: The computerized occlusal analysis utilizing the T-SCAN III system is not only justified, but also highly recommended because of the potential to quantify the amount of relative occlusal force, which enables us to predictably identify and locate traumatic occlusal contacts. By using the T-SCAN III system the disadvantages of articulating paper guided correction are overcome.

Key words: occlusion; occlusal force; analysis, T-SCAN

## ПРИВРЕМЕНИ ФИКСНО-ПРОТЕТИЧКИ ИЗРАБОТКИ-ВИДОВИ И НИВНО ЗНАЧЕЊЕ

Автор: Меланија Мирческа  
Ментор: Проф. д-р Гордана Ковачевска  
Катедра: Катедра за Стоматолошка протетика

Цел: Целта на нашиот труд е да ги презентираме различните видови на привремени фиксно-протетички изработки, вклучувајќи ги начините за нивна клиничка и лабораториска изработка, а истовремено да го укажеме значењето од нивната употреба во секојдневната клиничка практика при фиксно-протетичката рехабилитација.

Материјали и метод: Ги анализиравме искуствата од нивна примена во клиничката практика, материјалите и методите на техничката изработка во ординации или заботехнички лаборатории. Дополнителни податоци добивме со пребарување на професионални интернет бази како и достапна литература од областа на фиксната протетика.

Резултати: Врз база на анализата на добиени податоци при нашето истражување констатиравме дека терапевтскиот ефект на привремените фиксно-протетички изработки се состои во зачувување на физиолошката оклузија и мастикација кај пациентот, како и одржување на интанктност на забните низи во периодот на протетичката рехабилитација. Се докажа превентивниот ефект врз забите носачи и околните меки ткива, но и можноста за реконструкција на меѓувелични односи или аномалии во устата со помош на изработка на привремени фиксно-протетички изработки како меѓу фаза при рехабилитацијата на комплексни клинички случаи.

Заклучок: Привремените фиксно-протетички изработки имаат централно значење во периодот на изработка на дефинитивните фиксно-протетички изработки. Покрај нивната превентивна улога, тие овозможуваат непречно одвивање на секојдневните активности од социјален аспект на пациентот, при што ги задоволуваат естетските барања за една протетичка конструкција.

Клучни зборови: Привремени фиксно-протетички изработки, видови, примена, значење.

## PROVISIONAL RESTORATIONS IN FIXED PROSTHODONTICS - TYPES AND IMPORTANCE

Author: Melanija Mircheska  
Mentor: prof. d-r Gordana Kovachevska  
Department: Department of Dental prosthetics

Goal: The goal of our work is to present the different types of provisional restorations in fixed prosthodontics, including the importance of their usage in ordinary dental practice.

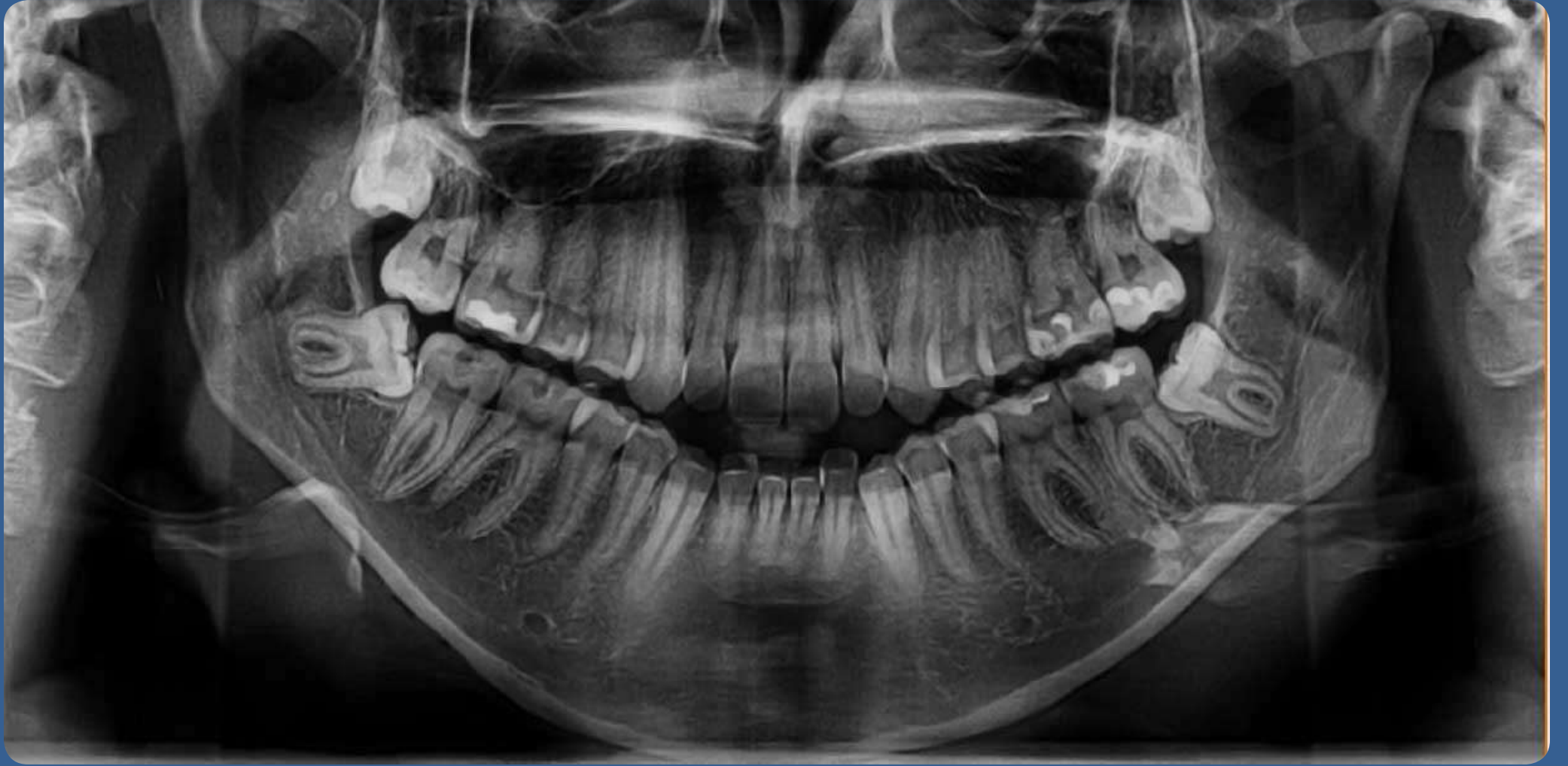Materials and Methods: To reach our goal, we were analyzing the experience of their usage in the clinical practice including the technical construction in dental laboratories. Further data we have collected through the internet basis and literature in the area of fixed prosthodontics.

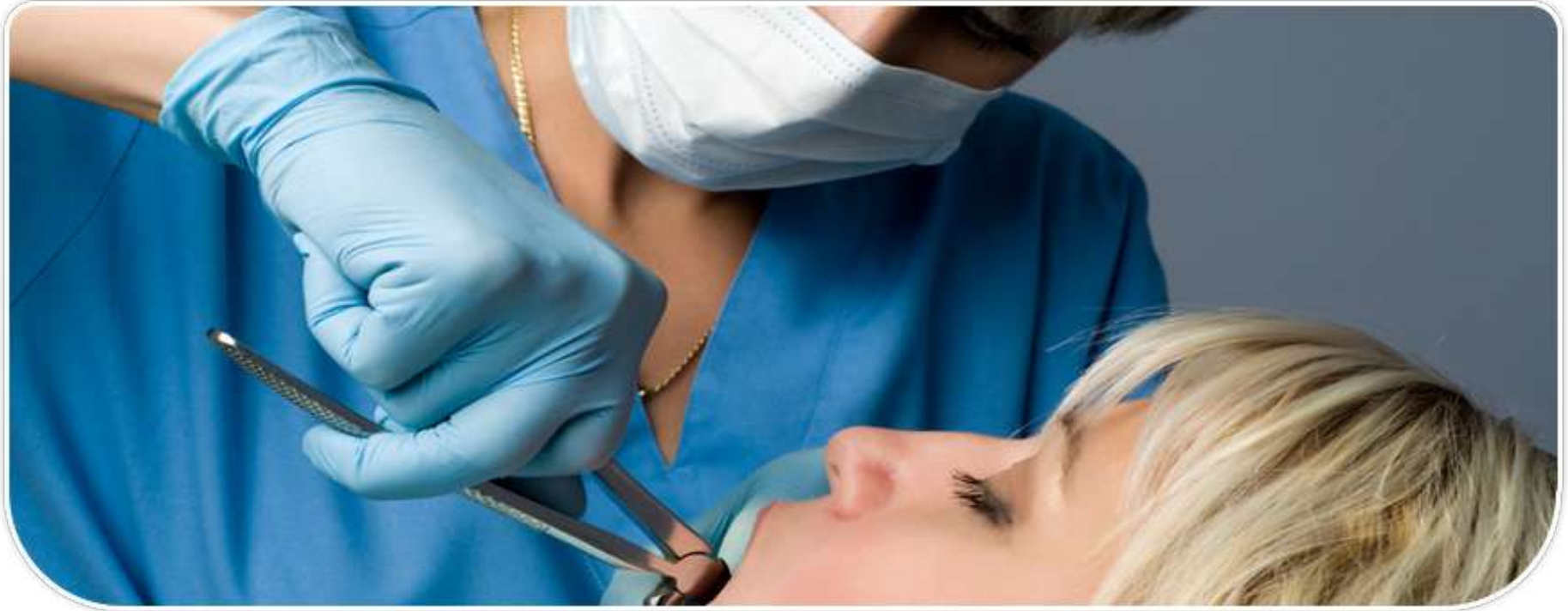Results: Based on our complete research the therapy effects of the provisional restorations contains in maintaining of interocclusal and intra-arch tooth relationship, protection of the abutment teeth, prevention of unwanted tooth movement, just as reconstruction of interocclusal relationship

Conclusion: Provisional fixed restorations have a major role in the interim period of the fabrication of definitive restorations. Their usage enables normal undertaking of everyday activities of the patient from a social aspect, but also they fulfil all the esthetic requirements of an prosthodontic restoration.

Key words : provisional restorations, types, usage, importance.







Орална хирургија

Oral Surgery

РЕНТГЕНОЛОШКА ЕВАЛУАЦИЈА НА КОРЕНСКАТА МОРФОЛОГИЈА КАКО  
ПАРАМЕТАР ЗА ПРЕДВИДУВАЊЕ НА ТЕЖИНАТА НА ЕКСТРАКЦИЈА

ROENTGENOLOGICAL EVALUATION OF ROOT MORPHOLOGY AS A PARAMETER FOR  
PREDICTING THE SEVERITY OF EXTRACTION

Автор: Ангелова Ана  
Коавтор:Бесник Караи  
Ментор: Научен сор. д-р Марина Кацарска  
Катедра: Орална хирургија

Author: Angelova Ana  
Co-author: BesnikKarai  
Mentor: Research Associate. Dr. Marina Kacarska  
Department: Oral Surgery

Цел: Целта на оваа студија е да се утврди дали конвенционалните рентгенграфии (ретроалвеоларна и панорама) реално ја прикажуваат коренската морфологија, а со тоа дали се валиден показател за планирање на екстракциите.

Aim: The aim of this study is to see whether conventional (retroalveolar and panoramic) roentgenography actually shows the root morphology and whether it is a valid indicator of planning extractions.

Метод: Истражувачки примерок вклучуваше -30 максиларни заби (15 премолари и 15 молари) кои беа индицирани за екстракција.Пред екстракција забите беа рентгенолошки проследени и секоја ренгенографија беше интерпретирана од аспект на коренската морфологија (форма,повиеност-кај еднокорени и број на корени,фузија или дивергенција-кај повеќекорените). Потоа се процени текот на екстракциите и ризикот од коренска фрактура. Предоперативната коренска морфологија се спореди со интраоперативната.

Method: The research sample included -30 maxillary teeth (15 premolars and 15 molars), which were indicated for extraction. Prior to extraction a roentgenographic examination was carried out on the teeth and every roentgenography was interpreted in terms of root morphology (shape and curves -in single root teeth and number of roots, fusion or divergence-in multiple roots teeth). Then the flow of the extraction and the risk of root fracture were assessed.

Резултати и заклучок: Секоја од техниките поединечно не дадоа во потполност точен приказ на коренската морфологија на предметните заби, и не беа сигурен показател на тежината на екстракциите. За да се добијат веродостојни податоци треба да се применат двете техники.

Results and Conclusion: Each of the techniques individually did not produce an entirely accurate representation of the root morphology of the subjected teeth, and therefore is not a reliable indicator of the severity of the extractions. To obtain reliable data , both techniques must be used.

Клучни зборови: ретроалвеоларна рентгенграфија, панорама, коренска морфологија, екстракција

Keywords: retroalveolar roentgenography, panoramic roentgenography, root morphology, extraction.

## МОТИВАЦИЈА НА СТУДЕНТИТЕ ДА СТУДИРААТ СТОМАТОЛОГИЈА НА ФАКУЛТЕТОТ ЗА СТОМАТОЛОГИЈА ВО СКОПЈЕ, МАКЕДОНИЈА

Автор: Сотир Маја  
Ментор: Проф. д-р Јулијана Николовска  
Катедра: Катедра за Орална Хирургија

Цел: Целта на оваа студија беше да се истражат факторите кои ги мотивираат студентите да студираат стоматологија на Факултетот за стоматологија во Скопје и да се анализира дали студентите се уште се мотивирани во третата и последна година на студирање.

Материјали и методи: “cross-sectional” студија беше спроведена на Факултетот за стоматологија во Скопје. Беа опфатени студенти од прва, трета и петта година. Вкупно 200 студенти пополнија прашалник кој се состоеше од пет прашања. Податоците беа анализирани со помош на SPSS статистика. Анализите беа направени со хи- квадрат тест

РЕЗУЛТАТИ: Според првото прашање причина за студирање на стоматологијата, поголемиот број на студенти во првата и петтата година (57,14% и 40,43%) одговориле дека тие имале позитивна слика за стоматолошката професија. Поголемиот дел од студентите (64,52%) од трета година не се мотивирани да студираат стоматологија веќе. Педесет и три од студентите (85,5%) од трета година одговориле дека би сакале да го променат факултетот или пак тие не знаат што понатаму. За повеќето од студентите во петтата година (39,45%) и во третата година (22,02%), недостасува подобра организација на факултетот и за 35,78% во петтата година и 18,35% во третата година недостасува практичната работа.

ЗАКЛУЧОК: Причината за аплицирање на Факултетот по стоматологија е позитивната слика за стоматолошката професија или стоматологијата како фамилијарен бизнис.

Доаѓање до крајот на своите студии студентите се соочуваат со реалноста и повеќето од нив се прилично разочарани од нивниот избор

## MOTIVATION OF STUDENTS TO STUDY DENTISTRY AT FACULTY OF DENTAL MEDICINE IN SKOPJE, MACEDONIA

Author: Sotir Maya  
Mentor: Professor doc. Juliana Nikolovska  
Department: Chair for Oral Surgery

AIM: The aim of this study was to investigate the factors that motivated students to study dentistry at Faculty of Dental Medicine in Skopje and to analyze are they still motivate in the third and last year of study.

MATERIALS AND METHODS: The cross-sectional study was conducted at Faculty of Dental Medicine in Skopje, Macedonia. Dental students from the first, third and fifth year of study were eligible to participate in this study. A total of 200 students fulfilled the self-administrated questionnaire which consisted five questions. The data were analyzed using the SPSS 13 statistical package. The analyses were made by hi-square tests.

RESULTS: According to the first question, most of the students in first and fifth year (57.14% and 40.43%) answered that they opted for dentistry because they had positive image for dental profession. Most of the students (64.52%) of the third year study were not motivated to study dentistry anymore. Fifty three of students (85.5%) from third year of study answered that they would like to change the faculty or they don't know. For most of the students in fifth year (39,45%) and in third year (22.02%) better organization on the faculty is missing to feel more satisfied and for 35.78% in fifth year and 18.35% in third year more practicing is missing.

CONCLUSION: The most reason for applying for the Faculty in dentistry in Skopje is the positive image for the dental profession or dentistry as a familiar business.

Coming to the end of their study students are facing with the reality and most of them are rather disappointed with their choice.



## ХЕМОСТАЗА СО СИНО-ВИОЛЕТОВА СВЕТЛИНА

Автор: Катерина Василевска  
Коавтор: Борис Цветановски  
Ментор: Науч.сор. д-р Даниела Велеска -Стевковска  
Катедра: Катедра за орална хирургија

Цел: Контролата на крварење е главен проблем во тек на оралнохируршките интервенции. Студијата има за цел да ја испита ефикасноста на новиот револуционерен метод на ирадијација со сино-виолетова светлина (LED диода) во постигнување на брза и ефикасна хемостаза.

Материјал и метод: Во студијата ќе се користи LED диода со бранови должини од 380-515 nm, 750 mW/cm, 10 sec (7.5 J/cm). Времетраењето на ирадијацијата ќе изнесува 10 sec на дистанца од 1 cm од постекстракционата алвеола. Кај контролната група крварењето ќе се контролира со конвенционална површинска тампонада со газичка.

Резултати: Очекуваме ирадијацијата со сино-виолетова LED диода да предизвика имедијатна хемостаза на екстракционата алвеола по 10 sec, евентуално во некои случаи може да бидат потребни уште додатни 10 sec. Исто така очекуваме конвенционалниот метод да го запре крварењето за 2-5 min (средна вредност 180 sec).

Заклучок: Анализата на добиените резултати би креирала нови перспективи за актуелизација и широка употреба на овој нов и инвентивен метод за хемостаза како безбеден, ефикасен и без несакани ефекти.

Клучни зборови: хемостаза, сино-виолетова светлина, LED диода, екстракции, фотокоагулација

## HEMOSTASIS WITH BLUE-VIOLET LIGHT

Author: Katerina Vasilevska  
Co-author: Boris Cvetanovski  
Mentor: Research collaborator Dr. Daniela Veleska - Stevkovska  
Department: Oral Surgery

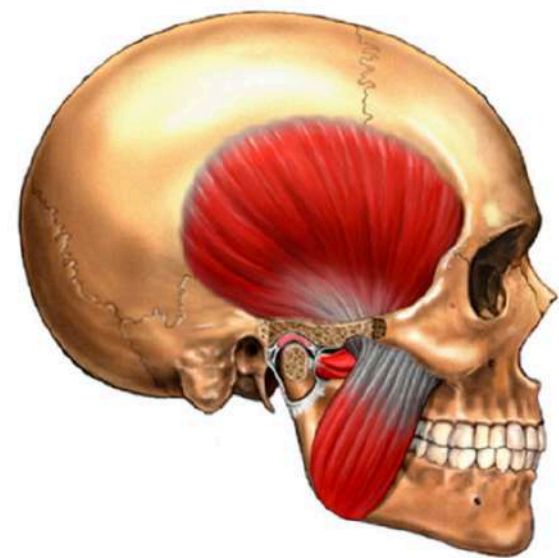
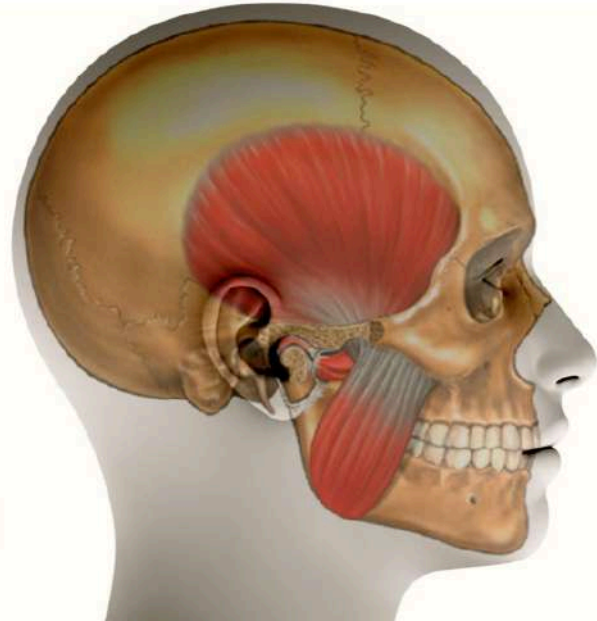
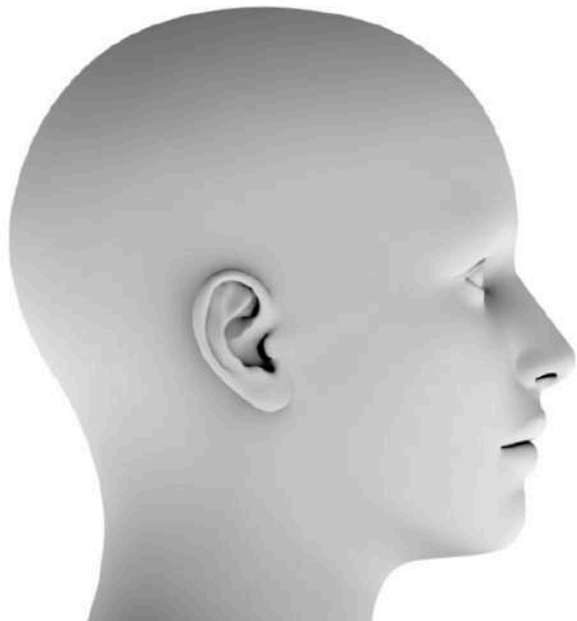
Goal: Bleeding control is the main problem during the oral surgeries. The study is aimed to examine the effectiveness of the new revolutionary method of irradiation with blue-violet light (LED diode) for achieving quick and effective hemostasis.

Material and methods: In the study it will be used LED diode with wavelength from 380-515 nm, 750 mW/cm, 10 sec (7.5 J/cm). The duration of irradiation will last 10 sec in a distance of 1 cm from the post-extraction alveolus (socket). Within the monitored group the bleeding will be controlled by applying conventional surface gauze tampon.

Results: We expect irradiation with blue-violet LED diode to cause immediate hemostasis of the extraction alveolus in 10 sec. time, possibly in some cases there might be needed additional 10 sec. We expect the conventional method to stop the bleeding in 2-5 min. (mean value 180 sec).

Conclusion: The analysis of the obtained results would create a new perspective for actualization and widespread use of this new and inventive method for hemostasis as a safe and effective method with no side effects.

Key words: hemostasis, blue-violet light, LED diode, extractions, photocoagulation



Максилофацијална хирургија

Maxillofacial Surgery

## АНТРОПОМЕТРИСКИ И ЦЕФАЛОМЕТРИСКИ КАРАКТЕРИСТИКИ НА ЗДРАВИ МЛАДИ АДУЛТИ ВО РЕПУБЛИКА МАКЕДОНИЈА

## ANTHROPOMETRIC AND CEPHALOMETRIC FEATURES OF HEALTHY YOUNG ADULTS IN REPUBLIC OF MACEDONIA

Автор: Ервин Умер  
Коавтор: Милена Трифуноска  
Ментор: Ас.д-р Александар Илиев  
Катедра за максилофаијцална хирургија

Author: Ervin Umer  
Co-author: Milena Trifunoska  
Mentor: As.Dr. Aleksandar Iliev  
Clinic for Maxillofacial Surgery

Цел: Квантитативната евалуација на лицевата морфологија е од особено значење за секојдневната стоматолошка пракса, особено за специјалностите кои го третираат лицево-виличниот комплекс во поширока смисла на зборот, како ортодонцијата и максилофацијалната хирургија.

Goal: Quantitative evaluation of the facial morphology is exceedingly important part of the dental practice, especially in disciplines where treatment of the maxillofacial complex as a whole is encountered, such as in orthodontics and maxillofacial surgery.

Материјали и методи: Со цел да добиеме увод во нормативните (референтни) вредности за лицевата морфологија во популацијата на млади здрави адулти во Република Македонија, направивме проспективно истражување на група од 30 испитаници, по 15 од обата пола, студенти од финалните години на Стоматолошкиот факултет во Скопје. Идентификувани беа најважните проектирани линеарни димензии на лицето, а истите беа мерени со директна антропометрија, фотограмметрија и цефалометриски. Врз база на линеарните мерења, пресметани беа и индексите (пропорции) на лицето.

Materials and methods: In order to obtain a set of normal (referent) values of the facial morphology in young healthy adults in Republic of Macedonia, we conducted a prospective study in 30 examinees, 15 from each sex, all students of the Faculty of Dental Medicine in Skopje. We identified the most important projected linear measurements, which were evaluated by direct anthropometry, cephalometry and photogrammetry. Based on the linear measurements, we calculated the facial indices and proportions.

Резултати: Резултатите покажаа извесен полов диморфизам, каде најчесто индивидуите од машки пол имаа поголеми апсолутни вредности за лицевите димензии, но ставени во пропорција со остатокот од лицето, кај 97% од пациентите од обата пола се добија нормални вредности на лицева хармонија. Најголеми разлики помеѓу антропометриските и цефалометриските мерења беше евидентиран во локациите на точките субназале, супра и инфрадентале.

Results: The results showed a gender dimorphism, where males consistently had higher values of projected linear measurements than females, but when put in proportion with the other parts of the face, the results showed normal facial measurements in 97% of the examinees. Largest differences between anthropometric and cephalometric measurements were found in the location of the Subnasale, Infra and Supradentale points.

Заклучок: Физиономијата е во голема мера под влијание на формата и големината на лицевиот скелет, но за целосна евалуација на лицето, неопходно е и темелно анализирање и на мекоткивните лицеви карактеристики, особено во случаите каде се планира одротодски третман или ортогнатска хируршка процедура.

Conclusion: The physiognomy is highly influenced by the underlying facial skeleton, but in order to evaluate the face thoroughly, one needs to employ also an analysis of the soft tissue features, especially when planning orthodontic treatment and orthognathic surgical procedures.

Клучни зборови: антропометрија, цефалиметрија, лице, здрави адулти

Key words: anthropometry, cephalometry, face, healthy adults.

## ДИФЕРЕНЦИЈАЛНА ДИЈАГНОЗА НА БОЛЕСТИ НА ВРАТ

Автор: Александар Маркоски  
Ментор: Проф. Д-р. Славе Наумовски  
Катедра: Максифацијална хирургија

Цел: Диференцијација на патологиите на врат од страна на општите стоматолози со цел навремено и правилно насочување на пациентот.

Материјал и метод: Стручна литература, анализа на дневникот на хоспитализирани пациенти во Клиниката за максифацијална хирургија - Скопје, за периодот од 1 јануари до 31 декември 2014 година и нивните истории.

Резултати: Забележан е сигнификантен број на пациенти кај кои биле забележани промени на вратната ложа односно 365 пациенти од вкупно 1081 згрижени на клиниката за максифацијална хирургија или околу 33.7% . При тоа 3.8% од нив имале сериозни, животозагрозувачки неопластични промени, 52.8% биле воспалителни процеси од различна природа, на 8.7% им биле дијагностицирани цистични промени, околу 10,1 % имале метастатски тумори на врат, 12.8% биле промени на вратот поради фрактура на долната вилица, а околу 11,5% имале останати промени на вратот.

Заклучок: Неопходна е висока подготвеност на клиничарот кој прв зема дел во детектирањето на заболувањата на врат, како и негова едуцираност за диференцијација на овие промени со цел навремено и правилно упатување на неговиот пациент.

Клучни зборови :  
Диференцијална дијагноза, Лимфоми, Хоџкин, врат, Максифацијална хирургија

## DIFFERENTIAL DIAGNOSIS OF NECK DISORDERS

Author: Aleksandar Markoski  
Mentor: Prof. Dr. Slave Naumovski  
Department: Maxillofacial Surgery

Goal: Differentiation of neck pathologies by dentists with the purpose of guiding patients properly and in time.

Materials and methods: Specialized literature, analysis of the register of hospitalized patients in the Maxillofacial Surgery Clinic in Skopje (from 1st of January to 31st of December 2014), and the patients' medical histories.

Results: It was noted that changes in the neck area had been observed in a significant number of patients, that is in 365 out of total 1081 patients who were admitted in the Maxillofacial Surgery Clinic or approximately 33.7%. In addition, 3.8% of them had serious life-threatening neoplastic changes, 52.8% had various types of inflammations, 8.7% of the patients were diagnosed with cystic changes, about 10.1% had metastatic neck tumor, 12.8% had neck changes as a consequence of mandible fracture, and about 11.5% had other various types of neck's disorders.

Conclusion: The first physician who makes contact with the patient has to be highly qualified in order to detect the disorders of the neck, but they as well have to be very well educated so they can easily differentiate one change from the other. They need to possess these qualities so they can timely and properly guide their patients.

Key words: Differential diagnosis, lymphomas, Hodgkin, neck, Maxillofacial Surgery



# CURAPROX

Единствена и нежна четка со 5460 меки,  
атрауматски CUREN® влакненца



Четка за заби  
CURAPROX  
CS 5460

- \* Забравете на крварењето од непцата
- \* Нежно ги чисти Вашите заби и непца
- \* 30-40% подобрен ефект при четкање на забите
- \* Иновација во одржувањето на оралната хигиена

[www.tamidental.com](http://www.tamidental.com) • [info@tamidental.com](mailto:info@tamidental.com)

[www.curaprox.com](http://www.curaprox.com)

 SWISS PREMIUM ORAL CARE



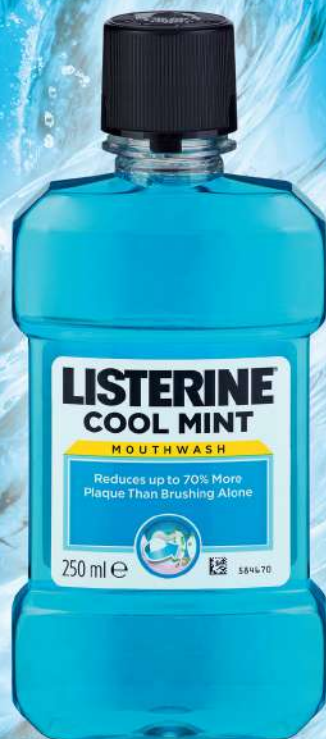# LISTERINE®

## Станете искусен корисник на Listerine® за само пет дена

Listerine® е силна, антибактериска и противвоспалителна течност за испирање на усната празнина. Таа ги уништува микроорганизмите кои предизвикуваат забен камен и воспаление на гингивата. Ако се уште не сте користеле Listerine® течност за испирање, постои можност неговиот вкус да го почувствувате како многу силен.

Она што Listerine® го прави така силен се есенцијалните масла кои што тој ги содржи. Тие природни состојки го даваат силниот вкус, а со своето заедничко делување ги напаѓаат штетните бактерии кои предизвикуваат забен камен и заболувања на гингивата. Listerine® достигнува до површините кои со четка и забен конец не можете да допрете.

Станете искусен корисник на Listerine®. И тоа сосема лесно. Првиот и вториот ден испирајте ја усната празнина со Listerine® течност 10 секунди, со што полесно би се навикнале на чувството на Listerine®. Третиот и четвртиот ден испирајте 20 секунди, а петиот и сите наредни денови испирајте по 30 секунди.

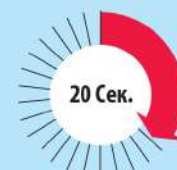

10 секунди



1. и 2. ден

20 секунди



3. и 4. ден

30 секунди



5. ден

Испирање два пати дневно во период од **30 секунди**, овозможува **24 часовна** заштита од плак и гингивитис\*

\* Fine DH, Furgang D, Sinatra K, Charles C, McGuire A, Kumar LD. In vivo antimicrobial effectiveness of an essential oil-containing mouth rinse 12 h after a single use and 14 days' use. J Clin Periodontol, 2005;32(4):335-340







22<sup>nd</sup> Меѓународен научен студентски конгрес  
Охрид 22 - 24 Мај 2015  
Република Македонија

22<sup>nd</sup> International Dental Student's Scientific Congress  
Ohrid 22 - 24 May 2015  
Republic of Macedonia



**II** остер презентации  
Poster presentations

---







Детска и превентивна  
стоматологија

Pediatric and Preventive  
Dentistry

## КОМПАРАЦИЈА НА ЕФЕКТИТЕ ПРИ РАЗЛИЧНИ МЕТОДИ НА БЕЛЕЊЕ НА ВИТАЛНИ ЗАБИ

Автор: Бојана Поп-Јанева  
Коавтор: Андреј Ташков  
Ментор: Проф. д-р Елизабета Ѓоргиевска  
Катедра за детска и превентивна стоматологија

Вовед: Белењето на виталните заби е често применувана естетска процедура во стоматологијата каде се користат средства, најчесто базирани на водород пероксид, а со можност за катализирање со халогени светла, LED или ласери.

Цел: да се испита ефектот на белење на витални заби кај пациенти со примена на висококонцентрирано средство за белење (MiraWhite®Bleaching), со и без употреба на диоден ласер (LaserHF) со бранова должина од 975nm. Испитувањето беше изведено на десет пациенти, поделени во две групи: кај првата е употребено само средство за белење, додека кај втората е спроведено белење катализирано со ласер. По белењето кај сите пациенти е спроведен третман на реминерализација со паста со хидроксилapatит (Mirasensitive®hca).

Ефектот на белењето беше проценет со помош на водич за нијанси, а сите пациенти беа интервјуирани за појавата на евентуални постоперативни компликации.

Резултати: По белењето, подобри ефекти беа забележени по катализирање на процедурата на белење со ласер. Кај ниту еден од пациентите не беа нотирани постоперативни компликации.

Заклучок: Диодниот ласер е корисно средство за подобрување на ефектот на белењето. При нивното адекватно користење, не постои опасност од постоперативни компликации.

Клучни зборови: белење, диоден ласер, хидроксилapatитна паста.

## COMPARISON OF THE EFFECTS OF DIFFERENT TOOTH-WHITENING METHODS

Author: Bojana Pop-Janeva  
Co-author: Andrej Taskov  
Supervisor: Prof. Dr. Elizabeta Gorgievska  
Department: Paediatric and Preventive Dentistry

Introduction: Tooth-whitening is a frequently used aesthetic procedure in dentistry, employing substances based mainly on hydrogen peroxide and with possible enhancing by halogen light, LED or laser.

Aim: The aim of this study was to observe the effects of tooth-whitening by highly-concentrated tooth-whitening substances (MiraWhite®Bleaching), with or without diode laser (Laser HF) with wave-length of 975 nm. Ten patients were treated, and were divided into two groups- in the first group, the tooth-whitening was performed only by application of bleaching substances and in the second one, the tooth-whitening was enhanced by diode laser. After the bleaching, the teeth were remineralized by a hydroxylapatite containing toothpaste. The effect of bleaching was estimated by a shade guide and all patients were interrogated about possible post-operative complications.

Results: The tooth-bleaching enhanced by laser irradiation showed better results than the non-catalyzed procedure. Post-operative complications were not detected.

Conclusion: Diode laser is very useful in improvement of the effect of bleaching. When properly used, the laser does not cause any post-operative complications.

Keywords: bleaching, diode laser, hydroxyapatite toothpaste

## АСОЦИЈАЦИЈА ПОМЕЃУ ИНДЕКСОТ НА ТЕЛЕСНАТА МАСА И ДЕНТАЛНИОТ КАРИЕС

Автор- Енела Елмази  
Коавтор -Фатјона Елмази  
Ментор- асс д-р Весна Амбаркова  
Катедра по детска и превентивна стоматологија

Цел- целта на ова истражување е да се детерминира асоцијацијата помеѓу индексот на телесната тежина и просечниот КЕП индекс кај школските 12 годишни деца од градот Охрид .

Материјали и методи Во ова студија на пресек испитувањето се спроведе кај 102 ученици , со одредувањето на просечниот КЕП индекс (кариозни,екстрахирани и пломбирани заби)и анализирање на индексите на телесната тежина во четири месечен период во текот на 2014 година.

Резултати – Во примерокот од 102 ученици, 54 беа со нормална тежина, 26 деца беа ризични за прекумерна тежина и 22 деца беа со прекумерна тежина. Просечниот КЕП индекс на 12 годишните деца од Охрид изнесуваше 4.46. Просечниот КЕП индекс на децата со нормална тежина изнесуваше 4.81, кај децата со прекумерна тежина 4.43 додека децата со ризик за прекумерна тежина 3.07.

Заклучок – Децата со нормална тежина имаат највисок КЕП индекс. Разликата помеѓу просечниот КЕП индекс помеѓу децата со нормална и прекумерна телесна тежина статистички не е значајна. Децата ризични за прекумерна тежина имаат најнизок просечен КЕП индекс.

Клучни зборови Индекс на телесна маса, дентален кариес, школски деца

Author:Enkela Elmazi  
Co-author: Fatjona Elmazi  
Mentor: Ass Dr Vesna Ambarkova  
Department of Preventive dentistry

Aim The aim of this study was to determine the relationship between body mass index (BMI) and average DMFT score of 12 year old school children in Ohrid city.

Materials and Methods This cross-sectional study assessed 102 children with the DMFT (decayed, missed and filled teeth)dental indexes and BMI analyzed during 4 months period in 2014 year.

Results In the group of 102 12-year-old children,54 children were with normal weight, 26 were at risk of overweight and 22 overweight children. The results of this research showed that the average DMFT score of the 12 year old children from Ohrid was 4.46. The average DMFT score between the children with normal weight was 4.43, between the overweight was 4.43, while between those children at risk of overweight was 3.07.

Conclusion The children with normal weight had highest DMFT score. The difference between the average DMFT scores between the children with normal weight and the overweight children was not statistically significant. Children at risk of overweight were with lowest DMFT score.

Key words: Body mass index, dental caries, school children



**ЗНАЧЕЊЕ НА ОРАЛНАТА ХИГИЕНА ЗА ПРЕВЕНЦИЈА НА ДЕНТАЛЕН КАРИЕС КАЈ  
- АДОЛЕСЦЕНТИ -**

Автор: Иван Стојаноски  
Коавтор: Ѓорѓи Пандов  
Ментор: проф д-р Ана Сотировска Ивковска  
Катедра по детска и превентивна стоматологија

Цел: Добрата орална хигиена на устата и забите влијае на превенцијата на многу заболувања. Најчесто заболувањата во устата и забите се директна последица на лошата орална хигиена.

Целта на овој труд е да се испитаат хигиенските навики на оралното здравје кај адолесцентите.

Материјал и метод: Истражувањето беше спроведено на 30 испитаници на возраст од 12-14 години. За време на студијата користен е анкетен прашалник и вршен е стоматолошкиот преглед. Во прашалникот беа воглавно поставени прашања во врска со оралните навики.

Резултати: Анализирајќи ги дадените одговори заклучивме дека најголем дел од адолесцентите ги миеле своите заби два пати дневно, употребувале забен конец а четката ја менувале на секои 3 месеци, на стоматолог одеде по потреба.

Резултатите покажа дека кај 42% од адолесцентите има присутен кариес, кај 17% има присуство на гингивитис.

Од добиените резултати увидовме значителна разлика во одржувањето на оралната хигиена по пол и возраст.

Заклучок: Студијата покажа поврзаност помеѓу кариес и гингивит со фреквенцијата и техниката на четкање на забите.

Клучни зборови : Адолесценти, орална хигиена, превенција, кариес.

**IMPORTANCE OF ORAL HYGIENE FOR PREVENTION OF DENTAL CARIES IN  
- ADOLESCENTS -**

Author: Ivan Stojanoski  
Co-author: Gjorgji Pandov  
Mentor: Prof. Dr. Ana Sotirovska Ivkowska  
Department of Pediatric and Preventive Dentistry

Goal: Good oral hygiene affect the prevention of many diseases. Usually diseases of the mouth and teeth are direct result of poor oral hygiene.

The purpose of this paper is to examine the hygienic habits of oral health among adolescents.

Materials and Methods: A survey was conducted on 30 participants in the age of 12-14 years. During the study we used a dental hand instruments and questionnaire. In the questionnaire were mainly asked questions about oral habits.

Results: Analyzing the answers given we concluded that most of the adolescents brush their teeth twice a day, used dental floss and change the brush every three months, and visited the dentist only by need. The survey showed that 42% of them have present caries, 17% have present gingivitis.

According to the results we found a significant difference in maintaining oral hygiene by gender and age.

Conclusion: The study found an association between caries and gingivitis in frequency and technique of brushing teeth.

Key words: Adolescents, oral hygiene, prevention, caries.



## ПРОЦЕНА НА КАРИЕС АКТИВНОСТ КАЈ 9 ГОДИШНИ ДЕЦА

## ASSESSMENT OF CARIES ACTIVITIES AT NINE YEARS OLD CHILDREN

Автор: Силвија Чергарска

Ментор: Научен соработник Д-р Мери Павлевска

Катедра: Катедра по детска и превентивна стоматологија

Author: Silvija Chergarska

Mentor: Scientific associate D-r Meri Pavlevska

Department: Department of pediatric and preventive dentistry

Цел: Целта на ова истражување е проценка на ризикот од појава на кариес активни лезии кај предпубертетската популација.

Objective: The target of this research is assessment of the risk of appearance of caries active lesions at the pre-puberty population.

Материјали и метод: Во испитувањето беа вклучени 60 деца на возраст од 9 години од територијата на општина Кочани и пациенти од клиниката за детска превентивна стоматологија. За реализирање на зацртаните цели го искористивме кариограмот на ISDAS FOUNDATION International Caries Detection and Assessment System.

Method and materials: There were 60 children involved in the examination at age of nine from the territory of the municipality of Kochani and patients of Pediatric and preventive dentistry. For realization of projected goals, I have used the kariogram of ICDAS FOUNDATION-International Caries Detection and Assessment System.

Резултати: Добиените резултати од спроведеното истражување укажуваат дека постои ризик од кариес кај 39% од испитаниците, што укажува дека повеќе од 1/3 од предпубертетската популација во иднина би имале барем една кариесна лезија и потреба од стоматолошки услуги.

Results: The results obtained of the conducted research indicate that there is a risk of caries at 39% of the examined, which points out that more than 1/3 of the pre-puberty population will have at least one caries lesion and would require dentist's services.

Заклучок: Лошата слика од добиените резултати би можела да биде надмината со подобрување на оралната хигиена и примена на останатите превентивни мерки, преку кампањи за подигнување на свеста кај родителите и децата за правилно четкање на заби и редовен стоматолошки преглед со цел да се стави под контрола најактивниот проблем што може да се развие во усната празнина- кариесот

Conclusion: The general perception of the extracted results could be overcome with application of the rest of the preventive measures, through campaigns to raise the parents' and children's awareness for proper teeth brushing and regular dental overview so we could put under control the most active of all the problems that can develop in the oral cavity-the caries.

Клучни зборови: Кариес – проценка на ризик, Кариограм

Keywords: caries, risk assessment, kariogram.



## ВАША НАЈДОБРА ПРЕПОРАКА!

### ШТО Е ЛАКАЛУТ?

Лакалут е оригинален германски производ од 1925 година, првично произведен во форма на прашок за орална употреба. Клучна активна супстанца е алуминиум лактат, кој поседува изразено адстрингентно дејство, а влијае и врз плак формацијата како и денталната хиперсензитивност.

Дејството на **Лакалут Актив** започнува веднаш по првата апликација.

Настапува осетно консолидирање на околузабното ткаење ("стегање"), а по 2-3 дена крварењето сопира. Продолжителна употреба на **Лакалут Актив** сосема го отстранува воспалението и трајно го претпазува развојот на гингвит и пародонтопатија.

### КАКО ДЕЈСТВУВА?

**Лакалут Актив** е ефикасен благодареејќи на 5-те активни состојки:

- 1. Алуминиум лактат** - моќен адстрингент, го спречува крварењето, намалува депонирање на плаките и дентална преосетливост.
- 2. Хлорхексидин диглуконат** - "златен стандард" за оралните антисептици, ги раствора создадените плаки и го попречува развојот на бактериите (особено *Streptococcus mutans*).
- 3. Алантоин** - противвоспалителен и смирувачки ефект врз гингивите.
- 4. Бисаболол** - дополнителна дезинфекција и консолидација на меките ткива.

**5. Алуминиум флуорид** - реминерализација на емајлот (клинички докажан синергистички ефект со алуминиум лактат и алуминиум хидроксид).

Традиционалните сознанија за Лакалут актив пастата добиваат потврда и во бројни клинички студии. За издвојување е најголемата и најдолготрајна студија од Проф. Арвајлер и соработниците (Универзитетска Клиника, Фрајбург, 2007) која го потврдува исклучителниот ефект на пастата врз гингивалното здравје – намалување на гингивалниот индекс за 60%.

Во сите медицински забни пасти од Лакалут линијата е вграден висококвалитетен абразив на силициумова база кој ефикасно ги чисти создадените наслаги, без да го оштети забниот емајл.

**LACALUT®**  
КОМПЕТЕНТНА НЕГА ЗА УСНАТА ПРАЗНИНА



здрава навика



Болести на забите  
и ендодонтот

Dental pathology  
and endodontics

## РАДИОГРАФИЈА ВО ЕНДОДОНЦИЈАТА

Автор: Даниела Нечовска  
Коавтор: Симона Силјановска  
Ментор: Науч. сор. Павлина Алексова  
Катедра за болести на забите и ендодонтолог

Целта на ова истражување е да се оцени кои радикуларни радиографски карактеристики студентите можат да ги протолкуваат и кои им недостасуваат во дијагностичката радиографија, во корелација колку точно студентите се во можност да ги протолкуваат радиографските карактеристики.

Материјал и методи 20 студенти беа избрани од Стоматолошкиот факултет, на кои им беа дадени 2 комплекта ретроалвеоларни рендгенски снимки. Во првиот комплет од 10 рендгенски снимки, се побара од нив да ги расветлат според анатоомо-морфолошките карактеристики: бројот на корените и континуитетот на lamina dura. Вториот комплет се состоеше од 30 рендгенски снимки, кој ни послужи за дијагностичка анализа во однос на денална калцификација и периапикални промени.

Резултати Во првата група, повеќе од 50% од студентите, го протолкуваа бројот на корените и континуитетот на lamina dura. Во вториот комплет, повеќе од 90% ја пропуштија деналната калцификација и повеќе од 80% ги пропуштија периапикалните промени.

Заклучок Заклучокот од оваа студија е дека студентите се во можност да детектираат радикуларни ендодонтски анатоомо-морфолошки карактеристики, но ги пропуштаат деналната калцификација и периапикалните промени.

Клучни зборови дијагностичка радиографија, денална калцификација, периапикални промени.

## RADIOGRAPHY IN ENDODONTICS

Author: Daniela Nechovska  
Go-author: Simona Siljanovska  
Mentor: Ass. Dr. Pavlina Aleksova  
Department of Restorative dentistry and endodontics

Aim The aim of this study is to evaluate which radicular radiography features students want to interpret and which ones they miss in a diagnostic radiograph correlate how accurately students are able to interpret radiographic features.

Materials and methods 20 students were selected of Faculty of Dentistry and given 2 sets of retroalveolar X-rays. The students had to analyze. The first set consist of 10 X-rays, asked them to elucidate anatomy-morphological: number of roots, and continuity of lamina dura. The second set consist of 30 retroalveolar X-rays, which we used for diagnostic analysis in terms of dental calcification and periapical changes.

Results In the first set, more than 50% of students interpret number of roots and continuity of lamina dura. In the second set, more than 90% missed grade dental calcification and more than 80% of students, missed periapical changes.

Conclusion The conclusion from this study is that students are able to detect sound radicular endodontic anatomy-morphological features, but they miss the dental calcification and periapical changes.

Key words: Diagnostic radiograph, dental calcification, periapical changes.



## МЕНАЏИРАЊЕ НА ДЕНТАЛНИ ЕРОЗИИ

Автор: Џенифер Телак

Коавтор: Алмина Беговиќ

Ментор: Асс.Др.Николче Јованоски

Катедра: Катедра за болести на забите и ендодонтот

Цел: Раната дијагноза може да го запре напредокот на ерозиите на пациентите и да им овозможи совети од стоматолог. Внимателното испитување на најподложните површини под добро осветлување и на суво работно поле ја олеснува дијагнозата. Главната фаза на спречување е да се промени начинот на живот, да се одвикни од лошите навики и да се следи ерозијата.

Материјал и метод: 20 лица беа избрани од кои 10 средношколци на возраст од 16-19 и 10 студенти од Стоматолошкиот факултет на возраст од 20-24 години. Овие две групи беа испитани и прегледани за нивните секојдневни навики (Четкање со употреба на голем притисок, Грицкање мраз, нокти или тврди бонбони, Грицкање на моливи и пенкала, Шмукање лимон и тн. ) и нивниот начин на исхрана.

Резултати: Таргетираната група од 16-24 години несвесно ги оштетуваат тврдите забни ткива со своите секојдневни навики. Во првата група се дијагностицира дека заканата за ерозија на забните ткива е многу по висока а во втората група поради нивната созреаност и нивното соочување со последиците од лошите секојдневни навики е во пониско ниво но сепак постои.

Заклучок: За да се избегнат ваквите промени потребно е засилување во едукацијата за оралното здравје во образовните институции.

Клучни зборови : дијагноза, превенција, едукација

## MANAGEMENT OF DENTAL EROSION

Author: Dzenifer Telak

Co-author: Almina Begovic

Mentor: Asst.Dr.Nikolce Jovanoski

Department: Department of Restorative dentistry and endodontic

Goal: Early diagnosis may stop the progress of erosion providing patients comply with dentist advice. Careful examination of the most susceptible surfaces ( upper labial palatal of all upper teeth , occlusal of the lower first molars ) under good lighting and on dry teeth facilitates diagnosis. The main thrust of prevent is to change life style and to record and monitor the erosion. "Wait and see" philosophy is recommended especially if patients have no complaints regarding pain/sensibility functions or aesthetics.

Materials and methods: 20 people were selected from which 10 high school at the age of 16-19 and 10 students from the Faculty of Dentistry in the age of 20-24. These two groups were examined and scrutinized for their daily habits (Brushing using pressure, snacks, ice, fingernails or hard candy, snacks, pencils and pens, sucking lemon, etc.) And their diet.

Results: In the first group diagnose the threat of erosion of dental tissues is much higher in the second group because of their maturity and their confrontation with the consequences of bad routines is lower but still exists.

Conclusion: The Target group of 16-24 years unwittingly damaged hard dental tissues with their daily habits. To avoid such changes need zasiluvaanje in education on oral health in obrazovniite institutions.

Key words: diagnosis, prevention, education.



**ПРОЦЕНА НА РАБНОТО ЗАТВАРАЊЕ НА АМАЛГАМСКИ И КОМПОЗИТНИ РЕСТАВРАЦИИ- РЕТРОСПЕКТИВНА СТУДИЈА (постер презентација)**

**ASSESSMENT OF MARGINAL CLOSING OF AMALGAM AND COMPOSITE RESTORATION - RETROSPECTIVE STUDY (POSTER PREZENTACION)**

Автор: Герман Аго  
Коавтор: Давид Алексоски  
Ментор: асс.д-р Наташа Денкова  
Катедра: Катедра за болести на заби и детска и превентивна стоматологија  
Дентална медицина, Факултет за медицински науки, Универзитет "Гоце Делчев"  
Штип

Author: German Ago  
Koautor: David Aleksoski  
Mentor: Ass.dr. Natasha Denkova  
Department: Department of dental pathology, pedodontics and preventive dentistry  
Faculty of Medical Sciences, Dental Medicine, University "Goce Delcev" – Stip

Цел: Целта на студијата ни беше да се направи проценка на маргиналната адаптација на композитните и амалгамски реставрации кај студентите на стоматологија и нивните пациенти на клиничките вежби.

Goal: The aim of our study was to assess the marginal adaptation of composite and amalgam restorations in students of Dental Medicine and their patients in clinical exercises.

Материјал и метод: Испитувањето го реализиравме на 80 испитаници од двата пола, На клиничките вежби по кариологија на студентите од четврта година, на Студиската програма по стоматологија, при Факултетот за медицински науки, како и на нивните пациенти, преку преглед, инспекција, и сондирање ги анализиравме рабното затварање и маргиналната адаптација на амалгамските реставрации и композитните полнења.

Materials and methods: The review team conducted 80 subjects of both sexes, on the clinical exercises in Cariology, students of the fourth year of Dental Medicine, Faculty of Medical Sciences, as well as their patients, through reviews, inspection and analysis of Marginal closing and marginal adaptation of amalgam restorations and composite fillings.

Исто така беше подготвен и анкетен прашалник за да се процени мислењето на испитаниците. Добиените податоци статистички беа анализирани.

It was also prepared a questionnaire to assess the opinion of respondents. The data were statistically analyzed.

Резултати: Резултатите покажаа различни вредности на рабна адаптација кај композитните реставрации споредено со амалгамските полнења.

Results: The results showed different values of edge adaptation in composite restorations compared with amalgam fillings.

Заклучок: Рабното затварање на реставративните материјали се во тесна врска со нивните хемиски и физички карактеристики. При тоа не треба да се занемарат факторите оралната хигиена, конзумирањето на различни видови нахрана, начинот на четкање на забите, трауматската оклузија, и многу други. Сите овие етиолошки моменти поретко самостојно но најчесто заеднички допринесуваат за појава на несоодветно рабно затварање на полнењата и потреба за нивна соодветна промена.

Conclusion: The Marginal closing of restoration materials are closely related to their chemical and physical characteristics. While it should not be ignored factors as oral hygiene, eating different types of food, the way of brushing teeth, traumatic occlusion, and many others. All these etiological moments rarely alone, but often contribute to the common occurrence of inappropriate flanged closing of the fillings and the need for their appropriate use.

Клучни зборови: дентален амалгам, композитни смоли, реставрации, инспекција, маргинален гап.

Key words: dental amalgam, composite resin restorations, inspection, marginal gap.

**ПРОЦЕНА НА ДЕНТАЛНИТЕ АМАЛГАМИ КАЈ СТУДЕНТИТЕ НА ФАКУЛТЕТОТ ЗА МЕДИЦИНСКИ НАУКИ ВО ШТИП (постер презентација)**

Автор: Јане Начевски  
Коавтор: Симон Наџенски  
Ментор: Проф.др. Ивона Ковачевска  
Катедра: Катедра за болести на заби и детска и превентивна стоматологија  
Дентална медицина, Факултет за медицински науки, Универзитет "Гоце Делчев"  
Штип

Цел Цел на ова истражување беше да се направи проценка на присуството на амалгамски реставрации кај студентите на Факултетот за медицински науки.

Материјал и метод: Испитувањето го реализиравме на вкупно 140 испитаници од обата пола, студенти од четврта година на студиската програма по општа медицина, фармација и дентална медицина, на Факултетот за медицински науки, при Универзитетот "Гоце Делчев" во Штип.

На сите испитаници беше направен клинички преглед и нотирани амалгамските реставрации и нивната кондициона состојба, а преку анкетен прашалник направивме евалуација на полнењата и ставовите на студентите. Добиените резултати од клиничкиот преглед и анкетниот прашалник статистички ги анализиравме.

Резултати: Резултатите и нивната анализа покажаа рестриктивно присуство на денталните амалгами со различна кондициона состојба и маргинална адаптација.

Заклучок: Независно на своите позитивни но и несакани особини денталниот амалгам послабо е присутен во реставративната стоматологија. Композитните смоли и современите нанокмпозитисо својата висока естетика и солидна маргинална адаптација го надминуваат денталниот амалгам.

Клучни зборови: амалгам, легура, рабно затварање, клинички преглед.

**ASSESSMENT OF DENTAL AMALGAMS IN STUDENTS FROM THE FACULTY OF MEDICAL SCIENCES IN SH TIP**

Author: Jane Nachevski  
Koautor: Simon Nadzenski  
Mentor: Prof. dr. Ivona Kovachevska  
Department: Department of dental pathology, pedodontics and preventive dentistry  
Faculty of Medical Sciences, Dental Medicine, University "Goce Delcev" – Stip

Goal: The aim of this research was to assess the presence of amalgam restorations in students from the Faculty of Medical Sciences.

Materials and methods The research was conducted on a total of 140 participants of both sexes, students from the fourth year of the study program in general medicine, pharmacy and dentistry at the Faculty of Medical Sciences at the University of «Goce Delcev» in Shtip.

All the respondents underwent clinical examination in which amalgam restorations and their condition were noted, and we made an evaluation of the fillings and students' attitudes through a questionnaire. The results of the clinical examination and the questionnaire were statistically analyzed.

Results: The results and their analysis showed a restrictive presence of dental amalgams in different condition and marginal adaptation.

Conclusion: Regardless of its positive, but also undesirable features, dental amalgam is less present in restorative dentistry.

Composite resin and up-to-date nanocomposites with their high aesthetics and solid marginal adaptation surpass dental amalgam.

Key words: amalgam, alloy, dental flange closure, clinical examination

## ТЕРАПИСКИ МОЖНОСТИ КАЈ ЕРОЗИЈА (постер презентација)

Автор: Јасмина Ефтимова  
Коавтор Деспина Ѓоргиева  
Ментор: асс.д-р Наташа Денкова  
Катедра: Катедра за болести на заби и детска и превентивна стоматологија  
Дентална медицина, Факултет за медицински науки, Универзитет "Гоце Делчев"  
Штип

Цел: Во оваа тема си поставивме за цел, да дефинираме која терапевска можност е најповолна и најприфатена од страна на пациентите со ерозија на забите.

Материјал и метод: За реализација на нашата цел на вежбите по клиничка ендодонција 1 можностите на терапија ги предложивме на неколку пациенти со ерозија. Бидејќи состојбата на овие функционални промени кај пациентите беше во понапредната фаза им беше предложено реставрација на дефектите на забите со композит.

Резултати: По извршената интервенција крајниот резултат е успешна санација и прекривање на еродираниот површини со високо естетска реставрација – нанокompозит.

Заклучок: Благодарение на терапијата со современите реставративни материјали не само што е добиена естетика, туку е спречено и продлабочувањето на дефектот на забот.

Клучни зборови заб, ерозија, терапија, композит...

## TREATMENT POSSIBILITIES OF EROSION

Author: Jasmina Eftimova  
Koauthor: Despina Gorgieva  
Mentor: ass. d-r Natasha Denkova  
Department: Department of dental pathology, pedodontics and preventive dentistry  
Faculty of Medical Sciences, Dental Medicine, University "Goce Delcev" – Stip.

Goal: In this theme we put as a target to define which treatment possibility is most favorable and accepted by patients with dental erosion.

Materials and methods: For the realization of our target on the Clinical endodontic 1 exercises, we proposed treatment possibilities to several patients with erosion. Because the condition of these functional changes was in advanced stage, to the patients was proposed restoration of teeth defects with composite.

Results: After intervention the final result is successful rehabilitation and covering of eroded surfaces with high aesthetic restoration – nanocomposite.

Conclusion: : Due to the treatment with contemporary restorative materials, it's not only obtained aesthetics, but is prevented the deepening of the tooth defect.

Key words: tooth, erosion, treatment, composite

## КОНЗЕРВАТИВЕН ТРЕТМАН НА КОМПЛЕКСНИ РЕСТАВРАЦИИ ВО ФРОНТАЛНА РЕГИЈА

Автор: Катерина Павлоска  
Коавтор: Кристина Павлоска  
Ментор: Проф.Д-р. Соња Апостолска  
Катедра: Болести на заби и ендодонт

Цел: Да се прикажат можностите за конзервативно решавање на едноставните и комплексните случаи со современите композитни материјали и атхезивни системи.

Материјал и метод: Примена на современи композитни материјали и атхезивни системи, клиничка постапка за изработка на деструирани и фрактурирани заби и кариозни лезии во фронталната регија, избор на соодветна нијанса на материјалот со употреба на дентинска, емајлова и транспарентна боја, правилна препарација на забите, анатомска слоевита техника и завршно финарање и полирање.

Резултати: Со современите композитни материјали се постигнува штедење на забната супстанца, биолошка подносливост, одлична функција и максимален естетски ефект.

Заклучок: Карактеристиките на материјалите од групата на нано композити овозможуваат олеснета, практична, брза и високо естетска реставрација кај сите случаи индицирани за вакви интервенции

Клучни зборови : нано композит, дента-лни реставрации.

## CONSERVATIVE TREATMENT OF COMPLEX RESTORATIONS IN FRONTAL AREA

Author: Katerina Pavloska  
Co-author: Kristina Pavloska  
Mentor: Prof. Dr. Sonja Apostolska, PhD  
Department: Department of restorative dentistry and endodontics

Goal: To show the possibilities of conservative solution of simple and complex cases with modern composite materials and adhesive systems.

Materials and methods: Application of modern composite materials and adhesive systems, clinical procedure for preparation of destructed and fractured and caries lesions in the frontal area, selection of the appropriate shade of material by using dentin color, enamel color, transparent color, the proper dental preparations, anatomical layered technique and the final polishing and finishing.

Results: With modern composite materials a particular saving of tooth substance can be achieved, biological tolerance, functionality, and achieve maximum esthetic effect.

Conclusion: With their characteristics the materials from the group of nanocomposites provide facilitated, practical, fast and highly esthetic restoration in all cases indicated for such interventions.

Key word: nano-composite, dental restorations

## ДЕНТАЛЕН СТАТУС ВО МОЛАРНАТА РЕГИЈА КАЈ ВОЗРАСНАТА ПОПУЛАЦИЈА

Автор: Лејла Хачковик  
Ментор: Проф. Д-р Лидија Поповска  
Катедра за болести на забите и ендодонтолот

Цел: Целта е ова испитување беше да се одредат карактеристиките на денталниот статус во моларната регија кај возрасни пациенти од различни возрасни групи на Клиниката за болести на забите и ендодонтолот во однос на кариозни, екстрахирани и пломбирани заби (DMFT).

Материјал и метод: Вкупно 200 пациенти на возраст од 18 до 70 години беа вклучени во ова испитување, а податоците беа добиени со клинички преглед. По добивање на согласност од секој пациент, податоците беа внесени во однос во анкетен лист (клиничкиот наод, возраста и полот). За испитување беа искористени само податоците кои се однесуваа на DMFT.

Резултати: Средната DMFT кој се однесува на сите испитаници изнесуваше 14,6 (10, 6 -22,1). Во однос на евалуација на секоја компонента, кариозни заби биле 9,5% од индексот, екстрахирани 38% и 52,5% пломбирани заби. Пациентите во помладите групи имале повеќе здрави заби и помалку реставрирани заби во однос на постарите групи. Најзначајни разлики помеѓу возрасни групи беа забележани во однос на екстрахираните заби (степен на губење на забите беше од 10% до 81%).

Заклучок: Почетно ниската стапка на DMFT се зголемуваше со стареењето. Моларите имаат висок ризик од кариес и преваленцата на екстрахирани заби укажува дека екстракција е многу често третман на избор.

Клучни зборови: возрасни, епидемиологија, орално здравје.

## DENTAL STATUS IN MOLAR DENTAL REGION IN AN ADULT POPULATION

Author: Lejla Hachkovikj  
Mentor: Prof. D-r Lidija Popovska  
Department of restorative dentistry and endodontics

Aim: The aim of this study was to determine variations in the dental status in molar dental region of an adult population in terms of "decayed," "missing," and "filled" molar teeth in relation to age.

Material and method: A random sample consisting of a total of 200 adults aged 18 years and over. Data were collected by an oral examination. After obtaining verbal consent, subjects' questionnaire were complete (data regarding age and gender were collected). During oral examination only tooth status (decayed, missing, filled, and sound) was used for the present analyses.

Results: The DMFT mean of the general sample was 14.6 (10-22). By evaluating each component, decayed teeth were 9.5% of the index, missing teeth were 38% and filled teeth 52.5%. The youngest presented more sound teeth and less restored teeth, representing healthier teeth than the oldest. Significant differences in tooth loss rate were observed between the age groups (tooth loss rate ranged from 10% to 81%).

Conclusion: An initial low DMF rate increased with aging. Molars had the high risk of dental decay and prevalence of missing teeth indicates that extraction is very often treatment of choice.

Keywords: adults, epidemiology, oral health.



## ЛОКАЛИЗАЦИЈА НА АПИКАЛЕН ФОРАМЕН КАЈ ГОРНИ И ДОЛНИ МОЛАРИ

Автор: Роголева Соња  
Коавтор: Новакоски Владимир  
Ментор: проф. д-р Цена Димова  
Проф.д-р Ивона Ковачевска  
Катедра: Катедра за орална и максилофацијална хирургија и денална имплантологија, Денална медицина, Факултет за медицински науки, Универзитет "Гоце Делчев" Штип

Цел: За успешна канална терапија потребно е клиничкото познавање на морфологијата на коренските канали, со цел за прецизна локализација на сите канали, чистење, обработка и оптурација на каналниот простор.

Цел на трудот е да се утврдат морфолошките карактеристики и позицијата на коренскиот врв, и на главниот апикален отвор кај горни и долни молари.

Материјал и метод: Беа евалуирани вкупно 40 горни и долни молари со комплетно формирани апекси. Секој примерок беше измерен во однос на секој коренски апекс со употреба на калиблиран микроскоп со магнификација од 2, 4 и 20x.

Резултати: Анатомските параметри кои беа процените беа следниве: ивици на периферните контури на главниот апикален отвор (округол, овален, асиметричен, полумесечест) и коренскиот врв (заоблен, рамен, закосен, елиптичен)  
Локализацијата на главниот отвор беше класифицирана како централен, букален, лингвален, мезијален или дистален.

Заклучок: Како заклучок може да се каже дека најчесто коренските апекси беа заоблени, обликот на главниот отвор беше округол, како и овален. Коренскиот врв беше локализиран најчесто централно кај сите заби, како и со дистална и букална локализација.

Клучни зборови : морфологија на коренски канал, апикален форамен, коренски апекс

## APICAL FORAMEN LOCALISATION OF UPPER AND LOWER MOLARS

Author: Rogoleva Sonja  
Co-author: Gogusovska Marija  
Mentor: prof. d-r Cena Dimova  
Prof. d-r Ivona Kovacevska  
Department: Department of oral and maxillofacial surgery and dental implantology, Faculty of Medical Sciences, Dental Medicine, University "Goce Delcev" – Stip.

Goal: For success root canal therapy there is necessity of clinician's knowledge of root canal morphology with aim to precisely locate all canals, properly clean, shape and obturate the canals space.

The aim in our study was to to determine the morphologic shape and position of the root apex and the major foramen in upper and lower molars. Materials and methods: A total of 40 human upper and lower molars with completely formed apices were evaluated. Each root specimen was measured at each root apex by using a calibrated microscope at magnification of 2, 4 and 20x.

Results: The anatomic parameters evaluated were the shapes of peripheral contours of major apical foramen (rounded, oval, asymmetric, semilunar) and the root apex (rounded, flat, beveled, elliptical).  
The location was classified as center, buccal, lingual, mesial, or distal surface for both root apex and the major apical foramen.

Conclusion: As a conclusion we can say that the most common morphology of the root apex the round shape, followed by oval and the most common shape of the major foramen was round, followed by oval. The root apex was most commonly located in the center in all teeth followed by distal and buccal locations.

Key words: root canal morphology, apical foramen, root apex







Болести на уста  
и пародонтот

Mouth and periodontal  
diseases

## ПРОЦЕНКА НА ОКСИДАТИВНИОТ СТРЕС И ПАРОДОНТАЛНОТО ЗДРАВЈЕ

Автор: Љубица Чоревска  
Коавтор: Зорица Делева  
Ментор: науч. сор. Д-р Катерина Дирјанска  
Катедра: Болести на уста и пародонт

Цел: Целта на овој труд е да ја одредиме валидноста на тестот на оксидативниот стрес за проценка на состојбата на пародонтот.

Материјал и метод: На 70 испитаници на возраст од 20 до 58 години им беа поделени претходно изработени прашалници со по 22 прашања за одредување на ризикот од оксидативен стрес. Кај сите испитаници беше одредуван пародонталниот индекс по Рамфјорд.

Резултати: Кај 57.14% од испитаниците според бројот на позитивно одговорените прашања од прашалникот од 0 до 9, регистриравме низок ризик од оксидативен стрес, а пародонталниот индекс беше со вредност 5.77%, додека кај 42.86% од испитаниците со позитивни одговори од 10 и повеќе имаат висок ризик од оксидативниот стрес. Нивниот пародонталниот индекс беше со вредност од 36%.

Заклучок: Овој прашалник може да ни ги даде основните насоки за проценка од оксидативен стрес како и состојбата на пародонтот, поради тоа што сите посочени параметри во прашалникот немаат подеднакво влијание врз пародонталното здравје. Сепак, прашалникот може да биде показател за утврдување на оксидативниот стрес како ризик за пародонталната болест.

Клучни зборови : прашалник, оксидативен стрес, пародонтално здравје

## EVALUATION OF OXIDATIVE STRESS AND PERIODONTAL HEALTH

Author: Ljubica Chorevska  
Co-author: Zorica Deleva  
Mentor: research associate Dr. Katerina Dirjanska  
Department: Diseases of the mouth and periodontal

Goal: The goal of this paper is to determine the validity of the oxidative stress test in order to assess the condition of the periodontal ligament.

Materials and methods: 70 respondents at the age of 20 to 58 years were given previously developed questionnaires containing 22 questions in order to determine the risk of oxidative stress. For all participants, the Ramfjord's Periodontal Disease Index was determined.

Results: According to the number of positively answered questions from the questionnaire from 0 to 9, in 57.14% of the respondents a low risk of oxidative stress was registered, and the value of periodontal index was 5.77%, and 42.86% of the respondents with positive responses of 10 or more have high risk of oxidative stress. The value of their periodontal index was 36%.

Conclusion: This questionnaire gives us the basics for the assessment of oxidative stress, as well as the periodontal condition, because all of the identified parameters in the questionnaire do not have equal impact on periodontal health. However, the questionnaire can be an indicator used for determining the oxidative stress as a risk for periodontal disease.

Key words: questionnaire, oxidative stress, periodontal health



## ОРАЛНИ ПРОМЕНИ КАЈ ДЕЦА СО МЕНТАЛЕН ХЕНДИКЕП

Автор: Рената Мешкова

Ментор: научен соработник Др. Емилија Стефановска

Коментор: асистент Др.Стевица Ристовска

Катедра: Болести на устата и пародонтот

Цел: Проследување на оралната состојба кај деца со ментална хендикепираност, ученици во училиште за деца со посебни потреби од 9-16 годишна возраст.

Материјал и метод: Го евидентираме квалитетот на оралната хигиена преку индексот на орална хигиена (ОHI) и степенот на гингивална инфламација (IGI), како и присуството на останатите орални состојби во усната празнина.

Резултати:

- >Просечните ОHI вредности изнесуваа 2,46 односно 82% од испитаниците имаат лоша орална хигиена;
- >IGI изнесува 2,08 односно 69,3% од евидентираните деца имаа гингивална болест;
- >Гингивалната хиперплазија беше евидентирана кај 55% од децата;
- >Кај 45% од испитаниците е нотирана гингивална рецесија, најчесто регистрирана на долните фронтални мандибуларни заби, асоцирана со лошата техника на четкање на забите;
- >20% од учениците имаат lingua plicata, најчесто евидентирана кај децата со Down syndrome;
- >55% од испитаниците имаа cheillitis exfoliativa sicca, најчесто асоциран со лошата навика на грицкање на устата;

Заклучок: Нашата студија од 50 испитаници укажува на слабата орална хигиена кај оваа популациона група, со што се наметнува неопходноста од активна партиципација на превентивните стоматолошки тимови, со цел сугерирање на регуларна дентална профилакса за подобрување на оралната хигиена и состојбите на гингивата.

Клучни зборови: орална хигиена, гингивална хиперплазија, cheillitis exfoliativa sicca.

## CHANGES IN THE ORAL CAVITY AMONG CHILDREN WITH INTELLECTUAL DISABILITIES

Author: Renata Meshkova

Mentor: research associate Dr. Emilija Stefanovska

Co-Mentor: assistant Dr. Stevica Ristoska

Department: Oral Pathology and Periodontology

Goal: Observing the oral condition among children with intellectual disabilities, currently students at a school for children with special needs between 9-16 years of age.

Materials and methods: We recorded the quality of oral hygiene using oral hygiene index (OHI) and the index of gingival inflammation (IGI), and furthermore the presence of other oral conditions in the oral cavity.

Results:

- >The average values of OHI were 2.46 i.e. 82% of the respondents have poor oral hygiene;
- >IGI was 2.08 i.e. gingival disease was recorded in 69.3% of the children;
- >Gingival hyperplasia was recorded among 55% of the children;
- >Gingival recession was noted in 45% of the respondents, often recorded to the lower mandibular anterior teeth, associated with poor brushing technique;
- >Lingua plicata was present among 20% of the students, usually observed in children with Down syndrome;
- >Cheillitis exfoliativa sicca was registered in 55% of the respondents, commonly associated with the bad habit of nibbling the mouth;

Conclusion: Our study, consisting of 50 respondents, suggests poor oral hygiene among this population group, which imposes the necessity of active participation of preventive dental teams, suggesting a regular dental prophylaxis to improve oral hygiene and gingival conditions.

Key words: oral hygiene, gingival hyperplasia, cheillitis exfoliativa sicca.

## ВЛИЈАНИЕТО НА ИНХАЛАЦИОНАТА ТЕРАПИЈА ВРЗ ОРАЛНОТО ЗДРАВЈЕ

Автор: Симона Кочовска  
Коавтор: Маја Цветкова  
Ментор: науч. сор. Д-р. Кристина Митиќ  
Катедра: Болести на устата и пародонтот

Цел: Утврдување на оралниот статус кај пациенти со астма и хронична обструктивна белодробна болест (ХОББ) и евалуација на ефектите од инхалираните медикаменти на оралното здравје.

Материјал и метод: Во студијата беа вклучени 20 пациенти (20-65год.), со астма и ХОББ од Клиниката за Пулмологија и алергологија при Медицинскиот факултет во Скопје, кои примаа:  $\beta$ 2-агонисти, антихолинергични бронходилататори и кортикостероиди и 20 системски здрави пациенти (24-60 год), кои ја сочинуваа контролната група. Кај испитаниците, беше направен клинички преглед за одредување на пародонталниот статус, постоење на орални мукозни промени, ксеростомија, пореметен вкус, и халитоза. Резултатите беа анализирани со методите на дескриптивна статистика.

Резултати: Ксеростомијата беше застапена со 50% во испитуваната група, а со 5% во контролната група, додека 75% наспроти 5% за мукозните промени. Вредностите за гингивит и пародонтопатија беа повисоки кај групата испитаници, иако оваа разлика не беше статистички сигнификантна во однос на контролната група,  $P > 0.05$ .

Заклучок: Инхалационата терапија предизвикува нарушување на оралното здравје. Иако, инхалаторите со сепаратори овозможуваат директно аплицирање на медикаментот во белите дробови и негово намалено задржување во оралната празнина, неопходна е едукација на пациентите за несаканите ефекти и правилно одржување на оралната хигиена, со цел подобрување на квалитетот на нивниот живот.

Клучни зборови: астма, ХОББ, инхалациона терапија, несакани ефекти.

## IMPACT OF INHALATION THERAPY ON ORAL HEALTH

Author: Simona Kochovska  
Co-author: Maja Cvetkova  
Mentor: Research associate Kristina Mitik  
Department: Oral pathology and Periodontology

Goal: Revealing the oral status in patients with asthma and chronic obstructive pulmonary disease (COPD) and the evaluation of the effects of inhaled drugs in oral health.

Materials and methods: The study includes 20 patients (age 20-65), with asthma or COPD from the University Clinic of Pulmonology and Allergology - Medical Faculty, who have received:  $\beta$ 2 agonists, anticholinergic bronchodilators and corticosteroids and 20 patients (age 24-60), who had no systemic disease. A clinical examination was performed in order to determine the periodontal status, oral mucosal lesions, xerostomia, taste changes and halitosis. The results were analyzed by the methods of descriptive statistics.

Results: Xerostomia was noted in 50 % in the examined group, and 5% in the control group, and 75% versus 5% for mucosal lesions. The values for gingivitis and periodontal disease were higher in the examined group, although this difference was not statistically significant according to the control group,  $P > 0.05$ .

Conclusion: Patients with inhalation therapy have notable changes in oral health. Although, inhalators with dividers directly deliver the drug into the lungs and reduce its retention in the oral cavity, still patient's education about side effects and good oral hygiene is required to improve the quality of life.

Key words: asthma, COPD, inhalation therapy, side effects.



Ортодонција

Orthodontics

**ОДНОСОТ ПОМЕЃУ ТЕСКОБАТА КАКО ОРТОДОНТСКА АНОМАЛИЈА И ПОЈАВАТА НА КАРИЕС (постер презентација)**

Автор: Александар Димовски  
Ментор: асс.д-р Ана Радеска-Пановска  
Катедра: Катедра по Стоматолошка протетика и Ортопедија на заби и вилицы  
Дентална медицина, Факултет за медицински науки, Универзитет "Гоце Делчев"  
Штип

Цел: целта на оваа студија беше да се испита поврзаноста на степенот на тескобата и појавата на кариес на одделни заби кај возрасни пациенти.

Материјал и метод: Студијата вклучи 40 пациенти на возраст од 18-22 години кои беа испитани во 3 ординации во Штип, Македонија. Кај сите пациенти беше нотирана тескоба од различен степен. Кај секој од нив беше направен клинички преглед со инспекција и сондирање како и ретроалвеоларни снимки. Добиените податоци ги групиравме во 3 групи во однос на кариозната лезија и тоа : 1. Отсуство на кариозна лезија, 2. Површинска кариозна кавитација и 3. Обемна кариозна кавитација.

Резултати: Испитувањето покажа отсуство на кариозна лезија кај 6 (15%) пациенти, присуство на површинска кариозна кавитација кај 27 (67.5%) пациенти и кај 7 (17.5%) од нив обемна кариозна кавитација.

Заклучок: Со оглед на големата процентуална застапеност на различниот степен на кариозните лезии кај испитаниците заклучивме дека тескобата како ортодонтска аномалија е тесно поврзана со појавата на денталниот кариес. Присуството на кариозни лезии се должи на намаленото самочистење во афектираниот со тескоба сектор и отежнатото одржување на орална хигиена од страна на самиот пациент.

Клучни зборови : кариозна лезија , тескоба, самочистење

**RELATIONSHIP BETWEEN CROWDING TEETH AS ORTHODONTIC ANOMALIES AND THE OCCURRENCE OF DENTAL CARIES (poster presentation)**

Author: Aleksandar Dimovski  
Mentor: ass. d-r Ana Radeska-Panovska  
Department: Dental Prosthetics and Orthopedics of the teeth and jaws  
Faculty of Medical Sciences, Dental Medicine, University "Goce Delcev" – Stip.

Goal: The aim of this study was to examine the relationship of the degree of crowding teeth and cavities of individual teeth in adult patients.

Materials and methods: The study included 40 patients, aged 18-22 years who were examined in 3 dental offices in Stip, Macedonia. All patients had noted the crowding teeth of varying degrees. In each of them was made clinical examination with inspection and probing, and also periapical x-ray was made. The collected data were grouped into three groups in terms of carious lesion: 1. Absence of caries lesion, 2. Surface caries cavitation 3. Extensive caries cavitation.

Results: The research showed the absence of caries lesions in 6 (15%) patients, the presence of surface caries cavitation in 27 (67.5%) patients and in 7 (17.5%) of them extensive caries cavitation.

Conclusion: Considering the great proportion of the different level of caries lesions of participants concluded that crowding teeth as orthodontic anomaly is closely associated with the occurrence of dental caries. The presence of carious lesions due to reduced self-cleaning in the feelings of the affected sector and the difficult maintenance of oral health by the patient.

Key words: dental caries, crowding teeth, self-cleaning



## ЧУВАРИ НА ПРОСТОР ВО ОРТОДОНЦИЈАТА

Автор: Билјана Јосифоска  
Коавтор: Ана Кацарска  
Ментор: ас.д-р Марија Манева  
Катедра по Ортодонција

Растот и развојот на вилиците и забите интензивно се одвива во интраутериниот период. Ерупцијата на првите заби започнува од шестиот месец постнатално и истите се познати како чувари на простор. Предвремениот губиток на млечните заби во периодот од 2-4 година ќе доведе до ресорпција на алвеолата и преградување на коскените структури, миграција на зачетоците на перманентните заби, нарушена координација меѓу образната мускулатура и јазикот, а со тоа развој и на ортодонтски неправилности и малоклузии.

Индикација за изработка на чувар на простор е сочувување на постоечкиот простор за забите заменици; создавање на простор доколку истиот е изгубен; реставрација на оклузалната димензија, решавање и корекција на естетските и говорните проблеми при губиток на фронталните заби.

Рентгенграфијата претставува важен фактор во одредувањето на потребата за чувар на простор: развиеноста на коренот на забот заменик повеќе од половина од неговата вистинска должина, како и слободен инцизален или оклузален предел (без коскена бариера) е контраиндикација за изработка на истиот.

Чуварот на простор е едноставен интраорален ортодонтски апарат кој се користи за зачувување на должината на лакот при предвремен губиток на млечните заби и овозможува правилна ерупција на перманентните заби.

Успехот од оваа интерцептивна ортодонска постапка во голема мера ќе зависи и од соработката на самиот пациент.

## SPACE MAINTAINERS IN ORTHODONTICS

Author: Biljana Josifoska;  
Coauthor Ana Kacarska  
Mentor: as.Dr. Marija Maneva  
Department of Orthodontics

The growth and development of the jaws and teeth are very intensive in the intrauterine period. The first set of teeth normally starts to appear at about six months of age and they are known as guardians of space. Early loss of deciduous teeth in the period between 2 and 4 years, leads to resorption of the alveolus and partition of bony structures, migration of the permanent tooth buds, disrupted coordination among buccal muscles and tongue, and in the end -development of orthodontic anomalies and malocclusions.

Indication for fabrication of space maintainers is to keep the existing space for permanent teeth; to create space if it is lost; then, to restore the occlusal dimension and to solve and correct aesthetic and speech problems when frontal teeth are missing.

OPG is an important factor in determining the need for space maintenance: if the development of the root of the replacement tooth is more than half of its sheer length and free incisal or occlusal area (without bone barrier) is a contraindication for making the same.

Space maintainer is simple intraoral orthodontic appliance used to preserve the length of the arch in early loss of the primary teeth and it enables proper eruption of permanent teeth.

Great extent for the success of this interceptive orthodontic procedure depends on the cooperation of the patient.

ПРОЦЕНКА НА ГОНИЈАЛЕН АГОЛ КАЈ МАЛОКЛУЗИИ ВО ВЕРТИКАЛЕН ПРАВЕЦ

ASSESSMENT OF GONIAL ANGLE OF MALOCCLUSIONS IN THE VERTICAL DIRECTION

Автор: Елена Захова  
Коавтор: Мартина Поп-Ангелова  
Ментор: Асс, Д-р Билјана Богдановска  
Катедра: Катедра по Ортодонција

Author: Elena Zahova  
Co-author: Martina Pop-Angelova  
Mentor: Ass. D-r Biljana Bogdanovska  
Department: Department of Ortodontics

Цел: Да се процени максиларната и мандибуларната морфологија кај индивидуи со вертикални неправилности и нормална оклузија и да се одреди големината на гонијалниот агол.

Goal: The aim of the study is to evaluate the maxillary and mandibular morphology in individuals with vertical disorders and normal occlusion and to determinate the size of the gonial angle in the examined groups of patients.

Материјал и метод: Во нашето истражување беа опфатени латерални телерендгенграфски снимки од 60 пациенти од обата пола, на возраст од 13 до 15 години, поделени во три групи според големината на Overbite, и тоа:

Materials and methods: We examined lateral teleradiographic pictures of 60 patients (both sexes, aged 13-15), divided in three groups according to the overbite size:

- Првата група – ја формираа испитаници со отворен загриз каде overbite е помалку или еднакво на -1мм.
- Втората група – ја формираа испитаници до длабок загриз каде overbite е над +4мм
- Третата група – ја формираа испитаници со нормален преклоп на инцизивите каде overbite е повеќе од +1 мм, но помалку или еднакво на +4мм (контролна група)

- First group - patients with open bite where the overbite is  $\leq 1$ mm.
- Second group – Patients with deep bite where the overbite is over 4mm
- Third group – patients with normal incisal bite where the overbite is more than 1mm, but  $\leq 4$ mm (control group)

Резултати: Најзначајна промена во мандибуларната морфологија се јавува кај гонијалниот агол кој е најголем кај групата со отворен загриз.

Results: The most important change in the mandibular morphology is the change in the gonial angle, which demonstrated biggest size in the open bite group.

Заклучок: Според резултатите заклучено е дека overbite влијае врз максиларната и мандибуларната дентоалвеоларна висина, симфизата и гонијалниот агол.

Conclusion: From the results, we concluded that the overbite influences the maxillary and mandibular dentoalveolar height, the symphisal size and gonial angle.

Клучни зборови : overbite, максиларна , мандибуларна, морфологија, кефалометрија

Key words: overbite, maxillary, mandibular, morphology, cephalometry

## МАТИЧНИ КЛЕТКИ ВО СТОМАТОЛОГИЈА – ИЗВОР И ПРИМЕНА

Автор: Моника Митевска  
Коавтор: Моника Нацева  
Ментор: Асс д-р Катерина Златановска  
М-р Михајло Петровски  
Катедра: Катедра по Стоматолошка протетика и Ортопедија на заби и вилицы  
Дентална медицина, Факултет за медицински науки, Универзитет "Гоце Делчев"  
Штип

Цел: Матичните клетки можат да се самообноват и да создаваат различни видови на клетки, со што се обезбедуваат нови можности за регенерирање на ткива кои недостасуваат, како и за третман на болести. Во стоматологија, возрастни мезенхимални клетки/ stromal cells (MSCs) идентификувани се во неколку орални и максилофацијални ткива, што упатува дека оралните ткива се богат извор на матични клетки.

Материјал и метод: Повеќе стручни книги кои се наменети за оваа проблематика, како и пребарувања и испитувања по апстракти и најнови студии беа вклучени во текот на ова испитување.

Резултати: Постојат различни видови на интра и екстра орално добиени матични клетки во зависност од клиничката достапност и апликациите во стоматологија. Како постои голем клинички интерес за матичните клетки и терапиите со ткивен инжинеринг во стоматологијата, се очекува оралните ткива да бидат не само извор туку и терапевтска цел за матичните клетки.

Заклучок: Во неколку студии се покажани потенцијалните предности за терапии базирани врз матични клетки кај регенеративните третмани. Новите технологии на аугментација со кои се овозможува солиден алвеоларен гребен добија значително внимание во областа на протетиката поради зголемената потреба за естетска и функционална реконструкција со забни импланти.

Клучни зборови: Дентални матични клетки, Извори на матични клетки, Регенеративна стоматологија, Регенерација на заби

## STEM CELLS IN DENTISTRY – SOURCES AND CLINICAL APPLICATIONS

Author: Monika Mitevaska  
Co-author: Monika Naceva  
Mentor: Ass d-r Katerina Zlatanovska  
m-r Mihajlo Petrovski  
Department: Department of dental Prosthetics and Orthopedics of the teeth and jaws  
Faculty of Medical Sciences, Dental Medicine, University "Goce Delcev" – Stip.

Goal: Stem cells can self-renew and produce different cell types, thus providing new strategies to regenerate missing tissues and treat diseases. In the field of dentistry, adult mesenchymal stem/stromal cells (MSCs) have been identified in several oral and maxillofacial tissues, which suggests that the oral tissues are a rich source of stem cells.

Materials and methods: Many specialized books, as well as searches and investigations on the latest studies and abstracts were included in this examination.

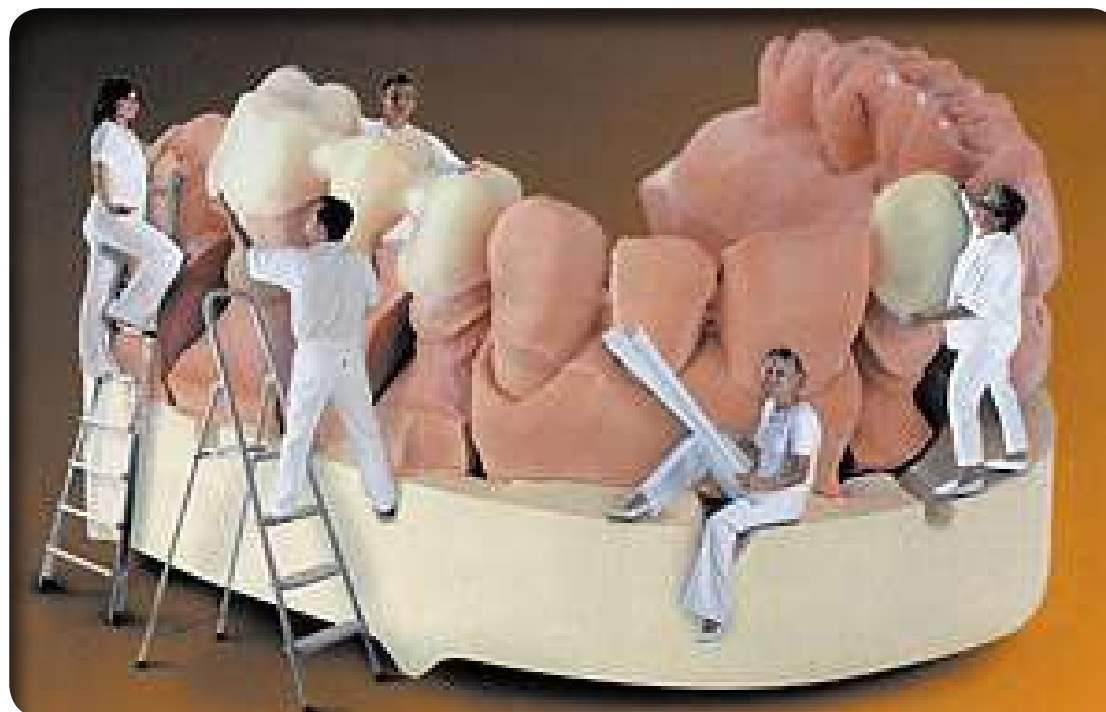Results: There are various types of intra- and extra-oral tissue-derived stem cells with regard to clinical availability and applications in dentistry. Oral tissues are expected to be not only a source but also a therapeutic target for stem cells, as stem cell and tissue engineering therapies in dentistry continue to attract increasing clinical interest.

Conclusion: Several studies have demonstrated potential advantages for stem-cell-based therapies in regenerative treatments. New technologies that facilitate solid alveolar ridge augmentation are receiving considerable attention in the field of prosthodontics because of the growing requirement for esthetic and functional reconstruction by dental implant treatments.

Key words: Dental stem cells, Stem cell sources, Regenerative dentistry, Tooth regeneration







Протетика

Prosthodontics

НАЈСОВРЕМЕНИ ЕСТЕТСКИ РЕШЕНИЈА ОД ОБЛАСТА НА ПАРЦИЈАЛНАТА  
ПРОТЕТИКА

АВТОР: Александар Петковски  
КОАВТОР: Валентин Јорданоски  
МЕНТОР: проф. Др. Весна Коруновска  
Катедра за парцијална протетика

Цел: Презентација на најновите изработки од областа на парцијалната протетика, со ставање акцент на естетскиот момент конкретно се задржуваме на флексибилните парцијални протези кои циркумферентно ретинираат на вметнатите седла, без метални кукици и цл делово кои би се гледале во устата на пациентите, а воедно ги задоволуваат сите барања за ретениција и стабилизација .

Материјал и метод: Материјалите со кои располагаме се добиени од интернет база, со темелно пребарување за секое ново решение кое во најголема мера ќе го задоволи нашите барања во врска со естетиката. Но да напоменеме дека флексибилните парцијални протези беа презентирани на 22 испитаници кои планираат да ја решат својата парцијална беззабост со најдоброто естетско решение.

Резултати: Сите исптаници покажаа интерес и задоволство по нашата презентација на флексибилните парцијални протези .

Заклучок: Наша цел е да го да бидеме во чекор со модерната стоматологија, такашто се повеќе пациенти ќе се одлучат за овие естетски решенија и истите ќе ги прифатат.

Клучни зборови: естетско решение, флексиилна парцијална протеза.

THE LATEST ESTHETIC SOLUTIONS IN THE PARTIAL DENTURES AREA

Author: Aleksandar Petkovski  
CoAuthor: Valentin Jordanoski  
Menthor: prof. Dr. Vesna Korunovska  
DEPARTMENT OF THE PARTIAL DENTURES

Objective: Presentation of the latest works in the field of partial prosthetics, with emphasis on the aesthetic point specifically reserve the flexible partial dentures that circumferential retain on the embedded saddle without metal hooks that would be seen in the mouth, and at the same time all requirements for retention and stabilization.

Materials and Methods: The materials that we have obtained are all from the internet-base, with a thorough search of each new solution that mostly will satisfy our requirements regarding aesthetics. But note that the flexible partial dentures were presented at the 22 respondents who plan to solve its partial toothlessness the best aesthetic solution.

Results: All responders showed interest and pleasure after our presentation of flexible partial dentures.

Conclusion: Our goal is to keep pace with modern dentistry, so that more patients will decide for these aesthetic solutions and will accept.

Keywords: aesthetic solution, flexible partial denture.

## ГИПСОТ – ОСНОВЕН МАТЕРИЈАЛ ЗА ГРЕШКИ ИЛИ ПРАВИЛНА ИЗРАБОТКА НА ПРОТЕТИЧКИ ПОМАГАЛА

Автор: Александра Димковска  
Коавтор: Адријана Мирчовска  
Ментор: Асс. Др. Маријан Петков  
Катедра по стоматолошка протетика

Цел: Цел на оваа студија е истражување на видови на гипс по хемиски состав, алабастер  $\beta$  полухидрат, тврд молдано гипс и супер тврд молдарок гипс, и нивна правилна примена при излевање на отпечатоци за добивање на анатомски, студио и работни модели.

Материјал и метод: Користените информации ги добивме од книгата „Технологија на фиксни протези (мостови)“ од Проф. Др. Билјана Капушевска и „Претклиника на фиксната стоматолошка протетика“ од Проф. Др. Ефтим Мирчев.

Резултати: Грешки и правилна изработка на протетичките помагала при манипулација со гипсот.

Алабастер гипсот го користиме за излевање на анатомски отпечатоци и добивање на анатомски и работни модели, за гипсирање на модели во артикулатор и др. Тврдиот гипс го користиме за излевање на отпечатоци за добивање на работни и сите видови прецизни модели.

Супер тврд гипс го користиме за излевање на отпечатоци и добивање на работни модели, подвижни забни трупчиња и др.

Заклучок: Добиени се податоци од подолга примена и работа со различни видови гипс, од кои заклучивме дека манипулацијата со гипсот треба да биде според пропишаните правила од производителот.

Клучни зборови: Гипс, отпечатоци, модел, протетички помагала.

## GYPHUM - BASIC MATERIAL ERRORS OR CORRECT PRODUCTION OF PROSTHETIC AIDS

Author: Aleksandra Dimkovska  
Co-author: Adriana Mirchovska  
Mentor: Ass. Dr.. Marijan Petkov  
Department of Dental Prosthetics

Goal: The goal of this study is exploring the types of gypsum in chemical composition, alabaster  $\beta$  polyhydrate, hard moldano gypsum and super hard gypsum moldarok and their proper use in outpouring prints to obtain anatomical, studio and working models.

Materials and Methods: The used information are obtained from the book „Technology of fixed dentures (bridges)“ by Professor. Dr.. Biljana Kapushevsk and „Preclinics of the fixed dental prosthetics“ by Professor. Dr.. Eftim Mirchev.

Results: Mistakes and correct manufacturing of prosthetic devices during manipulation with the gypsum.

Alabaster plaster is used for outpouring of anatomical prints and obtaining an anatomical and working models, for manufacturing gypsum models in articulator etc. Hard gypsum is used for outpouring prints to obtain work and all other kinds of precise models.

Super hard gypsum is used for outpouring prints and acquiring operational models, mobile dental nogs etc.

Conclusion: The data obtained from te longer usage and work with several different types of gypsum, makes us conclude that the manipulation with the gypsum must be according the prescribed rules by the manufacturer

Key words: Gypsum, prints, model, prosthetic devices.

**СОВРЕМЕНИ МЕТОДИ И АПАРАТИ ЗА ДОБИВАЊЕ МОДЕЛИ СО ПОДВИЖНИ ЗАБНИ ТРУПЧИЊА**

Автор: Ангела Вурмеска  
Коавтор: Марија Трпчевска,  
Ментор: Асс.д-р Ставрева Н.  
Катедра по Стоматолшка протетика

Цел: Цел на оваа студија е истражување на методите и апаратите за добивање на модели со подвижни забни трупчиња и нивната денешна примена во современата пракса.

Материјал и метод: Собрани се податоци од различни производители на апарати и методи за изработка на модели со подвижни забни трупчиња.

Резултати: Со примена на Pindex апаратот можат да се издупчат канали во гипсот за поставување на двојни (дуплекс) колчиња, а со примена на Top Spin (автоматска ласер дупчалка) се врши ласерско дупчење и поставување на колчињата за изработка на подвижни забни трупчиња во стоматолошката пракса.

Заклучок: Со примена на овие методи и апарати во стоматолошката пракса се добиваат работни модели со подвижни забни трупчиња со кои се обезбедува подобра ретенција, стабилизација и ориентација за нивно правилно поставување.

Клучни зборови: Апарати, забни трупчиња, модели, современи методи, стоматолошка протетика.

**MODERN METHODS AND APPARATURES FOR OBTAINING MODELS WITH MOBILE DENTAL NOG**

Author: Angela Vurmeska  
Coavtor: Marija Trpcevska  
Mentor: Ass. D-r Stavreva N.  
Department of Dental prosthetic

Aim: The aim of this study is exploring of methods and apparatures for obtaining models with mobile dental log and their application during this modern practice.

Materials and methods: Data were collected from various distributors of apparatures and methods for manufacture to models with mobile dental log.

Results: Application of Pindex (Laser System) provides drilling a chanel into the plaster for positioning the double (duplex) pin, and with application of the Top Spin (automatic laser drill) obtains a laser drilling and positioning of the pins for fabricate on mobile dental logs in oral training.

Conclusion: The application of this methods and apparatures in dental practice we receive models with mobile dental nog which provides better retention, stabilization and orientation for their proper settings.

Key words: Apparatures, dental nogs, models, modern methods, dental prosthetic.



## ФАКТОРИ ПОВРЗАНИ СО НЕЗАДОВОЛСТВО ОД ЧУВСТВОТО ЗА ВКУС КАЈ ВОЗРАСНИ ПАЦИЕНТИ СО ТОТАЛНИ ПРОТЕЗИ

## FACTORS ASSOCIATED WITH TASTE DISSATISFACTION IN THE ELDERLY WITH COMPLETE DENTURES

Автор: Даниела Чуркоска  
Коавтор: Верица Тонева  
Ментор: Асс д-р Катерина Златановска  
Катедра: Катедра по Стоматолошка протетика и Ортопедија на заби и вилицы  
Дентална медицина, Факултет за медицински науки, Универзитет "Гоце Делчев"  
Штип

Author: Daniela Churkoska  
Co-author: Verica Toneva  
Mentor: Ass d-r Katerina Zlatanovska  
Department: Department of dental Prosthetics and Orthopedics of the teeth and jaws  
Faculty of Medical Sciences, Dental Medicine, University "Goce Delcev" – Stip.

Цел: Целта на оваа студија беше да се испита чувството за вкус кај постари лица и да се утврди врската помеѓу субјективното чувство за вкус со факторите како возраст, пол и орален статус кај самостојни возрасни пациенти

Goal: The purpose of this study was to investigate taste sensation in the elderly, and to determine relationships between subjective dissatisfaction with taste ability and factors such as age, gender and oral status among independently living elderly individuals.

Материјал и метод: Студијата вклучи вкупно 95 носители на тотални протези (50 мажи и 45 жени) на возраст од 54 до 78 кои посетија две стоматолошки ординации во Штип, Македонија. На учесниците им беше даден за пополнување структуриран прашалник. Прашалникот вклучуваше прашања за самооценување на општата здравствена состојба, сува уста, цвакање и чувството за вкус. Испитаниците беа подложени на испитување на стоматолошкиот статус и тестирање на вкус со употреба на мешавина (сахароза и винска киселина).

Materials and methods: The study included a total of 95 complete denture wearers (50 male and 45 female) ranging in age from 54 to 78 who attended two dental offices in Shtip, Macedonia. A self-administered structured questionnaire was given to the participants. The questionnaire included self-assessed items on general health, dry mouth, chewing and taste satisfaction. Respondents underwent investigation of dental status and gustatory testing using a taste mixture (sucrose and tartaric acid).

Резултати: Анализите покажаа дека факторите поврзани со незадоволство со чувството за вкус беа женски пол, степен на образование, постара возраст, сувост на уста, жаречка уста, акумулација на бактериски плак на јазикот, протези кои го покриваат целото тврдо непце и носење на протези во текот на ноќта.

Results: Analyses showed that the factors associated with dissatisfaction with taste ability were female gender, educational level, older age, oral dryness, burning mouth, accumulation of bacterial plaque on the tongue, wearing dentures covering the entire hard palate and dentures worn overnight.

Заклучок: Постои значителна поврзаност помеѓу субјективните незадоволство од чувството за вкус и одредени орални фактори, но истото може да биде значително подобро после чистење на јазикот и отстранување на протезите во текот на ноќта.

Conclusion: There is significant association between subjective taste dissatisfaction and certain oral factors, but taste discrimination levels could be significantly improved after maintaining tongue care and removal of the dentures overnight.

Клучни зборови : Незадоволство од чувство за вкус, Тотални протези, Сувост на уста

Key words: Taste dissatisfaction, Removable complete dentures, oral dryness

## ВИДОВИ ПРИВРЕМЕНИ ЦЕМЕНТИ ЗА ЦЕМЕНТИРАЊЕ НА ФИКСНОПРОТЕТИЧКИ КОНСТРУКЦИИ

Автор: Елена Савева  
Коавтор: Андреа Велеска  
Ментор: Асс. Д-р. Весна Јуруковска-Шотаровска  
Катедра: Катедра за стоматолошка протетика

Цел: Цел на нашето истражување е да ги истражиме својствата на различни видови на привремени цемента. Во протетиката, овие цемента се користат за привремено цементирање на коронки, мостови, инлеи и онлеи.

Материјал и метод: За реализација на поставената цел, ги разгледавме следниве привремени цемента: PreVISION CEM на фирмата Heraeus Kulzer, GC Fuji TEMP LT на фирмата Fuji, Provicol на фирмата Voco, Systemp.link на фирмата Ivoclar Vivadent.

Резултати: PreVISION CEM: еднокомпонентен цемент кој без претходна подготовка се аплицира во тенок слој директно на протетските конструкции. Без еугенол. Provicol: полуеластичен цемент којшто во својот состав содржи калциум хидроксид, одговорен за создавање секундарен дентин.

GC Fuji TEMP LT: глас јономерен цемент за подолготрајно привремено цементирање кој испушта флуор. Може да се користи за цементирање на супраструктури над импланти.

Systemp.link: двојно полимеризирачки композитен цемент. Благодарение на неговата транспарентност нуди одлична естетика за цементирање на коронки, мостови, инлеи, онлеи и фасети во фронтот.

Заклучок: Во зависност од различниот состав, различни видови привремени цемента наоѓаат различна имплементација во современата стоматолошка клиничка пракса.

Клучни зборови : привремени цемента, фикснопротетски конструкции, глас јономерен цемент, композитен цемент.

## TYPES OF TEMPORARY CEMENT FOR CEMENTING FIXED PROSTHETIC CONSTRUCTIONS

Author: Elena Saveva  
Co-author: Andrea Veleska  
Mentor: Ass.D-r Vesna Jurukovska-Shotarovska  
Department: Fixed dental prosthetic

Goal: The aim of our study is research the properties of different types of temporary cement. In prosthetics, those cement are used for temporary cementing of crowns, bridges, inlays and onlays.

Materials and methods: In order to realize our goal, we were researching the following cement: PreVISION CEM- Heraeus Kulzer company, GC Fuji TEMP LT- Fuji company, Provicol-Voco company, Systemp.link- Ivoclar Vivadent company.

Results: PreVISION CEM: one- component cement, which is applied in a thin layer without prior preparation directly to the prosthetics constructions. Eugenol free. Provicol: semi-elastic cement whose composition contains calcium hydroxide, responsible for creating secondary dentin.

GC Fuji TEMP LT: glass ionomer cement for long-term temporary cementation, which releases fluoride. It can be used for cementing suprastructure over implants.

Systemp.link: double polymerization composite cement. Its translucence provides great aesthetic for cementation of crowns, bridges, inlays, onlays and veneers in the front.

Conclusion: Depends on the different structure, different types of temporary cement find different implementation in the daily clinical dental routine.

Key words: temporary cement, fixed prosthetic constructions, glass ionomer cement, composite cement.

## ЗНАЧЕЊЕ НА ОКЛУЗАЛНАТА МОРФОЛОГИЈА ПРИ АРТИКУЛАЦИЈА

## MEANING IN OCCLUSAL MORPHOLOGY ARTICULATIONS

Автор: Герасимова Емилија,  
Коавтор: Тренчева Александра  
Ментор: доц. д-р Киро Папакоча  
Коментор: д-р Слободан Рушковски; Павле Апостоловски; Кирил Митевски;  
Катедра за Орална и Максилофацијална хирургија и дентална имплантологија  
Дентална медицина, Факултет за медицински науки, Универзитет "Гоце Делчев"  
Штип

Author: Gerasimova Emilija  
Co-author: Trencheva Aleksandra  
Mentor: Doc.dr. Kiro Papakocha  
Co-mrntor: Dr. Slobodan Rushkovski; Pavle Apostolovski; Kiril Mitevski;  
Department of oral and maxillofacial surgery and dental implantology,  
Faculty of Medical Sciences, Dental Medicine, University "Goce Delcev" – Stip.

Цел: Цел на нашиот труд беше да постигнеме идеална функционална оклузална морфологија и интеркуспидација при моделација на оклузалните површини на бочни заби во горна и долна вилица.

Goal: The purpose of our work was to achieve an ideal functional occlusal morphology and intercuspation in the modeling of occlusal surfaces of lateral teeth in the upper and lower jaw.

Материјал и метод: за реализација на поставената цел го применивме оклузалниот компас според Douglass De Vreught кој овозможува и ја олеснува моделацијата на функционалната оклузална површина преку различно обоени полиња (букалните тубери на долни и горни бочни заби за време на мастикацијата - назад до центрична оклузија и за време на парафункционалните движења - надвор од оклузија). Со помош на оваа алатка беа измоделирани во восок 10 молари (пет горни и пет долни). Во трудот ќе бидат прикажани етапно фазите на работа.

Materials and methods: in order to realize the set purpose we used the occlusal compass by Douglass De Vreught which enables and facilitates the modeling of the functional occlusal surface through unequally colored fields (the buccal tubers of lower and upper side teeth during mastication – back to central occlusion and during the parafunctional activities – out of occlusion). With the help of this tool 10 molars were modeled in wax (five upper and five lower). In this work the phases of the operation will be gradually shown.

Резултати: Со примена на Douglass De Vreugd оклузалниот компас се постигна следново: кога беше поставен во дисталниот централен стоп сите површини кои припаѓа во обоените секции беа ослободени од интерференции со крајна цел да обезбедат спротивните тубери да патуваат во и од централна оклузија.

Results: by applying the occlusal compass by Douglass De Vreught the following was achieved: when it was placed in the distal central stop all the surfaces that belonged in the colored sections were disengaged from interferences with the last purpose to provide opposite tubers to travel in and from central occlusion.

Заклучок: Интердисциплинарната стручна соработка на стоматолозите и забните техничари се неопходни во имплементацијата на овој оклузален компас како современа алатка која ја олеснува и ја подобрува функционалната оклузална морфологија на идната фикснопротетска конструкција

Conclusion: The interdisciplinary professional cooperation of dentists and dental technicians is necessary in the implementation of this occlusal compass as a modern tool that facilitates and improves the functional occlusal morphology of the next fixed – prosthodontic construction.

Клучни зборови: Дентална морфологија, артикулација, оклузија

Key words: dental morphology, articulation, occlusion

**ИН ВИТРО ЕВАЛУАЦИЈА НА СИЛАТА НА АТХЕЗИЈА ПОМЕЃУ КОМПОЗИТНИОТ МАТЕРИЈАЛ ЗА НАДОГРАДБА И ЦИРКОНИУМ ОКСИДНИ КОЛЧИЊА**

**IN VITRO EVALUATION OF THE ADHESION STRENGTH BETWEEN THE COMPOSITE MATERIAL FOR UPGRADE AND THE ZIRCONIUM OXIDE POST**

Автор: Ирена Костоска,  
Коавтор: Елена Костоска  
Ментор: Науч. сор. д-р Сашо Јовановски др.сци  
Катедра за стоматолошка протетика,

Author: Irena Kostoska,  
Coauthor: Elena Kostoska  
Mentor: Ass.Prof. Sasho Jovanovski DMD, MSc, PhD  
Department of Prosthodontics

Цел Оваа in vitro студија ја испитува силата на атхезија помеѓу циркониумски колчиња и композитни надградби.

Purpose This in vitro study investigates the strength of adhesion between the composite for upgrade and zirconium oxide post.

Материјал и метод 24 хоризонтални пресеци на циркониумски колчиња (Y-TZP Cosmopost) со композитни надградби (MultiCore Ivoclar-Vivadent) се поделени во две групи, од по 12 експериментални примероци. Групите А (интактни колчиња - контролна група) и В (пескирани колчиња) се испитуваат со push-out метод, на Instron Testing Machine (Instron Corp.,USA).

Material and methods 24 horizontal experimental sections of zirconium posts upgraded with MultiCore, were divided into two groups of twelve. Group A, (intact - control group), and B, sandblasted, were examined with push-out method in an Instron Testing Machine (Instron Corp., USA).

Статистичката двонасочна анализа на варијација (2-way ANOVA) се користеше за компарација на средните вредности за секоја група. Со употреба на Tuckey тест HSD, се утврди сигнификантноста во разликите помеѓу групите примероци ( $p < 0.05$ ).

As material for upgrade of Y-TZP Cosmopost were used composite resin (MultiCore, Ivoclar,Vivadent).

Заклучок Пескираните колчиња покажуваат сигнификантно поголема атхезија кон композитниот материјал за надградба во споредба со интактните циркониумски колчиња. Композитите се високо задоволителни материјали, кои имаат познати својства во клиничката пракса. Тие претставуваат материјал на избор за надградба.

Conclusion Sandblasted zirconium posts show significantly greater adhesion to the composite material compared with intact posts. Composite material are highly satisfactory materials that have properties known in clinical practice. They represent the material of choice for upgrades.

Клучни зборови: циркониумски колчиња, површински третман, пескирање, композитна надградба.

Key words: zirconium post, surface treatment; sandblasting, composite core build up



## ВЛИЈАНИЕ НА ЕТИОЛОШКИТЕ ФАКТОРИ ВРЗ ПОЈАВАТА НА DIASTEMA MEDIANA

Автор: Љубица Наумовска  
Коавтор: Душан Чимев  
Ментор: Проф. д-р Билјана Капушевска  
Катедра: Катедра за Стоматолошка протетика

Цел: да се прикажат етиолошките фактори за појавата на diastema mediana и нивното влијание.

Материјал и метод: од ординираните пациенти селектиравме 80 испитаници поделени во 8 групи причина за нивниот третман е сопствениот изглед поради присуство на diastema mediana. Првата група се пациенти кај кои во настанувањето на diastema mediana се вклучени генетските фактори, втората се пациенти со мезиоденс и прекубројни заби. Трета група се пациенти со висока инсерција на лабијалниот френулум во засекот на алвеоларната коска, четвртата се пациенти со нескладност во деналните лаци. Петтата се со штетни орални навики, шеста група со патолошки периапикални промени во фронтот, седмата група - јатрогени фактори. Осмата група се пациенти со пародонтална болест.

Резултати: кај најголемиот број испитаници се докажа фамилијарна предиспозиција и тоа кај 39(49%) пациенти, диспропорција меѓу големината на забите и деналниот лак кај 14-(17%). Само кај 11(14%) вроден или стекнат недостаток на заби, кај 10(12%) пациенти евидентирани се штетните навики, мал дел 4(5%) висока инсерција на френулум. Кај мал број на испитаници 2(3%) беа застапени патолошките промени во фронтот, мезиоденс, јатрогените фактори и присутна пародонтална болест.

Заклучок: етиологијата на diastema mediana е мултифакторијална а навременото дијагностицирање на поедини етиолошки фактори е од значење за навремениот и правилен третман.

Клучни зборови: diastema mediana, етиолошки фактори, наследност.

## IMPACT OF THE ETIOLOGICAL FACTORS ON THE OCCURRENCE OF DIASTEMA MEDIANA

Author: Ljubica Naumovska  
Co-author: Duchan Chimev  
Mentor: Phd. Biljana Kapushevska  
Department: Department of dentistry prosthetics

Goal: to show etiological factors for the occurrence of diastema mediana and their impact.

Materials and methods: We studied 80 patient divided in 8 groups. The reason for their treatment has its own look for the presence of diastema mediana. The first group are patients in the occurrence of diastema mediana include genetic factors, second group with excessive meziodens teeth. The third group of patients has high insertion of frenulum labi notch in the alveolar bone's, fourth - patients with not match in dental arrays. The Fifth group with harmful oral habits, sixth group periapical pathological changes in the front, the seventh group - iatrogenic factors. Eight group are patients with periodontal disease.

Results: by most participants proved family predisposition and in 39(49%) patients not suitability between the size of the teeth and dental arches in 14(17%). Only 11(14%), congenital or acquired deficiency of the teeth, in 10(12%) patients registered harmful habits, a small section 4(5%) higher insertion frenum. A small number 2(3%) were represented pathological changes in the front, meziodens, iatrogenic factors and present periodontal disease.

Conclusion: etiology of diastema mediana in many factors and timely diagnosis of specific etiological factors of importance to the timely and proper treatment.

Key words: diastema mediana, etiological, Hereditary factors

## ИЗРАБОТКА НА ТОТАЛНИ АКРИЛАТНИ ПРОТЕЗИ ОБЛОЖЕНИ СО МЕК АКРИЛАТ

Автор: Љубица Трајкова  
Ментор: Асс. Др. Емилија Бајрактарова Ваљакова  
Катедра: стоматолошка протетика

Цел: Пациенти со осетлива мукоза и голема резилиентност на субмукозното ткиво во одредени регии, имаат проблеми при користењето на тотални протези изработени од тврд акрилат. Целта на овој труд е да се прикаже постапката на изработка на тотални протези делумно обложени со мек акрилат.

Материјал и метод: Беа спроведени сите стандардни фази и постапки за изработка на тотални протези: земање на анатомски и функционални отпечатоци, изработка на работни модели, шаблони со восочни бедеми, одредување на бимаксиларни соодноси, редење на ваштачки заби и нивна проба во устата на пациентот. По киветирањето на шаблоните и отстранувањето на восокот и шелак базните плочи, прво беше аплицирано акрилатно тесто подготвено од материјал кој по полимеризација има цврста конзистенција, а потоа по отстранувањето на дел од акрилатот, по ивиците на идните протези, беше нанесено акрилатно тесто од мек акрилат. Топлотната полимеризација на киветите се одвиваше под притисок.

Резултати: Мекиот акрилат е биокомпатибилен, еластичен, и без поголем притисок налегнува на структурите во оралната празнина. Пациентот е задоволен од изработените акрилатни протези.

Заклучок: Кај пациенти со осетлива мукоза, изработка на тотални акрилатни протези делумно обложени со мек акрилат е прифатливо и пожелно решение.

Клучни зборови: тотална протеза, мек акрилат.

## MAKING DENTURES OF HARD ACRYLIC COATED WITH SOFT ACRYLIC

Author: Ljubica Trajkova  
Mentor: Ass. Dr. Emilija Bajraktarova Valjakova  
Department of Prosthodontics

Goal: Patients with sensitive mucosa and submucosa with high resiliency in certain areas might have problems during wearing dentures made of hard acrylic resin. The purpose of this paper is to present the process of making dentures partially covered with a soft acrylic.

Materials and methods: We carried out all standard/routine procedures of making dentures; the preliminary and functional impressions were taken, casts were made of hard dental stone, temporary bases with wax rim were made, jaw relations were determined, artificial teeth were arranged and final trial was carried out in the patient's mouth. After removing of the shellac base plates and wax, acrylic resin (having firm consistency after polymerization) was applied, while at the edges of the planed prostheses, soft acrylic resin was applied. Heat polymerization took place under pressure.

Results: Soft acrylic resin is biocompatible and elastic material. The patient was satisfied and easily got used to the dentures.

Conclusion: In patients with sensitive mucosa, acrylic prostheses partly coated with soft acrylic resin is acceptable and desirable solution.

Key words: Dentures, soft acrylic.

## ИНДИРЕКТНИ КОМПОЗИТНИ ФАСЕТИ

## INDIRECT COMPOSITE VENEERS

Автор: Марија Митева  
Коавтор: Александар Гаврилов  
Ментор: Асс. Д-р Јулија Заркова  
Катедра: Катедра по Стоматолошка протетика и Ортопедија на заби и вилицы  
Дентална медицина, Факултет за медицински науки, Универзитет "Гоце Делчев"  
Штип

Author: Marija Miteva  
Co-author: Aleksandar Gavrilov  
Mentor: Ass. Dr. Julija Zarkova  
Department: Department of dental Prosthetics and Orthopedics of the teeth and jaws  
Faculty of Medical Sciences, Dental Medicine, University "Goce Delcev" – Stip.

Цел: Фасетите преставуваат се високо естетски реставрации кои како тенок слој од композит или керамика се поставуваат на површините на забите за да ја подобрат формата, големината и/или бојата на забот, и бараат минимална препарација на забот или пак се изработуваат на потполно интактни заби. Да прикажеме метод за изработка на фасети на индиректен начин со употреба на специјален заботехнички композит.

Goal: Veneers are highly aesthetic thin layers of composite or ceramics that are placed on the surface of teeth to improve the shape, size and / or color of the tooth, and they require minimal tooth preparations or are made of completely intact teeth. To show a method of making veneers indirectly by using special technical composite.

Материјал и метод: За постигнување на целта беа евалуирани два пациенти кои бараа корекции на насмевката. По завршениот клинички преглед и земањето на анатомски отпечатоци излеавме студио модели, за да направиме дијагностичко навосочување и анализа на ситуацијата. Кај првиот пациент, 47 годишна жена заклучивме дека е потребно изработка на фасетки без препарација поради присуството на повеќекратни дијастеми во интерканиниот сектор. Кај вториот пациент 34 годишна жена, најправо саниравме кариес четврта класа на горниот лев централен инцизив, а потоа со оглед отсуството на простор беше направена минимална препарација на инцизивите и канините но без стапалка. По земањето на дефинитивниот отпечаток излеавме работни модели и на нив изработивме 12 композитни фасети со микрополнет композит со двоен начин на полимеризација светлосна и термичка, Adoro<sup>®</sup> (Ivoclar Vivadent).

Materials and methods: In order to achieve the objective, two patients were evaluated who required correction of smile. After completed clinical examination and taking impressions, cast studio models were made for diagnostic wax up and analysis of the situation. In the first patient, a 47 years old woman we concluded that due multiple diastemas veneers in the intercanine sector can be made without preparations. In the second patient 34 year old woman, firstly we repaired fourth class cavity in the upper left central incisor, and then given the lack of space minimal preparations of the incisors and canine was made. After taking a definite impressions casts were made and 12 composite veneers were made with microphiled composite with dual polymerization light and thermal, Adoro<sup>®</sup> (Ivoclar Vivadent).

Заклучок: Изработката на индиректни композитни фасети со ваков тип на композит се покажа како соодветен метод, поради економичноста, лесното цементирање, добрите физички карактеристики на материјалот, заштедата на забна супстанца и лесната изработка.

Conclusion: Making indirect composite veneers with this type of composite is proved to be a suitable method, due less cost, ease cementing, good physical properties of the material, saving tooth substance and easy manufacturing.

Key words: Veneers, composite restorations, diastema closing

Клучни зборови: ламинати, композитни реставрации, затворање на дијастеми

## ИМПЛАНТНО-ПРОТЕТИЧКА РЕХАБИЛИТАЦИЈА КАЈ БЕЗЗАБИ ПАЦИЕНТИ

Автор: Мартин Костовски  
Коавтор: Мартина Цонкинска  
Ментор: проф. д-р. Јадранка Бундевска  
Катедра: Стоматолошка протетика

За многу пациенти, конвенционалните протези не нудат адекватна протетска стабилност и ретенција поради што може да влијаат на џвакањето, говорот и други клучни орални функции. Покрај тоа, нестабилна протеза не може да обезбеди доволна поддршка за мекото ткиво кое ја обикољува устата на пациентот поради што негативно влијае на естетиката на лицето. За решавање на овие проблеми, со имплантно-протетичката рехабилитација драматично се подобрува протетската стабилност, удобност и функционалност на стоматолошките помагала

Цел: Да ги осознаеме поволностите кои се постигнуваат со имплантно-протетичката рехабилитација кај беззабни пациенти при изработката на стоматолошките помагала, со подобрување на протетската стабилност, удобност и функционалност на истите.

Материјал и методи: Обработени се и прикажани случаеви кои демонстрираат планови за лекување, уникатно прилагодени и на функционалните и на естетските потреби и проблеми на пациентите

Резултати: Големата успешност на имплантно-протетичка рехабилитација е приказот на подобрувањето на протетската стабилност, удобност и функционалност кај пациенти подложни на ваквиот тип на третман.

Заклучок: Имплантно-протетичка рехабилитација, пренесува чувство на здрав и природен изглед на забите со обезбедување на цврста поддршка за усните на пациентот и фасцијалните карактеристики.

Клучни зборови: Имплантно-протетичка рехабилитација, беззаби пациенти, протетски помагала

## AN IMPLANT-PROSTHETIC REHABILITATION FOR TOOTHLESS PATIENTS

Author: Martin Kostovski  
Co-author: Martina Conkinska  
Mentor: Prof. d-r Jadranka Bundevska  
Department: Dental prosthetics

For many patients, conventional dentures do not offer adequate prosthetic stability and retention, which can interfere with chewing, speech and other crucial oral functions. Additionally, an unstable denture may not provide sufficient support for the soft tissue surrounding the patient's mouth, negatively impacting facial esthetics. To address these problems with implant-prosthetic rehabilitation, prosthetic stability, comfort and functioning of the prosthetic dentures can be dramatically improved.

Goal: Highlighting benefits that are achieved with implant-prosthetic rehabilitation at toothless patients during preparation of dental prosthetic with improvement of prosthetic stability, comfort and functionality

Materials and methods: Cases that demonstrate treatment plans uniquely tailored to both the functional and esthetic needs and concerns of the patients are processed and shown.

Results: Big success of implant-prosthetic rehabilitation is improved prosthetic stability, comfort and functionality in patients undergoing this kind of treating.

Conclusion: Implant-prosthetics rehabilitation convey a sense of healthy and natural-looking dentition by providing firm support for the patient's lips and facial features.

Key words: Implant-prosthetic rehabilitation, toothless patients, prostheses





Орална хирургија

Oral Surgery

**ТРАНСМИГРАЦИЈА НА ИМПАКТИРАНИ ДОЛНИ КАНИНИ: ПРЕВАЛЕНЦА, МЕНАЏМЕНТ И ИМПЛИКАЦИИ**

Автор: Јованова Даниела  
Коавтор: Мијајевска Марија  
Ментор: проф. д-р Цена Димова  
Ас. д-р Ана Радеска – Панова

Катедра: Катедра за орална и максилофацијална хирургија и дентална имплантологија, Дентална медицина, Факултет за медицински науки, Универзитет "Гоце Делчев" Штип

Цел: Целта на оваа студија е да се презентираат распространетоста на трансмиграцијата на мандибуларните канини како ретка стоматолошки ектопија којашто создава хируршки, ортодонтски, реставративни и интерцептивни проблеми. Етиолошките и патогенетски аспекти на трансмиграција на мандибуларните канини се истражуваат низ прегледот на меѓународната литература.

Материјал и метод: За да се потврди тридимензионално трансмигрираниот и импактиран заб потребно е да се локализација радиографски со употреба на: стоматолошки пантомограф, оклузално, периапикално, странична кефаломтријас и субментални проекции. Компјутеризираната томографија е златен стандард за три-димензионалната локализација на импактирани заби. Хируршки екстракција е најчест третман за мигрираните канини, наместо со напор да се донесе канинот назад во неговото оригинално место. Трансплантација, експозицијата и ортодонтски третман, како и методот на набљудување ретко се методи на избор.

Резултати: Според овој вид на третман неколку клинички случаи со мандибуларните трансмигрирани и импактирани канини ќе бидат презентирани. Третманот се состои од хируршки екстракција и периодични клинички и радиографски контролни прегледи

Заклучок: Прецизната дијагноза на импактираните канини е од суштинско значење за најдобариот план на терапија, коешто се потврдува со времето на третманот и овозможува намалување на можните компликации.

Клучни зборови: Трансмигрирани канини, забна миграција, импактирани заби.

**TRANSMIGRATION OF LOWER IMPACTED CANINES: PREVALENCE, MANAGEMENT AND IMPLICATIONS**

Author: Jovanova Daniela  
Co-author: Mijajleva Marija  
Mentor: prof. d-r Cena Dimova  
As. D-r Ana Radeska -Panoska

Department: Department of oral and maxillofacial surgery and dental implantology, Faculty of Medical Sciences, Dental Medicine, University "Goce Delcev" – Stip.

Goal: The aim of this study is to present prevalence of mandibular canine transmigration as a rare dental ectopic that creates surgical, orthodontic, restorative and interceptive problems. Etiologic and pathogenetic aspects of mandibular canine transmigration are examined through an international literature review.

Materials and methods: To confirm three-dimensionally transmigrated and impacted tooth localization radiographically, dental pantomographs, occlusal, periapical, lateral cephalometric, and submentovertex projections can be used. Computed tomography is the gold standard for three-dimensional localization of impacted teeth. Surgical extraction appears to be most favored treatment for migrated canines, rather than to effort to bring the tooth back to its original place. Transplantation, exposure and orthodontic alignment, and method of observation are rarely methods of choice.

Results: According of this type of treatment several clinical cases with mandibular transmigrated impacted canines will be present Treatment consisted of surgical extraction and periodic clinical and radiologic follow-up visits.

Conclusion: Precise impacted canine diagnosis is essential for the best treatment plan; it validates the treatment time and allows reducing possible complications.

Key Words: Transmigrated canine; tooth migration; impacted canine

## ЕКСТРАКЦИЈА НА ЗАБИ КАЈ ПАЦИЕНТИ СО ДИЈАБЕТЕС

Автор: Деспина Димитрова  
Коавтор: Раде Марковиќ  
Ментор: науч.сop. Д-р Љуба Симјановска  
Катедра за орална хирургија

Цел: Утврдување на влијанието на дијабетот врз заздравувањето на раните, кај типични и атипични екстракции во оралната хирургија.

Материјали и методи: Беа проследени 20 пациенти со дијагностициран дијабет, кај кои беа извршени типични или атипични екстракции на заби. Кај половината од нив беше направена предекстракциона подготовка (антибиотска заштита, регулирана гликемија, добра орална хигиена), а кај другата половина истата не беше направена. За компарирање на оваа група беа земени 10 релативно здрави пациенти со истата екстракциона процедура.

Резултати: Резултатите од истражувањето покажаа позитивна корелација помеѓу пациентите со дијабет и со соодветна припрема, со релативно здравите пациенти во однос на временскиот период на заздравување на пост екстракционите рани, како и пропратните можни компликации (инфекција, болка, оток, црвенило). Кај втората половина на пациенти со дијабет и не спроведена припрема, резултатите не дадоа корелативен сооднос т.е. во таа група се забележаа и пропратни компликации.

Заклучок: Лицата со дијабет особено внимание треба да посветат на регулирање на нивото на шеќерот во крвта во дозволените граници, со цел надминување на други несакани општи компликации и секако пост екстракциони пропратни компликации.

Клучни зборови: дијабетес, типични и атипични екстракции, отежнато зараснување, соодветна подготовка.

## EXTRACTION OF TEETH ON PEOPLE WITH DIABETES

Author: Despina Dimitrova  
Co-author: Rade Markovikj  
Mentor: Assistant Ljuba Simjanovska, MD  
Department: Oral Surgery

Goal: determining the effect of diabetes upon the recovery of the wounds caused by typical and atypical extraction.

Materials and methods: The study plans involved 20 patients with diagnosed diabetes, who have had typical or atypical extraction of their teeth. Half of them received pre-extraction preparation (antibiotic protection, glycemic regulation, good oral health), and the other half took no preparations. For comparing the results, 10 relatively healthy patients with the same extraction procedure, were involved.

Results: The results from the research have showed positive correlation between the patients with diabetes and the appropriate preparation and the relatively health patients regarding the time period for the healing of the post-extraction wounds, as well as the accompanying probable complications (infection, pain, edema, redness). As for the other half of patients with diabetes and no preparation, the results have not given correlative ratio i.e. in that group there were noticed concomitant complications.

Conclusion: People with diabetes should pay special attention to the blood sugar's level regulation, maintaining it as close to normal as possible in order to overcome other unwanted general complications and of course post-extraction accompanying complications.

Key words: diabetes, typical and atypical extractions, slow healing, appropriate preparation.

## УПОТРЕБА НА ДИОДНИОТ ЛАСЕР ВО ФРЕНЕКТОМИЈА– ПРИКАЗ НА СЛУЧАЈ

## THE USE OF DIODE LASER IN FRENECTOMY -CASE REPORT

Автор: Евгенија Трајкоска,  
Коавтор: Љупка Лазарова  
Ментор: доц. Др. Киро Папакоча  
Коментори: проф. д-р Цена Димова, д-р Михајло Петровски  
Катедра: Катедра за орална и максилофацијална хирургија и денална имплантологија Денална медицина, Факултет за медицински науки, Универзитет "Гоце Делчев" Штип

Author: Evgenija Trajkoska  
Co – author: Ljupka Lazarova  
Mentor: Doc. dr. Kiro Papakocho  
Co – mentor: prof. dr. Cena Dimova; dr. Mihajlo Petrovski  
Department: Department of oral and maxillofacial surgery and dental implantology, Faculty of Medical Sciences, Dental Medicine, University "Goce Delcev" – Stip.

Цел: Пациент со дијагноза frenulum tecto labii superior, покрај потребата од соодветна ортодонтска терапија, имаше индикација за френулектомија на горен лабијален френулум, со сите услови за примена на диоден лазер во тераписки цели.

Goal: Patients diagnosed with frenulum tecto labii superior, despite the need of proper orthodontic treatment, had an indication of the upper frenulum labialis removal with all the conditions for the application of diode laser for therapeutic purposes.

Материјал и метод: За реализација на поставената цел, корекција на горен лабијалниот френулум беше користен диоден лазер со употреба само на површинска анаестезија. Целата процедура опфати две посети: во првата направен е план на терапијата, додека во втората извршена е френектомијата.

Materials and methods: For the realization of the aim, correction of upper frenulum labialis was made with diode laser using only surface anesthesia. The whole procedure included two visits: in the first one plan of treatment was made, while the second was conducted frenectomy.

Резултати: По седум дена од интервенцијата направен е контролен преглед, при што беше оценета и утврдена целосна консолидацијата на меките ткива.

Results: After seven days of the intervention it was made medical checkup, when was evaluated and full established consolidation of the soft tissues had been noticed.

Заклучок: Диодниот лазер е современ тераписки модалитет кој ни овозможува брза и едноставна работа, без присуство на крвавење и чисто работно поле, со што овие перформанси го прават диодниот лазер перфектен за ваквите случаи. Постоеше позитивен ефект кај нашиот пациент, после извршената интервенција. Препорачуваме употреба на овој тераписки модалитет кај сличните случаи.

Conclusion: The diode laser as a modern therapeutic modality, which provides us with fast and simple operation, without the presence of bleeding and clean working area, is the main reason that makes this laser applicable to such cases. There was positive effect in our patient, after the intervention.

Key words: Diode laser, frenulum, frenectomy.

Клучни зборови: диоден лазер, френулум, френектомија.



**ИНСЕРЦИЈА НА ЕНДОСЕАЛНИ ДЕНТАЛНИ ИМПЛАНТИ ВО БОЧНА РЕГИЈА – INSERTION OF ENDOSEAL DENTAL IMPLANTS LATERAL REGION - CASE REPORT**  
**ПРИКАЗ НА СЛУЧАЈ**

Автор: Габриела Илиевска,  
Коавтор: Драгана Калаџиска  
Ментор: доц. д-р Киро Папакоча  
Коментор: проф. д-р Цена Димова  
Катедра: Катедра за орална и максиларнофацијална хирургија и дентална имплантологија, Дентална медицина, Факултет за медицински науки, Универзитет "Гоце Делчев" Штип

Цел: Надоместувањето на парцијална беззабност со помош на импланти претставува ефективна можност за решавање на беззабоста, со подобрување на функцијата и враќање на хармонијата. Нивната примена зависи од индикациите - во нашиот случај нивно поставување во мандибуларна бочна регија.

Целта на нашата студија е да се презентира ефикасноста при примената на ендосеални дентални импланти, како биокомпатибилни елементи во решавањето на беззабоста.

Материјал и метод: Пациент на возраст од 32 години со парцијална беззабност во бочна регија во долна вилица. При клинички и рентген преглед на пациентот, се одлучува за екстракција на 36 на кој е дијагностицирано Parodontitis chr. periapicalis. После негова екстракција, направена е аугментација на истото место.

Резултати: После 6 месеци од екстракцијата, поставени се три дентални имплантни соодветно на место 35, 36 и 37 и прилагодено според условите. После уште 4 месеци од оваа интервенција направена е импланто-протетска рехабилитација.

Заклучок: За решавање на парцијална беззабност, во бочна регија од особено значење после екстракција на последниот дистален заб, е инсерцијата на ендосеални дентални импланти. Секако зачувувањето на алвеоларниот гребен после екстракција е важно за да се постигне импланто – протетска реставрација која ќе ги исполни нашите очекувања од естетска и функционална гледна точка.

Клучни зборови: Ендосеални импланти, парцијална беззабност, алвеоларна аугментација

Author: Gabriela Ilievska  
Co-author: Dragana Kaladziska  
Mentor: Doc.dr. Kiro Papakocho  
Co – mentor: prof. dr. Cena Dimova  
Department: Department of oral and maxillofacial surgery and dental implantology, Faculty of Medical Sciences, Dental Medicine, University "Goce Delcev" – Stip.

Goal: Compensation for partial toothlessness using implants is an effective way to solve toothlessness by improving the function and restore harmony. Their application depends on the indications - in our case their placement in the mandibular lateral region.

The aim of our study is to present the efficiency of the application of dental implants as biocompatible elements in solving toothlessness.

Materials and methods: Patient (32 years old) with partial toothlessness in the posterior region of the mandibulae. In clinical and x-ray examination of the patient, has been decided to extract 36 which because it was diagnosed Parodontitis chr. periapicalis. After its extraction, augmentation is done in the same place.

Results: After 6 months of extraction, are placed three dental implant according to the position 35, 36 and 37 and adjusted as required. After another four months of this intervention is made implant-prosthetic rehabilitation.

Conclusion: To resolve the partial toothlessness in lateral area of particular importance after the extraction of the last distal tooth is insertion of dental implants. Keeping the alveolar ridge after extraction is important for implant - prosthetic restoration that will meet our expectations from an aesthetic and functional point of view.

Key words: implants, partial toothlessness, alveolar augmentation

**ПЛАН НА ТЕРАПИЈА КАЈ ПАЦИЕНТИ СО АНТИКОАГУЛАНТНА ТЕРАПИЈА.  
ПРИКАЗ НА СЛУЧАЈ- МУЛТИПНА ЕКСТРАКЦИЈА**

Автор: Ивана Ѓотева  
Коавтор: Мартина Тодоровска  
Ментор: Асс. Д-р Едвард Јанев  
Катедра: Орална хирургија

Цел: Бројот на пациенти кои примаат антикоагулантна и антиромбоцитна терапија во стоматолошката пракса секојдневно се зголемува. Целта на овој труд е да прикажеме случај на пациент со антикоагулантна терапија, со индикација за мултипна екстракција, кај кој ги применивме современите ставови за планот на терапија кај оваа група пациенти, што вклучува примена на локални мерки на хемостаза, без прекинување на антикоагулантната терапија.

Материјал и метод: Прикажуваме пациент на 68 годишна возраст, кај кој беше изведена мултипна екстракција на неколку гангренозни заби во мандибуларниот лев квадрант во една сеанса. Пред екстракцијата беа направени лабораториски анализи, кои покажаа вредност на ИНР 2. Антикоагулантната терапија не беше прекината, а после екстракцијата беа поставени желатински препарати во алвеолата и поединечни сүтури, со цел да се воспостави локална хемостаза.

Резултати: После екстракцијата на забот и примената на мерките на локална хемостаза не беше забележано крварење кое ги надминува нормалните физиолошки граници. После контролната посета и вадењето на конците после 1 недела, беше забележано нормален тек на зараснување на екстракционата рана.

Заклучок: Локална хемостаза кај пациенти кои примаат антикоагулантна терапија, без истата да се прекине, може успешно да се воспостави кога вредноста на ИНР е во границите одредени за оваа група пациенти.

Клучни зборови : антикоагулантна терапија, мултипна екстракција, ИНР, локална хемостаза

**TREATMENT PLAN FOR PATIENTS WITH ANTICOAGULANT THERAPY. DISPLAYING  
MULTIPLE-EXTRACTION CASE**

Author: Ivana Gjoteva  
Co-author: Martina Todorovska  
Mentor: Ass. D-r Edvard Janev  
Department: Oral surgery

Goal: The number of patients receiving anticoagulant and antiplatelet therapy in dental practice increases daily. The purpose of this paper is to present a case of a patient on anticoagulant therapy, indicating multiple extraction, in which we applied the modern view of the plan of treatment in this group of patients, which involves the application of local measures of hemostasis, without interruption of the anticoagulant therapy.

Materials and methods: our research shows a 68 old patient, on which was performed multiple extraction of several gangrenous teeth in the left mandibular quadrant in one session. Before extraction laboratory analyzes were made, which showed the value of INR 2. Anticoagulant therapy was not discontinued, and after the extraction gelatin sponges were placed in the socket and also individual sutures in order to establish local hemostasis.

Results: After extraction of the teeth and the measures of local hemostasis was not observed bleeding that goes beyond the normal physiological range. After the control visit and removal of the stitches after one week, it was noted normal healing of the extraction wound.

Conclusion: Local hemostasis in patients receiving anticoagulant therapy, without discontinuing the anticoagulant therapy, can be successfully established when the value of INR is within the limits specified for this group of patients.

Key words: anticoagulant therapy, multiple extraction, INR, local hemostasis

## НОВИ ОРАЛНИ АНТИКОАГУЛАНСИ И ОРАЛНОХИРУРШКИ ИНТЕРВЕНЦИИ

## NEW ORAL ANTICOAGULANTS AND ORAL SURGERY INTERVENTIONS

Автор: Максимова Кристина  
Коавтор: Гогушовска Марија  
Ментор: проф. д-р Цена Димова  
Доц. д-р Киро Папакоча

Author: Maksimova Kristina  
Co-author: Gogushovska Marija  
Mentor: prof. d-r Cena Dimova  
Doc. D-r Kiro Papakoca

Катедра: Катедра за орална и максилофацијална хирургија и денална имплантологија, Денална медицина, Факултет за медицински науки, Универзитет "Гоце Делчев" Штип

Department: Department of oral and maxillofacial surgery and dental implantology, Faculty of Medical Sciences, Dental Medicine, University "Goce Delcev" – Stip.

Цел: Стоматолозите се среќаваат со зголемен број на пациенти со хронични медицински болести. Меѓу овие пациенти се и оние кои се лекуваат со антикоагулантни лекови или антитромбоцитни средства за да се спречи венска или артериска тромбоза.

Goal: The dentist today is seeing increased numbers of patients with chronic medical illnesses. Among these patients are those that are being treated with anticoagulant drugs or antiplatelet agents to prevent venous or arterial thrombosis.

Целта на ова истражување е да се разгледаат доказите за различни терапевски пристап, со цел да се потенцира сериозноста на оваа област, и да се предложи конкретен оралнохируршки третман кај пациентите кои примаат нови орални антикоагуланси.

Aim of this study is to review the evidence of different therapy approach, to highlight the areas of major concern, and to suggest specific oral surgery treatment for patients on new oral anticoagulants.

Материјал и метод: Направено е пребарување на MEDLINE и на публикации на англиски јазик од почеток на 1971 година до сега. Релевантните клинички протоколи од болнички одделенија беа темелно ревидирани, презентирани и дискутирани.

Materials and methods: A Medline and an extensive hand search were performed on English-language publications beginning in 1971 till now. The pertinent literature and clinical protocols of hospital dentistry departments have been extensively reviewed, presented and discussed.

Резултати: Во последните години беше детектиран напредок во развојот на клиничка пракса: антикоагуланти генерално не се прекинати; оралнохируршките интервенции се изведуваат и при лабораториски вредности кои покажуваат тенденција за значајно крвавење; предложени се нови ефективни модалитети за локална хемостаза.

Results: Several evolving clinical practices in the last years have been detected: anticoagulants are generally not discontinued; oral surgery is performed despite laboratory values showing significant bleeding tendency; new effective local hemostatic modalities are used to prevent bleeding.

Заклучок: Менаџирањето на оралнохируршките процедури кај пациентите кои се под третман со нови антикоагуланси треба да биде врз основа на повеќе фактори: лабораториски вредности, обемот и итноста на интервенцијата, согласност од лекарот кој го води, достапни објекти, стоматолошка експертиза, како и од оралната, медицинската и општата состојба на пациентот.

Conclusion: The management of oral surgery procedures on patients treated with new anticoagulants should be influenced by several factors: laboratory values, extent and urgency of the intervention, treating physician's recommendation, available facilities, dentist expertise, and patient's oral, medical, and general condition.

Key words: oral surgery, new oral anticoagulants, bleeding.

Клучни зборови: орална хирургија, нови орални антикоагуланси, крвавење.

**ИНЦИДЕНЦА НА КАРИЕС НА ДИСТАЛНА ПОВРШИНА НА ВТОРИОТ МАНДИБУЛАРЕН МОЛАР, АСОЦИРАНА СО ПРИСУСТВО НА ПОЛУИМПАКТИРАН МАНДИБУЛАРЕН ТРЕТ МОЛАР**

**INCIDENCE OF DISTAL CARIES IN MANDIBULAR SECOND MOLARS DUE TO SEMI-IMPACTED THIRD MOLARS**

Автор: Крстевска Николија  
Коавтор: Ристова Марија  
Ментор: Асс. Д-р Апостолова Гордана  
Катедра за орална хирургија

Author: Krstevska Nikolija  
Co-author: Ristova Marija  
Mentor: Ass. D-r Apostolova Gordana  
Department of oral surgery

Цел : Целта на оваа студија е да се докаже инциденцата на кариес на дисталната површина на вториот мандибуларен молар, асоцирана со присуството на полуимпактиран мандибуларен трет молар.

Goal: The goal of this study is to prove the incidence of distal caries in the mandibular second molar associated with the presence of semi-impacted third mandibular molar.

Материјал и метод: За реализација на целта беа креирани две групи испитаници поделени врз основа на присуството на трет мандибуларен молар во полуимпактирана или потполно еруптирана положба во непосредна близина на вториот мандибуларен молар.

Materials and methods: For realization of the goal were created two groups of subjects based on the presence of the third mandibular molar in semi-impacted or fully erupted position, adjacent to second mandibular molar.

Резултати: Инциденцата на кариес на дисталната површина на вториот молар во групата испитаници со присутен полуимпактиран мандибуларен трет молар покажа значајно поголем процент во споредба со групата каде третите молари се потполно еруптирани.

Results: Incidence of distal caries on the second mandibular molar in the group of subjects with semi-impacted third mandibular molar, showed significantly higher percentage compared with the group of subjects where the third mandibular molars were fully erupted.

Заклучок: Појавата на кариес на дисталната површина на вториот мандибуларен молар е високо асоцирана со присуството на полуимпактирани трети мандибуларни молари.

Conclusion: The appearance of distal caries on the second mandibular molar is high associated with the presence of the semi-impacted third mandibular molars.

Клучни зборови: Кариес на дистална површина, втори мандибуларни молари, полуимпактираност трети мандибуларни молари.

Key words: Distal caries, second mandibular molar, semi-impacted, third mandibular molar.









**СПОНЗОРИ SPONSORS**