MACEDONIAN DENTAL REVIEW / Year XXXX, No. 1-2, 2017 / ISSN 0350-8129 / UDK 616-31

www.stomfak.ukim.edu.mk

Универзитет " Св. Кирил и Методиј" во скопје

Списание на стоматолошки факултет - Скопје

40 МСП 1977-2017

# Македонски Стоматолошки Преглед

2017

Година XXXX број 1-2 2017

ISSN 0350-8129 UDK 616-31

**Одговорен уредник**

Проф. д-р Елизабета Ѓоргиевска,

Катедра за детска и превентивна стоматологија

e-mail: egjorgievska@stomfak.ukim.edu.mk

## УРЕДУВАЧКИ ОДБОР

Киро Ивановски, Скопје, Македонија
Мира Јанкуловска, Скопје, Македонија
Соња Апостолска, Скопје, Македонија
Силвана Георгиева, Скопје, Македонија
Александар Грчев, Скопје, Македонија
Лидија Кануркова, Скопје, Македонија
Маја Пандилова, Скопје, Македонија
Весна Стевковска, Скопје, Македонија
Борис Величковски, Скопје, Македонија
Василка Ренџова, Скопје, Македонија
Иван Алајбег, Загреб, Хрватска
Иван Анастасов, Софија, Бугарија
Никола Ангелов, Хјустон, САД
Гурхан Цаглајан, Хачетене, Турција
Домагој Главина, Загреб, Хрватска
Петер Јевникар, Љубљана, Словенија
Христо Кисов, Пловдив, Бугарија
Дарко Мацан, Загреб, Хрватска
Љубо Марион, Љубљана, Словенија
Џон Николсон, Лондон, В. Британија
Дарије Планчак, Загреб, Хрватска
Кристина Попова, Софија, Бугарија
Саша Станковиќ, Ниш, Србија
Драгослав Стаменковиќ, Белград, Србија
Зринка Тарле, Загреб, Хрватска
Љиљана Тихачек, Белград, Србија
Георги Томов, Пловдив, Бугарија
Радомир Угринов, Софија, Бугарија
Ана Ангелова Валпони, Лондон, В. Британија
Васка Вандевска, Осло, Норвешка
Радосвета Василева, Софија, Бугарија
Мирослав Вукадиновиќ, Белград, Србија

## СОВЕТОДАВЕН ОДБОР

Марија Стевановиќ, Скопје, Македонија
Ана Сотировска-Ивковска, Скопје, Македонија
Анета Атанасовска-Стојановска, Скопје, Македонија
Јагода Бајевска, Скопје, Македонија
Алберто Бенедети, Скопје, Македонија
Јадранка Бундевска, Скопје, Македонија
Оливер Димитровски, Скопје, Македонија
Златко Георгиев, Скопје, Македонија
Никола Гиговски, Скопје, Македонија
Билјана Капушевска, Скопје, Македонија
Даница Поповиќ-Моневска, Скопје, Македонија
Илијана Муратовска, Скопје, Македонија
Славе Наумовски, Скопје, Македонија
Јулијана Николовска, Скопје,Македонија
Марија Пеева, Скопје, Македонија
Снежана Пешевска, Скопје, Македонија
Лидија Поповска, Скопје, Македонија
Владимир Поповски, Скопје, Македонија
Мирјана Спасовска, Скопје, Македонија

**Editor in Chief**

Elizabeta Georgievska

Department of Pediatric and Preventive Dentisty

e-mail: egjorgievska@stomfak.ukim.edu.mk

**EDITORIAL BOARD**

Kiro Ivanovski, Skopje, Macedonia
Mira Jankulovska, Skopje, Macedonia
Sonja Apostolska, Skopje, Macedonia
Silvana Georgieva, Skopje, Macedonia
Aleksandar Grchev, Skopje, Macedonia
Lidija Kanurkova, Skopje, Macedonia
Maja Pandilova, Skopje, Macedonia
Ivan Alajbeg, Zagreb, Croatia
Ivan Anastasov, Sophia, Bulgaria
Nikola Angelov, Houston, USA
Vesna Stevkovska, Skopje, Macedonia
Boris Velichkovski, Skopje, Macedonia
Gurhan Caglajan, Hacettepe, Turkey
Andon Filchev, Sophia, Bulgaria
Domagoj Glavina, Zagreb, Croatia
Peter Jevnikar, Ljubljana, Slovenia
Hristo Kisov, Plovdiv, Bulgaria
Darko Macan, Zagreb, Croatia
Ljubo Marion, Ljubljana, Slovenia
John Nicholson, London, UK
Darije Planchak, Zagreb, Croatia
Kristina Popova, Sophia, Bulgaria
Sasha Stankovikj, Nish, Serbija
Dragoslav Stamenkovikj, Belgrade, Serbia
Zrinka Tarle, Zagreb, Croatia
Ljiljana Tihachek, Belgrade, Serbia
Georgi Tomov, Plovdiv, Bulgaria
Radomir Ugrinov, Sophia, Bulgaria
Ana Angelova-Volponi, London, UK
Vaska Vandevska, Oslo, Norway
Radosveta Vasileva, Sophia, Bulgaria
Miroslav Vukadinovikj, Belgrade, Serbia

**ADVISORY BOARD**

Marija Stevanovikj, Skopje, Macedonia
Ana Sotirovska-Ivkovska, Skopje, Macedonia
Aneta Atanasovska-Stojanovska, Skopje, Macedonia
Jagoda Bajevska, Skopje, Macedonia
Alberto Benedeti, Skopje, Macedonia
Jadranka Bundevska, Skopje, Macedonia
Oliver Dimitrovski, Skopje, Macedonia
Silvana Georgieva, Skopje, Macedonia
Zlatko Georgiev, Skopje, Macedonia
Nikola Gigovski, Skopje, Makedonija
Biljana Kapushevska, Skopje, Macedonia
Danica Popovikj-Monevska, Skopje, Macedonia
Ilijana Muratovska, Skopje, Macedonia
Slave Naumovski, Skopje, Macedonia
Marija Peeva, Skopje, Macedonia
Snezhana Peshevska, Skopje, Macedonia
Lidija Popovska, Skopje, Macedonia
Vladimir Popovski, Skopje, Macedonia
Mirjana Spasovska, Skopje, Macedonia

# ХИРУРШКО-ОРТОДОНТСКИ ПРИСТАП ВО ТРЕТМАНОТ НА ИМПАКТИРАН МАНДИБУЛАРЕН ЛАТЕРАЛЕН ИНЦИЗИВ: приказ на случај

**Писевска Чолакова Наташа1, Џипунова Билјана2, Апостолова Гордана3, Филјанска Ирена 4**

*1Клиника за орална хирургија, Универзитетски стоматолошки клинички центар "Св. Пантелејмон"- Скопје*
*2Катедра за ортодонција, Стоматолошки факултет, Универзитет "Св. Кирил и Методиј" – Скопје,*
*3Катедра за орална хирургија, Стоматолошки факултет, Универзитет "Св. Кирил и Методиј" – Скопје,*
*4Клиника за стоматолошка протетика, Универзитетски стоматолошки клинички центар "Св. Пантелејмон"- Скопје,*

## АПСТРАКТ

Никнењето на забите претставува завршна етапа во долгиот и сложен процес на развој на забите. Потешкотиите во овој процес зависат од голем број етиолошки фактори. Целта на овој труд е да се прикаже исклучително редок случај на ретиниран латерален мандибуларен инцизив кај 11 годишен пациент, со осврт кон етиологијата, зачестеноста на појавување, дијагностиката како и планот на терапија и терапевтските процедури.
Клучни зборови: импактиран заб, мандибуларен латерален инцизив, хируршко-ортодонтска терапија

# SURGICAL-ORTHODONTIC APPROACH IN THE TREATMENT OF IMPACTED LATERAL MANDIBULAR INCISOR Case report

**Pisevska Cholakova Natasha1*, Dzipunova Biljna2,Apostolova Gordana3, Filjanska Irena4**

*1Clinic for Oral surgery and implantology, University Dental Clinical Center "St. Pantelejmon" Skopje, Republic of Macedonia*
*2Department for Orthodontics, Faculty of Dentistry "Ss. Cyril and Methodius University" – Skopje, Republic of Macedonia*
*3Department for Oral surgery and implantology, Faculty of Dentistry "Ss. Cyril and Methodius University" – Skopje, Republic of Macedonia*
*4Clinic for Dental prosthetics, University Dental Clinical Center "St. Pantelejmon" Skopje, Republic of Macedonia*

## ABSTRACT

The eruption of the teeth is the final stage in the long and complex process of teeth development. The difficulties following this process depend on numerous etiological factors. The aim of this study is to show an exceptionally rare case of a retained mandible lateral incisor in 11 years old patient, with a review of its etiology, frequency, diagnostic and treatment plan as well as treatment procedures.

Key words: impacted tooth, mandibular lateral incision, surgical-orthodontic therapy

## ВОВЕД

Под влијание на општи и локални етиолошки фактори, еруптивниот процес на забите може да е запрен на било кое ниво, што условува појава на развојна аномалија од типот на дентална импакција.

Болестите или потешкотиите во никнувањето на забите не зависат само од патолошките промени присутни во последните фази од развојот, туку и од одредени патолошки појави кои влијаат врз развојот уште во неговите почетоци.

Поимите импактиран, ретиниран или инклудиран заб се однесуваат на целосно формирани, но нееруптирани заби на своето или било кое друго место во забниот лак или надвор од него.

Дентална импакција Raghoebar и сор.1 ја дефинираат како престанок на ерупцијата на забите предизвикана од клинички или рендгенолошки детектирана физичка бариера пред гингивалното појавување (изникнување) на забот, а во отсуство на препознатлива физичка бариера во ерупционата патека2.

Поимот импактиран или полуимпактиран заб Мише 3 го користи едноставно за заби кои целосно или делумно не изникнале од коската поради механичка препрека.

Mayerhofer4 поимот ретенција го дефинира како задржување на забот внатре во виличната коска, трајно или само привремено, надвор од вообичаеното време на никнување. Доколку ретенцијата настанала во близина на лежиштето на забот, се нарекува ортотопна ретенција, за разлика од хетеротопната која настанува на различно место. Според Џипунова2 ретиниран или полуретиниран заб е оној кој не изникнал или делумно изникнал од коската, но од одредени причини кои не се механички (физички) негова нормална ерупција била оневозможена.

Етиологијата е мултикаузална и долго време била предмет на интересирање од страна на голем број автори. Се наведуваат: инсуфициентна должина на лакот, малформација на коронката или коренот на забот, блокада на еруптивната патека од прекуброен заб или одонтом, изместување на забниот зачеток поради цисти или неоплазми, одонтогена инфекција, траума на млечен заб или на алвеоларниот процесус, анкилоза на млечниот претходник или мукозна бариера од гингивална фиброза или системски заболувања, нутриционо или хормонални пореметувања.

## INTRODUCTION

Under the influence of general and local ethiological factors, the process of teeth eruption, might be stopped at any of the eruption process levels, which causes an appearance of dental anomaly like dental impaction.

The diseases or the difficulties of teeth eruption, depend not only on the pathological changes that are present in the last stages of the tooth development, but also on some events which influence the development since its beginnings. The concept impacted, retained or included tooth considers a tooth which is fully formed, but not erupted on its place or any other place in the dental arch or outside.

Raghoebar et al.1 define the impaction as a termination of the tooth eruption caused by clinically or radiologically detected physical barrier before the gingival appearance (eruption) of the tooth, but without physically recognizable barrier along its eruption pathway2.

According to Mishe3 the notion impacted refers to a tooth which did not erupt completely or partially, due to a mechanical barrier. Mayerhofer4 defines the concept of retention simply as retaining the tooth inside the jaw bone, permanently or only temporarily, after the expected time of eruption. If the retention happened near the tooth bearing, it is named orthotopic retention, while the heterotopic retention refers to a tooth that is retained in a different, inadequate position. According to Dzipunova2, retained or semi-retained tooth is the one which didn't erupt from the jaw bone completely or partially, but from non-mechanical reasons.

The etiology is multi-causal and was a subject of great interest among many authors. The stated reasons are: insufficient length of the dental arch, malformation of the crown or the root, block on the eruption pathway by a supernumerary tooth or odontoma, dislocation of the germ due to existence of cysts or tumors, odontogenic infections, trauma of the deciduous tooth or of the alveolar ridge, deciduous tooth ankylosis, gingival fibrosis barrier or systemic disorders, nutritional or hormonal disorders. Other, non-mechanical causes, might be: wrong (changed) position of the tooth's longitudinal axis, (axis that is parallel to the alveolar ridge), too deeply positioned germ (deep in the jaw corpus, during its long eruption way, the growth impulse is being wasted), hereditary factors, lack of growth impulse, inadequate position of the germ, general conditions like: disostosis cleidocranialis, rachitis, os-

Останати, немеханички причини, може да бидат: погрешна насока на надолжната оска на забот (оска паралелна со алвеоларниот гребен) предлабока поставеност на забниот зачеток (длабоко во корпусот на вилицата, па при долгиот пат на ерупција импулсот за раст бива потрошен); хередитарни фактори (ретинирани заби често се среќаваат кај повеќе генерации во истата фамилија); недостаток на импулс за раст; поставеност на зачетокот на погрешно место; општи фактори (клеидокранијална дисплазија, рахитис, остопороза) итн.

Секој заб во горната и долната вилица може да биде ретиниран или импактиран. Сепак, најчесто неизникнати заби се долните трети молари. По нив, доаѓа максиларниот трет молар, максиларниот канин, мандибуларниот канин, вторите премолари и на крај сите останати заби (Archer5, Џипунова2).

Врз основа на сопствени анализи, Јојиќ и Перовиќ6 ги презентираат следниве фреквенции: мандибуларен трет молар 65%, максиларен трет молар 14,7%, максиларен канин 10,4%, максиларен втор премолар 1,2% и мандибуларен канин во само 1,01% од случаите.

Дијагнозата на овие заби дефинитивно и најпрецизно се поставува рендгенолошки. Рендгенографијата е единствена точна и прецизна дијагностичка процедура за детекција и дијагноза. Импактираните заби се релативно лесни за рендгенолошка евалуација, затоа што радиографската густина лесно се распознава во однос на околното коскено ткиво. Услови се да се следи комплетната контура на импактираниот заб, да се следи контурата на фоликуларниот сакулус и да се следи здраво околно коскено ткиво барем 2 мм, како и контурите на коренскиот комплекс. Задолжителна е темелна проценка на околното коскено ткиво заради планирање на обемот на оралнохируршката интервенција остеотомија.

Прифатени рендгенолошки техники како дијагностички постапки се: интраорална периапикална рендгенграфија, техника на двоен ангуларен пресек, дистална коса периапикална рендгенграфија, аксијална (оклузална) рендген-графија, антериорна максиларна рендгенграфија, латерална максиларна рендгенграфија и панорамска рендгенграфија како најчесто користена7.

Понекогаш, поради нејаснотии и недоволна информација од горенаведените техники на снимање, неопходно е визуелизирање со 3Д имиџинг техники,

teoporosis, etc.

Each tooth in both upper and lower jaw can be retained or impacted. However, the most frequently un-erupted teeth are the mandibular third molars. The maxillary third molars are right behind them, then, the maxillary canine, mandibular canine, second premolars and at the end, all other teeth2,5.

Based on their own analyses, Jojic and Perovic6 present the following frequencies: mandibular third molar 65%, maxillary third molar 14,7%, maxillary canine 10,4%, maxillary second premolar 1,2% and mandibular canine in only 1,01% of the cases.

The diagnosis of these teeth is definitely and most precisely set using X-rays. The radiological examination is the only exact and most precise diagnostic procedure. The impacted teeth are relatively easy for X-ray evaluation because the tooth radiological density is easily recognized related to the surrounding bone tissue. The required conditions are: recognizing and following the complete borders of the impacted tooth, the border of the follicular saccus and the healthy surrounding bone tissue at least 2mm and of course, the borders of the root complex. It is mandatory to thoroughly examine and estimate the volume of the surrounding bone tissue, in order to plan the extent of the osteotomy during the surgical intervention.

Accepted radiological techniques as diagnostic procedures are: intraoral periapical radiography, technique of dual angular cut, distal oblique periapical radiography, axial radiography, anterior maxillary radiography, lateral maxillary radiography, and orthopantomographic radiography as the most common and most frequently used7.

Sometimes, the before mentioned techniques do not obtain enough clear and accurate information about the objects of interest, so 3D imaging techniques such as: CT, MRI or CBCT must be performed.

Not rarely, in our population, we accidently find un-erupted teeth in edentulous patients preparing for a prosthetic rehabilitation8.

The simptomatology of impacted teeth is usually easy to recognize because there is a delayed eruption of the appropriate tooth, with or without prolonged persistency of the deciduous predecessor, existence of vestibular or palatinal bulge near the alveolar processus, distal migration, inclination or rotation of the adjacent teeth and deviation of linea mediana. Sometimes, complications of inflammatory or non-inflammatory origin can appear (acute or chronic pericoronitis, abscessus, osteitis, osteomyelitis, re-

како магнетна резонанца, компјутеризирана томографија или CBCT.

Неретко кај нашата популација се среќаваме со случајно детектирани неизникнати заби кај пациенти во поодмината возраст кои се припремаат за протетска рехабилитација на забалото, т.е во целосно беззаби вилици8.

Симптоматологијата на импактираните заби обично е лесно препознатлива и постои одложена ерупција на соодветниот заб, со или без продолжена перзистенција на млечниот претходник; испакнатина вестибуларно или палатинално близу до алвеоларниот продолжеток; дистална миграција, инклинација или ротација на соседните заби и девијација на интеринцизивната средина.

Понекогаш се појавуваат компликации од инфламаторен карактер (акутен или хроничен перикоронитис, апсцес, хроничен супуративен остеитис, остеомиелитис) или неинфламаторен карактер, како ресорпција на корените на соседните заби, фоликуларни и радикуларни цисти, маргинално оштетување на коскеното ткиво или симптоматска невралгија.

Денталната импакција е специфична патологија, како од аспект на мултикаузалната етиологија, фреквенцијата, дијагнозата, импликациите врз соседните заби и оклузијата, така и поради оралнохируршката и ортодонтската терапија.

Целта на овој труд е да се прикаже исклучително редок случај на ретиниран латерален мандибу-ларен инцизив кај пациент од женски пол на 11 годишна возраст

## ПРИКАЗ НА СЛУЧАЈ

Пациентка на 11 годишна возраст се јави на Клиниката за орална хирургија по препорака на ортодонт, заради перзистенција на заб 72. Родителот не даде податок за евентуална траума во фронтот во периодот на млечната дентиција (Слика 1.), ниту пак медицински состојби од интерес или случај на ретинирани заби во потесното семејство.

При интраорална инспекција, беше утврдена перзистенција на заб 72 во забниот низ. При длабока палпација во вестибуларниот форникс, присутна беше тумефакција со големина соодветна на коронка на латерален мандибуларен инцизив. Со рендгенолошки преглед беше верифицирано постоење на импактиран

sorption of the roots of the adjacent teeth, follicular and radicular cysts, neuralgia etc.

The dental impaction is a specific pathology, considering its multicausal ethiology, frequency, diagnosis, implications on the adjacent teeth and occlusion as well as for its surgical and orthodontic therapeutic approach.

The aim of the study is to show exceptionally rare case of retained mandibular lateral incisor in 11 years old female patient.

## CASE REPORT

Eleven (11) year old female was referred to the Department of Oral surgery, recommended by an orthodontist, due to persistence of tooth 72. The parent didn't give any information about a possible trauma in the region of the front of the face or teeth during the deciduous dentition (Figure 1.), any medical conditions of interest or other cases of retained teeth in the closest family.

The intraoral inspection showed persistence of tooth 72 in the dental arch. By deep palpation in the vestibulum, a bulge with a size appropriate to lateral incisor crown was found. The radiological examination verified the size and position of the retained permanent lateral mandibular incisor, set in the mandibular corpus (Figure 2.). The X- rays didn't show obstacles along its eruption pathway.

According to the dentition and replacement of the other deciduous teeth, there was a compliance (harmonization) of the chronological and dental age. The dental arches were well developed, the sagital ratio of jaws in Angle's class I, and there was a mild mandibular crowding and slight deviation of the medial inter-incisors' line to the left.

The oral-surgical intervention began with extraction of tooth 72 and elevation of the mucoperoperostal flap with vestibular approach. After removing the thin bone lamina which covered the tooth, its coronary part was completely exposed in the oral cavity (Figure 3.). The bone bridge between the incisal edge of the tooth and limbus alveolaris was preserved in order to provide optimum bone support and aesthetics at the front in the further course of therapy (Figure 3.). The intervention passed without any difficulties in terms of injury to neighboring teeth or their periodontium. After suturing, a mucoperiostal window was made right above the crown of the tooth (Figure 4.) and a ZnOOC bandage was applied (Figure 5.).

The postoperative course was without any particularities. The sutures and medicamentous bandage were removed

перманентен латерален инцизив, поставен во ниво на корпусот на долната вилица (Слика 2.). Притоа не беа присутни видливи препреки, од типот на прекубројни заби, по должината на ерупционата патека.

Споредентицијата и смената на другите заби, постоеше усогласеност на хронолошката и денталната возраст. Денталните лаци беа добро развиени, сагиталниот сооднос на вилиците во прва класа, а присутна беше блага мандибуларна збиеност и поместеност на мандибуларната интеринцизивна средина во лево.

Орално-хируршката интервенција започна со екстракција на млечниот латерален инцизив и подигање на мукопериостално ламбо со вестибуларен пристап. По отстранување на тенката коскена ламина со која беше прекриен забот, неговиот коронарен дел целосно беше експониран во усната празнина (Слика 3.). Коскениот мост помеѓу инцизалниот раб на забот и лимбус алвеоларис беше зачуван со цел да се обезбеди оптимална коскена потпора и естетика на фронтот во натамошниот тек на терапијата. Интервенцијата помина без потешкотии во смисол на повреда на соседните заби или нивниот периодонциум. По поставената сутура, беше направена фенестрација на мукопериостот во висина на коронката на забот (Слика 4.) и беше аплициран ZnOOC завој (Слика 5.).

Постоперативниот тек протече без особености. Сутурата и медикаментозниот завој беа отстранети седмиот ден по интервенцијата (Слика 6.), по што беше пристапено кон почеток на ортодонтска терапија. Беше поставен фиксен ортодонтски апарат во долната вилица, за активно оклузално извлекување и создавање на доволно простор за да инцизивот правилно се смести во забниот низ (Слика 7.). На пациентката и беа дадени инструкции за хигиено-диететски режим во текот на третманот, препораки за редовни контроли и предлог за ретенција со фиксен лингвален ретеинер по завршување на активниот ортодонтски третман. Планиран е и мониторинг на третите молари, особено мандибуларните.

Пациентката е сè уште во активна фаза на ортодонтска терапија.

## ДИСКУСИЈА

Потешкотиите во никнењето на забите зависат од патолошките промени присутни во последните фази од развојот на забите и од одредени патолошки појави

on the seventh day of the intervention (Figure 6.), when the orthodontic treatment began. A fixed orthodontic appliance was placed in the lower jaw, for active occlusal draw up and creation of enough space to fit the incisor correctly in the dental arch (Figure 7.). The patient was given instructions for the hygiene-dietary regime during treatment, recommendations for regular controls and a proposal for retention with a fixed lingual retainer after the completion of the active orthodontic treatment. Monitoring of the third molars, especially mandible, is also planned.

The patient is still in an active phase of orthodontic therapy.

## DISSCUSION

Tooth eruption difficulties depend on the pathological changes present in the last stages of teeth development and certain pathological events that have influenced development in its beginnings.

Impacted, retained or included tooth is a fully formed but un-erupted tooth at its or any other place in the tooth arch or outside it.

Any tooth in the upper and lower jaw can be retained or impacted. However, most commonly unexposed teeth are mandible third molars, maxillary third molars, maxillary canines, the second premolars, and finally all other teeth2,5. The impaction of mandible incisors is not common in dental practice, but its treatment is challenging due to the importance of facial aesthetics. Literature is quite scarce when it comes to mandible incisor impaction, and most authors do not have personal experience.

Therapeutic options for impacted and retained teeth include observation, surgical or surgical-orthodontic intervention, relocation (replantation) or extraction. Of course, these methods can be interacted, i. e they can be combined9.

Of course, during the treatment, the possible complications should be considered. When removing a large amount of bone tissue, in order to better expose retained/impacted teeth, complications of the periodontium of adjacent teeth are possible, such as gingival recession, difficult periodontal healing, bone loss, gingivitis, and decrease in the width of the keratinized gingiva10,11. In addition, injuries to the roots of adjacent teeth may occur, taking into account the position of affected teeth in relation to them, injuries to adjacent nerves, as well as unsuc-

кои влијаат врз развојот уште во неговите почетоци.

Импактиран, ретиниран или инклудиран заб е целосно формиран, но неруптиран заб на своето или било кое друго место во забниот лак или надвор од него.

Било кој заб во горната и долната вилица може да биде ретиниран или импактиран. Но сепак, најчесто неизникнати заби се мандибуларните трети молари, максиларните трети молари, максиларните канини, вторите премолари и на крај сите останати заби2,5. Импакцијата на мандибуларните инцизиви не е чест случај во стоматолошката пракса, но нејзиниот третман е предизвикувачки поради значењето за фацијалната естетика. Литературата е доста оскудна кога се работи за импакција на мандибуларен инцизив и повеќето автори немаат лично искуство.

Тераписките опции на импактираните и ретинира-ните заби, опфаќаат опсервација, хируршка или хируршко-ортодонтска интервенција, релокација (реплантација) или екстракција. Секако, овие методи може да се во интеракција, т.е да се комбинираат9.

При третманот, секако, треба да се смета и на евентуалните компликации. При отстранување на голема количина на коскено ткиво, со цел што подобро да се експонираат ретинираните/импактираните заби, можни се компликации на пародонтот на соседните заби, како гингивална рецесија, отежнато пародонтално заздравување, губиток на коска, гингивитис, како и намалување на широчината на кератинизираната гингива10,11. Како компликација, можат да се случат и повреди на корените на соседните заби, имајќи ја во предвид позицијата на импактираните заби во однос на нив, повреда на соседни нерви како и неуспешна ортодонтска терапија (анкилоза).

Нормалната (очекувана) развојна позиција на мандибуларниот латерален инцизив е лингвално од неговиот претходник, со очекувана лингвална ерупција12,13,14. Во текна никнењето на перманентниот заб, еруптивната патека е пропследена со рапидна остеокластна активност по должината на врвката на денталната ламина која ги поврзува фиброцелуларниот фоликул со оралната мукозна мембрана15. Повеќето автори се сложуваат дека лабијалната миграција по никнувањето е својствена и очекувана, сè додека корените на млечните инцизиви се ресорбираат, а функционалните сили на периоралната мускулатура се нормални. Очекуваните ерупциони патеки, исто така можат да бидат под влијание и да бидат изменети од

cessful orthodontic therapy (ankylosis).

The normal (expected) developmental position of the mandibular lateral incisor is lingual from its predecessor, with expected lingual eruption12,13,14. During the eruption of the permanent tooth, the eruptive pathway is accompanied by rapid osteoclastic activity along the length of the dental lamina that connects the fibrocellular follicle with the oral mucous membrane15. Most authors agree that the labial migration after the eruption is inherent and expected, as long as the roots of the deciduous teeth are resorbed, and the functional forces of the perioral muscles are normal. Expected eruptive pathways can also be influenced and modified by the way and the dynamics of their roots, vascular and tissue pressure, contracture of the periodontal ligament, insufficient place in the tooth arch, selective repositioning and bone resorption, as well as from developmental anomalies15,1

## CONCLUSION

The treatment options for the impacted teeth are very complex and depend on the type of impaction, the etiology factor, patient's age, occlusion, and periodontal condition of the teeth. Various therapeutic methods can be applied, such as extraction, reimplantation or surgical exposure of the tooth and the use of fixed orthodontic appliance with continuous extrusion force to fit the impacted tooth in the tooth arch.

**Слика 3.** Интраоперативно експонирана коронка на латералниот инцизив

**Figure 3.** *Exposed crown of the lateral incisor*

начинот и динамиката на развој на нивните корени, васкуларниот и ткивниот притисок, контрактура на периодонталниот лигамент, недоволно место во забниот лак, селективна репозиција и ресорпција на коската како и од развојни аномалии15,16.

## ЗАКЛУЧОК

Терапевтскиот пристап кон импактираните заби е многу сложен и зависи од видот на импакцијата, етиолошкиот фактор, возраста на пациентот, оклузијата и периодонталната состојба на забите. Може да се применат различни тераписки методи, и тоа екстракција, реимплантација или хируршко експонирање на забот и употреба на фиксни ортодонтски апарати со континуирана екструзиона сила за сместување на импактираниот заб во забниот низ.

**Слика 4.** Мекоткивна ексцизија (фенестра) за експонирање на коронката по поставувањето на поединечни сутури

**Figure 4. Mucoperiostal window after suturing**

## ЛИТЕРАТУРА/ REFERENCES


1. Raghoebar GM et al.Secondary retention of permanent molars: a histologic study. J Oral Patol Med. 1989; 18: 427-31.
2. Dzipunova B et al. Ortodontsko-hirurski pristap vo tretmanot na impaktirani maksilarni I mandibularni kanini: prikaz na slucaj. Maked Stom Pregl. 2007; 31(3-4): 112-8.
3. Mishe I. Oralna kirurgija.III izd. Zagreb: Medicinska naklada,1991.
4. Kallay J. Dentalna antropologija. Svezak 1. Zagreb,1974; 162-65.
5. Archer HW. Oral and maxillofacial surgery. Vth ed V1.WB Saunders Co.,1973.
6. Jojic, Perovic. Oralna hirurgija. VII izd. Beograd: Naucna knjiga, 1997.
7. Velickovski B. Primena na kompjuterska tomografija i magnetna rezonansa vo hirurskata terapija na impaktiranite zabi. Doktorska disertacija, Skopje, 2002: 34.
8. Ozan F, Kara I, Ay S. Impacted mandibular permanent incisors associated with a supernumerary tooth: a case report. Eur J Dent. 2009; 3(4): 324–328.
9. Chandra P, Agarwal S, Singh D, Agarwal S: Surgical uncovering and stimulation of eruption of mandibular lateral incisor and canine: A case report. J Dent Orofac Res 2014; 10(1): 36-8.
10. Das D, Misra J. Surgical management of impacted incisors in associate with supernumerary teeth: A combine case report of spontaneous eruption and orthodontic extrusion. J Indian Soc Pedod Prev Dent. 2012; 30: 329-32.
11. Kocadereli I, Turgut MD: Surgical and orthodontic treatment of an impacted permanent incisor: Case report. Dent Traumatol. 2005; 21: 234-9.
12. Gellin ME. A method of predicting the inital eruptive pattern of the mandibular permanent anterior teeth by radiographic analysis. J Dent Child. 1961; 28: 138-49.
13. Bradly EJ. Eruptive malpositioning of the mandibular permanent, lateral incisors: three case reports. Pediatr Dent. 1990; 12(6): 380-7.
14. Gellin ME, Haley JV. Managing cases of overretention of mandibular primary incisors where their permanent successors erupt lingually. J Dent Child. 1982; 49: 118-22.
15. Ten Cate AR. Oral histology, development, structure and function. IVed; St.Louis: CV Mosby,1989.
16. Sutton PRN: Migration and eruption of non-erupted teeth: a suggested mechanism. Aust Dent J. 1969; 14: 269-70.

**Слика 1.** Состојба на забалото на 9 годишна возраст
**Figure 1.** *Dental status at the age of 9*

**Слика 2.** Состојба на забалото на 11 годишна возраст
**Figure 2.** *Dental status at the age of 11*

**Слика 5.** Аплициран ZnOOC завој преку коронката
**Figure 5.** *ZnOOC bandage above the crown*

**Слика 6.** Интраорален наод по отстранувањето на сутурите и завојот од ZNOOC 8 дена по интервенцијата
**Figure 6.** *Intraoral finding after suture and ZnOOC bandage removal a week after surgery*

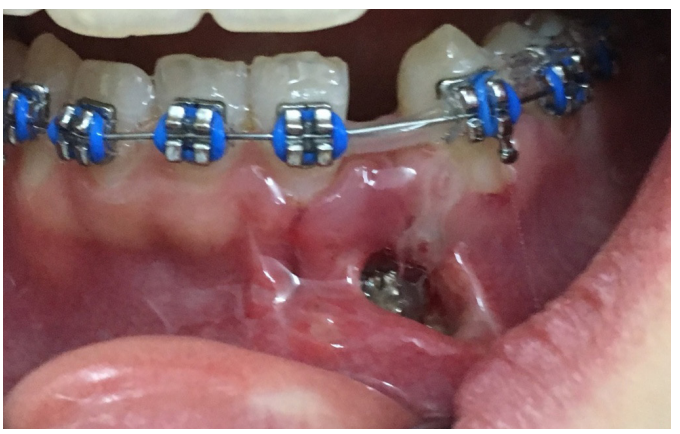

**Слика 7.** Поставен фиксен апарат за активно оклузално извлекување
**Figure 7.** *A fixed orthodontic appliance was placed in the lower jaw*

# ЗАСТАПЕНОСТ НА КАРИЕСОТ НА РАНОТО ДЕТСТВО КАЈ ДЕЦА НА 3-6 ГОДИШНА ВОЗРАСТ ОД ТЕТОВО, ВО УРБАНА И РУРАЛНА СРЕДИНА

**Сулејмани А.1, Јанкуловска М. 2, Павлевска М. 2, Апостолска С. 3**

*[1] Општинска Јавна Установа (ОЈУ) "Младост", Тетово, Р. Македонија*
*[2] Катедра за детска и превентивна стоматологија, Стоматолошки факултет, УКИМ, Скопје и ЈЗУ УСКЦ "Свети Пантелејмон", Скопје, Република Македонија*
*[3] Катедра за болести на забите и ендодонтот, Стоматолошки факултет, УКИМ, Скопје и ЈЗУ УСКЦ "Свети Пантелејмон", Скопје, Република*

## АПСТРАКТ

**Вовед:** Кариесот на раното детство (КРД) претставува инфективно заболување кое може да започне дури и со појавувањето на првите заби, околу 6 месеци или подоцна. Се дефинира како присуство на еден или повеќе расипани заби, изгубени заби поради кариес или реставриран млечен заб кај дете на возраст од 6 години или помало.

**Целта** на нашето истражување беше да ја утврдиме состојбата на оралното здравје кај децата на возраст од 3 до 5 години во општина Тетово, како во урбана така и во рурална средина.

**Материјал и метод:** За реализација на поставената цел беа спроведени стоматолошки прегледи кај 120 деца, од урбана (60) и рурална средина (60) во Општинска Јавна Установа (ОЈУ) "Младост", Тетово. Испитаниците беа со зачувано општо здравје, со исклучок на денталниот кариес и заболувањата на пулпопародонталниот комплекс и кај сите редовно се спроведува стоматолошка **е**дукација. Во студијата беа реализирани клинички испитувања, спроведени со сонда и стоматолошко огледало, при што кај сите испитаници се изврши одредување на кеп индексот со помош на Klein-Palmer-овиот систем и структура на кеп индексот.

# PREVALENCE OF EARLY CHILDHOOD CARIES IN 3-6 YEARS OLD CHILDREN FROM TETOVO, IN URBAN AND RURAL ENVIRONMENT

**Sulejmani A. 1, Jankulovska M2., Pavlevska M. 2, Apostolska S. 3**

*[1]Municipal Public Institution "Youth", Tetovo, Republic of Macedonia*
*[2]Department of Pediatric and Preventive Dentistry, Faculty of Dental Medicine, University "Ss Cyril and Methodius", Skopje, Republic of Macedonia*
*[3]Department of Dental Pathology and Endodontics, Faculty of Dental Medicine, University "Ss Cyril and Methodius", Skopje, Republic of Macedonia*

## ABSTRACT

**Introduction:** Early childhood caries (ECC) is an infectious disease that can begin as early as the teeth begin to emerge (around 6 months or so), often progresses rapidly, and can cause great pain to the child. ECC is defined as the presence of one or more decayed teeth, missing teeth (resulting from caries), or filled tooth surfaces in any primary tooth in a child 6 years old or younger.

**The aim** of our research was to determine the state of oral health in children aged 3 to 5 years in the municipality of Tetovo, both in urban and in rural areas and, simultaneously, to determine possible risk factors from the oral health aspect.

**Material and Method:** For the implementation of the targets dental examinations for 120 children from an urban (60) and rural (60) environment in the Municipal Public Institution "Youth", Tetovo, were conducted. Respondents were healthy, except for the dental caries and diseases of the pulpoparodontal complex with all regularly performed dental education. The study consisted of: clinical trials, conduction of a survey and statistical processing of the results. The WHO criteria were used for diagnosing dental caries.

**Results and discussion:** Children from urban and rural areas had significantly different values of the dmf index,

**Резултати и дискусија:** Децата од урбана и од рурална средина имаа сигнификантно различни вредности на кеп индексот, со значајно повисоки вредности во групата деца од урбана средина (p=0.035). Вредностите на кеп индексот во групата деца од град се движеа во интервал од 0 до 15, со просечна вредност на индексот од 4.15±4.7. Во групата деца од село, минималниот кеп индекс беше 0, максималниот 17, просечната вредност изнесуваше 4.4±4.6.

Статистичката анализа не потврди сигнификантна разлика во вредноста на кеп индексот меѓу децата од урбана и од рурална средина (p=0.73).

Процентот на кариозни заби во групата женски деца од град беше сигнификантно повисок од процентот во групата женски деца од село - 99.27% (137/138) vs. 98.08% (102/104), додека во групата машки деца од град процентот на кариозни заби беше сигнификантно понизок од децата од село – 94.59% (105/111) vs. 99.37% (159/160).

**Заклучок:** Резултатите кои ги добиеме во оваа студија, освен што ни дадоа податоци за состојбата на оралното здравје на децата меѓу 3 и 6 годишна возраст од Тетово, урбана и рурална средина, ќе послужат во планирањето и во реализацијата на успешно спроведување на превентивни активности. Превентивните активности би опфатиле промоција на оралното здравје и едукација кои водат кон подобрување на свеста на граѓаните и нивните деца и останати членови на фамилијата, нивните сознанија и ставови за оралното здравје и неговото влијание на општото здравје.

**Клучни зборови:** Кариес на раното детство, кеп индекс, структура на кеп индексот, урбана и рурална средина.

with significantly higher values in the group of children from urban areas (p = 0.035). dmf index values in the group of children from the city ranging from 0 to 15, with an average value of the index of 4.15 ± 4.7. In the group of children from the rural areas the minimum dmf index was 0, maximum 17, the average value was 4.4 ± 4.6. Statistical analysis confirmed no significant difference in the value of dmf index between children from urban and rural areas (p = 0.73).

The percentage of carious teeth in the group of girls from the city was significantly higher than the percentage in the group of girls from the village - 99.27% (137/138) vs. 98.08% (102/104) in the group of boys from the town of percentage of carious teeth was significantly lower than children from the village - 94.59% (105/111) vs. 99.37% (159/160).

**Conclusion:** The results obtained in this study, gave us data on the oral health of children between 3 and 6 years of Tetovo, urban and rural, and can be used in planning and successful implementation of the preventive programs. Preventive activities would include the promotion of oral health and education that lead to better awareness of citizens and their children and other family members, their knowledge and attitudes about oral health and its impact on public health

## ВОВЕД

Забниот кариес, како инфективно заболување е распространет меѓу децата и продолжува да биде јавен здравствен проблем со големо значење на глобално ниво. Тој има штетни последици врз квалитетот на животот на децата од нанесување болка, предвремено губење на забите, неухранетост и, секако, има влијание врз севкупниот раст и развој1. Децата кои се со лошо орално здравје имаат дванаесет пати поголеми шанси да се со ограничена дневна активност во споредба со оние кои не спаѓаат во таа група2. Преваленцијата на денталниот кариес кај децата од предучилишна возраст кај развиените нации е во опаѓање во текот на изминатите неколку деценииа3-7.

Како што кариес преваленцијата опаѓа кај детската популација, дистрибуцијата на забниот кариес се зголемува, со помал број на деца кои имаат многу лезии, како и поголем дел без лезии8. Во Норвешка, беа објавени резултати од студија спроведена кај деца на 3 - годишна возраст каде што денталниот кариесот е намален од 50% во 1985 година на 19% во 2010 година9. Кај 5 годишни деца, локализацијата на денталниот кариес се менува со текот на годините од мазните површини на забите на оклузалните површини односно на фисурите и јамичките, како и од предните заби на катниците10,11. Кај популациите каде кариес преваленцијата кај млечните заби е ниска, достапни се ограничени информации за застапеноста и локализацијата на КРД.

Ал Агили ДЕ, во неговата статија дава преглед за националната преваленција на кариесот и неговата застапеност кај децата во Саудиска Арабија која се проценува на околу 80% за млечната дентиција со средна вредност на кеп индексот од 5.0, а околу 70% за децата со трајна дентиција со средна вредност на КЕП индексот од 3.5. Тековните проценки укажуваат на тоа дека целите на Светската Здравствена Организација (СЗО) 2000 се неисполнети за децата од Саудиска Арабија12.

Wyne AH5 во своето истражување, меѓу 590 деца со дентален кариес, 297 (50.3%) деца имале кариес и на

## INTRODUCTION

Dental caries is highly prevalent among children and is considered to be a significant public health problem worldwide. It has detrimental consequences on children's quality of life by inflicting pain, premature tooth-loss, malnutrition and finally influences overall growth and development1. The children suffering from poor oral health are 12 times more likely to have restricted activity days as compared to those who did not2. The prevalence of dental caries among pre-school children of developed nations has been declining over the past few decades. However, current evidence showed that this decline has ceased in certain developed countries, but the prevalence is still high among preschoolers of developing nations3-7.

As caries prevalence declines in child populations, the distribution of dental caries is reported to be increasingly skewed, with a smaller proportion of the children having many lesions, and a greater proportion having no lesions8. In Norway, the reported proportions of 5-year olds with caries experience has decreased from 50% with caries experience in 1985 to 19% with caries experience in 20109. Caries localization in the deciduous dentition has mainly been reported in populations with relatively high caries prevalence, and radiographs are seldom included. At the age of 5 years, localization of caries in the dentition has changed over the years from affecting smooth surfaces to predominately affecting pit and fissure surfaces, and shifted from anterior teeth to the molars10,11. In populations where caries prevalence in deciduous teeth is low, limited information is available to describe the severity and localization of caries in the dentition.

Al Agili in his review article gives representative data on the prevalence of dental caries among the whole Saudi Arabian population. The national prevalence of dental caries and its severity in children in Saudi Arabia was estimated to be approximately 80% for the primary dentition with a mean dmft of 5.0 and approximately 70% for children's permanent dentition with a mean DMFT score of 3.5. The current estimates indicate that the World Health Organization (WHO) 2000 goals are still unmet for Saudi Arabian children12.

задните и на предните заби, 249 (42.2%), само на задните заби, додека 44 (7.5%), само на предните заби. Средната вредност на кеп индексот изнесувал 6.1 (SD3.9) со застапеност на кариес од 4.66 (SD 3.66), компонента екстракција од 0.54 (SD 1.21) и реставрирани заби, 0.92 (SD 2.05). Денталниот кариес бил главна компонента (76,4%) во структурата на кеп индексот. Средната вредност на кеп индексот кај децата од државните предучилишни установи (6.6 SD 3.9) бил значително повисок во споредба со тој на децата од приватните (5.6 SD 3.8). Сепак, немало разлика на средната вредност на кеп индексот во однос на полот на децата, машките деца со средна вредност на кеп индексот од 4.5 (SD 4.2) и кај женските деца со вредност од 4.7 (SD 4.4). Значително повеќе деца од приватните предучилишни установи биле без кариес, па дури и оние со кариес имале значително пониска средна вредност на кеп индексот во споредба со децата во државните предучилишни установи5.

Цел на нашето истражување беше да ја утврдиме состојбата на оралното здравје кај децата на возраст од 3 до 5 години во општина Тетово, како во урбана така и во рурална средина.

**Материјал и метод**

За реализација на поставената цел беа спроведени стоматолошки прегледи кај 120 деца, од урбана (60) и рурална средина (60) во Општинска Јавна Установа (ОЈУ) "Младост", Тетово. Испитаниците беа со зачувано општо здравје, со исклучок на денталниот кариес и заболувањата на пулпопародонталниот комплекс и кај сите редовно се спроведува стоматолошка едукација. Во студијата беа реализирани: клинички испитувања и статистичка обработка на добиените резултати. При клиничкиот преглед направен со сонда и стоматолошко огледалце кај испитаниците се изврши: одредување на кеп индексот со помош на Klein-Palmer-овиот систем, а потоа и структура на кеп индексот.

**Резултати**

Истражувачката популација во оваа студија ја сочинуваа 120 деца на возраст од 3 до 5 години од општина Тетово, од кои 60 од урбаниот дел на општината, а од руралните подрачја на општина Тетово. (Слика 1.)

According to Wyne AH et al., among 590 children with dental caries, 297 (50.3%) children had caries on the posterior and anterior teeth, 249 (42.2%), only on the posterior teeth, while 44 (7.5%), only on the anterior teeth. The mean value of the dmf index was 6.1 (SD3.9) with a dental caries of 4.66 (SD 3.66), a component extraction of 0.54 (SD 1.21) and restored teeth, 0.92 (SD 2.05). Dental caries was the main component (76.4%) in the structure of the dmf index. The mean value of the dmf index in children from the state pre-school institutions (6.6 SD 3.9) was significantly higher compared to that of the children from the private schools (5.6 SD 3.8). However, there was no difference in the mean value of the sex index with respect to the sex of children, male children with mean value of the index of 4.5 (SD 4.2) and in female children with a value of 4.7 (SD 4.4). Significantly more children from private preschools were without caries, and even those with caries had a significantly lower mean of the cap index than children in state pre-schools13.

The aim of our research was to determine the state of oral health in children aged 3 to 5 years in the municipality of Tetovo, both in urban and in rural areas.

**Material and Method**

For the implementation of the targets dental examinations for 120 children from an urban (60) and rural (60) in the Municipal Public Institution "Youth", Tetovo, were conducted. Respondents were healthy, except of the dental caries and diseases of the pulpoparodontal complex with all regularly performed dental education. The study design was as follows: clinical trials, conduction of a survey and statistical processing of the results. The WHO criteria were used for diagnosing dental caries and dmf-index.

Results

For the implementation of the targets dental examinations for 120 children from an urban (60) and rural (60) in the Municipal Public Institution "Youth", Tetovo. (Figure 1.), were conducted.

Children from urban and rural areas had significantly different values of the dmf index, with significantly higher values in the group of children from urban areas (p = 0.035). dmf index values in the group of children from the urban areas ranging from 0 to 15, with an average value

Децата од урбана и од рурална средина имаа сигнификантно различни вредности на кеп индексот, со значајно повисоки вредности во групата деца од урбана средина (p=0.035). Вредностите на кеп индексот во групата деца од град се движеа во интервал од 0 до 15, со просечна вредност на индексот од 4.15±4.7. Во групата деца од село, минималниот кеп индекс беше 0, максималниот 17, просечната вредност изнесуваше 4.4±4.6. Статистичката анализа не потврди сигнификантна разлика во вредноста на кеп индексот меѓу децата од урбана и од рурална средина (p=0.73). (Табела 1. и Слика 2.)

Децата од албанска национална ност од град имаа несигнификантно пониски вредности за кеп индексот од албан-ските деца од село (p=0.86). Во групата градски деца од македонска етничка припадност беа регистрирани незначајно повисоки вредности за кеп индексот компарирано со македонските деца од село (p=0.98). кеп индексот имаше највисока просечна

**Слика 1.** Графички опис на истражуваната популација
**Figure 1.** *Graphic description of the surveyed population*

| место на живеење | дескриптивна статистика - КЕП | | p-value |
|---|---|---|---|
| | mean ± SD | min - max | |
| град | 4.15 ± 4.7 | 0 – 15 | Z = 0.35 p=0.73 |
| село | 4.4 ± 4.6 | 0 – 17 | |

Z (Mann-Whitney U test)

**Табела 1.** Дескриптивни параметри на кеп - град / село
**Table 1.** *Descriptive parameters of cap - urban / rural*

of the index of 4.15 ± 4.7. In the group of children from the rural areas, the minimum dmf index was 0, maximum 17, the average value was 4.4 ± 4.6. Statistical analysis confirmed no significant difference in the value of dmf index between children from urban and rural areas (p = 0.73). (Table 1. and Figure 2.)

The children of Albanian nationality from the urban environment had inconspicuously lower values for the dmf index of Albanian children from the rural areas (p = 0.86). In the group of the children of Macedonian ethnicity in urban envirоinment, there were insignificantly higher values for the dmf index in comparison with the Macedonian children from the rural areas (p = 0.98). (4.51 ± 4.7), followed by Albanian children from the city (4.46 ± 5.1), Macedonian children from the urban areas (3.57 ± 3.9), and the

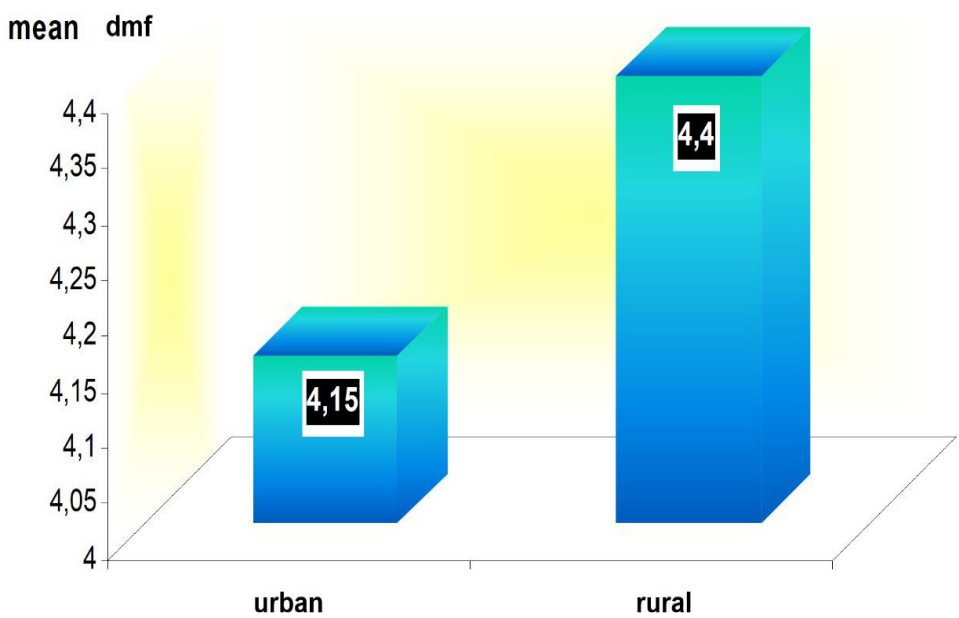


**Слика 2.** Графички приказ на просечен кеп - град / село
**Figure 2.** *Graphical representation of the average cap urban / rural*

вредност во групата албански деца од село (4.51±4.7), следено од албанските деца од град (4.46 ± 5.1), македонските деца од град (3.57 ± 3.9), и македонските деца од село (3.33 ± 3.7). (Табела 2., Слика 3, 4.)

Вредноста на кеп индексот не зависеше сигнификантно од местото на живеење на децата.

| место на живеење | Варијабла | дескриптивна статистика - кеп | | p-value |
|---|---|---|---|---|
| | | mean ± SD | min - max | |
| град | женски | 4.76 ± 5.1 | 0 – 17 | Ж г вс с p=0.84<br>М г вс с p=0.58 |
| | машки | 3.47 ± 4.3 | 0 – 14 | |
| село | женски | 4.52 ± 4.3 | 0 – 14 | |
| | машки | 4.44 ± 4.8 | 0 – 14 | |
| град | албанци | 4.46 ± 5.1 | 0 – 17 | А г вс с p=0.86<br>М г вс с p=0.98 |
| | македонци | 3.57 ± 3.9 | 0 – 14 | |
| село | албанци | 4.51 ± 4.7 | 0 – 15 | |
| | македонци | 3.33 ± 3.7 | 0 – 8 | |

p (Mann-Whitney U test)

**Табела 2.** Дескриптивни параметри на кеп - град / село (пол, националност)
**Table 2.** *Descriptive parameters of dmf - urban / rural (sex, nationality)*

Macedonian children from the rural areas (3.33 ± 3.7), the highest percentage in the group of Albanian children from the rural areas. (Table 2., Figure 3., Figure 4.)

The value of the cap index did not depend significantly on the children's place of residence.

The place of residence had a significant influence on the percentage of carious teeth and in female children (Chi-square = 9.72 p = 0.0018) and in male children (Fisher exact p = 0.02). (Table 3.)

The percentage of carious teeth in the group of girls from the urban areas was significantly higher than the percentage in the group of girls from the rural areas - 99.27%

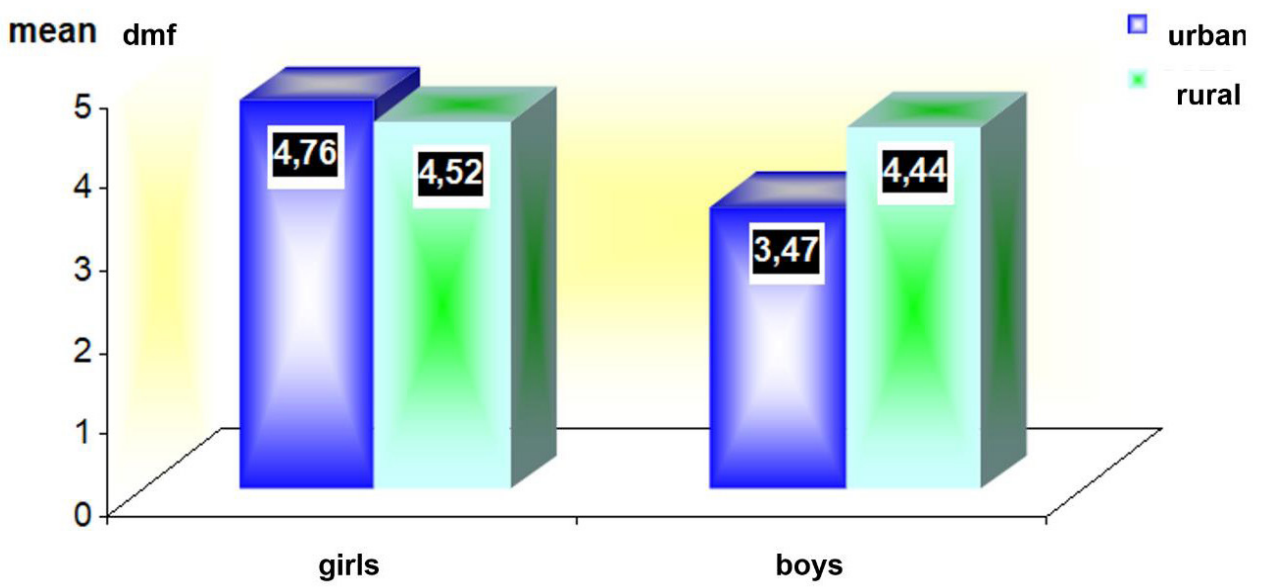


**Слика 3.** Графички приказ на просечен кеп - град / село (пол)
**Figure 3.** *Graphic display of the average cap city / village (gender)*

Местото на живеење имаше сигнификантно влијание на процентот на кариозни заби и кај децата од женски пол (Chi-square=9.72 p=0.0018) и кај децата од машки пол (Fisher exact p=0.02). (Табела 3.)

(137/138) vs. 98.08% (102/104) in the group of boys from the urban areas of percentage of carious teeth was significantly lower than children from the rural areas - 94.59% (105/111) vs 99.37% (159/160). (Figure 5.)

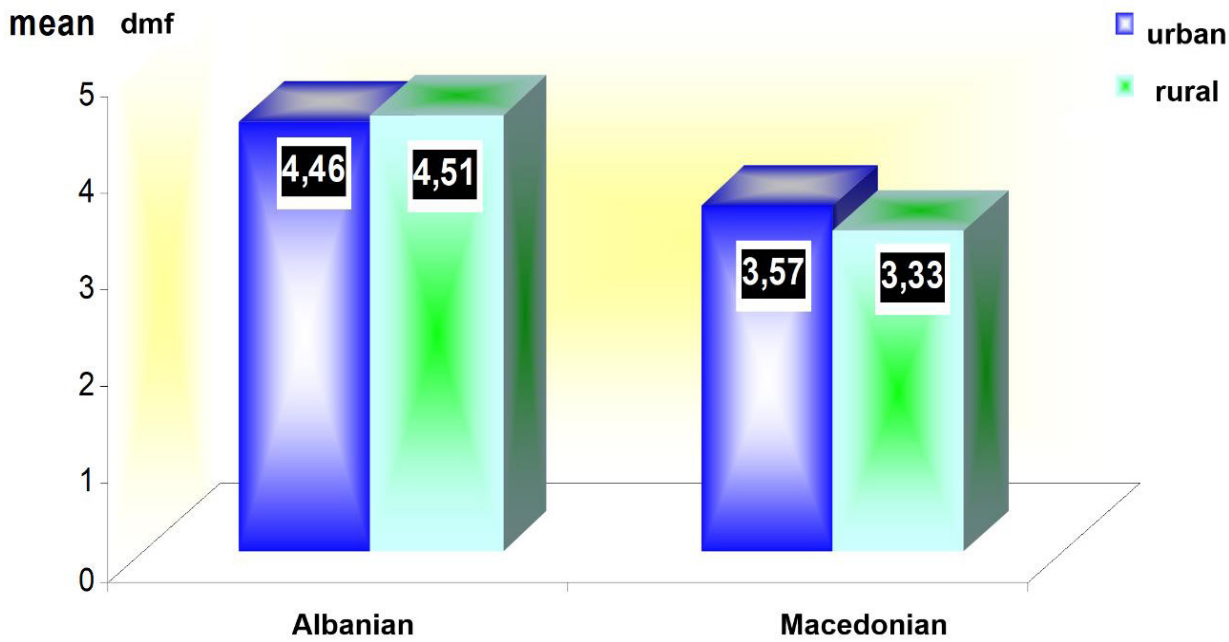


**Слика 4.** Графички приказ на просечен кеп индекс во град / село (националност)
**Figure 4.** *Graphical representation of the average cap index in city / village (nationality)*

Процентот на кариозни заби во групата женски деца од град беше сигнификантно повисок од процентот во групата женски деца од село - 99.27% (137/138) vs. 98.08% (102/104), додека во групата машки деца од град процентот на кариозни заби беше сигнификантно понизок од децата од село – 94.59% (105/111) vs. 99.37% (159/160). (Слика 5.)

Сликите 6, 6а, и 6б ја прикажуваат структурата на кеп индексот кај децата од урбаниот и руралниот дел на

Figures 6., 6a., and 6b. show the structure of the dmf index in the children from the urban and rural part of the municipality of Tetovo, according to their gender and nationality.

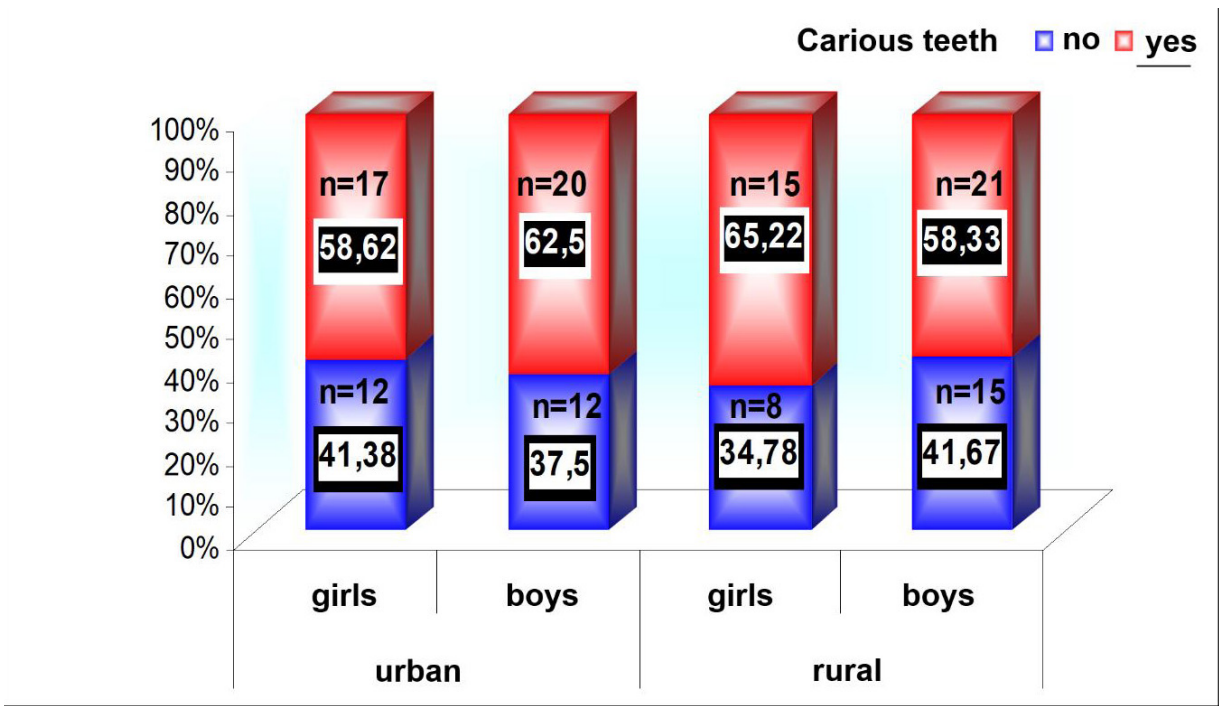


**Слика 5.** Графички приказ на дистрибуција на деца со и без кариозни заби - град / село (пол)
**Figure 5.** *Graphical presentation of distribution of children with and without carious teeth - town / village (sex)*

## DISCUSSION

ADA defined the ECC es as the presence of one or more decayed (non-cavitated or cavitated lesions), missing (due to caries) or filled tooth surfaces in any primary tooth in

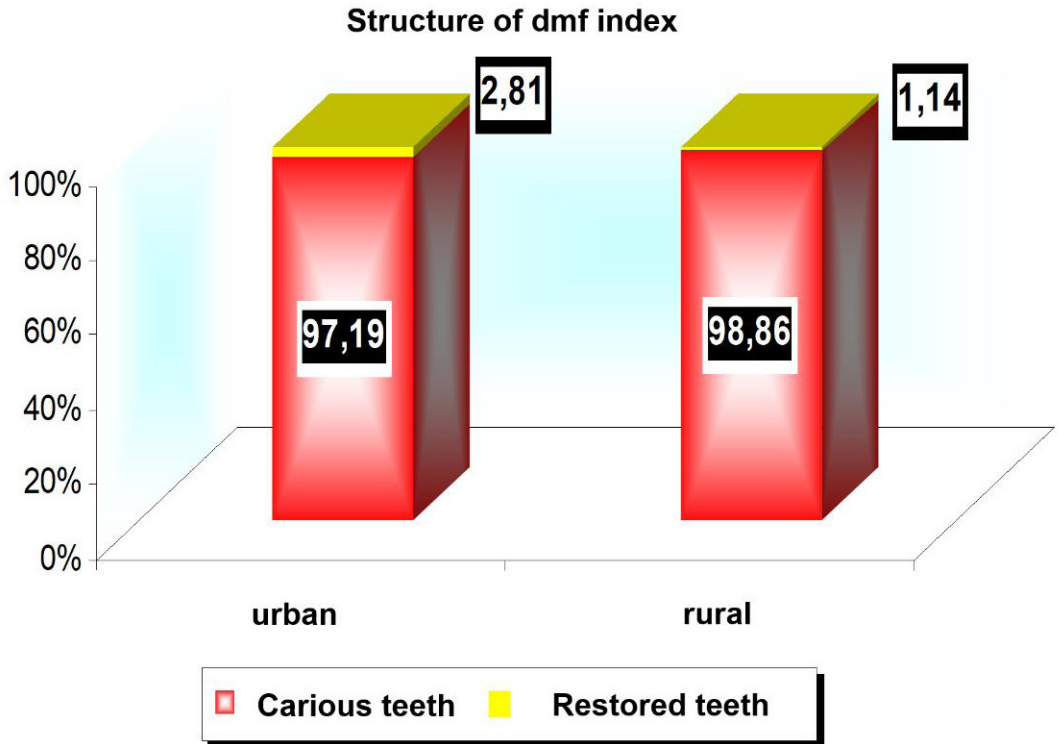


**Слика 6.** Графички приказ на структура на кеп - град / село
**Figure 6.** *Graphic representation of the dmf / urban/ rural structure*

општина Тетово, според нивниот пол и националност.

## ДИСКУСИЈА

Американската Дентална Асоцијација (ADA) го означува кариесот на раното детство (КРД) со терминот „тежок кариес на раното детство", „атипичен" или „прогресивен" или „неконтролиран" модел на забен кариес, кој се карактеризира со присуство на еден или повеќе кариозни, изгубени заби поради дентален кариес или реставрирани површини на било кој млечен заб кај детето од раѓањето па сé до 71 месечна возраст. Според оваа асоцијација, кариесот на раното детство е значаен јавен здравствен проблем кај одредени популации, меѓутоа, застапен е и кај популацијата воопшто, на глобално ниво2.

Вредноста на кеп индексот не зависеше сигнификантно од

a preschool-age child between birth and 71 months of age. The term "Severe Early Childhood Caries" refers to "atypical" or "progressive" or "acute" or "rampant" patterns of dental caries. The Association recognizes that ECC is a significant public health problem in selected populations and is also found throughout the general population. The Association urges health professionals and the public to recognize that child's teeth are susceptible to decay as

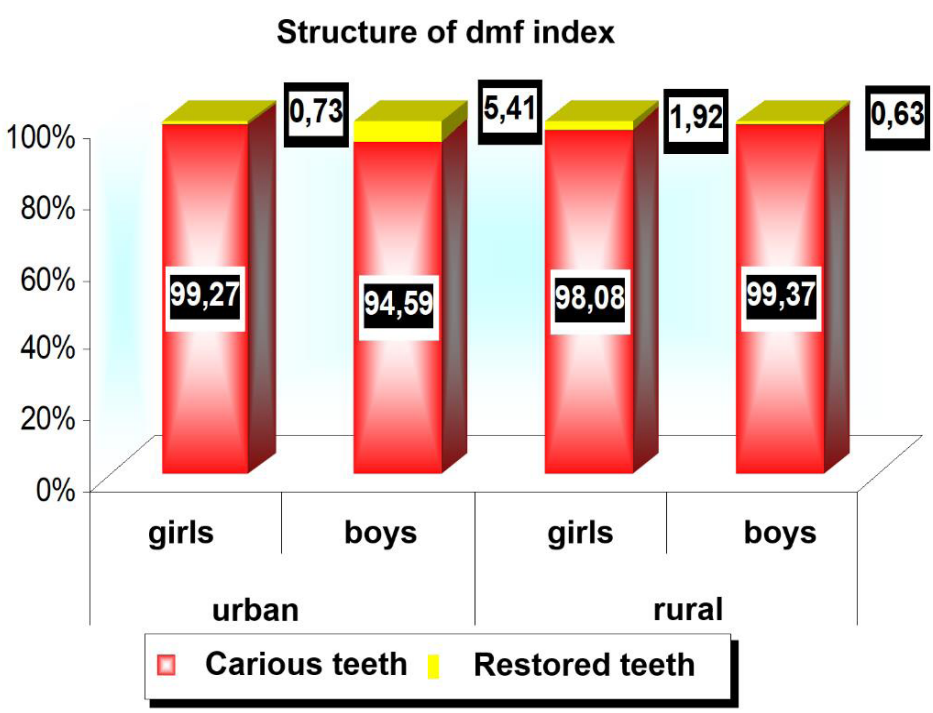


**Слика 6а.** Графички приказ на структура на кеп - град / село (пол)
**Figure 6а.** Graphic representation of the structure of the dmf - urban/ rural (gender)

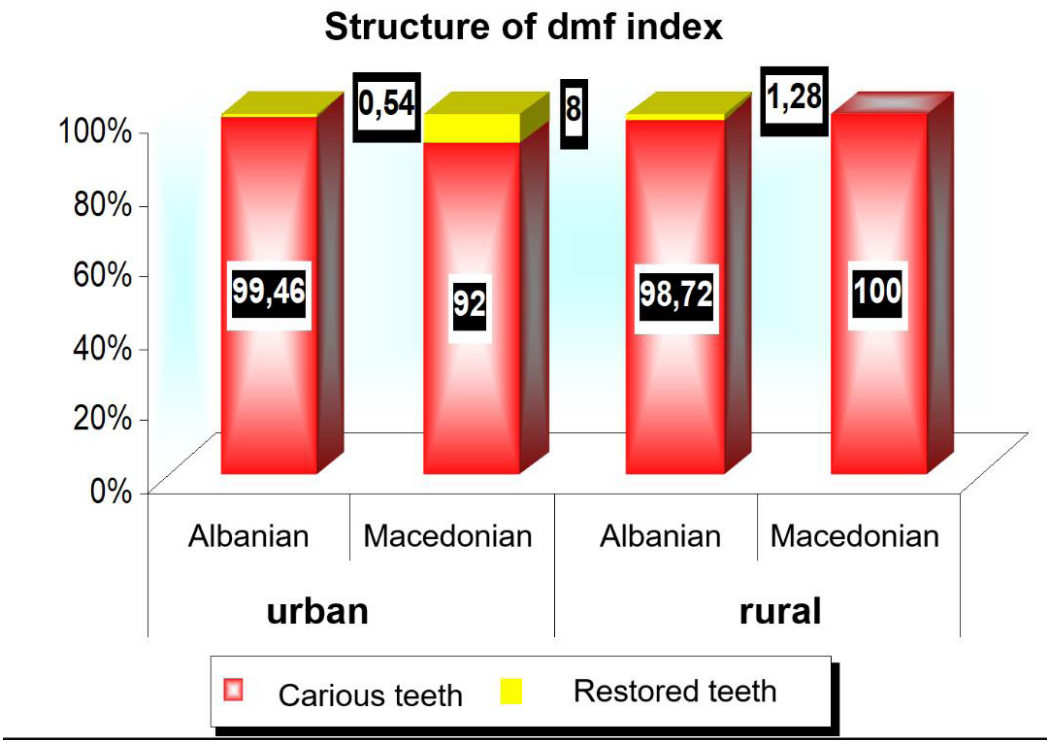


**Слика 6б.** Графички приказ на структура на кеп - град / село (националност)
**Figure 6b.** *Graphic representation of the structure of the dmf - urban/ rural (nationality)*

местото на живеење на децата.

Вредностите на кеп индексот во групата деца од град се движеа во интервал од 0 до 15, со просечна вредност на индексот од 4.15±4.7. Во групата деца од село, минималниот кеп индекс беше 0, максималниот 17, просечната вредност изнесуваше 4.4±4.6. Статистичката анализа не потврди сигнификантна разлика во вредноста на кеп индексот меѓу децата од урбана и од рурална средина (p=0.73).

Иако застапеноста на денталниот кариес се намалува кај забите од трајната дентиција, за многу деца од шеесетите, претходните наоди покажуваат дека застапеноста на денталниот кариес кај млечните заби кај децата од предучилишна возраст се зголемил од 24% до 28% во периодот меѓу 1988 и 2004 година. Разликите во инциденцијата на кариесот се очигледни кај некои раси и етнички групи во Соединетите Американски Држави. Примената на методата на залевање на забите на џвакалните површини има влијание на спречувањето на кариесот, но, исто така, и варира помеѓу социодемографските групи. Оваа студија го опишува кариесот кај младите во САД и примената на залевањето на фисурите кај различни раси и оние со шпанско потекло за периодот

soon as they begin to erupt. Early childhood caries is an infectious disease2.

Children from urban and rural areas had significantly different values of the dmf index, with significantly higher values in the group of children from urban areas (p = 0.035). dmf index values in the group of children from the city ranging from 0 to 15, with an average value of the index of 4.15 ± 4.7. In the group of children from the rural areas, the minimum dmf index was 0, maximum 17, the average value was 4.4 ± 4.6. Statistical analysis confirmed no significant difference in the value of dmf index between children from urban and rural areas (p = 0.73).

Although dental caries has been declining in permanent teeth for many children since the 1960s, previous findings showed caries in primary teeth for preschool children increasing from 24% to 28% between 1988 and 2004. Disparities in caries continue to persist for some race and ethnic groups in the United States. Prevalence of dental sealants—applied to occlusal surfaces to help prevent caries—has also varied among sociodemographic groups. This report describes U.S. youth dental caries and sealant prevalence by race and Hispanic origin for 2011–2012.14 Approximately 37% of children aged 2–8 years had experienced dental caries in primary teeth in 2011–2012.

| Бр. на кариозни заби | град | | село | |
|---|---|---|---|---|
| | жени (n) | мажи (n) | жени (n) | мажи (n) |
| 1 | 0 | 3 | 0 | 0 |
| 2 | 1 | 3 | 3 | 2 |
| 3 | 0 | 2 | 1 | 1 |
| 4 | 3 | 4 | 1 | 3 |
| 5 | 3 | 0 | 3 | 1 |
| 6 | 1 | 2 | 3 | 3 |
| 7 | 0 | 0 | 0 | 1 |
| 8 | 2 | 2 | 1 | 2 |
| 9 | 1 | 0 | 0 | 2 |
| 10 | 1 | 2 | 0 | 1 |
| 11 | 1 | 0 | 0 | 0 |
| 12 | 0 | 1 | 1 | 2 |
| 13 | 3 | 0 | 1 | 1 |
| 14 | 0 | 1 | 1 | 1 |
| 15 | 0 | 0 | 0 | 1 |
| 17 | 1 | 0 | 0 | 0 |

**Табела 3.** Дистрибуција на број на кариозни заби - град / село (пол)
**Table 3.** *Distribution of the number of carious teeth - urban / rural (gender)*

од 2011 - 2012 година14.

Околу 37% од децата на возраст од 2 - 8 години веќе имале застапеност на кариес на млечните заби во периодот 2011 – 2012 година. Забниот кариес кај децата на возраст од 2 – 5 години бил застапен кај речиси 23% во споредба со 56% кај оние на возраст од 6 – 8 години. Преваленцијата на кариесот е повисока кај латино (46%) и нешпанските црни (44%) деца во споредба со нешпанските бели деца (31%) на возраст од 2 – 8 години. Азиските деца биле со помала веројатност за кариес преваленција (36%) во споредба со шпанските деца (46%) на возраст од 2 – 8 години, но не се разликувааат од нешспанските бели или нешпанските црни деца. Во периодот 2011 - 2012 година, 14% од децата на возраст

Dental caries among children aged 2–5 was nearly 23% compared with 56% among those aged 6–8. Caries prevalence was higher for Hispanic (46%) and non-Hispanic black (44%) children compared with non-Hispanic white children (31%) aged 2–8. Non-Hispanic Asian children were less likely to have experienced dental caries (36%) compared with Hispanic children (46%) aged 2–8, but were not different from non-Hispanic white or non-Hispanic black children. In 2011–2012, 14% of children aged 2–8 had untreated tooth decay in primary teeth. Untreated caries in primary teeth was twice as high for children aged 6–8 (20%) compared with children aged 2–5 (10%). Tooth decay was significantly higher for both non-Hispanic black (21%) and Hispanic (19%) children compared

од 2 – 8 години, имале нетретиран кариес на забите на млечната дентиција. Ако кариесот кај млечните заби не се лекува, шансата да се добие кариес е двојно повисока кај децата на возраст од 6 – 8 години (20%) во споредба со децата на возраст од 2 – 5 години (10%). Инциденцијата на денталниот кариес е значително повисок за двете, нешпански црни (21%) и латино (19%) деца во споредба со нешпанските бели деца на возраст од 2 – 8 години (10%). Преваленцијата на нетретирани млечни заби од кариес кај нешпанските азиски деца не се разликува значително од која било друга раса и групи со латино потекло14-17.

Во нашата студија, местото на живеење имаше сигнификантно влијание на процентот на кариозни заби и кај децата од женски пол (Chi-square=9.72 p=0.0018) и кај децата од машки пол (Fisher exact p=0.02). Процентот на кариозни заби во групата женски деца од град беше сигнификантно повисок од процентот во групата женски деца од село - 99.27% (137/138) вс 98.08% (102/104), додека во групата машки деца од град процентот на кариозни заби беше сигнификантно понизок од децата од село – 94.59% (105/111) вс 99.37% (159/160).

Wyne AH во неговата студија, цели да ја утврди распространетоста на денталниот кариес кај 789 случајно одбрани деца од предучилишна возраст во Ријад, Саудиска Арабија. Кај сите деца, вредноста на кеп индексот била испитана преку појавата на кариес со користење на дијагностичките критериуми на Светската Здравствена Организација (СЗО). Анализата на резултатите покажала дека преваленцијата на целокупниот кариес кај примерокот била 74.8%. 60 Вредноста на кеп индексот изнесувала 6.1 (SD 3.9), со компонента од 4.66 за кариозни, компонента од 0.54 за екстрахирани и со компонента од 0.92 за реставрирани заби. Не постоела значајна разлика (p> .05) во преваленцијата на кариесот во однос на полот кај децата5.

Состојбата на оралното здравје постигна извонреден напредок во повеќето развиени земји, како резултат на брзиот напредок во областа на превентивната стоматологија. Сепак, ситуацијата не иста во многу

with non-Hispanic white children aged 2–8 (10%). The prevalence of untreated dental caries in primary teeth in non-Hispanic Asian children did not significantly differ from that in any of the other race and Hispanic origin groups14-17.

In our study, the percentage of carious teeth in the group of girls from the urban areas was significantly higher than the percentage in the group of girls from the rural areas - 99.27% (137/138) vs 98.08% (102/104) in the group of boys from the urban areas of percentage of carious teeth was significantly lower than children from the rural areas - 94.59% (105/111) vs 99.37% (159/160).

Wyne AH in his study aimed to determine the caries prevalence, severity, and pattern in 789 randomly selected preschool children of Riyadh, Saudi Arabia. A total of preschool children, 379 (48%) male and 410 (52%) female, with mean age of 4.7 (SD 0.5) years were examined for dental caries using World Health Organization's (WHO) diagnostic criteria. His results showed that the overall caries prevalence among the sample was 74.8%. The mean decayed, missing, and filled (dmft) score was 6.1 (SD 3.9) with a decay component of 4.66, a missing component of 0.54, and a filled component of 0.92. There was no significant difference (p>.05) in caries prevalence and severity in relation to gender of the children5.

Childhood dental caries is a serious dental public health problem that warrants the immediate attention of the government and the dental profession officials in our country. Baseline data on oral health and a good understanding of dental caries determinants are necessary for setting appropriate oral health goals. Without the ability to describe the current situation, it is not possible to identify whether progress is being made toward these goals. A roadmap with a clear starting point, destination, and pathway is a desperately needed tool to improve the oral health of our country's children.

## CONCLUSION

The results in the current study obtained data on the oral health status of children between 3 and 6 years of Tetovo, urban and rural, and can be used in the planning and

земји во развој, каде што оралните заболувања се во пораст. Примарна цел на превентивната стоматологија е промоција на здравјето, со стоматолошка здравствена едукација на децата, родителите/старателите и наставниците.

## ЗАКЛУЧОК

Резултатите кои ги добивме во оваа студија, освен што ни дадоа податоци за состојбата на оралното здравје на децата меѓу 3 и 6 годишна возраст од Тетово, урбана и рурална средина, ќе послужат во планирањето и во реализацијата на успешно спроведување на превентивни активности. Превентивните активности би опфатиле промоција на оралното здравје и едукација кои водат кон подобрување на свеста на граѓаните и нивните деца и останати членови на фамилијата, нивните сознанија и ставови за оралното здравје и неговото влијание на општото здравје.

successful implementation of the preventive programs. Preventive activities would include the promotion of oral health and education that lead to better awareness of citizens and their children and other family members, their knowledge and attitudes about oral health and its impact on public health.

## ЛИТЕРАТУРА/ REFERENCES


1. Abdullah S, Qazi HS, Maxood A. Dental caries status in 6–9 years oldchildren. Pak Oral Dent J. 2008; 28: 107–112.2.
2. Currie C, Hurrelmann K, et al. Health and health behaviors among young people. Copenhagen; WHO regional office for Europe; 2000 WHO policy series. Health policy for children and adolescents, (1). International report. http://www.euro.who.int/__data/assets/pdf_file/0006/119571/E67880.pdf. Accessed on 30th April 2011.
3. Pitts NB, Chestnutt IG, Evans D, White D, Chadwick B, Steele JG, et al. The dentinal caries experience of children in the United Kingdom, 2003. Brit Dent J. 2006; 200: 313–320.
4. Hugoson A, Koch G, Helkimo AN, Lundin SA: Caries prevalence and distribution in individuals aged 3–20 years in Jonkoping, Sweden, over a 30-year period (1973–2003). Int J Paediatr Dent. 2008; 18: 18–26.
5. Wyne AH. Caries prevalence, severity, and pattern in preschool children. J Contemp Dent Pract. 2008; 3: 024–031.
6. Askarizadeh N, Siyonat P. The prevalence and pattern of nursing caries in preschool children of Tehran. J Indian Soc Ped Prev Dent. 2004; 22: 92–95.
7. Begzati A, Meqa K, Siegenthaler D, et al. Dental health evaluation of children in Kosovo. Europ J of Dent. 2011; 5: 32–39.
8. Leroy R, Hoppenbrouwers K, Jara A, Declerck D. Parental smoking behavior and caries experience in preschool children. Community Dent Oral Epidemiol. 2008; 36: 249-257.
9. Williams SA, Kwan SY, Parsons S. Parental smoking practices and caries experience in pre-school children. Caries Res. 2000; 34: 117-122.
10. Shenkin JD, Roffitt B, Levy SM, Warren JJ. The association between environmental tobacco smoke and primary tooth caries. J Public Health Dent. 2004;64:184-86.
11. Wigen TI, Skaret E, Wang NJ. Dental avoidance behaviour in parent and child as risk indicators for caries in 5-year-old children. Int J Paediatr Dent. 2009; 19: 431-437.
12. Al Agili DE. A systematic review of population-based dental caries studies among children in Saudi Arabia.

Saudi Dent J. 2013; 25: 3–11.

13. Irgens LM. The Medical Birth Registry of Norway. Epidemiological research and surveillance throughout 30 years. Acta Obstet Gynecol Scand. 2000; 79: 435-439.
14. Nowak AJ, Warren JJ. Infant oral health and oral habits. Pediatr Clin North Am. 2000; 47(5): 1043-66.
15. US Dept of Health and Human Services. Oral health in America: A report of the Surgeon General. Rockville, Md: US Dept of Health and Human Services, National Institute of Dental and Craniofacial Research, National Institutes of Health; 2000.
16. Pierce KM, Rozier RG, Vann WF Jr. Accuracy of pediatric primary care providers' screening and referral for early childhood caries. Pediatrics. 2002; 109(5): E82-2.
17. Dye BA, Thornton-Evans G, Li Xianfen MS, Iafolla TJ. Dental Caries and Sealant Prevalence in Children and Adolescents in the United States, 2011–2012, NCHS Data Brief No. 191, March 2015.

# СОВРЕМЕНИ МАТЕРИЈАЛИ ЗА ПОСТЕНДОДОНТСКА САНАЦИЈАЛНА СРЕДИНА

**Соња Апостолска1, Василка Ренџова1, Марина Ефтимоска1, Весна Филиповска – Мицевска1, Сашо Еленчевски2, Сања Панчевска2**

*[1]Клиника за болести на забите и ендодонтот, Стоматолошки факултет, УКИМ, Скопје*

*[2]Клиника за мобилна протетика, Стоматолошки факултет, УКИМ, Скопје*

## АПСТРАКТ

Кога имаме загуба на тврди забни ткива или заб, важно е повторно воспоставување на функцијата и естетиката, со минимален биолошки ризик. Ендодонтски лекуваните заби обично се ослабени заради губењето на забната структура. Честопати поголем дел од коронката на забот е деструирана, па најчеста ретеција за реставрација е апликацијата на колче во коренскиот канал. За изработка на директни и индиректни реставрации можат да се користат различни материјали, а развојот на композитно атхезивната технологија доведе до развој на композити зајакнати со влакна, кои отворија нови можности за решавање на естетските реставративни проблеми во стоматологијата. Влакната даваат цврстина и ја намалуваат можноста за фрактура на преостанатата забна структура, па често се применуваат во постендодонтската санација. Се користат како замена за дентинското ткиво во комбинација со обичен композит кој служи како замена за емајл.

Кучни зборови: стаклени влакна, композити зајакнати со влакна, пост-ендодонтска санација

# CONTEMPORARY MATERIALS FOR POST-ENDODONTICS RESTORATION- CASE REPORT

**Sonja Apostolska1,Vasilka Rendzova1,Marina Eftimoska,1 Vesna Filipovska-Micevska1, Sasho Elenchevski2, Sanja Pancevska2**

*[1]Department of Restorative Dentistry and Endodontics, Faculty of Dental Medicine, University "Ss. Cyril and Methodius" Skopje.*

*[2]Department of Mobile Prosthodontics, Faculty of Dental Medicine, University "Ss. Cyril and Methodius" Skopje.*

## ABSTRACT

When there is loss of hard teeth tissue or a tooth, it is of essential importance to regain the function and esthetics with minimum biological risk. Endodontically treated teeth are usually weaker because of the loss of the tooth structure. The larger part of the crown is often damaged, so the most frequent retention for restoration is applying a peg in the root canal. We can use different materials to create direct and indirect restoration. The development of the composite adhesive technology led to the development of composite strengthened fibers and this opened new horizons to resolve esthetic restoration problems in dentistry. Fibers give strength and decrease the possibility for the remaining tooth structure to break, so they are very frequently used in post-endodontic restoration. Fibers are used as substitute for dentine tissue in combination with simple composite which serves as a substitute of enamel.

Key words: glass fibers, composite strengthened with fibers, post-endodontic restoration.

## ВОВЕД

Прогнозата на ендодонтски лекуваните заби не зависи само од успехот на ендодонтскиот третман, туку и од типот на реставрацијата. Ендодонтски третираните заби по третманот треба да се реставрираат со цел враќање на нивната форма и функција1. Долготрајното зачувување на ендодонтски третираните заби зависи од севкупниот успех на полнењето на коренскиот канал и пост-ендодонтската коронарна реставрација. Ако само еден од овие фактори откаже, тоа неминовно води кон неуспех на целата терапија. Затоа, првиот чекор во планирањето на ендодонтскиот третман е одговорот на прашањето: дали забот ќе може на крај да се реставрира или протетски ќе се надгради? Директно или индиректно? Во многу случаи, ендодонтскиот третман завршува со изработка на индиректен надоместок. Општо земено, ова се препорачува за да се избегнат фрактури и да се зголеми издржливоста2, 3. Меѓутоа, денес во случај на губење на структурата на забите, можат да се користат композитите наменети за „bulk" техника. Тоа значи дека композитот се нанесува во слоеви со дебелина до 4 mm, па дури и големите кавитети можат да се исполнат во помалку чекори. Високиот квалитет на стоматолошки материјали кои се применуваат со текот на времето обезбедува долготрајни клинички успеси и го намалува ризикот од маргинална перколорација.

Најчеста причина за неуспехот на композитно полнење е појавата на секундарен кариес и фрактура на композитот како последица од физичко-механичките својства на материјалот. Композитите со класични честички на полнење се склони кон појава на пукнатини, а самата атхезивна техника е почувствителна, па грешките и неправилното поставување на композитниот материјал може да доведат до неуспех на реставрацијата. Полимеризациското собирање на материјалот може да доведе до пукнатини меѓу забите и полнењто, микропропуштање и секундарен кариес.

Со појавата на композитните материјали зајакнати со влакна се овозможени нови терапевтски решенија и се проширени индикациите за изработка на директни

## INTRODUCTION

The prognosis of endodontically treated teeth not only depends on how successful the treatment was, but also on the type of restoration. After endodontic treatment of teeth, they must be restored to get back to their form and function1. Long-term conservation of endodontically treated teeth depends on how successful was the filling of the root canal and the post-endodontic crown restoration. If only one of these factors fail, it inevitably leads to failure of the whole therapy. Obviously, the first step when we plan endodontic treatment is the answer to the question: Can the tooth eventually be restored or be prosthetically upgraded? Directly or indirectly? In many cases the endodontic treatment ends when we build an indirect upgrade. Generally, this is recommended so that we avoid fractures and increase endurance2,3. However, today, in case of loss of teeth structure, we can use composites aimed for 'bulk' technique. It means that the composite is applied in layers up to 4 mm thick, and even large cavities can be filled in lesser steps. The high quality of dental materials used during treatment leads to durable clinical success and lowers the risk of marginal percoloration.

The most common reason for unsuccessful composite filling is occurrence of secondary caries and composite fracture as a consequence of the physical and mechanical features of the material. Composites with classical particles for filling are prone to occurrence of cracks and the adhesive techniques itself is more demanding, so mistakes and inadequate positioning of the composite can lead to unsuccessful restoration.

Polymerization shrinkage of the material can lead to cracks between the tooth and the filling, micro-permeability and secondary caries.

With the invention of composite materials fortified with fibers in dentistry, there are new therapeutic possibilities and broader indications to make direct restorations even in cases of large loss of strong teeth tissues. These materials have improved the physical and mechanical characteristics compared with classical composite materials. Nowadays, the growing development of adhesive techniques in the past decades allow the previous conservative resto-

реставрации дури и во случаи на поголема загуба на тврдите забни ткива. Овие материјали имаат подобрени физичко-механички својства во споредба со класичните композитни материјали. Растечкиот напредок на атхезивните техники во текот на изминатите неколку децении овозможуваат конзервативната реставрација на ендодонтски третираните заби денес да биде практична алтернатива, бидејќи атхезијата обезбедува доволно задржување на материјалот и ја елиминира потребата од агресивни макрореактивни карактеристики, со што се обезбедува заштеда на време и се поекономични[4.]

Со вградувањето на кратки влакна во композитните смоли се решени многу проблеми поврзани со реставрацијата на фрактурирани и деструирани заби. Композитите зајакнати со влакна се наменети да се користат во региите кои се најподложни на стрес, особено кај моларите. In vitro студиите покажале дека забите реставрирани со композит зајакнат со кратки влакна се однесуваат подобро при фрактури од забите кои се реставрирани со стандарден композитен материјал исполнет со честички. Истражувањата in vitro исто така покажале дека комбинацијата на овие два материјали ја зголемува способноста реставрацијата да го издржи оптоварувањето. Композититот зајакнат со кратки влакна може да послужи и за обликување на надоградби кај ендодонтски третирани заби5.

Целта на овој труд е да се прикаже конзервативната техника со примена на композитен материјал зајакнат со влакна за реставрација на деструиран ендодонтски третиран заб.

## ПРИКАЗ НА СЛУЧАЈ

40-годишна пациентка, примена беше на Клиниката за болести на забите и ендодонтот со перкуторна болка на вториот премолар во левата мандибуларна регија. По клиничкиот преглед, забележано е големо нарушување на коронарната структура на забот, а радиографската анализа покажа неадекватно ендодонтски лекуван заб со периапикална лезија на коренот на забот # 35. (Слика 1.).

ration on endodontically treated teeth to become practical alternative because adhesion allows to keep the material and eliminates the need of aggressive macro-reactive characteristics which gives us more spare time, and are also cheaper4.

Many problems connected with restoration of fractured and destructed teeth have been solved with built-in short fibers in composite resins. Composites strengthened with fibers are for use in regions most prone to stress, especially the molars. In vitro studies show that teeth restored with composites strengthened with short fibers are better than those treated with standard composite material filled with particles. In vitro research also show that the combination of these two materials increase the ability to restore, but to be able to withstand the burden. Composite strengthened with short fibers is also applicable in shaping restoration of endodontically treated teeth[5].

The aim of this paper is to show the conservative technique by application of fibre-reinforced composite resin for restoration of destroyed endodontically treated tooth.

## CASE REPORT

A 40-year old patient visited the Clinic for Restorative Dentistry and Endodontics with pain on percussion on the second premolar in the left mandibular region. Following the clinical check-up, large damage on the crown structure of the tooth was noticed, whereas the radiographic analysis showed inadequately endodontically treated tooth with

**Слика 1.** Пред-оперативен радиограм
**Figure1.** *Pre-operative radiograph*

periapical lesion on the root of the tooth #35 (Figure 1.).

Regarding the clinical and radiographic finding, a treat-

Врз основа на клиничкиот и радиографскиот наод, беше направен план за лекување. Беше извршен ретретман на каналното полнење. По отстранување на полнењето, чистењето и обликувањето на коренскиот канал, беше аплициран калциум хидроксид како интраканален лек. По две недели отсуство на симптоми и заздравување на периапикалната лезија, направена беше оптурација со GuttaFlow (Coltene/Whaledent). (Слика 2.).

**Слика 2** Пост-оперативен радиограм
**Figure 2.** *Post-obturation radiograph*

Со цел да се зајакне преостанатата структура на забот и да се избегнат агресивни протетски постапки, како материјал за конзервативна санација на забот беше применет композитот зајакнат со влакна EverX Posterior (GC, Tokio, Japan). По оптурацијата на коренскиот канал, следеше адхезивниот протокол, кој вклучува нагризување со 36% фосфорна киселина (Conditioner 36, Dentsply DeTrey) 10 секунди, темелно миење со вода и сушење. Со помош на апликатор беше нанесен слој од атхезивот (One Coat Bond, Coltene/Whaledent), лесно сушење со воздух 10 секунди и светлосно полимеризирање 20 секунди. Потоа во кавитетот беше аплициран EverX Posterior како замена за дентин и светлосно беше полимеризиран (Слика 3.). Последниот слој со дебелина од 2 mm на оклузалната површина беше завршен со примена на нано- композитот BRILIANT EverGlow (Coltene/Whaledent). Беше спроведена завршна обработка и полирање на реставрацијата (Слика 4.). Дискусија

Соодветна и долготрајна реставрација на ендодонтски третираните заби и понатаму претставува предизвик за решавање во стоматологијата било таа да е

ment plan was created. Retreatment of the root canal was performed by removal of the filling, cleaning and reshaping of the root canal, calcium hydroxide was applied as an intra-canal remedy. After two weeks, since there were no symptoms and the periapical lesion was healed, the root canal was sealed with GuttaFlow (Coltene/Whaledent) (Figure 2).

In order to strengthen the remaining tooth structure and avoid aggressive prosthetic procedures, as a material for conservative tooth restoration, a fiber-reinforced composite resin EverX Posterior (GC, Tokyo, Japan) was applied. After the obturation of the root canal, the following adhesive protocol was applied: 10 seconds of etching with 36% phosphoric acid (Conditioner 36, Dentsply DeTrey), rinsed thoroughly with water and dried, a layer of adhesive (One Coat Bond, Coltene/Whaledent) was applied,

**Слика 3.** EverX Posterior во кавитетот како замна за дентин
**Figure 3.** EverX Posterior in the cavity as a substitute for dentine

**Слика 4.** Апликација на нано-композит BRILIANT EverGlow
**Figure 4.** *Application of nanocomposite BRILIANT EverGlow*

slightly dried 10 seconds in air and polymerized with light for 20 seconds. Afterwards, EverX Posterior in the cavity as a substitute for dentine and polymerized with light (Fig-

направена со директна или со индиректна метода. Процентот за неуспешни реставрации кај авиталните заби е поголем во споредба со виталните поради опсежните препарации заради настанатите трауми или кариозни лезии како и постоечките реставрации. Меѓутоа, најголемите промени во биомеханиката на забите се припишуваат на губитокот на тврдите забни ткива заради кариес, фрактура или препарација на кавитетот вклучувајки ја и препарацијата за трепанација, пристапниот кавитет, инструментацијата во каналите и отстранувањето на дентинот во нив како и структурните промени на дентинот кои настануваат од средствата кои ги користиме за иригација6.

Добро е да се разбере дека ендодонтски третираните заби имаат посебни потреби кои далеку ги надминуваат барањата на виталните заби. Во многу случаи, ендодонтскиот третман завршува со изработка на индиректнен надоместок. Општо земено, ова се препорачува за да се избегнат фрактури и да се зголеми издржливоста. Но, поради инвазивноста во работата и честите фрактури на коренските канали при протетските изработки, денес, се повеќе се применува минимално инвазивната техника на работа7. Напредокот во технологијата на атхезијата, како и на нови и поцврсти композитни материјали, го отворија патот кон конзервативни, високо-естетски префинети и економски реставрации кои се врзани директно за забите8. Сепак, употребата на композитните смоли за замена на постериорните реставрации е ограничена со ниската издржливост на материјалот.

Испитувањата доведоа до промена во составот на композитните материјали како би се подобриле нивните карактеристики, па така се менуваше составот и големината на честичките на полнењето и нивната силанизација, а се менуваше и нивната органска матрица. Скоро се појави композит зајакнат со кратки стаклени влакна кој е наменет за изработка на поголеми полнења особено кај ендодонтско третираните заби, кои мораат да поднесат поголемо оптоварување, особено во постериорната регија9. GC EverX Posterior е композит зајакнат со влакна, кој се користи како замена за дентин, заедно со конвенционален композит

ure3) was applied. The last layer of 2 mm on the occlusal surface was restored with application of a nano-composite BRILIANT EverGlow (Coltene/Whaledent). Eventually, the restoration was finished and polished (Figure 4).

## DISCUSSION

Proper and long-term restoration of endodontically treated teeth is still a challenge in dentistry, no matter if it is done by a direct or indirect method. Percentage of failed restorations in non-vital teeth is higher than in the vital ones, due to the vague preparations, trauma or caries lesions, and the present restorations, as well. However, the largest changes in tooth biomechanics are due to the loss of hard dental tissues due to caries, fracture or cavity preparation including preparation for trepanation, the approach to the cavity, instrumentation in canals and dentine removal, as well as structural changes of dentine that arise from the irrigation agents6.

It is good to understand that endodontically treated teeth need special attention which by large exceed the needs of vital teeth. In many cases the endodontic treatment finalizes with application of the final restoration. Generally, this is recommended in order to avoid fractures and increase durability. Yet, due to invasiveness during the treatment and frequent teeth canal fractures during the prosthetic treatment, today, minimum invasive techniques are more frequently applied7. The progress of the adhesive technology, as well as new and stronger composite materials, open the way to conservative highly esthetic sophisticated and economic restoration directly bonded to teeth8. However, using composite resins for posterior restorations is limited due to the low durability of the material.

Research led to changes in the composition of composite materials in order to improve their characteristics, and thus changed the structure and size of particles in the fillings and their silanization, as well as their organic matrix. Recently, there is a new composite strengthened with short fibers indicated for large restorations and especially in endodontically treated teeth which must bear larger loads especially in the posterior region9. GC EverX Posterior is a fibre-reinforced composite which is used as

како замена за емајл. Кратките влакна на GC everX Posterior композитот го прават совршена подлога за зајакнување на композитно полнење кај големи кавитети10,11. Влакната исто така го спречуваат и ширењето на пукнатините низ полнењето, што се смета за главна причина за неуспехот на полнењето. Благодарение на уникатните својства, GC EverX Posterior отвора нови можности за директни полнења кај големи кавитети. Во случајот опишан погоре, употребата на композитот зајакнат со влакна беше многу поволна бидејќи ја елиминираше потребата од изработка на конвенционална коронка, што би довелно до дополнително отстранување на структура на забот, како и коронарно зајакнување со надградба12,13,14. GC EverX Posterior е композит зајанат со влакна, кој се користи како замена за дентин, заедно со конвенционален композит како замена за емајл. Кратките влакна на GC EverX Posterior композитот го прават совршена подлога за зајакнување на композитно полнење кај големи кавитетии и оваа техника може да се смета за економична, практична и помалку инвазивна, како што беше прикажана и во нашиот случај.

## ЗАКЛУЧОК

Со појавата на композитните материјали зајакнати со влакна се овозможени нови терапевтски решенија и проширени се индикациите за изработка на директни реставрации, дури и во случаи на поголема загуба на тврдите забни ткива, при што се овозможува примена на минимално инвазивна реконструкција наместо протетска коронка. Дизајнот и својствата го прават GC EverX Posterior материјал погоден за замена на дентин кај биомиметичките полнења кој може да се користи за директни и индиректни композитни полнења кои се индицирани за реставрација на ендодонтски третирани заби, претставувајќи совршена подлога за зајакнување на композитното полнење кај големите кавитети.

a dentine substitute along with the conventional composite as a substitute for enamel. The short fibers of GC EverX posterior composite make it a perfect base to strengthen the composite restoration in large cavities10,11. The fibers also stop the spread of fractures through the restoration, which is considered as the main reason for failed fillings. Thanks to its unique features, GV EverX Posterior opens new possibilities for direct restorations in large cavities.

In the reported case, the use of the composite strengthened with fibers was very successful because it eliminated the necessity of application of a conventional crown, which would lead to removal of additional tooth structure and also its' reinforcement12,13,14. GC EverX Posterior is a fiber-reinforced composite which is used as a dentine substitute along with the conventional composite as an enamel substitute. The short fibers in GC EverX Posterior make it a perfect base for reinforcement of the composite restoration in large cavities and this technique can be considered as economic, practical and less invasive – as it was presented in the reported case.

## CONCLUSION

With the development of fiber-reinforced composite resins, new therapeutic solutions and widened indications for placement of direct restorations was achieved, even in cases with more extensive dental tissue loss and also application of minimum invasive reconstruction instead of using a prosthetic crown. The design and the features of GC EverX Posterior make it a material suitable for dentine substitute in biomechanical fillings which can be used both for direct and indirect composite fillings which are indicated for restoration of endodontically treated teeth, and thus representing a perfect base for strengthening of the composite restorations in large cavities.

## ЛИТЕРАТУРА / REFERENCES


1. Cheung W. A review of the management of endodontically treated teeth. Post, core and the final restoration. J Am Dent Assoc 2005;136:611-9.
2. Reeh ES, Messer HH, Douglas WH. Reduction in tooth stiffness as a result of endodontic and restorative procedures. J Endod 1989;15(11):512-6.
3. Schwartz RS, Robbins JW. Post placement and restoration of endodontically treated teeth: a literature review. J Endod 2004;30:289-301.
4. Soares R, de Ataide IN, Fernandes M, Lambor R. Fibre reinforcement in a structurally compromised endodontically treated molar: a case report. Restor Dent Endod 2016;41(2):143–147.
5. Rocca GT, Rizcalla N, Krejci I. Fiber-reinforced resin coating for endocrown preparations: a technical report. Oper Dent 2013;38:242–248.
6. Shivanna V, Gopeshetti PB. Fracture resistance of endodontically treated teeth restored with composite resin reinforced with polyethylene fibres. Endodontology 2013;24:73–79.
7. Yeng T, Messer HH, Parashos P. Treatment planning the endodontic case. Aust Dent J 2007;52(Suppl 1):S32–S37.
8. Garoushi S, Tanner J, Vallittu P, Lassila L. Preliminary clinical evaluation of short fiber-reinforced composite resin in posterior teeth: 12-months report. Open Dent J 2012;6:41–45.
9. Garoushi S, Mangoush E, Vallittu M, Lassila L. Short fiber reinforced composite: a new alternative for direct onlay restorations. Open Dent J 2013;7:181–185.
10. GC India: GC EverX Posterior. [updated 2015 Dec 12]. Available from: http://www.gcindiadental.com/products/compositerestoratives/everx-posterior.
11. Garoushi SK, Shinya A, Shinya A, Vallittu PK. Fibre reinforced onlay composite resin restoration: a case report. J Contemp Dent Pract 2009;10:104–110.
12. Deliperi S. Direct fiber-reinforced composite restoration in an endodontically-treated molar: a three-year case report. Oper Dent 2008;33:209–214.
13. Visser HJ, Brandt PD, de Wet AF. Fracture strength of cusp-replacing fiber-strengthened composite restorations. SADJ 2014;69:202.
14. Zogheib LV, Pereira JR, do Valle AL, de Oliveira JA, Pegoraro LF. Fracture resistance of weakened roots restored with composite resin and glass fiber post. Braz Dent J 2008;19:329–333.

# ПРОТЕТСКА РЕХАБИЛИТАЦИЈА СО ОПТУРАТОРИ И ЕПИТЕЗИ ПО МАСИВНИ ЛИЦЕВИ И ВИЛИЧНИ ДЕФЕКТИ

**Бенедети А.[1], Капушевска Б.[2], Поповски В.[1], Поповиќ-Моневска Д.[1], Кирков А.[1], Панчевски Г.[1], Двојаковска С.[1], Илиев А.[1], Бундевска Ј.[2], Мијоска А.[2], Наумовски С.[3], Бафтијари Д.[3], Копачева Г.[4], Стаматоски А.*[3]**

*[1] Клиника за максилофацијална хирургија, Универзитет „Св Кирил и Методиј" Скопје, Република Македонија*

*[2] Клиника за фиксна протетика, Универзитет „Св Кирил и Методиј", Скопје, Република Македонија*

*[3] Клиника за максилофацијална хирургија, Скопје, Република Македонија*

*[4] Клиника за уво, нос и грло, Медицински факултет Универзитет „Св Кирил и Методиј" Скопје*

# PROSTHETIC REHABILITATION WITH OBTURATORS AND EPITHESES AFTER MASSIVE FACE AND JAW DEFECTS

**Benedetti A.1, Kapusevska B.2, Popovski V.1, Popovik-Monevska D.1, Kirkov A.1, Pancevski G.1, Dvojakovska S.1, Iliev A.1, Bundevska J.2, Mioska A.2, Naumovski S.3, Baftijari D.3, Kopaceva G.4, Stamatoski A.*3**

*1 University Clinic for Maxillofacial Surgery, Faculty of Dentistry, Ss. Cyril and Methodius University, Skopje, Republic of Macedonia*

*2 Department of Prosthodontics, Faculty of Dentistry, Ss. Cyril and Methodius University, Skopje, Republic of Macedonia*

*3 University Clinic for Maxillofacial Surgery Skopje, Republic of Macedonia*

*4 University Clinic for Otorhinolaryngology, Faculty of Medicine, Ss Cyril and Methodius University, Skopje, Republic of Macedonia*

## АПСТРАКТ:

Постигнување на долгорочна функционално-естетска и општо-здравствена благосостојба на животот кај пациенти со максилофацијални дефекти се базира на ефективната интердисциплинарна соработка помеѓу максилофацијалните хирурзи, доктори-стоматолози, реконструктивни протетичари и стоматолошки техничари. Кранио-фацијалните дефекти се јавуваат како резултат на конгенитални аномалии, траума, тумор формации. Рехабилитација на овие пациенти по хируршко отстранување на туморски формации, претставува сериозна терапија во стоматогнатниот систем чија цел е да се постигнат основните функции како голтање, џвакање и зборување. Сигнификантната деформација на меки и коскени ткива, дисфункционалноста и биолошки дисбаланс по соодветна хируршка терапија кај пациентите резултираат во екстензивен максило-палатинален или мандибуларен дефицит. Овие лицеви дефекти влијаат на психолошкиот и естетски момент кај пациентот вклучувајќи го и степенот на намалување на

## ABSTRACT

Achieving long-term functional, esthetic and general health benefit in patients with maxillofacial defects demands effective interdisciplinary cooperation among surgeons, dentists, prosthodontists and dental technicians. Cranio-facial defects occur in cases of congenital anomalies, trauma, tumors and carcinoma in oral and facial regions.

Reconstruction of the normal function of the maxillofacial region is very difficult to achieve when the defect area is large, and restoring primary functions like swallowing, chewing and speaking is most important. After receiving proper surgical therapy, patients result in an extensive maxillo-palatine or mandibular deficit which presents physical and emotional problems leading to reduced working capacity.

Maxillofacial prosthetic rehabilitation needs multidisciplinary approach for postsurgical defects. Prostheses are artificial devices which may be implanted or attached to the body face to replace an organ or body part that might be congenitally missing or might have been lost due to

работоспособноста.

Максилофацијалната протетска рехабилитација бара мултидисциплинарен пристап за овој тип на постхируршки дефекти. Протезите претставуваат вештачки помагала кои можат да бидат имплантирани или прицврстени на лицето со цел да заменат орган или дел од тело што може да недостасува поради конгенитална етиологија, болест и траума. Пациентите кои не подлежат на протетска рехабилитација се наоѓаат во значително зголемен ризик за развој на инфекции и локално повторување на болеста во текот на периодот на лекување. Согледувајќи ги долгогодишните потреби за добивање сознанија и искуства токму на овој план, ја оформивме целта која се темели на искористување на сите понудени и современи можности од аспект на примена на протетска рехабилитација во корист на пациентот, ретроспективно анализирајќи ги пациентите третирани по радикален хируршки третман во лицево-вилична регија, и потребата за постигнување задоволителен психолошки и естетски момент.

**Клучни зборови:** оптуратор протези, епитези, протетска рехабилитација, лицеви протези

disease or trauma. Untreated patients without prosthodontic rehabilitation are at significantly increased risk of developing infections and local recurrence during the healing period.

The aim of this retrospective study was to analyze the patients treated after radical surgical treatment of the maxilla or the mandible obtaining convenient possibilities for complete prosthetic supported rehabilitation. This can help them achieving better aesthetic, functionality and ability to interact socially.

**Keywords:** obturator prosthesis; epithesis; prosthetic rehabilitation; facial prosthesis

## МАТЕРИЈАЛ И МЕТОДИ

Во оваа ретроспективна студија беа вклучени пациенти со дефекти на лицето и вилицата кои биле третирани на Универзитетската клиника за максилофацијална хирургија Скопје во период од 2014 до 2016 година.

Сите податоци од пациентите вклучувајќи возраст, пол, вид на дефект, третман со анатомски локалитети беа ретроспективно проследени. Пациентите беа проделени во четири групи во однос на локализација на спроведена оперативна интервенција на лицево-виличната структура и тоа: пациенти по хируршки третман на среден лицев масив (група 1); пациенти по хируршки третман на инфериорен дел од лицето и долна третина (група 2); пациенти со мултипли постхируршки дефекти на повеќе анатомски локалитети (група 3); и пациенти со загуба

## INTRODUCTION

Patients having undergone maxillofacial surgeries tend to present with large defects involving anatomical parts of cranio-facial structures and they most common occur in cases of tumors, carcinomas and trauma. Face and jaw defects can be divided by the localization in maxilla, mandibula, auricle or otic region. Maxillary defects may be in the form of a small holes resulting in communication from the oral cavity into the maxillary sinus, or it may include portion of the hard and soft palate, alveolar ridge, the floor of the nasal cavity, auricular or orbital defect1-5. These defects may appear as oro-nasal, oro-antral, or oro-nasal-orbital communication6-9.

Restoring primary functions including mastication, swallowing and speaking is most important for the patients to maintain their ability to socialize. After the surgical treatment, the patients are left with different kind of facial

на мекоткивни или коскени структури во регија на главата и вратот (група 4). Критериумите за вклучување во оваа ретроспективна студија беа сите пациенти чија основна патологија претставува било каков вид на неоплазма и/или трауматски дефект со загуба на мекоткивни или коскени структури.

## РЕЗУЛТАТИ

Во тек на ретроспективната анализа податоците кои ги добивме од 2014 до 2016 година беа статистички обработени за вкупно 36 пациенти. Старосната група на пациенти се движеше од 23 до 84 години, со средна возраст од 63.13 години и највисока стапка на инциденца беше забележана во група на пациенти помеѓу 61-80 годишна возраст. Меѓуполовиот машко-женски сооднос во оваа студија изнесува 2.6-:1.

Речиси 76% од пациентите припаѓаат во првата група на пациенти по хируршки третман на среден лицев масив. Како најчест постхируршки дефект по оперативен третман е со локализација на максиларна коска и тоа кај 66.6% (24/36) од случаите, додека мандибуларните дефекти завземаат учество со 33.3% (12/36). Во однос на лицева страна (лева/десна) на настанатиот постхируршки дефект, постои значителна доминантност на десната страна. Анализирајќи ги сите случаи на пациенти, биле изведени само 4 егзентерации на орбитална содржина. Во однос на четвртата група на пациенти, 7.2% од пациентите се здобиле со загуба на мекоткивни или коскени структури во останатите анатомски регии на главата и вратот.

1. Клиничка презентација на случај

На 23-годишен пациент му беше дијагностициран тумор од одонтогено потекло (одонтоген фибромиксом) кој екстендирал во регија на десна максиларна коска, вклучувајќи десна страна на носна шуплина, со зафатеност на инфериорен и среден носен ходник чија супериорна анатомска граница влијаеше на подот на десна орбита (Слика 1ц). Самата операција беше подготвена, планирана и изведена во општа анестезија, а со цел да се пристапи кон оперативно отстранување на туморската маса беше применет хируршки рез по

and jaw defects, which present a physical and emotional problem. Although certain rehabilitation of these anatomical defects is possible, it is a very challenging task, where multidisciplinary approach is mandatory.

Surgical techniques such as free microvascular flaps, pedicled flaps or leaving a large area capable of healing in spontaneous form is difficult and time-consuming, leading in increased healing time with prolonged and troublesome postoperative period. Additionally, in these cases, the cost-effectiveness ratio should be considered.

When surgical reconstruction is not possible and provides less than acceptable results, oro-maxillofacial prosthetics offer an alternative method and can be a reliable treatment option to restore face or jaw defects improving quality of life. Today, reconstructive prostheses and obturators are made of different materials and can substitute organ and body part, such as eye, ear, nose, limb or teeth available to rehabilitate the patients providing superior esthetic outcotmes2. Obturator (surgical, interim or definitive) is a prosthesis used to close a congenital or acquired tissue aperture, primarily of the hard palate or contiguous alveolar structures3. The name obturator is derived from the latin verb "obturare" which means close or shut off.

Stability and esthetics also contribute to treatment success. Different materials are used for making prostheses such as metal (titanium), porcelain, rubber, gelatin, latex and most often methacrylate and silicones. The most common material used for the fabrication of the intra and extraoral prostheses are polymeric in nature (vinyl chloride polymer and copolymers, acrylic types, silicon rubbers and silicone block copolymers, polyphosphazenes). The success of the prostheses depends primarily of the material they are made of, but their longevity depends on the retention4. Prostheses that replace soft tissues are known as epitheses. External hemifacial prosthesis (epithesis) is a removable superficial prosthesis that restores part or all of the nose plus the orbit including significant adjacent facial tissue or structures. Prostheses are retained in four different ways: anatomically, mechanically, chemically and surgically. The use of multiple attachments provides and can increase the stability and retention of the prostheses

Вебер Фергусон. Туморот беше комплетно и успешно отстранет со нотирани димензии 80 × 67 × 44 мм и тежина на тумроска маса од 125 грама (Слика 1 а, б, ц, д). Во постоперативниот период не беа забележани рецидиви и беше изработена комплетна акрилатна оптуратор протеза (Слика 2 а, б, ц, д, Слика 3).

2. Клиничка презентација на случај

Огнострелните пенетрирачки рани на лицево-виличниот скелет претставуваат сериозен предизвик за максилофацијалните хирурзи. Овие рани на лицето може да бидат контаминирани со разни видови материјали што на крај резултираат со појава на компликации.

Пациент на 37-годишна возраст, бил застрелан со огнено оружје-пушка од многу кратко растојание (<1.5 метар). Оваа ургентна живото-загрозувачка состојба беше дијагностицирана со отворена пенетрирачка рана во лева мандибуларно-лицева регија и лева максиларна коска, мултипни фрактурирани коскени сегменти, комплетно деструирана максиларна и зигоматична коска. На ртг проекција беа забележани ситни оловни топчиња-сачми на местото на повреда. По претходно акутен нехируршки третман (Advanced Trauma Life Support®) пациентот беше успешно хируршки третиран и постоперативно пратен со стабилна состојба. Кај овој пациент, поради постоење на интраорален вертикален дефект и деструирана палатинална коска, резултира во неразбирлив говор и фонетика поради широка пострауматска комуникација помеѓу орална и носна празнина (Слика 4, 5).

## ДИСКУСИЈА

Квалитетот на живот кај пациенти кои биле третирани од туморска формација, траума или конгенитален дефект во максилофацијална регија претставува доста важен параметар и има големо влијание во рехабилитационата постапка. Оптураторите како протетски помагала наоѓаат се поголема примена во рехабилитација на дефектите настанати во максиларни коски, а се поврзани со присуство на комуникација помеѓу орална празнина, носна и синусна празнина.

Оптураторот поседува многу функции, но главната цел

and obturators, retaining by bio-integration, osseo and fibro-osseo integration5.

Maxillofacial prosthetic treatment is a complex process of restoration depending on the side of the defect and it's very important to ensure the patient's benefits maximally from the intra-oral and extra-oral rehabilitation even than a suboptimal esthetic outcome may be obtained with restoration of the normal functions of mastication, speech, swallowing and appearance6.

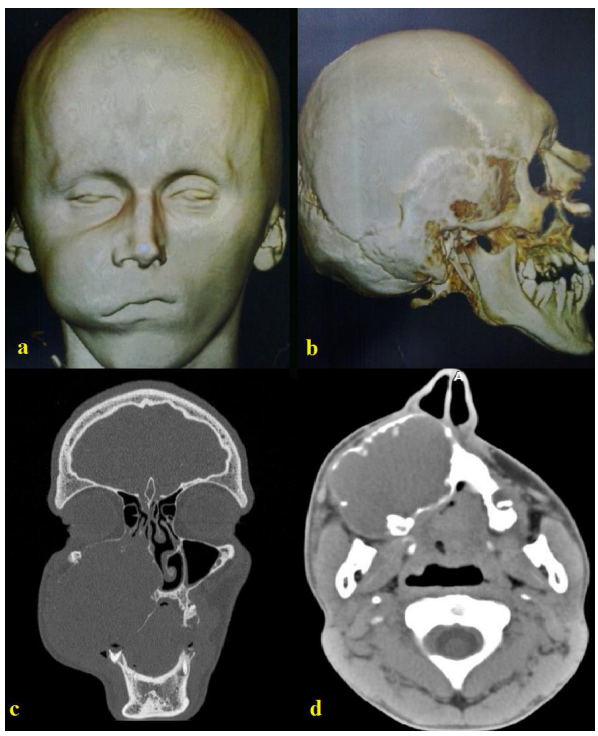


**Слика 1 а,б,ц,д.** Компјутерска томографија со 3Д реконструкција на лицев тумор прикажан во коронален и аксијален пресек со впечатлива унилокуларна радиолуцентна лезија

**Figure 1 a, b, c, d**. *3D Computed tomography appearances of massive face tumor with coronal and axial view showing a unilocular radiolucent lesion*

## MATHERIAL AND METHODS

This retrospective study comprised of patients with face and jaw defects which were treated at the University Clinic for Maxillofacial Surgery Skopje between the period of 2014 and 2016.

The data of interest collected from the patient's register and case notes include age, gender, type of defects, treatment and affected anatomical area. The patients were divided into four groups: patients after surgery in the midface (Group I); patients after surgery in the lower part of

и индикација на оваа протетска изработка е затворање на максилофацијалниот дефект, со цел да се спречи хиперназалниот говор и проток на течности во носната празнина[8-13]. Тие можат да бидат поставени за време на хируршка фаза од третманот познати како имедијантни (непосредни) хируршки оптуратори, потоа привремен оптуратор кој се употребува за време на постоперативниот период на лекување и дефинитивен оптура-тор кој се аплицира по 6 месеци до 1 година постоперативно. Во случај каде недостасува анатомски дел од алвеоларен гребен, постојат неколку методи кои можат да го подобрат квалитетот на протетската изработка, во поново време познати како имплантно или магнетно поддржани мобилни или фиксни протетски конструкции и истите се изработуваат 4-6 месеци постоперативно [10-12]. Пациентите треба да бидат запознаени со изборот на овие протези и ретенционите методи кои што треба да се користат при нивна изработка, да добијат

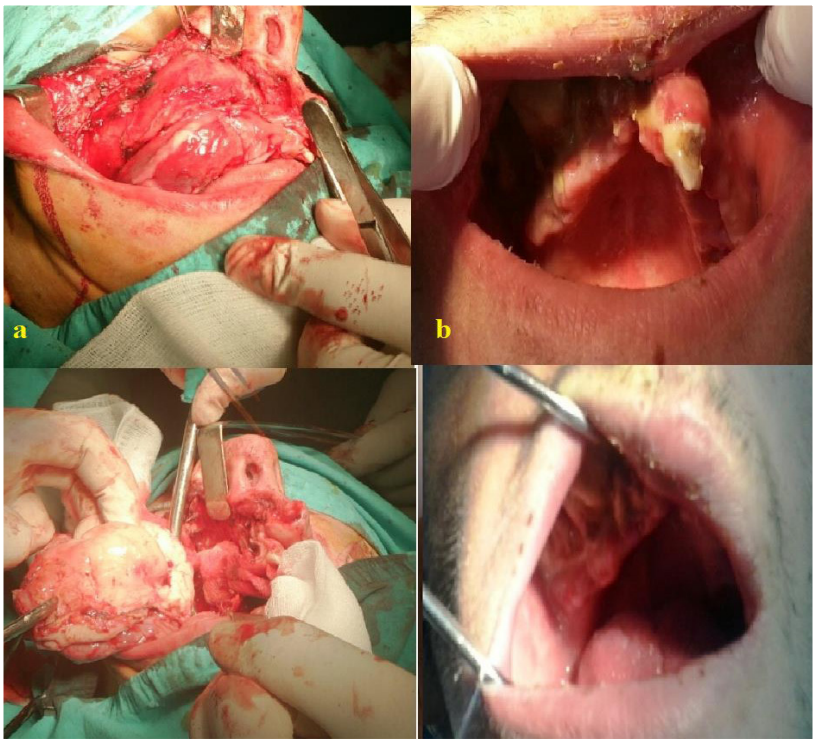


**Слика 2. а, б, ц, д.** Интраоперативен приказ на тумор по претходно изведен хируршки рез по Weber Ferguson и постоперативна контрола каде не се забележува локален рецидив на самата ткивна компонента

**Figure 2 a, b, c, d.** *Intra-operative view of patient through Weber Ferguson approach and post-treatment findings show no local recurrence of the tumor*

**Слика 3.** Земање на отпечаток и подготовка за изработка на оптуратор протеза

**Figure 3.** *The final impression and fabrication of a working cast. The retention groove of the obturator prosthesis can be detected on its borders.*

the face (Group II); patients with mixed post-surgical losses (Group III); and patients with losses of face tissues locations of the head and neck region (Group IV). The inclusion criteria were patients whose underlying pathology was any type of neoplasia and trauma.

## RESULTS

A total of 36 case notes were collected during the study period 2014-2016. The age range was 23-84 years with the mean age of 63.13 and peak age incidence at 61-80 years. The male: female ratio was 2.6:1.

Almost 76% of the patients underwent neoplasm surgery in the midface (Group I). Surgical defects were the most frequent type of maxillary defect seen accounting for 66.6% (24/36) of the cases, while patients after mandibular surgery defects accounted for 33.3% (12/36) each. There was a right sided predominance of pathology demonstrated in the mid-face. Following analysis of all cases from a single unit only four orbital exenterations were performed. Patients with mixed

сознанија кои се однесуваат за лесно отстранување на протетската конструкција како и за потенцијалните микробиолошки ризик фактори, временскиот период за долготрајноста кај протетските конструкции, како и потребата за временско-обновливи нови изработки со краен резултат за практично воспоставување на хигиено-превентивни мерки[12]

Современиот пристап кон овие дефекти претставува голем предизвик за лекарите со што ни се овозможува репродукцијата на анатомската морфологија на очите, увото, носот, екстра или интраоралниот дел кој може да биде изработен рачно (скулптури со восок) или можат да бидат водени од компјутерски насочен прототип (CAM-RP), стереолитографијата и современата 3Д технологија за моделирање(FDM) чии резултати ве-туваат позитивни наоди во изра-ботката на рекон-структивни модели за макси-лофацијални про-тези.

Системот CAD-CAM, претставува иновативен метод кој ја елиминира употребата на конвенционални отпечатоци каде најчесто се користи акрилна смола која се полимеризира во финална форма и е обоена дефинитивно, додека интраоралната камера и ласерскиот скенер играат важна улога во добивање на анатомски релјеф на постоечкиот постоперативен стекнат дефект.

**Слика 4 а, б.** Прострелна рани на лицето со значителни дефекти на меки и коскени ткива, хеморагија и живото-загрозувачка состојба; ц. д. Присуство на интраорален дефект по зараснување на рана

**Figure 4. a, b.** *Facial gunshot wounds comprising significant soft and bone tissue defects and holes with presence of life-threatening injury and hemorrhage c, d. Follow-up photograph showing excellent uneventful healing with presence of large intraoral defect*

postsurgical losses were 16.6%. There were only 7.2% of patients with losses of face tissues after surgery in other areas of the head and neck region (Group IV).

CLINICAL PRESENTATION 1

A 23-year-old male was diagnosed with tumor (Odontogenic fibromyxoma) extended over all right maxilla as well as the right side of the nasal cavity, invading the inferior and middle nasal meatus and superiorly it was seen abutting of the floor of orbit (Figure 1c). After exposing the tumor through a Weber Ferguson incision under general anesthesia it was totally excised measured approximately 80 × 67 × 44 mm and 125 g in weight (Figure 1 a, b, c, d). After the surgery and the loss of the right maxilla and maxillary sinus cavity it was made a complete prosthesis with acrylic resin (Figure 2 a, b, c, d; Figure 3).

CLINICAL PRESENTATION 2

Gunshot wounds to the face present serious challenges to the oral and maxillofacial surgeons, head and neck surgeries. These facial wounds can be contaminated with various types of materials resulting with complications. A 37-year-old male patient was shot with the shotgun at a very short distance and was referred to the Clinic for Maxillofacial Surgery. The bullet entrance wound was in the left mandibular region and completely in the left maxilla, resulting with multiple fractured segments visible in the mandible and completely destroyed left maxillary and zy-

Во истражувачката студија за репродукција на слики за 3D печатење на протези на лицето, Kaida X и сор.12 го објаснуваат протоколот за производство на протеза на лицето на меките ткива користејќи модерна технологија и дошле до заклучок дека 3D печатењето може да обезбеди брза и задоволителна клиничка протеза која лесно би се имплементирала кај пациентите.

Giovanna и сор.13 го претставиле новиот пристап за реконструкција со протетско помагало кај два физички модели со деформирани лица. За потребната израбо-тка користеле обратен реверзен инженеринг и брзи прототипови за виртуелно анатомско скулптурирање и производство на реконструктивна протеза на лицето 14.

Според Çötert14 стереолитографските резултати од CT-скенот сугерираат дека стереолитографијата е соод-ветна техника за изработка на прелиминарна верзија-прототип на ушната протеза.

Polski и сор.15 клинички ја анализирале епидемиолошка евалуација на третираните пациенти со протетска рехабилитација. Тие дошле до заклучок дека протетските обтуратори со мобилна парцијална или тотална протеза биле интегрирани и користени кај 93.27% од пациентите и 69.23% од пациенти по ресекција на мандибуларната коска.

Во студијата на Jiao и сор.16 била евалуирано нивото на постигната рехабилитација на пациенти со максиларните дефекти со користење на компјутерски водена конструкција и рапидна изработка на прототип-оптураторна протеза. Тие ја комбинирале употребата на двете технологии во цели за истражување и покажале

**Слика 5.** Постоперативен приказ на ртг снимка -параназални синуси (Waters) каде се забележуваат останати страни тела (сачми) на левата страна од лицето

**Figure 5.** *Post- operative paranasal sinus (Waters) view showing foreign bodies in the left side of the face anatomy*

gomatic bone. After initially managed in accordance with the algorithmic advanced trauma life support (ATLS) protocol, the surgical management was successful and good bone formation was apparent radiographically 3 months later. Intraorally, the patient had large vertical defect with incomprehensible speech and wide communication between oral and nasal cavity (Figure 4, 5).

## DISCUSSION

The quality of life and psychological outcomes in patients treated of maxillofacial cancer, trauma or congenital etiology is an important parameter in the post-treatment follow up.

Most prostheses used for rehabilitation of the defects of the maxilla are obturator prostheses used to close openings and holes in the palate, which are related to the presence of a communication between the oral cavity and the nasal or sinus cavity. The obturator fulfills many functions, but the primary goal of the prosthetic obturation is closure of the maxillofacial defect, to prevent hyper-nasal speech and liquid leakage into nasal cavity[8-13]. They can be inserted during the surgical phase of treatment, screwed or wired – immediate surgical obturator, provisional obturator - for postoperative healing period, or after 6 months to 1 year after operation- definitive obturator.

In cases where patients have missing parts of alveolar ridge, there are several treatment options, such as removable and fixed partial dentures, crowns, bridges and implant or magnetic retention technology as a useful method for supporting the prostheses[10-12]. Approximately 4-6 months after surgery, consideration may be given to the construction of definitive prostheses.

Patients have to be educated about the choice of pros-

значителни клинички резултати во сите полиња во однос на функционални резултати кај пациентите.

D'Souza17 посочува дека предностите на примена на компјутерска томографија и магнетна резонанца во колизија со системот за брза изработка на прелиминарни протетски помагала-оптуратори и епитези се состои во во неинвазивност на методот, поголема брзина за стекнување и пренос на податоци[18].

Постојат голем број на литературни податоци и анализи кои ја потенцираат улогата на максилофацијалната реконструкција особено со максиларна обтураторска протеза (затворена или отворена) и лицева епитеза прикажувајќи го бенефитот кој што го добиваат овие пациенти притоа не ја опфаќаат само личната ресоцијализација, туку и влијаат на подобрување на квалитетот на животот кај секој пациент одделно со континуирано оддржување на есенцијалните навики[18-23].

Jiang и сор.24 ја испитувале функцијата на оптуратор протеза која била евалуирана кај 18 пациенти со CAD/CAM кај претходно изведена максилектомија, потенцирајќи го фактот дека со самата имплантација на протетското помагало значително се подобрува говорот, голтањето и квалитет на живот.

Врз основа на современите технологии и брз развиток на нови методи, во иднина се очекува оваа проблематика да има мултидисциплинарен аспект од сите засегнати области се со цел да се овозможи голем број на пациенти да бидат навремено третирани, со економски бенефит и можност за навремено визуелизирање и следење на дефектот при неизвесна понатамошна иднина или локо-регионален рецидив.

## ЗАКЛУЧОК

Протетската рехабилитација со оптуратор протези и епитези кај пациенти со постоперативни масивни лицеви и вилични дефекти игра голема улога во квалитетот на живот на пациентите, кој со развој на производство и современи методи за протетско згрижување овој процес се основа на постигнување на изгубената функција и естетика се со цел да се

thesis and retentive methods to be used. They should be prepared to learn about their prostheses like about its attachment, removal and cleaning methods. They should be educated about the limited life of the prostheses, possible bacterial contamination and precipitation of undesirable odors and mucosal irritations[12].

The reproduction of the anatomic morphology of eye, ear, nose, extra or intra-oral part is a great challenge for the prosthodontists, and they can be done manually (wax cast sculpting), stereolithography apparatus with optical fabrication, photo-solidification, and resin printing or with computerized tomography CT scanner which can result in biomechanical 3-dimensional finite element. The CAD-CAM system is an innovative method which eliminates the use of conventional impressions, while the intraoral camera and the laser scanner play important role in the scanning of the existing postsurgical anatomy defect. It uses acrylic resin which polymerize in its final shape and is colored definitely.

In the research study about imaging reproduction for 3D printing of facial prostheses, Kaida Xiao et al.12 explained the protocol for manufacturing of facial soft tissue prosthesis using modern technology. They concluded that 3D printing can provide quick and satisfactory clinical prosthesis which would be easily implemented.

Giovanna Sansoni et al.13 presented a novel approach for prosthetic reconstruction in two physical models with deformed faces. For fabrication they used reverse engineering, and rapid prototype procedures for virtual anatomical sculpturing and fabricating of facial reconstructive prosthesis[14].

According to Çötert14, stereolithography results from a CT scan suggest that stereolithography is a suitable technique for prototyping the ear prosthesis.

Polski et al.15 analyzed the clinical and epidemiological evaluation of treated patients with prosthetic rehabilitation. They found that prosthetic obturators with removable partial or complete denture were integrated and used in 93.27% of the patients, and 69.23% in patients after mandibular bone resection.

In the study of Jiao et all16, the rehabilitation of patients

овозможи рана работоспособност и ресоцијализација во општеството, намален период за хоспитализација и забрзано враќање во функција.

with maxillary defects using computer aided design and rapid protyping for obturator prosthesis was evaluated. They combined the two technologies and have shown significant valuable clinical results in all fields of functional outcomes.

D'Souza17 presented that the advantages of a Computed Tomography (CT), Magnetic Resonance Imaging (MRI) in conjunction with Rapid Prototyping (RP) system are that they are non-invasive, have a higher speed of data acquisition, and the scanners are more rugged and portable than the CT or MRI scanner. At this point it was possible and recommended as hopeless method[18].

The literature discusses the role of maxillofacial reconstruction especially maxillary obturator prosthesis (closed or open) and facial epithesis showed more benefits in oral and extra-oral esthetic function such as swallowing when different materials and retention methods are used for new types preserving the vital role of the remaining teeth and tissue and provide comfort, function, and aesthetics to the patient [18-23].

Jiang et al.24 investigated the function evaluated on patients treated with CAD/CAM prosthesis (obturator) after total maxillectomy in 18 maxillary cancer sinus patients and have shown that prosthesis implantation can recover the facial profile enhancing the speaking, swallowing and quality of life.

Based upon the benchmark technologies identified, in future it is hoped that technological advances in allied fields will work in tandem to ensure that larger numbers of patients can be treated early, economically and effectively to maintenance of ability to visualize the defect for ongoing cancer or neoplasm surveillance and to control possible tumor regional recurrence on resection.

## CONCLUSIONS

Prosthetic rehabilitation of the patients treated after tumor resection is very important challenging task for the quality of life especially when important functions for social life are involved. The engineering techniques for fabrication have seen a tremendous growth in the last few years. It helps them achieving lost aesthetic and function and ability to interact socially, reduced hospital stay and

early return to function.

## ЛИТЕРАТУРА / REFERENCES


1. Karthikeyan I. A Review on Prosthetic Rehabilitation of Maxillofacial Region. Anaplastology. 2014; 3(1): 2-5.
2. Ow RK, Amrith S. Ocular prosthetics: use of a tissue conditioner material to modify a stock ocular prosthesis. J Prosthet Dent. 1997; 78: 218-222.
3. de Jong M, de Cubber J, de Roeck F, Lethaus B, Buurman D, et al. The art of facial prosthetics. Ned Tijdschr Geneeskd. 2011; 155: A3967.
4. Godoy AJ, Lemon JC, Nakamura SH, King GE. A shade guide for acrylic resin facial prostheses. J Prosthet Dent. 1992; 68: 120-122.
5. Mantri S, Khan Z. Prosthodontic Rehabilitation of Acquired Maxillofacial Defects, Head and Neck Cancer, Dr. Mark Agulnik (Ed.), 2012, ISBN: 978-953-51-0236-6.
6. Chalian VA, Drane JB, Standish SM. The Evolution and Scope of Maxillofacial prosthetics. In Maxillofacial prosthetics Multidisciplinary Practice. Williams & Wilkins Company, 1972, ISBN10:0683015125, Baltimore, USA.
7. Davenport, J. Managing the prosthetic rehabilitation of patient with head and neck cancer. Dent News. 1996; 3(3): 7-11.
8. Goiato MC, Piovezan AP, Santos DM, Gennari Filho H, Assunção WG. Factors which led to the use of a prosthetic obturator. Revista Odontology Araçatuba. 2006; 27: 101-106.
9. Jacob, RF. Clinical Management of the Edentulous Maxillectomy patient. In Clinical Maxillofacial Prosthetics, Taylor, T.D. Ed., pp. 85-102. Quintessence Publishing Co., 2000, ISBN 0-86715-39-1 Illinois.
10. Tuna EB, Mehmet O, Cankaya AB, Sen C, Gencay K. Case Report Oral Rehabilitation in a Patient with Major Maxillofacial Trauma: A Case Management. Case Reports Dent. 2012; 1-5.
11. Zlotolow IM. Dental Oncology and Maxillofacial Prosthetics. In Atlas of Clinical Oncology. Cancer of the Head and Neck pp. 376-373., Shah, J.P. ed., BC Decker Inc, 2001, ISBN 1-55oo9-084-4, Ontario.
12. Turgut G, Sacak B, Kiran K, Bas L. Use of rapid prototyping in prosthetic auricular restoration. J Craniofac Surg. 2009; 20: 321-325.
13. Xiao K, Wuerger S, Mostafa F, Sohaib A, Yates JM. Colour Image Reproduction for 3D Printing Facial Prostheses, New Trends in 3D Printing, Prof. Igor Shishkovsky (Ed.), InTech, 2016, DOI: 10.5772/63339. Available from: https://www.intechopen.com/books/new-trends-in-3d-printing/colour-image-reproduction-for-3d-printing-facial-prostheses.
14. Sansoni G, Gastaldi G, Cavagnin G. Prosthetic reconstruction of maxillo-facial defects by means of 3D optical reverse engineering and prototyping. http://www.sld.cu/galerias/pdf/sitios/protesis/prosthetic_reconstruction_of_maxillo-facial_defects.pdf
15. 14. HM Çötert. Stereolithographic rapid prototyping of ear prostheses. Int J Appl Dent Sci. 2015; 1(4): 64-67.
16. 15. Rolski D, Kostrzewa-Janicka J, Zawadzki P, Życińska K, Mierzwińska-Nastalska E. The Management of Patients after Surgical Treatment of Maxillofacial Tumors. Biomed Res Int. 2016; 4045329.
17. Jiao T, Zhu C, Dong X, Gu X. Rehabilitation of maxillectomy defects with obturator prostheses fabricated using computer-aided design and rapid prototyping: a pilot study. Int J Prosthodont. 2014; 27(5): 480-6.
18. D'Souza D. Role of Implants in Maxillofacial Prosthodontic Rehabilitation, Current Concepts in Dental Implantology, Associate Prof. Ilser Turkyilmaz (Ed.), InTech, 2015; DOI: 10.5772/59578. Available from: https://www.intechopen.com/books/current-concepts-in-dental-implantology/role-of-implants-in-maxillofacial-prosthodontic-rehabilitation
19. Chen C, Ren W, Gao L, Cheng Z, Zhang L, Li S, Zhi PK. Function of obturator prosthesis after maxillectomy and prosthetic obturator rehabilitation. Braz J Otorhinolaryngol. 2016; 82(2): 177-83.
20. Cardelli P, Bigelli E, Vertucci V, Balestra F, Montani M, DE Carli S, Arcur C. Palatal obturators in patients after maxillectomy. Oral Implantol (Rome). 2014; 7(3): 86–92.
21. Choudhury M, Shanmuganathan N, Padmanabhan TV, Swarup S, Grover M, Arumugam M. Rehabilitation of post-surgical maxillectomy defects using interim obturators—A case series. Indian J Surg Oncol. 2014; 5(4): 315–320.
22. Vero N, Mishra N, Singh BP, Singh K, Jurel SK, Kumar V. Assessment of swallowing and masticatory performance in obturator wearers: a clinical study. J Adv Prosthodont. 2015; 7(1): 8-14.
23. Hanawa S, Kitaoka A, Koyama S, Sasaki K. Influence of maxillary obturator prostheses on facial morphology in patients with unilateral maxillary defects. J Prosthet Dent. 2015; 113(1): 62-70.

24. Tirelli G, Rizzo R, Biasotto M, Di Lenarda R, Argenti B, Gatto A, Bullo F. Obturator prostheses following palatal resection: clinical cases. Acta Otorhinolaryngol Ital. 2010; 30(1): 33–39.
25. Jiang FF, Hou Y, Lu L, Ding XX, Li W, Yan AH. Functional evaluation of a CAD/CAM prosthesis for immediate defect repair after total maxillectomy: a case series of 18 patients with maxillary sinus cancer. J Esthet Restor Dent. 2015; 27 Suppl 1: S80-9.

# КЛИНИЧКИ ПРОМЕНИ НА ГИНГИВАТА КАЈ ДЕЦА НА ШКОЛСКА ВОЗРАСТ ОД РУРАЛНА ОБЛАСТ НА РЕПУБЛИКА МАКЕДОНИЈА

**Ѓоргиевска-Јовановска С.[1],Георгиева С.[1],Георгиев З.[2],Ивановски Ќ.[1],Пандилова М.[1],Пешевска С.[1]**

*1 Катедра за орална патологија и пародонтологија, Стоматолошки факултет, Универзитет „Св. Кирил и Методиј" Скопје, Република Македонија*
*2 Катедра за детска и превентивна стоматологија, Стоматолошки факултет, Универзитет „Св. Кирил и Методиј" Скопје, Република Македонија*

## АПСТРАКТ:

Усната шуплина е прозорец на здравјето, авоспалителните промени на гингивата се тесно поврзани со степенот на оралната хигиена. Гингивитот е воспаление на меките ткива без апикална миграција на припојниот епителот.

Цел на трудот: Целта на овој труд беше преку спроведување на клинички испитувања да се евалуира преваленцијата на оралните промени кај деца на училишна возраст од руралните населени места во Преспанскиот регион на Република Македонија со мешана етничка припадност.

Материјал и метод: За реализација на поставената цел во испитувањето беа вклучени 198 испитаници, ученици од 6 до 14 годишна возраст од обата пола, со различна национална припадност. Сите испитаници беа поделени во две групи: ученици со млечна дентиција од 6 – 10 годишна возраст и ученици со мешовита дентиција од 11 – 14 годишна возраст.Пред

# CLINICAL GINGIVALCHANGES IN SCHOOLCHILDREN FROM RURAL AREAS OF THE REPUBLIC OF MACEDONIA

**Gjorgievska-Jovanovska S.[1], Georgieva S.[1], Georgiev Z.[2], Ivanovski K.[1], Pandilova M.[1], Peshevska S.[1]**

*1 Department of Periodontology and Oral Pathology, Faculty of Dentistry, University "Ss Cyril and Methodius" Skopje, Republic of Macedonia*
*2 Department of Pediatric and Preventive Dentistry, Faculty of Dentistry, University "Ss Cyril and Methodius" Skopje, Republic of Macedonia*

## ABSTRACT:

Oral cavity is the window of health, and the inflammatory changes of the gingiva are closely related to the degree of oral hygiene. Gingivitis is inflammation of soft tissues without apical migration of the junctional epithelium.

Objective: The aim of this paper was to evaluate the prevalence of oral changes in schoolchildren from rural settlements in the Prespa region of the Republic of Macedonia with mixed ethnicity through conducting clinical trials.

Material and method: In order to achieve the goal set in the survey, 198 respondents were surveyed, including students aged from 6 to 14 of both sexes, with different national backgrounds. All respondents were divided into two groups: pupils with deciduous dentition from 6 to 10 years of age and students with mixed dentition from 11 to 14 years of age. Prior to the start of the research, approval was requested from the managers and teachers of the schools that were involved in the research. Given the fact that the respondents were juveniles, a written con-

да почнеме со истражувањето беше побарана дозвола од директорите и наставниците на училиштата кои беа вклучени во истражувањето. Имајќи го во предвид фактот дека се работи за малолетни лица беше побарана и писмена согласност од родителите, со што ни беше овозможено добиените податоци да ги употребуваме во научно-истражувачки цели.

Резултати: Нашите резултати покажаа дека во групата на ученици од 6-10 години преваленцата на меките наслаги на забите по индексот на Greene-Vermillion изнесува 96.08%, а во групата на ученици од 11-14 години 97.92%.Во групата на ученици од 6-10 години преваленцата на тврди наслаги на забите по индексот на Greene-Vermillion изнесува 20.59%, а во групата на ученици од 11-14 години преваленцата на тврдите наслаги на забите по индексот на Greene-Vermillion изнесува изнесува 35.42%.

Заклучок:Реализирањето на здравствената стратегија за примарна и превентивна стоматолошка заштита преку добро организирана стоматолошка мрежа значи спречување на оралните инфекции и заболувања уште во најраната возраст и приближување до меѓународните стандарди за орално здравје и квалитет на живот, предложени и прифатени од земјите членки на Европската унија и Светската здравствена орагнизација.

Клучни зборови:оралноздравје,училишнидеца,орална хигиена, гингивална инфламација.

sent from the parents was requested, which ensured the permission to use the surveyed information for scientific - research purposes.

Results: Our results showed that in the group of students from 6-10 years the prevalence of soft plaque on teeth in the Greene-Vermillion index was 96.08% and in the group of students 11-14 years 97.92%. In the group of students from 6-10 years of age, the prevalence of hard plaque on teeth after the Greene-Vermillion index was 20.59%, and in the group of students 1-14 years old, the prevalence of hard plaque on teeth according to the Greene-Vermillion index amounts to 35.42%.

Conclusion: The implementation of the health strategy for the provision of preventative and dental care through a well-organized dental network means prevention of oral infections and diseases at the earliest age and approximation to the international standards for oral health and quality of life proposed and accepted by the Member States of the European Union and the World Health Organization.

Keywords: oral health, school children, oral hygiene, gingival inflammation

## ВОВЕД

Усната шуплина е прозорец на здравјето, авоспалителните промени на гингивата се тесно поврзани со степенот на оралната хигиена1. Гингивитот е воспаление на меките ткива без апикална миграција на припојниот епителот. Црвенилото,отокот и крварењето при допир се карактеристични симптоми за овој воспалителен процес. Зголемувањето на големината на гингивата е позната како гингивална хиперплазија, која клинички се манифестира со зголемување на папиларната и маргиналната гингива. Отокот е еден од кардиналните знаци на воспаление, агингивалниот едем е резултатна акумулација на флуиди во ткивото2.

Изразеното зголемување и естетските обезличувања на гингивалното ткиво, се чест пропратен симптом на некои нарушувања во организмот, како што се леукемии,хормонални промени за време на пубертет ибременост,конзумација на одредени видови на лекови и др.Гингивалната фиброматоза може да има фамилијарна етиологија и неодредена генетска основа. Доколку терапевски се третира гингивитот, состојбата е реверзибилна без трајни последици. Нетретираните случаи може да доведат до посложени и деструктивни промени кои резултираат во хронична пародонтопатија3. Нетретиранатахронична пародонтална болест е главна причина за расклатување и предвремено губење на забите.Во неодамнешни извештаи истакнато е дека многу е важна организацијата и умереноста на програмите за орално здравје за да се постигне задоволителна состојба4, 5, 6, 7.

## ЦЕЛ НА ТРУДОТ

Целта на овој труд беше преку спроведување на клинички испитувањакај деца на училишна возраст од рурални населени места во Преспанскиот регион на Република Македонија со мешана етничка припадност да се утврдат следните цели:

1. Да се испита преваленцијата на меките и тврди наслаги по Greene-Vermillion, и да се утврдат

## INTRODUCTION

Oral cavity is a window of health, and inflammatory changes of the gingiva are closely related to the degree of oral hygiene1. Gingivitis is inflammation of the soft tissues without apical migration of the junctional epithelium. Redness, swelling and bleeding at palpation are characteristic symptoms of this inflammatory process. The gingival enlargement is known as gingival hyperplasia, which is clinically manifested by an increase in papillary and marginal gingiva. Swelling is one of the cardinal signs of inflammation, and gingival edema is the result of the accumulation of fluid in the tissue2.

Significant increase and aesthetic disfiguration of the gingival tissue are common side-effects of some disorders in the body, such as leukemia, hormonal changes during puberty and pregnancy, the consumption of certain types of drugs, etc. Gingival fibromathosis may have familial etiology and undetermined genetic basis.

If therapeutically gingivitis is treated, the condition is reversible without lasting consequences. Untreated cases can lead to more complex and destructive changes that result in chronic periodontal disease3. Untreated chronic periodontal disease is the main reason for decomposition and premature teeth loss. Recent reports have highlighted that the organization and moderation of oral health programs is very important in order to achieve a satisfactory condition4, 5, 6,7.

## OBJECTIVE

The purpose of this paper was to carry out the clinical trials on schoolchildren from rural settlements in the Prespa region of the Republic of Macedonia with mixed ethnicity to determine the following objectives:

1. To examine the prevalence of soft and hard deposits in Greene-Vermillion, and to determine the differences between the two examined groups: students from 6-10 and students from 11-14 years of age;
2. To examine the prevalence of gingival inflammation following Silness&Loe and to examine the differences between the two examined groups: students from 6-10 and students from 11-14 years of age;

разликите помеѓу двете испитувани групи: ученици од 6 – 10 години и ученици од 11 – 14 години;

2. Да се испита преваленцијата на гингивалната инфламација по Silness&Loe и да се испитат разликите помеѓу двете испитувани групи: ученици од 6 – 10 години и ученици од 11 – 14 години;
3. Да се испита односот помеѓу меките и тврдите наслаги по Greene-Vermillion, како независни појави и појавата на гингивална инфламација како зависна појава;

## МАТЕРИЈАЛ И МЕТОД

За реализација на поставената цел во испитувањето беа вклучени 198 испитаници, ученици од 6 до 14 годишна возраст од обата пола, со различна национална припадност. Сите испитаници беа поделни во две групи: ученици со млечна дентиција од 6 – 10 годишна возраст и ученици со мешовита дентиција од 11 – 14 годишна возраст.Испитаниците кои беа вклучени во истражувањето се ученици на три основни училишта кои се наоѓаат во рурални средини и тоа: ОУ „Славејко Арсов“ с. Подмочани, ОУ „Димитар Влахов“ с. Љубојно и ОУ „Браќа Миладиновци“ с. Царев Двор,во Преспанскиот регион на Република Македонија.

Пред да почнеме со истражувањето беше побарана дозвола од директорите и наставниците на горе наведените училишта. Имајќи го предвид фактот дека се работи за малолетни лица беше побарана и писмена согласност од родителите, со што ни беше овозможено добиените податоци да ги употребиме во научно- истражувачки цели.

Во склоп на клиничките испитувања беше одредуван степенот на одржувањето на оралната хигиена и состојбата на гингивата.Сите податоци добиени од клиничките испитувања беа нотирани во претходно подготвен за таа намена картон за секој пациент одделно.

Степенот на оралната хигиена го одредувавме со помош на индексот за утврдување на меки и тврди наслаги на забите (Greene-Vermillion) и тоа за меки наслаги согласно следниве вредности: 0=нема меки наслаги, 1=меки наслаги кои се локализирани на

3. To examine the relationship between the soft and hard deposits of Greene-Vermillion, as an independent phenomena and the occurrence of gingival and inflammation as a dependent phenomenon.

## MATERIAL AND METHOD

In order to achieve the goal set in the survey, surveyed were 198 respondents, including students aged from 6 to 14 of both sexes, with different national backgrounds. All respondents were divided into two groups: pupils with primary dentition from 6 to 10 years of age and students with mixed dentition from 11 to 14 years of age. Respondents who were involved in the research were students of three primary schools located in rural areas, such as: Pimary School “Slavejko Arsov” village Podmochani, Primary School “Dimitar Vlahov” village Lubojno, and Primary School “Braka Miladinovci” village Carev Dvor, in the Prespa region of the Republic of Macedonia.

Prior to the start of the research, permission was obtained from the managers and teachers at the schools mentioned above. Given the fact that juveniles were involved, a written consent from the parents was requested, which enabled us to use the obtained data for scientific and research purposes.

Within the scope of the clinical trials, the degree of maintenance of oral hygiene and the condition of the gingiva was determined. All data obtained from clinical trials were noted in a pre-prepared questionnaire for each patient separately.

We determined the precipitate of oral hygiene using the index for determining soft and hard dental plaque (Greene-Vermillion) for soft plaque according to the following values: 0= no soft deposits, 1 = soft plaque that are localized to the gingival tissue of tooth, 2 = soft patches less than 2/3 of the tooth and 3 = soft plaque that covers more than 2/3 of the tooth. For determining the presence of hard plaque of teeth (tartar/dental calculi) the following index values were used: 0 = no tartar, 1 = dental calculi does not cover more than 1/3 of the tooth, 2 = dental calculi covers more than 1/3, and less than 2/3 and 3 = dental calculi covers more than 2/3.

гингивалната тртина на забот, 2=меки наслаги помалку од 2/3 од забот и 3=меки наслаги кои покриваат повеќе од 2/3 од забот. За утврдување на присуството на тврди наслаги на забите (забен камен) ќе се користат следниве индексни вредности: 0=нема забен камен, 1=забниот камен не покрива повеќе од 1/3 од забот, 2=забниот камен покрива повеќе од 1/3, а помалку од 2/3 и 3=забниот камен покрива повеќе од 2/3.

За одредување на овој индекс користевме четири репрезентативни заби кои сами ги избравме и на тој начин го модифициравме овој индекс во корист на нашите потреби,горните први молари кај трајна дентиција и горните втори моларикај млечна дентиција,а долу централните инцизиви кај трајна дентиција или доколку не се изникнати ги земавме централните млечни инцизиви и тоа проценката се вршеше на вестибуларната и оралната површина на забите.

Индексот се состои од два дела: првиот, кој се нарекува и дебрис индекс, се констатира присуството на меките наслаги (дентален плак, материја алба, остатоци од храна и пигментација). Вториот дел од овој индекс се нарекува калкулус индекс со кој се утврдува присуство на цврстите наслаги (забен камен и субгингивални конкременти).

За утврдување на состојбата на гингивата го користевме индексот (по Silness&Loe) според следниве индексни вредности:0= отсуство на воспаление - нормална гингива, 1= за благо воспаление, мала промена во бојата, мал едем, нема крварење при сондирање, 2= за умерено воспаление умерено црвенило, оток, крварење при сондирање, хипертрофија и 3=тешко воспаление црвенило и хипертрофија, улцерации, тенденција на спонтано крварење8. Со помош на овој индекс состојбата на гингивата се проценуваше од вестибуларната, мезијалната, оралната и дисталната страна на четири репрезентативни заби кои сами ги избравме и на тој начин го модифициравме овој индекс во корист на нашите потреби горните први молари кај трајна дентиција и горните втори молари кај млечна дентиција,а долу централните инцизиви кај трајна дентиција или доколку не се изникнати ги

To determine this index, we used four representative teeth that were selected and thus this index was modified according to the purposes predetermined in this study, the upper first molar in the permanent dentition and the upper second molar in the primary dentition, and in the mandible: the first incisors in the permanent dentition, and if they were not erupted, the first primary incisors; and this assessment was performed on the vestibular and oral surfaces of the teeth.

The index consists of two parts: the first, also called the debris index, the presence of soft plaque (dental plaque, substantia alba, food residues and pigmentation) are found. The second part of this index is called a calculus index that determines the presence of solid plaque (tartar and sub-gingival concretes).

For determining the condition of the gingiva, we used the index (in Silness & Loe) according to the following index values: 0 = absence of inflammation - a normal gingiva 1 = for mild inflammation, slight change in color, minorswelling, no bleeding upon probing, 2 = moderate inflammation of moderate redness, swelling, bleeding in projection, hypertrophy, and 3= severe inflammation of redness and hypertrophy, ulceration, tendency to spontaneous bleeding8. With this index, the gingiva was estimated at the vestibular, mesial, oral and distal side of the four representative teeth chosen and thus modified the index in favor of the purpose of the study: the upper first permanent molar in the permanent dentition and the uppersecond deciduous molar in the primary dentition, and the lower first incisors in permanent dentition, or if they are not erupted, thedeciduous central incisors. The assessment was based on change of color, swelling and bleeding of gums.

All clinical trials of this study were performed in Private Health Institution "DENT- S", village Krani, Resen, as part of a pre-scheduled systematic dental examination of all students (examinees) from the primary schools mentioned above.

## STATISTICAL ANALYSIS

The data analysis is performed in a statistical program Statistica 7.1 for Windows.

земавме централните млечни инцизиви. Проценката ќе се базира на промената на бојата, отокот и крварењето на гингивата.

Сите клинички испитувања предвидени за ова истражување беа реализирани во ПЗУ ДЕНТ-С с. Крани, Ресен, во склоп на претходно закажан систематски стоматолошки преглед на сите ученици (испитаници) од горе наведените училишта.

## СТАТИСТИЧКА АНАЛИЗА

Анализата на податоците изведена е во статистички програм

Statistica 7.1 for Windows со графички и табеларен приказ на истите

## RESULTS

DESCRIPTION AND DIFFERENCES BETWEEN THE GROUPS

Descriptive statistics on soft teeth supplements according to the Greene-Vermillion index of students from the two groups is shown in Table 1.

In the 6-10 years group, the value of soft teeth in the Greene-Vermillion index varies in the range of 1.31 ± 0.51; ± 95.00% CI: 1.21-1.41; the minimum value is 0 and the maximum value is 2.50.

In the 11-14 age group, the value of soft teeth in the Greene-Vermillion index varies in the interval 1,22 ± 0,47; ± 95.00% CI: 1.13-1.32; the minimum value is 0 and the maximum value is 2.00.

The value of the soft plaque on teeth according to the

| Група | Број | Просек | Конфиденс -95.00% | Конфиденс +95.00% | Минимум | Максимум | Стд.дев. |
|---|---|---|---|---|---|---|---|
| 6 - 10 години | 102 | 1.31 | 1.21 | 1.41 | 0.00 | 2.50 | 0.51 |
| 11 - 14 години | 96 | 1.22 | 1.13 | 1.32 | 0.00 | 2.00 | 0.47 |

**Табела 1.** Меки наслаги на забите по индексот на Greene-Vermillion
**Table 1.** *Soft plaque on teeth according to the Greene-Vermillion index*

## РЕЗУЛТАТИ

ДЕСКРИПЦИЈА И РАЗЛИКИ ПОМЕЃУ ГРУПИ

Дескриптивната статистика за меки наслаги на забите по индексот на Greene-Vermillion кај учениците од двете групи прикажана е на табела 1.

Во групата од 6-10 години вредноста на меки наслаги на забите по индексот на Greene-Vermillion варира во интервалот 1.31±0.51; ±95.00%КИ: 1.21-1.41; минималната вредност изнесува 0 а максималната вредност изнесува 2.50.

Во групата од 11-14 години вредноста на меки наслаги на забите по индексот на Greene-Vermillion варира во интервалот 1.22±0,47; ±95.00%КИ: 1.13-1.32; минималната вредност изнесува 0, а максималната вредност изнесува 2.00.

Вредноста на меките наслаги на забите по индексот на Greene-Vermillion е поголема кај учениците од 6-10

Greene-Vermillion index is higher for 6-10 years students, but the difference compared to pupils from 11-14 years for Z = 1.19 andp> 0.05 (p = 0.24 ) is not significant (Table 1 .1).

In Table 1, the data presented refer to the presence of soft plaque on teeth according to the Greene-Vermillion index in the students of both groups.

In the group of 6-10 years of a total of 102 students, 98 (96.08%) had soft plaquepresenton the teeth, and 4 (3.92%) did not have soft plaque present on their teeth.

In the group of 11-14 years of 96 students, 94 (97.92%) had soft plaque on the teeth and 2 (2.08%) did not have soft plaque on teeth.

In the distribution of data related to the presence of soft plaque on teeth in the Greene-Vermillion index, students of both groups for Fisher exact p> 0.09 (p = 0.68) have no significant difference.

In the group of students from 6-10 years, the prevalence

години меѓутоа разликата во однос на учениците од 11-14 години за Z=1.19 и p>0.05(p=0.24) не е значајна (Табела 1.1).

На табела 1.2 прикажаните податоци се однесуваат на присуството на меки наслаги на забите по индексот на Greene-Vermillion кај учениците од двете групи.

of soft tooth deposits in the Greene-Vermillion index is 96.08%.

In the group of students aged 11-14, the prevalence of soft plaque on teeth in the Greene-Vermillion index is 97.92%.

Descriptive statistics on hard plaque on teeth according to the Greene-Vermillion index in the students of both

Разлика помеѓу групи

| Параметар | Rank Sum Од 6-10 год. | Rank Sum Од 11-14 год. | U | Z | p-level | Valid N 6-10 год. | Valid N 11-14 год. |
|---|---|---|---|---|---|---|---|
| Меки наслаги на забите | 10627.00 | 9074.00 | 4418.00 | 1.19 | 0.24 | 102 | 96 |

**Табела 1.1** Меки наслаги на забите по индексот на Greene-Vermillion
**Table 1.1** *Soft plaque on teeth according to the Greene-Vermillion index*

Во групата од 6-10 години од вкупно 102 ученици, 98(96.08%) имале присуството на меки наслаги на забите, додека 4(3.92%) немале присуството на меки наслаги на забите.

Во групата од 11-14 години од вкупно 96 ученици, 94(97.92%) имале присуството на меки наслаги на забите,додека 2(2.08%) немале присуство на меки наслаги на забите.

Во прикажаната дистрибуција на податоци кои се однесуваат на присуството на меки наслаги на забите по индексот на Greene-Vermillion кај учениците од двете групи за Fisher exact p>0.09(p=0.68)нема значајна разлика.

Во групата на ученици од 6-10 години преваленцата на меки наслаги на забитепо индексот на Greene-Vermillion изнесува 96.08%.

Во групата на ученици од 11-14 години преваленцата на меки наслаги на забите по индексот на Greene-Vermillion изнесува 97.92%.

Дескриптивна статистика за тврди наслаги на забите по индексот на Greene-Vermillion кај учениците од двете групи прикажана е на Табела 2.

Во групата од 6-10 години вредноста на тврди наслаги на забите по индексот на Greene-Vermillion варира

groups is given in Table 2.

In the 6-10 years group, the value of hard plaque on teeth according to the Greene-Vermillion index, varies in the range of 0.14 ± 0.30; ± 95.00% CI: 0.08-0.20; the minimum value is 0 and the maximum value is 1.50.

In the 11-14 years group, the value of hard plaque on teeth according to the Greene-Vermillion index varies in the interval 0.22 ± 0.36; ± 95.00% CI: 0.15-0.30; the minimum value is 0 and the maximum value is 1.50.

The value of hard plaque on teeth according to the Greene-Vermillion index is greater for students between ages 11-14 years, the difference in pupils from 6-10 years for Z = -2.15 and p <0.05 (p=0.03) is significant (Table 2.1).

In Table 2.2, the data presented refer to hard plaque presence onthe teeth according to the Greene-Vermillion index in the students of both groups.

In the group of 6-10 years of a total of 102 pupils, 21 (20.59%) had hard plaque presence and 81 (79.41%) had no presence of hard plaque on their teeth.

In the group of 11-14 years of 96 students, 34 (35.42%) had hard plaque presence and 62 (64.58%) had no presence of hard plaque on their teeth.

In the present distribution of data relating to the presence

во интервалот 0.14±0.30; ±95.00%КИ: 0.08-0.20; минималната вредност изнесува 0 а максималната вредност изнесува 1.50.

Во групата од 11-14 години вредноста на тврди наслаги на забите по индексот на Greene-Vermillion варира во интервалот 0.22±0,36; ±95.00%КИ: 0.15-0.30; минималната вредност изнесува 0 а максималната вредност изнесува 1.50.

Вредноста на тврди наслаги на забите по индексот на Greene-Vermillion е поголема кај учениците од 11-14 години, разликата во однос на учениците од 6-10 години за Z=-2.15 и p<0.05(p=0.03) е значајна(Табела 2.1).

of hard plaque according to the Greene-Vermillion index in pupils from both groups for Pearson Chi-square = 5.42 and p <0.05 (p = 0.02) there is a significant difference.

In the group of students from 6-10 years of age, the prevalence of hard plaque in teeth according to the Greene-Vermillion index is 20.59%.

In the group of students aged 11-14, the prevalence of hard plaque in teeth according to the Greene-Vermillion index is 35.42%.

Descriptive statistics of the Gillian inflammation index according to Silness&Loe in the students of the two groups is shown in Table 3.

In the 6-10 years group, the value of the index of gingival inflammation varies in the interval 1.08 ± 0.24; ± 95.00% CI: 1.03-1.13; the minimum value is 1.00 and the maximum

| | Група | Меки наслаги на забите | | Вкупно |
|---|---|---|---|---|
| | | Има | Нема | |
| Број | 6-10 години | 98 | 4 | 102 |
| % | | 96.08% | 3.92% | |
| Број | 11-14 години | 94 | 2 | 96 |
| % | | 97.92% | 2.08% | |
| Број | Вкупно | 192 | 6 | 198 |

**Табела 1.2** Присуство на меки наслаги на забите по индексот на Greene-VermillionBB
**Table 1.2** *Presence of soft plaque on teeth according to the Greene-Vermillion index*

| Група | Број | Просек | Конфиденс -95.00% | Конфиденс +95.00% | Минимум | Максимум | Стд.дев. |
|---|---|---|---|---|---|---|---|
| 6 - 10 години | 102 | 0.14 | 0.08 | 0.20 | 0.00 | 1.50 | 0.30 |
| 11 - 14 години | 96 | 0.22 | 0.15 | 0.30 | 0.00 | 1.50 | 0.36 |

**Табела 2.** Тврди наслаги на забите по индексот на Greene-Vermillion
**Table 2.** *Hard plaque on teeth according to the Greene-Vermillion index*

На Табела 2.2 прикажаните податоци се однесуваат на присуството на тврди наслаги на забите по индексот на

Greene-Vermillion кај учениците од двете групи.

Во групата од 6-10 години од вкупно 102 ученици, 21(20.59%) имале присуството на тврди наслаги на забите а 81(79.41%) немале присуството на тврди наслаги на забите.

Во групата од 11-14 години од вкупно 96 ученици, 34(35.42%) имале присуството на тврди наслаги на забите а 62(64.58%) немале присуството на тврди наслаги на забите.

value is 2.00.

In the 11-14 years group the value of the index of gingival inflammation varies in the interval 1.17 ± 0.37; ± 95.00% CI: 1.10-1.25; the minimum value is 1.00 and the maximum value is 2.00.

The value of gingival inflammation according to Silness&Loeis higher for students between 11-14 years of age, but the difference compared to students from 6-10 years for Z = -1 .73 and p> 0.05 (p = 0.08 ) is not significant

| Група | Број | Просек | Конфиденс -95.00% | Конфиденс +95.00% | Минимум | Максимум | Стд.дев. |
|---|---|---|---|---|---|---|---|
| 6 - 10 години | 102 | 1.08 | 1.03 | 1.13 | 1.00 | 2.00 | 0.24 |
| 11 - 14 години | 96 | 1.,17 | 1.10 | 1.25 | 1.00 | 2.00 | 0.37 |

**Табела 2.1** Тврди наслаги на забите по индексот на Greene-Vermillion
**Table 2.1** *Hard plaque on teeth according to the Greene-Vermillion index*

| Regression Summary for Dependent Variable: Индекс на гингивална инфламација по Silness& Loe R= 0.29 ; F(2.99)=4.4126 p<0.01 | | | | | | |
|---|---|---|---|---|---|---|
| | Beta | Std.Err. of Beta | B | Std.Err. B | t(99) | p-level |
| Intercept | | | 0.93 | 0.06 | 14.50 | 0.000 |
| Меки наслаги по индекс на Greene-Vermillion | 0.22 | 0.10 | 0.10 | 0.05 | 2.25 | 0.03 |
| Тврди наслаги по индекс на Greene-Vermillion | 0.15 | 0.10 | 0.12 | 0.08 | 1.52 | 0.13 |

**Табела 2.2** Присуство на тврди наслаги на забите по индексот на Greene-Vermillion
**Table 2 .2** *Presence of hard plaque on teeth according to the Greene-Vermillion index*

Во прикажаната дистрибуција на податоци кои се однесуваат на присуството на тврди наслаги на забите по индексот на Greene-Vermillion кај учениците од двете групи за Pearson Chi-square=5.42 и p<0,05(p=0,02) (Table 3 .1).

In both groups, patients from ages 6-10 and patients from ages 11-14, all patients had gingival inflammation.

постои значајна разлика.

Во групата на ученици од 6-10 години преваленцата на тврди наслаги на забите по индексот на Greene-Vermillion изнесува 20.59%.

Во групата на ученици од 11-14 години преваленцата на тврди наслаги на забите по индексот на Greene-Vermillion изнесува 35.42%.

Дескриптивна статистика на индексот на гингивална инфламација по Silness& Loe кај учениците од двете групи прикажана е на Табела 3.

Во групата од 6-10 години вредноста на индексот на гингивална инфламација варира во интервалот 1.08±0.24; ±95.00%КИ: 1.03-1.13; минималната вредност изнесува 1.00 а максималната вредност изнесува 2.00.

Во групата од 11-14 години вредноста на индексот на гингивална инфламација варира во интервалот 1.17±0.37; ±95.00%КИ: 1.10-1.25; минималната вредност изнесува 1.00 а максималната вредност изнесува 2.00.

Во двете групи, пациенти од 6-10 години и пациенти од 11-14 години, сите пациенти имале гингивална инфламација.

**Група 1. Ученици од 6-10 години**

**Меки и тврди наслаги на забите по индексот наGreene-Vermillion / ИГИ по Silness&Loe**

Резултатите прикажани на Табела 4. се однесуваат на испитаниот однос помеѓу индексот на гингивална инфламација по Silness& Loe како зависна варијабла и меките и тврдите наслаги на забите по индексот наGreene-Vermillion како независни варијабли.

За R=0.29 и p<0.05(p=0.01) во испитаниот однос утврдена е умерено јака значајна корелација.

Врз ИГИ по Silness& Loe појако влијание имаат меките наслаги на забите по индексот на Greene-Vermillion (Beta=0.22) отколку тврдите наслаги на забите по индексот на Greene-Vermillion (Beta=0.15).

Со секое зголемување за единечна вредност на меките наслаги на забите по индексот на Greene-Vermillion, индексот на гингивална инфламација по Silness& Loe (просечно) се зголемува за 0.10 единици (B=0.,10) значајно за p<0.05(p=0.03), при непроменети

**Group 1. Students from 6-10 years of age**

**1.Soft and hard dental plaques according to the Greene-Vermillion / IGI after Silness&Loe**

The results shown in Table 4. refer to the investigated relationship between the index of gingival inflammation following Silness&Loe as a dependent variable and soft and hard dental plaques according to Greene-Vermillion index as independent variables.

For R = 0.29 and p <0.05 (p = 0.01), a moderately strong correlation was found in the examined relation.

Vermillion's index of Greene-Vermillion index (Beta=0.22) has a stronger impact on the IGI after Silness&Loe, rather than hard dental plaque according to Greene-Vermillion index (Beta=0.15).

With each increase in the single value of soft plaque on teeth in the Greene-Vermillion index, the Silness&Loe, gingival inflammation increases by 0.10 units (B = 0.10) significant for p<0.05(p=0.03), with unchanged values of hard tooth deposits according to the Greene-Vermillion index.

With each increase in the single value of hard teeth in the Greene-Vermillion index, the Silness&Loe index of gingival inflammation increases by 0.12 units (B = 0.12) insignificantly for p>0.05(p=0.13), with unchanged values of soft plaque on teeth according to the Greene-Vermillion index.

**Group 2. Students aged11 -1 4**

**2.Soft and hard dental plaque on teeth according to the Greene-Vermillion / IGI index after Silness&Loe**

The results presented in Table 5. refer to the investigated relation between the index of gingival inflammation according to Silness&Loe as the dependent variable and soft and hard dental plaques according to Greene-Vermillion index as independent variables.

For R = 0.38 and p <0.001(p =0.0007), an intermediate strong significant correlation was found in the examined relationship.

According to IGI by Silness&Loe, there was a stronger impact of soft plaque on teeth after the Greene-Vermillion index (Beta=0.22) than hard dental plaque according to the Greene-Vermillion index (Beta=0.15).

вредности на тврдите наслаги на забите по индексот на Greene-Vermillion.

Со секое зголемување за единечна вредност на тврдите наслаги на забите по индексот на Greene-Vermillion, индексот на гингивална инфламација по Silness& Loe (просечно) се зголемува за 0,12 единици (B=0,12) незначајно за p>0.05(p=0.13), при непроменети вредности на меките наслаги на забите по индексот на Greene-Vermillion.

**Група 2. Ученици од 11-14 години**

**2. Меки и тврди наслаги на забите по индексот на Greene-Vermillion / ИГИ по Silness& Loe**

Резултатите прикажани на Табела 5. се однесуваат на испитаниот однос помеѓу индексот на гингивална инфламација по Silness& Loe како зависна варијабла и меките и тврдите наслаги на забите по индексот на Greene-Vermillion како независни варијабли.

За R=0.38 и p<0.001(p=0.0007) во испитаниот однос утврдена е средно јака значајна корелација.

Врз ИГИ по Silness& Loe појако влијание имаат меките наслаги на забите по индексот на Greene-Vermillion (Beta=0.35) отколку тврдите наслаги на забите по индексот на Greene-Vermillion (Beta=0.09).

Со секое зголемување за единечна вредност на меките наслаги на забите по индексот на Greene-Vermillion, индексот на гингивална инфламација по Silness& Loe (просечно) се зголемува за 0,28 единици (B=0,28) значајно за p<0.001(p=0.000), при непроменети вредности на тврдите наслаги на забите по индексот на Greene-Vermillion.

Regression Summary for Dependent Variable: Индекс на гингивална инфламација по Silness& Loe R= 0.38 ; F(2.93)=7.96 p<0.0007

| | Beta | Std.Err. of Beta | B | Std.Err. B | t(99) | p-level |
|---|---|---|---|---|---|---|
| Intercept | | | 0.,81 | 0.10 | 8.21 | 0.000 |
| Индекс на меки наслаги по Greene-Vermillion | 0.35 | 0.10 | 0.28 | 0.08 | 3.50 | 0.000 |
| Индекс на тврди наслаги по Greene-Vermillion | 0.09 | 0.10 | 0.09 | 0.10 | 0.92 | 0.36 |

**Табела 3.** Индекс на гингивална инфламација по Silness& Loe
**Table 3.** *Index of gingival inflammation according toSilness&Loe*

With each increase in the single value of soft plaque on teeth in Greene-Vermillion index, the Silness&Loe index of gingival inflammation increases by 0.28 units (B = 0.28) significantly for p<0.001(p=0.000), with unchanged values of hard plaque on teeth according to the Greene-Vermillion index.

With each increase in the single value of hard plaque on teeth in Greene-Vermillion index, the Sillnes&Loe index of gingival inflammation increases by 0.09 units (B = 0.09) insignificantly for p>0.05 (p=0.36), with unchanged values of soft plaque on teeth according to the Greene-Vermillion index.

## DISCUSSION

Gingivitis is the most common oral disease in childhood. If the gingivitis is treated, the condition is reversible without lasting consequences. On the other hand, untreated cases can lead to more complex and destructive changes that result in chronic periodontal disease, with ultimate consequences - premature decomposition and loss of teeth. Good oral health disrupts the quality of life, and reduced food intake due to the presence of oral pain can cause low growth in children and worsen their nutritional status.

The results obtained from the clinical examination included the determination of the index values for determining the degree of oral hygiene and the condition of the gin-

Разлика помеѓу групи

| Параметар | Rank Sum 6-10 год. | Rank Sum 11-14 год. | U | Z adjusted | p-level | Valid N 6-10 год. | Valid N 11-14 год. |
|---|---|---|---|---|---|---|---|
| ИГИ | 9721.50 | 9979.50 | 4468.50 | -1.73 | 0.08 | 102 | 96 |

**Табела 3.1** Индекс на гингивална инфламација по Silness& Loe
**Table 3 .1** *Index of gingival inflammation following Silness&Loe*

индексот на гингивална инфламација по Silness& Loe (просечно) се зголемува за 0.28 единици (B=0.28) значајно за p<0.,001(p=0.000), при непроменети вредности на тврдите наслаги на забите по индексот на Greene-Vermillion.

Со секое зголемување за единечна вредност на тврдите наслаги на забите по индексот на Greene-Vermillion, индексот на гингивална инфламација по Silness& Loe (просечно) се зголемува за 0.09 единици (B=0.09) незначајно за p>0.05(p=0.36), при непроменети вредности на меките наслаги на забите по индексот на Greene-Vermillion.

giva.

The presence of soft and hard plaques of teeth is a direct consequence of poor oral hygiene and the improper and bad tooth-brushing, which enables the accumulation of dental plaque with too many bacterial colonies.

Our results showed that in the group of students from 6-10 years, the prevalence of soft deposits on teeth, according to the Greene-Vermillion index was 96.08%, and in the group of students 11-14 years, the value was 97.92%. The descriptive statistics of the soft plaque on teeth, according to the Greene-Vermillion index Table 1 and Table 1.1 showed that the index value was higher for students from

Regression Summary for Dependent Variable: Индекс на гингивална инфламација по Silness& Loe R= 0.29 ; F(2.99)=4.4126 p<0.01

| | Beta | Std.Err. of Beta | B | Std.Err. B | t(99) | p-level |
|---|---|---|---|---|---|---|
| Intercept | | | 0.93 | 0.06 | 14.50 | 0.000 |
| Меки наслаги по индекс на Greene-Vermillion | 0.22 | 0.10 | 0.10 | 0.05 | 2.25 | 0.03 |
| Тврди наслаги по индекс на Greene-Vermillion | 0.15 | 0.10 | 0.12 | 0.08 | 1.52 | 0.13 |

**Табела 4.** Меки и тврди наслаги на забите по индексот наGreene-Vermillion /ИГИ по Silness&Loe
**Table 4.** *Soft and hard dental plaques according to the Greene-Vermillion /IGI after Silness&Loe*

Regression Summary for Dependent Variable: Индекс на гингивална инфламација по Silness& Loe R= 0.38 ; F(2.93)=7.96 p<0.0007

| | Beta | Std.Err. of Beta | B | Std.Err. B | t(99) | p-level |
|---|---|---|---|---|---|---|
| Intercept | | | 0.,81 | 0.10 | 8.21 | 0.000 |
| Индекс на меки наслаги по Greene-Vermillion | 0.35 | 0.10 | 0.28 | 0.08 | 3.50 | 0.000 |
| Индекс на тврди наслаги по Greene-Vermillion | 0.09 | 0.10 | 0.09 | 0.10 | 0.92 | 0.36 |

**Табела 5.** Меки и тврди наслаги на забите по индексот на Greene-Vermillion /ИГИ по Silness&Loe
**Table 5.** *Soft and hard dental plaques according to Greene-Vermillion index /IGI after Silness&Loe*

## ДИСКУСИЈА

Гингивитот е најчесто орално заболување во детската возраст.Доколку терапевски се третира гингивитот,состојбата е реверзибилна без трајни последици. Од друга страна, нетретираните случаи може да доведат до посложени и деструктивни промени кои резултираат во хронична пародонтопатија, со крајни последици - предвремено расклатување и губење на забите.Лошото орално здравје го нарушува квалитетот на животот,а намалениот внес на храна поради постоење на орална болка може да предизвика низок раст кај децата и да го влоши нивниот нутритивен статус.

Резултатите добиени од клиничкиот преглед во кој беше вклучено одредувањето на индексните вредности за одредувањето на степенот на оралната хигиена и состојбата на гингивата.

Присуството на меките и тврдите наслаги на забите е директна последица на неодржувањето на хигиената во устата односно неправилното и лошо миење на забите кое овозможува акумулација на дентален плак со премногу бактериски колонии.

Нашите резултати покажаа дека во групата на ученици од 6-10 години преваленцијата на меките наслаги на забите по индексот на Greene-Vermillion изнесува 96.08%, а во групата на ученици од 11-14 години 97.92%. Дескриптивната статистика на меки наслаги на забите по индексот на Greene-Vermillion Табела

6-10 years (2.5) compared to students 11-14 years old (2.0), with statistical significance p <0.05(p=0.24). Accordingly, we can see that students from 6-10 years of age have lower oral hygiene compared to the students from the elderly group. Table 1.2 shows that in the data related to the presence of soft plaque in both groups no statistically significant difference was found p>0.09(p=0.68).

The presence of hard deposits on teeth is a result of mineralization of the dental plaque with inorganic substances from saliva produced by the small and large salivary glands in the mouth. The results obtained for the hard dental plaque according to the Greene-Vermillion index are shown in Table 2.1 and Table 2.2. The value of hard plaque is higher among students 11-14 years compared to students 6-10 years p <0.05 (p=0.03) and the difference is statistically significant.

In the group of students from 6-10 years, the prevalence of hard deposits on teeth after index Greene-Vermillion is 20.59% and in the group of students from 11-14 years, the prevalence of hard deposits on teeth after index Greene-Vermillion is 35.42%.

The differences for the presence of hard plaque among our respondents are considered to be the consequence of their age. In younger patients, the mineralization of dental plaque is poorly expressed, but with the increase in age, it is more pronounced, and the presence of tartar in elderly patients is more evident.

Gingivitis is an inflammation of the gingiva, with the oth-

1.и Табела 1.1 покажа дека вредноста на индексот е поголема кај учениците од 6-10 години (2.5) во однос на учениците од 11-14 години (2), но тука немаме статистичка значајност p<0.05 (p=0.24). Со тоа гледаме дека учениците од 6-10 години имаат пониска орална хигиена за разлика од учениците од повозрасната група. На Табела 1.2 прикажани се податоците кои се однесуваат на присуството на меки наслаги кај двете групи каде не е констатирана статистички значајна разлика p>0.09 (p=0.68).

Присуството на тврдите наслаги на забите е последица на минерализацијата на денталниот плак со неоргански материи од плунката, која ја лачат малите и големи плунковни жлезди во устата. Резултатите што ги добивме за тврдите наслаги на забите по индексот на Greene-Vermillion се прикажани на Табела 2.1 и Табела 2.2. Вредноста на тврдите наслаги е поголема кај учениците од 11-14 години во однос на учениците од 6-10 години p<0.05 (p=0.03) и разликата е статистички значајана.

Во групата на ученици од 6-10 години преваленцата на тврди наслаги на забите по индексот на Greene-Vermillion изнесува 20.59%, а во групата на ученици од 11-14 години преваленцата на тврдите наслаги на забите по индексот на Greene-Vermillion изнесува изнесува 35.42%.

Разликите кои ги добивме за присуство на тврдите наслаги кај нашите испитаници сметаме дека се последица на нивната возраст. Кај млади пациенти минерализацијата на денталниот плак е слабо изразена, но со зголемување на возраста, истата е поизразена и наодот за присуство на забен камен кај повозрасните пациенти е поевидентен.

Гингивитот претставува воспаление на гингивата при што другите делови на пародонтот на забите не се зафатени. Главна причина за ваков вид на воспаление се микроорганизмите кои се наоѓаат во меките и тврдите наслаги на забите.

Нашите резултати покажаа присуството на гингивит кај двете групи на испитаници. Дескриптивната статистика која се однесува на индексот за гингивална инфламација

er parts of the periodontal teeth not affected. The main cause of this type of the inflammation are the microorganisms found in the soft and hard plaque of the teeth.

Our results showed the presence of gingivitis in both groups of examinees. Descriptive statistics relating to the gingival inflammation index Silness&Loe(Table 3 and Table 3.1) shows that its value is greater for students 11-14 years old, which could be associated with hormone imbalance among students from this group entering in puberty. But, between the two groups, there is no statistically significant difference p> 0.05(p=0.08).

The high prevalence of soft plaque and the presence of inflammation of the gingiva in our examinees from both examined groups is a result of poor oral hygiene.

It is especially important to understand that gingivitis can completely cure and restore gingival health if good oral hygiene is applied which will prevent the recurrence of this disease. Such behavior is of great importance, since after a long persistence, the surface inflammation of the gingiva can extend into the deeper layers of the tooth tissue and lead into periodontal disease.

The prevention of the periodontal disease should be carried out at the earliest age, i.e. from the appearance of permanent teeth and lasts for a lifetime. The primary prevention of the periodontal disease covers all measures that stop the occurrence of inflammation of the gingiva, i. e. all measures to preserve the health of the gingiva.

The results shown in Table 5 relate to the relationship between soft and hard dental plaques according to the Greene-Vermillion index as independent occurrences and Gillian inflammation index after Sillnes&Loe as a dependent variable. In the examined relationship, a strong correlation was established p <0.001 (p = 0.0007).The soft plaques have stronger impact on the index of gingival inflammation then the hard plaques of the teeth. With each increase in the unit value of soft plaques, the index of gingival inflammation increases by 0.28 units significantly, and the values for hard plaques stay unchanged. While with each increase in the unit value of hard plaques, the index of gingival inflammation increases by 0.09 units insignificantly, with unchanged values in the unit values for

Silness& Loe табела 3 и Табела 3.1 ни покажува дека неговата вредност е поголема кај учениците од 11-14 години, што би можело да се поврзе со дисбалансот на хормони кај учениците од оваа група кои влегуваат во пубертет. Но помеѓу двете групи нема статистички значајна разлика p>0.05 (p=0.08).

Високата преваленција на меките наслаги и присуството на воспаление на гингивата кај нашите испитаници од двете испитувани групи е резултат на слабата оралната хигиена.

Особено е важно да се сфати дека гингивитите може во целост да се излекуваат и да се поврати здравјето на гингивата дококу се применува добра орална хигиена со што ќе се спречи повторната појава на ова заболување. Ваквото однесување е од огромно значење бидејќи, по подолга перзистенција, површинското воспаление на гингивата може да се прошири во подлабоките слоеви на забните ткива и да доведе до заболување наречено пародонтопатија.

Превентивата на пародонтопатиите треба да се спроведе уште во најраната возраст т.е. од појавата на трајните заби и да трае целиот живот. Примарната превентива на пародонтопатиите ги опфаќа сите мерки со кои се запира настанувањето на воспаление на гингивата, односно сите мерки за зачувување на здравјето на гингивата.

Резултатите прикажани на Табела 5. се однесуваат на однос помеѓу меките и тврдите наслаги на забите по индексот на Greene-Vermillion како независни појави и индексот на гингивалната инфламација по Silness& Loe како зависна варијабла. Во испитаниот однос утврдена е јака значајна корелација p<0.001 (p=0.0007). Врз индексот на гингивалната инфламација појако влијание имаат меките, отколку тврдите наслаги. Со секое зголемување за единечна вредност на меките наслаги, индексот на гингивална инфламација се зголемува за 0.28 единици значајно, при непроменети вредности за тврдите наслаги на забите. Додека пак со секое зголемување за единечна вредност на тврдите наслаги на забите, индексот на гингивалната инфламација се зголемува за 0.09 единици незначајно, при непроменети вредности на меките наслаги на

the soft plaques.

Our results coincide with those of Motohashi9, indicating that the high average gingivitis is due to poor dental plaque control (soft plaque) due to poor oral hygiene. Also, the results obtained by Shidara10 (p <003), hard plaque (p <0.0001) and gingival inflammation (p <0.0001) in permanent dentition in subjects aged 6 to 16 years.

## CONCLUSION

The analysis of the obtained results from the clinical trials of the two groups of respondents, students from 6 to 10 years and 11-14 years of different ethnic background from the Prespa region of the Republic of Macedonia, point to the following conclusions:

1. There is a low level of oral hygiene among the students from rural settlements in the Prespa region of the Republic of Macedonia with mixed ethnicity. We established the prevalence of soft plaque in both of the investigated groups above 95%;
2. In all of our respondents, the state of gingival health is at an unsatisfactory level. The intensity of the inflammatory changes of the gingiva is strongly influenced by the accumulation of soft plaque of the teeth (dental plaque);
3. The implementation of the health strategy for the provision of preventative and dental care through a well-organized dental network means prevention of oral infections and diseases at the earliest age and approximation to the international standards for oral health and quality of life proposed and accepted by the Member States of the European Union and the World Health Organization.

забите.

Нашите резултати се совпаѓаат со оние на Motohashi и сор.9 кои укажуваат дека високиот просек на гингивити се должи на неуспешната контрола на денталниот плак (меките наслаги) поради слабата орална хигиена. Исто така и резултатите добиени на Shidara и сор.10 кажуваат дека плакот (меките наслаги) се значајно поврзани со кариесот (p<003), тврдите наслаги (p<0.0001) и гингивалната инфламација (p<0.0001) во трајна дентиција кај испитаници од 6 до 16 годишна возраст.

## ЗАКЛУЧОК

Анализата на добиените резултати од нашите клинички испитувања од двете групи на испитаници, ученици од 6 – 10 години и 11 – 14 години со различна национална припадност од Преспанскиот регион наРепублика Македонија, наведуваат на следниве заклучоци:

Кај учениците од руралните населени места во Преспанскиот регион на Република Македонија со мешана етничка припадност постои ниско ниво на орална хигиена. Констатиравме преваленција на меките наслаги на забите кај двете испитувани групи над 95%;

Кај сите наши испитаници состојбата на гингивалното здравје е на незадоволнително ниво. На интензитетот на инфламаторните промени на гингивата силно влијание има акумулацијата на меките наслаги на забите (денталниот плак);

3. Реализирањето на здравствената стратегија за примарна и превентивна стоматолошка заштита преку добро организирана стоматолошка мрежа значи спречување на оралните инфекции и заболувања уште во најраната возраст и приближување до меѓународните стандарди за орално здравје и квалитет на живот, предложени и прифатени од земјите членки на Европската унија и Светската здравствена орагнизација.

## ЛИТЕРАТУРА / REFERENCES


1. Axellsson P, Lindhe J. Effect of oral hygiene and professional tooth cleaning on gingivitis and dental caries. Community Dent Oral Epidemiol. 1981;6:251-5.
2. Grant DA, Stern IB, Listgarten MA. Periodontics, 6th ed. St Louis, USA:CV Mosby Co.; 1988.
3. Rajendran R. Shafer's text book of oral pathology. 6th ed. Philadelphia: Elsevier; 2009. Diseases of the Periodontium : Sivapathasundharam B ; pp. 372-381.
4. Petersen PE, Bourgeois D, Ogawa H, Estupinan-Day S. The global burden of oral diseases and risks to oral health. Bull World Health Organ. 2005;83(9):661-9.
5. Petersen PE. Priorities for research for oral health in the 21st Century- the approach of the WHO Global Oral Health Programme.Community Dent Health. 2005;22(2):71-74.
6. Petersen PE. The World Oral Health Report 2003: continuous improvement of oral health in the 21st century—the approach of the WHO Global Oral Health Programme. Community Dent Oral Epidemiol. 2003;31Suppl 1:3-23.
7. Petersen PE. World Health Organization global policy for improvement of oral health—World Health Assembly 2007.Int Dent J. 2008;58(3):115-21.
8. Rylev M, Kilian M. Prevalence and distribution of principal periodontal pathogens worldwide. J ClinPeriodontol. 2008;35(8 Suppl):346-61.
9. Motohashi M, Nakajima I, Aboshi H, Honda K, Yanagisawa M, Miyata T, Maeno M, Kuwata F, Sidaphone B, Ngonephady S,Sitthiphanh A, Kingsada SO, Otsuka K. The oral health of children in a rural area of the Lao People's Democratic Republic.J Oral Sci. 2009;51(1):131-5.
10. Shidara EK, McGlothlin JD, Kobayashi S.A vicious cycle in the oral health status of schoolchildren in a primary school in ruralCambodia.Int J Dent Hyg. 2007;5(3):165-73.

# ТЕРАПИЈА НА ДЕТСКИ БРУКСИЗАМ

**Капушевска Б.1*, Шуков К. , Бундевска Ј.1 , Ставрева Н.1 , Андоновска М.2, Деребан Н.3, Јуруковска-Шотаровска В.1 , Пејковска-Шахпаска Б.1 , Наумовски Б.1**

*[1]Катедра за стоматолошка протетика, Стоматолошки факултет, Универзитет „Св. Кирил и Методиј" - Скопје, Република Македонија*
*[2]Катедра за болести на забите и ендодонтот, Стоматолошки факултет, Универзитет „Св. Кирил и Методиј" - Скопје, Република Македонија*
*ЗПЗУ „Д-р Деребан"- Струга*

## АПСТРАКТ:

**Вовед:** Бруксизмот и неговиот третман се предизвик за секој пациент. Кај најфрагилната група пациенти, децата, тоа е дополнително отежнато. Во моментално достапната литература нема посебно сознание за тоа кој ортодонтски апарат е најсоодветен за овие пациенти, особено од аспект на квалитетот на живот.

**Цел:** Основна цел е да завземеме став при препорака кој ортодонтски апарат - Andersen или Twin block, ќе овозможи најдобра терапија на бруксизмот, ќе придонесе кон превенција на оваа оклузална парафункција, без притоа да го наруши еден од најбитните фактори, квалитетот на живот кај оваа група на пациенти, деца на возраст од 7 до 12 години.

**Материјал и метод на истражувањето:**

Истражувањето е изведено врз 50 пациенти, на возраст од 7 до 12 години, со дијагностициран бруксизам, поделени во две групи. На првата група пациенти им беа изработени ортодонтски помагала по Andersen, додека пак на втората им беа изработени Twin block помагала. Квалитетот на живот и напредокот на бруксизмот беа евидентираниводва временски периоди: при првата

# THERAPY OF CHILDHOOD BRUXISM

**Kapusevska B.1* Shukov K. , Bundevska J.1 , Stavreva N.1 , Andonovska M.2 Dereban N. , Jurukovska-Shotarovska V.1 , Pejkovska-Shahpaska B.1 , Naumovski B.1**

*[1] Department of Dental Prosthodontics, Faculty of Dentistry, University "Ss. Cyril and Methodious" – Skopje, Republic of Macedonia*
*[2] Department of Dental Pathology and Endodontics, Faculty of Dentistry, University "Ss. Cyril and Methodious" – Skopje, Republic of Macedonia*

## АПСТРАКТ:

**Introduction:** Bruxism and its treatment is a challenge for any patient. This condition is even more difficult for the most fragile group of patients, children. In the available literature there is no consensus on the most appropriate orthodontic appliance, especially from the aspect of quality of life.

**Goal:** The primary goal is to take a stance regarding which one of the most common orthodontic appliances used in treating bruxism (Andersen and Twin block) is going to have the best effect on the therapy and prevention of bruxism, as well as, the least effect on one of the most overlooked factors in treating this fragile group, the quality of life in children, aged 7 to 12.

**Method:** The study was performed on 50 patients, aged 7 to 12, with diagnosed bruxism, and divided into two groups. One of the groups received Andersen's orthodontic appliances, while the other one received Twin block orthodontic appliances. The quality of life and the state of the bruxism were noted at two points in time: at the beginning of the study and after 6 months.

посета и по 6 месеци.

**Резултати:** Според резултатите, третманот на бруксизмот со помош на двете ортодонтски помагала – Andersen и Twin block, е практично идентичен, но од аспект на квалитетот на живот, активаторот по Andersen се покажа како најсоодветно ортодонтско помагало за деца собруксизам.

**Клучни зборови:** бруксизам, терапија, превенција, квалитет на живот, ортодонција, Andersen, Twin block.

**Results:** From the data gathered throughout our study, the treatment of bruxism proved to be practically identical between the appliances by Andersen and the Twin block. The quality of life on the other hand, showed significantly better results in regards to the Andersen appliance, making it the orthodontic appliance of choice when treating bruxism in children.

Key words: bruxism, therapy, prevention, quality of life, orthodontics, Andersen, Twin block

## ВОВЕД

Во речникот на протетички термини бруксизмот е дефиниран како несвесна орална навика на ритмичко нефункционално притискање, стегање и шкрипење со забите при изведување на движења кои не се дел од функцијата на мастикација и водат кон оклузална траума .

Епизодите на бруксизам и нивното времетраење, како и интервалот на кој тие се појавуваат се најразлични, индивидуални за секој пациент. Појавата на бруксизам се забележува кај 6-20% од популацијата во секоја возраст, почнувајќи од ерупцијата на млечните заби .

Бруксизмот, како парафункција е тежок за дијагностицирање. Еден од начините за негово откривање е земањето на детални анамнестички податоци од пациентот за симптомите кои се јавуваат како последица на оваа штетна појава .

Освен болките во мускулите кај пациентите во понапредната фаза на бруксизмот кај кои клиничката слика дополнително се искомплицирала со развивање на ТМД, се очекува и мускулоскелетна болка, оталгија - болка во увото и виличниот зглоб, главоболка и болка од забите поради хиперемичните промени на забната пулпа. Присуството на бруксизмот е најчесто кај емотивни личности кои имаат компулсивна природа и нервозен карактер, па ваквиот тип личности оди во прилог при докажување на постоење на ова заболување .

Детскиот бруксизам се јавува кај околу една третина од децата, со највисока стапка на застапеност од 5 годишна возраст. Повеќето од децата во нивниот развој се соочуваат со појава на бруксизам бидејќи кај нив се појавуваат оклузални пречки и предвремени контакти природно поради самата природа на мешовитата дентиција. Фактори како штетни навики, темпоромандибуларни дисфункции (ТМД), малоклузии, хипопнеа, високи нивоа на анксиозност, карактерот на детето како и стресот можат да доведат до појава на бруксизам кај младата популација. Како последица на ова, децата со бруксизам честопати имаат крепитации во ТМЗ нарушени движења на мандибулата, ограничено

## INTRODUCTION

In the dictionary of prosthodontic terms, bruxism is defined as a subconscious oral habit of rhythmic nonfunctional pressing, clenching and grinding of the teeth when making movements that are not part of mastication and can lead to occlusal trauma .

The episodes of bruxism, their length, as well as the interval in which they appear are random, individual to the specific patient. Bruxism is present in 6-20% of the population in all ages, starting with the eruption of the deciduous teeth .

Bruxism, as a parafunction, is very difficult to diagnose. One of the methods to diagnose it is to get a detailed anamnesis of the patient with symptoms particular to this disorder .

Aside from the pain in the muscles, the patients with more advanced stages of bruxism have further complications caused by the development of additional TMD, musculoskeletal pain, otalgia – pain in the ear and the TMJ, headaches as well as pain in the teeth, caused by hyperemia of the dental pulp. Bruxism is most present in patients that are emotionally liable, whit a compulsory nature and anxiety .

Child bruxism is present in approximately third of all children, with the highest presence at the age of 5. Most of children, during their development are faced with bruxism, caused by occlusal obstructions and early occlusal contact, which are caused by the nature of the mixed dentition of deciduous and permanent teeth. Factors like bad habits', TMD, malocclusions, hypopnea, high anxiety, the character of the child, as well as stress can lead to child bruxism. As a result of this, children with bruxism, are commonly faced with crepitations in the TMJ, disorders in the movement of the mandibula, limitations when opening their mouths, periauricular pain, headaches, sensitivity of the jaw etc .

Child bruxism starts around the age of 4-8 years old, it reaches its zenith at the age of 10-14 years, after which a decrease is noted in later years .

Clinical methods of diagnosing bruxism include detection of early occlusal contact using articulation paper, wax and

отварање на устата периаурикуларна болка, фацијална болка, главоболки и осетливост на вилицата при движење .

Појавата на бруксизмот кај децата започнува од 4-8 годишна возраст, го достигнува зенитот на 10-14 години, по што доаѓа до намалување на преваленцата во подоцнежните години .

Клинички методи за дијагноза на бруксизам се одредување на присуство на предвремени контакти со артикулациона хартија, восок и гипсени модели, палпација на мастикаторната мускулатура и темпоромаднибуларниот зглоб (ТМЗ), како и аускултација на ТМЗ. Исто така се користат дополнителни клинички сресства и апарати како бруксоанализатори и бруксоквантификатори , .

При третманот на бруксизмот постојат различни видови на терапија, меѓу кои: психолошки пристап, протетички, ортодонтски, како и фармаколошки. Болеста е комплицирана, поради што се препорачува комбиниран пристап при воспоставување тераписки план. Најчесто користени ортодонтски помагала при третман на бруксизмот се активаторот по Andersen и Twin block апаратот .

Активатор по Andersen е функционален апарат кој ги прекрива лингвалните и оклузалните површини на забите и оралните страни на алвеоларниот гребен, има лабијален лак за горниот и долниот забен низ и ја води долната вилица во предодредена протрудирана положба. Тој е ефикасен и економичен ортодонтски апарат предвиден за ран ортодонтски третман, кој носејќи ја долната вилица во антериорна позиција го придвижува кондилот во зглобната јама према напред. Иако кај возрасните пациенти со завршен коскен раст активаторот не предизвикува промени во коскените структури, кај пациентите со млечна и мешана дентиција тој стимулира хоризонтален кондиларен раст во зглобната јама, како и стимулација на физиолошки раст на мандибулата со добивање на нова оклузална состојба. Овој апарат се носи навечер за време на спиење, како и во текот на денот, најмалку по 3-4 часа .

Twin block (твин блок) апаратот е наменет за

plaster models, palpation of the masticatory muscles and the TMJ, as well as austicluation of the TMJ. Bruxcheckers and bruxqantifiers are also used as additional diagnosis methods , .

When treating bruxism, there are different types of therapy, including: pschycological therapy, prosthodontic, orthodontic, as well as pharmacological. This disorder is very complex, and because of this a combinations of therapeutic disciplines are advised. The most commonly used orthodontic appliances in the treatment of bruxism are the Andersen and Twin block appliance .

Andersen's appliance is an appliance that covers the lingual and occlusal surfaces of the teeth, as well as the oral surfaces of the alveolar ridges. It also has labial arches for both jaws, and it's meant to lead the lower jaw to a protruding position. It's an efficient and economic orthodontic appliance used for early orthodontic treatment, which by moving the lower jaw to an anterior position, moves the condyle of the TMJ forward. Although in adult patients with completed bone growth the appliance doesn't cause changes in the bone structure, in patients with deciduous and mixed dentitions it stimulates horizontal growth of the condyle in the TMJ, as well as stimulation of the physiological growth of the mandibula by acquiring a new occlusal situation. This appliance is worn at night during sleep, as well as during the day, for at least 3-4 hours .

The Twin block appliance is meant to be worn throughout the day. This appliance corrects the relation between both jaws by moving the mandibula. This appliance provides fast results treating the malocclusion by changing the occlusal plane, leading the mandibula to its correct position. By doing this, the occlusal forces are used to treat the malocclusion. The upper and lower parts of the Twin block appliance are positioned on a 70 degree angle. They are meant to be worn throughout the day, so they can use the totality of the occlusal forces, including the forces of mastication. The sensation of wearing these appliances is not dissimilar to wearing total prosthodontics, allowing the patients to eat comfortably while the appliances are in place .

## AIM OF THE STUDY

целодневно носење. Овој апарат ги коригира максило-мандибуларните соодноси вршејќи функционално преместување на мандибулата. Twin block постигнува брза функционална корекција на малоклузијата преку изменување на оклузалната косина, при што ја води мандибулата во правилна положба. На тој начин силите на оклузија се користат за да ја коригираат малоклузијата. Горниот и долниот Twin block се закосуваат меѓусебно под агол од 70 степени. Тие се наменети за целодневно носење за да се искористат функционалните сили кои се приложуваат врз дентицијата, вклучувајќи ги силите на мастикацијата. Чувството на носење на бочни нагризни гребени е слично на чувството на носење тотални протези и пациентот може да јаде комфорно со апаратите поставени на нивното место .

## ЦЕЛ НА ТРУДОТ

Имајќи предвид дека децата се фрагилна група на пациенти, посебно кога се и во состојба на бруксизам, а имаат потреба од правилно згрижување, си поставивме за цел да се дијагностицира бруксизмот со индивидуално конструиран апарат (бруксоанализатор) и да се згрижат децата со ортодонтско помагало од типот на Andersen или Twin block, за да потврдиме дали терапијата на брусизмот и квалитетот на живот кај детето зависат од изборот на ортодонтското помагало.

## МАТЕРИЈАЛ И МЕТОД

Во студијата беа вклучени 50 пациенти на возраст од 7 до 12 години, со дијагностициран брускизам, на кои им е ординирана ортодонтска терапија. Испитуваните пациенти беа поделени во две групи од по 25 испитаници. Кај првата група пациенти со бруксизам, на возраст од 7 до 12 години, беше изработено ортодонтско помагало по Andersen, а кај втората група пациенти беше изработено Twin block ортодонтско помагало.

Вклучените пациенти во иследувањето, задолжително имаа дијагностициран бруксизам, присутна мешана дентиција со еруптирани први трајни молари, немаа претходни трауми и не беа претходно ортодонтски

Taking in account that children are a fragile group of patients, especially when bruxism is involved, the purpose of the study was to diagnose the bruxism using bruxcheckers and treat it by using orthodontic appliances – Andersen and Twin block. The obtained data were analyzed in order to determine which appliance is the most appropriate for treating bruxism, without affecting the quality of life.

## MATERIAL AND METHOD

The bruxism and the quality of life of children aged 7-12 years with diagnosed bruxism, using bruxchecker and treated using orthodontic appliances were methodologically analyzed. The total number of 50 patients was analyzed. The subjects were divided into two groups consisting of 25 subjects each, the first group of patients was treated using an Andersen appliance, and the second group treated using a Twin block appliance.

All subjects included had to had been diagnosed with bruxism, had mixed dentition with erupted first permanent molars, had no previous trauma and hadn't received orthodontic treatment before.

Children that had prematurely extracted teeth, have autoimmune disorders, mental health issues, including problems with their endocrine system, as well as if they had been using medications that affect the central nervous system, were excluded from the study.

All patients that accepted to be part of this study, were instructed, as well as their parents, on the proper use of their corresponding orthodontic appliance.

The following clinical examinations were conducted on all patients: anamnesis, clinical intraoral examination, diagnosis of bruxism using bruxcheckers and filling up the questionnaire for quality of life of children (AUQUEI).

The state of the bruxism and the quality of life were noted in two separate occasions - on their initial visit, and after six months.The quality of life was examined from four different aspects of life: Function, Family, Recreation and Autonomy.

третирани.

Од студијата беа исклучени децата на кои предвремено им биле екстрахирани заби, или имаат системски и/или ментални заболувања, вклучувајќи ги и заболувањата на ендокриниот систем, како и употреба на медикаменти кои влијаат на централниот нервен систем.

Сите пациенти кои се согласија да бидат вклучени во студијата, заедно со нивните родители, беа инструирани за начинот на употреба на соодветните ортодонтски помагала – Активатор по Andersen и Twin block.

Кај пациентите од двете групи во истражувачките цели беа земени анамнестички податоци, беа клинички прегледани, нотирана вредноста на бруксизмот со бруксоанализатор, аистовремено и беше поплнет илустрираниот прашалник за квалитетот на живот кај деца (AUQUEI).

Како временски периоди на иследувањето во кои беа нотирани податоците за состојбата и видот (вертикален и хоризонтален) на бруксизмот, беа при првата посета на детето и по шест месеци. Истовремено беа земени и податоци за квалитетот на живот, кој го проследувавме преку следните параметри: функција, фамилија, рекреација и автономија.

**РЕЗУЛТАТИ**

Анализата на податоците изведена е во статистички програм Statistica 7.1 for Windows и SPSS Statistics 17.0

1. Бруксизам

- Вертикален бруксизам

Бројот на точки кои се знак за вертикален бруксизам при првата посета во втората група (Twin block) е поголем од бројот на точки во првата група (Andersen), меѓутоа разликата за t=-0.70 и p>0.05(p=0.49) не е значајна.

При втората посета нотираме дека бројот на точките во втората група (Twin block) е поголем од бројот на точки во првата група (Andersen), меѓутоа разликата за t=-0.45 и p>0.05(p=0.66) не е значајна (Табела 1.)

2. Хоризонтален бруксизам

Бројот на површини кои се знак за хоризонтален

**RESULTS**

The data analysis was done using the statistical program Statistica 7.1 for Windows and SPSS Statistics 17.0

**1. Bruxism**

**1. Vertical Bruxism**

The number of contacts, a sign of vertical bruxism, in the first visit of the second group (Twin block) is greater than the number of contacts of the first group (Andersen), but the difference of t=0.70 and p>0.05 (p=0.49) is insignificant.

On the second visit the number of contacts of the second group (Twin block) is greater than the number of contacts of the first group (Andersen), but the difference of t=0.45 and p>0.05(p=0.66) is insignificant. (Table 1.)

**2. Horizontal Bruxism**

The number of surfaces, which are a sign of horizontal bruxism, in the first visit, the first group (Andersen) had a greater number than the second group (Twin Block), but the difference of Z=0.90 and p>0.05 (p=0.37) is insignificant.

The results of the second visit show us that the first group (Andersen) had a greater number of surfaces than the second group (Twin Block), but the difference of Z=0.95 and p>0.05 (p=0.34) is insignificant (Table 2.)

**2. Quality of life**

**1. Autonomy**

The total value of the answers relating to the autonomy of the children where therapy with Twin block was administered that was recorded on the first visit Z = -0.47, and p <0.05 (p = 0.64) do not significantly differ in relation to the value of the responses relating to the autonomy of the children where therapy with Andersen's appliance was applied.

The total value of the answers relating to the autonomy of the children where therapy with Twin block was administered that was recorded on the second visit Z = -1.52, and p >0.05 (p = 0.13) do not significantly differ in relation to the value of the responses relating to the autonomy of the children where therapy with Andersen's appliance was applied (Table 3.).

| Параметар | Mean Прва група | Mean Втора втора | t-value | df | p | Valid N Прва група | Valid N Втора група |
|---|---|---|---|---|---|---|---|
| Прва посета | 6.96 | 7.56 | -0.70 | 48 | 0.49 | 25 | 25 |
| Втора псоета | 5.92 | 6.20 | -0.45 | 48 | 0.66 | 25 | 25 |

**Табела 1.** Вертикален бруксизам
**Table 1.** *Vertical bruxism*

бруксизам при првата посета во првата група (Andersen) е поголем од бројот на површини во втората група (Twin block), меѓутоа разликата за Z=0.90 и p>0.05(p=0.37) не е значајна.

Нотираните површини при втората посета во првата група (Andersen) се побројни од бројот на површини во втората група (Twin block), меѓутоа разликата за Z=0.95 и p>0.05(p=0.34) не е значајна (Табела 2.)

**2. Квалитет на живот**

**1. Автономија**

Тоталната вредност на одговорите кои се однесуваат на автономијата на децата каде е ординирана терапија со Twin block апарат при првата посета за Z=-0.47 и p>0.05(p=0.64) незначајно е поголема во однос на тоталната вредност на одговорите кои се однесуваат

**2. Recreation**

The total value of the answers regarding the aspect of recreation where the Andersen appliances where ordained on the first visit where higher compared with the total value of the answers that corresponded to the second group. The difference of Z=5.,45 and p<0.001 (p=0.000) is significant.

The total value of the answers regarding the aspect of recreation where the Andersen appliances where ordained on the second visit where higher compared with the total value of the answers that corresponded to the second group. The difference of Z=3.30 and p<0.001 (p=0.000) is significant (Table 4.).

**3. Function**

| | Rank Sum Прва група | Rank Sum Втора група | U | Z | p-level | Valid N Прва група | Valid N Втора група |
|---|---|---|---|---|---|---|---|
| Прва посета | 684.00 | 591.00 | 266.00 | 0.90 | 0.37 | 25 | 25 |
| Втора посета | 686.50 | 588.50 | 263.50 | 0.95 | 0.34 | 25 | 25 |

**Табела 1.** Вертикален бруксизам
**Table 2.** *Horizontal bruxism*

на автономијата на децата каде е ординирана терапија со активатор по Andersen.

Автономијата на децата каде е ординирана терапија со Twin block апарат при втората посета за Z=-1.52 и p>0.05(p=0.13) незначајно е поголема во однос на тоталната вредност на одговорите кои се однесуваат

The total value of the answers that relate to the function of the children where Twin block appliances were applied, in their first visit, where Z=-3.39 and p<0.001 (p=0.000), is significantly larger than the total value corresponding to the group with Andersen appliances.

The total value of the answers that relate to the

на автономијата на децата каде е ординирана терапија со активатор по Andersen. (Табела 3.)

function of the children where Twin block appliances were applied, in their second visit, where Z=-4.02 and p<0.001

| Автономија | Rank Sum Прва група | Rank Sum Втора група | U | Z | p-level | Valid N Прва група | Valid N Втора група |
|---|---|---|---|---|---|---|---|
| Прва посета | 613.50 | 661.50 | 288.50 | -0.47 | 0.64 | 25 | 25 |
| Втора посета | 559.00 | 716.00 | 234.00 | -1.52 | 0.13 | 25 | 25 |

**Табела 3.** Автономија
**Table 3.** *Autonomy*

**2. Рекреација**

Вредноста на одговорите кои кореспондираат со рекреацијата на децата каде е ординирана терапија по Andersen при првата посета е поголема во однос на тоталната вредност на одговорите кои се однесуваат на рекреацијата на децата каде е ординирана терапија со Twin block апарат, разликата за Z=5.45 и p<0.001(p=0.000) е значајна.

Резулатите од прашалникот за рекреацијата на децата каде е ординирана терапија со Twin block апарат при втората посета за Z=-3.30 и p<0.001(p=0.000) значајно се поголеми во однос на тоталната вредност на одговорите кои се однесуваат на рекреацијата на децата каде е ординирана терапија со активатор по Andersen (Табела 4.)

**3. Функција**

Тоталната вредност на одговорите кои се однесуваат на функцијата на децата каде е ординирана терапија со Twin block апарат при првата посета за Z=-3.39 и p<0.001(p=0.000) значајно е поголема во однос на тоталната вредност на одговорите кои се однесуваат

(p=0.000), is significantly larger than the total value corresponding to the group with Andersen appliances (Table 5.).

**4. Family**

The total value of the answers that correlate to family where Andersen's appliances where ordained in the first visit is bigger compared to the value of the answers from the other group of children, the group treated with Twin block appliances. This difference, where Z=6.06 and p<0.001 (p=0.000), is significant.

The total value of the answers that correlate to family where Andersen's appliances where ordained in the first visit is bigger compared to the value of the answers from the other group of children, the group treated with Twin block appliances. This difference, where Z=5.29 and p<0.001 (p=0.000), is significant (Table 6.).

**DISCUSION**

Taking into account the fact that the quality of life of children is essential in this very fragile group of patients – preadolescent children, when treating them with orthodontic

| Рекреација | Rank Sum Прва група | Rank Sum Втора група | U | Z | p-level | Valid N Прва група | Valid N Втора група |
|---|---|---|---|---|---|---|---|
| Прва посета | 918.50 | 356.50 | 31.50 | 5.45 | **0.000** | 25 | 25 |
| Втора посета | 467.50 | 807.50 | 142.50 | -3.30 | **0.000** | 25 | 25 |

**Табела 4.** Рекреација
**Table 4**. *Recreation*

на функцијата на децата каде е ординирана терапија со активатор по Andersen.

Одговорите на децата каде е ординирана терапија со Twin block апарат при втората посета за Z=-4.02 и p<0.001(p=0.000) значајно е поголема во однос на тоталната вредност на одговорите кои се однесуваат на функцијата на децата каде е ординирана терапија со активатор по Andersen (Табела 5.).

| Функција | Rank Sum Прва група | Rank Sum Втора група | U | Z | p-level | Valid N Прва група | Valid N Втора група |
|---|---|---|---|---|---|---|---|
| Прва посета | 463.00 | 812.00 | 138.00 | -3.39 | **0.000** | 25 | 25 |
| Втора посета | 430.50 | 844.50 | 105.50 | -4.02 | **0.000** | 25 | 25 |

**Табела 5.** Функција
**Table 5.** *Function*

**4. Фамилија**

Резултатите од одговорите кои се однесуваат на фамилијата на децата каде е ординирана терапија по Andersen при првата посета е поголема во однос на тоталната вредност на одговорите кои се однесуваат на фамилијата на децата каде е ординирана терапија со Twin block апарат, разликата за Z=6.06 и p<0.001(p=0.00) е значајна.

| Фамилија | Rank Sum Прва група | Rank Sum Втора група | U | Z | p-level | Valid N Прва група | Valid N Втора група |
|---|---|---|---|---|---|---|---|
| Прва посета | 950.00 | 325.00 | 0.00 | 6.06 | **0.000** | 25 | 25 |
| Втора посета | 910.00 | 365.00 | 40.00 | 5.29 | **0.000** | 25 | 25 |

**Табела 6**. Фамилија
**Table 6.** *Family*

Нотираните вредности кај децата каде е ординирана терапија по Andersen при втората посета е поголема во однос на тоталната вредност на одговорите кои се однесуваат на фамилијата на децата каде е ординирана терапија со Twin block апарат, разликата за Z=5.29 и p<0.001(p=0.000) е значајна (Табела 6).

appliances, the available literature is insufficient.

When treating bruxism in preadolescent children, the most recommended orthodontic appliances are the Andersen appliance, Twin block, Herbst's, the TMJ appliance, the TMD appliance, as well as bruxguards. The most commonly used appliances are Andersen and Twin block.

In the available literature, there is data that child bruxism is present in 35% of the population, especially during the mixed dentition. If this parafunction isn't treated on time, it can cause a lot of damage to the hard, as well as the soft oral tissues.

When analyzing the quality of life of the first group in correlation with the sex of the subjects, where p>0,05, the difference in the results was insignificant.

The age of the children treated with Andersen's appliance varied in the interval of 9.12±1.45 years; ±95.00% KI:8.52-9.72; where the youngest patients were 7, while the oldest were 12 years old.

When analyzing the quality of life of the second group, where Twin block appliances where used, in correlation with the sex of the subjects, where p>0.05, the difference in the results was insignificant.

## ДИСКУСИЈА

Имајќи го во предвид фактот дека квалитетот на живот е од есенцијално значење кај најранливата група на пациенти – преадолесценти деца, при згрижување со ортодонтски помагала, достапната литература на оваа тема е сосема неадекватна.

Во литературата, при справување со бруксизам кај деца во преадолесцента возраст, најпрепорачани ортодонтски помагала се активаторот по Andersen, Twin Block апаратот, апаратот по Herbst, TMJ апаратот, TMD апаратот, како и бруксоштитникот (Bruxoguard), од кои најчесто употребувани се активаторот по Andersen и Twin Block апаратот.

При испитување на квалитетот на живот во првата група, испитаници со изработен активатор по Andersen, а во корелација со половата дистрибуција кај овие пациенти, не се забележува значајна разлика, каде p>0.05.

Возраста на децата згрижени со акативатор по Andersen варира во интервалот 9.12±1.45 години; ±95.00%КИ:8.52-9.72; минималната возраст изнесува 7 години, а максималната возраст изнесува 12 години.

При испитување на квалитетот на живот во првата група, испитаници со изработен Twin block апарат, а во корелација со половата дистрибуција кај овие пациенти, не се забележува значајна разлика, каде p>0,05.

Возраста на децата со ординиран Twin Block апарат варира во интервалот 8.92±1.61 години; ±95.00%КИ:8.26-9.582; минималната возраст изнесува 7 години а максималната возраст изнесува 12 години.

При анализа на делот од прашалникот кој се однесува на автономијата на децата со ординиран активатор по Andersen, вкупната Cronbach's Alpha=0.82 е многу висока и укажува на многу јака внатрешна конзистентност помеѓу одговорите на 7-те точки/прашања кои се однесуваат на оваа подргрупа на прашања.

Делот од прашалникот кој се однесува на автономијата на децата со Twin block апарат, вкупната Cronbach's Alpha=0.53 е средно висока и укажува на средно јака внатрешна конзистентност помеѓу одговорите на 7-те

The age of the children treated with Andersen's appliance varied in the interval of 9.12±1,45 years; ±95.00% KI: 8.26-9.582; where the youngest patients were 7, while the oldest were 12 years old.

When analyzing the part of the questionnaire that was about autonomy in the first group of subjects, the Cronbach's Alpha=0.82 is very high, which points to a very strong inner consistency of the answers for the 7 questions that are present in this subsection of the questionnaire.

In the part of the questionnaire that correlates to the part about autonomy in the second group of subjects, the Cronbach's Alpha=0.53 is medium high and points to e medium high internal consistency between the 7 questions forming this part.

At the second visit, the total value of the answers when it comes to the autonomy in children with Twin block appliances, where Z=-1,52 and p>0,05(p=0,13) is significantly higher than the total value of the answers compared to the first group of subjects with Andersen's appliances.

In the part of the questionnaire that correlates to the part about recreation in the first group of subjects, the Cronbach's Alpha=0,46 is medium high and points to e medium high internal consistency of the answers for the 7 questions that are present in this subsection of the questionnaire.

When analyzing the part of the questionnaire that was about recreation in the first group of subjects, the Cronbach's Alpha=0,59 is medium high and points to the medium high internal consistency between the 7 questions forming this part.

The total value of the answers, at the second visit, when it comes to the recreation in children with Twin block appliances, where Z=-3,30 и p<0,001(p=0,000) is significantly higher than the total value of the answers regarding recreation compared to the first group of subjects with Andersen's appliances.

The part of the questionnaire regarding function in the group with Andersen's appliance, the Cronbach's Alpha=0.86 is very high and it points to a very strong inner consistency of the 7 answers in this subgroup.

After a detailed analysis of the answers regarding function, the group with Twin block appliances had a

точки/прашања кои се однесуваат на автономијата на децата.

Тоталната вредност на одговорите кои се однесуваат на автономијата на децата каде е ординирана терапија со Twin block апарат при втората посета за Z=-1.52 и p>0.05(p=0.13) значајно е поголема во однос на тоталната вредност на одговорите кои се однесуваат на автономијата на децата каде е ординирана терапија со активатор по Andersen.

Во делот од прашалникот кој соодвествуваат со рекреацијата на децата со апаратче по Andersen, вкупната Cronbach's Alpha=0.46 е средно висока и укажува на средно јака внатрешна конзистентност помеѓу одговорите на 7-те точки/прашања кои се однесуваат на рекреацијата на децата.

При анализа на делот од прашалникот кој се однесува на рекреацијата на децата со Twin block апарат, вкупната Cronbach's Alpha=0.59 е средно висока и укажува на средно јака внатрешна конзистентност помеѓу одговорите на 7-те точки/прашања кои се однесуваат на рекреацијата на децата.

Тоталната вредност на одговорите кои се однесуваат на рекреацијата на децата каде е ординирана терапија со Twin block апарат при втората посета за Z=-3.30 и p<0.001(p=0.000) значајно е поголема во однос на тоталната вредност на одговорите кои се однесуваат на рекреацијата на децата каде е ординирана терапија со активатор по Andersen.

Делот од прашалникот каде се поставени прашањата за функционалност на децата со апарат по Andersen, вкупната Cronbach's Alpha=0.86 е многу висока и укажува на многу јака внатрешна конзистентност помеѓу одговорите на 7-те точки/прашања.

При подетално анализирање на одговорите кои се однесуваат на функцијата на децата со Twin block апаратчиња, вкупната Cronbach's Alpha=0.53 е средо висока и укажува на средно јака внатрешна конзистентност помеѓу одговорите на 7-те точки/прашања кои се однесуваат на функцијата на децата.

Тоталната вредност на одговорите кои се однесуваат на функцијата на децата каде е ординирана терапија со Twin block апарат при втората посета за Z=-4.02

Cronbach's Alpha=0.53 which is medium high and points to a medium high consistency between the 7 questions correlating to function.

The total value of the questions regarding function in children with Twin block appliances on their second visit, where Z=-4.02 and p<0.001 (p=0,.000) is significantly higher compared to the total value of the first group, the group with Andersen's appliances.

Detailed analysis of the questionnaires regarding family in the first group of subjects had a Cronbach's Alpha=0.78, a high value pointing to a high inner consistency between the 6 available questions on the subject regarding the family.

The part of the questionnaire that is about family in the second group of subjects had a Cronbach's Alpha=0.32 a value that is regarded as medium low, pointing to medium low consistency in the answers.

The total value of the answers correlating to family in the first group, the group with Andersen appliances on the second visit had a higher value compared to the second group, where Z=5.29 and p<0.001 (p=0.000).

When assessing the potential factors that could lead to the development of bruxism, according to Luecken et al the immediate family can play a significant role. Children of young and inexperienced parents are shown to be especially susceptible to not only negative psychological and social characteristics, but also an increased risk of physical diseases, as well as oral parafucntions. From here we can concur that optimal familial relationships are crucial in the treatment of bruxism.

This fact is seconded by the thesis conducted by Castel et al , where when testing the quality of life between children with and without bruxism, they concluded that the difference between them is insignificant, and the only determining factor in the development of bruxism was the age of the mother, pointing to family as an important social factor.

**CONCLUSION**

Starting from the fact that children with bruxism, where orthodontic treatment was necessary in the form of an Anderson or Twin block appliance, in order to deal with this parafunction, but without neglecting the quality of

и p<0.001(p=0.000) значајно е поголема во однос на тоталната вредност на одговорите кои се однесуваат на функцијата на децата каде е ординирана терапија со активатор по Andersen.

При подетално анализирање на прашањата кои соодвествуваат со фамилијарните односи на децата со активатори по Andersen, вкупната Cronbach's Alpha=0.78 е многу висока и укажува на многу јака внатрешна конзистентност помеѓу одговорите на 6-те точки/прашања кои се однесуваат на фамилијата на децата.

Делот од прашалникот кој се однесува на фамилијата на децата, вкупната Cronbach's Alpha=0.32 е умерено слаба и укажува на умерено слаба внатрешна конзистентност помеѓу одговорите на 6-те точки/прашања кои се однесуваат на фамилијата на децата.

Тоталната вредност на одговорите кои се однесуваат на фамилијата на децата каде е ординирана терапија по Andersen при втората посета е поголема во однос на тоталната вредност на одговорите кои се однесуваат на фамилијата на децата каде е ординирана терапија со Twin block апарат, разликата за Z=5.29 и p<0.001(p=0.000) е значајна.

При испитување на потенцијалните фактори кои би можеле да влијаат врз појавата на бруксизмот, фамилијата според Luecken et al може да ги игра сигнификантна улога. Децата на млади родители се покажале како особено подложни за појава не само на негативни психолошки и социјални карактеристки, туку исто така е зголемен и ризикот од појава на физички заболувања, како оралните парафункции. Оттука можеме да заклучиме дека одржување на оптимални фамилиарни односи е круцијален фактор при терапијата на бруксизмот.

Овој факт е поддржан од испитувањето спроведено од страна на Castel et al , каде што при испитување на квалитетот на живот кај деца со бруксизам и деца без бруксизам, тие дошле до заклучок дека нема значајна разлика помеѓу двете групи, а единствен детерминантен фактор при пројава на бруксизмот и намалениот квалитет на живот била возраста на мајката, посочувајки на фамилијата како битен

life, we came to the following conclusions:

1. The patients treated with Andersen's appliances noted an improvement of 15% on the parameters of the vertical bruxism, while they showed an improvement of 18% on the horizontal. The second group, the group with Twin block appliances, noted an improvement of 18%, on the vertical, and a similar 13% on the horizontal. This led to our conclusion that the choice of the appliance isn't the key, but the timely diagnosis and therapy of the bruxism, as well as proper education of the children and their parents on the appropriate use of the appliances;
2. The values of the questionnaire on the quality of life in the first group of patients point to a decrease of the quality of 5.8% - autonomy, 4.2% - recreation, 3.7% function and 2.3% family. The results of the second group of patients shows a significantly higher decrease of the quality of life, namely: 10.6% - autonomy, 14.9% - recreation, 17% - function and 3.1% - family, leading us to conclude that the first group's appliance – Andersen's appliance, as well as treatment of the bruxism, proves to be the least invasive to the patients quality of life.

социјален фактор.

## ЗАКЛУЧОК

Поаѓајќи од фактот дека кај децата со бруксизам кај кои е потребна изработка на ортодонтски помагала од видот на активаторот по Andersen како и Twin block апаратот, од аспект на справување со оваа парафункција, но без да се занемари квалитетот на живот, дојдовме до заклучок дека:

1. При дијагностицирана состојба на бруксизам, кај пациентите со ординирани апарати по Andersen, забележано е подобрување од 15% при вертикалниот вид на бруксизам, а при хоризонталниот 18%, додека кај групата со Twin block нотирано е подобрување од 18% при вертикалниот, а при хоризонталниот – 13%. Употребата на овие два апарата, нè насочи кон сознанието дека изборот на ортодонтскиот апарат нема посебно влијание во лекувањето на бруксизмот, колку е потребна навремена дијагноза, терапија и едукација на детето и родителите за правилната употреба на помагалата.
2. Вредностите од прашалникот за квалитетот на живот кај децата со ординиран активатор по Andersen, ни посочуваат намалување на квалитетот кај испитуваните аспекти: автономија – 5.8% ; рекреација – 4.2% ; функционалност – 3.7% и фамилија – 2.3%. При употреба на Twin block апаратот, нотираните вредности од: автономија – 10,6% ; рекреација – 14.9% ; функционалност – 17% и фамилијата – 3.1%, не посочија кон сознание дека активаторот по Andersen ги задоволува потребите за згрижување на бруксизмот, истовремено е минимално инвазивен врз квалитетот на живот кај детето и неговото семејство

**ЛИТЕРАТУРА / REFERENCES**


1. Daniel A. Paesani et al. Bruxism theory and practice. Quintessence publishing, USA, 2010.
2. Lindfors E, Magnusson T. Tegelberg A. Interocclusal appliances: indications and clinical routines in general dental practices in Sweden. Swed Dent J. 2006; 30: 123-134.
3. Ramford S, Ash M. Occlusion 3rd ed. Philadelphia Pa: WB Saunders Co. 1983.
4. Kato T., Rompre P, Montplaisir JY, Sessle BJ, Lavigne GJ. Sleep bruxism: an oromotor activity secondary to micro-arousal. J Dent Res. 2001; 80: 1940-1944.
5. Капушевска Б. Бруксизам и оклузални парафункции: општ дел. Стоматолошки факултет, Скопје, 2014: 42-45.
6. Simonds JF, Parraga H. Prevalence of sleep disorder and sleep behaviors in children and adolescents. J Am Acad Child Adolesc Psychiatry. 1982; 21: 383-388.
7. Ohayon MM, Gui LIKK, Ueminault C. Risk factors for sleep bruxism in the general population. Chest. 2001;119: 53-61.
8. Dworkin SF, Le Resche L. Research diagnostic criteria for temporomandibular disorders: review, criteria, examinations and specifications. J Orofac Pain. 1992; 6: 301-355.
9. Капушевска Б.. Бруксизам и оклузални парафункции: специјален дел, Стоматолошки факултет, Скопје, 2014: 87.
10. Čirgić E, Kjellberg H, Hansen K. Treatment of large overjet in Angle Class II: division 1 malocclusion with Andresen activators versus prefabricated functional appliances-a multicenter, randomized, controlled trial. Eur J Orthod. 2015; Nov 4.pii: cjv080.
11. Shastri D, Tandon P, Singh GP. Synergistic Approach with Twin Block and Fixed Appliance Therapy in Class II Div 2 Malocclusion: A Case Report. Int J Orthod Milwaukee. 2015; 26(3): 63-6.
12. Luecken LJ, Lemery KS. Early caregiving and physiological stress responses. Clin Psychol Rev. 2004; 24: 171–191.
13. Castelo PM, Barbosa TS, Gavião MBD. Quality of life evaluation of children with sleep bruxism. BMC Oral Health. 2010; 10:

# ПРЕЦИЗНОСТ НА КЛИНИЧКАТА ДИЈАГНОЗА НА ХРОНИЧНИТЕ ПЕРИАПИКАЛНИ ЛЕЗИИ

**Поповска Лидија*[1], Евросимовска Билјана[2]**

*[1]Катедра за болести на забите и ендодонтот, Стоматолошки факултет, Универзитет „Св. Кирил и Методиј" – Скопје*
*[2] Катедра за орална хирургија, Стоматолошки факултет, Универзитет „Св. Кирил и Методиј" – Скопје*

## АПСТРАКТ:

**Вовед:** Дијагнозата на хроничните периапикални лезии се базира на клинички симптоми и изгледот на просветлувањето на рендгенграфијата. Но, конечната потврда на оваа дијагноза се добива само со хистопатолошко испитување на лезијата и околното ткиво. Цел на испитувањето беше да се постави клиничка дијагноза на хроничните периапикални лезии, да се одредат факторите кои влијаат при дијагностицирањето, но и да се утврди прецизноста на клиничката дијагноза потврдена преку патохистолошка анализа.

**Материјали и методи:** Кај 80 пациенти е поставена клиничка дијагноза на хронични периапикални лезии врз база на анамнестичките податоци, клинички преглед и направена анализа на периапикална рентгенграфија. Кај сите пациенти е направено оперативно отстранување на променетото ткиво, а материјалот добиен при интервенцијата беше подготвен за хистолошка анализа со светлосна микроскопија на стандардни парафински пресеци.

**Резултати:** Клиничката дијагноза најчесто се поставува

# ACCURACY OF THE CLINICAL DIAGNOSIS OF CHRONIC PERIAPICAL LESIONS

**Popovska Lidija*[1] , Evrosimovska Biljana[2]**

*[1]Department of Cariology and Endodontology, Faculty of Dentistry, University "Ss Cyril and Methodius", Skopje, Republic of Macedonia*
*[2]Department of Oral Surgery, Faculty of dentistry, University "Ss Cyril and Methodius", Skopje, Republic of Macedonia*

## ABSTRACT

**Introduction:** The diagnosis of chronic periapical lesions is based on clinical symptoms and the X-ray appearance. The final confirmation of this diagnosis is obtained only by histopathological examination of the lesion and the surrounding tissue. The purpose of the study was to establish the clinical diagnosis of chronic periapical lesions and to determine the precision of the clinical diagnosis confirmed by pathohistological analysis.

**Materials and Methods:** In 80 patients, a clinical diagnosis of chronic periapical lesions based on anamnestic data, clinical examination, and periapical radiograph analysis was obtained. In all patients, surgical removal of the pathological tissue was performed, and the material obtained during the surgical intervention was prepared for histological analysis with light microscopy on standard paraffin sections.

**Results:** The clinical diagnosis is usually set according to the radiograph (p = 0.000232), and much less often according to clinical signs and symptoms (p = 0.0703). Histological analysis showed five categories of inflammatory reactions: granulomas were recorded in 56.3%, 16.3%

според рендгенолошкиот изглед (p = 0.000232), а многу поретко според клиничките знаци и симптоми (p = 0.0703). Хистолошката анализа покажала пет категории воспалителни реакции: грануломите биле регистрирани кај 56.3%, 16.3% биле цистични лезии, 13.8% периапикални апсцеси, 8.8% дифузни хронични воспаленија и 5% периапикални лузни. Хистопатолошката дијагноза покажа совпаѓање со клиничката во само 56% од случаите (p = 0.76).

**Заклучок:** Клиничката дијагноза е прелиминарна и несигурна и не ја потврдува специфичната дијагноза на промените во ткивото.

**Клучни зборови:** апикален пародонтитис; гранулом; дијагноза, периапикални лезии; циста; хроничен апсцес

were cystic lesions, 13.8% were periapical abscesses, 8.8% were diffuse chronic inflammation and 5% were periapical scars. The correlation between clinical diagnosis and histopathologic finding was found in only 56% of these cases (p = 0.76). Conclusion: The clinical diagnosis is tentative and rather uncertain and does not confirm the specific diagnosis of changes in the tissue.

**Keywords:** apical periodontitis; chronic abscess; cyst; diagnosis; granuloma; periapical lesions.

## ВОВЕД

Хронична периапикална лезија е инфламација која е лоцирана во ткивото околу забниот корен. Најчесто патолошките промени во периапикалното ткиво се случуваат како последица на иритативни фактори кои потекнуваат од ендодонтскиот простор и се резултат на патолошки промени во денталната пулпа1. Прелиминарната дијагноза на хронични периапикални лезии се поставува врз основа на анамнестички податоци, клинички симптоми и периапикални радиографии.

Лезиите можат да покажат различни клинички форми. Може да се развиваат без никакви знаци и симптоми, да ја предизвикуваат типичната тиштечка, здодевна долготрајна болка карактеристична за хроничните болести, која што повеќе може да се нарече непријатна. Покрај тоа, можни се и повремени процеси на акутна егзацербација, што доведува до локални или системски знаци на акутен пародонтитис.

Периапикалните лезии предизвикани од инфекциите од ендодонтот обично се дијагностицираат и третираат врз основа на иницијалната рендгенолошка снимка2. Иако постојат бројни посовремени методи за снимање, периапикалната рендгенграфија сè уште останува најдобар рутински метод кој се користи за евалуација, дијагностицирање и планирање на третманот, особено во областа на ендодонцијата.

Но, само врз основа на клиничките и радиолошките наоди тешко може да се направи идентификацијата на точниот вид на промена во лезијата3. Со конвенционалните рендгенграфии не секогаш може да се оцени вистинската димензија на лезиите и нејзинииот сооднос со коренот на забот, пред сé поради тоа што снимката е дводимензионална4. За да можеме да добиеме потврда дали клиничките симптоми и радиографскиот изглед укажуваат на вистинскиот тип на патолошката промена се прават патохистолошки студии на периапикалните лезии. Според податоците од литературата, клиничката дијагноза која често се базира на радиографска презентација на периапикални лезии може да се разликува од хистолошката дијагноза5.

## INTRODUCTION

Chronic periapical lesion is inflammation located in the tissue around the dental root. Most commonly, pathological changes in periapical tissue occur as a consequence of irritant factors that originate from the endodontic space and result from dental pulp infection1. Traditionally, the preliminary diagnosis of chronic periapical lesions is made on the basis of anamnesis data, clinical symptoms and periapical radiographs.

Periapical lesions might have a variety of clinical forms. They may develop and persist without existence of any symptoms or they may show a typical dull, boring and long-lasting pain characteristic for chronic diseases, rather described as a discomforting one. Moreover, occasional processes of acute worsening resulting in accompanying regional or system signs of acute periodontitis are possible as well.

Periapical lesions accompanying endodontic infections are usually diagnosed and treated based on the initial radiographic findings2. Although there are numerous advanced imaging modalites, periapical radiographs still remain as the best routinely employed method for evaluation, diagnosing and treatment planning, especially in the field of endodontics.

Clinical and radiological evaluations alone cannot properly identify the type of lesion in the periapical area3. The associated periapical lesions cannot always be truly assessed with conventional radiographs4 and the area around the roots may be difficult to assess due to the fact that they are two dimensional. A histological study of the periapical lesion can be used to evaluate the clinical symptoms and the radiographic findings against the type of periradicular pathology. Thus, clinical diagnosis which is often based on radiographic presentation of periapical lesions could be different from the histological diagnosis5,6.

The aim of the study was to make clinical definition of chronic periapical lesions, to determine the factors influencing the diagnosis, to compare clinical diagnosis with the histopathological diagnosis, as well as to evaluate the accuracy of the clinical diagnosis.

Целта на студијата беше да се направи клиничка дефиниција на хронични периапикални лезии, да се утврдат факторите кои влијаат на дијагнозата, да се споредат клиничката со хистопатолошката дијагноза, а со тоа да се оцени прецизноста на клиничката дијагноза.

## МАТЕРИЈАЛ И МЕТОДИ

Со ова испитување беа опфатени пациенти од Клиниката за дентална патологија и терапија при Стоматолошки клинички центар во Скопје, каде беше дијагностицирано постоење на хронични периапикални лезии. Вкупно 80 пациенти од обата пола на возраст од 17-55 години беа вклучени во ова испитување.

Анамнестичките податоци беа земени од секој пациент опфатен со испитувањето. Беше направен клинички преглед и анализа на периапикална рендгенграфска снимка, каде се оценуваше големината на лезијата и нејзините граници во однос на околното коскено ткиво.

| Клиничка дијагноза | n | % |
|---|---|---|
| дифузен апик. пародонтит | 16 | 20 |
| гранулом | 43 | 53.8 |
| Фиброзен апик. пародонтит | 1 | 1.3 |
| цисти | 12 | 15 |
| останати хронични лезии | 8 | 10 |

**Таб. I.** Дистрибуција на клиничката дијагноза
**Table 1.** *Distribution of the clinically diagnosed periapical lesions*

Подефинирањена клиничкатадијагнозабешеизвршена хируршка интервенција односно ресекција на корен на врвот на забот и киретажа на периапикалната лезија на Клиниката за орална хирургија. Собраниот материјал кој се состоеше од ткивата на периапикалните лезии и апикалниот дел од коренот на забот беше подготвен за патохистолошка дијагноза: боен со хематоксилин и еозин и анализиран преку светлосна микроскопија.

## РЕЗУЛТАТИ

Клиничката дијагноза беше поставена врз база на клиничките симптоми и рендгенолошкиот изглед. Предоперативната дијагноза најчесто беше класифицирана како гранулом (53.8%), кај 20% дијагнозата гласеше дифузна периапикна лезија, а кај

## MATERIALS AND METHODS

This study included 80 patients admitted to the Department of Cariology and Endodontology, Dental Clinical Center in Skopje, where the chronic periapical lesions were diagnosed. The patients selected for this study were of both sexes, at the age of 17– 55, diagnosed with chronic inflammatory periapical lesions.

Anamnestic data were taken from each subject comprised in the study and clinical examination and radiography was performed. Radiographs were assessed with particular attention to the sizes of the radiolucent zone and borderline in relation to the surrounding tissue.

After establishing the clinical diagnosis, surgical treatment was performed including resection of the affected tooth root top and curettage of the periapical lesion. Periapical tissues samples were collected from patients undergoing periapical surgery at the Department of Oral Surgery. The sample consisted of the periapical lesion tissue and apical part of the dental root. Periapical tissue samples obtained from surgery were processed for pathological diagnosis by light microscopy analysis and hematoxylin and eosin technique staining.

## RESULTS

Clinical diagnosing of type of chronic periapical lesions is made on the basis of clinical symptoms and radiographs. Preliminary clinical diagnosis was defined as granuloma in 53.8%, in 20% as a diffuse periapic lesion, and in 15% the clinical finding indicated a cyst. 10% of cases were classified as indeterminate (other) lesions, because according to the X-ray, a big size of lesion indicating a cyst, but its appearance was not typical circumscribed radiolucency with sclerotic clearly visible border (Table 1.).

The results obtained from the ratio of symptomatology to

15% клиничкиот наод како циста. 10% од случаите ги класифициравме како неодредени (останати) лезии, бидејќи според рентгенолошкиот наод се забележуваше голема лезија што индицира постоење на циста, меѓутоа нејзиниот изглед не беше типичен со склеротична јасно изразена граница (Табела 1.).

Резултатите кои го прикажуваат соодносот на клиничките знаци и симптоми и клиничката дијагноза се прикажани во Табела 2. Анализата на податоците за поврзаноста на симптоматологијата со клиничката дијагноза покажа дека не постои сигнификантна зависност меѓу нив ( $x^2$=8.66; и p=0.0703).

clinical diagnosis are shown on Table 2. Statistical analysis indicated no significant connection between clinical diagnosis and presence or absence of clinical symptoms ($x^2$=8.66; df =4; p=0.0703).

Relation between the clinical diagnosis and the size of the lesion measured on the X-ray image, and expressed in mm2. The statistical analysis made by Spearman's correlation coefficient showed a medium strong positive correlation between the size of the lesion and the established clinical diagnosis, suggesting that X-ray imaging of the lesion significantly affected assigning of the clinical diagnosis (Table 3.).

| Клиничка дијагноза | 1 | | 2 | | 3 | | вкупно |
|---|---|---|---|---|---|---|---|
| | н. | % | н. | % | н. | % | |
| дифузен апик. пародонтит | 5 | (31.25) | 1 | (6.25) | 10 | (62.5) | 16 |
| гранулом | 25 | (58.14) | 9 | (20.93) | 9 | (20.93) | 43 |
| Фиброзен апик. пародонтит | 1 | (100) | 0 | 0 | 0 | 0 | 1 |
| цисти | 3 | (25) | 3 | (25) | 6 | (50) | 12 |
| останати хронични лезии | 3 | (37.5) | 1 | (12.5) | 4 | (50) | 8 |
| вкупно | 37 | | 14 | | 29 | | 80 |

1- нема субјективни симптоми и клинички знаци, 2- болка на перкусија и палпација
3- оток или фистула

**Табела II.** Застапеност на клиничка дијагноза според симптомите (1-3)
**Table 2.** Distribution of signs and symptoms according to the clinical diagnosis

Клиничката дијагноза ја поврзавме со големината на лезијата измерена на рендгенографската снимка, а ја изразувавме во mm2. Статистичката анализа направена со Spearman-овиот коефициент на корелација покажа средно јака позитивна корелација меѓу големината на лезијата и поставената клиничка дијагноза, што укажува дека рендгенолошкиот изглед на лезијата значајно влијае врз поставување на клиничката дијагноза.

Врз основа на патохистолошката анализа на структурата на ткивото од периапикалната лезија, вкупно класифициравме пет патохистолошки типови на хронична инфламација. Меѓу нив најзастапена форма беше грануломот (56.2%), а цистата беше потврдена во 16.2% .

Постоење на клиничко и патохистолошко совпаѓање на дијагнозите постоеше кај 56% од случаите (Табела

Based on the pathohistological analysis of the tissue structure of the periapical lesion, five pathohistological types of chronic lesion were classified. Among them, the most common form was granuloma (56.2%), and the cyst was confirmed in 16.2% of the cases.

The radiographic and histopathologic correlation was found in only 56% of these cases (Table 4.). A statistically significant difference between clinical and histopathological diagnosis has not been found ($x^2$= 4.9 d.f=8 p=0.76). Table 5. shows the proportional representation of accurate and wrong clinical diagnosis of periapical lesions. The table deprives the fibrotic parodontitis (because of the small number of samples) and the group of undefined (other) lesions.

4.) и не беше статистички сигнификантно ($x^2$= 4.9 d.f=8 p=0.76).

На Табела 5. е прикажана застапеноста на точно поставената клиничка прелиминарна дијагноза. Во табелата се изоставени фиброзниот пародонтит (поради малиот број на примероци) и групата на недефинирани лезии.

## ДИСКУСИЈА

Со цел да се сочува инфицираниот заб со формирана периапикална лезија, потребна е правилна клиничка дијагноза во сите фази на ендодонтската терапија: во фазата на планирање на третманот, во неговиот тек или по завршување на терапијата за следење на заздравувањето[7].

Периапикалните лезии најчесто се дијагностицираат како грануломи и цисти, а доколку лезијата е голема се претпоставува дека станува збор за циста. Најголем предизвик за стоматолозите е разликувањето на грануломите и цистите. Оваа дилема е често цел на истражување на многу истражувачи, а повеќето од нив се согласуваат дека прецизната дијагноза не е можна само врз основа на рендгенграфскиот изглед[5].

Радиографската величина на лезијата не е показател за типот на инфецијата. Во нашиот материјал постоеја широки варијации во големината на лезиите. Дилемата дали лезијата е циста или гранулом е важна од аспект на прифатениот став дека ендодонтската терапија нема влијание врз веќе формирана циста, за кои единствено решение е нивното хируршко отстранување.

## DISCUSSION

In order to preserve the tooth with a periapical lesion, it is important to have the correct clinical diagnosis in all stages of endodontic therapy: a phase of treatment planning, and evaluation of healing follow-up7.

Periapical lesions are most often diagnosed as granulomas and cysts, and if the lesion is large it is assumed that it is a cyst. Preoperative differential diagnosis of granulomas and cysts is still a major diagnostic challenge for the dentist. This issue was comprehensively addressed by numerous researchers, and most of them agree that reliable diagnosis is not possible based on radiographic examination alone5.

| Клиничка дијагноза | br. | min | max | $\overline{X}$ | *SD* |
|---|---|---|---|---|---|
| дифузен апик. пародонтит | 16 | 3 | 30 | 12.3 | ±11 |
| гранулом | 43 | 3 | 42 | 12.2 | ±9 |
| фиброзен апик. пародонтит | 1 | / | / | 4 | / |
| цисти | 12 | 12 | 84 | 25.8 | ±22 |
| останати хронични лезии | 8 | 14 | 72 | 29.8 | ±20 |

$\overline{X}$ - средна аритметичка средина SD – стандардна девијација

Spearman R. Correlatios (R=0.40, p=0.000232).

**Табела III.** Дистрибуција на клиничката дијагноза според големина на лезијата
**Table 3.** Distribution of the clinical diagnosis by size of the lesion

The radiographic size of the lesion is not indicative of the type of infection. There were wide variations in the size of the lesions in our research study. The dilemma of whether the lesion is a cyst or granuloma is important from the aspect of the common practice that endodontic therapy has no effect on the already formed cyst, therefore, the only solution is their surgical removal. Histological investigations showed that 52% of lesions are epithelialized, but that cysts make up only 15%8, which coincides with our results. The transformation from the granuloma into a cyst is gradual and is based on an increase in the proportions of the epithelium, as well as the gradual build-up of a defined lumen. Therefore, sometimes with a pathohistological analysis, an exact differential diagnosis cannot be achieved. Periapical pocket cysts are associated with the root tip and after removing the infectious material from

Хистолошките испитувања покажуваат дека 52% од лезиите се епителизирани, но дека прави цисти се само 15%8, што се совпаѓа и со нашите резултати. Трансформацијата од гранулом во циста е постепена и се базира на зголемување на пропорциите на епителот, како и на постепено градење на дефиниран лумен. Поради тоа понекогаш ниту со патохистолошка анализа не може да се постигне точна диференцијална дијагноза. Доколку се направи отстранување на инфицираниот материјал од каналот и се спречи реинфекцијата, кај периапикалните цисти поврзани со врвот на коренот може да се постигне излекување9 Доколку забот бил ендодонтски третиран, можно е цистичниот епител да е дегенериран и уништен поради цитотоксичното дејство на иригансите и медикаментите.

Точната иницијална дијагноза е важна за планот на терапијата на забите со големи периапикални лезии. За тоа дали ваквите лезии можат да се третираат конзервативно, или единствено решение е екстракција или нивно хируршко отстранување постојат многу спротивставени мислења[10,11]. И двете одлуки имаат предности и недостатоци. Matsumato и сор.[12] покажале дека прогнозата на лезиите третирани хируршки се полоши од прогнозата на малите лезии. Но, доколку се направи хируршко отстранување на лезијата, се скратува времето потребно за заздравување на периапикалното ткиво и потпорниот апарат на забот.

the root canal and preventing reinfection by adequate accretion, they can be cured9. If the tooth has been endodontically treated, it is possible that the cystic epithelium has been degenerated and destroyed due to the cytotoxic effects of the irrigants and medicaments.

The correct initial diagnosis is important for the treatment of teeth with large periapical lesions. There has been a prolonged debate about the management of large periapical lesions. There are many opposing opinions whether such lesions can be treated conservatively, or the only solution is extraction or their surgical removal[10, 11]. Matsumato et al.[12] showed that the prognosis for the surgical treatment of large periapical lesions was not as good as that of small lesions. But, if a surgical removal of the lesion is performed, the time necessary for periapical tissue healing and regeneration of the attachment apparatus is shorter.

The ultimate goal of the endodontic therapy should be to recovering and healing of the lesion and the return the involved teeth to a state of health and function without surgical intervention. Thus, all inflammatory periapical lesions should be initially treated with conservative nonsurgical procedures. The results of our examination showed a high prevalence of diffuse forms of periodontitis, which is much less common among other examiners. The most likely explanation for this phenomenon is that the surgical intervention has been done before any endodontic therapy has been performed[13]. Surgical intervention should to

| | Клиничка дијагноза | | | | | |
|---|---|---|---|---|---|---|
| патохистолошка дијагноза | дифузна лезија | гранулом | фиброзен пародонтит | циста | останати лезии | вкупно |
| Дифузна лезија | 4 | 2 | 0 | 1 | 0 | 7 |
| грануломи | 6 | 30 | 1 | 3 | 5 | 45 |
| лузна | 0 | 4 | 0 | 0 | 0 | 4 |
| апсцес | 3 | 4 | 0 | 2 | 2 | 11 |
| циста | 3 | 3 | 0 | 6 | 1 | 13 |
| вкупно | 16 | 43 | 1 | 12 | 8 | 80 |

($\chi^2$= 4.9 d.f=8 p=0.76).

**Табела IV.** Компарација на клиничката и патохистолошката дијагноза на периапикалните лезии
**Table 4.** Correlation between the clinic and histopathologic findings of the periapical lesions

Крајната цел на ендодонтската терапија е заздравувањето на лезијата и враќањето на забите во функција без хируршка интервенција. Тоа значи дека воспалителните периапикални лезии треба првично да се третираат со конзервативни нехируршки процедури. Резултатите од нашето испитување покажаа висока застапеност на дифузните форми на пародонтит, што е многу поретко кај останатите испитувачи. Најверојатно објаснување за оваа појава е тоа што хируршкото отстранување е направено на заби кои имаат инфицирана канална содржина и на нив не била направена ендодонтска терапија13. Хируршка интервенција треба да се преземе само доколку конзервативната нехируршка терапија не даде успех[11.] Дијагностицирањето по направената ендодонтската терапија е непроценлива и претставува главен метод за следење на исходот од преземениот третман. Процената на резултатите од ендодонтскиот третман и ретретман се следат радиографски, а развојот или перзистирањето на периапикалните просветлувања се критериуми за неуспех. Ако третманот е успешен, регенерацијата на коската и заздравувањето на периапикалната лезија ќе се манифестираат како постепено намалување на големината на лезијата. Но, постојат ситуации кога периапикалните просветлувања може да бидат резултат на заздравување со лузна, кое може да биде погрешно протолкувано како неуспех на ендодонтската терапија. Нашите резултати покажаа дека зараснување со лузна постоеше кај 5% од случаите.

be recommended only after nonsurgical techniques have failed14.

| Клиничка дијагноза | точна дијагноза | % | погрешна дијагноза | % | вкупно |
|---|---|---|---|---|---|
| дифузен пародонтит | 4 | 25% | 12 | 75% | 16 |
| гранулом | 30 | 69.7% | 13 | 30.3% | 43 |
| циста | 6 | 50% | 6 | 50% | 12 |
| **вкупно** | **40** | **56.3** | **31** | **43.7%** | |

**Табела V.** Застапеност на точна или погрешна клиничка дијагноза
**Table 5.** Incidence of periapical lesions according to diagnosis accuracy

The estimates of the success of endodontic therapy are undeniably invaluable and represent the main method in monitoring the outcome of the treatment being undertaken. Methods of evaluating results of endodontic treatment and retreatment include radiographic examination: the developing or persistence of periapical radiolucencies often served as criteria of clinical failure. If treatment is successful, bone regeneration and healing of the periapical lesion will manifest as a gradual reduction in lesion size. But, there are situations when periapical radiolucencies can be a result of scar tissue healing, which can be misinterpreted as a failure of endodontic therapy. Our results revealed that scar tissue were present in 5% of cases. A comparison between clinical and pathohistological diagnosis was done in order to determine the possible correlation between clinical information and the precision type of pathological change in lesions. The literature shows high level of differences in the accuracy of the clinical diagnosis. The lower match of only 30% showed Saraf and al.[14], while the highest percentage of accurate preliminary clinical diagnosis of 74% was confirmed Mirkovic's study5. Most of the trials show accuracy of the preliminary diagnosis of about 50%5,15, which coincides with our 56% result. Histopathological analysis showed that a clinical diagnosis is more susceptible to granulomas than in cysts. These data do not support the linkage of the clinical appearance of the lesion and the form of the dominant pathohistological reaction in periapical lesions.

Споредбата помеѓу клиничката и патохистолошката дијагноза ја направивме со цел да ја одредиме можната корелација меѓу клиничката информација и точниот тип на патолошка промена во лезиите. Резултатите во литературата покажуваат големи разлики во прецизноста на клиничката дијагноза. Најмало совпаѓање од само 30% било покажано во испитувањето на Saraf и сор14, додека најголем процент на точна прелиминарна клиничка дијагноза од 74% беше потврдена во студијата на Мирковиќ5. Најголемиот број на испитувања прикажуваат прецизност во прелиминарната дијагноза од околу 50%5,15, што се совпаѓа со нашиот резултат од 56%. Хистопатолошката анализа покажа дека клиничка дијагноза е посигурна кај грануломите, отколку кај цистите. Овие податоци не ја подржуваат поврзаноста на клиничкиот изглед на лезијата и формата на доминантната патохистолошка реакција во периапикалните лезии.

## ЗАКЛУЧОК

Клиничката дијагноза е прилично неизвесна и не ја потврдува специфичната хистолошка дијагноза на промени во ткивото.

## CONCLUSION

The clinical diagnosis is tentative and rather uncertain and does not confirm the specific diagnosis of changes in the tissue.

## ЛИТЕРАТУРА / REFERENCES


1. García CC, Sempere FV, Diago MP, Bowen EM. Histological study of the periapical lesion. The post-endodontic periapical lesion: Histologic and etiopathogenic aspects. Med Oral Patol Oral Cir Bucal. 2007; 12(8): E585-90.
2. Gundappa M, Ng SY, Whaites EJ. Comparison of ultrasound, digital and conventional radiography in differentiating periapical lesions. Dentomaxillofac Radiol. 2006; 35: 326–33.
3. Ricucci D, Mannocci F, Ford TR. A study of periapical lesions correlating the presence of a radiopaque lamina with histological findings. Oral Surg Oral Med Oral Pathol Oral Radiol Endod. 2006; 101: 389-394.
4. Cotti E, Campisi G. Advanced radiographic techniques for the detection of lesions in bone. Endod Topics. 2004; 7: 52–72.
5. Mirković S, Tadić A, Durdević Mirković T, Levakov A. Comparative analysis of accuracy of diagnosis of chronic periapical lesions made by clinical and histopatological examination. Med Pregl. 2012; 65(7-8): 277-80.
6. Popovska L, Zabokova Bilbilova E, Mircheva E, Stojanovska V. Chronic periapical lesions: correlations with clinical finding. Pril (Makedon Akad Nauk Umet Odd Med Nauki). 2014; 35(1): 263-9.
7. Nair PN. Non-microbial etiology: Periapical cysts sustained post-treatment apical periodontitis. Endod Top. 2003; 6: 96-113.
8. Nair PNR, Pajarola G, Schröeder HE. Types and incidence of human periapical lesions obtained with extracted teeth. Oral Surg Oral Med Oral Pathol. 1996; 81: 93-102.
9. Prahlad A Saraf, Sharad Kamat, R S Puranik, Surekha Puranik, Suma P Saraf, et al. Histology of periapical lesions obtained during apical surgery. J Endod. 2009; 35(5): 634–642.
10. Narula H, Ahuja B, Yeluri R, Baliga S, Munshi AK. Conservative non-surgical management of an infected radicular cyst. Contemp Clin Dent. 2011; 2: 368–71.
11. Fernandes M, de Ataide I. Nonsurgical management of periapical lesions. J Conserv Dent. 2010; 13:2 40–245.
12. Matsumoto T, Nagai T, Ida K, Ito M, Kawai Y, et al. Factors affecting successful prognosis of root canal treatment. J Endod 1987; 13: 239-242.
13. Popovska L, Sotirovska-Ivkovska A, Zafirova-Roganovic D, Cekovska Z, Jankulovska-Zdravkovska M. Differences between periapical lesions in untreated and teeth with root canal fillings Balk J Stom 2006; 10 (1): 38-43.
14. Saraf P. A, Sharad K., Puranik R.S, Puranik S., Saraf S.P, Singh B. .Comparative evaluation of immunohistochemistry, histopathology and conventional radiography in differentiating periapical lesions. J Conserv Dent. 2014; 17(2): 164–168.
15. Kuc I, Peters E, Pan J.Comparison of clinical and histologic diagnoses in periapical lesions. Oral Surg Oral Med Oral Pathol Oral Radiol Endod. 2000; 89: 333-7.

# ИНХИБИЦИЈА НА РАСТ НА БАКТЕРИИ КАЈ СРЕДСТВА ЗА КАНАЛНА ОПТУРАЦИЈА ЗА МЛЕЧНИ ЗАБИ

**Мери Павлевска1, Мира Јанкуловска1, Елизабета Ѓоргиевска1, Соња Апостолска2, Василка Ренџова2**

*1Катедра за детска и превентивна стоматологија, Стоматолошки факултет, Универзитет „Св. Кирил и Методиј" – Скопје*
*2Катедра за за болести на забите и ендодонтот, Стоматолошки факултет, Универзитет „Св. Кирил и Методиј" – Скопје*

## АПСТРАКТ:

Целта на испитувањето беше утврдување на антибактериските својства на средствата за канална оптурација на млечни заби.

Беа испитувани антибактериските својства на 4 пасти за канална оптурација на млечни заби кои се најчесто користени во клиничката пракса: 1. Калциум хидроксид (Калципаст, Галеника), 2. Iodoform paste (PRODUITS DENTAIRES, SA) составена од 70% јодоформ, 6% ментол и 8% камфор, 3. Кариофил - Z цинк-оксид еугенол цемент (Галеника) и 4. Резорцин формалин – паста која се продготвува магистрално, а се состои од капка формалин, 2-3 кристали резорцин и прашок од цинк-оксид.

Користени се референтни соеви колонии микроорганизми во лиофилизирана форма произведени од Американскиот институт за собирање типови култури во Манасас, ВА, САД (American Type Culture Collection, Manassas, VA, USA) - Streptococcus mutans – ATCC 25175, Lactobacillus casei – ATCC 4646 и

# BACTERIAL GROWTH INHIBITION EFFECT OF ROOT CANAL OBTURATION MATERIALS USED IN PRIMARY TEETH

**Meri Pavlevska1, Mira Jankulovska1, Elizabeta Gjorgievska1, Sonja Apostolska2, Vasilka Rendzova2**

*1Department for Pediatric and Preventive Dentistry, Faculty of Dental Medicine, University "Ss Cyril and Methodius" - Skopje*
*2Department for restorative dentistry and endodontics, Faculty of Dental Medicine, University "Ss Cyril and Methodius" - Skopje*

## АПСТРАКТ:

The objective of the study was to determine antibacterial properties of canal obturation materials most frequently used in primary teeth.

We studied the antibacterial properties of the 4 most frequently used root canal filling pastes for primary teeth in clinical practice: Calcium Hydroxide (Calciplast, Galenika), Iodoform paste (PRODUITS DENTAIRES SA), composed of 70% iodoform, 6% menthol and 8% camphor, Cariophil – Z zinc oxide eugenol cement (Galenika) and Resorcinol formalin paste as magistral preparation, which contained a drop of formalin, 2-3 crystals of resorcinol and zinc oxide powder.

Reference arrays of microorganism colonies in lyophilized form produced by the American Institute for Collection of Culture Types in Manassas, VA, USA (American Type Culture Collection, Manassas, VA, USA) - Streptococcus mutans – ATCC 25175,Lactobacillus casei – ATCC 4646 и Actinomyces viscosus – ATCC 19246, were used.

Brain heart infusion broth – BHIB as bacterial substrate,

Actinomyces viscosus – ATCC 19246.

Како бактериски подлоги користевме мозочно-срцев инфузионен бујон – BHIB (Brain Heart Infusion Broth) Oxoid, Wesel, Germany и Шедлеров агар со додаток на овчка крв – (Schaedler +SB, Oxoid, Wesel, Germany). Антибактериското инхибиторно дејство на медикаментите кои ги користевме беше испитувано со агар дифузиски тест.

По инкубација од 48 часа, беше мерена зоната на инхибиција на растот на бактериите.

Најдобри антимикробни ефект кон сите испитувани бактерии имаат резорцин- формалин и јодоформ пастата. Цинк-оксид еугенол пастата има подоби антибактериски својства кон испитуваните бактерии од калциум хидроксидот.

**Клучни зборови:** млечни заби, ендодонтски третман, антибактериски својства, пасти за канална оптурација

Oxoid, Wesel, Germany and Schaedler agar with added sheep blood – (Schaedler +SB, Oxoid, Wesel, Germany) were used. The antibacterial inhibitory effect of medicaments used for obturation of root canals was studied using agar diffusion test.

After 48 hours of incubation, the inhibition zone of bacterial growth was measured.

The best antimicrobial effect to all examined bacteria was presented by resorcinol formalin and iodoform paste. Zinc oxide eugenol paste presented better antibacterial properties over studied bacteria compared to calcium hydroxide.

**Key words:** Primary (deciduous) teeth, endodontic treatment, antibacterial effect, canal obturation pastes.

## ВОВЕД

Развојните, анатомските и физиолошките разлики меѓу млечните и трајните заби укажуваат на разлики во критериумите во ендодонската терапија и употребата на материјали за полнење на каналите.

Идеалниот материјал за полнење на каналите на млечните заби треба да исполнува одредени услови: да се ресорбира слично како и коренот на млечниот заб, да не е штетен за периапикалните ткива и перманентните заби заменици, ако оди преку апексот лесно да се ресорбира, да е антисептичен, со него лесно да се полнат коренските канали, лесно да атхерира на ѕидовите, да не се контрахира, лесно да се отстранува ако е непоходно, да е рендген контрастен и да не ги обојува забите1.

Изборот на материјалот за полнење на коренските канали на млечните заби е многу важен и е во директна зависност со степенот на успех на ендодонтската терапија.

Денес постојат голем број материјали кои се употребуваат за полнење на коренските канали на млечните заби, но ниту еден материјал за канална оптурација на коренските канали на млечните заби, кој тековно се употребува, не ги исполнува сите услови[2].

Бактериите и нивните метаболити се најчести причини за заболувањата на пулпата и периапикалното ткиво и претставуваат главна причина за неуспешното ендодонтско лекување3,4. Многу неуспешни случаи се резултат на технички проблеми во текот на лекувањето, а понекогаш постапката не е успешна иако треманот се одвивал според пропишаниот метод. Меѓутоа, за неуспешниот ендодонтски треман виновни се микроорганизмите кои го преживуваат лекувањето и остануваат во радикуларниот и апикалниот дел на полнетите канали3,4. Успехот на еднодонтската терапија зависи од елиминацијата на бактериите и нивните токсини од коренскиот канал5. Тоа обично се постигнува со механичка инструментација помогната со разни антисептични раствори за испирање и антибактериски влошки во коренскиот канал, во период меѓу два прегледа6.

## INTRODUCTION

The developmental, anatomic and physiological differences between primary and permanent teeth indicate differences in the criteria for endodontic therapy, and the use of filling materials.

The ideal root canal filling material for primary teeth should fulfil certain requirements: it should be resorbing similarily to the root of the primary tooth, not damaging the periapical tissues and permanent replacement teeth, if it spreads over the apex it should be easily resorbable, it should be antiseptic, easily fill root canals, adhere to the walls, non-contractible, easily removed if necessary, opaque and dye the teeth1.

The choice for the filling material for the root canals of primary teeth is very important and in correlation to the success rate of the endodontic therapy.

Today, there are numerous materials used for filling root canals of primary teeth, however, none of the materials currently used for canal obturation of root canals of primary teeth fulfill all the conditions[2].

Bacteria and their metabolites are the most common reasons for diseases of the pulp and periapical tissues and are the main reason for failed endodontic treatments3, 4. Many failed cases result from technical issues during treatment, and sometimes the procedure is not successful, despite the fact that the treatment was conducted according to the prescribed methodology. Nevertheless, the reason for the failed endodontic treatment is microorganisms which survive the treatment and remain in the radicular and apical part of the filled root canals3, 4. The success of endodontic treatment depends on the elimination of bacteria and their toxins from the root canal5. Usually, this is accomplished by mechanical instrumentation aided by various antiseptic washing solutions and antibacterial dressings in the root canal, in between two visits6. There are, however, individual cases, resistant to routine therapy and infection may resist for months, even years after canal obturation5. Facultative anaerobic bacteria and fungi show in persistent endodontic infections, and in the case of long-term infections may adjust and survive in conditions of weak or non-existent oxygen inflow7.

Меѓутоа, поединечни случаи се отпорни на рутинската терапија и инфекцијата може да се задржи со месеци и со години, по каналната оптурација5. Факултативно анаеробните бактерии и габичките се забележуваат кај перзистентните ендодонтски инфекции, кои кај долготрајните инфекции може да се приспособат и да преживеат во услови на слаб или никаков дотур на кислород[7].

Кај заболувањата на пулпата на млечните заби, особено кај авиталните млечни заби, често не може да се направи комплетна механичка обработка, особено во апикалната третина од коренскиот канал. Причините за тоа главно се почнатата ресорпција на млечните заби, можноста да се повреди зачетокот на трајниот заменик, анатомомофолошките карактеристики на корените на млечните заби, а особено млечните молари, како и неможноста кај децата да се обезбедат асептични услови за работа. Поради тоа, во ендодонцијата на млечните заби, пастите што се користат, покрај фактот што треба да бидат ресорптивни, треба да поседуваат и антибактериски својства.

Tchaou WE et al.6 ги споредувале антибактериските својства на десет материјали за полнење на коренски канали и утврдиле дека најсилен антибактериски ефект имаат калциум хидроксид измешан со парахлорфенол камфор, цинк-оксид измешан со парахлорфенол камфор и цинк-оксид со формокрезол.

Kelly J. et al.8 во in vitro студија ги испитувал антимикробните и цитотоксичните ефекти на Kri1 пастата и цинк-оксид еугенолот и утврдил дека цинк-оксид еугенолот има подобар антимикробен ефект и помала цитотоксичност од Kri1 пастата.

Завршна фаза на ендодонтскиот третман претставува херметичка и трајна оптурација на коренските канали како дефинитивно канално полнење. Основната улога на пастите за канална оптурација е атхезија врз ѕидовите на коренските канали, со цел пополнување на неправилниот канален систем и да се ресорбираат заедно со корените на млечните заби. Пастите за канално полнење на млечните заби според современите тенденции би требало, покрај физичките и хемиски карактеристики, да ги задоволат

In diseases of the pulp of primary teeth, especially avital primary teeth, often, a complete mechanical treatment is not possible, especially in the apical segment of the root canal. The reasons for this are mainly the initial resorption of primary teeth, the possibility of injuring the bud of the replacement permanent tooth, anatomorphological characteristics of primary teeth roots, especially primary molars, as well as the impossibility to provide aseptic working conditions with children. Therefore, in endodontic treatment of primary teeth, in addition to the fact that pastes that are used need to be resorbable, they should also have antibacterial property.

Tchaou WE et al.6 compared antibacterial effects of ten root canal filling materials and established that the strongest antibacterial effect is presented by calcium hydroxide mixed with parachlorphenol camphor, zinc oxide mixed with parachlorphenol camphor and zinc oxide with formocresol.

Kelly J et al.7 in an in vitro study examined the antimicrobial and cytotoxic effects of Kri1 paste and zinc oxide eugenol and established that zinc oxide eugenol has a better antibacterial effect and lower cytotoxicity compared to Kri1 paste.

The final phase of endodontic treatment is hermetic and permanent obturation of root canals as a definitive filling. The primary role of root canal filling pastes is adhesion over the root canal walls, in order to fill the irregular canal system and be resorbed together with the roots of the primary teeth. Based on the modern trends, pastes used as canal fillers for primary teeth, apart from their physical and chemical characteristics, should also satisfy certain biological criteria. Along with the position in the root canal, in addition to having to directly seal the pulp, when in direct contact with the vital periapical tissue, they should be neither irritating, nor toxic.

Zinc oxide eugenol, calcium hydroxide and iodoform paste are among the mostly used pastes in endodontics of primary teeth.

Zinc oxide eugenol paste adheres well to the root walls, however, oleum caryophyllorum, despite having an antimicrobial effect, irritated the surrounding tissue1,9,10,11,12. Calcium hydroxide pastes have osteogenic potential,

и биолошките критериуми. Со поставеноста во коренскиот канал, покрај тоа што треба директно да го затворат ендодонтот, треба при директниот контакт со виталното периапикално ткиво да не дејствуваат иритирачки, ниту пак да бидат токсични.

Меѓу пастите што најчесто се користат во ендодонцијата на млечните заби, се цинк-оксид еугенол, калциум хидроксид и јодоформ пастата. Цинк-оксид еугенол пастата многу добро атхерира на ѕидовите на каналот, но олеум кариофилорум, покрај тоа што има антимикробно дејство, дејствува иритирачки и на околното ткиво[1,9,10,11,12].

Пастите на база на калциум хидроксид се карактеризираат со остеогенетски потенцијал, кој се постигнува со ослободување на Ca2+ и OH- јони, а тоа доведува до репарација на минерализираните ткива. Дополнително, се карактеризира и со силно антибактериско дејство, благодарејќи на високо алкалната pH, која создава неповолни услови за развој на бактериите.

Јодоформот е органско хемиско соединение од групата на алкил халили, формира жолти кристали или прашок со интензивен мирис. Во терапијата е искористено неговото својство за ослободување на слободен јод кој има антисептичко и антибактериско дејство. Бројни автори[8,13,14,15,16] ги препорачуваат пастите на база на јодоформ за дефинитивни полнења на инфицирани млечни коренски канали.

Целта на нашето испитување беше утврдување на антибактериските својства на дел од најчесто користените средства за канална оптурација на млечни заби.

## МАТЕРИЈАЛ И МЕТОД

Беа испитувани антибактериските својства на 4 пасти за канална оптурација на млечни заби: 1. Калциум хидроксид (Калципаст од Галеника), 2. Јодоформ паста (Iodoform paste PRODUITS DENTAIRES SA) составена од 70% јодоформ, 6% ментол и 8% камфор, 3. Цинк-оксид еугенол (Кариофил - Z цинк-оксид еугенол цемент, Галеника) и 4. Резорцин формалин – паста, паста која се продготвува магистрално, а се состои од капка

achieved by release of Ca2+ and OH- ions, which results in repair of mineralized tissues. In addition, they also have strong antibacterial effect, as a result of the highly alkaline pH, which creates unfavorable conditions for development of bacteria.

Iodoform is organic chemical compound from the group of alkyl halides; it forms yellow crystals or powder with intensive smell. Its characteristic to release free iodine which has antiseptic and antibacterial effect is used in therapy. Many authors8,13,14,15,16 recommend iodoform based pastes for definitive fillings of infected primary root canals. The objective of our study was to determine the antibacterial properties of canal obturation materials used in primary teeth.

## METHOD AND MATERIAL

We studied the antibacterial properties of the 4 most frequently used root canal filling pastes for primary teeth in clinical practice: Calcium Hydroxide (Calcipast, Galenika), Iodoform Paste (PRODUITS DENTAIRES SA) composed of 70% iodoform, 6% menthol and 8% camphor, Zinc-oxide eugenol (Cariophil Z zinc oxide eugenol cement, Galenika), Resorcinol formalin paste (paste as magistral preparation, which contained a drop of formalin, 2-3 crystals of resorcinol and zinc oxide powder).

COLONIES OF MICROORGANISMS

Reference arrays of microorganism colonies in lyophilized form produced by the American Institute for Collection of Culture Types in Manassas, VA, USA (American Type Culture Collection, Manassas, VA, USA) were used:

Streptococcus mutans – ATCC 25175

Lactobacillus casei – ATCC 4646

Actinomyces viscosus – ATCC 19246

BACTERIAL SUBSTRATES

- Brain Heart Infusion Broth – BHIB Oxoid, Wesel, Germany, ready- made substrates in vials of 10ml, for refreshment of the lyophilized arrays, to prepare bacterial inoculum and subcultivate the arrays.
- Schaedler agar with added sheep blood – (Schaedler +SB, Oxoid, Wesel, Germany), ready substrates poured

формалин, 2-3 кристали резорцин и прашок од цинк-оксид.

КОЛОНИИ МИКРООРГАНИЗМИ

Користени се референтни соеви колонии микроорганизми во лиофилизирана форма произведени од Американскиот институт за собирање типови култури во Манасас, ВА, САД (American Type Culture Collection, Manassas, VA, USA).

Streptococcus mutans – ATCC 25175

Lactobacillus casei – ATCC 4646

Actinomyces viscosus – ATCC 19246

БАКТЕРИСКИ ПОДЛОГИ

- Мозочно-срцев инфузионен бујон – BHIB (Brain Heart Infusion Broth) Oxoid, Wesel, Germany, готови подлоги во епрувети од 10мл, за освежување на лиофилизираните соеви, за подготовка на бактериски инокулум и супкултивирање на соевите;
- Шедлеров агар со додаток на овчка крв – (Schaedler +SB, Oxoid, Wesel, Germany), готови подлоги разлиени во петриеви плочки со дијаметар од 90 мм;
- Создавање на анаеробна атмосфера за култивирање – анаеробни лонци, со атмосфера од 10% јаглероддиоксид и 90% азот со употреба на анаеробен систем – „Microbiology Anaerocult A, MERCK", Дармштат, Германија.

МИКРОБИОЛОШКИ ИСПИТУВАЊА

Антибактериски својства на средствата за канална оптурација

Антибактериското инхибиторно дејство на медикаментите кои ги користевме за оптурација на коренските канали (цинк-оксид еугенол, калциум хидроксид, јодоформ паста и резорцин-формалин паста) кон соевите на Streptococcus mutans – ATCC 25175, Lactobacillus casei – ATCC 4646 и Actinomyces viskosus – ATCC 19246 беше испитувано со агар дифузиски тест.

on Petri plates with diameter of 90mm.

- Creating anaerobic environment for cultivation – anaerobic tanks, with atmosphere of 10% carbon dioxide and 90% nitrogen, using anaerobic system - „Microbiology Anaerocult A, MERCK", Darmstadt, Germany.

MICROBIOLOGICAL TESTS

Antibacterial properties of root canal obturation materials

Agar diffusion test was used to examine the antibacterial inhibiting effect of medications used for root canal obturation (zinc oxide eugenol, calcium hydroxide, iodoform paste and resorcinol formalin paste) on arrays of Streptococcus mutans – ATCC 25175, Lactobacillus casei – ATCC 4646 and Actinomyces viskosus – ATCC 19246.

**Preparation of the bacterial inoculum**

The lyophilized reference arrays were inoculated in BHIB and incubated in anaerobic atmosphere for 48 hours at a temperature of 37°C. The density of the inoculum, according to the McFarland standard was established from the grown bacteria in the liquid substrate using turbidimeter. Afterwards, on the previously labeled Schaedler agar, we smeared 350μL of the bacterial suspension, equally on the whole substrate.

After inoculation, for 15 minutes the bacterial suspension was being absorbed in the substrate and Faculty of Dental Medicine, University "Ss Cyril and Methodius" – Skopjehen, by using sterile plastic tubes, small pits in the substrate (3mm deep and 3.5mm wide) were created. Eight pits per substrate were created. The distance between the pits was 30mm, and between the pits and the wall of the Petri plate the distance was 15mm. Then, using a sterile syringe, which was previously filled with the tested freshly prepared root obturation paste, the pits were filled with 0.1ml of the paste. The substrates were left at room temperature for 30 minutes, after which they were incubated in an anaerobic atmosphere, during 48 hours, at a temperature of 37°C. In the study 9 Petri plate preparations were used. On each Petri plate two samples of the tested root canal obturation material were added, a total of 72 samples. In this manner, under the same conditions, antibacterial properties of different root canal filling materials

Подготвување на бактериски инокулум

Лиофилизираните референтни соеви ги инокулиравме во BHIB и ги инкубиравме во анаеробна атмосфера за време од 48 часа на температура од 37°C. Од пораснатите бактерии во течната подлога турбидиметриски се постави густината на инокулумот, соодветна на стандардот McFarland. Потоа, на претходно одбележаниот Шедлеров агар, со помош на брис беа разлеани 350 µL од бактериската суспензија рамномерно низ целата полога.

По инокулацијата потребни беа 15 минути за да бактериската суспензија се впие во подлогата и со помош на стерилни пластични цевчиња беа направени бунарчиња во подлогата, длабоки 3мм и широки 3.5мм. На една подлога вкупно беа направени по 8 бунарчиња (Слика 1.). Растојанието меѓу секое бунарче беше 30мм, а меѓу бунарчињата и ѕидот на Петриевата плоча растојанието беше 15мм. Потоа, со стерилен шприц, кој претходно беше наполнет со испитуваната свежно подготвена паста за канална оптурација, ги полнвме бунарчињата со 0.1мл паста. Подлогите беа оставени на собна температура за време од 30 минути и потоа беа инкубирани во анаеробна атмосфера, за време од 48 часа и на температура од 37°C. Во испитувањето беа употребени 9 подготвени Петриеви плочи. На секоја плочка беа нанесени по два примероци од испитуваното средство за канална оптурација, или вкупно 72 примероци. На овој начин под исти услови беа споредувани антибактериските својства на различните средства за полнење на коренски канали

**Слика 1.** Шедлеров агар со бактериска суспензија и наполнети бунарчиња со испитуваните средства за канална оптурација
**Image 1:** Schaedler agar with bacterial suspension and filled pits with the studied root canal obturation materials

for primary teeth were compared.

**Determining antibacterial effects of the samples**

After 48 hours incubation, the inhibition zone of bacterial growth was measured. The zone was established by measuring its diameter in mm, using a special instrument. In the width of the zone, the 4mm diameter of the sample was also taken in consideration. Thus, in absence of the growth zone, for practical reasons, and for the purpose of statistics, zero (0) was not marked, but 4mm. Measuring each sample was done in two directions, at right angle, and then, the median value of both measurements was entered. The whole numbers were considered as values, expressed in millimeters, or in case when the width of the zone was between two whole numbers, the whole smaller number plus 0.5mm was taken in consideration.

Microbiological analyses were conducted at the Institute for Microbiology and Parasitology within the Faculty of Medicine at the University of Ss. "Cyril and Methodius" in Skopje.

**MICROBIOLOGICAL ANALYSIS**

Table 1. presents the average values of the inhibition zones of studied root canal obturation materials on Streptococcus mutans.

The average inhibition zone on Streptococcus mutans for resorcinol formalin paste was 22.50mm. The average inhibition zone of zinc oxide eugenol paste on the same bacterium was 11.17mm, and 6.67mm of calcium hydroxide. The average value of the inhibition zone of the iodoform paste on Streptococcus mutans was 23.33mm.

на млечни заби.

**Определување на антибактриското дејство на примероците**

По инкубација од 48 часа, беше одредена зоната на инхибиција на растот на бактериите преку нејзиниот дијаметар во мм, користејќи специјален инструмент. Во ширина на зоната земен е предвид и дијаметарот на самиот примерок од 4мм. Така што, кога зоната на раст отсуствува, од практични причини, поради статистичките пресметки, не се означува како 0, туку како 4мм. Мерењето на секој примерок се изведува во две насоки, под прав агол, па потоа се запишува средната вредност од двете мерења. Како вредности се земаат цели броеви во милиметри или, во случаи кога ширината на зоната беше помеѓу два цели броја, беше означувана со целиот помал број плус 0.5мм.

Микробиолошките анализи беа спроведени на Институтот за микробиологија и паразитологија при Медицинскиот факултет на Универзитетот „Св. Кирил и Методиј" во Скопје.

**МИКРОБИОЛОШКА АНАЛИЗА**

Табела 1. ги прикажува просечните вредности на зоните на инхибиција на испитуваните средства за канална оптурација кон бактеријата Streptococcus mutans.

Based on the results obtained, ANOVA testing was conducted for the numerical characteristics of observed average inhibition zone values for the examined root canal obturation materials on Streptococcus mutans, which resulted in F= 83,76; DF=3 и p< 0,01, which means that there are highly statistically significant differences in antibacterial effects of root canal obturation materials. The highest average value of the inhibition zone on Streptococcus mutans is presented with Iodoform paste, followed by resorcinol formalin paste, statistically not different one to another, only different to other root canal obturation materials (zinc oxide eugenol paste compared to resorcinol formalin showed statistical significance of p<0.05 and statistical significance p<0.05 for the values obtained with resorcinol formalin with Ca(OH)2, zinc oxide eugenol with calcium hydroxide and zinc oxide with iodoform paste).

| *Streptococcus mutans* (mm) | | | |
|---|---|---|---|
| Резорцин формалин паста | Цинк оксид еугенол | $Ca(OH)_2$ | Јодоформ паста |
| Просек ± (Ст. дев) | | | |
| 22.50 (2.95) | 11.17 (2.32) | 6.67 (0.52) | 23.33 (3.67) |
| ANOVA F=84.76; DF=3; p<0.01 | | | |
| Resor. Form : ZnO = p<0.05; Resor.form.: $Ca(OH)_2$= p<0.05; Resor.form : Jod.pas = p>0.05; ZnO : $Ca(OH)_2$ = p< 0.05; ZnO : Jod.pas. = p<0.05 | | | |

**Табела 1.** Просечни зони на инхибиција на испитуваните сретства за канална оптурација кон Streptococcus mutans

**Table 1.** *Average inhibition zones of the researched root canal obturation materials on Streptococcus mutans*

Table 2. presents the average inhibition zones on Actinomyces viscosus bacterium, by the studied root canal obturation materials for primary teeth, whereas, the average inhibition zone by resorcinol formalin paste and zinc oxide eugenol was 32.84mm, and 11.33mm, respectively. Calcium hydroxide to the bacterium of Actinomyces viscosus causes an inhibition zone with average value of 6mm, while with iodoform paste, the inhibition zone was 26.17mm in average.

ANOVA for the numerical characteristics was conducted of the observed average values of the inhibition zones of the

Просечната зона на инхибиција кон бактеријата Streptococcus mutans за резорцин-формалин пастата изнесува 22.50мм. Просечната зона на инхибиција на цинк-оксид еугенол паста кон истата бактерија изнесува 11.17мм, а на калциум хидроксидот 6.67мм. Просечната вредност на зоната на инхибиција на јодоформ пастатата на Streptococcus mutans изнесува 23.33мм.

Врз основа на добиените резултати направен е ANOVA тестот за нумеричките карактеристики на набљудуваните просечни вредности на зони на инхибиција на испитуваните материјали за канална оптурација кон Streptococcus mutans кое покажа F= 83.76; DF=3 и p< 0.01, што значи дека постојат високо статистички значајни разлики во антибактериското дејство на средствата за канална оптурација. Најголема просечна вредност на зоните на инхибиција кон Streptococcus mutans има Јодоформ пастата, а на второ место е резорцин-формалин пастата, а тие меѓусебно статистички не се разликуваат, а се разликуваат со останатите средства за канална оптурација (цинк-оксид еугенол пастата во однос на резорцин-формалин покажува статистичка значајност од p<0.05 и статистичка значајност p<0.05 забележавме на вредностите добиени на резорцин-формалин со Ca(OH)2, цинк-оксид еугенол со калциум хидроксид, и цинк-оксид со јодоформ паста).

На Табела 2. може да се видат просечните зони на

studied root canal obturation materials on Actinomyces viscosus, which showed F=99,57; DF = 3 и p < 0,01, which means that there is high statistical significance between antibacterial effects of the root canal obturation materials, with absolute domination of resorcinol formalin paste over the other types of paste.

According to ANOVA, there was statistical significance of p<0.05 between resorcinol formalin paste and zinc oxide eugenol, between resorcinol formalin and calcium hydroxide, between resorcinol formalin and iodoform paste, between zinc oxide eugenol and calcium hydroxide and between zinc oxide eugenol and iodoform paste.

Table 3. presents the average values of the inhibition zones of studied root canal obturation materials on Lactobacillus casei. The inhibition zone of resorcinol formalin paste on Lactobacillus casei was 29.67mm in average, the average values of the inhibition zone of zinc oxide eugenol paste was 10mm, and 6.83mm for calcium hydroxide. The average value of the inhibition zone of the iodoform paste on Lactobacillus casei was 25.5mm.

ANOVA for the numerical characteristics was conducted of the observed average values of the inhibition zones of studied root canal obturation materials on Lactobacillus casei, which showed F=34,906; DF = 3 и p < 0,01, which means that there is high statistical significance between antibacterial effects of the root canal obturation materials, with absolute domination of resorcinol formalin paste

| *Actinomyces viscosus* (mm) | | | |
|---|---|---|---|
| Резорцин формалин | Цинк Оксид еугенол | $Ca(OH)_2$ | Јодоформ паста |
| Просек ± (Ст.дев) | | | |
| 32.84 (3.13) | 11.33 (3.50) | 6 (1.1) | 26.17(3.82) |
| ANOVA F=99.57; DF=3; p< 0.01 | | | |
| Resor. form: ZnO = p<0.05; Resor.form.:$Ca(OH)_2$= p<0.05; Resor.form : Jod.pas = p<0.05 ZnO : $Ca(OH)_2$ = p< 0.05; ZnO : jod.pas. = p<0.05 | | | |

**Табела 2.** Просечни зони на инхибиција на испитуваните средства за канална оптурација кон Actinomyces viscosus

**Table 2.** *Average inhibition zones of the studied root canal obturation materials on Actinomyces viscosus*

инхибиција кон бактеријата Actinomyces viscosus предизвикани од испитуваните сретства за канална оптурација на млечните заби каде што, просечната зона на инхибиција од резорцин-формалин пастата изнесува 32.84мм, а од цинк-оксид еугенол пастата 11.33мм. Калциум хидроксидот кон бактеријата Actinomyces viscosus предизвикува зона на инхибиција со просечна вредност од 6мм, а додека кај јодоформ пастата, зоната на инхибиција беше просечно 26.17мм. ANOVA за нумеричките карактеристики на

| *Lactobacillus casei* (mm) | | | |
|---|---|---|---|
| Резорцин формалин | Цинк оксид | $Ca(OH)_2$ | Јодоформ паста |
| Просек ± (Ст.дев) | | | |
| 29.67 (1.51) | 10 (1.1) | 6.83 (0.98) | 25.5 (2.07) |
| ANOVA F = 34.906; DF=3; p < 0.01 | | | |
| Resor. form: ZnO = p<0.05; Resor.form.: $Ca(OH)_2$= p<0.05; Resor.form : Jod.pas = p<0.05 ZnO : $Ca(OH)_2$ = p< 0.05; ZnO : jod.pas. = p<0.05 | | | |

Табела 3. Просечни зони на инхибиција на испитуваните средства за канална оптурација кон Lactobacillus casei
Table 3. Average inhibition zones of the studied root canal obturation materials on Lactobacillus casei

набљудуваните просечни вредности на зоните на инхибиција на испитуваните материјали за канална оптурација кон Actinomyces viscosus, покажа F=99.57; DF = 3 и p < 0.01 што значи дека постои висока статистичка значајност помеѓу антибактериските дејства на средства за канална оптурација, каде што апсолутно доминира резорцин- формалин пастата над сите останати средства.

Според ANOVA, статистичка значајност p<0.05 е забележана помеѓу резорцин-формалин пастата и цинк-оксид еугенол, помеѓу резорцин формалин и калциум хидроксид, помеѓу резорцин-формалин и јодоформ паста, помеѓу цинк-оксид еугенол и калциум хидроксид и помеѓу цинк-оксид еугенол и јодоформ паста.

Табела 3. ги прикажува просечните вредности на зоните на инхибиција на испитуваните сретства за канална оптурација кон бактеријата Lactobacillus casei.

over the other types of researched root canal obturation materials.

ANOVA testing showed that there is also statistical significance of p<0.05 between resorcinol formalin paste and zinc oxide, resorcinol formalin paste and calcium hydroxide, resorcinol formalin paste and iodoform paste, zinc oxide eugenol and calcium hydroxide and zinc oxide eugenol and iodoform paste.

## DISCUSSION

Infection of root canals is a complex type of infection of the root system which encompasses the main canals, ancillary canals, apical and intraradicular segment and dentin tubules.

Microorganisms in the canal system occur directly (caries, lesion, fracture), or indirectly (coronary micro permeability, inadequate or resorbed canal fillings and homogenously)17,18. Microorganisms with bacterial proliferation multiply in the canal system, they form bacterial colonies, and in the present micro-spaces biofilms are formed.

The following are the most frequent bacterial types isolated from the infected canals and periapical processes: Prevotella supp.,Tonerella forsythensis, Fusobacterium spp.,Campylobabacter rectus, Porphyromonas spp.,Treponema spp., Eubacterium spp., Actynomices spp., Lactobacillus spp., Propionibacterium spp., and Streptococcus spp.19,20 most of these are obligate anaerobes: Actynomices, Propionibacterium and Lactobacillus also cover

Зоната на инхибиција на резорцин-формалин пастата кон Lactobacillus casei во просек изнесува 29.67мм, просечните вредности на зоната на инхибиција на цинк-оксид еугенол пастата изнесува 10мм, а на калциум хидроксид 6.83мм. Просечната вредност на зоната на инхибиција на јодоформ пастата кон Lactobacillus casei изнесува 25.5мм.

Нумеричките карактеристики на набљудуваните просечни вредности на зоните на инхибиција на испитуваните материјали за канална оптурација кон Lactobacillus casei според ANOVA се F=34.906; DF=3 и p<0.01, што значи дека постои висока статистичка значајност помеѓу антибактериските дејства на средствта за кнална оптурација, каде што апсолутно доминира резорцин-формалин пастата во однос на другите средства за канална оптурација кои ги испитувавме.

ANOVA тестот покажа дека постои статистичка значајност p<0.05 и помеѓу резорцин-формалин пастата и цинк-оксид, резорцин-формалин пастата и калциум хидроксид, резорцин-формалин пастата и јодоформ пастата, цинк-оксид еугенол и калциум хидроксид и цинк-оксид еугенол и јодоформ пастата.

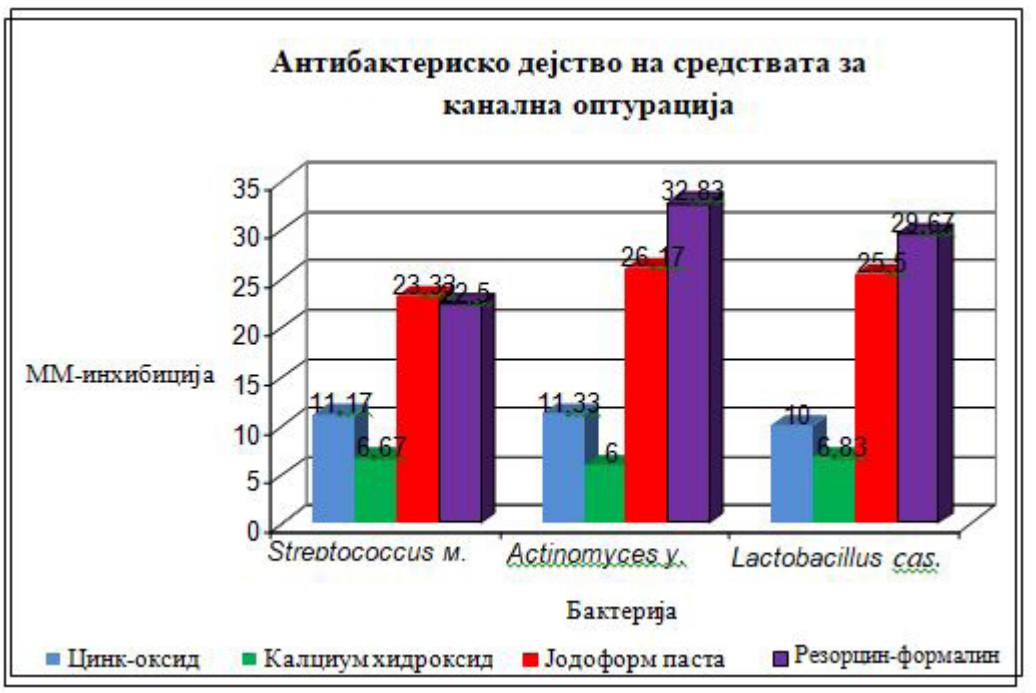


**Графикон 1.** Приказ на просечните вредности на зоните на инхибиција кон анализираните бактерии за испитуваните материјали за канална оптурација
**Graph 1.** Average values of the inhibition zones on analyzed bacteria for the studied root canal obturation materials

anaerobe and facultative anaerobe arrays, while streptococci are facultative bacteria21.

The success of the endodontic treatment depends on several factors, among which, the most important is the reduction or elimination of the bacterial infection, which is polymicrobial, with great number of microorganisms, predominantly, streptococci and anaerobic microorganisms[22,23].

In the primary teeth it is very difficult to conduct a good treatment of the canal system, which would also mean elimination of most of the microorganisms. Due to presence of the permanent replacement teeth under the roots of the primary teeth, resorption of primary teeth roots, anatomorphological characteristics of primary teeth, the behavior of the child and impossibility to always provide antiseptic working conditions impose the need to use root canal filing paste, which should not only be resorbable, but also have antibacterial properties.

In order to examine the antibacterial properties of root canal obturation pastes used in our study, we also conducted microbiological analyses with reference bacterial arrays. For the microbiological analysis we selected Streptococcus mutans – ATCC 25175, Lactobacillus casei – ATCC 4646 and Actinomyces viscosus – ATCC 19246. These bac-

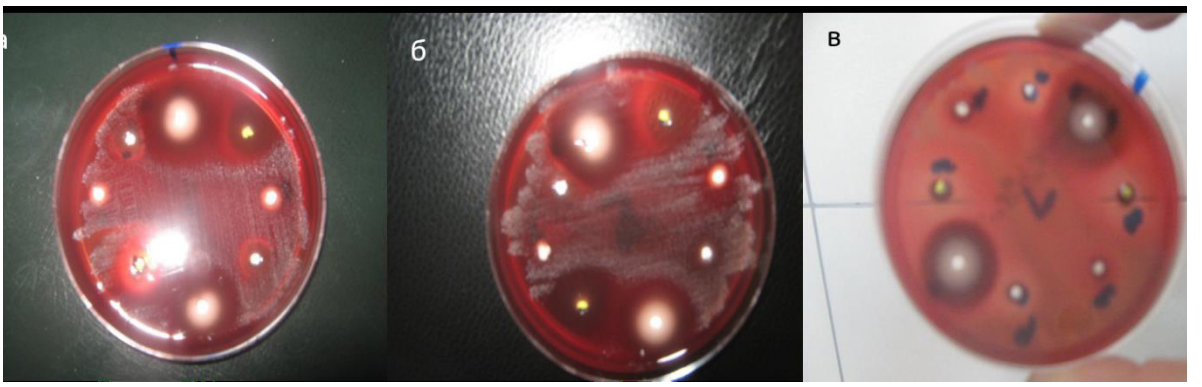


**Слика 2.** Петриеви плочи со зони на инхибиција на сретствата за канална оптурација кон испитуваните микроорганизми: а. Streptococcus mutans, б. Actinomyces viscosus, в. Lactobacillus casei
**Figure 2.** Petri plates with inhibition zones of the canal obturation materials on examined microorganisms

## ДИСКУСИЈА

Инфекцијата на коренските канали е сложена инфекција на каналниот систем која ги зафаќа главните канали, споредните канали, апикалниот и интрарадикуларниот дел и дентинските тубули.

Микроорганизмите во каналниот систем доаѓаат директно (кариозна лезија, фрактура) или индиректно (коронарна микропропустливост, несоодветни или ресорбирани канални полнења и хематогено) [17,18].

Во каналниот систем микроорганизмите со бактериската пролиферација се размножуваат, се формираат бактериски колонии и во присутните микропростори создаваат биофилмови.

Најчести бактериски видови изолирани од инфицираните канали и периапикалните процеси се следните: Prevotella supp., Tonerella forsythensis, Fusobacterium spp., Campylobabacter rectus, Porphyromonas spp., Treponema spp., Eubacterium spp., Actynomices spp., Lactobacillus spp., Propionibacterium spp., и Streptococcus spp.19,20 Поголемиот дел од нив се облигантни анаероби: Actynomices, Propionibacterium и Lactobacillus ги опфаќаат и анаеробните и факултативно анаеробните соеви, додека стрептококите се факултативни бактерии21.

Успехот на ендодонскиот третман зависи од повеќе фактори, а како најважен е намалување или елиминација на бактериската инфекција, која е полимикробна, со голем број на микроорганизми, каде што доминираат стрептококите и анаеробните микроорганизми22,23.

Кај млечните заби многу е тешко да се направи добра

teria occur in different locations, both in the oral cavity and in the root infected canal. Despite of being able to use isolates from the infected canal of avital primary teeth for the microbiological analysis, which would result in isolating different subtypes of microorganisms, yet literature presents us with the use of laboratory obtained reference arrays of microorganisms and the results have reference values.

Studied root canal obturation materials were freshly mixed, in a plastic condition and as such they were inserted in the pits on the Petri plate with smeared bacteria, to monitor their antibacterial effect in identical condition through which they pass during the phase of stiffening and when applied in the root canal system of the tooth.

The average values of the inhibition zones of the studied root canal obturation materials of primary teeth on each type of bacteria separately by statistical analysis were presented. The obtained inhibition zones were expressed in millimeters, including the diameter of the samples.

We obtained the highest values of the average inhibition zones to the bacterium of Streptococcus mutans with iodoform paste with 23.33mm, and resorcinol formalin paste with 22.50mm. The average inhibition zone of zinc oxide eugenol paste to the same bacterium was 11.17mm, and the least antibacterial effect to Streptococcus mutans was presented by calcium hydroxide with average inhibition zone of 6.67mm.

The conducted statistical analysis of the observed average values of inhibition zones for the examined root canal obturation materials on Streptococcus mutans, resulted in $p<0.01$, which means that there are highly statistically

обработка на каналниот систем на забите, а со тоа и елиминација на најголемиот број на микроорганизми. Поради присуството на трајниот заменик кој што е под корените на млечните заби, ресорпцијата на млечните корени, анатомоморфолошките карактеристики на млечните заби, однесувањето на детето и неможноста секогаш да обезбедиме асептични услови за работа, постои потреба пастите за канални полнења кај млечните заби покрај фактот што треба да бидат ресорптивни, да поседуваат и антибактериски својства. Со цел да ги испитаме антибактериските својства на пастите за канална оптурација кои ги употребивме, во нашето испитување беа спроведени и микробиолошки анализи со референтни соеви на бактерии. За микробиолошка анализа беа избрани Streptococcus mutans – ATCC 25175, Lactobacillus casei – ATCC 4646 и Actinomyces viscosus – ATCC 19246. Овие бактерии се среќаваат во различни локации како во оралната празнина така и во кореновиот инфициран канал. Иако за микробиолошка анализа може да се користат и изолати од инфицираниот канал на авиталните млечни заби, со што би се изолирале различни поттипови на микроорганизми, сепак во литературата се користат референтни соеви на микроорганизми кои се лабораториски добиени, а резултатите имаат референтни вредности.

Испитуваните материјали за канална оптурација беа свежо замешани, во пластична состојба и такви беа внесувани во бунарчињата на Петриевата плоча со засеани бактерии, со цел да го следиме нивниот антибактериски ефект во идентична состојба низ која поминуваат во тек на фазата на стврднувањето и при апликација во каналниот систем на забот.

Со статистичката анализа се прикажани просечните вредности на зоните на инхибиција на испитуваните материјали за канална оптурација на млечните заби кон секој вид на бактерии одделно. Добиените зони на инхибиција се изразени во милиметри, влучувајки го и дијаметарот на самите примероци.

Највисоки вредности за просечните зони на инхибиција кон бактеријата Streptococcus mutans добивме за јодоформ пастатата која изнесува 23.33мм.,

significant differences in antibacterial effects of root canal obturation materials.

The highest average value of the inhibition zone to Actinomyces viscosus was yielded by resorcinol formalin paste with 32.84mm, iodoform paste with inhibition zone of an average of 26.17mm, and by zinc eugenol paste 11.33mm. Calcium hydroxide to the bacterium of Actinomyces viscosus causes an inhibition zone with average value of 6mm.

We conducted ANOVA for the numerical characteristics of the observed average values of the inhibition zones of studied root canal obturation materials on Actinomyces viscosus, which showed $p < 0.01$, which means that there is high statistical significance between antibacterial effects of the root canal obturation materials, with absolute domination of resorcinol formalin paste over the other types of paste.

The average values of the inhibition zones of resorcinol formalin paste on Lactobacillus casei was 29.67mm, the average value of the inhibition zone of zinc oxide eugenol paste was 10mm, and 6.83mm for calcium hydroxide. The average value of the inhibition zone of the iodoform paste on Lactobacillus casei was 25.5mm.

We conducted ANOVA for the numerical characteristics of the observed average values of the inhibition zones of studied root canal obturation materials on Lactobacillus casei, which showed $p <0.01$, which means that there is high statistical significance between antibacterial effects of the root canal obturation materials, with absolute domination of resorcinol formalin paste over the other types of studied root canal obturation materials.

Many authors have examined the antibacterial effect of the root canal obturation materials on different arrays of bacteria, whereas, the most used is direct contact test and agar diffusion test.

Our study showed best antibacterial effect with resorcinol formalin paste on Actinomyces viscosus and Lactobacillus casei bacteria, while iodoform paste for Streptococcus mutans. Many authors agree that these materials show best antibacterial effects автори[5,6,24,25,26,27,28,29].

It is interesting to mention that in all studies samples of bacteria, the inhibition zones of resorcinol formalin paste

за резорцин-формалин пастата изнесува 22.50мм. Просечната зона на инхибиција на цинк-оксид еугенол пастата кон истата бактерија изнесува 11.17мм, а најмал антибактериски ефект кон Streptococcus mutans покажа калциум хидроксидот со просечна зона на инхибиција од 6.67мм.

Направената статистичка анализа на набљудуваните просечни вредности на зони на инхибиција на испитуваните материјали за канална оптурација кон Streptococcus mutans покажа $p<0.01$ што значи дека постојат висока статистички значајни разлики во антибактериското дејство на средствата за канална оптурација.

Најголема просечната вредност на зоната на инхибиција кон бактеријата Actinomyces viscosus имаше резорцин-формалин пастата (32.84мм), кај јодоформ пастата, зоната на инхибиција беше просечно 26.17мм. а кај цинк-оксид еугенол пастата 11.33мм. Калциум хидроксидот кон бактеријата Actinomyces viscosus предизвикува зона на инхибиција со просечна вредност од 6мм.

Направена е ANOVA за нумеричките вредности на набљудуваните просечни зони на инхибиција на испитуваните материјали за канална оптурација кон Actinomyces viscosus, која покажа $p < 0.01$ што значи дека постои висока статистичка значајност помеѓу антибактериските дејства на средствата за канална оптурација, каде што апсолутно доминира резорцин-формалин пастата над сите останати средства.

Просечните вредности на зоните на инхибиција на резорцин-формалин пастата кон Lactobacillus casei изнесуваат 29.67мм, просечните вредности на зоната на инхибиција на цинк-оксид пастата изнесуваат 10мм, а на калциум хидроксид 6.83мм. Просечната вредност на зоната на инхибиција на јодоформ пастата кон Lactobacillus casei изнесува 25.5мм

Нумеричките карактеристики на набљудуваните просечни вредности на зоните на инхибиција на испитуваните материјали за канална оптурација кон Lactobacillus casei според ANOVA покажа $p<0,01$ што значи дека постои висока статистичка значајност помеѓу антибактериските дејства на средства за

and iodoform paste confluated between each other and had a synergistic effect.

Since calcium hydroxide has a very low antibacterial potential, which was confirmed with the clinical results from its application in the studies group of teeth treated with calcium hydroxide, some of the authors suggest that filling the root canals of primary teeth should include materials which will increase antibacterial efficiency 6,24,30. Zinc oxide compared with iodoform paste and resorcinol formalin paste has a lower antibacterial potential. Adding stronger antibacterial materials would increase its efficiency.

## CONCLUSION

- The highest values of average inhibition zones to Streptococcus mutans were shown by iodoform paste, and the lowest antibacterial effect to the same bacterium was presented by calcium hydroxide.
- The highest average value of the inhibition zone to Actinomyces viscosus was presented by resorcinol formalin paste, and the lowest antibacterial effect to the same bacterium was presented by calcium hydroxide
- The highest average value of the inhibition zone to Lactobacillus casei was presented by resorcinol formalin paste, and the lowest antibacterial effect to the same bacterium was presented by calcium hydroxide
- Zinc oxide eugenol paste presented better antibacterial characteristics over examined bacteria compared to calcium hydroxide.
- Iodoform paste showed strong antibacterial effect to Actinomyces viscosus and Lactobacillus casei.
- The best antimicrobial effect to all examined bacteria was presented by resorcinol formalin and iodoform paste.

канална оптурација, каде што апсолутно доминира резорцин-формалин пастата во однос на другите средства.

Многу автори го испитувале антибактериското дејство на средствата за канална оптурација кон различни соеви на бактерии и при тоа најчесто се користени директниот контакт тест и агар дифузониот тест.

Во нашето испитување најдобри антибактериски својства покажа резорцин формалин пастата за бактериите Actinomyces viscosus и Lactobacillus casei, додека јодоформ пастата за бактеријата Streptococcus mutans. Секако дека овие две средства покажуваат најдобри антибактериски ефект со што се сложуваат и голем број автори[5,6,24,25,26,27,28,29.]

Интересна е забелешката која беше регистриравме дека кај сите испитувани примероци на бактерии зоните на инхибиција на резорцин-формалин пастата и јодоформ пастата меѓу себе конфлуираа и покажаа синергистичко дејство.

Бидејки калциум хидроксидот има многу мал антибактериски потенцијал, што се потврди и во клиничките резултати при неговата примена кај испитуваната група на заби третирана со калциум хидроксид, некои од авторите предлагаат за полнење на каналите на млечните заби да се додадат средства кои ќе му ја зголемат антибактериската ефикасност6,24,30.

И цинк-оксидот во споредба со јодоформ пастата и резорцин-формалин пастата има мал антибактериски потенцијал. Со додавање на посилни антибактериски сретства би се подобрила неговата ефикасност.

## ЗАКЛУЧОК

- Највисоки вредности за просечните зони на инхибиција кон бактеријата Streptococcus mutans добивме за јодоформ пастатата, додека најмал антибактериски ефект кон истата бактерија покажа калциум хидроксидот;
- Најголема просечната вредност на зоната на инхибиција кон бактеријата Actinomyces viscosus беше добиена од резорцин формалин-пастата, а најмал антибактериски ефект кон истата бактерија покажа калциум хидроксидот;

- Најголема просечната вредност на зоната на инхибиција кон бактеријата Lactobacillus casei добивме од резорцин-формалин пастата, а најмал антибактериски ефект кон истата бактерија покажа калциум хидроксидот;
- Цинк-оксид еугенол пастата има подоби антибактериски својства кон испитуваните бактерии од калциум хидроксидот;
- Јодоформ пастата покажа силни антибактериски ефект кон бактериите Actinomyces viscosus и Lactobacillus casei.
- Најдобри антимикробни ефект кон сите испитувани бактерии имаат резорцин- формалин и јодоформ пастата.

## ЛИТЕРАТУРА / REFERENCES


1. Fuks BA. Pulp therapy for the primary dentition. Pediatric dentistry: Infancy Throung Adolescence; Second Edition J.R. Pinkham; W. B. Saunders Company 1988: (326-339).
2. Fuks AB, Papagiannoulis L. Pulpotomy in primary teeth: Review of the literature according to standardized criteria. Eur Arch Paediatr Dent. 2006; 7(2):64-71.
3. Brugger et al. Antibakterijski učinak endodontskog uloška na Enterococcus faecalis u dentinu zubnog korijena. Acta Stomatol Croat. 2007;41(4):326-336.
4. Buneta Jurić L, Jurić H, Tambić Andrašević A, Škaljac G, Miletić I, Karlović Z, Anić I. Antimikrobni učinak različitih medikamentoznih uložaka tijekom endodontskog liječenja Acta Stomatol Croat. 2006; 40: 12-18.
5. Vrcek D, Prpic-Mehicic G, Tambic-Andrasevic A, Poljak-Guberina R, Galic N, Katunaric M. Antimikrobni ucinak Calasepta, Superlux calcium hydoxid linera igutaperka stapica presvucenih kalcijevim hidroksidom. Acta Stomat Croat. 2002; 203-207.
6. Tchaou WS, Turng BF, Minah CE, Coll JA. In vitro inhibition of bacteria from root canals of primary teeth by various dental materials. Pediatr Dent.1995;17:351-55.
7. Ribaric PS, Brekalo I, Abram M, Miletic I, Anic I, Ferreri S, Glavas FL. Antimikrobni ucinak material za punjenje korenskih kanala. Acta Stomatol Croat. 2000; 34:51-54.
8. Wright KJ, Barbosa SV, Araki K, Spangberg LSW. In vitro antimicrobial and cytotoxic effects of Kri paste and zinc oxide-eugenol used in primary tooth pulpectomies. Pediatr Dent. 1994: 16:102-6.
9. Goerig CA, Camp HJ. Root canal treatment in primary teeth: A review. Pediatr Dent. 1983; 5(1): 33-37.
10. Huth KC, Paschos E, Hajek-Al-Khatar R, Crispin A, Hickel R, Folwaczny M. Effectiveness of 4 pulpotomy techniques-randomized controlled trial; J Dent Res. 2005; 84(12): 1144-1148.
11. Takushige T, Cruz EV, Asgor Moral A, Hoshino E. Endodontic treatment of primary teeth using a combination of antibacterial drugs. Int Endod J. 2004; 37(2): 132-8.
12. Primosch RE, Glamb TA, Jerrel RG. Primary tooth pulp therapy as taught in predoctoral pediatric dental programs in the United States. Pediatr Dent.1997; 19: 118-122.
13. Carlos N, Ronly DM, Garcija-Godoy F, Lakshmyya KN. Resorption of a calcium hydroxide-iodoform paste (Vitapex) in root canal therapy for primary teeth: A case report. Pediatr Dent. 2000; 22:517-520.
14. Mass E, Zilberman UL. Endodontic treatmend of infected primary teeth, using Maisto's paste. ASDC J Dent Child.1989;56(2):117-20.
15. Fuks BA, Holan G, Davis JM, Eidelman E. Ferric Sulfate versus dilute Formocresol in pulpotomized primary molars: long-term follow up. Pediatr Dent. 1997; 19:327-330.
16. Thomas AM, Chandra S, Chandra S, Pandey RK. Elemination of infection in pulpectomized deciduous teeth: a short-term study using iodoform paste. J Endod. 1994;20(5):233-5.
17. Mitic A. Ultrestrukturno ispitivanje dentinske povrsine kanala korena zuba posle primene hemomehanicke, ultrazvucne i laserske tehnike. Doktorska sisertacija. Nis, 2009.
18. orabinejad M, Ung B, Kettering JD. In vitro bacterial penetracion of coronalli unsealed endodontically treated teeth. J Endod. 1990; 16: 466-9.
19. Estrela C, Pécora J. A study of the time necessary for calcium hydroxide to eliminate microorganisms in infected canals. J App Oral Sci. 2003; 11(2): 133-137.
20. Moore WC, Morre LH, Ranney RR, Smilbert RM, Burmetster JA, Schenkein HA. The microflora of periodontal sites showing active destructive progression. J Clin Periodontol. 1991; 18: 729-39.
21. Love RM, Jenkinson HF. Invasion of dentin tubules by oral bacteria. Crit Rev Oral Biol Med. 2000; 10:171-81.
22. Esterela et al. Antimicrobial potential of medicaments used in healing process in dogs'teeth with apical periodontitis. Braz Dent J. 2004; 15(3):181-185.
23. Pazelli LC, Freitas AC, Ito IY, Souza-Gugelmun MC, Medeiros AS, Nelson-Filho P. Prevalence of mikroorganisms in root canals of human deciduous teth vith necrotic pulp and chronic periapical lesions. Pesqui

Odontal Bras. 2003; 17(4):367-71.

24. Amorim L, Toledo O, Estela C, Decurcio D, Estela C. Antimicrobial analysis of different root canal filling pastes used in pediatric dentistry by two experimental methods. Braz Dent J. 2006; 17(4): 317-322.
25. Vujaskovic M, Radosavljevic B. Antimikrobna aktivnost materijala za trajnu opturaciju kanala korena zuba. Stom Glas S. 2006; 53.
26. Tanomaru J, Leonardo M, Tanamaru-Filho M, Silva L, Ito I. Microbial distribution in the root canal system after periapical lesion induction using different methods. Braz Dent J 2008;19(2): 124-129.
27. Murray PE, Hafez AA, Smith AJ, Cox CF. Bacterial microleakage and pulp inflammation associated with various restorative materials. Dent Mater. 2002;18(6):470-8.
28. Lui JF, Chen LR, Chao SY. Laser pulpotomy of primary teeth. Pediatr Dent. 1999; 21(2):128-129.
29. Horiba N, Maekawa Y, Matsumoto T, Nakamura H. A study of the distribution of endotoxin in the dentinal wall of infected root canals. J Endod 1990; 16: 331-34.
30. Yoshiyuki Y, Arihide K, Takashi S. In vitro evaluation of the antimicrobial activity of a new resin-based endodontic sealer against endodontic pathogens. J Oral Sci. 2008; 50 (3): 309-313.

# КОСКЕНА ОСТЕОНЕКРОЗА КАКО ПОСЛЕДИЦА НА БИСФОСФОНАТНА ТЕРАПИЈА

**Двојаковска-Божовиќ Сузана[1], Поповиќ-Моневска Даница[1], Грчев Александар[1], Поповски Владимир[1], Бенедети Алберто[1], Идовска Санела[1]**

*1Универзитетска Клиника за Максилофацијална Хирургија - Скопје, Стоматолошки факултет - Скопје*

## АПСТРАКТ:

**Вовед**

BRONJ (Bisphosphonate-related osteonecrosis of the jaw), остеонекроза на вилиците предизвикана од бисфосфонатна терапија, се појавува како оголување на коските во максилофацијалната регија која не зараснува ниту епителизира. Оваа состојба се среќава кај пациенти кои примаат интравенска бисфосфонатна терапија поради малигни заболувања или остеопороза.

**Цел**

Оваа студија претставува преглед на клиничките симптоми и факторите на ризик, и дава насоки во воспоставувањето на дијагнозата, и на стадиумот на болеста, како и оценка на резултатите на третманот на BRONJ.

**Методи**

Направено е ретроспективно истражување на 25 пациенти кои се третирани на Универзитетската клиника за максилофацијална хирургија во Скопје, кај кои постоеше постекстракциона рана со оголување на коска интраорално, или болен оток во

# BISPHOSPHONATE-RELATED OSTEONECROSIS OF THE JAWS (BRONJ)

**Dvojakovska-Bozovic S[1], Popovic-Monevska D[1], Grcev A[1], Popovski V[1], Benedetti A[1], Idovska S. [1]**

*1University Clinic for Maxillofacial Surgery-Skopje, Faculty of Dentistry, University "Ss Cyril and Methodius" Skopje, Republic of Macedonia*

## АПСТРАКТ:

**Background**

BRONJ appears as a non-healing exposed bone in the maxillofacial region. It may affect patients undergoing intravenous cancer-related bisphosphonate therapy or intravenous bisphosphonates for osteoporosis.

Objective: This study review the clinical symptoms and the risks factors, and provide guidelines in establishing the diagnosis, the stage, and evaluate the treatment outcomes of BRONJ.

**Methods**

This is a retrospective study comprising 2,5 years period in which 25 patients treated at the University Clinic for Maxillofacial Surgery in Skopje are included, presenting with non-healing post extraction wound, exposed bone intraorally or painful swelling of the jaw lasting more than 8 weeks. Clinically they were followed by orthopantomography and CT. Surgery procedures followed the primary antibiotic therapy.

**Results:** Most of the patients have a history of bisphosphonate treatment for bone metastasis and majority suf-

пределот на вилиците, која не заздравува во период подолг од 8 недели. Клинички беа испитувани со ортопантомографија или КТ. Третманот се состоеше од примарна антибиотска терапија.

**Резултати**

Најголем дел од пациентите имаа историја на третман со бисфосфонати поради коскени метастази и кај најголемиот дел се најдени се компликации после оралнохируршка интервенција. Во оваа фаза третманот на BRONJ вклучува употреба на системска антибиотска терапија за подолг период. Хируршкиот третман се состои од дебридман на коскената промена и се спроведе кај пациенти кои не реагираат на конзервативната антибиотска терапија.

**Заклучок**

Само соодветна дијагноза и евалуација на остеонекроза води до точна дијагноза и соодветна одлука за вистински третман. Екстракција на заби доведува до развој на вилична остеонекроза кај пациентите со бисфосфонатен третман.

**Клучни зборови:** Бифосфонати, вилицата, остеонекроза, рак

fer from complications after dento-alveolar surgery. The management of BRONJ included systemic antibiotics for a long period. A surgical bone debridement was performed in patients who did not respond to conservative antibiotic therapy.

**Summary**

Only an adequate diagnosis and evaluation of osteone-

## ВОВЕД

Бисфосфонатите се лекови кои ја инхибираат коскената ресорпција. Тие се индицирани за третман на различни болести како: коскени метастази од рак на дојка и рак на простата, Paget-ова болест, како и спречување на остеопорозата од VII степен1. Покрај овие главни фактори, во патогенезата на BRONJ се асоцирани и бројни кофактори (на пример, дијабетес, пушење, стоматолошка екстракција, пародонтална болест и истовремениот лекови). Најчести фактори на ризик се едноставни оралнохируршки интервенции на пациентите во период од една година пред појавата на болеста.

Најчесто користени бисфосфонати се: памидронат, алендронат, ibandronate и золедронична киселина (ZometaTM). Тие може да се земе интравенски (IV) или орално. (во таблетарна форма). Интравенската администрација на бисфосфонати е многу почеста за карциноми (еднаш месечно во првите две години) во споредба со пациентите со остеопороза (само еднаш годишно). BRONJ е многу почест наод кај пациенти со бисфосфонатен третман кој трае 3-4 години, отколку кај оние со третман помалку од една година[2].

Механизмот со кој бисфосфонатите придонесуваат во развојот на виличната остеонекроза не е познат и не постои јасен доказ дали инфекцијата е примарна или секундарна во патогенезата. BRONJ се карактеризира со одумирање на коската како последица на широк спектар на системски и локални фактори кои го компромитираат протокот на крв[3]. Главната причина за коскена некроза е дефект во васкуларизацијата[4].

Слика 1.

BRONJ во моментов е дефинирана според 3 критериуми, кои се препорачуваат од страна AAOMS:

1 Површина на изложеноток коска во максилофацијалната регија;

2.Опстојува за повеќе од 8 недели и

3.Кај пациент со претходен или сегашен третман со бифосфонати без историја на радиотерапија на вилиците.

Слика 2.

crosis leads to an accurate diagnosis and adequate treatment decision. Dental extractions seem to contribute the development of jaw osteonecrosis in these patients.

Key words: Bisphosphonates, jaw, osteonecrosis, cancer

## INTRODUCTION

Bisphosphonates are drugs that inhibit bone resorption. They are indicated in the management of diverse diseases like bone metastases caused by breast and prostate cancer, the Paget´s disease, as well as to prevent osteoporosis1. In addition to these main factors proposed in the pathogenesis, numerous cofactors are associated with BRONJ (e.g. diabetes, smoking, dental extraction, periodontal disease and concurrent medications). The most frequent risk factors are simple dentoalveolar procedures the patients underwent in the year before.

The most commonly used bisphosphonates are: pamidronate, alendronate, ibandronate and zoledronic acid (ZometaTM). They can be taken intravenously (IV) or orally (in form of pills). IV bisphosphonates are administered much more frequently for the cancer patients (once a month for the first two years) compared to osteoporosis patients (once a year only). BRONJ was much more likely in patients with bisphosphonate treatment lasting for 3 to 4 years than it those with less than a year2.

The mechanism by which bisphosphonates might contribute to the development of jaw osteonecrosis is not well understood and there is no clear evidence whether the infection is the primary or the secondary event in the pathophysiology. BRONJ is characterized by bone death as a consequence of a wide variety of systemic and local factors that compromise bone blood flow3 . The main cause of bone necrosis is a defect in its vascularization4.

Figure 1.

Bisphosphonate-related osteonecrosis of the jaws (BRONJ) is currently defined according to the 3 criteria recommended by AAOMS: 1. Area of exposed bone in the maxillofacial region; 2. Persistence for more than 8 weeks and 3. In a patient with previous or current treatment with a bisphosphonates without history of radiation therapy of

Слика 3.

Слика 4.

Клиничката слика на BRONJ се градира во три стадиуми:

- Стадиум I: Отворена коскена некроза или мала орална улцерација без отворена коскена некроза, и без симптоми;
- Стадиум II: Отворена коскена некроза или мала орална фистула без отворена коскена некроза, со симптоми кои се контролираат со медицински третман;
- Стадиум III: Вилични скршеници, кожни фистули и остеолиза која ја зафаќа долната коскена ивица.

Симптомите најчесто се јавуваат на местото на претходната екстракција или други оралнохируршки интервенции, но исто така можат да се случат и спонтано. Кај некој пациенти може да се појават атипични симптоми од типот на "вкочанетост", чувството на "тешки вилица", и разни дисестезии. Објективни симптоми кои можат да се појават пред појава на комплетната клиничката слика на BRONJ вклучуваат ненадејна промена на состојбата на пародонтот или лигавицата, незараснување на оралната слузница, недијагностицирани орални болни состојби, луксација на заби, или мекоткивни инфекции.

Клиничката слика на BRONJ претставува спектар на симптоми, знаци со различен интензитет, од релативно асимптоматски, до многу силни лезии5. Ако се сомневаме на BRONJ, треба да се направат панорамски и томографски снимања за да се исклучат други причини (на пр. цисти, импактирани заби, или метастатска болест). Радиографските наоди кои укажуваат на BRONJ најчесто вклучуваат остеолиза со губење на коскената маса.

Слика 5.

Слика 6.

Слика 7.

Третманот на BRONJ во моментов е дубиозен и сè уште не е предложен ефикасен третман, а по сè изгледа дека прекинувањето на бисфосфонатната терапија не дава резултати во моментот. Употребата на

the jaws.

Figure 2. Figure 3. Figure 4.

**Clinical staging of BRONJ:**

Stage I: Exposed bone necrosis or small oral ulceration without exposed bone necrosis, and without symptoms;

Stage II: Exposed bone necrosis or a small oral fistula without exposed bone necrosis, with symptoms that are controlled with medical treatment;

Stage III: Jaw fractures, skin fistula, and osteolysis extending to the inferior border.

The symptoms most commonly occur at the site of previous tooth extraction or other dental surgical interventions, but may occur spontaneously, also. Some patients may present with atypical complaints such as "numbness", the feeling of a "heavy jaw", and various dysesthesias. Objective signs that may occur before frank clinical presentation of ONJ include a sudden change in the health of periodontal or mucosal tissues, failure of healing of the oral mucosa, undiagnosed oral pain, loose teeth, or soft-tissue infection. The clinical presentation of ONJ represents a spectrum of symptoms, signs, and severities, from relatively asymptomatic to more severe lesions5. If BRONJ is suspected, panoramic and tomographic imaging may be performed to rule out other causes (e.g. cysts, impacted teeth, or metastatic disease). The radiographic signs suggestive of ONJ most often involve osteolysis with bone loss.

Figure 5. Figure 6. Figure 7.

The management of BRONJ is a dilemma currently. No effective treatment has been developed yet and interrupting BPT does not seem to be beneficial. The use of oral antimicrobial rinses in combination with oral systemic antibiotic therapy such as penicillin, metronidazole, clindamycin, doxycycline or erythromycin are indicated for Stages I and II. The role of hyperbaric oxygen therapy is still unclear, but some benefits of this treatment have been described recently. Surgical treatment is reserved

орални антимикробни испирања, во комбинација со орални системски антибиотска терапија, како што се пеницилин, метронидазол, клиндамицин, доксициклин или еритромицин се индицирани за Фази I и II. Улогата на хипербарична терапија со кислород сè уште е нејасна, но во последно време се публикувани добри резултати со нејзина примена. Хируршки третман е резервиран за пациентите во BRONJ Стадиум III. Површниот дебридман е индициран и за намалување на иритациите во стадиум II (лезии кои не реагираат на антибиотска терапија). Агресивниот хируршки третман во комбинација со антибиотска терапија е индициран ако се зафатени поголеми области на изложена инфицирана коска или при постоење на патолошка фрактура. Хируршкиот дебридман или ресекцијата на коска може да понудат долгорочни палијативни ефекти со намалување на акутната инфекција и болката6.

## ЦЕЛИ

Целите на оваа студија го потврдија односот на BRONJ со претходна оралнохируршка интервенција; со утврдување на класичен радиографски и КТ наод на остеонекроза; потврда за степенот на лезии и нивните клинички карактеристики; и утврдување на резултатите од третманот.

## МАТЕРИЈАЛ И МЕТОДИ

Во нашата ретроспективна студија, 58 пациенти, со хронични вилични лезии ONJ, со оголена коска или болен виличен оток подолг од 8 недели, беа третирани,во период од 2,5 години во просек. Повеќето од пациентите имаат претходна историја на зрачење поради сквамозен карцином или бисфосфонати третман на коските метастази, а поголемиот дел од нив беа со орални компликации по оралнохируршка интервенција.

Пациентите беа групирани според клиничката класификација за BRONJ од Руџеро8. Сите беа клинички проследени со ортопантомографија, КТ е изведена во четири случаи. Третманот на BRONJ вклучуваше симптоматска и палијативна терапија, со системски антибиотици, аналгетици, и строга орална хигиена, во

for patients in BRONJ Stage III. Superficial debridement is indicated to relieve soft tissue irritation in the stage II, also (lesions being unresponsive to antibiotic treatment). Aggressive surgical treatment in combination with antibiotic therapy is performed in larger areas of exposed and painful infected bone and pathological fractures. Surgical debridement or resection may offer long-term palliation with resolution of acute infection and pain6 .

The objectives of this study confirm the relations with previous history of dento-alveolar surgery procedures; determine the clinical-radiographic and CT aspects of osteonecrosis; confirm the stage of the lesions and their clinical features; and asses the treatment outcomes.

## MATERIALS AND METHODS

In this retrospective study during a period of 2,5 years, 58 patients were treated, presenting with non-healing jaw lesions, exposed bone or painful jaw swelling for more than 8 weeks. Most of the patients have a previous history of irradiation due to squamous cell carcinoma or bisphosphonate treatment of bone metastasis, and majority of them were with oral complications after dento-alveolar surgery.

The patients were grouped according to the clinical classification of BRONJ by Ruggiero. All of them were clinically followed by orthopantomography; CT was performed in four cases. The BRONJ management included symptomatic and palliative therapy, with systemic antibiotics, pain control and strict oral hygiene, during long period of time. Surgical bone debridement or resections were performed in patients who did not respond to conservative treatment.

## RESULTS

A total of 55 patients with ONJ (39 male and 16 female), the mean age was 68.6 years. The final diagnosis was BRONJ in 24 patients (43,6 %), osteoradionecrosis in 28 patients (50,9%), 2 patients were with spontaneously appearance (3,6%) and one patient (1,8%) was with malnutrition. From total 24 patients with BRONJ, 71% were diagnosed prima-

текот на долг временски период. Хируршки дебридман на коска или ресекција беа изведени кај пациенти кои не реагираат на конзервативен третман.

## РЕЗУЛТАТИ

Беа третирани вкупно 55 пациенти со ONJ (39 машки и 16 женски), а средната возраст во групата беше 68,6 години. Конечната дијагноза беше: BRONJ кај 24 пациенти (43,6%), osteoradionecrosis кај 28 пациенти (50,9%), кај два пациента клиничката слика беше неиндуцирана односно спонтана (3,6%) и кај еден пациент (1,8%) беше поради малнутриција10.

Од вкупно 24 пациенти со BRONJ, 71% биле дијагностицирани со рак на простата основно, 25% со рак на дојка, 3% имале остеопороза и 1% мултипли миелом. Идентификувавме појава на BRONJ на 32 локации кај 24 пациенти, бидејќи 8 пациенти имале рецидив или појава на болеста на повеке локации. Според локациите на остеонекрозните жаришта, 11 беа во горната вилица и 21 во мандибулата. Орална употреба на бисфосфонати најдовме кај 5 пациентите, додека кај 19 апликацијата беше парентерална.

Во 71% од пациентите со дијагностициран BRONJ, причина за појава ба клиничката слика беше екстракција на заб во историја на болеста, од кој 19% поради периапикални инфекции, а 10% имале спонтани појава на симптомите. Кај 78% од пациентите оралнохируршките интервенции се изведени години пред појавата на првите симптоми.

ry with prostate cancer, 25% with breast cancer, 3% had osteoporosis and 1% multiple myeloma. We identified 32 sites of BRONJ in 24 patients, because 8 patients had recurrence or occurrence of the disease in other locations. According to the sites of osteonecrosis, 11 were in the maxilla and 21 in the mandible. 5 of the patients were taking oral bisphosphonate medications, whereas 19 were taking parenteral bisphosphonates.

In 71% of the patients diagnosed for BRONJ the initiating cause for clinical expression was with previous history of dental extractions, 19% of them were with periapical infections and 10% had spontaneous appearance. These procedures in 78% were performed years before the appearance of the first symptoms.

Only the adequate diagnosis through orthopantomographic and CT scans in some cases, leads to an accurate diagnosis and adequate treatment decision. The specific ortopantomographic and computed tomography (CT) findings associated with BRONJ throughout the stages are displayed in Table 1.

For all cases, orthopantomographic image diagnosis was quite obvious and cortical bone erosion was the most common finding revealing the bony destructions and the pathologic fractures. The occurrence of destruction decreases with the decrease of the BRONJ severity. Early graphic changes mimic classic periapical pathology, osteomyelitis, or raise the suspicion of primary (myeloma) or metastatic bone disease in cancer patients. Computerized

| Стадиум | Пациенти | Радиолошки наод | Наод на Комплутеризирана Томографија |
|---|---|---|---|
| I | 2 | Генерализирано задебелување на lamina dura, фокална коскена склероза која се шири од коскениот кортекс. | Зголемена густина на коска, ограничена на proc.alveolaris (задебелување на трабекули, со фокална остеосклероза) со или без следните наоди: силно задебелена lamina dura, екстракциона рана која не зараснува, и кортикална лиза. |
| II | 14 | Мешана склерозација и лиза на коската која се протега и во proc. alveolaris и во базалните слоеви со секвестрирање на базата. | Зголемена густина на коска која се пртега до базата, (дифузна остеосклероза) со или без следните наоди: проминирачки канал на алвеоларниот нерв, периостална реакција, хроничен синузит, секвестри со или без ороантрална фистула. |
| III | 8 | Мешана склерозација и лиза на коската која се протега и во proc. alveolaris и во базалните слоеви со секвестрирање на базата, афекција на мандибуларниот канал, или антрумот на максиларниот синус, можни патолошки фрактури | Остеосклероза на зафатените коски, (зигоматична, тврдо непце), патолошки мандибуларни скршеници, остеолиза на подот на синусот. |

**Табела 1.** Специфични ортопантомографски и компјутертомографски наоди кај Бисфосфонатната остеонекроза на вилиците

**Table 1.** *Specific ortopanoramic and computed tomography (CT) findings associated with bisphosphonate-related osteonecrosis of the jaws (BRONJ)*

Само адекватна дијагноза преку ортопантомографски снимки и во некои поделикатни случаи КТ-скенови, доведува до точна дијагноза, точно одредување на стадиумот на болеста и соодветна одлука за третман на БРОНЈ. Специфичните ортопантомографски наоди и наодите од компјутеризираната томографија (КТ) поврзани со BRONJ низ фази се прикажани во Табела 1. Кај сите случаи, ортопантомографскиот наод беше потполно јасен. Кортикалната коскена деструкција со коскена ерозија беше најчест наод со можни патолошки скршеници. Коскената деструкција кореспондира со тежината на клиничката слика на заболувањето и е најголема кај најтешките форми со постоење на други симптоми. Коскената деструкција се намалува со намалување на општата симптоматологија и тежината на BRONJ.

Во почетните стадиуми на заболувањето радиографските промени наликуваат на класични периапикални процеси, или даваат слика на остеомиелитис, а во понатамошните фази треба да се диференцираат од основно (myeoma) или метастаско, малигно коскено заболување, посебно што пацеиентите веке боледуваат од карцином.

Компјутеризираната томографија може да обезбеди поточна тродимензионална слика за степенот на некрозата. Сепак, таа не е од голема полза за рана идентификација и диференцијација на процесот кај

tomography scans can provide more accurate three-dimensional information about the extent of the necrosis. However, it is not helpful for early identification of the process in asymptomatic individuals.

In BRONJ patients encouraging results have been achieved by surgical therapy performed in stage II and III, with valuable clinical success (82%), compared to the results obtained by medical therapy alone (no clinical nor symptomatic stable improvement for at least two months after treatment in stages II and III).

All the patients were treated with oral amoxycilin-clavulanic acid, Klindamycin, or Ceftriaxone administered intravenously for a long period of time. Efforts were made with surgical debridement maintaining the bone continuity. Resection was performed in 3 cases with pathological fractures (for patients in the III stage). In Table 2 we can follow the BRONJ stage, clinical presentation, treatment strategies and outcome of the patients.

| БРОНЈ стадиум | пациенти | клиничка слика | протокол за лекување | добиени резултати |
|---|---|---|---|---|
| Стадиум I | 2 | Нема лезии на оголена коска или знаци на инфекција. | Системска аналгетика, евентуално киретажа на рана. | Комплетно заздравување, 100% |
| Стадиум II | 14 | Лезии на коскено оголување со болка, отоци и присатна инекција. | Орална антибиотика, испирање на уста со антисептици, системски аналгетици, Површен дебридман на меки ткива за намалување на иритацијата | Хируршки третман; Комплетно заздравување кај 75% од случаите, рецидиви или поминување во III стадиум кај 25 %. |
| Стадиум III | 8 | Широко оголени коскени лезии, со воспаление, отоци и болки, секвестри, афекција на максиларен синус, можни кожни фистули, ороантрални комуникации или патолошки скршеници. | Антибиотска терапија, испирање на уста, системска анагетика. Хируршки дебридман на лезии со секвестротомија или ресекција. | Хируршки третман; Без никави резултати кај 23% од пациентите, направени делумни ресекции на кскено ткаење. |

**Табела 2.** Клиничка слика, третман и резултати кај пациенти со BRONJ
**Table 2.** *BRONJ stage description: clinical presentation, treatment outcome and achieved outcomes*

## DISCUSSION

A uniform definition for BRONJ will serve to distinguish this new clinical entity from other delayed intraoral healing conditions and patients with previous history of squamous cell carcinoma irradiation. The patient history and clinical examination are the most sensitive diagnostic tools for this condition. A clinical staging system by the AAOMS criteria, has been developed in order to more accurately categorize patients with BRONJ, direct rational

асимптоматски индивидуи.

Кај пациентите со BRONJ подобри резулатати се постигнуваат со хируршка терапија во фаза II и III, со добар клинички успех (82%), во споредба со резултатите добиени исклучиво со медикамантозна терапија. Сите пациенти беа третирани со орални препарати на amoxycilin и клавулонска киселина, или Klindamycin, додека цефтриаксонот, беше даван интравенски за долг период на време.

Хируршкиот третман се состоеше од егзактен хируршки дебридман на патолошки променетото некротично ткаење во одреден сегмент, со примарна идеја за превенција на коскениот континуитет. Во случаите каде имавме патолошка скршеница тоа не беше можно, па беше направена и коскена ресекција. Ресекција беше изведена во 3 случаи со патолошки фрактури (за пациенти во фаза III на заболувањето). Во Табела 2 се прикажани: клиничката слика, стратегиите за третман и исходот на пациентите во однос на фазата на развој на BRONJ,

## ДИСКУСИЈА

Точното дефинирање на клиничките карактеристики на BRONJ ќе го одвои овој клинички ентитет од други веке дефинирани меѓу кои би биле: компромитирано заздравување на интраорална лезија поради некои системски заболувања, или компромитирано заздравување поради претходна ирадијациона терапија. Историјата на пациентот и клинички преглед се од круцијално значење за да ги собереме овие информации. Клиничкиот стадиум на болест според AAOMS многу ни помага за поточно категоризирање на пациентите со BRONJ, ни овозможува рационална насока за избор на третман, и проценка за прогнозата кај пациенти кои се или биле третирани или се во фаза на третман со интравенски или орални бисфосфонати[3,7,8].

Оваа студија покажа дека остеонекрозата на виличните коски причинета од бисфосфонати се среќава во три различни клинички фази. Големината на зафатената област беше променлива и се движи од недостаток на епителизација на екстракциона рана, (Фаза I) до коскена експозицијата и некроза на целата вилица9.

treatment guidelines and collect data to assess the prognosis in patients who have used either intravenous (IV) or oral bisphosphonates[3, 7,8]. The present study showed that bisphosphonate-related osteonecrosis of jaw bone occurs in three distinct clinical stages.

The size of the affected area was variable and ranged from a non-healing extraction site (Stage I) to exposure and necrosis of the entire jaw9. The area of the exposed bone was typically surrounded by inflamed erythematous soft tissue; purulent discharge at the site of the exposed bone was present when secondary infection occured (Stage II). Intraoral and extraoral fistula developed when necrotic jaw bone became secondarily infected (Stage III). Four patients complained of altered sensation in the affected area due to compressed neurovascular bundle from the inflamed surrounding bone. Chronic maxillary sinusitis secondary to osteonecrosis with an oral-antral fistula and sequestrum were presenting symptom in 2 patients with maxillary bone disintegration10. After prolonged exposure to the intravenous drugs in the more advanced stages of BRONJ11, in 3 patients, the osteolytic changes extended to the inferior border of the mandible resulting with pathologic fracture (Figure7).

In the majority of BRONJ cases, recent and simple dentoalveolar trauma was the most prevalent and consistent risk factor[4]. In most of the patients, this condition was a consequence of dental extractions following periapical infection, performed in the years before. Therefore, treatment strategies that optimize dental health have to be the main directive in managing patients who will receive or are receiving bisphosphonate therapy. It is important to ensure that all patients maintain good dental hygiene and see their dentists semiannually[3].

Standardization of diagnostic criteria for this new clinical entity is important in order to facilitate future clinical and treatment procedures.

The radiographic findings in patients with BRONJ include osteosclerosis, osteolysis, dense woven bone, a thickened lamina dura, subperiosteal bone deposition, and failure of postsurgical remodeling. Widening of the periodontal ligament space may also be noted radiographically.

Областа на експонираната коска беше обично опкружена со воспаление и еритем на околните меки ткива; со појава на гноен исцедок на местото на изложени коска кога некротичната коска при појава на секундарна инфекција (Стадиум II). Во овие случаи е веројатна појавата на интраорални и екстраорални фистули (Фаза III). Кај некои пациенти доаѓа до појава на невролошки сензации (парестезии, невритични болки) што се должи на компресија на невроваскуларниот сноп од околниот воспалителен процес[3].

Хроничен максиларен синузитис поради примарна остеонекроза со појава на оро-антралена фистула и коскени секвестри најдовме кај 2 пациенти со остеонекроза на максилата[10]. После пролонгиран интравенски третман, во понапредните фази на BRONJ, остеолитични промени беа проширени и на долниот мандибуларен раб, што кај 3 пациенти резултираше со патолошки фрактури (Слика 7)[11].

Во поголемиот дел од случаите со слика на BRONJ, неодамнешна дури и едноставна дентоалвеоларна траума беше најчест фактор на ризик. Кај повеќето од пациентите била направена едноставна екстракција на заб поради периапикална инфекција, понекогаш и години пред појавата на БРНЈ. Затоа, оптимална превенција на денталните заболувања и сочувување на здравјето на забите е најдобра стратегија за третман на пациентите кои ќе добијат или веќе добиваат бисфосфонатна терапија. Круцијално е да се обучат сите пациенти да одржуваат егзактна дентална хигиена и чести посети на матичен стоматолог, најмалку 2 пати годишно3.

Стандардизацијата на дијагностичките критериуми за овој нов клинички ентитет е важна олеснување на видот на клиничкиот третман во иднина. Радиографскиот наод кај пациенти со BRONJ вклучува: остеосклероза со делови на остеолиза, делови со згуснување на коскено ткиво, задебелување на lamina dura, субпериостално депозиција на коска и зони на неуспешно ремоделирање во случаи каде постоела хируршка интервенција. Видливо е и проширување на пародонталниот лигамент. Ортопантомограмот и КТ можат да обезбедат јасна слика за степенот на

Ortopanoramic and CT can provide accurate information about the extent of the necrosis and are often useful for planning surgical debridement procedures6. In general, these imaging modalities have not demonstrated any efficacy in assessing patients at risk for BRONJ.

If there is a strong clinical suspicion of metastatic disease within the jaw and the diagnosis of such will alter clinical treatment decisions[12], then a bone biopsy should be considered. Otherwise, bone biopsies in these patients who have been exposed to intravenous bisphosphonate therapy should not be performed given the potential for creating a non-healing bone wound.

The goals of therapy are to remove dead bone and eliminate or at least attenuate the proliferating pathogenic microorganisms through a combination of surgery and antibiotics, then give supportive care for healing like ensuring adequate nutrition (if necessary with a feeding tube). The BRONJ treatment algorithms that have been published are either a consensus of expert opinions or based on case series data[2,9,13] . These management strategies have varied according to the risk of developing BRONJ or the stage of disease. Nonetheless, the main emphasis at this time is to minimize the risk of developing BRONJ. The degree of risk depends on the route of administration of bisphosphonate, duration of exposure and previous history of dental procedures. For those patients with established BRONJ, treatment was basically directed by the symptoms14. Patients with Stage I are by definition asymptomatic and therefore no other interventions were needed; only periodic oral rinses, curettage, antibiotics and close clinical follow up. The patients with symptomatic disease (Stages II and III) required antibiotic therapy and/or surgical debridement. Mobile segments of bony sequestrum should be removed without exposing unaffected bone. If appears, affected bone portion may be resected. The surgery should be limited with removing necrotic debris, only. Surgeons should consider resection of necrotic bone of the maxilla and mandible in an advanced stages of the disease. In addition, refractory disease can be successfully managed with a more aggressive resection, specifically, a segmental resection of the mandible after a marginal

коскена некроза и се често се користи за планирање на хируршкиот дебридман[6]. Но, во принцип, можеме да кажеме дека овие рендгенграфски модалитети не ни се од никава помош при оценката на ризикот за појава на BRONJ кај поединечен пациент.

Ако во склоп на клиничката слика постои сомневање за метастатска болест во вилиците мора да направи предходна коскена биопсија[12]. Во другите случаи каде се сомневаме на БРОНЈ, коскена биопсија не е индицирана поради тоа што со тоа даваме можност за појава на уште една лезија со пореметено заздравување. Целите на терапијата се да се отстранат некротичните коскени ткива, да се елиминира, или барем да се ослаби размножувањето на патогени микроорганизми преку комбинација на хирургија и антибиотици, и да аплицира поголема сапортивна терапија и нега со регулирање на начинот на исхрана (ако е неопходно и со назогастрична сонда).

Досега објавените алгоритнми за третман на BRONJ се воглавно консензуални експертски мислења или искуства стекнати во поголеми серии на случаи[2,9,13]. Овие стратегии за третман се разликуваат најмногу според ризикот од развој на BRONJ, или одредени постулати во одредена фаза на болеста. Сепак, главниот акцент кај сите од нив, во овој момент, е да се минимизира ризикот од развој на BRONJ. Степенот на ризик зависи од начинот на употреба на бисфосфонати, времетраењето на изложеноста и историја на неопходни стоматолошки интервенции. За оние пациенти кај кој веке имаме развиена клиничка слика на BRONJ, третманот е секогаш воден од кардиналниот симптом и е насочен во правец на решавање на постоечките симптоми[14].

Пациентите во стадиум I се по дефиниција асимптоматски и затоа не беа потребни никакви други интервенции; само периодични орални испирања, плакнења, киретажа, антибиотска терпија и постојан клинички надзор.

Кај пациентите со развиена клиничка слика на болеста (Фази II и III) се бара антибиотска терапија и / или хируршки дебридман. Мобилните коскени секвестри треба да бидат одстранети без експонирање

resection of the mandible where refractory disease developed. Prospective data will provide a greater understanding of the pathogenesis and more studies should be developed to support the scientific bases for more effective therapy of BRONJ .

## CONCLUSION

This paper brings to light the necessity for surgeons and oncologists for the awareness of the potential risk of developing BRONJ and working together with dentists for the prevention and early detection of the lesions. Therefore, before starting intravenous bisphosphonate therapy for a cancer patient, a detailed examination and panoramic x-ray of the oral cavity should be completed and patients should by educated on the benefits of prophylactic dental care avoiding later extractions.

We can conclude that the treatment of BRONJ of the jaw is currently focused on addressing local pain and treating secondary infection. Also, it is recommended that surgery should be limited on removing necrotic debris in Stage I and II. Only, refractory disease should be managed with a more aggressive marginal or segmental resections of the upper and lower jaw.

на непроменетата коска. Ако се појави, можат да се ресецираат и поголеми сегменти од коската, но хируршката интервенција мора да се лимитира само на отстранување на некротични ткива.

Комплетна ресекција на делови од максилата и мандибулата доаѓаат во предвид во напредната фаза на болеста или во случаи на рефрактерно заболување со многу рецидиви. Очекувано е дека идните истражувања ќе придонесат за поголемо разбирање на патогенезата на заболувањето, а со тоа и за поефикасна терапија на BRONJ.

## ЗАКЛУЧОК

Овој труд во основа треба да ја дефинира неопходноста хирурзите и онколозите да бидат детално информирани за потенцијалните ризици од развој на BRONJ при третманот на малигните заболувања и неопходноста за тимска работа со матичните стоматолози за превенција и рано откривање на појавата на заболувањето. Потенцирано е дека пред започнување на интравенска бисфосфонатна терапија кај малигните заболувања, мора да се направи детален стоматолошки преглед и ортопантомограм, со искористување на сите можности на ресторативната стоматологија, а пациентите треба да бидат едуцирани за придобивките од профилактички стоматолошка заштита за избегнување подоцнежни екстракции.

Можеме да заклучиме дека третманот на BRONJ во моментов е фокусиран на решавање на симптомите и лекување на секундарна инфекција. Исто така, се препорачува дека сите интервенции треба да се ограничат исклучиво на отстранување на некротични остатоци во Фаза I и II. Само, рефракторните заболувања, со чести рецидиви, треба да се третираат со поагресивни маргинални или сегментални ресекции на горната или долната вилица.

## ЛИТЕРАТУРА / REFERENCES:


1. Durie BGM, Katz M, Crowley J.Osteonecrosis of the jaw and bisphosphonates. [Letter] N Engl J Med. 2009; 353: 99.
2. Şekerci AE, Sahman H, Ulu M, Etoz OA, Sisman Y.Bisphosphonate-related osteonecrosis of the jaws: Report of two cases with breast cancer, a dental concern and review of the literature. Biodiscovery. 2012; 1:2.
3. Cheng A, Mavrokokki A, Carter G, et al.The dental implications of bisphosphonates and bone disease. Aust Dent J Med Suppl. 2009; 50: 4.
4. 4. Allen MR, Burr DB. The Pathogenesis of Bisphosphonate-Related Osteonecrosis of the Jaw: So Many Hypotheses, So Few Data. J Oral Maxillofac Surg. 2009; 67(5 Suppl): 61-70.
5. Cafro AM, Barbarano LA, Andriani A, et al. Osteonecrosis of the jaw associated with chronic bisphosphonate therapy: an Italian experience. Blood. 2005;106 Abstract #5152.
6. Kos M. Association of dental and periodontal status with bisphosphonate-related osteonecrosis of the jaws. A retrospective case controlled study.
7. Arch Medical Sci. 2014; 10(1):117-23.
8. Khan A. Bisphosphonate-associated osteonecrosis of the jaw
9. Can Fam Physician. 2008; 54(7): 1019–1021.
10. Lo JC et al. Prevalence of Osteonecrosis of the Jaw in Patients With Oral Bisphosphonate Exposure. J Oral Maxillofac Surg. 2010; 68(2):243-253.
11. Cossío PI et al.Bisphosphonate-related osteonecrosis of the jaw in patients. Med Oral Patol Oral Cir Bucal. 2008; 13(1): E52-5 .
12. Greenberg MS. Intravenous bisphosphonates and osteonecrosis. [Editorial] Oral Surg Oral Med Oral Pathol Oral Radiol Endond. 2009; 93: 259–60.
13. Marx RE, Sawatari Y, Fortin M, Broumand V.
14. Bisphosphonate-induced exposed bone (osteonerosis/osteopetrosis) of the jaws: risk factors, recognition, prevention, and treatment. J Oral Maxillofac Surg. 2012; 63: 1567–75.
15. Van Poznak C, Ward B. Osteonecrosis of the jaw. Current Opinion Orthopaedics. 2008; 17: 1–7.
16. Mehrotra B, Ruggiero SL. Bisphosphonate related osteonecrosis (BRON) of the jaw: single institutional update. Blood. 2011;106 Abstract #291.
17. Ruggiero SL, Fantasia J, Carlson E. Bisphosphonate-related osteonecrosis of the jaw: background and guidelines for diagnosis, staging and management. Oral Surg Oral Med Oral Path Oral Rad Endod. 2006; 102(4): 433–44.

**Слика 1.** Потенцијален ризик за развој на остеонекроза
**Figure 1.** *Potential risk for the development of jaw osteonecrosis*

**Слика 2.** БОНВ (BRONJ) на горната вилица
**Figure 2.** *BRONJ in the upper jaw*

**Слика 3.** BRONJ на долната вилица
**Figure 3.** *BRONJ of the lower jaw*

**Слика 4.** BRONJ со фистули (3-ти стадиум)
**Figure 4.** *BRONJ fistulae (3 rd Stage)*

**Слика 5.** КТ на пациент со BRONJ
**Figure 5.** *CT in BRONJ*

**Слика 6.** Ортопантомограм на пациент со BRONJ
**Figure 6.** *Orthopantomograph in BRONJ*

**Слика 7.** Ортопантомограмски приказ на патолошка скршеница како последица на BRONJ
**Figure 7.** *Ortopantomograph feature of mandible fracture in BRONJ*

# АНТИМИКРОБНА ЕФИКАСНОСТ НА CARISOLV™ -ХИСТОЛОШКА АНАЛИЗА –

**Ефтимоска М.1, Апостолска С.1, Ренџова В.1, Филиповска В.1**

*1Катедра за Болести на забите и ендодонтот, Стоматолошки Факултет, Универзитет „ Св. Кирил и Методиј", Скопје, Република Македонија*

# ANTIMICROBIAL EFFICIENCY OF CARISOLV – HISTOLOGICAL ANALYSIS

**Eftimoska M1, Apostolska S1, Rendzova V1, Filipovska V1**

*1Department of Cariology and Endodontiцс, Faculty of Dentistry, University "Ss Cyril and Methodius", Skopje, Republic of Macedonia*

## АПСТРАКТ:

Болката и нелагодноста за време на стоматолошките интервенции со употреба на високотуражни машини се најчести причини за избегнување на посети на стоматолог. Без оглед на постојаното усовршување на стоматолошката опрема и материјали, проблемот со ротирачките инструменти за отстранување на кариес сè уште не е решен на задоволителен начин. Во терапијата на кариес во последната деценија се нудат многубројни можности со цел да се заменат машинските инструменти, а еден од нив е и хемо-механичкиот метод за кариес елиминација.

За да се испита ефикасноста на Carisolv™ - хемо-механичкиот метод за отстранување на кариес и да се утврди неговиот антимикробен ефект, како цел на оваа студија беше поставено да се направи патохистолошка анализа за утврдување на бактериско присуство пред и по кариес елиминација, компарирајќи го со конвенционалниот метод. Carisolv™(MediTeam, Sweden) е материјал за хемо-механичко одстранување на кариес и се состои од Carisolv™ гел и од специфични

## ABSTRACT

The pain and uneasiness during dental interventions caused by the use of high-speed dental drills are the most frequent reasons for avoiding visits to the dentist. As far as caries treatment is concerned, numerous possibilities have been offered in the last decade, aimed at replacing the dental mechanical instrument, one of them being the chemo-mechanical method of caries elimination.

In order to verify an efficiency of Carisolv™ (chemo-mechanical method of caries elimination) and its antimicrobial effect, the purpose of this research was to make pathohystological analysis of bacterial presence before and after caries removal, compared with conventional method. Carisolv™ (MediTeam, Sweden) is a material for chemo-mechanical caries elimination and consists of Carisolv™ gel and specific nickel-titanium hand instruments. Two groups of extracted carious teeth were examined – experimental group (20 teeth), and control group (20 teeth). In the experimental group, the decay was eliminated with Carisolv™, and in the control group, a conventional approach to caries elimination was used. Pathohistolog-

никел-титаниумски рачни инструменти.

Направени се две групи на екстрахирани заби – експериментална група (20 заби) и контролна група (20 заби). Кај експериментална група кариесот е елиминиран со Carisolv™, а кај контролната група е каористен класичен начин на кариес елиминација.

Направена е патохистолошка анализа, а примероците се анализирани со светлосен микроскоп.

Анализата на примероците овозможува прецизна визија за присуство како и за точна локализација на бактериските колонии во дентинот.

**Клучни зборови:** Стоматолошки интервенции, терапијата на кариес, Carisolv™, хемо-механички метод

ical analysis was applied, and samples were analyzed with light microscope.

Pathohistological analyzes of the samples offer precise vision into the prevalence and exact localization of bacterial colonies in the dentin.

Keywords: Dental interventions, caries treatment, Carisolv™, chemo-mechanical method

## ВОВЕД

Препарационите техники и реставративните материјали, следејќи ги тековите на современите технологии, се во постојан подем и сé повеќе се надградуваат и усовршуваат. Сепак, со години наназад најпопуларен, а и денес сè уште актуелен е начинот на препарација и кариес елиминација со употреба на високотуражни машини. Инвазивноста на овој препарационен метод е причина за многу несакани ефекти врз денталните ткива.

Во текот на работата со турбини може да настане кршење на емајловите призми, не само по рабовите на кавитетите, туку и подлабоко во интактниот емајл. Пукнатините настанати како резултат на фрактурираните емајлови призми, се места каде е можен продор на бактерии и нивните токсини, кои понатаму пенетрираат во дентинот предизвикувајќи кариозни промени.

При елиминација на кариесот со машински инструменти, покрај кариозното се отстранува и дел од здравото забно ткиво. Со тоа ослабуваат ѕидовите на забот и се зголемува можноста за негова фрактура. Со сè пошироката примена на современи материјали и атхезивни системи, традиционалните Блекови принципи се модифицираат, потребата за големи ретенциони кавитети е надмината, а на тој начин максимално се заштедува здрава забна супстанција1.

Имајќи ги во предвид негативните последици кои можат да настанат при употреба на машинските препарациони техники, а со цел да се обезбеди максимум живот на природните заби, здравите ткива треба да се зачуваат и заштитат, а техниките на препарација и кариес елиминација би требало да се минимално инвазивни.

Последните години сè повеќе се фаворизира употребата на препарациони техники и методи на елиминација на кариес со кои се настојува болните и непријатни сензации да бидат сведени на минимум, да се подигне нивото на ефикасност, а при тоа третманот да биде комфорен за пациентите.

Бројни научни трудови презентираат податоци за

## ВОВЕД

Introduction

In line with the development of the contemporary technologies, preparation techniques and restorative materials are constantly advancing and are progressively upgraded and improved. Nevertheless, the manner of preparation and caries elimination which has been the most popular for years and is still used today are the high-speed dental drills. The invasiveness of this preparation method is a reason for many adverse effects on dental tissues.

When working with high-speed handpieces, the enamel prisms can be broken, not only on the edges of the cavities, but even deeper in the intact enamel. The cracks that have occurred as a result of the fractured enamel prisms are places were bacteria and their toxins may occur, that can penetrate further in the dentin causing carious changes.

When caries is eliminated by rotary instruments, in addition to the carious dental tissue, a part of the sound dental tissue is also removed. Thus, the tooth walls weaken and the possibility of tooth damage becomes greater1.

Taking into consideration the negative consequences that may occur when using machine preparation techniques, and in order to provide maximum duration of the natural teeth, the sound tissues should be maintained and protected, and the techniques for preparation and caries elimination should be minimally invasive.

In the last years, the favored preparation techniques and methods of caries elimination endeavored to reduce the pain and the unpleasant sensations to a minimum, the efficiency level to be increased, and the treatment to be comfortable for the patients.

Numerous scientific studies present data on the efficiency of the chemo-mechanical method of caries elimination with the use of Carisolv™, referring to it as an alternative to rotating machines. The results disclose complete elimination of caries and clean cavity after application of the gel for several times. These studies also provide answers as to the patients' acceptance of the treatment. Most of the examinees accept the treatment willingly, emphasizing that it is more pleasant and less painful than the classic meth-

ефикасноста на хемо-механичкиот метод на кариес елиминација со употреба на Carisolv™, посочувајќи го како алтернатива на ротирачките машини. Резултатите

Слика 1. Carisolv™system

покажуваат комплетно отстранување на кариесот и чист кавитет по неколкукратна апликација на гелот. Овие студии вклучуваат и одговори за прифатливоста на третманот од страна на пациентите. Повеќе од испитаниците одлично го прифаќаат третманот, за кој потенцираат дека е попријатен и помалку болен од класичниот метод на отстранување на кариесот2,3.

Имајќи ја предвид големата ефиккасност за елиминација на кариес, кога се користи хемо-мехничкиот метод, целта на ова испитување е да се



Слика 2. Рачни инструменти на Carisolv™ system

направат патохистолошки анализи за да се утврди присуство на бактерии пред и по отстранувањето на кариесот, вршејќи компарација со класичниот метод на елиминација на кариес.

od of caries elimination2,3.

Taking into consideration the great efficiency of caries elimination when chemo-mechanical method is used, the purpose of this research was to make pathohistological analysis of bacterial presence before and after caries removal, compared to the conventional method.

Material and method

This (in vitro) research used the material Carisolv™ (Medi-Team, Sweden), for chemo-mechanical elimination of caries and it consists of Carisolv™ gel and specific nickel-titanium hand instruments.

The material Carisolv™ gel is a mixture of two gels (Figure 1.). One of the gels consists of 3 amino acids (leucine, lysine and glutamic acid), NaCl, NaOH, erythrosine and distilled water. The other gel is 0.5% NaOCl, and when they are mixed, isotonic alkaline gel with pH 11 is created. The action of the active substance is limited to 20–30 minutes.

The hand instruments are designed in such a manner that the two sides are working surfaces and are 0.3 to 2mm in a diameter. They are made of titanium and can be found in different sizes. They are used for application of the gel in the carious lesion and only the softened carious dentin

| | a. експериментална група | | | b. Контролна група | |
|---|---|---|---|---|---|
| **Регија** | **N** | **%** | | **N** | **%** |
| Инцизиви | 2 | 10 | | 3 | 15 |
| Премолари | 7 | 35 | | 8 | 40 |
| Молари | 11 | 55 | | 9 | 45 |
| **Вкупно** | 20 | 100 | | 20 | 100 |

Табела 1. Дистрибуција на примероци во in-vitro испитување за ефикасноста на кариес елиминација a. експериментална и b. контролна група

## МАТЕРИЈАЛ И МЕТОД

Во испитувањето користен е материјалот Carisolv™ ( MediTeam, Шведска), за хемо-механичка елиминација на кариес, а се состои од Carisolv™ гел и специфични никел - титаниумски рачни инструменти.

Материјалот Carisolv™ представува микс од два гела (Слика 1.). Во состав на едниот гел влегуваат 3 аминокиселини (leucin, lizin и glutaminska kiselina), NaCl, NaOH, еритрозин и дестилирана вода. Другиот гел представува 0,5% NaOCl, а со нивно соединување се добива изотоничен алкален гел со pH 11. Дејството на активната супстанција ограничено е на 20–30 минути.

Рачните инструменти се дизајнирани така што двата краја се работни и се со пречник од 0,3 до 2mm. Изработени се од титаниум и ги има во различна

is removed, by which simultaneously the sound tissue is protected. The working part of the instrument has 2-8 cutting edges, which enables them to be active in several directions for excavation of the carious substrate (Figure 2.).

In this in vitro study freshly extracted, permanent teeth with carious lesion (without pulpal diseases) were included. They were divided into two groups – experimental group (20 carious teeth), where caries was eliminated with Carisolv™ system and control group (20 carious teeth), where conventional caries elimination was implemented.

After caries elimination with the conventional or with the chemo-mechanical method, the teeth were placed in Osteomol (solution for demineralization) and stored for 3-5 days.

Tissue cuts were made and they were dyed by Hemalaun

| ***Caries media*** | ***Експериментална група*** | | ***Контролна група*** | |
|---|---|---|---|---|
| | N | % | N | % |
| **0** | 10 | 62.50 | 12 | **80.0** |
| **1** | 5 | 31.25 | 2 | **13.33** |
| **2** | 1 | 6.25 | 1 | **6.67** |
| **вкупно** | **16** | **100** | **15** | **100** |

Chi-squra=2.73 df=2 p=0.25

Табела 2. Присуство на бактерии на под на кавитети кај caries media

големина. Со нив се аплицира гелот во кариозната лезија и се отстранува само размекнат кариозен дентин, со што истовремено се заштитува здравото ткиво. Работниот дел од инструментот има 2-8 секални рабови, што им овозможува да се активни во повеќе правци во текот на ескавација на кариозните маси (Слика 2.).

Во оваа студија вклучени се свежо екстрахирани, перманентни заби со кариозни лезии (без пулпални заболувања). Тие се поделени во две групи – експериментална (20 кариозни заби), каде кариесот се одстранува со Carisolv™ и контролна група (20 кариозни заби), каде се применува класичен начин на

–eosin and Brown-Brenn. Then, light microscope was used to analyze those histological samples under different magnifications, in order to determine the bacterial presence, after the implementation of the two methods of caries elimination, on two levels:

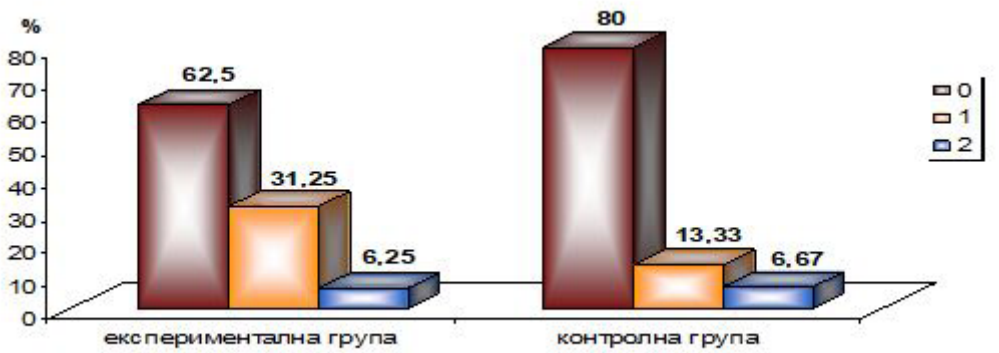


Графикон 1. Присуство на бактерии на под на кавитети кај caries media

- On the cavity floor
- In the dental tubules (from the cavity floor to the pulp chamber)

## RESULTS

In the following tables, the absence of bacteria was noticed with 0, presence of bacteria on the cavity floor with 1

| Caries profunda | Експериментална група | | Контролна група | |
|---|---|---|---|---|
| | N | % | N | % |
| 0 | 1 | 25.0 | 4 | 80.0 |
| 1 | 1 | 25.0 | 1 | 20.0 |
| 2 | 2 | 50.0 | 0 | |
| вкупно | 4 | 100 | 5 | 100 |

Табела 3. Присуство на бактерии на под на кавитети кај caries profunda

кариес елиминација (Табела 1.).

По отстранување на кариесот со хемо-механички или со конвенционален метод, забите се ставаат во Остеомол (раствор за деминерализација) и остануваат 3-5 дена. Потоа се прават ткивни резови кои се пребојуваат со методите Hemalaun –eosin и Brown-Brenn. Со помош на светлосен микроскоп примероците се анализирани под различни зголемувања. Со оваа анализа беше опсервирано присуството на бактерии по примената на двете методи за кариес елиминација, на две нивоа:

- на подот на кавитетот и
- во дентинските тубули на растојанието од подот на кавитетот до пулпината комора.

## РЕЗУЛТАТИ

Со оваа анализа вршена е процена дали по примената на двете методи за елиминација на кариесот се присутни бактерии и тоа на две нивоа: на подот на кавитетот и во дентинските тубули.

Во табелите кои следуваат отсуството на бактерии го забележавме со 0, присуството на бактерии на подот на кавитетите со 1, а нивното присуство во дентинските тубули со 2.

Во експерименталната група 16 од забите имаа caries media, а 4 со caries profunda; Во контролната група соодносот на заби со caries media и заби со caries profunda беше 15:5.

and their existence in the dental tubules with 2.

In the experimental group 16 of the teeth were with caries media and 4 with caries profunda; In the control group 15 of the teeth were with caries media and 5 with caries profunda.

The values of bacterial occurrence in the cavities with caries media are shown in Table 2. and Graph 1., and for the cavities with caries profunda, in Table 3. and Graph 2.

10 teeth (62.50%) of experimental group did not have bacteria, in 5 teeth (31.25%) with caries media bacterial presence was notified on the cavity floor, and only in one tooth of the examined samples (6.25%) bacteria were present in the dentinal tubules.

In the control group only 2 teeth (13.33%) showed bacteria on the cavity floor, and in 1 tooth (6.67%) bacteria were also present in the dentinal tubules. In the remaining 12 teeth (80%), bacteria were not present.

In one of the samples (25.0%) from the experimental group with caries profunda after caries elimination with Carisolv™, bacteria were not detected. On the cavity floor in one of the teeth (25.0%), bacteria were present after the treatment and in 2 of the teeth (50.0%) bacteria were present deeper in the dental tubules.

In 4 of the examined samples (80.0%) of control group with caries profunda do not have bacteria after the conventional treatment and in only 1 sample (20%) bacteria were evident on the cavity floor.

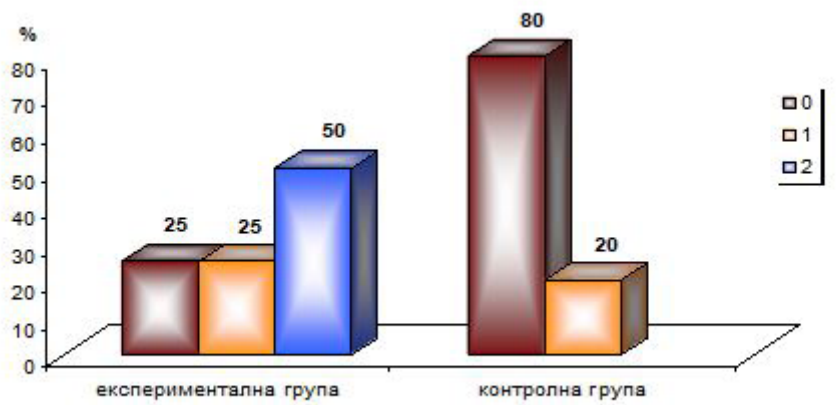


Графикон 2. Присуство на бактерии на под на кавитети кај caries profunda

Вредностите за присуство на бактерии во кавитетите со caries media се прикажани во Табела 2. и Графикон 1., а за кавитетите со caries profunda, во Табела 3. и Графикон 2.

Кај 10 заби (62.50%) од експерименталната група нема присуство на бактерии, кај 5 од забите (31.25%) со caries media има бактерии на подот на кавитетите, додека само кај 1 од примероците (6.25 %) бактериите се присутни и во дентинските тубули. Кај контролната група од вкупно 15 испитани заби, само кај 2 (13.33%) беше евидентно присуство на бактерии на подот на кавитетите, а кај 1 (6.67%) бактериите беа присутни и во дентинските каналчиња. Кај преостанатите 12 заби (80%), бактерии не беа присутни.

Кај еден од примероците (25.0%) од експерименталната група со длабок кариес не беа присутнии бактерии по елиминација на кариесот со Carisolv™. На подот на кавитетот кај 1 од испитуваните заби (25.0%) беа присутни бактерии по третманот, а кај 2 од забите (50.0%) бактериите беа присутни и подлабоко во дентинските каналчиња. Од контролната група заби со

The following figures (Figure 4.-10.) present histologic samples of carious cavities with evident bacterial infiltration on the bottom of the cavities and in the dental tubules.

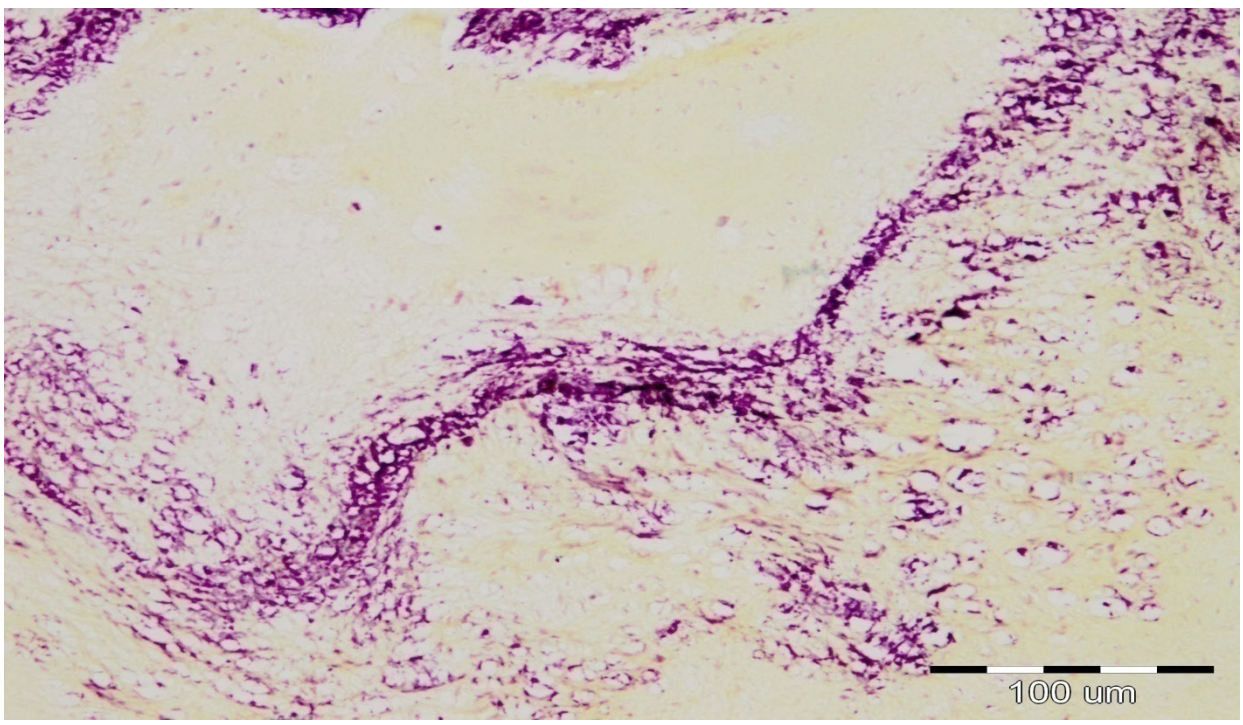


Слика 3. Масовни колонии на бактерии суперфицијално, како и подлабоко во дентинските тубули (Brown-Bren 20X)

caries profunda кај 4 од нив (80%) немаше бактериско присуство на подот на кавитетот по третманот, а само кај 1 примерок (20%) бактериите беа евидентни на подот на кавитетот (Табела 3., Графикон 2.)

На следните слики (Слика 4.-10.) претставени се хистолошките препарати на кариозни кавитети каде е забележлива бактериската инфилтрација како на дното на кавитетите, така и во дентинските тубули.

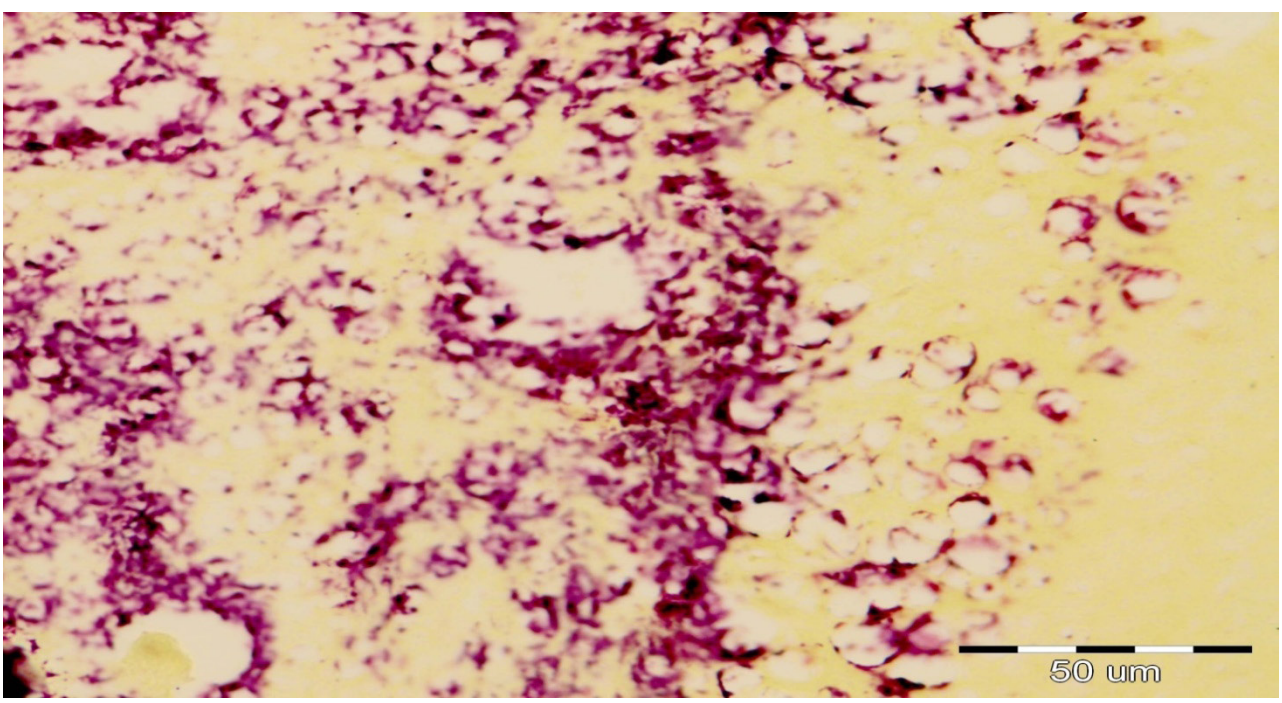


Слика 4. Претходниот препарат на поголемо зголемување (Brown-Bren 40X)

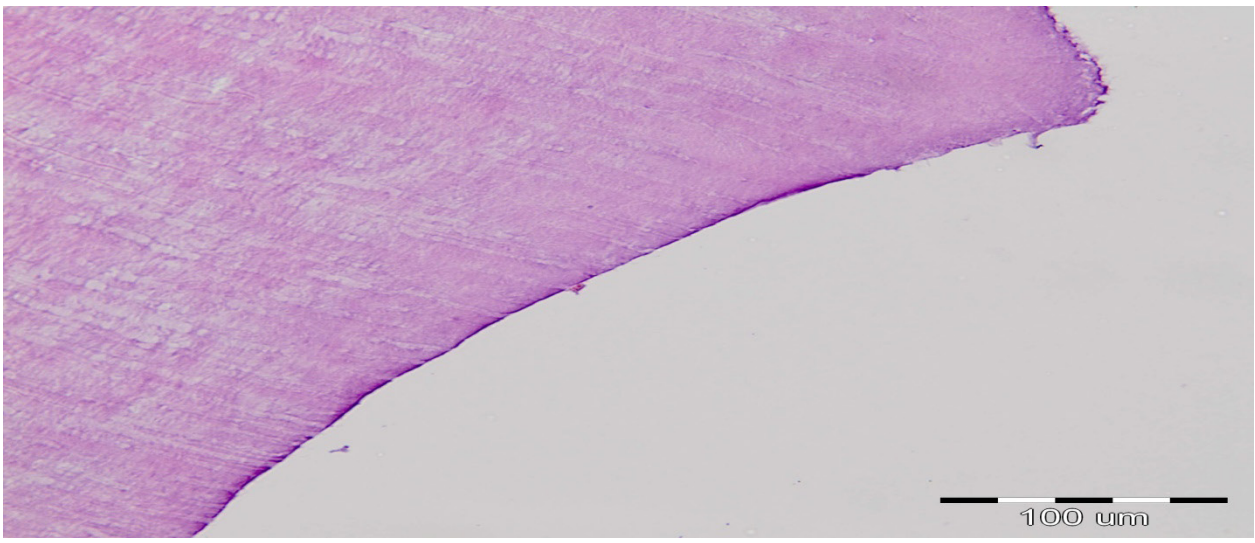


Слика 5. Рамно дно, рамни ивици на кавитет и впечатливо термичко оштетување на дентинот по механичка елиминација на кариес. Не се забележува присуство на бактерии (HE 10X)

Слика 6. Хистолошка слика на дентин по отстранување на кариес со класичен метод. По целата должина на дното на кавитетот видливи се знаци на оштетување на дентинот заради ослободената топлина од машинската препарациија. Не се забележуваат бактериски колонии (Brown i Brenn, 40X)

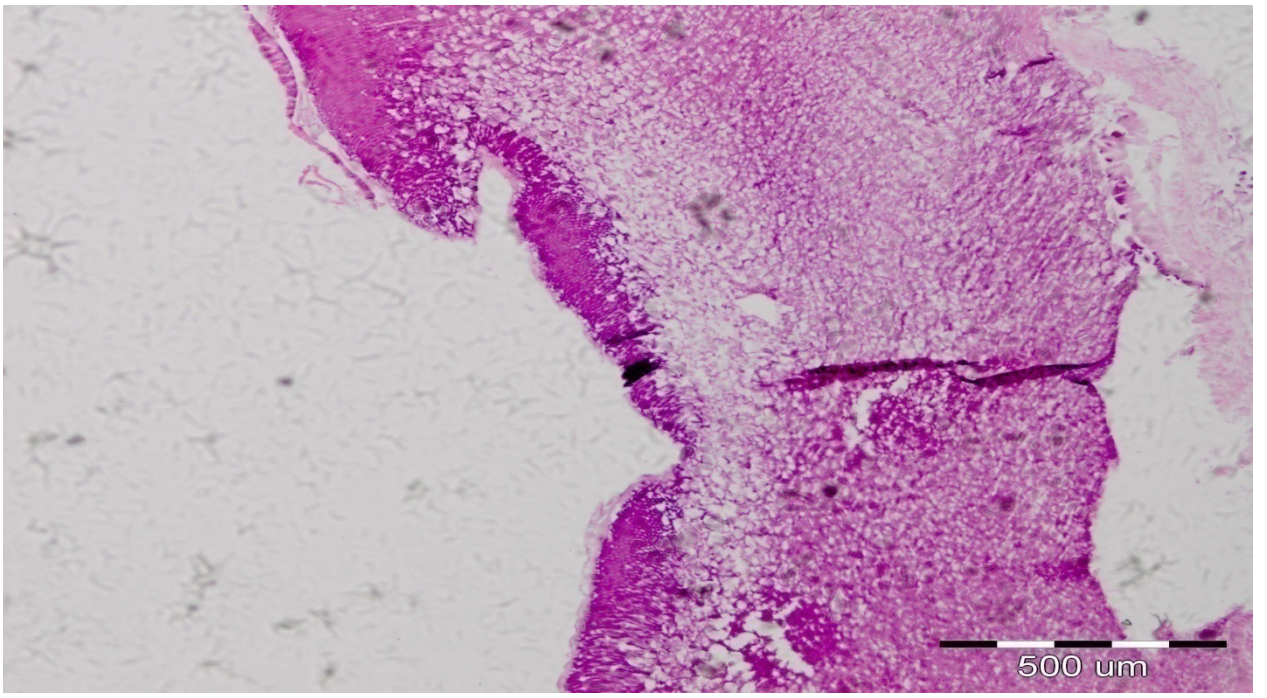


Слика 7. Хистолошка слика на дентинот по отстранување на кариесот со хемо-механичката метода. Се гледа нерамно дно после отстранување на кариесот со примена на Carisolv™ (HE 4X)

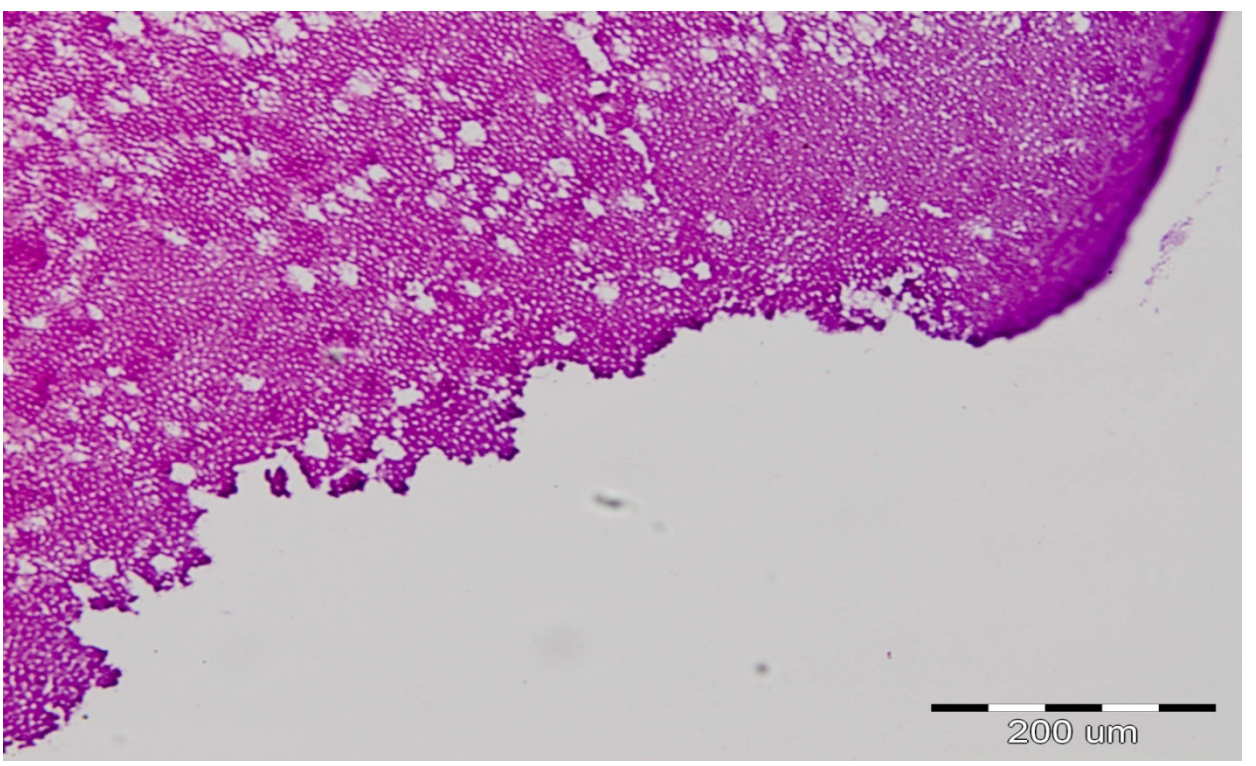


Слика 8. Хистолошка слика на дентинот по отстранување на кариесот со хемо-механичката метода. Повторно се гледа нерамно дно по хемо-механичката обработка на кавитетот (HE 10X)

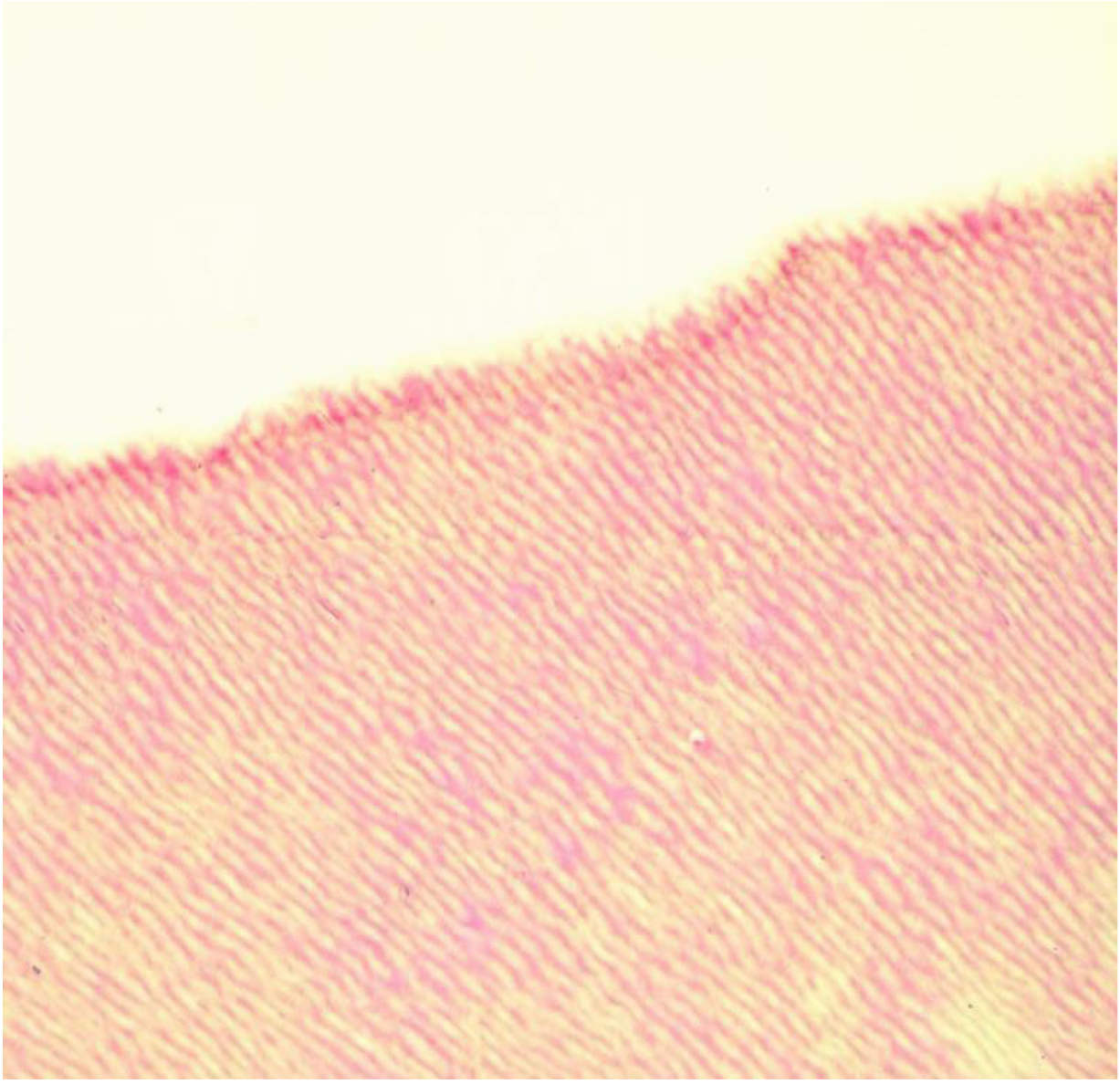

Слика 9. Хистолошка слика на дентинот по отстранување на кариесот со хемо-механичката метода. Бактериски колонии не се забележуваат (Brown i Brenn, 200×)

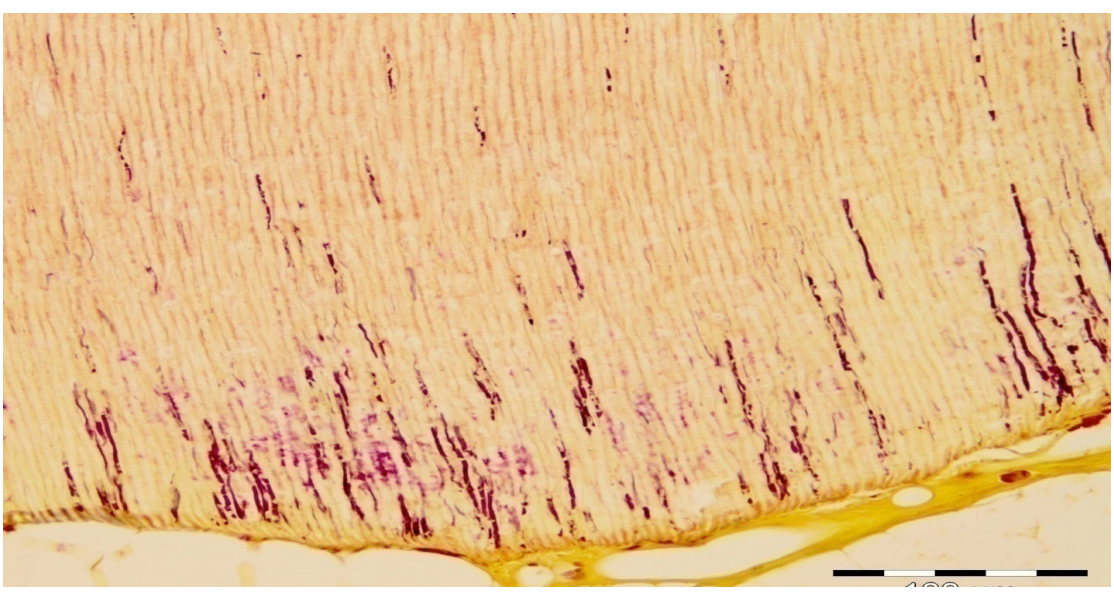

Слика 10. Хистолошка слика на дентинот по отстранување на кариесот со хемо-механичката метода. Впечатливо е присуството на бактерии во дентинските тубули (Brown- Bren 10X)

## ДИСКУСИЈА

Патохистолошката анализа со помош на светлосен микроскоп е докажана метода за детекција на заостанатите бактерии во дентинот по препарација на кавитетот4,5. За разлика од микробиолошките методи кои овозможуваат квантификација на бактериските колонии, патохистолошките анализи на поголем број од пресеците на ткивата пружаат прецизен увид во распространетоста и точната локализација на бактериските колонии во дентинот.

Со анализа на патохистолошките препарати кај кавитетите со caries media и caries profunda, беше утврдено нешто почесто присуство на бактериски колонии во дентинските тубули на дното на кавитетот по хемо-механичкото отстранување на кариесот во споредба со машинската кариес елиминација, но без значајна разлика (Табели 2., 3. и Графикони 1., 2.) Нашите резултати се во согласност со резултатите од истражувањата и на други автори4,5,6,7.

Овие наоди можат да се објаснат со помалиот обем на препарација по употребата на Carisolv™ системот во споредба со машинската препарација, со чија примена се отстранува и дел од здравиот дентин во околина на кариозната лезија, во кој можат да се најдат многу заостанати бактерии. Но Yazici и сор.7 почестото бактериско присуство го објаснуваат со особината на Carisolv™ гелот да го отстранува размачканиот слој, со што се овозможува директно потиснување на бактериите во дентинските тубули при обработка на кавитетити со рачните инструменти.

Микроорганизмите кои заостануваат во дентинот по препарација на кавитетот биле предмет на многубројни испитувања со кои е утврдено дека лактобацилите, стафиликоките и стрептококите под полнењата можат да перзистираат дури неколку месеци после препарацијата, но дека во дентинските тубули бактерискиот опстанок е доведен во прашање поради неповолните услови за нивниот раст и метаболизам8,9,10.

Во ова истражување подготовката на примероците подразбираше и декалцификација на забните ткива.

## DISCUSSION

The patho-histological analysis by a light microscope is a proven method for detection of the residual bacteria in the dentinal tissues after cavity preparation. Unlike the microbiological methods that allow quantification of bacterial colonies, the pathohistological analyzes in most of the tissue intersections provide precise insight into the prevalence and exact localization of bacterial colonies in the dentin4,5.

With the analysis of the pathohistological preparations in cavities with caries media and caries profunda, a more frequent presence of bacterial colonies was found in the dentinal tubules at the bottom of the cavity after the chemo-mechanical removal of the caries compared to the caries elimination by rotary instruments, but without significant difference. (Tables 2., 3. and Graphs 1., 2.). Our results are in line with research results of other authors4,5,6,7.

These findings can be explained by the smaller volume of preparation after using the Carisolv™ system compared to the rotary instrument' preparation, which also removes part of the sound dentin around the caries lesion, in which many residual bacteria can be found. But Yazici et al.7 explain the more frequent bacterial presence with the Carisolv™ gel's ability to remove the smear layer, thus allowing direct suppression of bacteria in the dentinal tubules when processing cavities with hand instruments.

Microorganisms remaining in dentin after cavity preparation have been the subject of numerous researches that have determined that Lactobacilli, Staphylococci and Streptococci under the fillings can persist for several months after the preparation, but that in dentinal tubules, bacterial survival is called into question due to adverse conditions for their growth and metabolism8,9,10.

In this research, the preparation of samples also implied decalcification of dental tissues. Since during the decalcification there is a loss of the enamel-dentin border4,5, it was not possible to analyze this structure. Cederlund et al.4 concluded that after applying a chemo-mechanical method for removal of caries, residual caries was not seen in dentin, while at the enamel-dentin border, this was a very common finding. Flückiger et al.11,12,13 suggest

Бидејќи во текот на декалцификацијата доаѓа до губиток на емајло-дентинската граница4,5 оваа структура не беше можно да се анализира. Cederlund и сор.4, заклучиле дека по примена на хемо-механичка метода за отстранување на кариесот, во дентинот не се забележува резидуален кариес, додека пак во ниво на емајло-дентинската граница тоа бил многу чест наод. Flückiger и сор.11,12,13 укажуваат дека по примена на Carisolv™ системот, постои тенденција за заостанување на кариозно ткиво околу емајло-дентинската граница. Yazici и сор.7 во своите студии забележале значително почесто присуство на бактерии во дентинските тубули по хемо-механичка елиминација на кариесот, посебно во пределот на емајло-дентинската граница.

Имајќи го во предвид  овој факт, особено е важно да се обезбеди директен пристап до оваа структура, со комплетно отстранување на подминираниот емајл (на кого Carisolv™ гелот не остварува хемиско дејство), за да може кариозната лезија во целост биде изложена на дејството на системот за хемо-механичка обработка на кариесот6,7.

Со помош на светлосниот микроскоп забележано е дека ѕидовите и дното на кавитетите по отстранување на кариесот со примена на Carisolv™ системот, се нерамни, со изразено неправилна структура, што се потврдува и со скенинг-електронска микроскопија.

Со патохистолошката анализа, со користење на светлосен микроскоп, не е забележано присуство на резидуален кариес по хемо-механичката елиминација на кариесот. Нивото на инфекција на преостанатиот дентин не беше сигнификантно поголем после примената на Carisolv™ системот во споредба со класичниот метод.

that after the Carisolv™ system is used, there is a tendency for carious tissue to remain around the enamel-dentin border. Yazici and his associates7 in their studies observed significantly more frequent presence of bacteria in the dentinal tubules after the chemo-mechanical elimination of caries, especially in the region of enamel-dentin border.

It is therefore particularly important to provide direct access to this structure by completely removing the undercut enamel (to which the Carisolv™ gel does not have a chemical effect) so that the caries lesion can be fully exposed to the action of the system for the chemo-mechanical treatment of the decay6,7.

The light microscopy revealed that the walls and the bottom of the cavities after removal of the caries by using the Carisolv™ system are uneven, with a pronounced irregular structure, which is confirmed by scanning electronic microscopy.

With the pathohistological analysis (including light microscope), the presence of residual caries after chemo-mechanical caries elimination has not been recorded. The level of infection in the remaining dentin has not been significantly higher after application of Carisolv™ in comparison with the conventional method.

**ЛИТЕРАТУРА / REFERENCES**


1. Tyas MJ, Anusavice KJ, Frencken JE, Mount GJ. Minimal intervention dentistry-a review. FDI Commission Project 1-97. Int Dent J. 2000; 50: 1-12.
2. Ericson D, Bornstein R. Development of a tissue-preserving agent for caries removal. In Albrektsson TO, Bratthall D, Glantz POJ, Lindhe JT: Tissue Preservation in Caries Treatment. Quintessence. London, 2001: 153-166.
3. Ericson D, Zimmerman M, Raber H, Gotrick B, Bornstein R, Thorell J. Clinical evaluation of efficacy and safety of a new method for chemo-mechanical removal of caries. A multi-centre study. Caries Res. 1999; 33: 171-177.
4. Cederlund A, Lindskog S, Blomlof J. Effect of chemomechanical caries removal system Carisolv on dentin topography of non-carious dentin. Acta Odontol Scand. 1999; 57: 185-189.
5. Cederlund A, Lindskog S, Blomlöf J. Efficacy of Carisolv-assisted caries excavation. Int J Period Rest Dent. 1999; 19: 465-469.
6. Yamada Y, Hossain M, Kimura Y, Masuda Y, Jayawardena A J, Nasu Y. Removal of organic debris from occlusal fissures: Advantage of Carisolv™ system over sodium hypochlorite. J Clin Ped Dent. 2010: 35: 75-79.
7. Yazici AR, Atílla P, Özgünaltay G, Müftüoglu S. In vitro comparison of the efficacy of Carisolv™ and conventional rotary instrument in caries removal. J Oral Rehabil. 2003; 30: 1177-1182.
8. Azrak B, Callaway A, Grundheber A, Stender E, Willershausen B. Comparison of the efficacy of chemomechanical caries removal (Carisolv™) with that of conventional excavation in reducing the cariogenic flora. Int J Paediatr Dent. 2004; 14: 182-191.
9. Bulut G, Zekioglu O, Eronat C, Bulut H. Effect of Carisolv on the human dental pulp: a histological study. J Dent. 2004; 32: 309-314.
10. Burrow MF, Bokas J, Tanumiharja M, Tyas MJ. Microtensile bond strengths to caries-affected dentine treated with Carisolv™. Aust Dent J. 2003; 48: 110-114.
11. Flückiger L, Waltimo T, Stich H, Lussi A. Comparison of chemomechanical caries removal using Carisolv™ or conventional hand excavation in deciduous teeth in vitro. J Dent. 2005; 33: 87-90.
12. Fure S, Lingstrom P. Evaluation of the chemomechanical removal of dentine caries in vivo with a new modified Carisolv gel. Clin Oral Invest. 2004; 8: 139-144.
13. Fusayama T, Okuse K, Hosoda H. Relationship between hardness, discoloration, and microbial invasion in carious dentin. J Dent Res. 1966; 45: 1033-1046.




## Ортодонтски менаџмент со дентицијата во развој

## Orthodontic Management of the Developing Dentition

Уредник: Мартин Кобурн

Издавач: Спрингер, 2017

Овој клинички водич обезбедува преглед базиран на докази на ортодонтскиот третман за време на развојот на дентицијата. Започнува со илустриран опис на нормалниот дентален развој и потоа го покрива справувањето со проблемите кои често се среќаваат за време на овој процес. Тука се вклучени стекнатите проблеми, како кариес, загуба на простор и дентални трауми, развојни аномалии, вклучувајќи варијации во бројот на забите и дефекти во ерупцијата. Дополнително, дадени се детални описи на интерцептивниот менаџмент на Класа II и Класа III малоклузии и трансверзални дискрепанци. Во книгата се дадени примери од праксата и секое поглавје е богато илустрирано со клинички примери.

Editor: Martyn Cobourne

Publisher: Springer, 2017

This multiauthor clinical guide provides an evidence-based overview of orthodontic management during development of the dentition. It begins with an illustrated account of normal dental development and then covers the management of problems that are commonly seen during this process. These include acquired problems, such as caries, space loss and dental trauma, developmental anomalies, including variation in tooth number and eruption defects. In addition, detailed consideration is given to the interceptive management of class II and class III malocclusion and transverse discrepancies. There is an emphasis on evidence-based management of these developmental problems and each chapter is richly illustrated with clinical examples.




## Вообичаени компликации во ендодонцијата

## Common complications in endodontics

Уредник: Пријанка Џаин

Издавач: Спрингер, 2017

Оваа книга ги опишува најчестите ендодонтски компликации и обезбедува најнови информации за нивна превенција и справување. Почетните поглавја ја објаснуваат важноста од поставувањето на точна дијагноза и планирање на третманот, ја потенцираат улогата на дигиталната радиографија и CBCT во справувањето со компликациите, и ја објаснува потребата за обрнување на особено внимание на близината на анатомските структури со цел да се избегне оштетување на неуроваскуларниот сноп. Ендодонтските проблеми поврзани со различни грешки во терапијата се детално разгледани, покривајќи широк спектар на компликации поврзани со приодот и инструментацијата и тешкотиите кои можат да произлезат од употребата на различни техники на оптурација. Читателите ќе можат да најдат информација за ендодонтско-периодонталниот сооднос, специјален дел за геријатриските пациенти и потенцијалните медицински итни состојби и потребата од внимание кај одредени пациенти.

Editor: Jain, Priyanka

Publisher: Springer 2017

This book describes the most commonly encountered endodontic complications and provides up-to-date information on their prevention and management. The opening chapters explain the importance of accurate diagnosis and treatment planning, outline the role of digital radiography and CBCT in managing complications, and highlight the need for close attention to anatomic landmarks in order to avoid damage to neurovascular anatomy. Endodontic problems associated with different procedural errors are then discussed in detail, covering a wide variety of access- and instrumentation-related complications and the difficulties that may arise when using obturation techniques. Readers will also find information on the endodontic–periodontal relationship, special issues in geriatric patients, and the potential medical emergencies and precautions in specific patient subsets.

MACEDONIAN DENTAL REVIEW / Year XXXX, No, 1-2, 2017 / ISSN 0350-81 / UDK 616 - 31

www.msp.stomfak.ukim.edu.mk