ПРОТЕТСКА РЕХАБИЛИТАЦИЈА СО ОПТУРАТОРИ И ЕПИТЕЗИ ПО МАСИВНИ ЛИЦЕВИ И ВИЛИЧНИ ДЕФЕКТИ

Бенедети А.[1], Капушевска Б.[2], Поповски В.[1], Поповиќ-Моневска Д.[1], Кирков А.[1], Панчевски Г.[1], Двојаковска С.[1], Илиев А.[1], Бундевска Ј.[2], Мијоска А.[2], Наумовски С.[3], Бафтијари Д.[3], Копачева Г.[4], Стаматоски А.*[3]

[1] Клиника за максилофацијална хирургија, Универзитет „Св Кирил и Методиј" Скопје, Република Македонија

[2] Клиника за фиксна протетика, Универзитет „Св Кирил и Методиј", Скопје, Република Македонија

[3] Клиника за максилофацијална хирургија, Скопје, Република Македонија

[4] Клиника за уво, нос и грло, Медицински факултет Универзитет „Св Кирил и Методиј" Скопје

PROSTHETIC REHABILITATION WITH OBTURATORS AND EPITHESES AFTER MASSIVE FACE AND JAW DEFECTS

Benedetti A.1, Kapusevska B.2, Popovski V.1, Popovik-Monevska D.1, Kirkov A.1, Pancevski G.1, Dvojakovska S.1, Iliev A.1, Bundevska J.2, Mioska A.2, Naumovski S.3, Baftijari D.3, Kopaceva G.4, Stamatoski A.*3

1 University Clinic for Maxillofacial Surgery, Faculty of Dentistry, Ss. Cyril and Methodius University, Skopje, Republic of Macedonia

2 Department of Prosthodontics, Faculty of Dentistry, Ss. Cyril and Methodius University, Skopje, Republic of Macedonia

3 University Clinic for Maxillofacial Surgery Skopje, Republic of Macedonia

4 University Clinic for Otorhinolaryngology, Faculty of Medicine, Ss Cyril and Methodius University, Skopje, Republic of Macedonia

АПСТРАКТ:

Постигнување на долгорочна функционално-естетска и општо-здравствена благосостојба на животот кај пациенти со максилофацијални дефекти се базира на ефективната интердисциплинарна соработка помеѓу максилофацијалните хирурзи, доктори-стоматолози, реконструктивни протетичари и стоматолошки техничари. Кранио-фацијалните дефекти се јавуваат како резултат на конгенитални аномалии, траума, тумор формации. Рехабилитација на овие пациенти по хируршко отстранување на туморски формации, претставува сериозна терапија во стоматогнатниот систем чија цел е да се постигнат основните функции како голтање, џвакање и зборување. Сигнификантната деформација на меки и коскени ткива, дисфункционалноста и биолошки дисбаланс по соодветна хируршка терапија кај пациентите резултираат во екстензивен максило-палатинален или мандибуларен дефицит. Овие лицеви дефекти влијаат на психолошкиот и естетски момент кај пациентот вклучувајќи го и степенот на намалување на

ABSTRACT

Achieving long-term functional, esthetic and general health benefit in patients with maxillofacial defects demands effective interdisciplinary cooperation among surgeons, dentists, prosthodontists and dental technicians. Cranio-facial defects occur in cases of congenital anomalies, trauma, tumors and carcinoma in oral and facial regions.

Reconstruction of the normal function of the maxillofacial region is very difficult to achieve when the defect area is large, and restoring primary functions like swallowing, chewing and speaking is most important. After receiving proper surgical therapy, patients result in an extensive maxillo-palatine or mandibular deficit which presents physical and emotional problems leading to reduced working capacity.

Maxillofacial prosthetic rehabilitation needs multidisciplinary approach for postsurgical defects. Prostheses are artificial devices which may be implanted or attached to the body face to replace an organ or body part that might be congenitally missing or might have been lost due to

работоспособноста.

Максилофацијалната протетска рехабилитација бара мултидисциплинарен пристап за овој тип на постхируршки дефекти. Протезите претставуваат вештачки помагала кои можат да бидат имплантирани или прицврстени на лицето со цел да заменат орган или дел од тело што може да недостасува поради конгенитална етиологија, болест и траума. Пациентите кои не подлежат на протетска рехабилитација се наоѓаат во значително зголемен ризик за развој на инфекции и локално повторување на болеста во текот на периодот на лекување. Согледувајќи ги долгогодишните потреби за добивање сознанија и искуства токму на овој план, ја оформивме целта која се темели на искористување на сите понудени и современи можности од аспект на примена на протетска рехабилитација во корист на пациентот, ретроспективно анализирајќи ги пациентите третирани по радикален хируршки третман во лицево-вилична регија, и потребата за постигнување задоволителен психолошки и естетски момент.

Клучни зборови: оптуратор протези, епитези, протетска рехабилитација, лицеви протези

disease or trauma. Untreated patients without prosthodontic rehabilitation are at significantly increased risk of developing infections and local recurrence during the healing period.

The aim of this retrospective study was to analyze the patients treated after radical surgical treatment of the maxilla or the mandible obtaining convenient possibilities for complete prosthetic supported rehabilitation. This can help them achieving better aesthetic, functionality and ability to interact socially.

Keywords: obturator prosthesis; epithesis; prosthetic rehabilitation; facial prosthesis

МАТЕРИЈАЛ И МЕТОДИ

Во оваа ретроспективна студија беа вклучени пациенти со дефекти на лицето и вилицата кои биле третирани на Универзитетската клиника за максилофацијална хирургија Скопје во период од 2014 до 2016 година.

Сите податоци од пациентите вклучувајќи возраст, пол, вид на дефект, третман со анатомски локалитети беа ретроспективно проследени. Пациентите беа проделени во четири групи во однос на локализација на спроведена оперативна интервенција на лицево-виличната структура и тоа: пациенти по хируршки третман на среден лицев масив (група 1); пациенти по хируршки третман на инфериорен дел од лицето и долна третина (група 2); пациенти со мултипли постхируршки дефекти на повеќе анатомски локалитети (група 3); и пациенти со загуба

INTRODUCTION

Patients having undergone maxillofacial surgeries tend to present with large defects involving anatomical parts of cranio-facial structures and they most common occur in cases of tumors, carcinomas and trauma. Face and jaw defects can be divided by the localization in maxilla, mandibula, auricle or otic region. Maxillary defects may be in the form of a small holes resulting in communication from the oral cavity into the maxillary sinus, or it may include portion of the hard and soft palate, alveolar ridge, the floor of the nasal cavity, auricular or orbital defect1-5. These defects may appear as oro-nasal, oro-antral, or oro-nasal-orbital communication6-9.

Restoring primary functions including mastication, swallowing and speaking is most important for the patients to maintain their ability to socialize. After the surgical treatment, the patients are left with different kind of facial

на мекоткивни или коскени структури во регија на главата и вратот (група 4). Критериумите за вклучување во оваа ретроспективна студија беа сите пациенти чија основна патологија претставува било каков вид на неоплазма и/или трауматски дефект со загуба на мекоткивни или коскени структури.

РЕЗУЛТАТИ

Во тек на ретроспективната анализа податоците кои ги добивме од 2014 до 2016 година беа статистички обработени за вкупно 36 пациенти. Старосната група на пациенти се движеше од 23 до 84 години, со средна возраст од 63.13 години и највисока стапка на инциденца беше забележана во група на пациенти помеѓу 61-80 годишна возраст. Меѓуполовиот машко-женски сооднос во оваа студија изнесува 2.6-:1.

Речиси 76% од пациентите припаѓаат во првата група на пациенти по хируршки третман на среден лицев масив. Како најчест постхируршки дефект по оперативен третман е со локализација на максиларна коска и тоа кај 66.6% (24/36) од случаите, додека мандибуларните дефекти завземаат учество со 33.3% (12/36). Во однос на лицева страна (лева/десна) на настанатиот постхируршки дефект, постои значителна доминантност на десната страна. Анализирајќи ги сите случаи на пациенти, биле изведени само 4 егзентерации на орбитална содржина. Во однос на четвртата група на пациенти, 7.2% од пациентите се здобиле со загуба на мекоткивни или коскени структури во останатите анатомски регии на главата и вратот.

1. Клиничка презентација на случај

На 23-годишен пациент му беше дијагностициран тумор од одонтогено потекло (одонтоген фибромиксом) кој екстендирал во регија на десна максиларна коска, вклучувајќи десна страна на носна шуплина, со зафатеност на инфериорен и среден носен ходник чија супериорна анатомска граница влијаеше на подот на десна орбита (Слика 1ц). Самата операција беше подготвена, планирана и изведена во општа анестезија, а со цел да се пристапи кон оперативно отстранување на туморската маса беше применет хируршки рез по

and jaw defects, which present a physical and emotional problem. Although certain rehabilitation of these anatomical defects is possible, it is a very challenging task, where multidisciplinary approach is mandatory.

Surgical techniques such as free microvascular flaps, pedicled flaps or leaving a large area capable of healing in spontaneous form is difficult and time-consuming, leading in increased healing time with prolonged and troublesome postoperative period. Additionally, in these cases, the cost-effectiveness ratio should be considered.

When surgical reconstruction is not possible and provides less than acceptable results, oro-maxillofacial prosthetics offer an alternative method and can be a reliable treatment option to restore face or jaw defects improving quality of life. Today, reconstructive prostheses and obturators are made of different materials and can substitute organ and body part, such as eye, ear, nose, limb or teeth available to rehabilitate the patients providing superior esthetic outcotmes2. Obturator (surgical, interim or definitive) is a prosthesis used to close a congenital or acquired tissue aperture, primarily of the hard palate or contiguous alveolar structures3. The name obturator is derived from the latin verb "obturare" which means close or shut off.

Stability and esthetics also contribute to treatment success. Different materials are used for making prostheses such as metal (titanium), porcelain, rubber, gelatin, latex and most often methacrylate and silicones. The most common material used for the fabrication of the intra and extraoral prostheses are polymeric in nature (vinyl chloride polymer and copolymers, acrylic types, silicon rubbers and silicone block copolymers, polyphosphazenes). The success of the prostheses depends primarily of the material they are made of, but their longevity depends on the retention4. Prostheses that replace soft tissues are known as epitheses. External hemifacial prosthesis (epithesis) is a removable superficial prosthesis that restores part or all of the nose plus the orbit including significant adjacent facial tissue or structures. Prostheses are retained in four different ways: anatomically, mechanically, chemically and surgically. The use of multiple attachments provides and can increase the stability and retention of the prostheses

Вебер Фергусон. Туморот беше комплетно и успешно отстранет со нотирани димензии 80 × 67 × 44 мм и тежина на тумроска маса од 125 грама (Слика 1 а, б, ц, д). Во постоперативниот период не беа забележани рецидиви и беше изработена комплетна акрилатна оптуратор протеза (Слика 2 а, б, ц, д, Слика 3).

2. Клиничка презентација на случај

Огнострелните пенетрирачки рани на лицево-виличниот скелет претставуваат сериозен предизвик за максилофацијалните хирурзи. Овие рани на лицето може да бидат контаминирани со разни видови материјали што на крај резултираат со појава на компликации.

Пациент на 37-годишна возраст, бил застрелан со огнено оружје-пушка од многу кратко растојание (<1.5 метар). Оваа ургентна живото-загрозувачка состојба беше дијагностицирана со отворена пенетрирачка рана во лева мандибуларно-лицева регија и лева максиларна коска, мултипни фрактурирани коскени сегменти, комплетно деструирана максиларна и зигоматична коска. На ртг проекција беа забележани ситни оловни топчиња-сачми на местото на повреда. По претходно акутен нехируршки третман (Advanced Trauma Life Support®) пациентот беше успешно хируршки третиран и постоперативно пратен со стабилна состојба. Кај овој пациент, поради постоење на интраорален вертикален дефект и деструирана палатинална коска, резултира во неразбирлив говор и фонетика поради широка пострауматска комуникација помеѓу орална и носна празнина (Слика 4, 5).

ДИСКУСИЈА

Квалитетот на живот кај пациенти кои биле третирани од туморска формација, траума или конгенитален дефект во максилофацијална регија претставува доста важен параметар и има големо влијание во рехабилитационата постапка. Оптураторите како протетски помагала наоѓаат се поголема примена во рехабилитација на дефектите настанати во максиларни коски, а се поврзани со присуство на комуникација помеѓу орална празнина, носна и синусна празнина.

Оптураторот поседува многу функции, но главната цел

and obturators, retaining by bio-integration, osseo and fibro-osseo integration5.

Maxillofacial prosthetic treatment is a complex process of restoration depending on the side of the defect and it's very important to ensure the patient's benefits maximally from the intra-oral and extra-oral rehabilitation even than a suboptimal esthetic outcome may be obtained with restoration of the normal functions of mastication, speech, swallowing and appearance6.

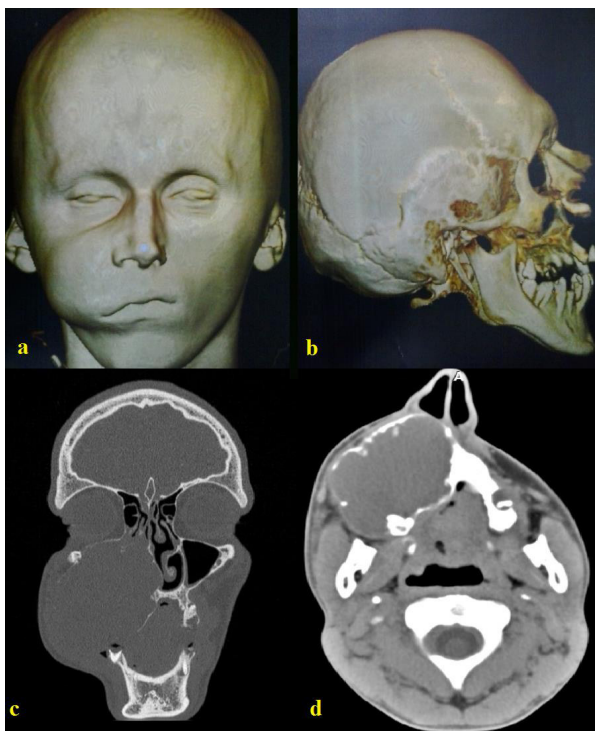

Слика 1 а,б,ц,д. Компјутерска томографија со 3Д реконструкција на лицев тумор прикажан во коронален и аксијален пресек со впечатлива унилокуларна радиолуцентна лезија

Figure 1 a, b, c, d. *3D Computed tomography appearances of massive face tumor with coronal and axial view showing a unilocular radiolucent lesion*

MATHERIAL AND METHODS

This retrospective study comprised of patients with face and jaw defects which were treated at the University Clinic for Maxillofacial Surgery Skopje between the period of 2014 and 2016.

The data of interest collected from the patient's register and case notes include age, gender, type of defects, treatment and affected anatomical area. The patients were divided into four groups: patients after surgery in the midface (Group I); patients after surgery in the lower part of

и индикација на оваа протетска изработка е затворање на максилофацијалниот дефект, со цел да се спречи хиперназалниот говор и проток на течности во носната празнина[8-13]. Тие можат да бидат поставени за време на хируршка фаза од третманот познати како имедијантни (непосредни) хируршки оптуратори, потоа привремен оптуратор кој се употребува за време на постоперативниот период на лекување и дефинитивен оптура-тор кој се аплицира по 6 месеци до 1 година постоперативно. Во случај каде недостасува анатомски дел од алвеоларен гребен, постојат неколку методи кои можат да го подобрат квалитетот на протетската изработка, во поново време познати како имплантно или магнетно поддржани мобилни или фиксни протетски конструкции и истите се изработуваат 4-6 месеци постоперативно [10-12]. Пациентите треба да бидат запознаени со изборот на овие протези и ретенционите методи кои што треба да се користат при нивна изработка, да добијат

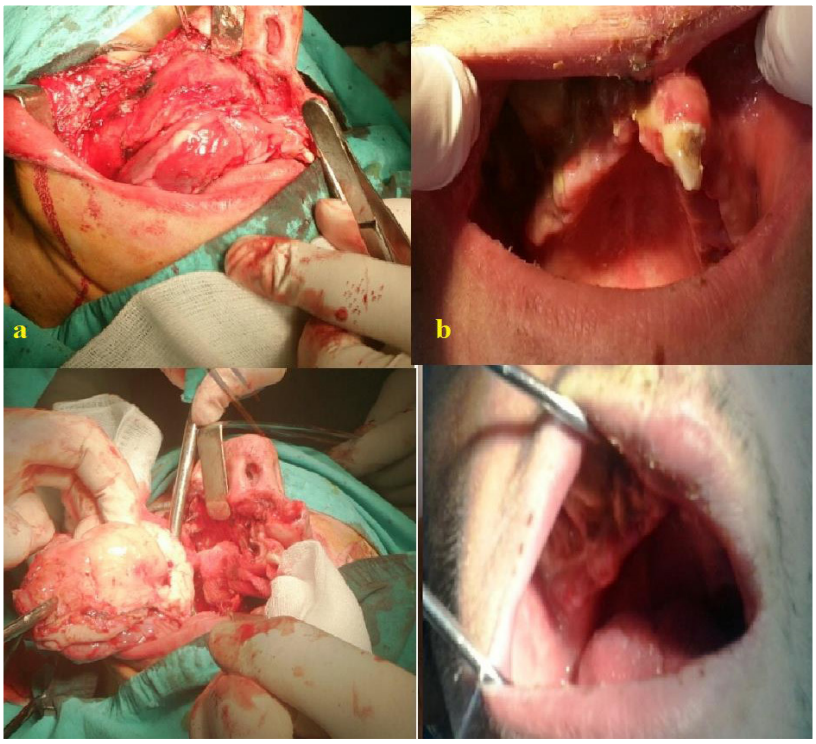

Слика 2. а, б, ц, д. Интраоперативен приказ на тумор по претходно изведен хируршки рез по Weber Ferguson и постоперативна контрола каде не се забележува локален рецидив на самата ткивна компонента

Figure 2 a, b, c, d. *Intra-operative view of patient through Weber Ferguson approach and post-treatment findings show no local recurrence of the tumor*

Слика 3. Земање на отпечаток и подготовка за изработка на оптуратор протеза

Figure 3. *The final impression and fabrication of a working cast. The retention groove of the obturator prosthesis can be detected on its borders.*

the face (Group II); patients with mixed post-surgical losses (Group III); and patients with losses of face tissues locations of the head and neck region (Group IV). The inclusion criteria were patients whose underlying pathology was any type of neoplasia and trauma.

RESULTS

A total of 36 case notes were collected during the study period 2014-2016. The age range was 23-84 years with the mean age of 63.13 and peak age incidence at 61-80 years. The male: female ratio was 2.6:1.

Almost 76% of the patients underwent neoplasm surgery in the midface (Group I). Surgical defects were the most frequent type of maxillary defect seen accounting for 66.6% (24/36) of the cases, while patients after mandibular surgery defects accounted for 33.3% (12/36) each. There was a right sided predominance of pathology demonstrated in the mid-face. Following analysis of all cases from a single unit only four orbital exenterations were performed. Patients with mixed

сознанија кои се однесуваат за лесно отстранување на протетската конструкција како и за потенцијалните микробиолошки ризик фактори, временскиот период за долготрајноста кај протетските конструкции, како и потребата за временско-обновливи нови изработки со краен резултат за практично воспоставување на хигиено-превентивни мерки[12]

Современиот пристап кон овие дефекти претставува голем предизвик за лекарите со што ни се овозможува репродукцијата на анатомската морфологија на очите, увото, носот, екстра или интраоралниот дел кој може да биде изработен рачно (скулптури со восок) или можат да бидат водени од компјутерски насочен прототип (CAM-RP), стереолитографијата и современата 3Д технологија за моделирање(FDM) чии резултати ве-туваат позитивни наоди во изра-ботката на рекон-структивни модели за макси-лофацијални про-тези.

Системот CAD-CAM, претставува иновативен метод кој ја елиминира употребата на конвенционални отпечатоци каде најчесто се користи акрилна смола која се полимеризира во финална форма и е обоена дефинитивно, додека интраоралната камера и ласерскиот скенер играат важна улога во добивање на анатомски релјеф на постоечкиот постоперативен стекнат дефект.

Слика 4 а, б. Прострелна рани на лицето со значителни дефекти на меки и коскени ткива, хеморагија и живото-загрозувачка состојба; ц. д. Присуство на интраорален дефект по зараснување на рана

Figure 4. a, b. *Facial gunshot wounds comprising significant soft and bone tissue defects and holes with presence of life-threatening injury and hemorrhage c, d. Follow-up photograph showing excellent uneventful healing with presence of large intraoral defect*

postsurgical losses were 16.6%. There were only 7.2% of patients with losses of face tissues after surgery in other areas of the head and neck region (Group IV).

CLINICAL PRESENTATION 1

A 23-year-old male was diagnosed with tumor (Odontogenic fibromyxoma) extended over all right maxilla as well as the right side of the nasal cavity, invading the inferior and middle nasal meatus and superiorly it was seen abutting of the floor of orbit (Figure 1c). After exposing the tumor through a Weber Ferguson incision under general anesthesia it was totally excised measured approximately 80 × 67 × 44 mm and 125 g in weight (Figure 1 a, b, c, d). After the surgery and the loss of the right maxilla and maxillary sinus cavity it was made a complete prosthesis with acrylic resin (Figure 2 a, b, c, d; Figure 3).

CLINICAL PRESENTATION 2

Gunshot wounds to the face present serious challenges to the oral and maxillofacial surgeons, head and neck surgeries. These facial wounds can be contaminated with various types of materials resulting with complications. A 37-year-old male patient was shot with the shotgun at a very short distance and was referred to the Clinic for Maxillofacial Surgery. The bullet entrance wound was in the left mandibular region and completely in the left maxilla, resulting with multiple fractured segments visible in the mandible and completely destroyed left maxillary and zy-

Во истражувачката студија за репродукција на слики за 3D печатење на протези на лицето, Kaida X и сор.12 го објаснуваат протоколот за производство на протеза на лицето на меките ткива користејќи модерна технологија и дошле до заклучок дека 3D печатењето може да обезбеди брза и задоволителна клиничка протеза која лесно би се имплементирала кај пациентите.

Giovanna и сор.13 го претставиле новиот пристап за реконструкција со протетско помагало кај два физички модели со деформирани лица. За потребната израбо-тка користеле обратен реверзен инженеринг и брзи прототипови за виртуелно анатомско скулптурирање и производство на реконструктивна протеза на лицето 14.

Според Çötert14 стереолитографските резултати од CT-скенот сугерираат дека стереолитографијата е соод-ветна техника за изработка на прелиминарна верзија-прототип на ушната протеза.

Polski и сор.15 клинички ја анализирале епидемиолошка евалуација на третираните пациенти со протетска рехабилитација. Тие дошле до заклучок дека протетските обтуратори со мобилна парцијална или тотална протеза биле интегрирани и користени кај 93.27% од пациентите и 69.23% од пациенти по ресекција на мандибуларната коска.

Во студијата на Jiao и сор.16 била евалуирано нивото на постигната рехабилитација на пациенти со максиларните дефекти со користење на компјутерски водена конструкција и рапидна изработка на прототип-оптураторна протеза. Тие ја комбинирале употребата на двете технологии во цели за истражување и покажале

Слика 5. Постоперативен приказ на ртг снимка -параназални синуси (Waters) каде се забележуваат останати страни тела (сачми) на левата страна од лицето

Figure 5. *Post- operative paranasal sinus (Waters) view showing foreign bodies in the left side of the face anatomy*

gomatic bone. After initially managed in accordance with the algorithmic advanced trauma life support (ATLS) protocol, the surgical management was successful and good bone formation was apparent radiographically 3 months later. Intraorally, the patient had large vertical defect with incomprehensible speech and wide communication between oral and nasal cavity (Figure 4, 5).

DISCUSSION

The quality of life and psychological outcomes in patients treated of maxillofacial cancer, trauma or congenital etiology is an important parameter in the post-treatment follow up.

Most prostheses used for rehabilitation of the defects of the maxilla are obturator prostheses used to close openings and holes in the palate, which are related to the presence of a communication between the oral cavity and the nasal or sinus cavity. The obturator fulfills many functions, but the primary goal of the prosthetic obturation is closure of the maxillofacial defect, to prevent hyper-nasal speech and liquid leakage into nasal cavity[8-13]. They can be inserted during the surgical phase of treatment, screwed or wired – immediate surgical obturator, provisional obturator - for postoperative healing period, or after 6 months to 1 year after operation- definitive obturator.

In cases where patients have missing parts of alveolar ridge, there are several treatment options, such as removable and fixed partial dentures, crowns, bridges and implant or magnetic retention technology as a useful method for supporting the prostheses[10-12]. Approximately 4-6 months after surgery, consideration may be given to the construction of definitive prostheses.

Patients have to be educated about the choice of pros-

значителни клинички резултати во сите полиња во однос на функционални резултати кај пациентите.

D'Souza17 посочува дека предностите на примена на компјутерска томографија и магнетна резонанца во колизија со системот за брза изработка на прелиминарни протетски помагала-оптуратори и епитези се состои во во неинвазивност на методот, поголема брзина за стекнување и пренос на податоци[18].

Постојат голем број на литературни податоци и анализи кои ја потенцираат улогата на максилофацијалната реконструкција особено со максиларна обтураторска протеза (затворена или отворена) и лицева епитеза прикажувајќи го бенефитот кој што го добиваат овие пациенти притоа не ја опфаќаат само личната ресоцијализација, туку и влијаат на подобрување на квалитетот на животот кај секој пациент одделно со континуирано оддржување на есенцијалните навики[18-23].

Jiang и сор.24 ја испитувале функцијата на оптуратор протеза која била евалуирана кај 18 пациенти со CAD/CAM кај претходно изведена максилектомија, потенцирајќи го фактот дека со самата имплантација на протетското помагало значително се подобрува говорот, голтањето и квалитет на живот.

Врз основа на современите технологии и брз развиток на нови методи, во иднина се очекува оваа проблематика да има мултидисциплинарен аспект од сите засегнати области се со цел да се овозможи голем број на пациенти да бидат навремено третирани, со економски бенефит и можност за навремено визуелизирање и следење на дефектот при неизвесна понатамошна иднина или локо-регионален рецидив.

ЗАКЛУЧОК

Протетската рехабилитација со оптуратор протези и епитези кај пациенти со постоперативни масивни лицеви и вилични дефекти игра голема улога во квалитетот на живот на пациентите, кој со развој на производство и современи методи за протетско згрижување овој процес се основа на постигнување на изгубената функција и естетика се со цел да се

thesis and retentive methods to be used. They should be prepared to learn about their prostheses like about its attachment, removal and cleaning methods. They should be educated about the limited life of the prostheses, possible bacterial contamination and precipitation of undesirable odors and mucosal irritations[12].

The reproduction of the anatomic morphology of eye, ear, nose, extra or intra-oral part is a great challenge for the prosthodontists, and they can be done manually (wax cast sculpting), stereolithography apparatus with optical fabrication, photo-solidification, and resin printing or with computerized tomography CT scanner which can result in biomechanical 3-dimensional finite element. The CAD-CAM system is an innovative method which eliminates the use of conventional impressions, while the intraoral camera and the laser scanner play important role in the scanning of the existing postsurgical anatomy defect. It uses acrylic resin which polymerize in its final shape and is colored definitely.

In the research study about imaging reproduction for 3D printing of facial prostheses, Kaida Xiao et al.12 explained the protocol for manufacturing of facial soft tissue prosthesis using modern technology. They concluded that 3D printing can provide quick and satisfactory clinical prosthesis which would be easily implemented.

Giovanna Sansoni et al.13 presented a novel approach for prosthetic reconstruction in two physical models with deformed faces. For fabrication they used reverse engineering, and rapid prototype procedures for virtual anatomical sculpturing and fabricating of facial reconstructive prosthesis[14].

According to Çötert14, stereolithography results from a CT scan suggest that stereolithography is a suitable technique for prototyping the ear prosthesis.

Polski et al.15 analyzed the clinical and epidemiological evaluation of treated patients with prosthetic rehabilitation. They found that prosthetic obturators with removable partial or complete denture were integrated and used in 93.27% of the patients, and 69.23% in patients after mandibular bone resection.

In the study of Jiao et all16, the rehabilitation of patients

овозможи рана работоспособност и ресоцијализација во општеството, намален период за хоспитализација и забрзано враќање во функција.

with maxillary defects using computer aided design and rapid protyping for obturator prosthesis was evaluated. They combined the two technologies and have shown significant valuable clinical results in all fields of functional outcomes.

D'Souza17 presented that the advantages of a Computed Tomography (CT), Magnetic Resonance Imaging (MRI) in conjunction with Rapid Prototyping (RP) system are that they are non-invasive, have a higher speed of data acquisition, and the scanners are more rugged and portable than the CT or MRI scanner. At this point it was possible and recommended as hopeless method[18].

The literature discusses the role of maxillofacial reconstruction especially maxillary obturator prosthesis (closed or open) and facial epithesis showed more benefits in oral and extra-oral esthetic function such as swallowing when different materials and retention methods are used for new types preserving the vital role of the remaining teeth and tissue and provide comfort, function, and aesthetics to the patient [18-23].

Jiang et al.24 investigated the function evaluated on patients treated with CAD/CAM prosthesis (obturator) after total maxillectomy in 18 maxillary cancer sinus patients and have shown that prosthesis implantation can recover the facial profile enhancing the speaking, swallowing and quality of life.

Based upon the benchmark technologies identified, in future it is hoped that technological advances in allied fields will work in tandem to ensure that larger numbers of patients can be treated early, economically and effectively to maintenance of ability to visualize the defect for ongoing cancer or neoplasm surveillance and to control possible tumor regional recurrence on resection.

CONCLUSIONS

Prosthetic rehabilitation of the patients treated after tumor resection is very important challenging task for the quality of life especially when important functions for social life are involved. The engineering techniques for fabrication have seen a tremendous growth in the last few years. It helps them achieving lost aesthetic and function and ability to interact socially, reduced hospital stay and

early return to function.

ЛИТЕРАТУРА / REFERENCES

1. Karthikeyan I. A Review on Prosthetic Rehabilitation of Maxillofacial Region. Anaplastology. 2014; 3(1): 2-5.
2. Ow RK, Amrith S. Ocular prosthetics: use of a tissue conditioner material to modify a stock ocular prosthesis. J Prosthet Dent. 1997; 78: 218-222.
3. de Jong M, de Cubber J, de Roeck F, Lethaus B, Buurman D, et al. The art of facial prosthetics. Ned Tijdschr Geneeskd. 2011; 155: A3967.
4. Godoy AJ, Lemon JC, Nakamura SH, King GE. A shade guide for acrylic resin facial prostheses. J Prosthet Dent. 1992; 68: 120-122.
5. Mantri S, Khan Z. Prosthodontic Rehabilitation of Acquired Maxillofacial Defects, Head and Neck Cancer, Dr. Mark Agulnik (Ed.), 2012, ISBN: 978-953-51-0236-6.
6. Chalian VA, Drane JB, Standish SM. The Evolution and Scope of Maxillofacial prosthetics. In Maxillofacial prosthetics Multidisciplinary Practice. Williams & Wilkins Company, 1972, ISBN10:0683015125, Baltimore, USA.
7. Davenport, J. Managing the prosthetic rehabilitation of patient with head and neck cancer. Dent News. 1996; 3(3): 7-11.
8. Goiato MC, Piovezan AP, Santos DM, Gennari Filho H, Assunção WG. Factors which led to the use of a prosthetic obturator. Revista Odontology Araçatuba. 2006; 27: 101-106.
9. Jacob, RF. Clinical Management of the Edentulous Maxillectomy patient. In Clinical Maxillofacial Prosthetics, Taylor, T.D. Ed., pp. 85-102. Quintessence Publishing Co., 2000, ISBN 0-86715-39-1 Illinois.
10. Tuna EB, Mehmet O, Cankaya AB, Sen C, Gencay K. Case Report Oral Rehabilitation in a Patient with Major Maxillofacial Trauma: A Case Management. Case Reports Dent. 2012; 1-5.
11. Zlotolow IM. Dental Oncology and Maxillofacial Prosthetics. In Atlas of Clinical Oncology. Cancer of the Head and Neck pp. 376-373., Shah, J.P. ed., BC Decker Inc, 2001, ISBN 1-55oo9-084-4, Ontario.
12. Turgut G, Sacak B, Kiran K, Bas L. Use of rapid prototyping in prosthetic auricular restoration. J Craniofac Surg. 2009; 20: 321-325.
13. Xiao K, Wuerger S, Mostafa F, Sohaib A, Yates JM. Colour Image Reproduction for 3D Printing Facial Prostheses, New Trends in 3D Printing, Prof. Igor Shishkovsky (Ed.), InTech, 2016, DOI: 10.5772/63339. Available from: https://www.intechopen.com/books/new-trends-in-3d-printing/colour-image-reproduction-for-3d-printing-facial-prostheses.
14. Sansoni G, Gastaldi G, Cavagnin G. Prosthetic reconstruction of maxillo-facial defects by means of 3D optical reverse engineering and prototyping. http://www.sld.cu/galerias/pdf/sitios/protesis/prosthetic_reconstruction_of_maxillo-facial_defects.pdf
15. 14. HM Çötert. Stereolithographic rapid prototyping of ear prostheses. Int J Appl Dent Sci. 2015; 1(4): 64-67.
16. 15. Rolski D, Kostrzewa-Janicka J, Zawadzki P, Życińska K, Mierzwińska-Nastalska E. The Management of Patients after Surgical Treatment of Maxillofacial Tumors. Biomed Res Int. 2016; 4045329.
17. Jiao T, Zhu C, Dong X, Gu X. Rehabilitation of maxillectomy defects with obturator prostheses fabricated using computer-aided design and rapid prototyping: a pilot study. Int J Prosthodont. 2014; 27(5): 480-6.
18. D'Souza D. Role of Implants in Maxillofacial Prosthodontic Rehabilitation, Current Concepts in Dental Implantology, Associate Prof. Ilser Turkyilmaz (Ed.), InTech, 2015; DOI: 10.5772/59578. Available from: https://www.intechopen.com/books/current-concepts-in-dental-implantology/role-of-implants-in-maxillofacial-prosthodontic-rehabilitation
19. Chen C, Ren W, Gao L, Cheng Z, Zhang L, Li S, Zhi PK. Function of obturator prosthesis after maxillectomy and prosthetic obturator rehabilitation. Braz J Otorhinolaryngol. 2016; 82(2): 177-83.
20. Cardelli P, Bigelli E, Vertucci V, Balestra F, Montani M, DE Carli S, Arcur C. Palatal obturators in patients after maxillectomy. Oral Implantol (Rome). 2014; 7(3): 86–92.
21. Choudhury M, Shanmuganathan N, Padmanabhan TV, Swarup S, Grover M, Arumugam M. Rehabilitation of post-surgical maxillectomy defects using interim obturators—A case series. Indian J Surg Oncol. 2014; 5(4): 315–320.
22. Vero N, Mishra N, Singh BP, Singh K, Jurel SK, Kumar V. Assessment of swallowing and masticatory performance in obturator wearers: a clinical study. J Adv Prosthodont. 2015; 7(1): 8-14.
23. Hanawa S, Kitaoka A, Koyama S, Sasaki K. Influence of maxillary obturator prostheses on facial morphology in patients with unilateral maxillary defects. J Prosthet Dent. 2015; 113(1): 62-70.

24. Tirelli G, Rizzo R, Biasotto M, Di Lenarda R, Argenti B, Gatto A, Bullo F. Obturator prostheses following palatal resection: clinical cases. Acta Otorhinolaryngol Ital. 2010; 30(1): 33–39.
25. Jiang FF, Hou Y, Lu L, Ding XX, Li W, Yan AH. Functional evaluation of a CAD/CAM prosthesis for immediate defect repair after total maxillectomy: a case series of 18 patients with maxillary sinus cancer. J Esthet Restor Dent. 2015; 27 Suppl 1: S80-9.

КЛИНИЧКИ ПРОМЕНИ НА ГИНГИВАТА КАЈ ДЕЦА НА ШКОЛСКА ВОЗРАСТ ОД РУРАЛНА ОБЛАСТ НА РЕПУБЛИКА МАКЕДОНИЈА

Ѓоргиевска-Јовановска С.[1],Георгиева С.[1],Георгиев З.[2],Ивановски Ќ.[1],Пандилова М.[1],Пешевска С.[1]

1 Катедра за орална патологија и пародонтологија, Стоматолошки факултет, Универзитет „Св. Кирил и Методиј" Скопје, Република Македонија
2 Катедра за детска и превентивна стоматологија, Стоматолошки факултет, Универзитет „Св. Кирил и Методиј" Скопје, Република Македонија

АПСТРАКТ:

Усната шуплина е прозорец на здравјето, авоспалителните промени на гингивата се тесно поврзани со степенот на оралната хигиена. Гингивитот е воспаление на меките ткива без апикална миграција на припојниот епителот.

Цел на трудот: Целта на овој труд беше преку спроведување на клинички испитувања да се евалуира преваленцијата на оралните промени кај деца на училишна возраст од руралните населени места во Преспанскиот регион на Република Македонија со мешана етничка припадност.

Материјал и метод: За реализација на поставената цел во испитувањето беа вклучени 198 испитаници, ученици од 6 до 14 годишна возраст од обата пола, со различна национална припадност. Сите испитаници беа поделени во две групи: ученици со млечна дентиција од 6 – 10 годишна возраст и ученици со мешовита дентиција од 11 – 14 годишна возраст.Пред

CLINICAL GINGIVALCHANGES IN SCHOOLCHILDREN FROM RURAL AREAS OF THE REPUBLIC OF MACEDONIA

Gjorgievska-Jovanovska S.[1], Georgieva S.[1], Georgiev Z.[2], Ivanovski K.[1], Pandilova M.[1], Peshevska S.[1]

1 Department of Periodontology and Oral Pathology, Faculty of Dentistry, University "Ss Cyril and Methodius" Skopje, Republic of Macedonia
2 Department of Pediatric and Preventive Dentistry, Faculty of Dentistry, University "Ss Cyril and Methodius" Skopje, Republic of Macedonia

ABSTRACT:

Oral cavity is the window of health, and the inflammatory changes of the gingiva are closely related to the degree of oral hygiene. Gingivitis is inflammation of soft tissues without apical migration of the junctional epithelium.

Objective: The aim of this paper was to evaluate the prevalence of oral changes in schoolchildren from rural settlements in the Prespa region of the Republic of Macedonia with mixed ethnicity through conducting clinical trials.

Material and method: In order to achieve the goal set in the survey, 198 respondents were surveyed, including students aged from 6 to 14 of both sexes, with different national backgrounds. All respondents were divided into two groups: pupils with deciduous dentition from 6 to 10 years of age and students with mixed dentition from 11 to 14 years of age. Prior to the start of the research, approval was requested from the managers and teachers of the schools that were involved in the research. Given the fact that the respondents were juveniles, a written con-

да почнеме со истражувањето беше побарана дозвола од директорите и наставниците на училиштата кои беа вклучени во истражувањето. Имајќи го во предвид фактот дека се работи за малолетни лица беше побарана и писмена согласност од родителите, со што ни беше овозможено добиените податоци да ги употребуваме во научно-истражувачки цели.

Резултати: Нашите резултати покажаа дека во групата на ученици од 6-10 години преваленцата на меките наслаги на забите по индексот на Greene-Vermillion изнесува 96.08%, а во групата на ученици од 11-14 години 97.92%.Во групата на ученици од 6-10 години преваленцата на тврди наслаги на забите по индексот на Greene-Vermillion изнесува 20.59%, а во групата на ученици од 11-14 години преваленцата на тврдите наслаги на забите по индексот на Greene-Vermillion изнесува изнесува 35.42%.

Заклучок:Реализирањето на здравствената стратегија за примарна и превентивна стоматолошка заштита преку добро организирана стоматолошка мрежа значи спречување на оралните инфекции и заболувања уште во најраната возраст и приближување до меѓународните стандарди за орално здравје и квалитет на живот, предложени и прифатени од земјите членки на Европската унија и Светската здравствена орагнизација.

Клучни зборови:оралноздравје,училишнидеца,орална хигиена, гингивална инфламација.

sent from the parents was requested, which ensured the permission to use the surveyed information for scientific - research purposes.

Results: Our results showed that in the group of students from 6-10 years the prevalence of soft plaque on teeth in the Greene-Vermillion index was 96.08% and in the group of students 11-14 years 97.92%. In the group of students from 6-10 years of age, the prevalence of hard plaque on teeth after the Greene-Vermillion index was 20.59%, and in the group of students 1-14 years old, the prevalence of hard plaque on teeth according to the Greene-Vermillion index amounts to 35.42%.

Conclusion: The implementation of the health strategy for the provision of preventative and dental care through a well-organized dental network means prevention of oral infections and diseases at the earliest age and approximation to the international standards for oral health and quality of life proposed and accepted by the Member States of the European Union and the World Health Organization.

Keywords: oral health, school children, oral hygiene, gingival inflammation

ВОВЕД

Усната шуплина е прозорец на здравјето, авоспалителните промени на гингивата се тесно поврзани со степенот на оралната хигиена1. Гингивитот е воспаление на меките ткива без апикална миграција на припојниот епителот. Црвенилото,отокот и крварењето при допир се карактеристични симптоми за овој воспалителен процес. Зголемувањето на големината на гингивата е позната како гингивална хиперплазија, која клинички се манифестира со зголемување на папиларната и маргиналната гингива. Отокот е еден од кардиналните знаци на воспаление, агингивалниот едем е резултатна акумулација на флуиди во ткивото2.

Изразеното зголемување и естетските обезличувања на гингивалното ткиво, се чест пропратен симптом на некои нарушувања во организмот, како што се леукемии,хормонални промени за време на пубертет ибременост,конзумација на одредени видови на лекови и др.Гингивалната фиброматоза може да има фамилијарна етиологија и неодредена генетска основа. Доколку терапевски се третира гингивитот, состојбата е реверзибилна без трајни последици. Нетретираните случаи може да доведат до посложени и деструктивни промени кои резултираат во хронична пародонтопатија3. Нетретиранатахронична пародонтална болест е главна причина за расклатување и предвремено губење на забите.Во неодамнешни извештаи истакнато е дека многу е важна организацијата и умереноста на програмите за орално здравје за да се постигне задоволителна состојба4, 5, 6, 7.

ЦЕЛ НА ТРУДОТ

Целта на овој труд беше преку спроведување на клинички испитувањакај деца на училишна возраст од рурални населени места во Преспанскиот регион на Република Македонија со мешана етничка припадност да се утврдат следните цели:

1. Да се испита преваленцијата на меките и тврди наслаги по Greene-Vermillion, и да се утврдат

INTRODUCTION

Oral cavity is a window of health, and inflammatory changes of the gingiva are closely related to the degree of oral hygiene1. Gingivitis is inflammation of the soft tissues without apical migration of the junctional epithelium. Redness, swelling and bleeding at palpation are characteristic symptoms of this inflammatory process. The gingival enlargement is known as gingival hyperplasia, which is clinically manifested by an increase in papillary and marginal gingiva. Swelling is one of the cardinal signs of inflammation, and gingival edema is the result of the accumulation of fluid in the tissue2.

Significant increase and aesthetic disfiguration of the gingival tissue are common side-effects of some disorders in the body, such as leukemia, hormonal changes during puberty and pregnancy, the consumption of certain types of drugs, etc. Gingival fibromathosis may have familial etiology and undetermined genetic basis.

If therapeutically gingivitis is treated, the condition is reversible without lasting consequences. Untreated cases can lead to more complex and destructive changes that result in chronic periodontal disease3. Untreated chronic periodontal disease is the main reason for decomposition and premature teeth loss. Recent reports have highlighted that the organization and moderation of oral health programs is very important in order to achieve a satisfactory condition4, 5, 6,7.

OBJECTIVE

The purpose of this paper was to carry out the clinical trials on schoolchildren from rural settlements in the Prespa region of the Republic of Macedonia with mixed ethnicity to determine the following objectives:

1. To examine the prevalence of soft and hard deposits in Greene-Vermillion, and to determine the differences between the two examined groups: students from 6-10 and students from 11-14 years of age;
2. To examine the prevalence of gingival inflammation following Silness&Loe and to examine the differences between the two examined groups: students from 6-10 and students from 11-14 years of age;