

Универзитет "Св. Кирил и Методиј" во Скопје

Списание на Стоматолошкиот факултет - Скопје

М

Македонски  
Стоматолошки  
Преглед

П

В

О



Ф

С

Година XXXVI Број 1-2 2013

ISSN 1857-9159 UDK 616-31



**Универзитет "Св. Кирил и Методиј" во Скопје  
Списание на стоматолошката факултет - Скопје**

**"Ss Cyril and Methodius" University in Skopje  
Review of Faculty of Dentistry - Skopje**

# **Македонски Стоматолошки Преглед**

## **Macedonian Dental Review**

**Година XXXVI Број 1-2 2013  
Year XXXVI No. 1-2 2013**

**ISSN 1857-9159 UDK 616-31**

## СОДРЖИНА

Клиничко испитување на гингивалните рабови на коронките од металкерамички мостови во однос на непрепарираниите забни површини <i>Бајевска Ј., Бајевска Ја., Бајевска-Стефаноска Б.</i>	10-16
Ретроспективна клиничка студија на 10-годишно искуство во хирургија на паротидни жлезди <i>Бенедети А., Појовски В., Појовиќ Д., Кирков А., Панчевски Г., Божовиќ С., Илиев А., Серафимовски П.</i>	17-25
Хируршка патологија на болестите на субмандибуларната жлезда: евалуација на дијагностика и терапија <i>Двојакоска С., Игоска С., Појовиќ-Моневска Д., Бенедети А.</i>	26-43
Biodentine™ - нов биоактивен цемент за директно пулпино прекривање <i>Ефџимоска М., Ајосџолска С.</i>	44-53
Корекција на намалената оклузална вертикална димензија како надополна во третманот на виличнозглобните неправилности <i>Гуѓувчевски Љ.</i>	54-66
Капацитет за ткивно разложување на sodium hyrochlorite како ириганс во каналниот систем <i>Мурајшовска И., Сџојановска В., Аџанасовска-Сџојановска А., Појовска М.</i>	67-78
Информираната согласност во македонската стоматолошка практика <i>Ивановски К., Георѓиева С., Пандилова М., Пешевска С., Миндова С., Стефановска Е., Коколански В.</i>	79-95
Третман на Epulis fissuratum со Er:YAG ласер <i>Кацарска М.</i>	96-103
Дентинска хиперсензитивност – етиологија и терапија <i>Ренцова В., Ајосџолска С., Ристоска С.</i>	104-116
Линкови помеѓу микробиолошкиот статус и цитокинскиот профил на периимплантните ткива <i>Велеска - Стевковска Д., Пеева - Пејреска М., Величковски Б., Ајосџолова Г., Накова М., Пејровска М., Ѓорѓоски И.</i>	117-135

## CONTENTS

Clinical examination of the crowns margin of metal-ceramic fixed partial dentures in relation with the unprepared surfaces of the tooth <i>Bajevska J., Bajevska Ja., Bajevska - Stefanoska B.</i>	10-16
Retrospective clinical study of 10 years experience in parotid gland surgery <i>Benedetti A., Popovski V., Popovic D., Kirkov A., Pancevski G., Bozovic S., Iliev A., Serafimovski P.</i>	17-25
Surgical pathology of submandibular gland diseases: evaluation of diagnosis and therapy <i>Dvojakovska S., Idoska S., Popovic-Monevska D., Benedeti A.</i>	26-43
Biodentine™ - new bioactive material for direct pulp capping <i>Eftimoska M., Apostolska S.</i>	44-53
Decreased occlusal vertical dimension as a problem in temporomandibular disorders treatment <i>Guguvcevski Lj.</i>	54-66
Tissue decomposition capacity of sodium hypochlorite as root canal irrigant <i>Muratovska I., Stojanovska V., Atanasovska-Stojanovska A., Popovska M.</i>	67-78
Informed consent in Macedonian dental practices <i>Ivanovski K., Georgieva S., Pandilova M., Pesevska S., Mindova S., Stefanovska E., Kokolanski V.</i>	79-95
Treatment of Epulis fissuratum with Er:YAG laser <i>Kacarska M.</i>	96-103
Dentin hypersensitivity – etiology and therapy (a review) <i>Rendjova V., Apostolska S., Ristoska S.</i>	104-116
Links between microbiology status and cytokine profile of periimplant tissues <i>Veleska-Stevkovska D., Peeva-Petreska M., Velickovski B., Apostolova G., Nakova M., Petrovska M., Gorgoski I.</i>	117-135

## Меѓународен уредувачки одбор

### Главен уредник

Љубен Гугувчевски  
Клиника за стоматолошка протетика  
e-mail: [ljuguvcevski@stomfak.ukim.edu.mk](mailto:ljuguvcevski@stomfak.ukim.edu.mk)

### Помошник на главниот уредник

Елизабета Ѓоргиевска  
Клиника за детска и превентивна стоматологија  
e-mail: [egjorgievska@stomfak.ukim.edu.mk](mailto:egjorgievska@stomfak.ukim.edu.mk)

### Уредувачки одбор

Иван Алајбег, *Загреб, Хрватска*  
Иван Анастасов, *Софија, Бугарија*  
Никола Ангелов, *Хјустон, САД*  
Соња Апостолска, *Скопје, Македонија*  
Анета Атанасовска, *Скопје, Македонија*  
Јагода Бајевска, *Скопје, Македонија*  
Алберто Бенедети, *Скопје, Македонија*  
Јадранка Бундевска, *Скопје, Македонија*  
Гурхан Цаглајан, *Хачетепе, Турција*  
Оливер Димитровски, *Скопје, Македонија*  
Андон Филчев, *Софија, Бугарија*  
Силвана Георгиева, *Скопје, Македонија*  
Златко Георгиев, *Скопје, Македонија*  
Никола Гиговски, *Скопје, Македонија*  
Домагој Главина, *Загреб, Хрватска*  
Александар Грчев, *Скопје, Македонија*  
Киро Ивановски, *Скопје, Македонија*  
Мира Јанкуловска, *Скопје, Македонија*  
Петер Јевникар, *Љубљана, Словенија*  
Лидија Кануркова, *Скопје, Македонија*  
Билјана Капушевска, *Скопје, Македонија*  
Христо Кисов, *Пловдив, Бугарија*  
Дарко Мацан, *Загреб, Хрватска*  
Љубо Марион, *Љубљана, Словенија*  
Даница Монеvsка, *Скопје, Македонија*  
Илијана Муратовска, *Скопје, Македонија*

Славе Наумовски, *Скопје, Македонија*  
Џон Николсон, *Лондон, В. Британија*  
Јулијана Николоvsка, *Скопје, Македонија*  
Маја Пандилова, *Скопје, Македонија*  
Марија Пеева, *Скопје, Македонија*  
Снежана Пешевска, *Скопје, Македонија*  
Дарије Планчак, *Загреб, Хрватска*  
Кристина Попова, *Софија, Бугарија*  
Лидија Поповска, *Скопје, Македонија*  
Владимир Поповски, *Скопје, Македонија*  
Мирјана Спасовска, *Скопје, Македонија*  
Ана Сотировска, *Скопје, Македонија*  
Саша Станковиќ, *Ниш, Србија*  
Драгослав Стаменковиќ, *Белград, Србија*  
Марија Стевановиќ, *Скопје, Македонија*  
Весна Стевковска, *Скопје, Македонија*  
Зринка Тарле, *Загреб, Хрватска*  
Љиљана Тихачек, *Белград, Србија*  
Георги Томов, *Пловдив, Бугарија*  
Радомир Угринов, *Софија, Бугарија*  
Ана Ангелова Валпони, *Лондон, В. Британија*  
Васка Вандевска, *Осло, Норвешка*  
Радосвета Василева, *Софија, Бугарија*  
Борис Величковски, *Скопје, Македонија*  
Мирослав Вукадиновиќ, *Белград, Србија*  
Марија Зужелова, *Скопје, Македонија*

### Подготовка за печат и дизај

Дигитално издание

Драган Ласков  
e-mail: [dlaskov@stomfak.ukim.edu.mk](mailto:dlaskov@stomfak.ukim.edu.mk)

### Печати

ПОЛИЕСТЕРДЕЈ, Скопје  
web: [www.polyesterday.com.mk](http://www.polyesterday.com.mk)

### Издавач

Универзитет „Св. Кирил и Методиј“ во Скопје  
Стоматолошки факултет - Скопје

Издадено во Скопје; Година XXXVI; Број 1-2 2013

ISSN 1857-9159 UDK 616-31

## International Editorial Board

### Editor in Chief

Ljuben Guguvcevski  
Department for Prosthodontics  
e-mail: [ljuguvcevski@stomfak.ukim.edu.mk](mailto:ljuguvcevski@stomfak.ukim.edu.mk)

### Managing Editor

Elizabeta Gjorgievska  
Department for Pedodontics  
e-mail: [egjorgievska@stomfak.ukim.edu.mk](mailto:egjorgievska@stomfak.ukim.edu.mk)

### Editorial Board

Ivan Alajbeg, *Zagreb, Croatia*  
Ivan Anastasov, *Sophia, Bulgaria*  
Nikola Angelov, *Houston, USA*  
Sonja Apostolska, *Skopje, Macedonia*  
Aneta Atanasovska, *Skopje, Macedonia*  
Jagoda Bajevska, *Skopje, Macedonia*  
Alberto Benedetti, *Skopje, Macedonia*  
Jadranka Bundevska, *Skopje, Macedonia*  
Gürhan Cağlayan, *Hacettepe, Turkey*  
Oliver Dimitrovski, *Skopje, Macedonia*  
Andon Filčev, *Sophia, Bulgaria*  
Silvana Georgieva, *Skopje, Macedonia*  
Zlatko Georgiev, *Skopje, Macedonia*  
Nikola Gigovski, *Skopje, Macedonia*  
Domagoj Glavina, *Zagreb, Croatia*  
Aleksandar Grčev, *Skopje, Macedonia*  
Kiro Ivanovski, *Skopje, Macedonia*  
Mira Jankulovska, *Skopje, Macedonia*  
Peter Jevnikar, *Ljubljana, Slovenia*  
Lidija Kanurkova, *Skopje, Macedonia*  
Biljana Kapuševska, *Skopje, Macedonia*  
Hristo Kisov, *Plovdiv, Bulgaria*  
Darko Macan, *Zagreb, Croatia*  
Ljubo Marion, *Ljubljana, Slovenia*  
Danica Monevska, *Skopje, Macedonia*  
Ilijana Muratovska, *Skopje, Macedonia*

Slave Naumovski, *Skopje, Macedonia*  
John Nicholson, *London, UK*  
Julijana Nikolovska, *Skopje, Macedonia*  
Maja Pandilova, *Skopje, Macedonia*  
Marija Peeva, *Skopje, Macedonia*  
Snežana Peševska, *Skopje, Macedonia*  
Darije Plančak, *Zagreb, Croatia*  
Kristina Popova, *Sophia, Bulgaria*  
Lidija Popovska, *Skopje, Macedonia*  
Vladimir Popovski, *Skopje, Macedonia*  
Mirjana Spasovska, *Skopje, Macedonia*  
Ana Sotirovska, *Skopje, Macedonia*  
Saša Stanković, *Niš, Serbia*  
Dragoslav Stamenković, *Belgrade, Serbia*  
Marija Stevanović, *Skopje, Macedonia*  
Vesna Stevkovska, *Skopje, Macedonia*  
Zrinka Tarle, *Zagreb, Croatia*  
Ljiljana Tihaček, *Belgrade, Serbia*  
Georgi Tomov, *Plovdiv, Bulgaria*  
Radomir Ugrinov, *Sophia, Bulgaria*  
Ana Angelova Valponi, *London, UK*  
Vaska Vandevska, *Oslo, Norway*  
Radosveta Vasileva, *Sophia, Bulgaria*  
Boris Veličkovski, *Skopje, Macedonia*  
Miroslav Vukadinovic, *Belgrade, Serbia*  
Marija Zuželova, *Skopje, Macedonia*

### Prepress and design

Digital media  
Dragan Laskov  
e-mail: [dlaskov@stomfak.ukim.edu.mk](mailto:dlaskov@stomfak.ukim.edu.mk)

### Print

POLYESTERDAY, Skopje  
web: [www.polyesterday.com.mk](http://www.polyesterday.com.mk)

### Publisher

“Ss Cyril and Methodius” University in Skopje  
Faculty of Dentistry - Skopje

Published in Skopje; Year XXXVI; No. 1-2 2013

ISSN 1857-9159 UDK 616-31

*Почитувани колеги, наши читатели,*

*По подолга пауза, еве го повторно нашето и ваше списание Македонски стоматолошки преглед. Овојпат имаме меѓународен уредувачки одбор составен од докажани стручњаци од науката и практиката. Од овој број на МСП, па понатаму, заинтересираните автори, коишто сакаат нивните трудови да се печатат во ова списание ќе мора да се придржуваат до упатствата наведени во овој број. Наша интенција е да го подигнеме како стручниот така и техничкиот квалитет на МСП, пред се со негово издавање во боја и во електронска форма.*

*Понудената содржина на стручните трудови, објавени во овој број, несомнено ќе го збогатат вашето знаење од одредени области на стоматологијата, ќе ви помогнат во решавањето на одредени практични проблеми со кои се среќавате во вашата секојдневна практика. Ова е всушност и основната цел на МСП, да биде од ваша помош во проширување на вашите теоретски и практични знаења.*

*Почитувани колеги, ве покануваме со ваши предлози и сугестии и вие да учествувате во уредувањето на МСП, како стручно списание со најдолга традиција во нашата држава.*

*На крајот од ова обраќање во името на уредувачкиот одбор и во мое лично име ви посакувам пријатни моменти и успешно дружење со содржините на МСП.*

Проф. д-р Љубен Гугувчевски

Главен уредник на МСП



*Dear colleagues, our readers,*

*After a longer period of time on day's light is our and your journal of Macedonian Dental Review (MDR). This time, the International Editorial Board is composed from verified experts in dental sciences and practice. From this volume and beyond, concerned authors which wants their topics to be published in the journal must observe to the Instructions to authors, explained in this volume. Our intense is to hoist professional and technical quality of MDR, its color publishing and online application.*

*The offer content of occupational topics published in this issue undoubtedly will enrich your knowledge in some fields of dentistry and will contribute in solving practical problems which are encountered in your everyday practice. In one word say this is the only aim of MDR, to be on your side in enlargement of theoretical and practical skills.*

*Dear colleagues, you are invited with your proposals and suggestions to be a part of editing the MDR as a journal with the longest tradition in our country.*

*On the end of this appeal on behalf of the International Editorial Board and my own, I wish you pleasant moments and successful consort with the topics of MDR.*

*Prof. d-r Ljuben Guguvcevski*

*Editor in chief*

## КЛИНИЧКО ИСПИТУВАЊЕ НА ГИНГИВАЛНИТЕ РАБОВИ НА КОРОНКИТЕ ОД МЕТАЛКЕРАМИЧКИ МОСТОВИ ВО ОДНОС НА НЕПРЕПАРИРАНИТЕ ЗАБНИ ПОВРШНИ

### CLINICAL EXAMINATION OF THE CROWNS MARGIN OF METAL - CERAMIC FIXED PARTIAL DENTURES IN RELATION WITH THE UNPREPARED SURFACES OF THE TOOTH

Автори: Бајевска Ј., Бајевска Ја.,  
Бајевска Стефаноска Б.

Универзитет „Св. Кирил и Методиј“ во Скопје  
Стоматолошки факултет - Скопје  
Катедра за стоматолошка протетика  
ЈЗУ Универзитетски стоматолошки клинички  
центар „Св. Пантелејмон“ - Скопје

Autors: Bajevska J., Bajevska Ja.,  
Bajevska Stefanoska B.

“Ss Cyril and Methodius” University in Skopje  
Faculty of Dentistry - Skopje  
Department of prosthodontics  
PHO University Dental Clinical Center  
“St. Panteleimon” - Skopje

#### Апстракт

Работ на вештачката забна коронка треба да има прецизен контакт со границата на препарација и треба да биде во исто продолжение со непрепарираниот површина. Од биолошка гледна точка работ од вештачката забна коронка треба да лежи интимно на препарираниот граница. Доколку изработката е прецизно адаптирана кон забот помала е можноста да се појави секундарен кариес и заболување на потпорниот апарат. Правилно димензионирана протетичка изработка има профилактско дејство за пародонциумот и профилакса на кариесот.

**Цел на трудот** е да се утврди дали постои проминарање на гингивалните рабови од вештачките коронки од мостовите од површините на забите кај пациенти со изработени металкерамички мостови.

Во ова студија беа вклучени по случаен избор 30 пациенти со изработени металкерамички мостови носени подолго време. Од анализата на изработените металкерамички мостови беше регистрирано дека кај поголем број од пациентите непрепарираниот забни површини и гингивалните рабови од коронките се дел од природните контури на забите.

#### Abstract

The margin of the dental crown is required to have precise contact with the preparation line and to continue in the same level with the unprepared surfaces. From biological point of view, the margin of the restored dental crown should intimately lie on the preparation line. Having a precisely adapted restoration over the tooth, reduces the possibilities of emerging secondary decay and periodontal disease.

Properly dimensioned prosthetic restoration has prophylactic effects on the periodontal tissues and tooth decay.

**The aim** of this article is to establish the existence of protruding margins of the artificial dental crowns on the abutment teeth of the fixed partial dentures from the tooth's surfaces in patients with metal-ceramic fixed partial dentures. In this study, 30 patients with metal-ceramic fixed partial dentures worn for a longer period of time were included by random choice.

The analyses of the manufactured metal-ceramic fixed partial dentures showed that in most of the cases the unprepared tooth surfaces and the margins of the crowns were part of the teeth natural contours.

Од добиените резултати може да се заклучи дека треба да се избере демаркациона линија што ќе овозможи доволен простор за метал и керамика. Гингивалниот метал-керамички раб треба да биде во исто ниво со површината на забот без да отстапува од него или да проминара надвор од него.

**Клучни зборови:** фиксно протетички конструкции, демаркациони линии

According to the results a proper margin finishing line needs to be selected, which will enable sufficient scope for the metal and the ceramic material.

The metal-ceramic margin needs to be in the same line with the tooth surface without deficiency or protruding outside the tooth.

**Key words:** fixed partial dentures, demarcation finish lines

## Вовед

Работ на вештачката забна коронка треба да има прецизен контакт со границата на препарација и треба да биде во исто продолжение со непрепарираниот површина. Од биолошка гледна точка работ од вештачката забна коронка треба да лежи интимно на препарираниот граница. Доколку изработката е прецизно адаптирана кон забот помала е можноста да се појави секундарен кариес и заболување на потпорниот апарат. Правилно димензионирана протетичка изработка има профилактичко дејство за пародонциумот и профилакса на кариесот.

За успех на фикснопротетичката изработка неопходно потребен е правилен избор на демаркационата линија во зависност од видот на реставрацијата и материјалот од кој се изработуваат. Демаркационата линија на работниот модел треба да биде јасно видлива. Таа треба да обезбеди доволен обем за да се изработи гингивалниот дел од вештачката забна коронка.

При протетичко надоместување спојот меѓу гингивалниот раб на коронките и непрепарираниот забни површини треба да биде незабележлив, односно непрепарираниот забни површини и работ од коронките треба да се дел од природните контури на забите<sup>4</sup>.

## Introduction

The margin of the dental crown is required to have precise contact with the preparation line and to continue in the same level with the unprepared surfaces. From biological point of view, the margin of the restored dental crown should lie intimately on the preparation line.

Having a precisely adapted restoration over the tooth reduces the possibilities of emerging secondary decay and periodontal disease. Properly dimensioned prosthetic restoration has prophylactic effects on the periodontal tissues and tooth decay.

For a successful fixed prosthodontic restoration a proper selection of the preparation line is necessary depending on the restoration type and the material from which they are produced. The preparation line should be clearly visible on the working model and to enable sufficient bulk to make the gingival portion of the dental crown restoration.

During prosthodontic treatment the performance of the transition between the margin of the crowns and the intact dental surfaces should be unnoticeable i.e. the unprepared surfaces of the teeth and the margins of the dental crowns should be part of the natural contours of the teeth<sup>4</sup>.

Кај тангенцијалната демаркациона линија не е можно точно да се димензионира работ на коронката и тој е на растојание, отстојува од забот во гингивалниот сулкус. Таквото растојание на коронката предизвикува иритации на гингивата, овозможува кумулирање на дентален плак со сите свои последици<sup>5</sup>.

Препарацијата со заоблена стапалка осигурува доволна дебелина на материјалот за гингивалниот раб од коронката. Таа ги задоволува биолошките, естетските и статичките принципи<sup>3</sup>.

Правоаголната стапалка со заоблен внатрешен агол видлива е на моделот, работ на коронката завршува во ниво на сидот од забот и не отстојува од забот во гингивалниот сулкус.

Субгингивалната локализација на гингивалниот раб води до појава на плак на различни ткива во таа регија и тоа на забот, материјалот за цементирање и на коронката. На металкерамичките коронки се собира плак на тенкиот метален раб ако не е добро исполан, на рапавиот опакер во гингивалната регија ако е откриен. Неправилно оформени гингивални рабови водат до појава на гингивална инфламација, пародонтитис. За да нема предилекционо место за формирање на дентален плак потребно е правилно оформување на изработката особено во зоните кои тешко се чистат и нивна правилна обработка<sup>1</sup>.

**Целта на трудот** е да се утврди постоење на проминирање од површината на забот на гингивалниот раб од вештачките коронки кај пациенти со изработени металкерамички мостови.

#### **Материјал и метод на работа**

Во ова студија беа вклучени по случаен избор 30 пациенти со изработени металкерамички мостови подолго време носени (повеќе

With the feather-edge finish line design outlying from the tooth in the gingival sulcus it is not possible to dimension the margin accurately. Such distance of the crown causes irritations of the gingiva, allowing dental plaque to accumulate with its consequences<sup>5</sup>.

Chamfer finish line design ensures proper width for the material on the margin of the dental crown restoration, satisfying the biological and static principles as well as esthetics<sup>3</sup>.

Shoulder preparation with rounder inner angle is clearly visible on the working model, the margin of the restoration crown ends in the same level with the axial surface of the tooth without standing out inside the gingival sulcus.

Subgingival placement of the margin leads toward accumulation of dental plaque on different tissues in that area i.e. on the tooth, the luting material and on the dental crown restoration. Plaque gathers on the thin metal margin on the metal-ceramic restoration if it has not been properly polished, and also on the rough opaque porcelain in the gingival region if it has been exposed. Incorrectly formed margin leads to gingival inflammation and periodontal disease.

In order to exclude a predilection area for formation of dental plaque, it is necessary to properly contour the restorations especially in the difficult to clean zones and their proper finishing<sup>1</sup>.

**The aim** of this article is to establish the existence of protruding margins of the artificial dental crowns on the abutment teeth of the fixed partial dentures from the tooth surfaces in patients with metal-ceramic fixed partial dentures.

#### **Material and method**

In this study 30 patients with metal-ceramic fixed partial dentures worn more than 2 years were included by random choice. With inspec-

од 2 години). Со инспекција и тестирање со врвот од остра и крива сонда беше анализиран гингивалниот раб на 70 металкерамички коронки од мостовите во устата на пациентите и тоа дали е истиот во исто ниво со површината на забот или проминира надвор од него. Кај 5 пациенти на екстрахираните заби носачи на мостовни конструкции беа анализирани демаркационите линии на препарираните забни трупчиња.

### Резултати и дискусија

Од анализата на 30 пациенти со изработени металкерамички мостови, чии коронки беа субгингивално локализирани, кај 25 пациенти гингивалниот раб од коронките беше во исто ниво со забната површина, додека кај пет пациенти забите носачи се луксирани и тие беа извадени заедно со мостовите.

Со анализа на препарираните носачи од извадените заби беше констатирано дека е препарирано со тангенцијална демаркациона линија. Ирритирачкиот спој меѓу препарираната забна површина и работ од коронките води до губиток на забите носачи. Овој спој е нерамен, порозен и погоден за ретенција на плак.

Тангенцијалната демаркациона линија дава добро рабно затворање со метална крагна. Кога се планира метален гингивален раб не е пресудна потребата за препарација со стапка<sup>11</sup>. Но таа препарација не дава можност да се обезбеди простор за метал и керамика. Тангенцијалната демаркациона линија е непрецизна за изработка на металкерамички коронки. На тенок метален раб треба да се нанесе слој од опакер и дентинска маса во зоната на демаркација<sup>12</sup>. Таа треба да биде исклучена при изработка на металкерамички надоместоци поради недостиг на место за доволна дебелина на керамички слој.

Коронката не смее да се предимензионира во гингивалниот дел и да доведе до хронично воспаление на гингивата.

tion and testing with the tip of a curved and sharp probe was analyzed the margin of 70 crowns on the abutment teeth of the fixed partial dentures testing to explore whether it can be found in the same level with the tooth surface or protruding from the same. In five patients the extracted abutment teeth of the fixed partial dentures were examined to establish the preparation lines of the prepared teeth abutments.

### Results and discussion

From the analyses of 30 patients with metal-ceramic fixed partial dentures which dental crown restorations were subgingivally placed, the results showed the margins were in the same level with the dental surface in 25 of the patients, while in 5 patients the tooth abutments were luxating and they were extracted along with the fixed partial dentures.

With their further analyses it was stated that they were prepared with feather-edge finish line. The irritating junction between the intact tooth surface and the margin of the crown leads toward loss of the abutment teeth. This transition is uneven, porous and convenient for plaque accumulation.

Feather-edge preparation line gives proper marginal adaptation with the metal collar. When a metal margin is planned, a shoulder preparation is not crucial<sup>11</sup>. But such finish line does not enable enough space required to apply opaque and dentin porcelain in the area of the finish line<sup>12</sup>. Feather-edge finish line design is not precise for producing metal-ceramic dental crowns. Opaque and dentin porcelain is required to be applied in the finish line zone<sup>12</sup>.

Feather-edge finish line should be excluded from the clinical phases in the process the metal-ceramic restorations fabrication because of the lack of space for the necessary thickness of the ceramic layer. The dental crown restoration mustn't be overcontoured in the gingival portion otherwise it will lead toward chronic inflammation of the gingiva.

Кај правоаголна стапалка со закосување закосениот дел овозможува металниот раб да биде добро адаптиран, а стапалката дава доволен простор за металкерамички раб. Оваа демаркациона линија е за изработка на надоместоци во бочната регија поради неестетскиот метален раб. Секоја граница на препарација која вклучува закосување треба да има метален гингивален раб најмалку широк колку самото закосување. При присутно закосување обид да се покрие металот со порцелан резултира со предимензионирана реставрација<sup>6</sup>. Длабока олуковидна стапалка обезбедува подобра потпора на керамиката и доволен простор за неа за да не се предимензионира коронката во вратната регија. Гингивалната површина на забот во близина на гингивалните меки ткива е обично рамна. Оформување на конвекситет покрај слободниот раб на гингивата води до потешко отстранување на бактерискиот плак. Бидејќи реставрацијата е комбинација од метал и керамика и забната препарација треба да обезбеди простор за кошулката и керамичкиот слој<sup>7</sup>. Правоаголна стапалка со заоблен внатрешен агол обезбедува доволно простор за металниот раб и за керамичката маса. При препарација со стапалка, работ на коронката завршува внатре, се вклопува во контурите на забот, а не е надвор од периферијата на вратот на забот. За пародонтот и негова профилакса е поправилна препарација со стапалка отколку без стапалка. Доколку гингивалниот раб е од керамика стапалката ќе овозможи доволен простор за неа и коронката во гингивалниот дел нема да биде предимензионирана. Освен што е потребен правилен избор на демаркационата линија потребен е точен отпечаток бидејќи непрецизното регистрирање на непрепарираниите забни површини и границата на препарација водат до погрешен спој меѓу забот и работ на вештачката коронка. Исто така можат да се направат и грешки во заботехничка лабораторија.

The bevel in shoulder with bevel finish line enables the metal part to be well adapted and the shoulder allows enough space for the metal-ceramic margin. This preparation line is indicated in the posterior region being unaesthetic because of the metal margin.

Any preparation line that includes bevel should be with metal margin wide at least as the bevel itself. If bevel is present, the attempt to cover the metal with porcelain results with overcontoured restoration<sup>6</sup>.

Deep chamfer finish line ensures better support for the ceramics and sufficient space not allowing the restoration to be overcontour in the gingival area. The gingival surface of the tooth near the gingival soft tissues is usually plane. Contouring a convexity next to the marginal gingiva makes more difficult removal of the dental plaque.

Since the restoration is a combination of metal and ceramic, the tooth preparation should provide space for the metal framework and the ceramic layer<sup>7</sup>. The shoulder design finish line with rounded inner angle supplies the required space for the metal margin and the ceramic material. In such preparation finish line instead of protruding on the periphery of the tooth the margin of the crown fits in the contour of the tooth. For the periodontal tissues and their prophylaxis, shoulder preparation is indicated instead of feather-edge finish line.

If the margin of the crown is made entirely of ceramics, the shoulder will provide the space needed for the material and the crown in the gingival part will not be overcontoured.

Beside a properly selected finish line, an accurately made impression is also essential, since imprecise record of the prepared teeth and the finish line can lead to mistaken juncture between the tooth and the margin of the artificial crown. Errors can be also created in the dental laboratory.

Субгингивалното поставување на работ на реставрациите, слабиот квалитет на работ, рапавост и висечки рабови можат да го нарушат пародонталното здравје<sup>9</sup>. Со идеална подготовка, технички е возможно да се добие несовпаѓање на рабовите помало од 10  $\mu\text{m}$  кај лиените метални реставрации и помалку од 50  $\mu\text{m}$  кај керамичките реставрации<sup>10</sup>. Со дополнителни ефекти од дебелината на средството за цементирање, недостатоци на изгледот на подготовката и технички грешки, меѓусебното несовпаѓање може да биде многу поголемо.

Во една ретроспективна студија на 42 коронки со интрасулкусни рабови и повеќе од 4 години употреба, средното несовпаѓање на рабовите беше 160  $\mu\text{m}$ , а 15 коронки (36%) имаа несовпаѓање поголемо од 200  $\mu\text{m}$ . Истражувачите прикажале директна квантитативна корелација меѓу зголеменото несовпаѓање на рабовите и зголемениот гингивален индекс и волуменот на протокот на сулкусната течност<sup>2</sup>. Во друга студија е најдено дека како дополнување на зголеменото воспалување, радиографски одреденото губење на коската поврзано со несовпаѓање на рабовите поголемо од 50  $\mu\text{m}$ <sup>8</sup>.

### Заклучок

Од добиените резултати може да се заклучи дека треба да се избере демаркациона линија што ќе овозможи доволен простор за метал и керамика. Гингивалниот метал-керамички раб треба да биде во исто ниво со површината на забот без да отстапува од него или да промина надвор од него.

Subgingival placement of the restoration's margin, the poor quality of the margin, roughness and protruding margins can violate the periodontal health<sup>9</sup>. With ideal tooth preparation, it is technically possible to gain discrepancy of the margins less than 10  $\mu\text{m}$  with cast restorations, and less than 50  $\mu\text{m}$  with ceramic restorations<sup>10</sup>.

With the additional effect of the thickness of the luting agent, the flaws in the appearance of the preparation and technical errors, the discrepancy can be more pronounced.

In one retrospective study of 42 crowns with subgingival margins and more of 4 years of wear, the mean discrepancy of the margins was 160  $\mu\text{m}$ , where 15 crowns (36%) had a discrepancy bigger than 200  $\mu\text{m}$ .

The researches showed direct quantitative correlation between the increased discrepancy of the margins and the increased gingival index and the volume of sulcus liquid flow<sup>2</sup>.

Findings in another study showed that as an addition to the increased inflammation, the radiographic determined bone loss was related with the discrepancy of the margins of the crowns bigger than 50  $\mu\text{m}$ <sup>8</sup>.

### Conclusions

According to the results a proper margin finish line needs to be selected, which will enable sufficient scope for the metal and the ceramic material. The metal-ceramic margin needs to be in the same line with the tooth surface without deficiency or protruding outside the tooth.

## ЛИТЕРАТУРА

## REFERENCES

1. Бајевска Ј, Петровски Д. Акумулација на дентален плак на фикснопротетички конструкции. Макед Стоматол Прегл 2004; 28 (1-4):93-97.
2. Felton DA, Kanoy BE, Bayne M , Wirthman G P. Effect on in vivo crown margin discrepancies on periodontal health. J Prosthet Dent 1991; 65: 357-364.
3. Ѓatović A i sur. Klinička fiksna protetika. Ispitno štivo. Zagreb; 1999.
4. Кисов ХК. Изпилаване на збите за керамични и металокерамични коронки. Софиа: Издателство Индекс, 2000.
5. Мирчев Е. Клиника на фиксната стоматолошка протетика, Скопје: Студентски збор, 1996.
6. Naylor W. Introduction to Metal Ceramic Tehnology. Second Edition, Quintessence Publishing Co, Inc, 2009.
7. Shillingburg TH et all. Fundamentals of Fixed Prosthodontics. Fourth Edition, Quintessence Publishing Co Inc 2012.
8. Sorensen SE, Larsen IM, Jorgensen KD. Gingival and alveolar bone reaction to marginal fit of subgingival crown margins. Scand J. Dent Res 1986; 94: 109-114.
9. Summitt JB, Robbins JW, Hilton TJ. Fundamentals of Operative Dentistry: A Contemporary Approach. Quintessence Publishing Comp, Inc, 2006.
10. Rosenstiel SF, Land MF, Fujimoto J, Contemporary Fixed Prosthodontics, ed. 3 St Louis: Mosby, 2001
11. Rosenstiel SF, Land MF, Fujimoto J, Contemporary Fixed Prosthodontics, Fouth Edition, Mosby Elsevier, 2006.
12. Trifunovic B i Vujosevic Lj. Stomatoloska protetika. Fiksne nadoknade, Beograd: Evrop-ski centar za mir i razvoj, 1998.



## РЕТРОСПЕКТИВНА КЛИНИЧКА СТУДИЈА НА 10-ГОДИШНО ИСКУСТВО ВО ХИРУРГИЈА НА ПАРОТИДНИ ЖЛЕЗДИ

### RETROSPECTIVE CLINICAL STUDY OF 10 YEARS EXPERIENCE IN PAROTID GLAND SURGERY

Автори: Бенедети А., Поповски В., Поповиќ Д.,  
Кирков А., Панчевски Г., Божовиќ С., Илиев А.,  
Серафимовски П.

Универзитет “Св. Кирил и Методиј” во Скопје  
Стоматолошки факултет - Скопје  
Универзитетска Клиника за Максилофацијал-  
на хирургија

Autors: Benedetti A., Popovski V., Popovic D.,  
Kirkov A., Pancevski G., Bozovic S., Iliev A.,  
Serafimovski P.

“Ss. Cyril and Methodius” University in Skopje  
Faculty of Dentistry - Skopje

University Clinic for Maxillofacial Surgery

#### Вовед

Неоплазмите на саливарните жлезди учествуваат во 1 до 5 проценти од сите тумори на главата и вратот. Различни серии во светот даваат податоци за инциденцата на неоплазми на саливарните жлезди од 0,4 до 13,5 на 100 000<sup>9, 17, 5</sup> и за секој 100 паротидни тумори, постојат 40 тумори на минорни саливарни жлезди, 15 на субмандибуларни и 1 на сублингвални жлезди. Повеќето неоплазми на саливарните жлезди се случуваат во третата до петата декада и има слаба преодминација кај женскиот пол.

Туморите на саливарните жлезди најчесто се бенигни и досега најчеста локализација е паротидната жлезда. Близу 80% од овие тумори настануваат во паротидните жлезди, 15% во субмандибуларните жлезди и остатокот од 5% во сублингвалните жлезди и малите саливарни жлезди. Од туморите во паротидната жлезда бенигни се 80% од кои 80% се плеоморфни аденоми а 80% потекнуваат од суперфицијалниот лобус на паротидната жлезда.

Бенигните неоплазми се околу 80% од сите паротидни тумори, 50% од субмандибуларните тумори и помалку од 40% од сублингвалните и туморите на минорните саливарни жлезди. (Слика 1)

#### Introduction

Salivary gland neoplasms are reported to represent between 1 and 5 per cent of all head and neck tumors.

Various series from around the world report annual incidence for all salivary gland neoplasms to be between 0.4 to 13.5 cases per 100,000<sup>9, 17, 5</sup> and for every 100 parotid tumors, there are about 40 minor salivary gland tumors, 15 submandibular tumors and 1 sublingual tumor.

Most salivary gland neoplasms occur in the third to fifth decade and have a slight female predominance. Most salivary gland tumors are benign and by far the most common site is the parotid gland.

Nearly 80% of these tumors occur in the parotid glands, 15% in the submandibular glands and the remaining 5% in the sublingual and minor salivary glands.

80% of parotid tumors are benign, of which 80% are pleomorphic adenomas, and 80% arise from the superficial lobe of the parotid.

Benign neoplasms make up about 80% of parotid tumors, 50% of submandibular tumors and less than 40% of sublingual and minor salivary gland tumors. (Fig. 1)

**Слика 1.** Пароиден тумор

Уште од првиот обид на Bernard (1841) туморите на саливарните жлезди не беа задоволително класифицирани и терминот микстни тумори често беше применуван. Првата модификација на класификацијата беше презентирана од Willis (1953) и најупотребувана во дваесетиот век. Патолошката класификација и номенклатура на тумори на саливарни жлезди дефинирана од WHO classification (1991), е широко прифатена во светот и моментално најдобра.

**Плеоморфниот аденом** или бенигниот миксен тумор е најчест од сите неоплазми на саливарните жлезди. Тој учествува со 70% од сите тумори на паротидните жлезди, 50% во сите тумори на субмандибуларните жлезди, 45% во туморите на малите саливарни жлезди и само 6% во туморите на сублингвалните жлезди. Најчеста локација на плеоморфниот аденом е околу 85% во паротидната жлезда, а околу 10% во малите саливарни жлезди и тоа повеќето во палатиналната регија, горна усна и букална мукоза.

Најчесто се дијагностицира во 4-та до 6-та декада на животот, почесто кај жените и тоа 3-4 пати<sup>17</sup>. Клинички симптоми се спор раст, безболност и цврстина на масата, тврда и мобилна на палпација со околу 90% локализација во суперфицијалниот паротиден лобус. Ретко се појавува парализа на фацијалниот нерв и тоа само при екстремно големи тумори.

Дефинитивниот третман се состои од комплетна хируршка екцизија, со ограничување од нормалното ткиво со суперфицијална паротидектомија и презервација на фацијалниот нерв.

Се смета дека енуклеација на туморот предизвикува чести локални рецидиви и треба да се избегнува. (Слики 2, 3).

**Fig. 1.** Parotid tumor

Since Bernard's first attempt (1841), salivary glands tumors have not been satisfactorily classified and the term "mixed tumors" has been usually used. The first modification of the classification was presented by Willis (1953) and most used in XX century.

The pathological classification and nomenclature of salivary gland tumors, as defined by WHO classification (1991), is accepted worldwide and it is currently the best one.

**The pleomorphic adenoma** or benign mixed tumor is the most common and accounts for the majority of all salivary gland neoplasms. It comprises about 70% of all parotid tumors, 50% of all submandibular tumors, 45% of minor salivary gland tumors, but only 6% of sublingual tumors.

The most common location of occurrence is the parotid (85%) followed by the minor salivary glands (10%) and the rest of them are found in the palate, upper lip and buccal mucosa.

These tumors are most often diagnosed in the 4<sup>th</sup> to 6<sup>th</sup> decades of life and more frequently in women with a female-to-male ratio of 3-4:1<sup>17</sup>.

Clinical presentation is a slow-growing, firm and painless mass, non-tender and mobile to palpation with about 90% superficial parotid lobe localization.

Facial nerve paralysis in association with pleomorphic adenomas almost never occurs, even with extremely large tumors.

Definitive treatment is complete surgical excision with a surrounding margin of normal tissue, i.e. superficial parotidectomy with facial nerve preservation.

Simple enucleation of these tumors is believed to have led to high local recurrence rates and should be avoided.

**Слики 2,3.** Суперфициелна паротидектомија со презервација на лицевиот нерв

Втор најчест бениген тумор е Вартиновиот тумор (Warthin's tumor) познат како papillary cystadenoma lymphomatosum. Учествува со 6-10% од сите паротидни тумори и само ретко е опишан со локализација надвор од паротидната жлезда. Примарно е болест на повозрасни мажи, често дијагностициран во 4та до 7ма декада на живот и со 5: 1 сооднос кај мажи во однос на жени. Во 3 % е асоциран со други бенигни или малигни тумори. Клиничките симптоми се како кај плеоморфен аденом.

Третманот на Вартиновиот тумор е хируршка ресекција. Енуклеација на туморот е адекватна терапија но суперфицијална паротидектомија со презервација на фацијалниот нерв се препорачува како стандардна процедура.

**Слики 4, 5.** Вартин-ов тумор

Онкоцитомите се ретки тумори и претставуваат само 2,3 % од бенигните епителни неоплазми на саливарни жлезди, а клиничката презентација е базично идентична на другите бенигни саливарни тумори со спор раст, цврста маса најповеќе во суперфицијалниот паротиден лобус. Третманот на онкоцитомите е комплетна хируршка ексцизија до границите на нормалното ткиво.

Monomorphic adenoma е во група на ретки (1,8 %) саливарни тумори и ги вклучува basal cell, canalicular, sebaceous, glycogen-rich и clear cell adenoma со најчест basal cell adenoma. Повеќето од мономорфните аденома се со неагресивно однесување и се третираат со хируршка ексцизија.

Myoepithelioma изнесува помалку од 1 % на сите неоплазми на саливарни жлезди и комплетна хируршка ексцизија е адекватен третман.

**Fig. 2 and 3.** Superficial parotidectomy with preservation of the facial nerve

The second most common benign parotid neoplasm is Warthin's tumor, also known as papillary cystadenoma lymphomatosum. It accounts for 6-10% of the cases of parotid tumors and has only rarely been described as occurring outside the parotid gland. This tumor is primarily a disease of older males, often being diagnosed in the 4<sup>th</sup> to 7<sup>th</sup> decades of life and occurring with a male-to-female ratio of approximately 5:1.

Three percent are associated with other benign or malignant tumors. Clinical symptoms are similar to those found in pleomorphic adenoma cases. Treatment of Warthin's tumors is surgical resection. Enucleation of the tumor may be adequate therapy, but superficial parotidectomy with facial nerve preservation is the standard treatment. (Fig. 4, 5).

**Fig. 4, 5.** Warthin's tumor

Oncocytomas are rare tumors that constitute only 2.3% of benign epithelial salivary gland neoplasms and the clinical presentation is essentially identical to other benign salivary tumors with slowly growing, non-tender mass, mostly in the superficial lobe of the parotid. Treatment of oncocytomas is complete surgical excision with a margin of normal tissue.

Monomorphic adenoma is a group of rare (1.8%) salivary tumors that includes the basal cell, canalicular, sebaceous, glycogen-rich and clear cell adenoma with most common basal cell adenoma.

The majority of monomorphic adenomas display nonaggressive behavior and are treated with surgical excision.

Myoepithelioma accounts for less than 1 % of all salivary gland neoplasms and complete surgical excision is adequate treatment.

Мусоепидермоид карцинома е најчест малиген тумор на саливарните жлезди и претставува 5 до 9% од сите саливарни неоплазми и најчест е во паротидната жлезда (45-70%). Клиничката презентирација на малигните неоплазми на саливарните жлезди е слична на бенигните и често единствена разлика е постоење на голема, растечка, асимптоматска солидна маса. Симптоми како болка, фиксација со околното ткиво или кожна или фацијална парализа се дефинитивно суспектни за високо ризичен тумор. Соодветната терапија на мукоепидермоидниот карцином зависи од стејџингот од составот и локацијата и stage I и II може да се третираат со хируршка ексцизија и паротидектомија со презервација на фацијалниот нерв а stage III и IV бараат порадикална ексцизија како дисекција на врат и постоперативна радио терапија.

Adenoid cystic carcinoma е втор најчест малиген саливарен тумор, а клинички е презентираан како асимптоматска солидна маса и почесто од другите со болка и парестезија. Третманот е ист како кај Мусоепидермоид carcinoma. (Слики 6, 7, 8)

**Слики 6, 7, 8.** Малигни паротидни тумори

Исто така постојат ретки малигни тумори во ова локација како adenocarcinoma, malignant mixed tumor, primary squamous cell carcinoma, polymorphous low-grade adenocarcinoma (PLGA), clear cell carcinoma, epithelial-муоепителниал carcinoma и недиференцирани кариноми.

### Материјали и методи

Ова е ретроспективна клиничка студија во консекутивни серии од 270 пациенти од 1997-2008 година третирани на Универзитетската Клиника за максилофацијална хирургија во Скопје. Во сите случаи беа применети клинички испитувања, цитолошка

Mucoepidermoid carcinoma is the most common salivary gland malignancy and makes up between 5 and 9% of all salivary gland neoplasms and occurs most often in the parotid gland (45-70%). The clinical presentation of a salivary gland malignancy can be very similar to that of a benign lesion and often the only complaint is the presence of an enlarging but asymptomatic solid mass. Symptoms such as pain, fixation to the surrounding tissues or skin or facial paralysis are highly likely to be signs of a high-grade tumor. Appropriate therapy for mucoepidermoid carcinoma depends primarily upon the stage of disease (tumor grade and location). Additionally, stage I and II can be treated by surgical excision parotidectomy with facial nerve preservation whereas stage III and IV require more radical excision, such as a neck dissection and postoperative radiation therapy.

Adenoid cystic carcinoma is the second most common salivary gland malignancy. It is clinically presented as an asymptomatic solid mass. However, this tumor is more likely than others to present with pain or paresthesias. Treatment is the same one used in cases with parotid mucoepidermoid carcinoma. (Fig. 6, 7, 8)

**Fig. 6, 7, 8.** Malignant parotid tumors

There are also, rarely in this location, malignant tumors like adenocarcinomas, malignant mixed tumors, primary squamous cell carcinoma, polymorphous low-grade adenocarcinoma (PLGA), clear cell carcinoma, epithelial-myoepithelial carcinoma and undifferentiated carcinomas.

### Material and methods

This was a retrospective clinical study in a consecutive series of 270 patients during the period between 1997 and 2008, treated at the University Clinic for Maxillofacial Surgery in Skopje. Clinical examination, fine-needle aspiration biopsy (FNA) and computerized tomography

анализа и компјутеризирана томографија пред операција. Сите пациенти беа оперативни третирани и дијагнозите беа потврдени хистопатолошки со специјална техника. После хируршкиот зафат следеше клиничка и радиографска евалуација. Пациентите беа опсервирани неколку пати по операција во период од една година.

### Резултати

Постоеше значајна разлика во возраста на пациентите. (Графикон 1) Најмладиот имаше 12, а најстариот 82 години. Средната возраст на нашите пациенти беше 47 години (рангирани од 12 до 87).

Најголемиот дел на авторите сметаат дека туморите на паротидната жлезда најчесто се јавуваат на возраст меѓу третата и петтата декада. Иако туморот може да се јави во било која возраст и е опишан во литературата кај пациент на 21-месечна возраст, сепак тој е најчест во третата и четвртата декада од животот и е податок објавен во неколку извештаи на Schilling, MacFarland, Ross, Cameron 1961 итн.

**Графикон 1.** Дистрибуција на пациентите според возраст

Несигнификантни разлики постојат меѓу мажите и жените: 145 (53,7%) мажи и 125 (46,3%) жени. (Графикон 2)

**Графикон 2.** Дистрибуција според пол

Во серија од вкупно 270 примероци, 90% се бенигни (243) и 10% малигни (27). (Графикон 3).

**Графикон 3.** Хистологија

Во најголем број пациенти постои нормална постоперативна функција и задоволителни естетски резултати.

were performed before surgery in all cases.

All patients were treated surgically and diagnoses were confirmed histopathologically requiring specialised techniques. Evaluation was done clinically and radiographically after surgery.

Patients were observed several times after the surgery in one year postoperative period.

### Results

There were significant differences in the age of the patients (Chart 1). The youngest was 12 years and the oldest – 82 years old.

The average age of our patients was 47 (range 12 to 82).

Most authors considered that the most common age for parotid tumors is between the third and fifth decade.

Although the tumor can occur at any age and has been described in the literature in patients as young as 21 months, most patients present in the third or fourth decade of life, as stated in several reports of Schilling, MacFarland, Ross, Cameron (1961), etc.

**Chart 1.** Age distribution

Non-significant differences were found in male to female ratio (Chart 2). 145 (53,7%) male and 125 (46,3%) female.

**Chart 2.** Distribution of the patients according to gender

Benign tumors in this series of 270 examples comprise 90% of the total (243), whereas malignant – 10% (27). (Chart 3)

**Chart 3.** Histology

Normal postoperative function and satisfactory esthetic results were found in the majority of patients.

### Заклучок

Базирани на резултатите на оваа студија со добар оперативен успех постојат сигнификантни разлики во возраста на пациентите (најмлад 12 години и најстар 82 години) со средна возраст на групата 47 години.

Нема сигнификантна разлика меѓу застапеноста кај мажи и жени, постои лесна преминација кај мажи 145 (53,7%)

Бенигните тумори се застапени со 90% од вкупниот број пациенти со најчеста застапеност на плеоморфниот аденом.

Во мноштвото случаи се добиени добри оперативни резултати со презервација на функцијата на фацијалниот нерв.

### Conclusion

Based on the results of this study with good operative success, there were significant differences in the age of the patients (the youngest being 12 years and the oldest – 82 years) and the average age of the group was 47 years.

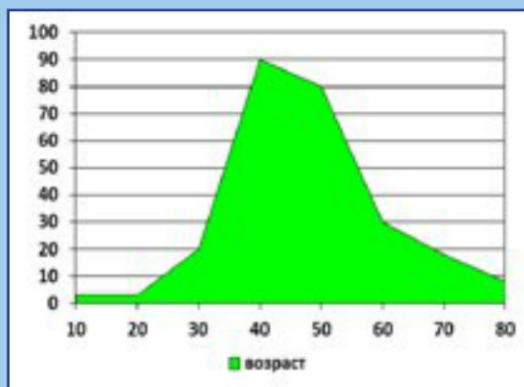
There was no significant difference in male to female ratio, with slight male predominance 145 (53.7%).

Benign tumors were found in 90% of the total patients with most frequent pleomorphic adenoma.

Good operative results with preservation of facial function were performed in the majority of cases.

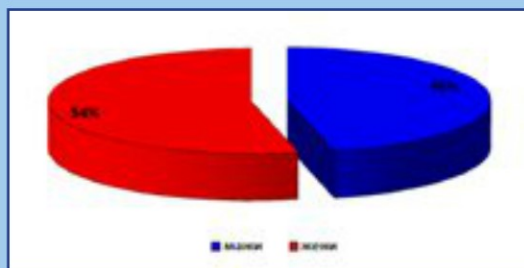
Графикон 1. Дистрибуција на пациентите според возраст

Chart 1. Age distribution



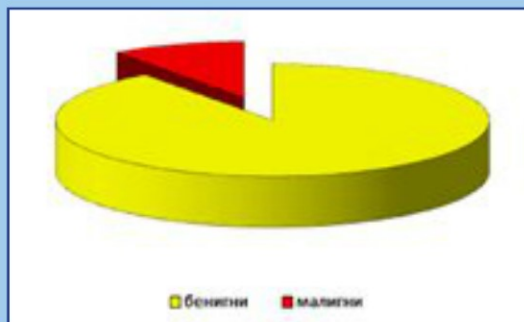
Графикон 2. Дистрибуција според пол

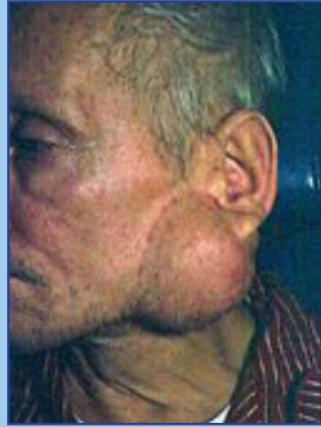Chart 2. Distribution of the patients according to gender



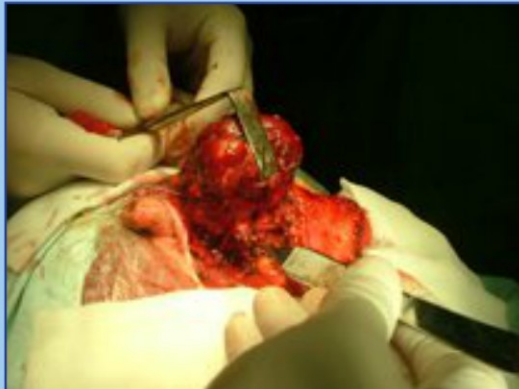Графикон 3. Хистологија

Chart 3. Histology

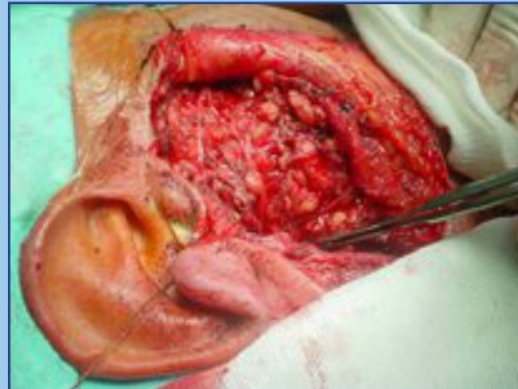



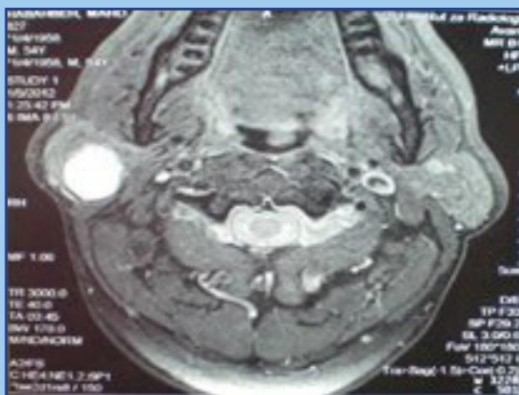
Слика 1 / Figure 1



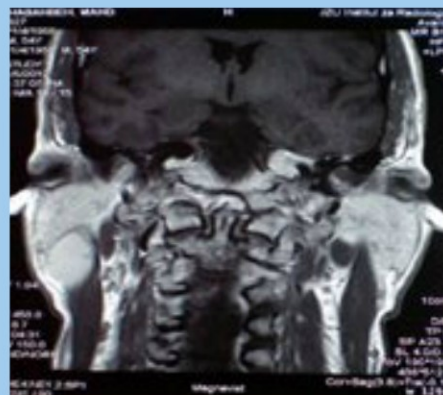Слика 2 / Figure 2



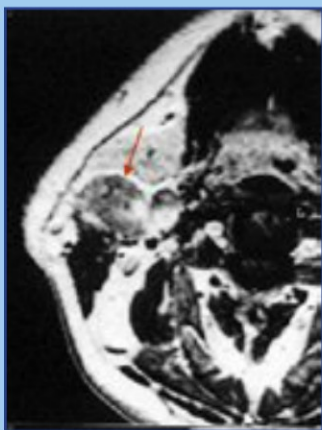
Слика 3 / Figure 3



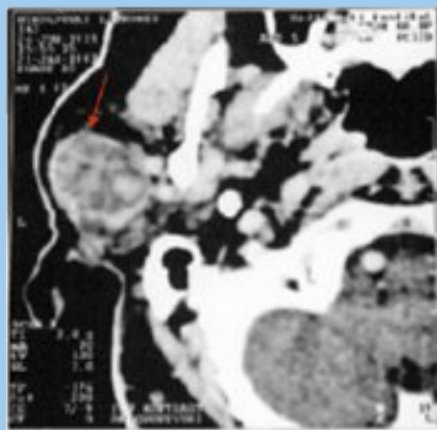
Слика 4 / Figure 4



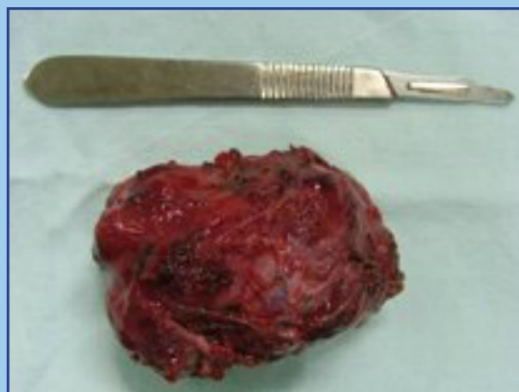Слика 5 / Figure 5



Слика 6 / Figure 6



Слика 7 / Figure 7



Слика 8 / Figure 8

**Слика 1.** Пароиден тумор

**Fig. 1.** Parotid tumor

**Слики 2,3.** Суперфициелна паротидектомија со презервација на лицевиот нерв

**Fig. 2 and 3.** Superficial parotidectomy with preservation of the facial nerve

**Слики 4, 5.** Вартин-ов тумор

**Fig. 4, 5.** Warthin's tumor

**Слики 6, 7, 8.** Малигни паротидни тумори

**Fig. 6, 7, 8.** Malignant parotid tumors



## ЛИТЕРАТУРА

## REFERENCES

1. Auclair PL et al. Salivary gland neoplasms: general considerations. In: Ellis GL, Auclair PL, Gnepp DR, editors. *Surgical Pathology of the Salivary Glands*, 1st ed. Philadelphia: W.B. Saunders Company, 1991:135-164.
2. Batsakis JG, Sneige N, El-Naggar AK. Fine-needle aspiration of salivary glands: its utility and tissue effects. *Annals of Otolaryngology, Rhinology, Laryngology*. 1992, 101; 185-188.
3. Batsakis JG, Chinn E, Regezi JA, Repola DA. The pathology of head and neck tumors: salivary glands, part 2. *Head Neck Surg* 1978;1:167-180.
4. Busutti A Pathology of salivary glandular tumours. *Clin Otolaryngol Allied Sci*. 1978 May;3(2):161-81.
5. Cameron JM Tumours of salivary tissue. *J Clin Pathol*. 1961,14,232.
6. Cotelingam JD, Gerberi MP. Parotid heterotopia with pleomorphic adenoma. *Arch Otolaryngol*. 1983 Aug;109(8):563-5.
7. Donati M, Gandolfo L, Privitera A, Brancato G, Cardi F, Donati A. Superficial parotidectomy as first choice for parotid tumours. *Chir Ital*. 2007 Jan-Feb;59(1):91-7.
8. Duroux S, Ballester M, Michelet V, Majoufre C, Siberchicot F, Pinsolle J. Surgical treatment of pleomorphic adenoma of the parotid gland. Apropos of 192 cases, *Rev Stomatol Chir Maxillofac*. 1998 Feb;98(6):336-8.
9. Ellis, GL, Auclair, PL, Gnepp, *Surgical Pathology of the Salivary Glands*. Philadelphia, WB Saunders; 1991
10. Eveson JW, Cawson RA. Salivary gland tumors: a review of 2,410 cases with particular reference to histological types, site, age, and sex distribution. *J Pathol* 1985;146:51-58.
11. Franzen A, Koegel K. Synchronous double tumors of the parotid gland, *Laryngorhinootologie*. 1996 Jul;75(7):437-40.
12. Ito FA, Ito K, Vargas PA, de Almeida OP, Lopes MA. Salivary gland tumors in a Brazilian population: a retrospective study of 496 cases. *Int J Oral Maxillofac Surg*. 2005 Jul;34(5):533-6.
13. Johns ME. Salivary gland tumors: Therapy based on clinical-pathologic diagnosis. SIPAC from the American Academy of Otolaryngology, 1977.
14. Lee YY, Wong KT, King AD, Ahuja AT. Imaging of salivary gland tumours. *Eur J Radiol*. 2008 Jun;66(3):419-36. Epub 2008 Mar 11.
15. Nardone M, Ferrara G, Nappi O, Di Maria D, Villari G. Pleomorphic adenoma in unusual anatomic sites: case reports and review of literature. *Acta Otorhinolaryngol Ital*. 2002 Jun;22(3):158-63.
16. Ribeiro Kde C, Kowalski LP, Saba LM, de Camargo B. Epithelial salivary glands neoplasms in children and adolescents: a forty-four-year experience. *Med Pediatr Oncol*. 2002 Dec;39(6):594-600.
17. Rosen JE. Salivary Gland Neoplasms Grand Rounds Presentation, UTMB, Dept. of Otolaryngology, June, 2002
18. Stewart CJ, MacKenzie K, McGarry GW, Mowat A. Fine-needle aspiration cytology of salivary gland: a review of 341 cases. *Diagnostic Cytopathology*. 2000, 22 (3); 139-146.
19. Tresserra L, Tresserra F. Tumors of the parotid gland, *Rev Stomatol Chir Maxillofac*. 1997 Sep;98(3):220-30.
20. Zbaren P, Schar C, Hotz MA, Loosli H. Value of fine-needle aspiration cytology of parotid gland masses. *Laryngoscope*. Nov 2001, 111 (11); 1989-1992.

## ХИРУРШКА ПАТОЛОГИЈА НА БОЛЕСТИТЕ НА СУБМАНДИБУЛАРНАТА ЖЛЕЗДА: ЕВАЛУАЦИЈА НА ДИЈАГНОСТИКА И ТЕРАПИЈА

### *SURGICAL PATHOLOGY OF SUBMANDIBULAR GLAND DISEASES: EVALUATION OF DIAGNOSIS AND THERAPY*

Автори: Двојаковска С., Идоска С.,  
Даница Поповиќ-Моневска Д., Бенедети А.

Универзитет “Св. Кирил и Методиј” во Скопје  
Стоматолошки факултет - Скопје  
Универзитетска Клиника за Максифацијална  
хирургија

Autors: Dvojakovska S., Idoska S.,  
Popovic-Monevska D., Benedeti A.

“Ss. Cyril and Methodius” University in Skopje  
Faculty of Dentistry - Skopje

University Clinic for Maxillofacial Surgery

#### **Апстракт**

**Вовед:** Болестите на субмандибуларната жлезда можат да бидат инфламаторни, грануломатозни, туморски, автоимуни, опструктивни, идиопатски и често придружени со други системски болести.

**Цели:** Целта на оваа студија е да се воспостави дијагностички алгоритам во дијагностицирање и диференцијална дијагноза на сите заболувања на субмандибуларната жлезда; и ретроспективна анализа на болестите на субмандибуларната жлезда, демонстрирајќи ја преваленцата на инфламаторните болести. Главната цел е да се потврдат вредностите и ограничувањата на дијагностичките модалитети за секоја патологија посебно, и нивните терапевтски модалитети.

**Материјали и методи:** Спроведена е ретроспективна студија на пациенти со оток на субмандибуларната плунковна жлезда третирани на Клиниката за максифацијална хирургија во Скопје. Кај сите пациенти е спроведен актуелниот дијагностички алгоритам во поставување на дијагнозата: клинички преглед, ултрасонографија, нагрисна рентгенграфија, сијалохемија, КТ, биопсија

#### **Abstract**

Submandibular gland diseases are ranged from inflammatory, granulomatous, tumor lesions, autoimmune, obstructive, or idiopathic, often accompanied by other systemic diseases.

**The purpose** of this study was to confirm and establish the diagnostic algorithm for diagnosis and differentiation of all submandibular disorders, and to make retrospective review of submandibular gland pathology, demonstrating the prevalence of inflammatory processes.

The main goal was to confirm the value and limits of diagnostic modalities for each submandibular pathology and their therapeutic modalities.

This retrospective study was carried out on patients with submandibular gland swelling. In all cases, the actual diagnostic algorithm for diagnosis: clinical examination, ultrasonography, occlusal radiography, sialochemistry, fine needle biopsy, CT-scan and histopathological examination for excised gland verification.

Following confirmation of the diagnosis, the therapeutic protocol was conducted for each disorder separately was applied.

The final diagnosis included inflammations in

и хистопатолошка анализа за верификација на хируршки ексцидираните жлезди. По поставување на дијагнозата, беше спроведен терапевтскиот протокол за секоја болест посебно. Крајно, инфламаторни болести беа дијагностицирани кај 84%, автоимуни болести кај 3%, цисти во 2%, грануломатозни болести кај 2%, и саливарни неоплазми кај 9% од испитаниците.

**Резултати:** Според дијагностичкиот алгоритам, секоја болест посебно има специфичен дијагностички модалитет во потврдување на болеста, со висока прецизност. Пациентите со акутен сијалоаденитис, како најчест патолошки ентитет, беа третирани конзервативно или со трансорална екстирпација на екстрагландуларните сијалолити. Хируршка екстирпација на жлездата беше реализирана кај дијагностициран хроничен сијалоаденитис. Кај пациентите со саливарни неоплазми, од кои 75% беа бенигни, хируршкиот третман се состоеше од комплетна екстирпација на туморот заедно со жлездата; кај пациентите со малигни неоплазми хируршкиот протокол вклучи екстирпација на туморот со жлездата и вратна дисекција.

**Заклучок:** Прецизна дијагноза и соодветна терапија се темели на адекватна дијагноза и евалуација на сијаломегалијата.

**Клучни зборови:** сијалоаденитис, сијалолитијаза, саливарни неоплазми, ултрасонографија, сијалографија, компјутеризирана томографија

84%, autoimmune diseases in 3%, cysts 2%, granulomatous diseases in 2%, and salivary neoplasms in 9% of patients.

According to the diagnostic algorithm each disorder has specific diagnostic modality with high confirmative accuracy in establishing diagnosis.

Acute sialadenitis, as most common disorder, was treated conservatively or with transoral extirpation of extraglandular sialolithiasis.

Complete gland extirpation was the treatment of choice in cases with chronic sialadenitis. 75% of the patients with salivary gland tumours were of benign origin.

Surgical extirpation of the tumor along with the submandibular salivary gland was performed.

In cases presented with malignant tumours, surgery and neck dissection was the actual surgery.

Only the adequate diagnosis and evaluation leads to an accurate diagnosis and adequate treatment decision in therapy of sialomegaly.

**Key words:** sialadenitis, sialolithiasis, salivary gland neoplasms, US, sialography, CT-scan

## Вовед

Заболувањата во субмандибуларната регија вклучуваат голем број хетерогени пореметувања кои ја афектираат самата жлезда или околните структури. Заболувањата се рангираат од воспалителни, грануломатозни, автоимуни до опструктивни, развојни или идиопатски, често придружени со други системски заболувања.

Инциденцата на туморската патологија во субмандибуларната жлезда е 14% од вкупните тумори на саливарните жлезди.

Отекувањата во оваа регија може да потекнуваат и од субмандибуларната лимфаденопатија, која најчесто е метастатска, од планоцелуларен карцином, од малигни лимфومي, грануломатози или воспаленија<sup>1,14</sup>.

Болестите на субмандибуларната саливарна жлезда се категоризирани на:

1. Функционални, во кои спаѓаат сијалореја (хиперсаливација) предизвикана од психоза, ретардација, рабиес, токсикемија, невролошки пореметувања, и ксеростомија кај заболувања како што се Sjogren-ов синдром, епидемичен паротитис (MUMPS), или саркоидоза;
2. Опструктивни болести предизвикани од сијалолитијаза и сијалоцели;
3. Не-туморски заболувања во кои спаѓаат инфламаторни и грануломатозни болести, сијалоаденитис, сијалоаденози, бенигни лимфоепителијални лезии (Sjogren-ов синдром);
4. Состојби на имунодефицијенција (HIV) и
5. Бенигни и малигни туморски лезии на субмандибуларна жлезда<sup>5, 13, 16</sup>

Најчесто се застапени воспалителни процеси, како што е акутен сијаладенитис<sup>6</sup>, предизвикан од опструкција со интра или екстрагландуларни сијалолити.

## Introduction

Submandibular pathology includes a large number of heterogeneous diseases, which affects the gland itself or the surrounding structures presented in the submandibular neck region.

These disorders ranged from inflammatory, granulomatous, autoimmune, obstructive or idiopathic, often accompanied by other systemic diseases.

Submandibular gland tumours are accounted for 14% of all tumors in the salivary glands. Sialomegaly in this particular area may be aftermath submandibular gland lymphadenopathy, most often metastatic squamous cell carcinomas, malignant lymphomas, granulomatous or inflammatory diseases<sup>1,14</sup>.

Submandibular gland diseases are categorized on:

1. Functional diseases comprised of Sialorrhea (hypersalivation) due to psychosis, retardation, rabies, toxicemy, neurological diseases, and Xerostomy in correlation with lupus, Sjogren's syndrome, epidemic parotitis (MUMPS), sarcoidosis;
2. Obstructive diseases constituting of Sialolithiasis (salivary calculi) and Sialocele
3. Non-tumor diseases which include inflammatory and granulomatous diseases, sialadenitis, sialadenosis, lymphoepithelial benign lesions (Sjogren's syndrome);
4. Immunodeficiency disorders such as AIDS and
5. Salivary gland neoplasms of benign and malignant nature<sup>5, 13, 16</sup>.

The most prevalent disorder are the inflammatory ones, e.g. acute sialadenitis<sup>6</sup>, followed by salivary duct obstructions as a result of salivary calculi presented as intraglandular sialoliths or extraglandular sialoliths.

Бенигни лимфоепителијални лезии, хемотерапија, кахексија, стрес, медикаментозни нус ефекти, сијалоза, дехидратација, ирадијација итн., водат до стаза и опструкција што резултира со појава на акутни воспаленија и сијалолитијаза. Во оваа фаза оптималното време на третманот преку егзактната дијагностика, а во случаите на екстрагландуларната сијалолитијаза и нејзина трансорална екстирпација, го спречува настанувањето на хроничните иреверзибилни промени на жлездата, а со тоа и нејзина екстирпација.

Сијалоаденозите клинички се манифестираат како рекурентни, безболни, и билатерални отекувања, проследени со хипо или асијалија. Тие се дијагностицираат преку утврдување на метаболниот или ендокриниот статус, и ултрасонографски.

Ни појавата на грануломатозите, како што се туберкулоза, саркоидоза и актиномикоза со инволвираност на лимфните јазли во оваа регија не е занемарлива поради нивната дистинкција и правилна дијагностичка евалуација, а со тоа и избегнување на непотребни хируршки интервенции. Антибиотска терапија или кортикостероиди за саркоидозата се препорачана терапија; обигаторна е хируршка екстирпација за хистопатолошка верификација на дијагнозата<sup>12, 14</sup>.

Иако BLL се ексклузивно резервирани за паротидните жлезди, сепак можат да се проследат и кај субмандибуларната жлезда. Егзактен третман се спроведува само на основа на прецизно поставена дијагноза<sup>20</sup>. Дијагностичките модалитети вклучуваат ултрасонографија, сијалохемија, сијалографија, и хируршка биопсија на мали саливарни жлезди на усните.

Најекспресивна е појавата на интрагландуларната сијалолитијаза во патогенезата на хроничниот сијалоаденитис, останатите се резултат на општи метаболни пореметувања или неадекватен третман на акутните промени. Саливарните неоплазми се мани-

The stoppage of salivary flow and aftermath obstruction is caused by benign lymphoepithelial lesions, chemotherapy and radiotherapy, cachexia, stress, medication side effects, sialosis, or dehydration, leading to acute inflammations and sialolithiasis.

Antibiotic treatment and optimal time of surgical transoral removal of extraglandular calculi prevents chronic irreversible changes of the gland and its extirpation consecutively.

Sialadenosis is clinically manifested as a recurrent, painless bilateral swelling, with hyposialia or asialia (aptyalism).

They are diagnosed throughout metabolic and, endocrine status, and ultrasonography.

The occurrence of granulomatous diseases such as tuberculosis, sarcoidosis and actinomycosis is not negligible, as well.

Antibiotics or corticosteroids are eligible therapy for sarcoidosis, and surgical extirpation is obligatory for histopathological confirmation<sup>12, 14</sup>.

Even though BLL (Sjögren Sy) are exclusive for parotid glands, they may also present in submandibular glands.

Accurate diagnosis through US, sialochemistry, sialography and labial minor salivary gland surgical biopsy is of great importance, leading to exact treatment<sup>20</sup>.

Intraglandular sialolithiasis is the most expressive cause in the pathogenesis of chronic sialadenitis; other reasons are metabolic or inadequate treatment of acute inflammatory changes.

фестираат како тврдо лобулирани и безболни маси, а асоцираноста со болка сугерира на малигнитет. Комплетна историја и физикални испитувања се неопходни за препознавање и диференцијација на сите овие состојби, бидејќи сите имаат слична клиничка експресија, но со различен клинички тек.

## Цели

Целите на оваа студија се:

- Да се демонстрира преваленцијата на инфламаторните болести во ретроспективен преглед на сите болести на субмандибуларната жлезда;
- Воспоставување на дијагностички алгоритам поодделно за секоја болест на субмандибуларната жлезда;
- Потврдување на вредностите, предностите и лимитациите на дијагностичките модалитети за секоја болест на субмандибуларната жлезда, поодделно;
- Да се потврди оправданоста на хируршката екстирпација на субмандибуларната жлезда.

## Материјали и методи

Во нашата ретроспективна студија беа вклучени 480 пациенти со отекување во субмандибуларната вратна регија. Истите беа амбулантски и хируршки третирани на Универзитетската Клиника за хирургија на лице, вилицы и врат- Максифацијална хирургија, во периодот од 2005 до 2011 година. Клиничките податоци за пациентите беа добиени од историите на пациентите.

Кај сите испитаници беше спроведен дијагностичкиот протокол, проследен низ рутинските дијагностички иследувања: клинички преглед, ултрасонографија, загризна рентгенграфија, сијалографија, КТ, и патохистолошка верификација на екстирпираниите жлезди (Сл. 1). Во анамнестичкото проследување, вниманието беше фокусирано на постоење на евентуални системски заболу-

Salivary neoplasms manifested as hard, painless masses; those associated with pain suggest malignancy.

All submandibular gland disorders have have similar clinical expression but different clinical course; hence complete medical history and physical examination are obligatory.

## Objective

The purposes of this study are:

- to demonstrate the prevalence of inflammatory disease in a retrospective review of all submandibular gland diseases;
- to establish a diagnostic algorithm for each submandibular gland disorder;
- confirmation of the use value, advantages and limits of the diagnostic modalities for each submandibular gland disease;
- justification of submandibular gland surgical excision.

## Material and methods

A retrospective study was conducted on 480 patients with submandibular region swelling, admitted for ambulatory and surgical treatment at the University Clinic for Maxillofacial Surgery in Skopje, from 2005 to 2011.

Medical history of patients were used in order to obtain the clinical data.

Diagnostic protocol was applied in all patients, which imply routine diagnostic investigations such as physical examination, ultrasonography, occlusal radiographs, sialography, CT and pathologic findings of the excised glands (Fig.1).

Particular attention was given on the eventual presence of systemic disorders, of the mass extension, swelling duration, the number of

вања, екстензија на масата, времетраење на отокот пред интервенција, бројот на акутни егзацербации или постоење на “meal time syndrome”, кое индицираше постоење на сијалолитијаза.

**Слика 1.** Дијагностички алгоритам кај сијаломегалија

Потоа беа компарирани клиничките иследувања и вредноста на радиолошките методи за секоја саливарна патологија поодделно, а референтна вредност кај хируршки третирани пациенти беше постоперативната патохистолошка верификација на екстирпираниот жлезда.

По поставување на егзактна дијагноза, пациентите со акутен сијалоаденитис беа третирани со антибиотска терапија<sup>6</sup>. Пациентите со потврдена калкулоза во Warton-ов канал, по прецизно утврдување на локализацијата на сијалолитот, беа третирани хируршки, со оперативно отстранување на сијалолитот со трансорален пристап. Сијалоаденозите беа дијагностицирани ултрасонографски, и врз основа на метаболниот и ендокринолошкиот статус, а потоа третирани на основа на примарната дијагноза. Сите 20 пациенти суспектни за Sjogren-ов синдром (BLL), беа дијагностицирани ултрасонографски, и беа реализирани дополнително сијалохемиски иследувања и хируршка биопсија на мали лабијални саливарни жлезди, а потоа третирани на Клиниката за ревматологија.

Пациентите со хронични иреверзибилни промени на жлездата, како и цистите беа третирани со хируршка екстирпација на жлездата во општа ендотрахеална анестезија. Во случаи со бенигни туморски лезии кои беа дијагностицирани ултрасонографски, со компјутеризирана томографија, и тенкоиглена аспирациона биопсија, беше екстирпирана субмандибуларната жлезда заедно со туморот, со презервација на нерво - васкуларните структури како што се:

acute exacerbations or the presence of a “meal time syndrome”, which indicates sialolithiasis.

**Figure 1.** Diagnostic algorithm in sialomegaly

The clinical examination and radiological findings were compared for each salivary pathology.

After establishing an exact diagnosis, acute sialadenitis was treated with adequate antibiotics<sup>6</sup>.

Patients with verified ductus Warthoni sialoliths, were subjected to surgical extirpation of sialolithi by transoral access, after determining the localization precisely.

Sialadenosis were diagnosed on the base of US results, metabolic and endocrine status, and further treated upon the primary diagnosis.

All 20 patients suspected for Sjögren Syndrome (BLL), underwent US, sialchemistry and surgical biopsy of labial minor salivary glands and thereafter send for further treatment at the Rheumatology department.

Patients diagnosed as chronic irreversible gland changes and those with cysts were treated with surgical excision of the submandibular gland, in general anesthesia.

Benign submandibular gland tumors, underwent surgical extirpation of the gland along with the tumor, with vascular and neurological structures preservation such as marginal mandibular branch of the facial nerve, lingual and hypoglossal nerves, after performing US, CT and fine needle aspiration biopsy<sup>9, 8, 14</sup>.

The treatment of malignant neoplasms, comprises of surgical resection of the primary gland tumor along with neck dissection.

nervus marginalis mandibulae, n. lingualis и n. hypoglossus<sup>9, 8, 14</sup>. Третманот на малигни-те неоплазми се состоеше од хируршка ресекција на неоплазмата и вратна дисекција. Сите хируршки дисектати беа евалуирани и потврдени со хистопатолошка анализа. Сите собрани статистички податоци од интерес се обработувани со помош на следните статистички методи:

- сите статистички серии, според сите дефинирани варијабли се табеларно и графички прикажани;

- структурата на нумеричките серии е анализирана со помош на мерките на дисперзија (стандардна девијација);

- тестирање на значајност на разлики меѓу две аритметички средини кај независните примероци (помеѓу групите) е направено со Student-ов t - тест;

### Резултати

Крајната дијагноза вклучуваше инфламации кај 84%, BLL 2%, цисти 2%, грануломатози 3%, и саливарни неоплазми кај 9% од пациентите (Сл. 2).

**Слика 2.** Графички приказ на дистрибуција на пациентите според хистопатолошки наод

Инфламаторните процеси беа застапени кај 90.1% од испитаниците и покажаа сигнификантна преминација во однос на сите останати болести во субмандибуларната регија. Анализата со Student t test покажа дека акутното воспаление е статистички сигнификантно во однос на хроничното ( $p = 0.0001$ ).

Sjögren-ов синдром беше дијагностициран кај 0.8% , а ултрасонографијата и сијалографијата демонстрираа високи вредности во дијагностицирање на истите (Табела 1).

**Table 1.** Вредноста на US и сијалографија во дијагностицирање на Sjogren-ов синдром

All surgical specimens were evaluated and verified histopathologically.

Datas of interest were statistically processed by following statistical methods: statistical series according defined variables are tabulated and graphically presented; the structure of numerical series were analysed by measure of dispersion (standard deviation); testing the significance of differences between two arithmetic proportions were performed by Student's t - test.

### Results

The final diagnosis include inflammatory diseases in 84% of patients, 2% of them have BLL, cysts was find in 2%, granulomatous disease in 3%, and salivary neoplasms in 9% of patients, totally (Fig. 2)

**Figure 2.** Graphic representation of the distribution of responders according the diagnosis

Inflammatory processes with 90.1 %, significantly dominate over other diseases in the submandibular neck region.

The analysis by Student's t - test shows that acute inflammation is statistically significant in relation to chronic for  $p = 0.0001$ .

Sjögren syndrome was diagnosed in 0.8% of patients, and the US and sialography demonstrated a great value in diagnosing Sjögren patients (Table 1).

**Table 1.** US and sialography value in diagnosing Sjogren Syndrome

The sialography diagnostic value of 90% in our study, make it a golden standard for diagnosis of Sjögrens syndrome, compared with US which performed a diagnostic value of 82%.



Дијагностичката прецизност на сијалографијата од 90% во нашата студија, ја востановува за “златен стандард” во дијагностицирање на Sjogren-овиот синдром, споредено со ултрасонографијата (US) која покажа дијагностичка прецизност од 82%.

Грануломатозите беа дијагностицирани кај 11 (2.3%) пациенти. US покажа прецизност од 65% за севкупната грануломатозна патологија. Микробиолошките анализи потврдија постоење актиномикоза кај сите дијагностицирани пациенти. Mantoux тестот беше позитивен кај 2 пациенти (50%), а останатите беа постоперативно хистопатолошки верифицирани како туберкулоза. Саркоидоза беше постоперативно дијагностицирана кај 5 случаи; преоперативната дијагностичка евалуација беше реализирана со КТ, Ртг на бели дробови и тенкоиглена аспирациона биопсија.

Цистите беа дијагностицирани кај вкупно 6 (1.2%) пациенти. Цитолошките резултати ја потврдија дијагнозата кај сите пациенти. Сијалоцелите беа хируршки екстирпирани кај сите пациенти заедно со жлездата.

Евалуацијата на туморите на субмандибуларната жлезда, дијагностицирани кај 27 од вкупно 480 пациенти (5.6%), покажа дека бенигните неоплазми доминираат со 88.9% во однос на малигните кои беа застапени со 11.1% (Сл. 3).

**Слика 3.** Графички приказ на дистрибуција на пациентите според типот на неоплазмата

**Табела 2.** Компаративна табела на ултрасонографијата и КТ во дијагностицирање на туморски и не-туморски лезии

Според добиените резултати, US, КТ, и тенкоиглената аспирациона биопсија имаат висока прецизност во поставување егзактна дијагноза на туморски и не-туморски лезии на субмандибуларната жлезда (Табела 2).

Granulomatosis were diagnosed in 11 (2.3%) patients. US showed a value of 65% for this entire entity.

Microbiological specimens confirmed actinomycosis in all specific patients.

Mantoux test was positive in 2 patient (50%), while the rest of were pathohistological verified for TBC, postoperatively.

Sarcoidosis was diagnosed in 5 cases; CT, chest X-ray and fine needle aspiration were the preoperative assessment.

Cysts were diagnosed in 6 (1.2%) patients, totally.

Cytology findings confirmed the diagnosis in all patient. Sialoceles were surgically extirpated together with the glands.

The evaluation of submandibular gland tumors represented in 27 patients of total 480 (5.6%), showed majority of benign neoplasms (88.9%), and malignant neoplasms take a part with 11.1% (Fig. 3)

**Figure 3.** Graphic representation of the patients distribution according to the type of diagnosed tumors

**Table 2.** US versus CT comparative table in diagnosing tumor and non-tumor diseases

According to the obtained results, we find that that US, CT, and fine needle aspiration biopsy have a great value in establishing the exact diagnosis of non-tumour and tumour lesions of the submandibular salivary gland, particularly (Table 2).

According to our results, CT (Se=93%, Sp=61%, accuracy = 89%) showed high diagnostic value regarding tumoral diseases, but for this pathology fine needle aspiration cytology

Според статистичките резултати, КТ (Se=93%, Sp= 61%, accuracy = 89%) има голема дијагностичка вредност кај туморските болести, но тенкоиглената аспирациона биопсија е супериорна за оваа патологија (Se=100%, Sp= 91%, accuracy = 98%).

Од вкупно 294 пациенти, кај 172 (58.5%) со акутна инфламација, беа дијагностицирани сијалолити во Warton-овиот канал. Оклузалната радиографија со прецизност од 97% се наметна како златен стандард во детектирање на калкулуси во првата и средната третина на каналот, но US е златен стандард за последната третина, визуелизирајќи ги сијалолитите во средната третина со прецизност од 73%.

Во нашето истражување, сијалологијата покажа значајна сигнификантност во прикажување на сијалолитите во задната третина на каналот (accuracy = 78%; Se = 78%; Sp = 100%; + PV = 100%; - PV = 33%) .

По спроведување на дијагностичкиот протокол, екстрагландуларните сијалолити беа оперативниот отстранети со трансорален пристап, а постоперативно со помош на ултрасонографијата се следеше заздравувањето на жлездите. Истите покажаа комплетно опоравување на жлездената функција (Табела 3).

**Табела 3.** Улогата на US во постоперативно следење на жлездите

Долуприкажаните резултати потврдуваат дека субмандибуларните жлезди имаат голема регенеративна моќ, и дека екстирпација на сијалолитите со трансорален пристап водат до комплетна реституција на жлезденото ткиво кај 92.5% од пациентите. Постоперативно, субмандибуларните ехотомограми и сијалограми потврдија дека трансоралната екстирпација е метод на избор во овие случаи (Слика 4).

(Se=100%, Sp= 91%, accuracy = 98%) is superior.

Extraglandular Wartoni's duct stones were found in 172 patients out of 294 (58.5%) patients, totally, present with acute inflammations.

Occlusal radiograph represents a golden standard with accuracy of 97% in detecting salivary calculi in the front and medium third of the duct, but US is a golden standard for the final third, visualising stones in the median third with accuracy of 73 per cent.

Sialography showed sialoliths in the duct final third with a significant diagnostic value (accuracy = 78%; Se = 78%; Sp = 100%; + PV = 100%; - PV = 33%) .

After performing the diagnostic protocol, a transoral removal of extraglandular sialoliths was performed, further postoperative ultrasonography for monitoring the gland recovery after transoral extirpation of sialoliths, showed complete recovery of the gland function (Table 3).

**Table 3.** US monitoring role in gland recovery

The results below confirm that the submandibular salivary gland has an enormous regenerative power, and that extirpation of sialoliths via transoral approach, leads to complete gland tissues restitution in 92.5% of cases.

Ordered echotomography results and submandibular sialograms, postoperatively, confirmed that transoral extirpation is a method of choice in these cases (Figure 4).

**Figure 4.** Graphic representation of the role of submandibular gland calculi extirpation via transoral approach

**Слика 4.** Графички приказ за вредноста на трансоралната екстирпација на сијалолитите

Контролните испитувања компарирани со предоперативните сонограми и сијалограми беа нормални со нормална ехотекстура и канална проодност кај 153 (92%) пациенти. Останатите 13 пациенти (8%) кои пре- и пост-оперативно покажаа хипоехогени жлезди со хетероехогени лезии и стеноза на каналот, по 3 акутни егзацербации и хронични промени на жлездата, беа хируршки третираните со комплетно отстранување на жлездата во втор акт.

Жлездите кои хронифицираа имаа 2 до 3 акутни егзацербации (min = 1 ; max = 3). Се потврди дека, бројот на акутни егзацербации е важен параметар во појавата на хронични промени во жлездата.

Анализата на 103 пациенти со хронични иреверзибилни промени во жлезденото ткиво предизвикани од интраглануларна сијалолитијаза, покажа дека ултрасонографијата со прецизност од 97% е супериорна во детектирање на интраглануларните сијалолити, наспроти сијалографијата која покажа прецизност од 89%.

Повторно се потврди дека, комбинираниите дијагностичките методи имаат голема дијагностичка вредност во детекција и локализација на сијалолитите.

Хистопатолошката анализа на хируршки ексцидираните жлезди ја потврди оправдноста на нивното отстранување, а истовремено ја потврди и клинички поставената дијагноза.

Од вкупно 137 оперативни екстирпирани субмандибуларни жлезди, кај 103 (75%) пациенти беше дијагностицирана сијалолитијаза, кај 8 (6%) сијалоаденоза, 26 (19%) беа дијагностицирани како хроничен сијалоаденитис од кои 2 пациенти со MESA (chronic myoepithelial sialadenitis).

Control exams, compared with preoperative sonograms and sialograms, in 153 (92%) patients were normal with a normal echotexture and permeability of the duct.

The remaining 13 patients (8%) who had pre- and postoperatively hypoechoic glands with heterogeneous lesions and duct stenosis, were admitted in our clinic after 3 attacks of acute exacerbation, with chronic gland changes, consequently.

Those were treated with gland extirpation in the second act. Glands that passed through chronicity had a 2 to 3 acute exacerbations (min = 1 ; max = 3).

The number of acute exacerbations, proved to be an important parameter of chronicity occurrence.

The analysis of 103 patients, diagnosed with chronic irreversible gland changes caused by intraglandular sialolithiasis, showed that US with diagnostic accuracy of 97% was superior in detecting intraglandular stones, compared to sialography with manifested accuracy of 89%.

It was confirmed that combined diagnostic methods have great diagnostic value in the detection and localization of sialoliths, afterwards we carried out a surgical extirpation.

Histopathologic verification of excised glands confirmed the justification of their extirpation and the established clinical diagnosis.

The final diagnosis comprised of 103 patient (75%) with sialolithiasis; 8 patients (6%) had sialadenosis; 26 (19%) were diagnosed as chronic sialadenitis from which 2 patients had MESA (chronic myoepithelial sialadenitis), out of 137 extirpated submandibular glands, surgically.

## Дискусија

Резултатите од нашето истражување покажаа дека инфламаторните процеси се апсолутно доминантни во однос на останатите патологии во субмандибуларната вратна регија, а акутните преобладаваат во однос на хроничните воспаленија. Според објавените резултати во литературата, процентуалната застапеност на инфламаторните болести во однос на останатите болести во субмандибуларната регија се речиси еднакви со нашите наоди. Публикуваните резултати укажуваат на процентуална застапеност од 68,5%, 65%, и 55%, редоследно <sup>3, 22, 36</sup>.

Бидејќи поставување егзактна дијагноза при постоење на Sjogren-ов синдром е од исклучителна важност, високата прецизност на сијалологијата како дијагностичка алатка ја воспостави за “златен стандард” за оваа специфична дијагноза, споредено со улогата на ултрасонографијата.

Нашите резултати кореспондираат со резултатите кои ги објавил Niemela <sup>20</sup>.

Евалуацијата на туморската патологија на субмандибуларната жлезда која покажа преобладација на бенигните во однос на малигните неоплазми, не кореспондира со наодите на Alyas et al.<sup>2</sup> и Mc Gurk <sup>25</sup>. Резултатите во студиите на овие автори укажуваат на повисока инциденца на малигните неоплазми (50% и 63%, редоследно).

Од круцијално значење во третманот на саливарните неоплазми е првата операција, со посебен осврт на хируршките техники и адекватна презервација на неуро-васкуларните структури. Истата ја редуцира можноста за појава на локални рецидиви и далечни метастази <sup>31</sup>.

Според добиените резултати во нашата студија, можеме да укажеме на високите вредности на US, КТ и тенкоиглена аспирациона биопсија во диференцирање на туморските и не-туморските лезии на субмандибуларната жлезда, но сепак резултатите сведочат за супериорноста на тенкоиглената аспира-

## Discussion

Our results show that inflammatory processes are absolutely dominant over other diseases in the submandibular neck region and that acute inflammation is statistically significant in relation to the chronic one.

In the literature reviews, the percentage of participation of inflammatory diseases among other diseases in the submandibular neck region are approximately equal with our results.

The published results claim 68,5%, 65%, and 55%, respectively <sup>3, 22, 36</sup>.

Establishing an exact diagnosis for Sjogren's syndrome is of a great importance; since we get high results for sialography in the diagnostic protocol, we justified it as a golden standard for this specific diagnosis, compared with ultrasonography.

This results are in accordance with the results published by Niemela <sup>20</sup>.

The evaluation of submandibular gland tumors in this retrospective study show a predominance of benign over malignant submandibular gland tumors, hence not corresponding with the findings of the Alyas et al.<sup>2</sup> and Mc Gurk <sup>25</sup>.

These authors came out with higher percentage of malignant tumors incidence of 50% and even 63%.

In the treatment of salivary neoplasms, of crucial importance is the first surgical treatment with particular attention on surgical techniques and adequate structure preservation, reducing the local recurrences and distant metastases <sup>31</sup>.

According to the obtained results, we found that that US, CT, and fine needle aspiration biopsy have a great value in differentiating submandibular gland tumor and non-tumor

циона биопсија како дијагностичка алатка. Исто така, резултатите потврдија дека имиџинг протоколот поддржан со аспирациона биопсија дава задоволителни резултати во детекција на туморските и не-туморските лезии.

Иако сијалологијата со сигнификантна прецизност ги прикажува сијалолитите во задната третина на Warton-овиот канал, нашите наоди се спротивни на повеќето досега објавени во литературата. Marchal<sup>24</sup>, потврдува дека 20% од екстрагландуларните сијалолити се радиолуцентни; Сарасио<sup>7</sup> се произнесе со 15%; David<sup>10</sup> објави резултат од 20% и го предложи овој дијагностички метод во screening на сијалолитијаза само кога останатите методи не се достапни.

Многумина автори ја истражувале сигнификантноста на трансоралната екстирпација на жлездата со нејзино комплетно постоперативно заздравување.

Иро<sup>18</sup>, Mc Gurc<sup>25</sup>, Сарасио<sup>7</sup> и Zenk<sup>36</sup> се произнеле со заклучоци слични на оние во нашата студија. Бидејќи субмандибуларната жлезда има висока моќ за регенерација, по екстракција на сијалолитите со трансорален пристап, жлезденото ткиво комплетно се обновува.

Споредена со сијалологијата, нашите анализи покажаа дека US е супериорна дијагностичка метода во детекција на интрагландуларната калкулоза кај хронично променети жлезди.

Применетите дијагностичките модалитети манифестираа висок степен на сензитивност во дијагностицирање на болестите на субмандибуларната жлезда, и се од големо значење во изборот на егзактен терапевтски протокол, од кој зависи стапката на рецидиви и стапката на преживување кај саливарните неоплазми<sup>5, 10, 13, 16</sup>.

### Заклучок

Клиничката симптоматологија на сијаломегалиите е полиморфна, и нивно правил-

lesions, but superior diagnostic tool was fine needle biopsy.

We can justify that imaging protocol supported with fine needle cytology obtain satisfactory results regarding tumour and non-tumour submandibular gland lesions.

Although sialography showed sialoliths in the duct final third with a significant accuracy, our findings are in contrast with many published in the literature. Marchal<sup>24</sup>, confirmed that 20% of extraglandular stones are radiolucent; Cappaccio<sup>7</sup> came out with 15%; David<sup>10</sup> reported 20% and propose this method of screening for sialolithiasis only when no other methods are available.

The significance of transoral extirpation and achieving complete gland recovery is examined by many authors with similar findings as ours and they are Iro<sup>18</sup>, Mc Gurc<sup>25</sup>, Cappaccio<sup>7</sup> and Zenk<sup>36</sup>.

Since the submandibular salivary gland has an enormous regenerative power, extirpation of sialoliths via transoral approach, leads to complete gland tissues restoration.

Our analysis showed US as superior diagnostic tool in detecting intraglandular stones, compared to sialography in chronic irreversible gland changes caused by intraglandular sialolithiasis.

The performed diagnostic modalities manifested high sensitivity degree in the diagnosis of submandibular gland diseases, which is of a great importance in the correct therapeutic protocols election and greatly associated with recidive rates and survival rates of salivary neoplasms, also<sup>5, 10, 13, 16</sup>.

### Conclusion

Clinical symptomatology of sialomegaly is polymorphic, and their proper forwarding through

но дијагностицирање со примена на дијагностичкиот алгоритам води до поставување егзактна дијагноза и правилен избор на терапија. Повторно потврдиме дека воспаленијата се најчести заболувања на субмандибуларната жлезда, а сијалолитијазата како доминантен етиолошки фактор за опструкциите на каналниот систем превалира во етиопатогенезата на акутниот и хроничниот сијалоаденитис.

Дијагностичките модалитети покажаа висока сензитивност во дијагностицирање на болестите на субмандибуларната саливарна жлезда и имаат важна улога во правилен избор на терапевтскиот протокол за не-туморски и туморски лезии. Хистопатолошката верификација на ексцидираните жлезди ја потврди оправданоста на оперативната терапија и исто така ја потврди клиничката дијагноза.

Важноста на хируршкиот третман се гледа во редуцирање на локалните рецидиви и појавата на далечни метастази, со што се продолжува стапката на преживување.

Придобивките од ова истражување се во насока на поставување егзактна дијагноза и донесување на соодветна одлука за хируршки третман на заболувањата на субмандибуларната жлезда, со приоритет за комплетна презервација на истата.

the diagnostic algorithm with great precision leads to an exact diagnosis and choice of therapy. Again we confirmed that inflammations are the most frequent pathologies in the submandibular glands.

Sialolithiasis as the dominant cause of obstruction of the gland ductal system is prevalent in etiopathogenesis of acute and chronic sialadenitis.

Diagnostic modalities showed great sensitivity in the diagnosis of submandibular diseases, which is of great importance in the proper selection of the therapeutic protocol for non-tumorous diseases and for salivary neoplasms.

Histopathologic verification has confirmed the justification of extirpated glands and also confirmed the clinical diagnosis.

In the treatment of salivary neoplasms of great importance is the surgical treatment, which reduces the appearance of local recurrence and distant metastasis, and prolonged the survival rate.

The benefits of our study are in achieving correct diagnosis and proper decision for surgical treatment of submandibular gland disorders with priority of complete gland preservation.

Ултрасонографија				
Сензитивност	Специфичност	Прецизност	(+) предиктивна вредност	(-) предиктивна вредност
78%	94%	82%	88%	88%
СИЈАЛОГРАФИЈА “златен стандард”				
прецизност - 90%				

**Табела 1.** Вредноста на US и сијалографија во дијагностицирање на Sjogren-ов синдром

Дијагностицирање на туморски лезии	Сензитивност	Специфичност	Прецизност
Ултрасонографија	88%	54%	79%
КТ	93%	61%	89%
Аспирациона биопсија	100%	91%	98%
Ултрасонографија на не-туморски лезии	Сензитивност	Специфичност	Прецизност
Воспаленија	86%	71%	82%
Грануломатози	74%	40%	65%
Цисти	99%	100%	100%
BLL	78%	94%	82%

**Табела 2.** Компаративна табела на ултрасонографијата и КТ во дијагностицирање на туморски и не-туморски лезии

US резултати	Преоперативно	Постоперативно
Зголемена хипоехогеност на жлездата	<b>153 (92%)</b>	0
Зголемена хипоехогеност со хетероехогени лезии	<b>13 (8%)</b>	13 (8%)
Нормална ехотекстура	<b>0</b>	153 (92%)
Вкупно	166 (100%)	166 (100%)

**Табела 3.** Улогата на US во постоперативно следење на жлездите

ultrasonography				
sensitivity	specificity	accuracy	(+) predictive value	(-) predictive value
78%	94%	82%	88%	88%
SIALOGRAPHY “the golden standard “				
accuracy - 90%				

**Table 1.** US and sialography value in diagnosing Sjogren Syndrome

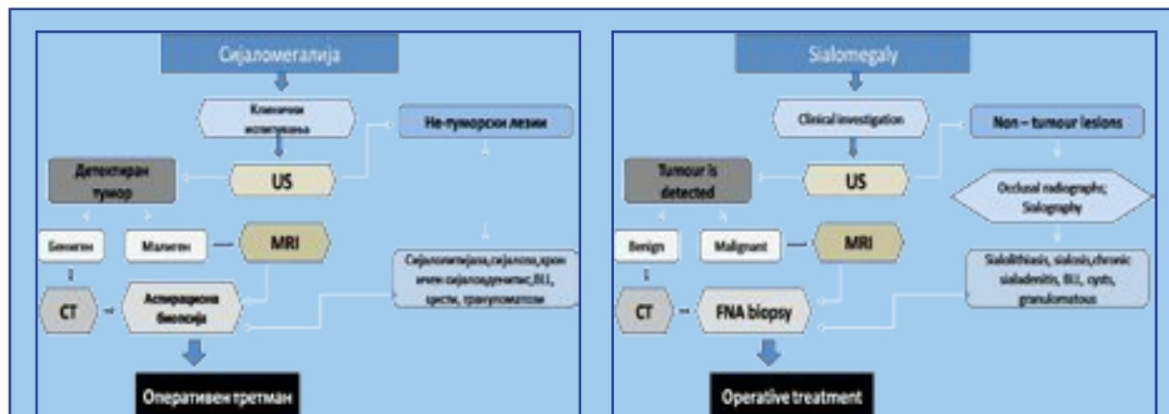
Diagnosis of tumor lesions	Sensitivity	Specificity	Accuracy
Ultrasonography	88%	54%	79%
CT	93%	61%	89%
FNA biopsy	100%	91%	98%
US of non-tumour lesions	Sensitivity	Specificity	Accuracy
Inflammations	86%	71%	82%
Granulomatous	74%	40%	65%
Cysts	99%	100%	100%
BLL	78%	94%	82%

**Table 2.** US versus CT comparative table in diagnosing tumor and non-tumor diseases

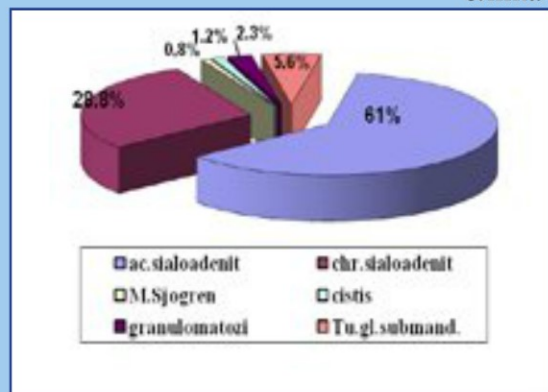
US finding	preoperative	postoperative
Increased hipoechoic gland	153 (92%)	0
Increased, hipoechoic with heteroechoic lesions	13 (8%)	13 (8%)
Normal echotexture	0	153 (92%)
Total	166 (100%)	166 (100%)

**Table 3.** US monitoring role in gland recovery

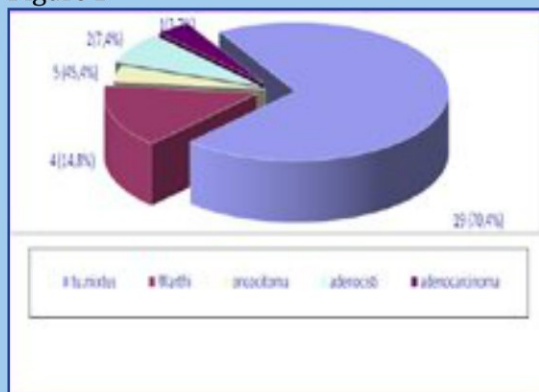




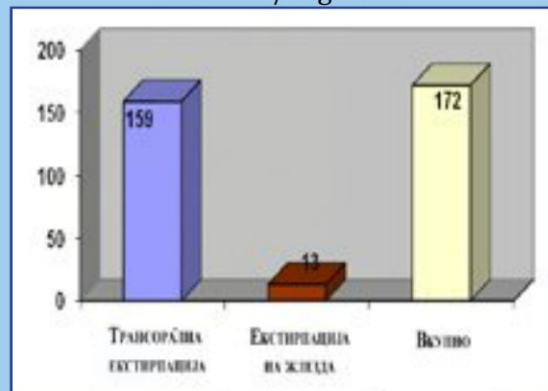
Слика 1 / Figure 1



Слика 2 / Figure 2



Слика 3 / Figure 3



Слика 4 / Figure 4

**Слика 1.** Дијагностички алгоритам кај сијаломегалија

**Слика 2.** Графички приказ на дистрибуција на пациентите според хистопатолошки наод

**Слика 3.** Графички приказ на дистрибуција на пациентите според типот на неоплазмата

**Слика 4.** Графички приказ за вредноста на трансоралната екстирпација на сијалолитите

**Figure 1.** Diagnostic algorithm in sialomegaly

**Figure 2.** Graphic representation of the distribution of responders according to the diagnosis

**Figure 3.** Graphic representation of the patients distribution according to the type of diagnosed tumors

**Figure 4.** Graphic representation of the role of submandibular gland calculi extirpation via transoral approach

## ЛИТЕРАТУРА

## REFERENCES

1. Adeyemo W, Ajayi O, Anunobi C. Submandibular gland excision: a 16 year clinicopathological review of cases Oral Surgery 2008;1 (1): 45-49
2. Alyas F, Lewis K, Williams M, Moody AB, Wong KT, Ahuja AT: Diseases of the submandibular gland as demonstrated using high resolution ultrasound, Br J Radiol, Vol.78, No. 928, 362-9, 2005.
3. Andretta M, Trgnaghi A, Prosenikliev A. Current opinions in sialolithiasis diagnosis and treatment. Acta Otorhinolaryngol 2005;25: 145-149
4. Austin T, Davis J, Chan T. Sialolithiasis of submandibular gland, J Emerg Med, Vol 26, No.2, 221-3, 2004
5. Botsios C, Sfriso P, Grava C, Ostuni P, Andretta M, Tregnaghi A. Imaging in major salivary gland disease, Reumatismo, Vol. 53, No. 3, 235-43, 2009
6. Brook I. Aerobic and anaerobic microbiology of suppurative sialadenitis, J Med Microbiol Vol. 51(6) : 526-9, 2002
7. Capaccio P, Torretta S, Otaviani F, Sambataro G. Modern management of obstructive salivary diseases, Acta Otorhinolaryngol Ital 2011;27:161-172
8. Huang C, Damrose E, Bhuta S, and Abemayor E. Kuttner tumor (Chronic Sclerosing Sialoadenitis), Am J Otolaryngol, Vol 23, 394-397, 2002.
9. Ching AS, Ahuja AT, King AD, et al. Comparison of the sonographic features of acalculous and calculous submandibular sialoadenitis, J Clin Ultrasound, Vol.29, No.6, 332-8, 2001.
10. Yousem DM, Kraut MA. Major salivary gland imaging, Radiology 2000; 216: 19-29
11. Dalkiz M, Dogan N, Beydemir B. Sialolithiasis (Salivary Stone), Turk J Med Sci, 31 (2001) 177-179
12. Ellies M, Laskawir R, Arglebe C. Surgical management of nonneoplastic diseases of the submandibular gland, Int.J of oral and maxillofaci surg. 2012;25(4): 285-289.
13. Ewa J, Bialek M, Wiesla WJ, Piotr Z. US of the major salivary glands: Anatomy and spatial relationships, pathologic conditions, and pitfalls, RadioGraphics 2006;26:745-763
14. Florian S, Klusmann P, Wittekindt C, Drebber U, : Submandibular Gland Excision: 15 Years of Experience. J Oral Maxillofac Surg 2007;65:953-957.
15. Francis M, Dulguerov P, Sialolithiasis management. Arch Otolaryngol Haed Neck Surg. Vol.129, No.9, 951-56, 2003
16. Gritzman N, Rettenbacher T, Hollerweger A, Macheiner P, Hubner A. Sonography of salivary glands, Eur Radiol, Vol.13, No.5, 964-75, 2003.
17. Huang C, Damrose E, Bhuta S, Abemayor E. Chronic sclerosing sialadenitis, Am J Otolaryngol. Vol.23, No. 6, 394-7, 2009.
18. Iro H, Zenk J. Diagnosis and Therapy of Sialolithiasis - *State of the Art*, Ent News 2002 Jun, 11(2) :1-4.
19. Isacson G, Isberg A, Haverling M, Lundquist PG: Salivary calculi and chronic sialoadenitis of submandibular gland: a radiographic and histologic study, Oral surg Oral Med O.Pathol. 2004;58(5):622-7.
20. Klark I, Vassing A, Spijkervet L, Bootsama H, Kallenberg M. Sialometry and sialochemistry: diagnostic tool for Sjogren syndrome, Ann Rheum Dis 2001;60:1110-1116
21. Lalwani A. Current Diagnosis & Treatment in Otolaryngology—Head & Neck Surgery, 2nd Edition. Mc Graw Hill Companies, 2007.
22. Malhotra P, Arora VK, Singh N, Bhatia A. Algorithm for nonneoplastic lesion of the salivary glands, Diagn. Cytopathol, Vol 33, No.2, 90-4, 2005 .
23. Makdissi J, Escudier MP, Brown JE, Osailan N. Glandular function after intraoral removal of salivary calculi from the hilum of the submandibular gland. British Journal of Oral and Maxillofacial Surgery Vol.42, No.6, 538-41, 2004.
24. Marchal F, Kurt A-M, Dulguerov P, Becker M. Histopathology of submandibular glands removed for sialolithiasis, Ann Otol Rhinol Laryngol. 2005 May; 110 ( 5 Pt 1): 464-9

25. Mc Gurc, Makdissi J, Brown E. Intra-oral removal of stones from the hilum of the submandibular gland: report of technique and morbidity, *Int J Oral Maxillofac Surg*.2004; 33:683-686.
26. Monica E, Ferris R. Clinical and histopathological findings of sialoliths, *Brasilian Journal of Oral Sciences*,2005;Oct/Dec;4(15):899-903.
27. Myers E, Ferris R. *Salivary gland disorders*, Springer-Verlag Berlin Heidelberg New York 6<sup>th</sup> ed., 2007.
28. Oskar H. Strategies for assessment and treatment of salivary gland obstructions, *J Oral Maxillofac Surg* 2007;65:300-304
29. Park JS, Sohn J, Jeong M. Factors influencing intraoral removal of submandibular calculi, *Otolaryngology–Head and Neck Surgery* 2006; 135: 704-709
30. Rapidis A, Stavrianos S, Lagogiannis G, Faratzis G. Tumors of the submandibular gland: Clinicopathologic analysis , *J Oral Maxillofac Surg* 2009; 62( 10): 1203-1208
31. Scott M, KaszubaM, Mark E, ZafereoD, David I. Effect of Initial Treatment on Disease Outcome for Patients With Submandibular Gland Carcinoma, *Arch Otolaryngol Head Neck Surg*. 2007;133(6):546-550.
32. Simon F, Jens P, Claus W. Submandibular gland excision: 15 years of experience, *J Oral Maxillofac Surg* 2007;65: 953-957.
33. Tiemann M, Teymoortash A, Carsten SD, Jochen A. Chronic Sclerosing Sialadenitis of the Submandibular Gland is Mainly Due to a T Lymphocyte Immune Reaction, *Mod Pathol* 2002;15(8):845–852
34. Ussmuller J, Reineche T, Donath K, Jaehne M. Chronic myoepithelial sialadenitis- symptomatology, clinical signs, differential diagnosis, *Laringolrhinootologie*2002Feb;81(2):111-7
35. Yoon DY, Choi MH, Seo YL, Kim DK, Lee SJ, Bae SH. Value of Ultrasonography in the Diagnosis of Sialolithiasis of Submandibular Gland., *J Korean Radiol Soc*. 2008 Jul;37(1):35-40.
36. Zenk J, Gottwald F, Bozzato A, Iro H. Submandibular sialoliths. Stone removal with organ preservation, *HNO*2005 Mar;53(3):243-9

## BIODENTINE™ - НОВ БИОАКТИВЕН ЦЕМЕНТ ЗА ДИРЕКТНО ПУЛПИНО ПРЕКРИВАЊЕ

### BIODENTINE™ - NEW BIOACTIVE MATERIAL FOR DIRECT PULP CAPPING

Автори: Ефтмоска М., Апостолска С.

Универзитет “Св. Кирил и Методиј” во Скопје,  
Стоматолошки факултет - Скопје

Клиника за Болести на забите и ендодонтот  
ЈЗУ Универзитетски Стоматолошки Клинички  
Центар „Св. Пантелејмон“ - Скопје

Autors: Eftimoska M., Apostolska S.

“Ss. Cyril and Metodius” University in Skopje  
Faculty of Dentistry - Skopje  
Clinic for restorative dentistry and endodontic  
PHO University Dental Clinical Center  
“St. Panteleimon” - Skopje

#### Апстракт

Biodentine™ е нов биоактивен цемент со механички својства слични на дентинот, кој може да се користи како дентинска замена кај коронки и крени. Тој има позитивен ефект врз виталните пулпини клетки и го поттикнува формирањето на терциерен дентин. При негова апликација директно врз витално пулпино ткиво, исто така поттикнува создавање на репараторен дентин. Од таму потекнува идејата за неговата употреба како средство за директно пулпино прекривање по јатрогена пулпина експозиција на заб 46, кај момче на 20 годишна возраст. По адекватно спроведената хемостаза, целиот кавитет беше исполнет со Biodentine™. Шест недели подоцна дел од биоактивниот цемент беше отстранет, а кавитетот беше оптуриран со композитно полнење. Во следната посета, после 6 месеци забот беше клинички нормален, витален, без присуство на перкуторна осетливост. Рендгенолошки исто така се покажа дека во апикалната регија нема присуство на периапикални патози. Другиот клинички случај беше 32 годишно момче со дијагностициран кариес на заб 48, каде повторно извршивме директно прекривање со Biodentine™. Клиничката постапка беше идентична како и во првиот случај. И кај него по опсервациониот период од 6 месеци не беа регистрирани болки,

#### Summary

Biodentine is a new bioactive cement with dentin-like mechanical properties, which can be used as a dentin substitute on crowns and roots.

It has a positive effect on vital pulp cells and stimulates tertiary dentin formation.

In direct contact with vital pulp tissue it also promotes the formation of reparative dentin.

This prompted its use for direct pulp capping after iatrogenic pulp exposure at tooth 46 in a 20-year-old male patient.

First the entire cavity was filled with Biodentine. Six weeks later the cement was reduced to a base to replace the dentin layer and a composite filling was placed to replace the enamel layer.

At the follow-up visit at six months the tooth was clinically normal and tested positive for sensitivity and negative for percussion.

The dental film showed the apical region without any pathological findings.

The second clinical case was 32-year old male patient with carious lesion on tooth 48, where direct pulp capping was performed with Biodentine™.

забот беше витален, а тестот на перкусија беше негативен.

Имајќи ги предвид неговите добри особини, Biodentine™ како материјал за директно прекривање е нова и интересна алтернатива на конвенционалните материјали базирани на калциум хидроксид. Тој нуди предности за директно и индиректно пулпино прекривање, па така во правилно одбрани случаи може да придонесе за долготрајно одржување на виталитетот на забот.

The clinical procedure was the same as in the first clinical case. At the follow-up visit at six months the tooth was clinically normal and tested positive for sensitivity and negative for percussion.

Due to its improved material properties, Biodentine is an interesting alternative to conventional calcium hydroxide-based materials. It offers advantages for direct pulp capping and, in properly selected cases, may contribute to the long-term maintenance of tooth vitality.

## Вовед

Многу декади  $\text{Ca}(\text{OH})_2$  се користи како стандарден материјал за одржување на виталитетот на пулпата. Многу испитувања, клинички и хистолошки направени со препаратите на база на  $\text{Ca}(\text{OH})_2$  покажуваат задоволувачки резултати во индиректно и директно пулпино прекривање, бидејќи вршат стимулација за формирање на терциерен дентин. Во контакт со експонираниот дел од пулпата, calcium hydroxide поттикнува формирање на репараторен дентин, кој е всушност еден вид терциерен дентин. На тој начин по извесен период експонираниот дел од пулпата целосно е прекриен со новоформирано цврсто ткиво. Многу истражувања и клинички студии нагласуваат 80% успех во терапијата со calcium hydroxide како материјал за директно прекривање<sup>1, 2</sup>.

Моментално препаратите на база на calcium hydroxide, се најдобро документирани и сигурни материјали за пулпино прекривање и служат како златен стандард наспроти новите материјали кои во иднина треба да бидат тестирани<sup>3</sup>. Сепак calcium hydroxide има и одредени недостатоци. Слабото врзување со дентинот, ресорпција на материјалот, како и механичката нестабилност се само неколку од нив. Како резултат на лошата атхезија calcium hydroxide не може да ја превенира

## Introduction

Many decades calcium hydroxide has been used as a standard material to maintain the vitality of the pulp. Many trials, clinical and histological, made with materials based on  $\text{Ca}(\text{OH})_2$ , showing satisfactory results in direct and indirect pulp covering, because they stimulated tertiary dentin formation .

In contact with the exposed part of the pulp, calcium hydroxide stimulates formation of reparatory dentin, which is actually a kind of tertiary dentin. In that way after a while, a part of exposed pulp is completely covered with newly formed solid tissue.

Many research and clinical studies highlight the 80% treatment success with calcium hydroxide as material for direct pulp covering<sup>1, 2</sup>.

Currently medicines based on calcium hydroxide, are best documented and safe materials for pulp covering and they serve as the gold standard versus new materials that should be tested in the future<sup>3</sup>.

However calcium hydroxide has certain disadvantages. Weak binding to dentin, resorption of the material and mechanical instability are just a few of them.

појавата на микро пропустливост во подолга временска инстанца. Во новоформираното цврсто ткиво се среќаваат многу порозности, т.н. “тунел дефекти” кои може да се место за навлегување и продор на микроорганизми. Тоа понатака може да предизвика секундарна инфламација на пулпата, и се смета за основна причина за неуспехот во зачувувањето на виталитетот на пулпата. Во други испитувања, се нагласува и тоа дека високата рН на calcium hydroxide<sup>12,5</sup> може да предизвика ликвефакциска некроза на површината на пулпиното ткиво што секако може да влијае на загрозување на нејзиниот виталитет.<sup>1</sup>

Неодамна нов биоактивен цемент Biodentine™ (Septodont, St. Maur - des - Fossés, France), е појавен на денталниот пазар, како замена за дентинот. Тој ги има истите индикации и начин на делување како и calcium hydroxide, но не ги поседува неговите недостатоци. Biodentine™ се состои од прашак во капсула и течност во пипета. Прашакот содржи tricalcium и dicalcium silicate, како и calcium carbonate. Zirconium dioxide служи како контрастен медиум. Течноста се состои од calcium chloride во водена солуција, со мешавина на polycarboxylate. Течноста и прашакот во капсулата се мешаат во амалгаматор 30 секунди. Вака припремен, Biodentine™ се поставува околу 12 минути. Неговата конзистентност потсетува на конзистентноста на фосфатниот цемент.

Biodentine™ може да се користи кај коронарниот дел од забот, но и во неговиот радикуларен дел. Неговата коронарна употреба вклучува заштита на пулпиното ткиво, привремена оптурација на кавитетот, цервикални полнења, директно и индиректно пулпино прекривање, како и пулпотомија. Во коренскиот дел Biodentine™ може да се аплицира кај перфорации на коренски канали, или перфорации на дното на пулпината комора, при интерна и екстерна ресорпција,

As a result of poor adhesion calcium hydroxide cannot prevent the occurrence of microleakage for a longer instance.

The newly formed tissue firm meet very porous, so-called “tunnel defects” that can be place up-take and penetration of microorganisms.

This can then cause secondary inflammation of the pulp, and is considered the main reason for the failure to preserve the vitality of the pulp.

In other studies, there are highlights that the high pH of calcium hydroxide<sup>12,5</sup> can cause necrosis on the surfaces of pulp tissue, that can influence on pulp vitality.<sup>1</sup>

Recently new bioactive cement Biodentine™ (Septodont, St. Maur - des - Fossés, France), is exposed on dental market as a substitute for dentin. It has the same indications and mode of action as calcium hydroxide, but does not own its shortcoming.

Biodentine™ consists of a powder in capsule and liquid in the pipette.

Powder contains tricalcium and dicalcium silicate, and calcium carbonate.

Zirconium dioxide serves as a contrast medium. The fluid consists of calcium chloride in aqueous solution, with a mixture of polycarboxylate. The liquid and powder in capsule amalgamator mix in 30 seconds.

Thus prepared, Biodentine™ is set about 12 minutes. Its consistency resembles of the consistency of phosphate cement.

Biodentine™ can be used booth in coronary and in radicular part of the tooth. Its coronary use includes protection of the pulp tissue, temporary obturation of the cavity, cervical fillings, direct and indirect pulp covering and pulpotomy.

At the radicular part of the tooth Biodentine™ can be applied in perforations of root canals or

апексификација и како средство за ретроградно канално полнење.

Генерално овој биосиликатен цемент представува дентинска замена, но истовремено е и материјал кој врши стимулација на одонтобластите за формирање на реактивен, или пак репараторен дентин.

Во нашето истражување употребен е Biodentine™ како средство за директно и индиректно прекривање на пулпата.

### Приказ на прв случај

Пациент на возраст од 20 години дојде на рутинска проверка, при која беше дијагностицирано, клинички и рендгенолошки, присуство на апроксимален кариес дистално на забот 46 (слика1,1а).

Пациентот беше информиран за потребата од санирањето на кариозната лезија, но не се појави на закажаниот термин. По кратко време тој повторно дојде, жалејќи се на непријатно чувство во предел на забот 46, посебно во допир со ладни пијалоци и воздух. На инспекција беше дијагностицирана длабока кариозна лезија дистално на забот. На тестот за виталитет прагот на надразливост беше малку намален, а на вертикална перкусија немаше осетливост.

Откако земавме анамнестички податоци, беше аплициран анестетик (Scandonest® - Septodont), потоа кавитетот беше испрепариран, а кариозниот дентин комплетно отстранет. Во тек на кариес ексакацијата, пулпиното ткиво беше експонирано јатрогено. Клинички пулпата беше витална, без обилно крварење, а хемостаза беше набрзо воспоставена со 2,5% NaOCl, со кој истовремено направивме и тоалета и дезинфекција на кавитетот. Имајќи ја предвид возраста на пациентот, релативно малата пулпина експозиција како и брзата хемостаза, одлучивме да го одржиме виталитетот на пулпата, прекривајќи ја директно со Biodentine™ (Septodont). Припремен според препораки-те на производителот, Biodentine™ го апли-

perforations at the bottom of pulp chamber, in internal and external resorption, apexification and as a retrograde root filling.

Generally, this biosilicate material represents dentin replacement, but at the same time it is material that continues to stimulate odontoblasts to form reactive or reparatory dentin.

In our study we use Biodentine™ as a material for direct and indirect pulp cupping.

### Case No. 1

Patient aged 20 years came to a routine check, and there was clinically diagnosed, presence of caries, distal of tooth 46 (Figure 1, 1a).

The patient was informed of the need for rehabilitation of carious lesion, but he did not appear on the scheduled date. After a short time he came again, complaining of discomfort in the area of tooth 46, especially in contact with cold drinks and air.

The inspection was diagnosed with deep carious lesion distal to the tooth. On the vitality test, level of irritability was slightly reduced, and there wasn't vertical percussion sensitivity.

Once we took anamnestic data, anesthetic (Scandonest® - Septodont), was applied and then the cavity was drilled and carious dentin was completely removed. During caries excavation, pulp tissue was exposed. Clinical pulp was vital, without excessive bleeding.

Hemostasis was soon established with 2,5% NaOCl, and at the same time disinfection of the cavity was made. Knowing the age of the patient and the relatively small pulp exposure, we decided to maintain vitality of the pulp, covering it directly with Biodentine™ (Septodont).

Prepared according to the manufacturer's recommendations, we applied Biodentine™ directly to the exposed part of pulp tissue, and

циравме директно врз експонираниот дел од пулпиното ткиво, а со истиот материјал истовремено го исполниме и целиот кавитет, на тој начин користејќи го Biodentine™ и како привремено полнење на кавитетот (слика 2, 2a)

Следната посета на пациентот беше за 6 недели, во текот на кои пациентот не презентираше присуство на болни и непријатни сензации, ниту пак спонтани болки. Забот беше витален, а тестот за перкуторна осетливост беше негативен. Во текот на интервенцијата еден дел од материјалот (Biodentine™) беше одстранет, а дел од него оставивме како замена за дентинско ткиво. Потоа следуваше реставрација на кавитетот со соодветно композитно полнење. Рендгенограмот исто така потврди отсуство на периапикални патози (Слика 3, 3a)

### Приказ на втор случај

32 годишен пациент се јави на стоматолог, за санација на пломба на забот 48. Од анамнестичките податоци дознавме дека пациентот чувствувал непријатни сензации за време на јадење благо, и во допир со ладни пијалоци. На инспекција и сондирање дијагностициравме апроксимална кариозна лезија на забот 48.(слика 4a)

Пристапивме кон препарација на кавитетот, одстранување на кариесот и екскавација на кариозниот дентин. По желба на пациентот анестезија не аплициравме, но за време на препарацијата правевме почести паузи. Се работеше за длабока кариозна лезија, и по комплетно спроведената кариес елиминација, видлива беше комуникација со пулпиното ткиво.(слика 4)

Одлучивме да аплицираме Biodentine™ како средство за директно прекривање, а по апликацијата, (како и во првиот случај) кавитетот привремено го оптуриравме со истиот биоактивен материјал. По 6 месечниот

with the same material we filled the entire cavity using Biodentine™ as a temporary filling of the cavity (Figure 2, 2a).

The next visit of the patient was after 6 weeks. During the visit, our patient didn't presented attendance of painful and unpleasant sensations, or spontaneous pain.

The tooth was vital and the test for percutory sensitivity was negative. During the intervention, a part of material (Biodentine™) was removed and the part that was in direct contact with pulp tissue was left as a substitute for dentin tissue.

After all, restoration of the cavity followed with the appropriate composite filling. Radiogram also confirmed the absence of periapical patosis (Figure 3, 3a)

### Case two

32 year old patient called the dentist, for repairs of the filling of the tooth 48. The anamnestic data found that patients feel unpleasant sensations during eating sweets and in contact with cold drinks.

The inspection with dental probe diagnosed aproksimal carious lesion of tooth 48. (Figure 4a)

We approached with cavity preparations, caries removal and excavation of carious dentin. Anesthesia wasn't applied, but during the drill we took frequent breaks.

It was a deep carious lesion, and after complete carious elimination, communication with pulp tissue was visible. (Figure 4)

We decided to apply Biodentine™ for direct pulp capping but at the same time (as in the first case) we made the temporary cavity filling with the same bioactive material.



опсервационен период, кај пациентот не беа регистрирани спонтани болки, забот беше витален, без перкуторна осетливост, а рендгенолошки исто така се потврди одсуството на периапикални патози.

### Дискусија

Biodentine™ во прикажаните случаи се покажа како биокompatибилен, со способност да стимулира формирање на терциерна дентинска формација. Новоформираното цврсто дентинско ткиво се забележува по директното пулпино прекривање<sup>4-6</sup>. Кога се користи како средство за пулпино прекривање, овој материјал нуди одредени бенефити наспроти традиционалниот калциум хидроксид: механички е појак, помалку е растворлив и создава поцврста врска со забните ткива<sup>7</sup>. На тој начин со употреба на Biodentine™, се надминуваат негативните својства на калциум хидроксидот: ресорпцијата на материјалот, механичката нестабилност, како и појавата на микропроток помеѓу материјалот и прекриената дентинска површина.

Спореден со други материјали, Biodentine™ е лесен за употреба и релативно брзо е времето на негова апликација и врзување. За разлика од материјалите кои се базирани на Portland cement, овој материјал е доволно стабилен за да може да се користи и како средство за прекривање но и како средство за привремена оптурација на кавитетот<sup>7</sup>.

Токму затоа производителот препорачува комплетно исполнување на кавитетот со Biodentine™ како привремено полнење уште при првата посета на пациентот, а после неколку недели до 6 месеци, се препорачува дефинитивна оптурација со композитно полнење. Се смета дека овој метод на еднофазно пулпино прекривање и привремена оптурација на кавитетот, ја редуцира можноста за бактериска инвазија, која

After 6 month observation period, patient was not record spontaneous pain, the tooth was vital, without percutory sensitivity and radiograph also confirmed the absence of periapical patosis

### Discussion

Biodentine™ in this cases proved its biocompatibility with the ability to stimulate formation of tertiary dentin. The new formed hard dentin tissue is observed after direct pulp covering<sup>4-6</sup>.

When used as a means for pulp capping, this material offers certain benefits versus traditional calcium hydroxide: it is mechanically stronger, less soluble and creates a stronger connection with dental tissues<sup>7</sup>.

Therefore, when using Biodentine™ the negative properties of calcium hydroxide are beyond: resorption of the material, mechanical instability, and the emergence of micro leakage between the material and the covered dentin area.

Compared with other materials, Biodentine™ is easy to use and is relatively fast time of his application and binding.

In compare with other materials based on Portland cement, this material is stable enough to be used as a means of covering and as a means for temporary cavity opturation<sup>7</sup>.

Therefore, the manufacturer recommends a complete fulfillment of the cavity with Biodentine™ as a temporary filling on ther first visit of the patient, and after a few weeks to 6 months is recommended definitive opturacion with composite filling .

It is believed that this method of single-phase and temporary pulp covering, reduces the possibility of bacterial invasion, which would be reason for unsuccessful therapy<sup>2, 8</sup>.

би била причина за неуспешна терапија<sup>2, 8</sup>. Уште еден аргумент кој е во прилог на едно-фазниот метод е токму некооперативноста од страна на пациентот и несигурноста дека тој ќе се појави на закажаниот термин, после одреден опсервационен период.

Во својата студија Pradelle и соработниците<sup>16</sup> анализирајќи го Biodentine™ како полнење во моларната регија, во некои случаи забележале дека се појавиле маргинални простори (гапови) меѓу материјалот и забот 3 месеци по апликација на материјалот. Тие тоа го припишуваат на несоодветното припремање и ракување со материјалот.

Затоа се препорачува во текот на неговата оклузална адаптација, Biodentine™ да се нанесува со носачи, без притисок и да се избегнува негова обработка со ротирачки инструменти, како и контакт со вода.

При изборот на материјал кој го користевме за директно пулпино прекривање во нашата студија, покрај неговата биокompatibilност и способноста да стимулира формирање на цврсто дентинско ткиво, ги земавме предвид и другите фактори кои имаат важна улога за успех во терапијата со директно прекривање<sup>2</sup>.

Пулпиното ткиво треба да биде чисто, без присуство на бактерии и бактериски токсини. Во клинички услови кај нашите случаи тоа значи дека забите кај пациентите беа асимптоматски, а пулпиното крварење после пулпината експозиција беше брзо стопирано и контролирано.

Неопходна е прецизна хемостаза, бидејќи заостанати згрутчени делови од крвта меѓу материјалот и пулпиното ткиво, може да бидат причина за неуспешна терапија<sup>10</sup>. Според Gutmann<sup>11</sup> NaOCl е идеално средство за постигнување хемостаза поради брзата контрола на крварењето, како и дезинфекцијата на кавитетот.

Како заклучок би можеле да напоменеме дека Biodentine™ кој го користевме во оваа студија, е производ кој ветува задоволувач-

Another argument in favor of single-phase method is exactly the uncooperative behavior by the patient and uncertainty that he will appear on the scheduled date, after a certain observation period.

In their study Pradelle and associates<sup>16</sup> analyzing Biodentine™ as a filling in molar region, in some cases noted that appeared marginal areas (gaps) between material and tooth, 3 months after application of the material.

They attribute to inadequate preparation and handling of the material.

Therefore it is recommended that during his occlusal adaptation, Biodentine™ is applied with a carrier, without pressure and to avoid its processing with rotary instruments, as well as contact with water.

The material that was used for direct pulp capping in our study, despite its biocompatibility and ability to stimulate the formation of hard dentin tissue, takes function into account other factors that play an important role for success in direct covering therapy<sup>2</sup>.

Pulp tissue should be clean, without the presence of bacteria and bacterial toxins.

In clinical conditions in our case it means that dental patients were asymptomatic and bleeding after pulp exposure was quickly stopped and controlled.

Essential precise hemostasis was necessary because accumulation of bloody parts between material and pulp tissue, may be the reason for unsuccessful therapy<sup>10</sup>.

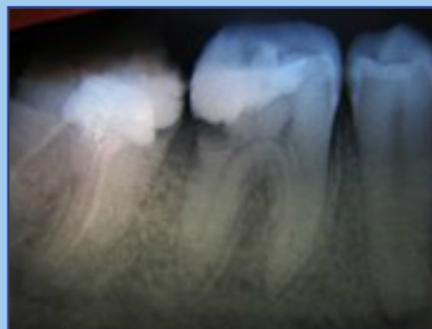
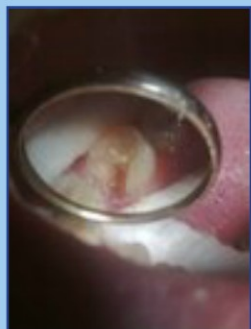According to Gutmann<sup>11</sup> NaOCl is an ideal means for achieving rapid hemostasis for bleeding control and disinfection of cavity.

In conclusion we could mention that Biodentine™ that we used in this study is a promising

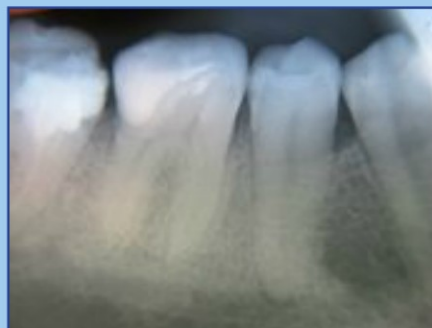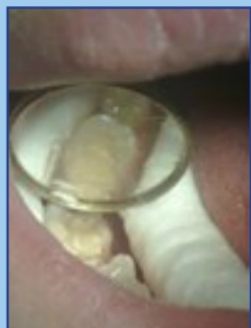ки резултати и има значаен допринос во одржувањето на виталитетот на пулпата кај пациентите кај кои е аплициран како средство за директно пулпино прекривање.

product with satisfactory results and has significant contribution in maintaining the vitality of the pulp in the patients when it is applied as a means for direct pulp capping.

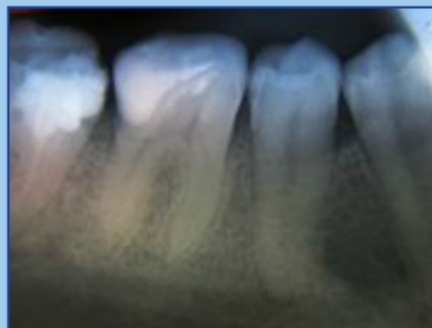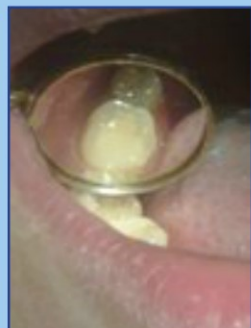Слика 1 / Figure 1  
Слика 1а / Figure 1а



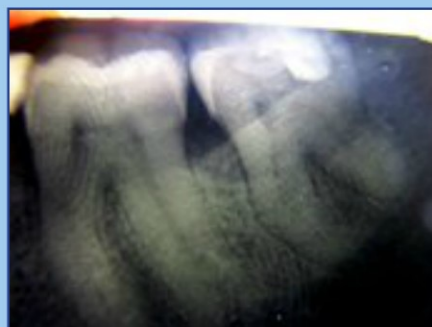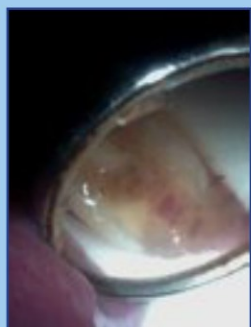Слика 2 / Figure 2  
Слика 2а / Figure 2а

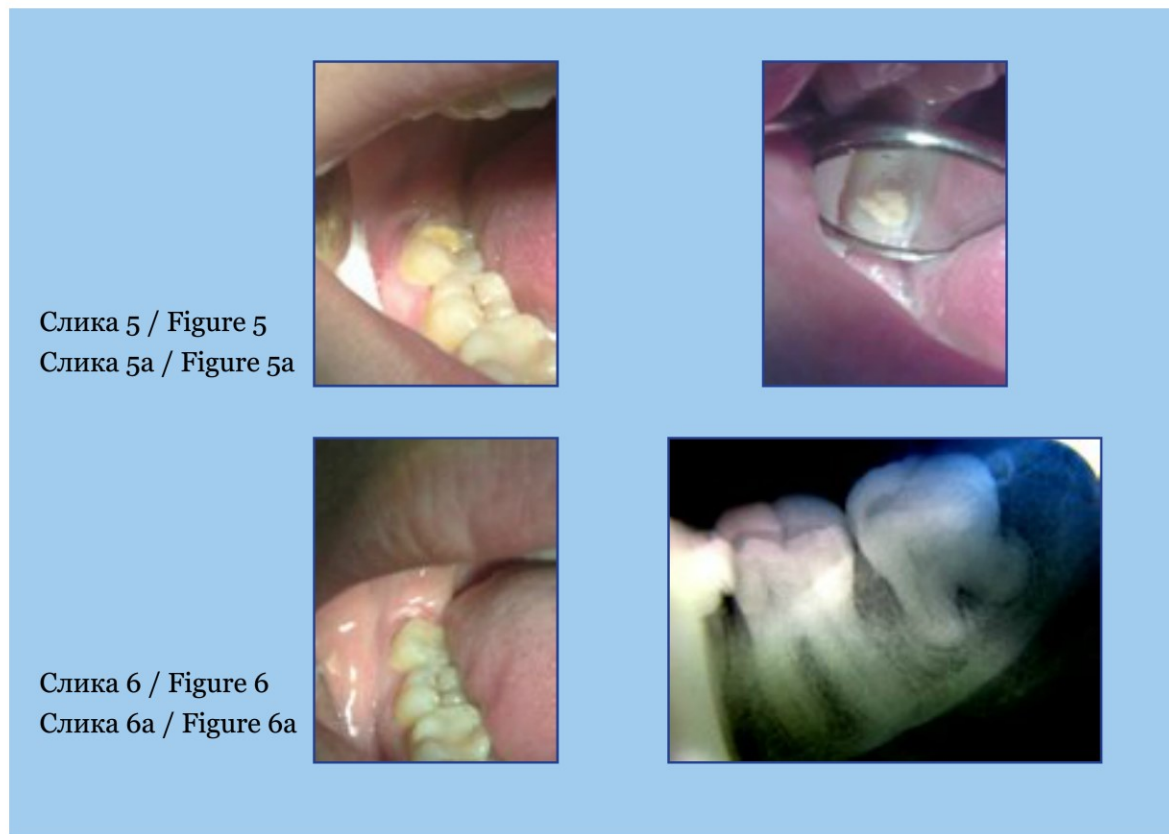


Слика 3 / Figure 3  
Слика 3а / Figure 3а



Слика 4 / Figure 4  
Слика 4а / Figure 4а





Слика 5 / Figure 5  
Слика 5а / Figure 5а

Слика 6 / Figure 6  
Слика 6а / Figure 6а

Слика 1: Клинички приказ на апроксимален кариес на забот 46

Слика 1а: Рендгенолошки приказ на забот 46

Слика 2: Апликација на Biodentine на заб 46

Слика 2а: РТГ приказ на заб 46 по директно прекривање со Biodentine

Слика 3: Дефинитивна композитна реставрација по 6 месеци

Слика 3а: РТГ приказ на заб 46 по 6 месеци

Слика 4: Клинички приказ на апроксимален кариес и пулпина комуникација на забот 48

Слика 4а : РТГ приказ на апроксимален кариес испод старо полнење на забот 48

Слика 5: Апликација на Biodentine на заб 48

Слика 5а: Кавитет на заб 48 целосно оптуриран со Biodentine

Слика 6: Дефинитивна композитна реставрација по 6 месеци

Слика 6а: РТГ приказ на заб 48 по 6 месеци

Figure 1: Clinical view of aproximal tooth decay 46

Figure 1a: X-ray view of tooth 46

Figure 2: Application of the Biodentine on the tooth 46

Figure 2a: X-ray view of tooth 46 after direct capping with Biodentine

Figure 3: Definitive composite restoration after 6 months

Figure 3a: X-ray view of tooth 46 after 6 months

Figure 4: Clinical presentation of aproximal caries and pulp exposure of the tooth 48

Figure 4a: X-ray display aproximal caries beneath an old tooth filling of the tooth 48

Figure 5: Biodentine application of the tooth 48

Figure 5a: 48 tooth cavity completely obturated with Biodentine

Figure 6: Definitive composite restoration after 6 months

Figure 6a: X-ray view of tooth 48 after 6 months

## ЛИТЕРАТУРА

## REFERENCES

1. Bodrumlu E. Biocompatibility of retrograde root filling materials: A review. *Aust Endod J* 2008;34:30-35.
2. Boukpepsi T, Septier D, Goldberg M. VI-2-2-2 Animal studies. In: Goldberg M (ed.) *Biocompatibility or cytotoxic effects of dental composites*. Coxmoor, Oxford 2009, pp 200-203.
3. Carr GB, Bentkover SK. Surgical endodontics. In: Cohen S, Burns RC (eds.) *Pathways of the pulp*. 7th ed. Mosby, St. Louis 1998, pp 636.
4. Dammaschke T. Reaktionen der Rattenpulpa auf drei verschiedene Dentinadhäsive sowie ProRoot MTA im Vergleich zu Kalziumhydroxid bei der direkten Überkappung. Habilitationsschrift, Westfälische Wilhelms-Universität, Münster, 2007.
5. Dammaschke T. Dentinersatz. *Dent Mag* 2011; 28(2):30-34.
6. Dammaschke T, Gerth HUV, Züchner H, Schäfer E. Chemical and physical surface and bulk material characterization of white ProRoot MTA and two Portland cements. *Dent Mater* 2005;21:731-738.
7. Dammaschke T, Wolff P, Sagheri D, Stratmann U, Schäfer E. Mineral trioxide aggregate for direct pulp capping: a histologic comparison with calcium hydroxide in rat molars. *Quintessence Int* 2010;41:e20-e30.
8. Déjou J, Raskin A, Colombani J, About I. Physical, chemical and mechanical behavior of a new material for direct posterior fillings. *Eur Cell Mater* 2005;10(Suppl 4):22.
9. Duda S, Dammaschke T. Maßnahmen zur Vitalerhaltung der Pulpa. Gibt es Alternativen zum Kalziumhydroxid bei der direkten Überkappung? *Quintessenz* 2008;59:1327-1334, 1354.
10. Firla MT. Dentin-Ersatzmaterial auf Basis der Active Biosilicate Technology. *DZW Kompakt* 2011; 58(1):10-12.
11. Gutmann JL, Lovedahl PE. Problem-solving challenges in periapical surgery. In: Gutmann JL, Lovedahl PE (eds.) *Problem solving in endodontics*. 5th ed., Elsevier Mosby, Maryland Heights 2011, p 351.
12. Hench LL, West JK. Biological application of bioactive glasses. *Life Chem Reports* 1996;13:187-241.
13. Laurent P, Aubut V, About I. VI-2-2-1 Development of a bioactive Ca<sub>3</sub>SiO<sub>5</sub> based posterior restorative material (Biodentine™). In: Goldberg M (ed.) *Biocompatibility or cytotoxic effects of dental composites*. Coxmoor, Oxford 2009, pp 195-200.
14. Laurent P, Camps J, de Méo M, Déjou J, About I. Induction of specific cell responses to a Ca<sub>3</sub>SiO<sub>5</sub>-based posterior restorative material. *Dent Mater* 2008;24:1486-1494.
15. Motsch A. Die Unterfüllung – eine kritische Diskussion der verschiedenen Zement und Präparate. In: Akademie Praxis und Wissenschaft in der DGZMK (Hrsg.) *Neue Füllungsmaterialien – Indikation und Verarbeitung*. Carl Hanser, München 1990, S. 35 – 54.
16. Pradelle-Plasse N, Tran X-V, Colon P. VI-2-1 Physico-chemical properties. In: Goldberg M (ed.) *Biocompatibility or cytotoxic effects of dental composites*. Coxmoor, Oxford 2009, pp 184-194.
17. Roberts HW, Toth JM, Berzins DW, Charlton DG. Mineral trioxide aggregate material use in endodontic treatment: A review of the literature. *Dent Mater* 2008;24:149-164.
18. Stropko JJ. Micro-surgical endodontics. In: Castellucci A (ed.) *Endodontics*. Vol. III. Edizioni Odontoiatrice Il Tridente, Florence 2009, pp 1118-1125.

## КОРЕКЦИЈА НА НАМАЛЕНАТА ОКЛУЗАЛНА ВЕРТИКАЛНА ДИМЕНЗИЈА КАКО НАДОПОЛНА ВО ТРЕТМАНОТ НА ВИЛИЧНОЗГЛОБНИТЕ НЕПРАВИЛНОСТИ

### DECREASED OCCLUSAL VERTICAL DIMENSION AS A PROBLEM IN TEMPOROMANDIBULAR DISORDERS TREATMENT

Автор: Љубен Гугувчевски

Универзитет „Св. Кирил и Методиј“ во Скопје  
Стоматолошки факултет - Скопје  
Катедра за стоматолошка протетика  
ЈЗУ Универзитетски стоматолошки клинички  
центар „Св. Пантелејмон“ - Скопје

Author: Ljuben Guguvcevski

“Ss Cyril and Metodius” University in Skopje  
Faculty of Dentistry - Skopje  
Department of prosthodontics  
PHO University Dental Clinical Center  
“St. Panteleimon” - Skopje

#### Апстракт

##### Вовед:

Под поимот намалена оклузална вертикална димензија се подразбира постоење на намалено растојание меѓу две анатомски точки, кога забите се во состојба на оклузален контакт. За да се развие ваква состојба потребно е одредено подолго време.

##### Цел на трудот:

1. Да се процени вредноста на намалената оклузална вертикална димензија, како и да се проследи нејзиното влијание врз развојот на виличнозглобните неправилности,
2. По корекцијата на оклузалната вертикална димензија со помош на оклузален вметнувач и повлекување на клиничките симптоми, да се преземе дефинитивниот протетички третман.

**Метод на работа:** за да се реализираат целите на истражувањето кај 8 испитаници со намалена оклузална вертикална димензија, која е следена со дополнителни темпоромандибуларни проблеми, изработен е оклузален вметнувач, како дел од потпорната реверзибилна оклузална терапија. Дури по повлекување на симптомите коишто се во врска со намалената оклузална вертикална димензија, спроведена е дефинитивна протетичка терапија.

**Резултати:** просечната вредност на намалената оклузална вертикална димензија кај

#### Abstract

##### Objectives:

The term decreased occlusal vertical dimension means reduced distance between two anatomical points while the teeth are in state of occlusion.

The development of this situation is in relation with some parafunctional activities of the masticatory system.

##### The aim of the study:

1. To evaluate the value of decreased occlusal vertical dimension and to follow up its influence in temporomandibular disorders development,
2. After correction of the occlusal vertical dimension with occlusal splint and released of clinical symptoms to application definitive prosthetic treatment.

**Materials and method:** To realize the aims of the study in 8 cases with decreased occlusal vertical dimension which is follow up with temporomandibular disorders occlusal splint is used as a part of reversible occlusal treatment.

After decreasing of the symptoms related with problems of decreased occlusal vertical dimension the definitive prosthetic therapy is done.

нашите испитаници изнесува 8,5 мм. Просечното време на користење на оклузалниот вметнувач кај испитаниците со намалена оклузална вертикална димензија изнесува 3,5 месеци.

#### **Заклучок:**

1. Оклузалните вметнувачи претставуваат дел од потпорната реверзбилна оклузална терапија кај пациентите со намалена оклузална вертикална димензија,
2. По повлекувањето на симптомите коишто се во врска со намалената оклузална вертикална димензија, треба да се пристапи кон изработка на дефинитивни протетички надоместоци.

**Клучни зборови:** оклузална вертикална димензија, виличнозглобна неправилност, оклузален вметнувач

**Results:** The mean value of decreased occlusal vertical dimension in our patients is 8.5 mm. the mean value of time duration in uses of occlusal splint in patients with decreased occlusal vertical dimension is 3.5 months.

#### **Conclusion:**

1. Occlusal splint is a part of reversible occlusal therapy in cases with decreased occlusal vertical dimension;
2. After reducing of the symptoms related with decreased occlusal vertical dimension definitive prosthetic therapy can be done.

**Key words:** occlusal vertical dimension, temporomandibular disorder, occlusal splint.

#### **Вовед**

Намалената оклузална вертикална димензија (нОВД) претставува неправилност меѓу горната и доната вилица во однос со вертикалната рамнина. нОВД всушност претставува намалено растојание меѓу две анатомски ознаки. Тоа се најчесто арбитарно одбрани точки лоцирани на врвот од носот и врвот на брадата кога се забите во состојба на меѓусебен контакт.

За да настане оваа неправилност потребно е да помине еден подолг временски период, како и дејство на одредени фактори, како што е неконтролираното стискање и гмечење на природните заби, потоа одреден психосоцијален стрес и траума на виличните коски. Многу често, мускулната хиперактивност којашто е предизвикана поради појавата на емоционален стрес е еден од главните фактори за појава на абразија на оклузалните забни површини, а со самото тоа и појава на нОВД. Сите овие фактори здружени заедно предизвикуваат евидентно снижување на оклузалната вертикална ди-

#### **Introduction**

Decreased occlusal vertical dimension (dOVD) is irregularity between upper and lower jaw in relation with vertical plane. dOVD is decreased distance between two anatomical points.

Those points are very often arbitrary checked dots on the top of the nose and on the top of the mentum while the teeth are in state of intercuspidation.

In the development of this disorder has to pass longer time in collaboration with some factors such as uncontrolled gnashing and tightening of the teeth, than psychosocial stress and finally trauma on jaw bones.

Very often muscle hyperactivity as a result of emotional stress is a mean factor in development of abrasion on occlusal teeth surfaces and normally consecutive presence of dOVD.

All these factors together cause pure development of decreased occlusal vertical dimension.

мензија. Оваа ситуација може да биде еден од етиолошките фактори во настанувањето на виличнозглобните неправилности. Најчестите симптоми коишто ги следат виличнозглобните неправилности се однесуваат на средно нагласена болка во регијата на виличните зглобови, брз замор на цвакалните мускули, а понекогаш се присутни и звуци на пукање и чкртање во виличните зглобови. Може да се појави неможност за нормално цвакање на храната, како и појава на зуење во ушите.

Кај одредени пациенти каде што нОВД е силно изразена видливи се и знаци на воспаление во зоните на усните агли, како и појава на рагади. Сето тоа влијае врз естетскиот изглед на лицето на пациентот, односно нагласено е намалување на долната третина на лицето, со истовремено нагласување на брчки во пределот околу устата.

Сите овие промени придонесуваат покрај останатото, пациентот да е и незадоволен со својот изглед.

### Преглед на литературата

Ekberg со сор.<sup>1</sup> препорачува употреба на оклузални вметнувачи во третманот на виличнозглобните неправилности и истакнува дека вистинскиот ефект во третманот со овој вид на изработки сеуште не е наполно јасен. Со помош на оклузалните вметнувачи се стабилизира и нестабилната оклузија којашто може да биде директна причина за појава на виличнозглобните неправилности, истакнува Hagag со сор.<sup>2</sup>

Unger<sup>3</sup> укажува дека оклузалните вметнувачи честопати се користат во дијагнозата и третманот на болката и дисфункцијата, којашто произлегува од цвакалниот систем, особено, ако поради објективни потешкотии не е можно да се постави вистинската дијагноза. Настанувањето на виличнозглобните неправилности е во непосреден сооднос со индивидуалната физиолошка толерантност и кога таа толерантност ќе се надмине, тогаш најчувствителните структури во цвакалниот систем ги прикажуваат првите знаци на оштетување, констатира Гугувчевски<sup>4</sup>.

This situation can be an etiologic factor in development of temporomandibular disorders.

The most frequent symptoms which accompanying temporomandibular disorders are in relation with middle range feeling of pain in region of jaw joints, feeling of arthralgic pain, fast development of fatigue in masticatory muscles, and for some time there is evidence of clicking and popping in temporomandibular joints.

There are difficulties in normal everyday food chewing, and presence of ear tinnitus. In cases with severe dOVD there is inflammation in mouth angles and presence of skin ragade in the same region, around the mouth angles.

All these symptoms have an influence over esthetic view of the patient's face. There is evidence of depression on the lower face third with development of sulci around the mouth.

In consideration with all these, mention above, we can say that our patient is unhappy with his/her esthetic appearance.

### Literature review

Ekberg et al. 1998<sup>1</sup> suggest the use of occlusal splints in treatment of temporomandibular disorders, and the authors point out that the treatment effects are not still completely understood.

With the use of occlusal splints we can stabilize unstable occlusion which is direct reason for developing of temporomandibular disorders.

Unstable occlusion in the intercuspal position may cause temporomandibular disorders, state Hagag et al. 2000<sup>2</sup>.

Unger 2001<sup>3</sup> indicate that occlusal appliances are used for diagnosis and treatment of pain and dysfunction related to the mastication system, especially if the precise diagnosis could not be established because of objective reasons.

The development of temporomandibular disorders is in direct relation with individual physiological adaptability and in that moment when



Wassell со сор.<sup>5</sup> користеле стабилизациски интероклузален вметнувач во терапијата на виличнозглобните неправилности коишто биле следени со намалена вертикална димензија. При тоа авторите заклучуваат дека стабилизационите интероклузални вметнувачи даваат главно позитивни резултати во третманот на овие неправилности, но не се во можност да ја спречат појавата на крцкање во виличниот зглоб.

Savabi со сор.<sup>6</sup> укажуваат дека непосредната употреба на оклузалниот вметнувач кај пациенти со нОВД не покажува значаен ефект врз активноста на масетеричните и слепоочните мускули.

Barao со сор.<sup>7</sup> заклучува дека при употреба на оклузални вметнувачи кај пациенти со виличнозглобни неправилности и нОВД доаѓа до значително зголемување на локалната мускулна температура во масетеричните и слепоочните мускули.

### Цели на трудот

Имајќи ги во предвид различните мислења на авторите во врска со оправданоста од користење на оклузалните вметнувачи во третманот на нОВД и повлекување на симптомите на виличнозглобните неправилности, формирани се следните цели на трудот:

1. Да се процени вредноста на намалената аоклузална вертикална димензија како и нејзиното влијание врз појавата на виличнозглобните неправилности;
2. По третманот со интероклузалните вметнувачи и стабилизација на клиничката слика да се спроведе дефинитивниот протетички третман.

### Метод на работа

За да ги реализираме целите на трудот клинички се проследени осум пациенти коишто имаат нОВД и кај кои е дијагностицирано постоење на виличнозглобни неправилности. Просечната старост на испитаниците

this adaptability is disturbed then the most sensitive structures in masticatory system present the first signs of damage, state Guguvcevski 2006<sup>4</sup>.

Wessel et al. 2006<sup>5</sup> used stabilization occlusal splints in treatment of temporomandibular disorder follow by dOVD.

According to the obtained results authors conclude that this kind of splints have positive values in the treatment but many subjects still had clicking TMJs.

Savabi et al. 2007<sup>6</sup> point out that immediate application of occlusal splints has no significant effect on the activity of masseter and temporal muscles.

Barao et al. 2011<sup>7</sup> conclude that during the use of occlusal splints in patients with dOVD and temporomandibular disorders there is significant increase on the muscle temperature in both masticatory muscles, masseter and temporal.

### Aim of the study

Considering the different views of the authors about the usable of occlusal splints in dOVD treatment and decrease of temporomandibular disorder symptoms the following aims are established in the study:

1. To evaluate the value of dOVD and its influence in developing of temporomandibular disorders, and
2. After treatment with interocclusal splints and stabilization of clinical signs findings, to promote the definitive prosthetic treatment.

### Materials and Methods

To realize the aims of the study eight patients with dOVD and already diagnosed temporomandibular disorders were evaluated.

The mean age of our cases was 42 years, five of them were men and other three were female.

е 42 години од кои 5 се од машкиот а три од женскиот пол. За поставување на дијагнозата на овие неправилности користени се критериумите на испитување на дијагнозата со т.н. Research Diagnostic Criteria со кои е докажано постоење на виличнозглобни неправилности. Покрај останатите карактеристични симптоми коишто ги следат виличнозглобните неправилности, забележлива е и појава на нОВД кај сите пациенти. Кај секој испитаник поединечно е измерена вредноста на физиолошкото мирување (ФМ). Користен е добро познатиот и во практиката докажаниот фонетски метод за одредување на мировната позиција на долната вилица.

**Сл. 1.** Мерење на вредноста на ФМ со помош на мерен инструмент шублер (лево) и измерена вредност на оклузалната вертикална димензија (десно). Евидентно е постоењето на нОВД кај нашиот испитаник

По мерењето на вредноста на ОВД на секој испитаник му е изработен интероклузален вметнувач од безбоен акрилат, па со оваа постапка е направена корекција на намалената оклузална вертикална димензија. Зголемувањето на вредноста на ОВД е направено со помош на естетските критериуми, со што се обезбедува прифатлив естетски изглед на лицето на нашите пациенти. Покрај другото со оваа постапка вратен е и соодветниот однос меѓу горната и долната вилица. Интероклузалните акрилатни вметнувачи нашите испитаници ги користат ноќе и дење во траење од 3 до 4 часа. Целокупното време на користење на интероклузалниот вметнувач е од 2,5 до 5 месеци, односно просечно 3,5 месеци. Со помош на клиничкиот преглед којшто е спроведен во тој временски период, констатирано е подобрување на состојбата на виличнозглобните неправилности, преку смалување на знаците и симптомите на ова заболување. Фактички, забележано е постапно повлекување и смалување на болката, зголемување на чувството на удобност во усната празнина и е олеснета функцијата на цвакање. Откако се констати-

In establishing the diagnosis of this disorder we used Research Diagnosis Criteria, which help us to promote the presence of temporomandibular disorder.

Besides other characteristic signs and symptoms which follow temporomandibular disorder there was evidence of dOVD in all examined patients.

In every single patient the value of mandible rest position was measured. For determination of rest position we used well known and widely used phonetic method.

**Fig. 1.** The measurement of rest position with special gauges (left) and measured value of OVD. Evident presence of dOVD was noticed in examined patient (right)

After measurement of OVD every patient get interocclusal splint made from colourless acrylic resins. The purpose of this appliance was to correct the dOVD.

This procedure obtains correction of distance between upper and lower jaw. Interocclusal splints were used during night and 3 to 4 hours during day. The duration of its use was 2.5 to 5 months with mean value of useless 3.5 months.

Clinical examination during that period present positive withdrawal of temporomandibular disorder with decreasing of signs and symptoms.

We also noticed decreasing of pain, with increasing of comfort in the mouth and more comfortable chewing function. After these signs of curing the definitive prosthetic treatment was done.

Fixed prosthodontic frameworks were done in five patients, while in other three patients there was indication for prosthetic treatment with removable frameworks.

ра подобрување и повлекување на симптомите на виличнозглобните неправилности се премина на спроведување на дефинитивната протетичка терапија. Во зависност од индикациите за протетички третман изработени се шест фиксни конструкции, додека две мобилни конструкции се изработени кај преостанатите два испитаника.

### Резултати

Со помош на претходно избраните анатомски точки кај секој пациент е измерена вредноста на ФМ а потоа е измерена и вредноста кога се забите во контакт, односно во оклузија. Разликата што се јавува меѓу овие две вредности е всушност вредност на ОВД, според препораките на Millet и сор.<sup>8</sup>

Треба да се истакне дека кај сите испитаници постои силно изразена разлика меѓу најдената вредност на ФМ и вредноста на ОВД. Оваа нагласена разлика меѓу овие две вредности укажува на постоењето на НОВД. На табелата 1. прикажани се вредностите на ФМ и ОВД како и најдената разлика меѓу овие две вертикални вредности добиени со помош на шублер. Вредностите на физиолошкото мирување добиени се со помош на добро познатиот фонетски метод. Потоа е измерена вредноста на ОВД така што секој испитаник треба да ги доведе своите заби во состојба на контакт. Со истиот мерен инструмент во еднакви околности е мерено истото растојание, а добиените вредностите се прикажани на табела 1. Всушност разликата меѓу вредноста на ФМ и вредноста кога се забите во состојба на оклузија го одредува износот на ОВД. Кај нашите испитаници просечната вредност на ОВД изнесува 8,5 mm.

**Табела 1.** Вредност на ОВД кај нашите испитаници

### Дискусија

Виличнозглобната неправилност претставува заболување со мултикаузална етиологија. Повеќе надворешни фактори може да бидат директно инволвирани во настанувањето на

### Results

According to previously noticed anatomic landmarks the value of rest position was measured in every patient and after that the distance between the same dots was also measured but now in state of occlusal contact.

The difference between these two measurements is exactly the value of OVD according to Millet et al<sup>8</sup>.

It's important to point out that there is a large distance between rest position and OVD. This fact explains there is a presence of dOVD in every examined patient.

Table 1. present the value of rest position (RP) and OVD, and of course the difference between these two values obtained by the use of measurement gauge under standard conditions.

The values of mandible rest position are obtained by the use of well known phonetic method. Later with the same instrument we measured the value of OVD when the teeth are in state of contact.

The difference between these two measurements is present on tab. 1. The mean value of OVD in our study is 8.5 mm.

**Table. 1.** The value of OVD in our cases

### Discussion

Temporomandibular disorder is disease with multicausal etiology. Many external factors can be directly involved in genesis of this disorder.

Uncontrolled use of masticatory system, such as its overloading with gnashing of teeth is a factor for developing the dOVD.

Latter this situation develop in some problems such as muscle fatigue, feeling of pain in temporomandibular joints, difficulties in food

оваа неправилност. Неконтролираната употреба на мастикаторниот систем во смисла на негово оптоварување со непотребно стискање и гмечење на забите предизвикуваат појава на намалување на ОВД. Подоцна на оваа ситуација се надоврзуваат проблеми како што е замор на цвакалните мускули, постоење на болка во пределот на виличните зглобови, отежнато цвакање на храна, а секако не треба да се заборава и појавата на естетски промени.

Кај сите случаи каде е констатирано намалување на ОВД следена со соодветни симптоми треба да се преземат мерки за надминување на оваа ситуација, укажува Гугувчевски<sup>9</sup>. Овие мерки се сведуваат на промена на вредноста на нОВД што значи враќање во состојба на уредна вертикална меѓувлична димензија, односно зголемување на вредноста на ОВД. Зголемувањето на вредноста на нОВД најдобро се постигнува со помош на оклузалните вметнувачи (ОВ).

Li со сор.<sup>10</sup> констатираат дека ОВ предизвикуваат позитивно ремоделирање на пародонталните ткива и кондиларните картилагинозни ткива со што тие стануваат способни да ја прифатат новонастанатата ситуација кога ќе се изработат соодветни протетички надоместоци, со коишто се коригира ОВД. Сличен став има и Botelho со сор.<sup>11</sup> па тие препорачуваат ОВ да се користат како комплементарна или дополнителна терапија во третманот на виличнозглобните неправилности.

Nilsson<sup>12</sup> истакнува дека во настанувањето на виличнозглобните неправилности, коишто се придружени со појавата на орופацијална болка и нОВД учествуваат различни фактори, како што се појавите на стискање и шкрипење со забите, зголемен психосоцијален стрес, а секако треба да се има во предвид и евентуалната траума на виличните коски. Знаците и симптомите на виличнозглобните неправилности поврзани со нОВД се честопати причина за да се одлучиме за користење на ОВ со цел надминување на несоодветната вилична функција.

consumption and naturally the development of some esthetic changes.

In all cases with evident presence of dOVD and symptoms which are specific for this disorder the treatment had to be done, stated Guguvcevski<sup>9</sup>.

These points are in relation with changes of dOVD and that means return in normal jaw relation and increasing of dOVD.

Increasing and correction of dOVD is optimally done with occlusal splints (OS).

Li et al<sup>10</sup> stated that occlusal splints caused positive remodeling of the periodontal tissue and condylar cartilage.

The remodeling lead to acceptance of this situation, so the prosthetic framework is adapted to the previously corrected OVD.

Botelho et al<sup>11</sup> has similar findings and the authors proposed OS to be used as complementary or additionally therapy in temporomandibular disorder treatment.

Nilsson<sup>12</sup> point out that temporomandibular disorder accompanied with orofacial pain and dOVD are followed with different factors such as tooth clenching and grinding, than enhanced psychosocial stress and trauma to jaws which may be important etiologic factors.

Signs and symptoms of dOVD are a common cause for use of different intraoral appliances in efforts to solve unusual jaw function.

Chang et al<sup>13</sup> made investigations on effects produced by the use of OS in cases with temporomandibular disorders and presence of pain in temporomandibular joints and the authors stated that occlusal splints can be very useful tool in treatment of patients with pains

Chang со сор.<sup>13</sup> ги испитувале ефектите што се постигнуваат со користењето на ОБ кај случаите со виличнозглобни неправилности и со појавата на болка во виличните зглобови и при тоа констатирале дека вметнувачите може успешно да се користат во третманот на пациентите коишто се жалат на болки во виличните зглобови, како и во постоењето на други симптоми, како што се бруксизмот и појавата на пукање во виличните зглобови.

Со користењето на оклузалните вметнувачи во третманот на нОВД настанува релативно брза адаптација на виличнозглобните механорецептори, констатираат Naito со сор.<sup>14</sup>

**Сл. 2.** Профилен изглед на лицето на пациентот со нОВД (лево) и истиот пациент со коригирана ОБД (десно)

Кај секој пациент е изработен ОБ со чија помош е коригирана ОБД. Зголемувањето на претходно нОВД е направено преку проценување на функционалните и естетските критериуми. Просечната вредност на вака зголемената ОБД изнесува 8,5 mm, што практично значи дека за таа вредност е намалена разликата меѓу ФМ и ОБД.

Периодот на адаптација на вака променетата ситуација просечно трае 3,5 месеци (од 2,5 до 5 месеци) и во овој период пациентите го користеле ОБ преку ноќ со одреден режим на користење. Дневното користење на ОБ е во траење од 3 до 4 часа. Тогаш во тој период се спроведуваат три контроли. Првата контрола е во текот на првата седмица, потоа три седмици по предавањето на ОБ и третата, последна контрола се спроведува по два месеци. Тогаш треба да се спроведе клиничката процена на успешноста на третманот, што подразбира повлекување на знаците и симптомите коишто биле присутни во почетокот на третманот со ОБ.

**Сл. 3.** Пациент со нОВД и со сите соодветни симптоми предизвикани од таа состојба. ОБ поставен во устата на пациентот (лево) и изглед на

and sounds of popping in temporomandibular joints.

With the use of OS in treatment of dOVD there is immediate adaptation of joint's mechanoreceptors, stated Naito et al<sup>(14)</sup>

**Fig. 2.** Profile view of the patient with dOVD (left) and the same patient with corrected dOVD (right)

Every patient got OS for correction of OVD. Increasing of previously dOVD was done according to functional and esthetic criteria.

The mean value of increased OVD is 8.5 mm and this means that for this amount is decreased the difference between rest position and OVD.

The period of adaptation of changed bimaxillary relation was for 3.5 months (from 2.5 to 5 months) and during this time all our patients have to use OS nightly according to previously determined regime of uses.

A daily use of the OS was in period from 3 to 4 hours. During this period three visits were done.

The first visit was done during the first week, than three weeks after using the OS was done the second visit and finally the third visit was done after two months.

Than the clinical evaluation of the treatment was done which means the reduction of signs and symptoms present in the very beginning of the treatment with OS.

**Fig. 3.** Patient with dOVD and with all accompanied symptoms. OS incorporated in patient's mouth (left) and outside view of OS for correction of dOVD

Wassell et al<sup>15</sup> described the success of 80% in patients with temporomandibular disorders

ОВ со чија помош се спроведува корекцијата на нОВД (десно)

Wassell со сор.<sup>15</sup> опишуваат успех од 80% кај пациенти со виличнозглобни неправилности коишто биле третирани со ОВ. Овие автори ефикасност во третманот добиле за време од 5 месеци од користењето на вметнувачот. Во третманот на нашите пациенти процентот на успех изнесува 75%, односно, кај шест испитаници терапијата даде позитивни резултати, а кај преостанатите два испитаника не успеавме да постигнеме повлекување на симптомите на виличнозглобните неправилности.

Откако констатиравме целосно повлекување на знаците и симптомите на коишто пред почетокот на терапијата се жалеа пациентите, преминавме кон дефинитивен протетички третман. Видот на преземениот протетички третман зависи од состојбата во устата на пациентот.

Оправданоста од примената на ОВ во третманот на нОВД ја потврдува и Cutbirth<sup>16</sup> Кај поголемиот број пациенти, поточно кај петмина, третманот е спроведен со фиксни изработки, додека кај тројца испитаници изработени се мобилни протетички изработки. Важно е да се напомене дека протетичките изработки се изработуваат според претходно коригираната ОВД постигната со помош на употреба на ОВ.

Коригираната ОВД со помош на ОВ како меѓуфаза во третманот влијае позитивно на претходно зголемената мускулна активност, констатираат Abekura со сор.<sup>17</sup> и Stumbaun со сор.<sup>18</sup>

Користењето на ОВ ги отстранува навиките на неконтролирано стискање со забите, односно појава на бруксизам и целокупна пратечка симптоматологија која е во врска со оваа навика.

Повеќе автори како Millet<sup>8</sup>, Chandu<sup>19</sup> и Torii<sup>20</sup> препорачуваат кај случаите каде претходно треба да се зголеми нОВД, таа постапка да се спроведе со помош на употреба на ОВ.

treated with OS.

The authors get the efficiency in treatment after five months uses of OS. In our study the percent of efficiency was 75%, and that means the therapy in six patients was positive, while in two other patients there was no reduction of symptoms of temporomandibular disorder.

After complete reduction of the signs and symptoms which were present in the beginning of the treatment from which suffer our patients the definitive prosthetic treatment was done.

The kind of the prosthetic treatment was in relation with the indication of prosthetic therapy of every single patient.

The need of the use of OS in dOVD treatment state Cutbirth<sup>16</sup>.

In five patients the prosthetic treatment was done with fixed frameworks, while in three cases the treatment was done with corresponding removable prosthodontic frameworks.

It's important to notice out those prosthetic frameworks fixed or removable one must be done after previously corrected OVD with the use of OS.

Corrected OVD with OS as an interphase in treatment give positive effects over masticatory muscle activity, state Abekura et al<sup>17</sup> and Stumbaun et al<sup>18</sup>.

The use of OS minimizes the uncontrolled habit of clenching and bruxing with teeth and there is completely reduction of the symptomatology which is in relation with this habit.

Authors as Millet<sup>8</sup>, Chandu<sup>19</sup> and Torii<sup>20</sup> suggests in cases where the dOVD has to be changed it to be done with the use of OS.

Ваквиот пристап овозможува дополнителна корекција во правец на зголемување на ОВД и следење на позитивните ефекти во користењето на ОВ. Ваквиот пристап во значителна мера ги снижува знаците и симптомите на вличнозглобните неправилности. Ова значи, дека во клиничката практика не треба да се применува третман со дефинитивни протетички направи додека не се отстранат знаците и симптомите на нОВД.

### Заклучок

Врз основа на спроведеното испитување на пациентите со нОВД и по преземениот третман може да се заклучи следново:

1. нОВД е една од причините за појава на вличнозглобни неправилности;
2. дефинитивниот протетички третман треба да се изврши само по корекција на нОВД којашто се спроведува со употреба на ОВ.

Број на испитаници	Вредност ФМ(mm)	Вредност ОВД(mm)	Вредност ФМ-ОВД (mm)
1.	76	68	8
2.	73	64	9
3.	69	60	9
4.	78	70	8
5.	74	65	9
6.	77	67	10
7.	76	68	8
8.	73	66	7
Средна вредност	74,5	66	8,5

Табела 1. Вредност на ОВД кај нашите испитаници

This approach give us the chances of additional corrections in increasing of OVD and following the positive effects in uses of OS.

This approach reduced most of the signs and symptoms of temporomandibular disorders.

It's very important to know in wide clinical practice the definitive prosthetic treatment can be done after completely reduction of all signs and symptoms of dOVD.

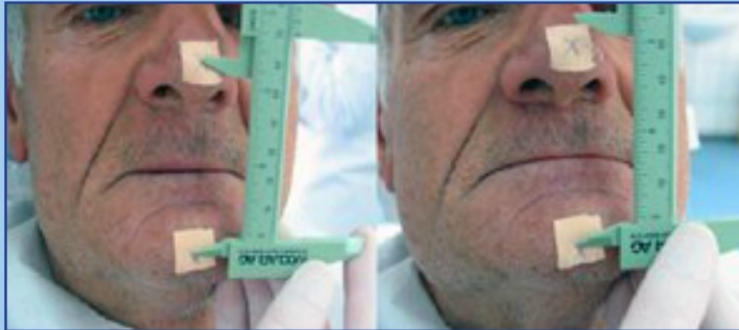
### Conclusion

After clinical investigation of patients with dOVD and after the treatment following facts can be conclude:

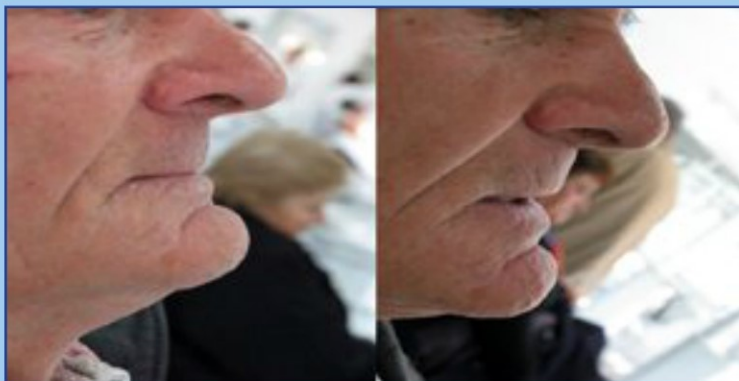
1. dOVD is one of the reasons for development of temporomandibular disorders;
2. Definitive prosthetic treatment can be done after correction of the dOVD with the use of OS.

Number of respondents	Value RP(mm)	Value OVD (mm)	Value RP-OVD (mm)
1.	76	68	8
2.	73	64	9
3.	69	60	9
4.	78	70	8
5.	74	65	9
6.	77	67	10
7.	76	68	8
8.	73	66	7
Average value	74,5	66	8,5

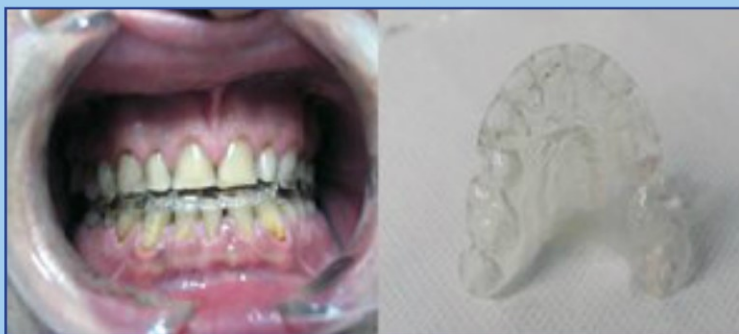Table. 1. The value of OVD in our cases



Слика 1 / Figure 1



Слика 2 / Figure 2



Слика 3 / Figure 3

**Сл. 1.** Мерење на вредноста на ФМ со помош на мерен инструмент шублер (лево) и измерена вредност на оклузалната вертикална димензија (десно). Евидентно е постоењето на нОВД кај нашиот испитаник

**Сл. 2.** Профилен изглед на лицето на пациентот со нОВД (лево) и истиот пациент со коригирана ОВД (десно)

**Сл. 3.** Пациент со нОВД и со сите соодветни симптоми предизвикани од таа состојба. ОВ поставен во устата на пациентот (лево) и изглед на ОВ со чија помош се спроведува корекцијата на нОВД (десно)

**Fig. 1.** The measurement of rest position with special gauges (left) and measured value of OVD. Evident presence of dOVD was noticed in examined patient (right)

**Fig. 2.** Profile view of the patient with dOVD (left) and the same patient with corrected dOVD (right)

**Fig. 3.** Patient with dOVD and with all accompanied symptoms. OS incorporated in patient's mouth (left) and outside view of OS for correction of dOVD (right)



## ЛИТЕРАТУРА

## REFERENCES

1. Ekberg EC, Vallon D, Nilner M. Occlusal appliance therapy in patients with temporomandibular disorders. A double-blind controlled study in a short-term perspective. *Acta Odontol Scand.* 1998 Apr;56(2):122-8.
2. Hagag G, Yoshida K, Miura H. Occlusion, prosthodontic treatment, and temporomandibular disorders: a review. *J Med Dent Sci.* 2000 Mar;47(1):61-6.
3. Unger F. The management of temporomandibular joint disorders. The role of occlusal splints. *Rev Stomatol Chir Maxillofac.* 2001 Feb;102(1):47-54.
4. Guguvčevski Lj. Conservative Approach to the Temporomandibular Joint Hypermobility Treatment. (plenary thesis). 11<sup>th</sup> Congress of BaSS, Book of Abstracts, Sarajevo, 2006, 27 p.
5. Wassell RW, Adams N, Kelly PJ. The treatment of temporomandibular disorders with stabilizing splints in general dental practice: one-year follow-up. *J Am Dent Assoc.* 2006 Aug;137(8):1089-98; quiz 1168-9.
6. Savabi O, Nejatidanesh F, Khosravi S. Effect of occlusal splints on the electromyographic activities of masseter and temporal muscles during maximum clenching. *Quintessence Int.* 2007 Feb;38(2):e129-32.
7. Barão VA, Gallo AK, Zuim PR, Garcia AR, Assunção WG. Effect of occlusal splint treatment on the temperature of different muscles in patients with TMD. *J Prosthodont Res.* 2011 Jan;55(1):19-23. Epub 2010 Jun 29.
8. Millet C, Leterme A, Jeannin C, Jaudoin P. Vertical dimension in the treatment of the edentulous patient. *Rev Stomatol Chir Maxillofac.* 2010 Nov-Dec;111(5-6):315-30.
9. Guguvčevski Lj. Derangements of the TMJ Disc. *Apolonia*, 12:24, November, 2010, 47-54 p.
10. Li Y, Zhang Z, Wu S, Qiao Y. A novel experimental design model for increasing occlusal vertical dimension. *J Craniofac Surg.* 2010 Mar;21(2):450-7.
11. Botelho AL, Silva BC, Gentil FH, Sforza C, da Silva MA. Immediate effect of the resilient splint evaluated using surface electromyography in patients with TMD. *Cranio.* 2010 Oct;28(4):266-73.
12. Nilsson H. Resilient appliance therapy of temporomandibular disorders. Subdiagnoses, sense of coherence and treatment outcome. *Swed Dent J Suppl.* 2010;(206):9-88.
13. Chang SW, Chuang CY, Li JR, Lin CY, Chiu CT. Treatment effects of maxillary flat occlusal splints for painful clicking of the temporomandibular joint. *Kaohsiung J Med Sci.* 2010 Jun;26(6):299-307.
14. Naito S, Ishida T, Kokai S, Fujita K, Shibata M, Yabushita T, Ono T. Functional adaptability of temporomandibular joint mechanoreceptors after an increase in the occlusal vertical dimension in rats. *Angle Orthod.* 2011 Jan 24. [Epub ahead of print]
15. Wassell RW, Adams N, Kelly PJ. Treatment of temporomandibular disorders by stabilising splints in general dental practice: results after initial treatment. *Br Dent J.* 2004 Jul 10;197(1):35-41; discussion 31; quiz 50-1.
16. Cutbirth ST. Increasing vertical dimension: considerations and steps in reconstruction of the severely worn dentition. *Pract Proced Aesthet Dent.* 2008 Nov-Dec;20(10):619-26.
17. Abekura H, Yokomura M, Sadamori S, Hamada T. The initial effects of occlusal splint vertical thickness on the nocturnal EMG activities of masticatory muscles in subjects with a bruxism habit. *Int J Prosthodont.* 2008 Mar-Apr;21(2):116-20.

19. Stumbaum M, Konec D, Schweiger J, Gernet W. Reconstruction of the vertical jaw relation using CAD/CAM. *Int J Comput Dent.* 2010;13(1):9-25.
20. Chandu A, Suvinen TI, Reade PC, Borromeo GL. The effect of an interocclusal appliance on bite force and masseter electromyography in asymptomatic subjects and patients with temporomandibular pain and dysfunction. *J Oral Rehabil.* 2004 Jun;31(6):530-7.
21. Torii K, Chiwata I. A case report of the symptom-relieving action of an anterior flat plane bite plate for temporomandibular disorder. *Open Dent J.* 2010 Oct 21;4:218-22.

## КАПАЦИТЕТ ЗА ТКИВНО РАЗЛОЖУВАЊЕ НА NATRIUM HYPOCHLORITE КАКО ИРИГАНС ВО КАНАЛНИОТ СИСТЕМ

### TISSUE DECOMPOSITION CAPACITY OF SODIUM HYPOCHLORITE AS ROOT CANAL IRRIGANT

Автори: Муратовска И<sup>1</sup>, Стојановска В<sup>1</sup>,  
Атанасовска-Стојановска А<sup>2</sup>, Поповска М<sup>2</sup>

Универзитет „Св. Кирил и Методиј“ во Скопје  
Стоматолошки факултет - Скопје  
1-Клиника за болести на забите и ендодонтот  
2-Клиника за болести на устата и пародонтот  
ЈЗУ Универзитетски стоматолошки клинички  
центар „Св. Пантелејмон“ - Скопје

Autors: Muratovska I<sup>1</sup>, Stojanovska V<sup>1</sup>,  
Atanasovska-Stojanovska A<sup>2</sup>, Popovska M<sup>2</sup>

“Ss Cyril and Metodius” University in Skopje  
Faculty of Dentistry - Skopje  
Department of prosthodontics  
1 - Clinic for Dentistry and Endodontics  
2 - Clinic for oral and periodontal diseases  
PHO University Dental Clinical Center  
“St. Panteleimon” - Skopje

#### Апстракт:

Натриум хипохлоритот е најчесто употребува канален ириганс во текот на ендодонтските процедури. Целта на трудот е да се прикаже способноста на овој раствор кон разложување на органски супстанции кои се составен дел на размазниот слој заостанат по канална инструментација. При последователна енуклеација на пулпино ткиво добиено од екстрахирани трети молари постоперативно дијагностицирана е студија со метод на мерење на маса ткиво. На милипорна хартија најрво се упива физиолошкиот раствор во кој пулпата е донесена и 15 секунди се суши во печка на 37°C со цел да се добие ткиво кое волуменски и тежински одговара на просечните вредности на пулпа екстирпирана од еднокорен канал. Потоа се мери тежината на ткивото до точност од 4 децимали, и се добива дефинитивниот број. Истиот примерок потоа се третира со 2,5% Натриум хипохлорит со накапување од вкупна количина на еден шприц од 5мл. Обработени се вкупно 10 примероци третирани со 2,5% Натриум хипохлорит и 10 примероци третирани со физиолошки раствор. Повторно се сушат и се мерат и се нотира добиената вредност. Добиените резултати покажуваат вкупна маса од  $0.01966 \pm 0.004$  mg која се намалува по третманот со 2,5%

#### Abstract:

Sodium hypochlorite is the most commonly used root canal irrigants during endodontic procedures. The purpose of the paper is to show the ability of this solution to the decomposition of organic substances that are part of smear layer retarded the canal instrumentation.

In subsequent enucleation of pulp tissue obtained from postoperative extracted third molars a study is designed with a method of measuring the mass of tissue. Examples were transferred in physiological solution layed on the milipor- paper discs in which the pulp is taken 15 seconds and dried in an oven at 37°C in order to obtain tissue volume and weight corresponding to the average values of the pulp according to the volume of a single root canal. After weighing the tissue to an accuracy of 4 decimal places, and gets the final number.

The same sample is then treated with 2.5 % sodium hypochlorite with the total amount of a 5 ml syringe. Processed a total of 10 samples treated with 2.5 % sodium hypochlorite and 10 samples treated with saline, again dried and measured and noted the resulting value. Results show total weight of  $0.01966 \pm 0.004$  mg which is reduced after treatment with 2.5 % sodium hypochlorite and getting value from

Натриум хипохлорит и се добива вредност од  $0.01081 \pm 0.003$  mg, што има значајно статистичко намалување, што не е случај кога истата постапка се спроведува кај примероци од пулпа на која делува физиолошки раствор. Ова значи дека Natrium hypohlorite (2,5%) дејствува агресивно на разложување и дезинтеграција на свежо екстирпирана пулпа при ин витро испитување и неговата употреба треба да биде строго лимитирана во границите на тврдите ткива.

$0.01081 \pm 0.003$  mg, there is a significant statistical reduction, which is not the case when the same procedure is carried out with samples pulp which acts saline.

This means that Natrium hypohlorite (2,5%) act aggressively decomposition and disintegration of fresh pulp tissue in vitro testing and its use should be strictly limited within the hard tissues.

### Вовед:

Кога патолошките промени ќе се појават во денгалната пулпа како последица на присуството на бактериите доаѓа до развој на пулпални и периапикални патози, па каналниот систем се исполнува со различни видови микроорганизми, нивни токсини и споредни продукти<sup>1</sup>.

Davis<sup>2</sup> и соработниците при анализа на морфологијата на коренските канали ја потенцираат комплексноста објаснувајќи дека препарираниите канали често содржат регии кои се непристапни за ендодонтскиот инструментариум.

Имено, ретко коренот е со еден едноставен канал, напротив, акцесорни канали, анастомози и апикалната делта учествуваат во каналната градба. Постигнувањето на форма на канал која овозможува проток на иригациона солуција со антимикробни и органолитички својства кои навлегуваат во целиот систем на брз и ефикасен начин, всушност е концепт за добра ендодонција<sup>3</sup>.

Самата градба на коренските канали претставува комплициран систем со чести и бројни нерегуларности и тешкотии се јавуваат во текот на обработката каде што има појава и на органски резидуи и на заостанати бактерии лоцирани во дентинските тубули кои неможат да бидат отстранети дури ни по опсежни хемо-механички процедури.<sup>4</sup>

### Introduction:

When pathological changes will occur in the dental pulp due to the presence of bacteria comes to development of pulpal and periapical pathosis and channel system is fulfilled with different types of microorganisms, their toxins and by-products<sup>1</sup>.

Davis et al.<sup>2</sup> during their analysis of the morphology of the root canal highlight the complexity of explaining that the prepared channels often contain areas that are inaccessible to endodontic instrumentation.

The root canal is rarely a simple channel, on the contrary, accessory canals, apical delta shunts and anastomosis participate in the root canal structure.

Reaching the form of a canal that allows the flow of irrigation solution with antimicrobial and organolitic properties that interfere with the whole system in a quick and efficient way, is actually a good concept for endodontics<sup>3</sup>.

The structure of the root canal system is complicated by frequent and numerous irregularities and difficulties arise during the processing where there is the appearance of organic residues and bacteria located in dentin tubules

Во текот на каналната инструментација настанува формирање на еден слој од разновидни остатоци кој е тесно прилепен за дентинскиот ѕид и се нарекува размазен, размачкан слој или smear layer. Овој слој нерамномерно и неправилно ги покрива анатомските елементи и има аморфна структура со дебелина од 1-5mm и во својот состав има и органски и неоргански компоненти<sup>5</sup>. Halackova<sup>6</sup> го елаборира составот велееќи дека по дефиниција размачканиот слој е составен од остатоци од органски и неоргански партикли на одонтобластични процесуси, некротично ткиво, калцифицирано ткиво, микроорганизми и други слични продукти добиени во текот на работата на металот во дентинот.

Присуството на размачканиот слој ја превенира пенетрацијата на интраканалната медијација во ирегуларностите на коренските канали, дентинските тубули и добрата адаптација на оптурирачките материјали за дефинитивно полнење на површината на каналот<sup>7</sup>.

Во современата литература посветена на ендодонцијата карактеристиките на растворите за иригација претставуваат вистинска зона на интерес гледано од аспект на антибактериска моќност, степен на елиминација на размачканиот слој, влијанието кон забните супстанции и секако кон околните ткива.

Natrium hypochlorite (NaOCl) е средство за канална иригација употребена за ендодонтско испирање уште во 1920г. од дентистот Crane и препорачувано до денешен ден<sup>8</sup>.

Неговото антибактериско дејство започнува преку формирање на хипохлорна киселина која во контакт со органски материјал има механизам на акција да предизвикува биосинтетска алтерација во клеточниот метаболизам и фосфолипидна деструкција во клетката, формира хлорамини кои го интерферираат клеточниот метаболизам на

that can not be removed even after extensive chemo-mechanical procedures<sup>4</sup>.

During the instrumentation of the root canals on the dentin walls occurs a formation of a layer of various debridements that are closely attached to the wall and called smear layer.

This uneven and irregular layer is covering anatomical elements and has an amorphous structure with a thickness of 1-5 mm and comprised of different organic and inorganic components<sup>5</sup>.

Halackova<sup>6</sup> elaborate composition saying that by definition smear layer is composed of residues of organic and inorganic particles of odontoblastic processus, necrotic tissue, calcified tissue mikroorganisms and other similar products obtained during the operation of the metal in dentin.

The presence of the smear layer prevents penetration of medications into the intracanal irregularities in the root canal, dentin tubules and good adaptation of materials for definite root canal filing<sup>7</sup>.

In contemporary literature devoted to the characteristics of endodontic solutions for irrigation represent actual area of interest as viewed from the perspective of antibacterial power level to eliminate smear layer, the impact on dental substances and of course the surrounding tissues.

Natrium hypochlorite (NaOCl) is a solution for canal irrigation used for endodontic irrigation since the 1920s. From the dentist Crane and recommend to the present day<sup>8</sup>.

Its antibacterial action starts by creating a hypochloric acid, where in contact with organic material has a mechanism of action that causes biosynthetic alteration in cellular metabolism and phospholipids cell destruction, formed

бактериите и создава оксидативни акции со иреверзибилни ензимски инактивации во нив што доведува до липидна и масно-кисела деградација на клетките<sup>9</sup>.

Според литературата тој е најчесто употребан ириганс во ендодонцијата во различни концентрации од 0,5 - 5,25 %<sup>10,11</sup>.

Позитивните особини му се дезинфекција и способност за растварање на витално пулпно ткиво и на другите органски компоненти во состав на размачканиот слој, додека негативни својства му се неселективна ткивна цитотоксичност и неможност за самостојна елиминација на smear layer поради неактивноста кон неорганските компоненти<sup>12</sup>.

Опишани се поголем број случаи каде *in vivo* се предизвикани несакани ефекти како непријатност, болка проследена со локална некроза, па дури и состојби на системско нарушување на здравјето<sup>13,14,15,16</sup>.

Од наведените причини за употребата на Natrium hypohlorite во секојдневната пракса, за наша цел определевме да ја прикажеме ефикасноста на овој раствор да го дилуира свежо екстирпираното пулпно ткиво осознавајќи ја моќноста кон разградување на органските ткива со кои доаѓа во контакт во оралниот медиум.

### Материјал и метод:

Утврдувањето на органолитичкото дејство на Natrium hypohlorite во концентрација од 2,5% се врши во *in vitro* услови. Примероци од пулпно ткиво се добиени од екстрахираните трети молари постоперативно од Клиниката за Орална хирургија. Се чуваат во физиолошки раствор не подолго од 48 часа. Со турбински дијамантски борер се трепанира пулпината комора и пулпата се екстирпира во еден дел и веднаш се транспортира до Фармацевтскиот институт во Скопје каде последователно се третира според воспоставениот протокол.

На милипорна хартија најрво се упива физиолошкиот раствор во кој пулпата е доне-

hloramins that interfere cellular metabolism of bacteria and creates oxidative actions with irreversible enzyme inactivation in them leading to lipid and fat-acidic degradation of the cells<sup>9</sup>.

According to the literature it is commonly used irrigants in endodontics at different concentrations of 0.5 to 5.25%<sup>10,11</sup>.

The positive features is the ability to disinfect and dissolve the vital pulp tissue and other organic components within the smear layer, while negative properties is non-selective cytotoxicity tissue and inability for self-elimination of smear layer due to inactivity to act on inorganic components<sup>12</sup>.

*In vivo* cases where described, in most caused side effects like discomfort, pain followed by local necrosis and even states of systemic disorder<sup>13,14,15,16</sup>.

Because of the given reasons for the use of Natrium hypohlorite in daily practice, our goal is to show the effectiveness of this solution to dilute fresh pulp tissue, realizing its power for the decomposition of organic tissue that comes in contact in the oral medium.

### Material and method:

Determining the effect of organolitic action of Natrium hypohlorite at a concentration of 2.5% is carried out *in vitro*. Pulp tissue samples were obtained from extracted third molars postoperative, from Oral surgery clinic, stored in saline for no longer than 48 hours.

The turbine diamond borer is used for entering the pulp chamber and pulps are extirpated in one part and immediately transported to the Pharmaceutical Institute in Skopje subsequently treated according to established protocol.

From the physiological solution in which the pulp is taken, samples were left on milipor

сена и 15 секунди се суши во печка на 37°C со цел да се добие ткиво кое волуменски и тежински одговара на просечните вредности на пулпа екстирпирана од еднокорен канал. Потоа се нанесува на метално плочка со константна тежина при што се мери тежината на ткивото до точност од 4 децимали, па се одзема константната вредност на металната плочка и се добива дефинитивниот број. Истиот примерок потоа се третира со 2,5% Natrium hypohlorite со накапување од вкупна количина на еден шприц од 5мл. Обработени се вкупно 10 примероци кои повторно се сушат на милипорен диск а потоа 15 секунди во печка на 37°C. Ткивото повторно се мери и се нотира добиената вредност после дејството на иригационата солуција од 10 минути како просечно време на контакт со овој раствор.

Паралелно со примероци кои се третираат со 2,5% Natrium hypohlorite, се направени и 10 примероци кои се третирани со идентично количество на физиолошки раствор и каде е применета истата постапка.

Самата вага на која се мерат примероците е компјутерски маркирана, секој примерок поседува реден број и време на мерење и добиените вредности се добиваат преку печатар.

### Резултати:

Во овој дел од научниот труд прикажани се резултатите од добиените вредности на измерени дентални пулпи пред и после протоколарниот третман на тежинско премерување за да се одреди степенот или разликата во деградацијата на ткивото кое е резултат на дејството на каналниот ириганс 2,5% Natrium hypohlorite во споредба со резултатите добиени по употреба на физиолошки раствор. На графичкиот приказ бр 1. дадени се вкупните просечни вредности на пулпата изразени во милиграми (мг) или вкупна маса од  $0.01966 \pm 0.004$  mg која е измерена пред да дејствува растворот, за потоа про-

paper discs 15 seconds and dried in an oven at 37°C in order to obtain tissue volume and weight corresponding to the average values of the pulp extirpated from single root canal.

Then samples were applied to the metal plate with constant weight with measured weight of the tissue to an accuracy of 4 decimal places, so it takes out a constant value of the metal plate and gets the final number.

The same sample is then treated with 2,5% Natrium hypohlorite of the total amount of a 5 ml syringe. Processed a total of 10 samples were again dried in milipor paper discs, drive then 15 seconds in the oven 37°C. The tissues were re-measured and noted the value obtained after the action of irrigation solution of approximately 10 minutes as the time of contact with the solution.

Along with samples treated with 2,5% Natrium hypohlorite, taken 10 samples treated with identical amounts of saline and where the same procedure is applied. The scales that measured samples is computer marked each sample possesses sequence number and time of measurement and the calculated values are obtained through the printer.

### Results:

This part of the scientific paper shows the results obtained from the measured values of dental pulp before and after the protocol treatment weight survey to determine the extent or the difference in tissue degradation that results from the action of the root canal irrigants 2,5% Natrium hypohlorite compared with the results obtained by the use of saline.

The graph 1 shows averages of total pulp expressed in milligrams (mg) or total mass of  $0.01966 \pm 0.004$  mg which is measured before solution acting, then the average value of the measured samples after the treatment and get

сечната вредност на измерени пулпини примероци да се намали и се доби вкупна маса од  $0.01081 \pm 0.003$  mg, што има значајно статистичко намалување, односно губиток на маса како последица од делувањето на 2,5% Natrium hypohlorite.

**Графикон 1.** Приказ на вредности пред и по третман со 2,5% Natrium hypohlorite

Табелата бр. 1 ни ги дава вредностите добиени по статистичка обработка на зависни примероци при што добиениот износ од 0,00011, покажува дека ( $p < 0.01$ ), и ја потврдува висико статистичката значајност во губење на пулпината маса и разложување на ткивото речиси за половина од првичните мерења.

**Табела 1.** t-тест за зависни примероци кај пулпино ткиво третирано со 2,5% Natrium hypohlorite

Графиконот бр. 2 ги дава контролните вредности добиени од вкупните збирови на екстирпирани пулпини делови веднаш по предвидениот протокол за мерење, за потоа да се добие и обработи збирот од истите тие примероци третирано по втор пат каде наместо Natrium hypohlorite како контролен раствор е употребен физиолошки раствор. Добиените вредности се евидентно блиски, што статистички покажува дека не постои намалување на вкупните мерења што секако следи по користење на контролна неактивна солуција.

**Графиконот 2.** Приказ на вкупни вредности на пулпино ткиво како контролна група при третман со физиолошки раствор.

**Табела 2.** Количество пулпа пред и после третирање со физиолошки раствор

the total mass of  $0.01081 \pm 0.003$  mg, which has a significant statistical reduction or loss of mass due to the action of 2,5% Natrium hypohlorite.

**Graph 1.** Pulp tissue values before and after treatment with 2,5% Natrium hypohlorite

Table 1 gives us the values obtained by statistical processing of dependent samples where the amount received from 0.00011 shows that ( $p < 0.01$ ), and confirms highly statistical significance in pulp mass loss and degradation of tissue by almost half from the initial measurements.

**Table 1.** t-test for dependent samples /pulp tissue treated with 2,5% Natrium hypohlorite

Graph 2 gives control values obtained from the sum total of pulp tissue parts immediately after prescribed protocol for measurement, and then get processed and the sum of those same samples treated for a second control treatment so where instead Natrium hypohlorite as a control solution is used saline.

The obtained values are evidently close, which statistically shows that there is no reduction in the total course measurements using the following inactive control solution.

**Graph 2.** Pulp tissue values as a control group/ saline

Its noted a statistically insignificant difference in t-test for dependent samples where the pulp act with saline.

**Table 2.** t-test for dependent samples, pulp tissue values/ saline

## Discussion

According to our findings that we have shown in some of the results and by the latest litera-



Евидентирана е статистички несигнификантна разлика при т-тестот за зависни примероци каде на пулпата се делува со физиолошки раствор.

### Дискусија

Според нашите наоди кои ги прикажавме во дел од резултатите како и според скромната литература која е на располагање, губитокот на виталитетот на забот односно пулпектомијата сепак ги алтерира особините на коренскиот дентин. Ова може да се смета како последица на губење на влажноста на супстратот и природата на колагенот, па физичките особини неминовно претрпуваат промени. Хемиските агенси користени во ендодонциумот покрај каналниот систем лесно доаѓаат во контакт и со периапикалните ткива или лезии. Токму од овие причини биокомпатибилноста на истите е неопходна поради толкување на евентуалните несакани последици од самите раствори за иригација или појава на репараторен одговор од средината каде дејствува. Воколку при обработка на коренските канали при ендодонтската процедура ненамерно се екструдира иригант или дебрис, очекувано е апикалната регија да реагира продолжително. Реакциите во ова ткиво може да промовираат васкуларни алтерации со активација на инфламаторни клетки (неутрофили и макрофаги) продуцирање на хемиски медијатори и редукција ви клеточната репарација. Компатибилноста на иригансите неопходни во овој процес кон околните ткива е значајна од аспект на добивање на степен на инфламаторен одговор кој се добива при контакт со апикалниот форамен особено ако преминат преку истиот намалувајќи го или разорувајќи го репараторниот потенцијал.

Во дизајнирањето на овој дел од научната студија, вредноста на варијабилностите на делување на иригансите од аспект на моќност во разградување на виталните, органски ткива, ни дава за право едноставно

ature that is available, the loss of vitality of the tooth still alter the properties of the root dentin. This can be considered as a consequence of loss of moisture of the substrate and the nature of collagen, so physical properties inevitably undergo changes. The chemical agents used in the despite endodontically treated root canal system easily come in contact with surrounding tissues or periapical lesions. That's why biocompatibility of these irrigants is necessary for interpreting the possible side effects of such solutions predicting the appearance of reparatory response from the environment where it operates. Provided in the processing of endodontics in the root canal procedure inadvertently ekstruded irigant or debris, the apical region is expected to react continuously.

The reactions in this tissue may promote vascular alterations in the activation of inflammatory cells (neutrophils and macrophages), production of chemical mediators and reducing cellular repair.

Compatibility of irrigants is necessary to the surrounding tissue and is important in terms of obtaining degree of inflammatory response that comes in contact with the apical foramen especially if crossing the same or reducing the potential for recovery.

The design of this part of the scientific study, the value of the action of irrigants terms of power in the decomposition of vital organic tissue, gives us the right to simply interpret and assume effects on tissues where their application is in the living organism.

The infiltration of Natrium hypochlorite rapidly degrade and dissolve pulp tissue from the root canal, the more and faster attacking pulp in the root canal when the structure is changed due to microorganisms or when it shows numerous pus or necrotic elements succinct as part in the root canal spacium.

да ги протолкуваме и да ги претпоставиме ефектите врз ткивата кога нивната апликација е во живиот организам. Имено, инфилтрацијата на Натриум хипохлорит рапидно ја деградира и разложува пулпата експериментално екстирпирана од коренскиот канал, дотолку повеќе и побрзо атакувајќи ја пулпата во коренските канали кога е со променета структура како последица на микро-организми или кога веќе покажува бројни распадни гнојни или некротични елементи како содржаен дел на каналниот спациум. Ова не наведува кон заклучок дека избегнување на екструзија на секој вид ириганс е непосакувано, а особено при тип на ириганс кој дава последици на ткивата како што е натриум хипохлоридот. Консеквентна последица на неконтролирана примена на било која концентрација на овој раствор може да има слаби но и релативно тешки последици кои ја загрозуваат добросостојбата на пациентот почнувајќи од кашлица, преку гушење, неможност за правилно дишење или алергија, оток и појава на ливидност на местото на контакт.

Евалуација на активноста на овој раствор на кучешка пулпа е испитувано во трудот на Окино<sup>17</sup> чии резултати укажуваат на исклучителна способност за органолитичко дејство дури и при ниски концентрации со одветно и на нашите резултати.

Новите откритија потврдуваат дека ткивно-растворувачкиот потенцијал на natrium hypohlorite е резултат на слободната достапна активна супстанца chlorine<sup>10</sup>. Во водена средина natrium hypohlorite се дисоцира на до хипохлорна киселина која е јак оксигенирачки агенс кое ги дава ефектите не витално-екстирпираната пулпа при нашето експериментално испитување и нејзино значајно количествено намалување. Треба да се земат во предвид предупредувањата за внимателна употреба на natrium hypohlorite во оралната празнина, избегнувајќи форсирање преку апекс, протекција на мека слуз-

This brings us to the conclusion that the avoidance of any kind of extrusion is undesirable, especially when the type of irrigant brought consequences of soft tissues such as sodium hypochlorite.

Consequently uncontrolled application of any concentration of this solution may be weak and relatively cause severe consequences that threaten the well-being of patients ranging from cough, through choking, unable to breath properly or allergy, swelling and appearance of the health system depress .

Evaluation of the activity of this solution to dog pulp is examined in the paper of the author Okino<sup>17</sup> and the results suggest exceptional organolitic ability effect even at low concentrations of this solution and its accordingly with our results.

The new discoveries confirm that the tissue-solvent potential of natrium hypohlorite is a result of free available active substance chlorine<sup>10</sup>.

In aqueous medium natrium hypohlorite dissociate in hipohloric acid as strong oxygenated agent which gives the effect of pulp in our experimental test and its significant quantitative reduction.

It should be considered a warning for careful use of natrium hypohlorite in the oral cavity, avoiding forcing through apex, privileges the soft mucosa, privileges of leaks to the throat and windpipe etc.

The results of our studies suggest that the presence of natrium hypohlorite into the root canal itself consecutive and actively eliminate vital and necrotic debris in the root - canal system.

Striking indicators of activity are represent in the chart displays where the percentage of dissolved pulp tissue with loss of volume and

ница, протекција на протекување кон грлото и душникот и сл.

Резултатите од нашите испитувања сугерираат дека присуството на sodium hypochlorite во каналот сам по себе консекутивно и активно ги елиминира виталните исто како и некротичните остатоци во коренско-каналниот систем.

Маркантни показатели за активноста се табеларните прикази со процент на растворено, разложено пулпно ткиво кое волуменски и тежински значајно се менува при одмерување на прецизна вага пред и после дејството на применетиот антибактериски ириганс.

Во одредени дијагнози се доведува во прашање дали овој ириганс е агенс од избор имајќи ги во предвид условите каде се применува и особините кои ги поседува. Периодот на опсервација на дејството од иригансот е одреден според клиничката процедура на обработка на коренскиот канал како реално време на користење и контакт со ткивата каде се аплицира.

Нема сомнение дека Sodium hypochlorite има капацитет за разложување на органски делови и ткива со релативен потенцијал зависно од количината на органски остатоци во каналниот систем, анатомијата на каналот и апикалната регија како и количеството употребен ириганс.

Како заклучок од анализите на резултатите и користената литература можеме да посочиме дека Sodium hypochlorite (2,5%) е канален ириганс кој дејствува агресивно на разложување и дезинтеграција на свежо екстирпирана пулпа при ин витро испитување и неговата употреба треба да биде строго лимитирана во границите на коренскиот канал, избегнувајќи контакт со другите мекоткивни структури.

weight are significant, regarding changes in determining the precise scale before and after the action of the applied antibacterial irrigant.

In particular diagnosis is questionable whether this is agent of choice, taking into account the conditions which apply properties owned.

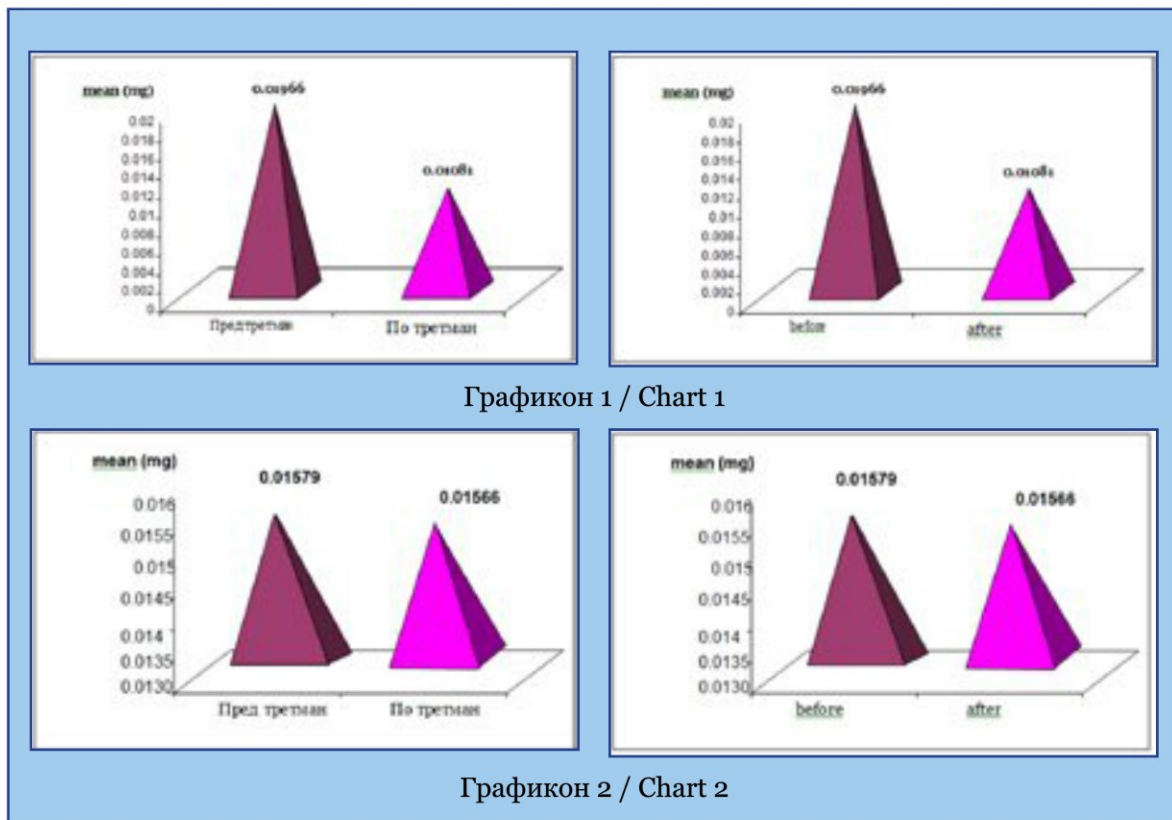
The period of observation of the effect of the solution specified by the clinical procedure of root canal treatment as real-time usage and contact with the tissues where they apply.

In particular diagnosis is questionable whether this is an irrigant of choice, taking into account the conditions which apply properties owned.

The period of observation of the effect of irrigant specified by the clinical procedure of root canal treatment as real-time usage and contact with the tissues where it can be apply.

No doubt Sodium hypochlorite has the capacity to break down the organic parts and tissues with potential depending on the relative amount of organic residues in the root canal system, the anatomy of the canal and the apical region and quantity used irrigants.

In conclusion, the results of the analysis indicate that Sodium hypochlorite (2,5%) as root canal irrigant is acting aggressively through decomposition and disintegration of pulp tissue in In vitro testing and its use should be strictly limited within the root canal, avoiding contact with other soft tissue structures.



**Графикон 1.** Приказ на вредности пред и по третман со 2,5% Natrium hypochlorite

**Graph 1.** Pulp tissue values before and after treatment with 2,5% Natrium hypochlorite

**Графиконот 2.** Приказ на вкупни вредности на пулпно ткиво како контролна група при третман со физиолошки раствор.

**Graph 2.** Pulp tissue values as a control group/ saline

Пулпа	t-test for dependent samples		
пред 2,5%NaOCl	t	Df	p-level
после 2,5% NaOCl	6,53	9	<b>0,00011</b>

	t-test for dependent samples		
Физиолошки раствор	t	Df	p-level
	1.55	9	0.002

Табела 1. т-тест за зависни примероци кај пулпно ткиво третирано со 2,5% Natrium hypochlorite

Табела 2. Количество пулпа пред и после третирање со физиолошки раствор.

Pulp	t-test for dependent samples		
before 2,5%NaOCl	t	Df	p-level
after 2,5% NaOCl	6,53	9	<b>0,00011</b>

	t-test for dependent samples		
	t	Df	p-level
Физиолошки раствор	1.55	9	0.002

**Table 1.** t-test for dependent samples /pulp tissue treated with 2,5% Natrium hypochlorite

**Table 2.** t-test for dependent samples, pulp tissue values/ saline

## ЛИТЕРАТУРА

## REFERENCES

1. Bergenholtz G. Micro-organisms from necrotic pulp of traumatized teeth, *Odontol Revy* 1974;25:347-58.
2. Davis SR, Brayton S, Goldman M. The morphology of the prepared root canal: a study utilizing injectable silicone., *Oral Surg Oral Med Oral Pathol* 1972;34:642-8.
3. Carrote P. Preparing the root canal, *Endodontics:part7, Br Dent J.* 2004;197:603-613
4. Ercan E, Ozekinci T, Atakul F, Gul K. Antibacterial activity of 2% chlorhexidine gluconate and 5,25% sodium hypochlorite in infected root canal: in vitro study, *J Endod* 2004 feb;30(2):84-7.
5. Pashley DH. Smear layer: overview of structure and function., *Proc Finn Dent Soc* 1992; 88(Suppl 1):215-24
6. Halackova Z, Kukletova M. Rinsing of the root canal, *Scripta Medica* 2003 may;76(1) 49-54.
7. Torabinejad M, Handysides R, Khademi A, Backland LK. Clinical implications of the smear layer removal in endodontics: a review, *Oral Surg OralMed OralPathol Oral Radol Endod* 2002,94:658-66
8. Zehnder M. Root canal irrigants. *J Endod* 2006 May;32(5):389-98.
9. Estrela CRA, Estrela C, Reis C, Bammann C, Bammann LL, Pecora JD. Control of micro-organisms in vitro by endodontic irrigants, *Braz Dent J* 2003 17:173-9.
10. Baumgartner JC, Cuenin PR. Efficacy of several concentrations of sodium hypochlorite for root canal irrigation. , *J Endod* 1992;18:605-12.
11. Marais JT, Williams WP. Antimicrobial effectiveness of electro-chemically activated water as an endodontic irrigation solution, *Int Endod J* 2001;34:237-243
12. Baumgartner JC, Brown CM, Mader CL, Peters DD, Shulman JD. A scanning electron microscopic evaluation of root canal debridement using saline, sodium hypochlorite and citric acid., *J Endod* 1984;10:525-31.
13. Backing AG. Complications in the use of sodium hypochlorite during endodontic therapy, *Oral Surg OralMed Oral Pathol* 1991;71(3):346-4.

14. Gasic J, Dacic-Simonovic D, Radicevic G, Mitic A, Stojilkovic G, Dakovic J. Skening elektronska mikroskopija zidova kanala korena posle ulkanjanja razmaznog sloja. Stom Glas S 2003;50:65-9.
15. Yesilsoy C, Whitaker E, Clevelend D, Phillips E, Trope M. Antimicrobial and toxic effects of established and potential root canal irrigants, J Endod 1995; 21(10):513-16 .
16. Okino LA, Siqueira EL, Santos M, Bombana AC, Fiquieredo JAP. Dissolution of pulp tissue by aqueous solution of chlorhexidine digluconate and chlorhexidine digluconate gel, Int Endod J 2004 ;37(1):484-92.

## ИНФОРМИРАНАТА СОГЛАСНОСТ ВО МАКЕДОНСКАТА СТОМАТОЛОШКА ПРАКТИКА

### INFORMED CONSENT IN MACEDONIAN DENTAL PRACTICES

Автори: Ивановски К<sup>1</sup>, Георгиева С<sup>1</sup>,  
Пандилова М<sup>1</sup>, Пешевска С<sup>1</sup>, Миндова С<sup>1</sup>,  
Стефановска Е<sup>1</sup>, Коколански В<sup>2</sup>

<sup>1</sup>Стоматолошки факултет, Универзитет  
„Св. Кирил и Методиј“ - Скопје  
<sup>2</sup>Магистер по правни науки и магистрант  
на Школата за јавно здравство при  
Медицински факултет, Универзитет  
„Св. Кирил и Методиј“ - Скопје

Autors: Ivanovski K<sup>1</sup>, Georgieva S<sup>1</sup>, Pandilova M<sup>1</sup>,  
Pesevska S<sup>1</sup>, Mindova S<sup>1</sup>, Stefanovska E<sup>1</sup>,  
Kokolanski V<sup>2</sup>

<sup>1</sup> Faculty of Dentistry, Ss. Cyril and Methodius  
University in Skopje

<sup>2</sup> Master of Legal Science and Master Student  
at the School of Public Health, Medical Faculty,  
Ss. Cyril and Methodius University in Skopje

#### Апстракт

**Цел на трудот:** Целта на овој труд е да се утврди користењето на информираната согласност во стоматолошката пракса како и да се дадат препораки за нејзина употреба согласно позитивните правни прописи.

**Материјал и метод:** За да одговориме на поставената цел, спроведовме стандардизирани анкетни прашалници на примерок од 212 доктори по стоматологија. Прашалникот се состоеше од 9 прашања и истиот беше спроведен во ЈЗУ Универзитетски стоматолошки клинички центар „Св. Пантелејмон“ и во повеќе приватни стоматолошки установи на територија на град Скопје.

**Резултати:** 92,5% од стоматолозите сметаат дека е потребно да се зема информирана согласност од пациентите. 51% од нив сметаат дека е потребно да се зема информирана согласност во сите интервенции. 72,4% секогаш земаат информирана согласност од пациентите, но мал процент од нив (8,2%) ја употебуваат писмената форма. Исто така, мал е процентот на стоматолозите кои сметаат дека е потребно земање на писмена согласност за сите стоматолошки интервенции 31,25%. Различни се ставовите на стоматолозите за потребните информации

#### Abstract

**Aim of study:** The purpose of this study was to determine the use of informed consent in dental practices and to make recommendations for its usage in accordance with the positive law form of legislation.

**Materials and methods:** In order to meet the set goal, we have implemented a standardized questionnaire on a sample of 212 dentists. The questionnaire consisted of 9 questions and it was implemented at PHI University of Dental Clinical Centre, “St. Panteleimon” and at many private dental facilities on the territory of Skopje.

**Results:** 92.5% of dentists consider that it is necessary to take the patients' informed consent. 51% consider it is necessary to take the informed consent into account when performing all kinds of interventions. 72.4% of dentists always take the informed consent from their patients into account, but just 8.2% obtain written informed consent.

Moreover, the percent of dentists who take written form of informed consent is small, only 31.25%.

There are different statements of dentists on necessary information that should be rendered

кои што треба да му се презентираат на пациентот. Најголем број од стоматолозите, односно 90,7% бараат согласност од родителите кога ги третираат нивните деца.

**Заклучок:** Истражувањето покажа дека стоматолозите во Република Македонија се информирани за потребата од земање на писмена согласност за стоматолошките интервенции, но релативно мал процентот од нив ја користат во секојдневната пракса.

**Клучни зборови:** стоматологија, информирана согласност, медицинско право.

to the patient during the dental intervention. The majority of them or 90.7 % require parental consent when they treat their children.

**Conclusion:** From the current survey, it can be concluded that the dentists from the Republic of Macedonia have demonstrated greater awareness about taking patients' informed consent during dental interventions into account, but relatively small percent of them use it within the daily practice.

**Key words:** dentistry, informed consent, medical law.

---

### Вовед:

Во поново време, правото воопшто, а особено медицинското право, ја презема улогата на гарант за успешно вршење на медицинската (и стоматолошката) дејност, настојувајќи да обезбеди ефикасна контрола во подрачјето на заштитата на пациентите и на нивните права и соодветен квалитет на здравствените услуги, но истовремено, заштита и јасна детерминација на правата и на обврските на здравствените работници. Се засилува рационалната компонента на промислувањето и регулирањето на односите, пред се заради опасноста што ја носи современата трансформација на општеството и неговиот научно-технолошки развој. Тие опасности можат да бидат против интересите, слободите и правата на поединецот, против постапувањето на лекарот и на другите здравствени работници кои треба да подлежат на контрола. Главна цел на контролата е почитување на загарантираните основни права и слободи и придржување до професионалните стандарди и правила на внимание, кои и поркај нивната хетерогеност, се кренати на рамниште на правни норми чие

---

### Introduction

In these modern times, law in general or medical law in particular acts as a guarantee for practicing medicine and dentistry by demanding more efficient control of patients' care and their rights, thus ensuring the appropriate quality of medical services, while at the same time offering to the health care workers protection of their rights and a clear distribution of their assignments.

Through a long reflection the rational component has been regulated and enhanced due to the hazards that come with modern transformation of society and its scientific and technological development. Such hazards may not be in favor of the interests, freedoms and rights of the individual, as well as the actions of the physician and other health care workers who should be under surveillance.

The main objective of the surveillance is to ensure not only the respect of the guaranteed fundamental rights and freedoms but also adherence to professional standards and rules of attention, which in spite of their heterogeneity, are put at the same level with the legal norms and as such should not be violated because



непочитување ја активира можноста за одговорност на здравствените работници<sup>1</sup>.

Поаѓајќи од законската дефиниција дека здравствената заштита опфаќа систем на општествени и индивидуални мерки, активности и постапки за: зачувување и унапредување на здравјето, спречување, рано откривање и сузбивање на болести, повреди и други нарушувања на здравјето предизвикани од влијанието на работната и животната средина, навремено и ефикасно лекување и здравствена нега и рехабилитација<sup>2</sup>, се наметнува потребата од правна и етичка регулација на медицинската и стоматолошката професија. Имено, се работи за асиметричен, комплексен и карактеристичен однос на субјектите, во кој доминира улогата на лекарот-стоматолог наспроти улогата на пациентите (иако таа се повеќе се засилува и зголемува). Но сепак, пристапот на правното регулирање на здравствената дејност треба да биде внимателен, поради можно-то слабеење на довербата помеѓу субјектите во интервенцијата, или пак непотребно лекување или апстиненција од лекување, бидејќи постои закана за одговорност на здравствените работници.

Правата на пациентите се различни во различни земји во светот, во различни правни системи, зависно од доминантните национални регулативи како и од социјалните и културните норми во една земја. Постојат различни модели на односот пациент-доктор кој, всушност претставува однос граѓанин-држава и тие обезбедуваат одделни специфични права кои се однесуваат на пациентите. Секој од овие модели сугерира професионални обврски и однесувања на докторот во однос на пациентот. Историскиот развој на односот лекар-пациент бележи две фази односно модели: патерналистичкиот модел и моделот на автономија на пациентот. Кај патерналистичкиот модел, клиничкиот експерт е тој, кој ги проценува најдобрите интереси на пациентот во однос

that might trigger the possibility of liability for health care workers<sup>1</sup>.

Considering the legal definition the health care system, covers mostly social and individual measures, activities and procedures that promote preservation and health improvement, early detection and eradication of diseases as well as treatment of injuries and other impairments of health, caused by the impact of the working environment; in addition the health care system should provide timely and efficient treatment and also health care and rehabilitation<sup>2</sup>.

There is a need for legal and ethical regulation of medicine and dentistry. Namely, it is all about an asymmetric, complicated and characteristic relation between subjects, where the role of doctor-dentist is superior to the role of the patients (even though, the latter is gradually on the rise).

Still, the approach towards legal regulation of the medical profession should be cautious, due to the possible weakening of the confidentiality between subjects in the intervention or unnecessary treatment or even withdrawal of treatment, which can result with a threat of liability for health care workers.

Patients' rights are different in each country, depending on the different legal systems and the prevailing national regulations as well as the social and cultural norms of that particular country. There are different models of the doctor-patient relations, which in fact represent the citizen-state relations, thus enabling certain specific rights pertaining to patients. Each of these models suggests professional responsibilities and appropriate doctor-patient relations. The historical development of the physician-patient relationship is divided into two phases or models: the first being the paternalistic model and the second one the model of patient autonomy.

на обезбедувањето на соодветна медицинска информација како и во однос на донесување на одлука која треба да се спроведе кај пациентот. Од друга пак страна, кај моделот на автономија на пациентот, пациентот има активна улога во процесот на лекување<sup>3</sup>. Лекарот е должен да ја почитува неговата волја и желби за третирање и преземањето на лекарската интервенција е директно условена не толку од симптомите на болеста, туку од согласноста на пациентот<sup>4</sup>.

Во Република Македонија, како израз на реформските насоки и евроинтегративните аспирации, во рамките на здравственото односно медицинското право, во 2008 година е донесен Законот за заштита на правата на пациентите<sup>5</sup>. Со овој закон се уредува заштитата на правата на пациентите во користењето на здравствената заштита, должноста на здравствените установи и здравствените работници и соработници, општините и фондот за здравствено осигурување во унапредувањето и заштитата на правата на пациентите, постапката за заштита на правата на пациентите, како и надзорот над спроведувањето на законот.

Претходно ова материја беше регулирана со Законот за здравствена заштита, донесен во 1991 година, менуван и дополнуван во повеќе наврати<sup>6</sup>.

Законот за заштита на правата на пациентите предвидува пациентот да учествува во одлучувањето за здравствената интервенција. Ова право на пациентот го опфаќа правото на информираност и правото на прифаќање или одбивање на определена медицинска интервенција. Правото на информираност значи дека пациентот треба да биде потполно информиран за својата здравствена состојба, препорачаните медицински интервенции, можните предности и ризици при спроведувањето, односно поради неспроведувањето на препорачаните медицински интервенции; своето право на одлучување за препорачаните медицински интервен-

On one hand, in the paternalistic model, the clinician is the one who looks after the patient's best interests; therefore he presents the patients' with the selected information that will encourage them to come to the right decision. On the other hand, in the model of patient autonomy, the patient himself participates actively in the treatment process<sup>3</sup>.

A physician has the obligation to respect patients' will and wishes concerning treatment and the medical intervention itself is directly linked with the patients' consent rather than the symptoms of a disease<sup>4</sup>.

In the Republic of Macedonia, as an expression of the reforms and European integration aspirations, within the framework of medical law the 2008 Act was enacted so as to protect the rights of patients<sup>5</sup>.

This Act regulates the protection of patients' right in the use of health care, the duties of the health facilities, health workers and associates, municipalities and the Health Insurance Fund in promotion and protection of patients' rights, the procedure for protection of the rights of the patients and as well as supervision of the Act enforcement. This matter was previously regulated by the Health Care Law, which was passed in 1991 and amended several times<sup>6</sup>.

The Act on Patients' Rights Protection provides the patient participation in decision-making about health interventions. This right includes the patient's right to information and the right of acceptance or rejection of a particular medical intervention. The right to information means that the patient should be fully informed about her/his health, recommended medical interventions, possible benefits and risks of their performance, or for not performing the recommended medical interventions.

The patients also have the right to make decisions about recommended medical interven-

ции, текот на постапката при укажувањето на здравствената заштита и сл. По информирањето, пациентот е потребно да даде согласност. Согласноста по претходно информирање претстаува предуслов за вршење на било која медицинска интервенција.

Оттука се наметна и целта на нашиот труд, а таа е: да се утврди користењето на информираната согласност во стоматолошката пракса како и да се дадат препораки за нејзина употреба согласно позитивните правни прописи.

### Материјал и метод

За да одговориме на поставената цел, спроведовме стандардизиран анкетен прашалник, според препораките на Аврамова Н. и Јанева К.<sup>7</sup> на примерок од 212 доктори по стоматологија. Прашалникот се состоеше од 9 прашања и истиот беше спроведен во ЈЗУ Универзитетски стоматолошки клинички центар „Св. Пантелејмон“ и во повеќе приватни стоматолошки установи на територија на град Скопје. Прашањето бр. 1 гласеше: Дали сметате дека е неопходно од пациентот да земате информирана согласност за стоматолошката интервенција? Одговорите на останатите прашања кај испитаниците кои на првото прашање одговорија негативно, не беа земени во понатамошната обработка на резултатите. Добиените резултати беа статистички обработени и истите се табеларно и графички прикажани.

### Резултати

**Графикон 1.** Неопходност од земање на информирана согласност.

На графиконот 1 се прикажани одговорите на прашањето: Дали сметате дека е неопходно од пациентот да земате информирана согласност за стоматолошката интервенција? Потврдно одговориле 92,5% (196 стоматолози), додека пак 7,5% (односно 16 стомато-

tions, the process of the procedure when providing health care and so on.

After being informed, the patient is required to give consent. The process of information and giving consent afterwards indicates the precondition for performing any medical intervention.

The purpose of our paper hence was imposed and as such it served: to determine the use of informed consent in dental practices and to make recommendations for its usage in accordance with positive law form of legislation.

### Materials and methods

In order to meet the set goal, we have implemented a standardized questionnaire, as recommended by N. Avramova and Janeva K.<sup>7</sup> on a sample of 212 dentists. The questionnaire consisted of 9 questions and it was implemented in PHI University of Dental Clinical Centre, “St. Panteleimon” and in many private dental facilities on the territory of Skopje.

The first question was as follows: Do you think it necessary to take into account the patient’s informed consent for dental intervention?

The responses to other questions in which respondents answered the first question negatively, were not taken into consideration in the further processing of the results. The results were statistically processed and are presented in tables and graphics.

### Results

**Graph 1.** Necessary informed consent.

Graph 1 displays the responses to the question: Do you consider it necessary to take the patient’s informed consent for dental intervention?

92.5% answered affirmatively (196 dentists), while 7.5% (16 dentists) consider that it’s un-

лози) сметаат дека не е потребно да се зема информирана согласност од пациентите.

**Табела 1.** Потреба од земање на информирана согласност, по видови на стоматолошки интервенции.

На табела 1. се прикажани одговорите на прашањето: Во кои области од стоматолозијата сметате дека е неопходно да се добие информирана согласност?

Од графиконот може да се забележи дека 51% односно 100 стоматолози сметаат дека е потребно да се зема информирана согласност во сите интервенции, додека пак 49% (односно 96 стоматолози) сметаат дека информираната согласност треба да се зема само во некои од наведените стоматолошки интервенции и истите се наведени во табелата.

**Графикон 2.** Употреба на информираната согласност во стоматолошката практика

На графикон 2 се прикажани одговорите на стоматолозите на прашањето: дали земате информирана согласност од Вашите пациенти?

72.4% или 142 стоматолог секогаш земаат информирана согласност од пациентите, додека пак 18,4% или 36 стоматолози никогаш не бараат информирана согласност од пациентите. 9,2% или 18 стоматолози бараат информирана согласност само во одредени случаи, односно понекогаш.

**Графикон 3.** Форма на информирана согласност употребувана во стоматолошката практика

На графиконот 3, се прикажани одговорите на стоматолозите за тоа во која форма ја земаат информираната согласност на оние стоматолози кои на претходното прашање

necessary to take the patients' informed consent into consideration.

**Table 1.** The need of taking into consideration the informed consent, depending on different types of dental interventions.

Table 1 displays the responses to the question:

In which areas of dentistry you consider it necessary to obtain an informed consent?

From the chart above it can be noticed that 51%, i.e. 100 dentists consider it necessary to take into account the informed consent when performing all kinds of interventions, whereas 49% (96 dentists) believe that the informed consent should be taken into account in certain mentioned interventions which are shown in the table.

**Graph 2.** The usage of the informed consent in dentistry.

Graph 2 displays the responses to the question: do you take into account the informed consent of your patients?

72.4% or 142 dentists always take the informed consent from their patients into account, while 18.4% or 36 dentists sometimes don't request an informed consent from the patients.

Additionally, another 9.2% or 18 dentists request for informed consent but only in certain cases.

**Graph 3.** The most used form of informed consent in dentistry.

Graph 3, displays the responses of dentists who answered that they take into account the informed consent of the patients, although previously they answered that sometimes they take

одговориле дека земаат или понекогаш земаат информирана согласност од своите пациенти.

Од графиконот може да се забележи дека најболем број, односно 83,1% или 133 стоматолози, информираната согласност ја земаат во усмена форма, додека пак 8,2% или 13 стоматолози ја употребуваат писмената форма. 8,7% или 14 од стоматолозите ги употребуваат и двете форми на информирана согласност.

**Графикон 4.** Ставови на стоматолозите за интервенции за кои земаат писмена согласност од пациентите.

Од графиконот 4 е прикажан процентот на стоматолози кои што земаат писмена согласност од пациентот (вкупниот број на стоматолози е 16 односно 8.2% од вкупниот број на стоматолози кои земаат согласност од пациентот).

Од нив, 31.25% односно 5 стоматолози земаат информирана согласност во писмена форма во сите интервенции, 31,25% или 5 стоматолози употребуваат писмена форма на информирана согласност кај хирушките интервенции, 25% или 4 во ортодонтски интервенции и 12.5% односно 2 стоматолога ја земаат информираната согласност при протетски интервенции.

**Графикон 5.** Ставови на стоматолозите за потребните информации кои треба да му ги презентираат на пациентот при стоматолошка интервенција.

На графиконот 5 се прикажани одговорите на прашањето: За што од наведеното пациентот треба да знае за терапијата? Од графиконот може да се забележи дека 95,9% од стоматолозите сметаат дека пациентот треба да биде информиран за трошокот на

or don't take into consideration the informed consent from their patients.

From the chart below it can be noticed that the majority of dentists about 83.1% or 133 take orally the informed consent, while others take written consent. 8.7% or 14 dentists use both forms of the informed consent.

**Graph 4.** Dentists' viewpoints on the written form for interventions from the patients.

The Graph 4 shows the percent of dentists who require the written consent from the patient (the total number of dentists is 16 or 8.2% from the total number of dentists who require the consent from the patient).

Of these, 31.25% i.e. 5 dentists require the written form of informed consent within all interventions, 31.25% or 5 dentists use the written form of informed consent during operations, 25% or 4 during orthodontic interventions and 12.5% respectively 2 dentists require the informed consent during the prosthetic interventions.

**Graph 5.** Viewpoints of dentists regarding necessary information which has to be presented to the patient when performing a dental treatment.

Graph 5 displays the responses to the question: What should the patient know about the therapy from the already presented information?

From the chart it can be noticed that 95.9% of the dentists consider that the patient should be informed about the costs of treatment, while 85.7% consider that the patients should be informed about additional clinical examinations.

The majority of dentists, which make up a total of 97.9%, or 192 surveyed dentists believe that patients should be informed about the expected results from the treatment. Around 90%

третманот, 85,7% сметаат дека треба да ги информираат пациентите за дополнителните клинички испитувања. Најголем број од стоматолозите 97,9% или 192 од анкетираниите стоматолози сметаат дека пациентите треба да бидат информирани за очекуваните резултати од третманот. Исто така, околу 90% од стоматолозите сметаат дека треба на пациентите да им ја соопштат дијагнозата, можните компликации и можните ризици од третманот. 75,5% или 148 стоматолози сметаат дека пациентот треба да биде информиран за планот на терапија, можните алтернативи, како и материјалот и методот на терапијата.

**Графикон 6.** Барање на информирана согласност од родителите на пациентите-деца.

На графиконот 6 се прикажани одговорите на прашањето Дали земате информирана согласност од родителите кога пациенти се нивните деца? Најголем број од стоматолозите, односно 90.7% бараат согласност од родителите кога ги третираат нивните деца. 8.2% или 16 од анкетираниите стоматолози не бараат информирана согласност од родителите за третманот на децата-пациенти. 1.1% од стоматолозите, пак, бараат информирана согласност само во определени случаи. Како дел од случаите, стоматолозите ги навеле: тешки случаи, сложен план на терапија и користење на превентивни мерки.

**Табела 2.** Ставови на стоматолозите за тоа од кого не би барале информирана согласност за терапија на нивните деца.

На табела 2 се прикажани одговорите на стоматолозите на прашањето Дали од некој од наведените не би побарале информирана согласност кога ги третирате нивните деца? Од графиконот може да се забележи дека, 53,1% или 104 од стоматолозите, одговориле дека не би барале информирана согласност од роднините, 43,8% не би барале

of dentists consider that patients should know about the diagnosis, the possible complications and the risks involved in the treatment.

In addition, 75.5% or 148 dentists also consider that patients should be informed about the therapy plan, the possible alternatives as well as the material and the method concerning a particular therapy.

**Graph 6.** The informed consent request from the parents of the children patients.

Graph 6 shows the answers to the question – Do you take into account the informed consent from the parents when the patients are their children?

Most dentists, regarding 90.7 % require parental consent when they treat their children. 8.2 or 16 % of dentists that were surveyed do not require the informed consent from the parents for the treatment of the children patients.

1.1 % of the dentists, however, require the informed consent only in certain cases. As part of the cases, the dentists listed: severe cases, a complex treatment plan and preventive measures usage.

**Table 2.** Dentists' viewpoints regarding of whom they shall not require the informed consent on treatment for their children.

Table 2 shows the dentists' responses to the question –wouldn't you require the informed consent from any of these listed when you treat their children?

It can be noticed from the chart that 53.1 % or 104 of the dentists, replied that they would not require the informed consent from relatives, 43.8 % would not require the informed consent from colleagues, while 42.8 % or 84 dentists would not require the informed consent from

информирана согласност од колегите, додека пак 42,8% или 84 стоматолога не би барале информирана согласност од долгогодишни пријатели за да ги третираат децата. 46,9 или 92 стоматолози, секогаш бараат информирана согласност од родителите кога ги третираат нивните деца.

**Графикон 7.** Употреба на информираната согласност помеѓу колегите стоматолози.

На графиконот 7 се прикажани одговорите на прашањето: кога Вие сте пациент во стоматолошките интервенции, дали Ви бараат информирана согласност? Најголем процент односно 48,5% (95 стоматолози) одговориле дека нивниот колега им бара согласност за изведување на интервенцијата, додека пак 31,6% или 62 стоматолози не бара информирана согласност од своот колега-стоматолог. 19,9% одговориле дека поекогаш бараат информирана согласност, бидејќи сметаат дека колегите ги знаат сите потребни работи поврзани за конкретната стоматолошка интервенција.

### Дискусија

Мал е бројот на спроведени студии кои ги обработуваат правата на пациентите при стоматолошки интервенции. Тоа, особено, е случај и во нашата држава. Студија, која го користеше истиот анкетен прашалник, кој го користевме и ние, е спроведена и во Република Бугарија. Во таа студија, на Аврамова Н. и Јанева К.<sup>7</sup>, авторите утврдиле дека 97,5% од стоматолозите сметаат дека е потребно да се бара информирана согласност од пациентите при стоматолошка интервенција.

Во Р. Македонија, овој број на стоматолози, кои сметаат дека е неопходно да се бара информирана согласност е нешто понизок и изнесува 92,5% (графикон 1). Процентот на стоматолози, пак, кои што секогаш земаат согласност од пациентите е уште помал и

longtime friends to treat the children. 46.9% or 92 dentists, always require the informed consent from parents when they treat their children.

**Graph 7** - The informed consent usage among the fellow dentists.

Graph 7 shows the responses to the question: when you are under dental interventions, do they require the informed consent from you?

The highest percentage i.e. 48.5 % (95 dentists) replied that their colleagues require the consent on performing the intervention, whereas 31.6 % or 62 dentists do not require the informed consent from his/her fellow dentist.

19.9 % replied that sometimes they require the informed consent because they reckon that the colleagues know all necessary works related to the particular dental intervention.

### Discussion

The number of conducted studies that deal with the patients' rights at the time of dental interventions is relatively small. That especially is the case in our country.

Such a study, which used this questionnaire is actually the same we conducted, exists in the Republic of Bulgaria. Within the study of Avramova N. and Janeva K.<sup>7</sup>, the authors determined that 97.5 % of dentists consider that it is necessary to require the informed consent from patients at the time of dental intervention.

In the Republic of Macedonia, the number of dentists who consider that it is necessary to require the informed consent is slightly lower and amounts to 92.5 % (Graph 1).

The percentage of dentists who always takes the consent of patients is smaller, amounting to 72.4% (Graph 2) Although the percentage

изнесува 72.4% (графикон 2). Иако процентот е помал во споредба со наведената студија, сепак, стоматолозите во Р. Македонија се информирани за значењето на потребата од земање на информиран согласност од пациентите.

За разлика од Македонија и Бугарија, во истражувањето на Kotrashetti и сор.<sup>8</sup> спроведено во Индија, е потврдено дека 100% од стоматолозите бараат информирана согласност од своите пациенти во секојдневната работа.

Иако најголем број од Стоматолозите во Р. Македонија се информирани за значењето на земањето на согласност од пациентот, сепак голем дел од нив сметаат дека не секогаш и не за сите интервенции е потребна информирана согласност. Поради тој став, може да се очекува дека стоматолозите во нашата држава, всушност помалку користат информирана согласност. Имено, само 51% од стоматолозите во нашата студија, сметаат дека информирана согласност од пациентите треба да се бара за сите стоматолошки интервенции (табела 1), за разлика од стоматолозите од Р. Бугарија, каде овој процентот изнесува 87,5%.<sup>7</sup>

Иако, во литературата, постојат податоци за сериозни компликации при стоматолошки интервенции<sup>9</sup>, сепак, мал е бројот на стоматолози кои сметаат дека информираната согласност е неопходна..

Во нашето истражување, утврдивме дека 83,1 % од стоматолозите бараат од пациентите усмена форма на информирана согласност, додека пак, само 8.2% бараат писмена форма на информирана согласност (графикон 3). За разлика од стоматолозите во Р. Македонија, стоматолозите од Бугарија многу почесто ја користат писмената форма (54%). Исто така, во студијата во Индија, 64% од стоматолозите одговориле дека во

is lesser than the specified study, nonetheless, the dentists in the Republic of Macedonia are informed about the importance of the need for taking into account the informed consent from patients.

Unlike Macedonia and Bulgaria, within the research of Kotrashetti<sup>8</sup> conducted in India, showed that 100 % of the dentists require the informed consent from patients in their daily work.

Although, most dentists in the Republic of Macedonia are informed about the importance of taking into account the consent from the patient, yet most of them consider that not always and not for all interventions the informed consent should be required.

Due to that viewpoint, it can be noticed that dentists in our country, actually use the informed consent.

Only 51% of the dentists within our study consider that the patient's informed consent should be required in all dental interventions (table 1), unlike dentists from the Republic of Bulgaria, where the percentage amounts to 87.5 %<sup>7</sup>.

Although, in the literature, there is information on serious complications during dental interventions<sup>9</sup> yet, the number of dentists who consider that it is necessary to have the informed consent is small.

In our research, we determined that 83.1% of dentists require an oral form of the informed consent oral form from the patients, whereas only 8.2% require a written form of the informed consent (Graph 3).

Unlike dentists in the Republic of Macedonia, the dentists in the Republic of Bulgaria use the written form very often (54%).



секојдневната пракса ја употребуваат писмената форма на информираната согласност.

Важноста за постоењето на писмената форма на информирана согласност е потенцирана во студијата спроведена во Шпанија<sup>10</sup>, каде е дојдено до заклучок дека во 78% од случаите за несовесно лекување не е користена ваква форма на согласност.

Сепак, иако оваа согласност постои во писмена форма, тоа не е доказ дека пациентот во потолност ја разбира природата на третманот кој го добива<sup>11, 12, 13</sup>.

Најголем број од стоматолозите во нашето истражување (графикон 4), сметаат дека не треба да бараат писмена информирана согласност за сите интервенции (68.75%).

Сметаме дека стоматолозите не ја употребуваат писмената форма на информираната согласност поради тоа што е сеуште недоволно позната помеѓу стоматолозите, како и поради тоа што кај пациентите се уште не постои свест за нивните права како корисници на стоматолошки услуги. Во прилог на овој став на стоматолозите во нашата држава се и податоците од литературата, во кои се укажува за ефикасноста и на усмената форма на информирана согласност во ортодонцијата<sup>14</sup>.

Резултатите за потребните информации кои треба да му се презентираат на пациентот при стоматолошка интервенција укажуваат дека стоматолозите имаат различни ставови за тоа што е приоритетно да му се објасни на пациентот при стоматолошката интервенција.

Сепак, најголем процент од нив сметаат дека пациентите треба да бидат информирани за очекуваните резултати од третманот и за трошоците за спроведениот третман (графикон бр. 5).

Likewise, within the study in India, 64 % of the dentists replied that in their daily practice they use the written form of the informed consent.

The importance of the existence of the written form of the informed consent is highlighted in a study conducted in Spain<sup>10</sup>, where it came to the conclusion that written form was not used in 78 % of the unethical treatment cases.

However, although this consent exists in written form, it is not evidence that the patient completely understands the nature of the treatment which he or she receives<sup>11, 12, 13</sup>.

Most of the dentists in our study (Graph 4) consider that they should not require the written informed consent for all interventions (68.75%).

We consider that the dentists do not use the written form of the informed consent because as such is still insufficiently known within the dental profession, and because the patients have no awareness of their rights as users of dental services yet.

In addition to this viewpoint of the dentists there is literature information in our country, which indicates the effectiveness and the oral form of the informed consent in the orthodontics<sup>14</sup>.

The results on the necessary information that should be rendered to the patient during the dental intervention suggest that dentists have different viewpoints on what is preferential to explain to the patient during dental intervention.

However, most of them believe that patients should be informed about the outcomes of treatment and the expenditures of the performed treatment (Graph 5).

Многу е поголем процентот на стоматолозите (90.7%) кои земаат согласност од родителите на децата на кои им пружаат стоматолошка интервенција (графикон 6). Тоа укажува на поголема претпазливост на стоматолозите кога се работи за давање на стоматолошка услуга на детската популација. Слични резултати се добиени во наведената студија спроведена во Бугарија<sup>7</sup>. Многу е помал процентот на стоматолозите кои што земаат согласност од родителите на децата кои се нивни пријатели, колеги и роднини (табела 2).

Интересни се и податоците кои се однесуваат на земањето на информирана согласност помеѓу колегите стоматолози. Процентот на стоматолози кои што земаат согласност од своите колеги е релативно висок и изнесува 48.5%. Сепак, сметаме дека согласноста повеќе се зема во усмена форма отколку во писмена форма (графикон 7).

Стоматолошката комора, која според својот Статут<sup>15</sup> е основана со цел за заштита и унапредување на стручноста и етичките должности и правата на докторите по стоматологија, за подобрување на квалитетот на здравствената заштита, следење на односот на здравствените работници кон општеството и граѓаните, има донесено обрасци-формулари за писмена информирана согласност. Обрасците се замислени како два различно дизајнирани формулари. Едниот се однесува на протетика, а другиот на сите преостанати специјалности. Стоматолошката комора на РМ советува писмената согласност од пациентите да биде лично потпишана пред изведување на сите неинвазивни, инвазивни, дијагностички и тераписки процедури<sup>16</sup>.

Законот за заштита на правата на пациентите<sup>5</sup> предвидува право на пациентот на судска заштита за сторена повреда на него-

The percentage of dentists (90.7%) who require consent from the children parents to whom they provide dental intervention (Graph 6) is much greater. It points out to greater caution of dentists when it comes to providing dental services to child population.

Similar results were obtained in the study mentioned above which was conducted in the Republic of Bulgaria<sup>7</sup>.

The percentage of dentists who take into account the consent from the children parents that are their friends, colleagues and relatives is much smaller (Table 2.).

The information concerning the taking into account the informed consent among fellow dentists is also important. The percentage of dentists who take into account the consent from their colleagues is relatively high and amounts to 48.5%.

However we consider that the consent is more required in oral form rather than in written form (Graph 7).

The Dental Chamber, which by its Statute<sup>15</sup> was established with the purpose of protecting and promoting the professionalism and ethical duties and the rights of the dentists, on improvement of the healthcare quality, monitoring the relationship of healthcare workers towards the society and the citizens, brought templates-forms on the written informed consent.

The forms are designed as two different forms. The one refers to prosthetics and the other one to all remaining specialties.

The Dental Chamber of the Republic of Macedonia recommends the written consent from the patients to be personally signed before performing all noninvasive, invasive, diagnostic and therapeutic procedures<sup>16</sup>.

вото право. Но, за правото на одлучување за медицинска интервенција недостасува пропишување на санкција за неземање на информирана согласност. Имено, неспорно е дека неземањето на информирана согласност од пациентите при стоматолошки интервенции, според содржината на предвидените дејствија и заштитените правни добра, претставува степен на неправо за казнени дела, сепак, доколку дојде до судска постапка, произлегува дека судот е практично блокиран да преземе било што<sup>1</sup>.

Според тоа, во понатамошните интервенции на Законот за заштита на правата на пациентите, потребно е пропишување на одредби за случаите кога постои повреда на правото на пациентот на информирана согласност при медицински и стоматолошки интервенции.

Се разбира дека секоја студија има и одредени ограничувања. Ограничувањата на спроведената студија можеме да ги воочиме во малиот број на испитаници (вкупно 212 стоматолози), како и на географската територија на спроведениот анкетен прашалник.

Имено, студијата е спроведена на територија на град Скопје.

Дали во другите градови во Република Македонија се бара од пациентите информирана согласност пред третман, се надеваме, дека некоја подоцнежна студија ќе даде посеопфатни резултати.

Сепак, преку една ваква студија која што за прв пат е спроведена кај нас, сакавме да дадеме мал поттик за поголеми истражувања во областа на медицинското право во стоматологијата, како и придонес кон развојот на правото и стоматологијата.

The Law on the Protection of Patients' Rights<sup>5</sup> envisages the patients' rights to judicial review on violation to its right. Yet the right of law on decision-making for medical intervention lacks the penalty prescription for not taking the informed consent.

It is undeniably that not taking into account the informed consent from the patients during dental interventions, according to the content of the envisaged actions and protected legal goods indicates level of no practicing law for the offenses, however, if there is a court proceedings, the court shall be practically blocked to undertake anything<sup>1</sup>.

Subsequently, within further interventions of the Law on protection of the patients' right, a prescription of provisions is necessary for cases when there is violation of the patients' rights of informed consent within medical and dental interventions.

Of course, every study has some limitations. We can understand the limitations of the study we conducted within the small number of the respondents (total number of 212 dentists) and the geographic territory of the conducted questionnaire.

The study was conducted on the territory of the city of Skopje. Do other municipalities in the Republic of Macedonia require an informed consent from their patients before proceeding with the treatment remains to be seen in a more expanding study that will give comprehensive results.

Overall, with such study, firstly conducted in the our country, we wanted to give an incentive for a greater research within the field of medical law in the dentistry, as well as contribution to the development of law and dentistry.

### Заклучок:

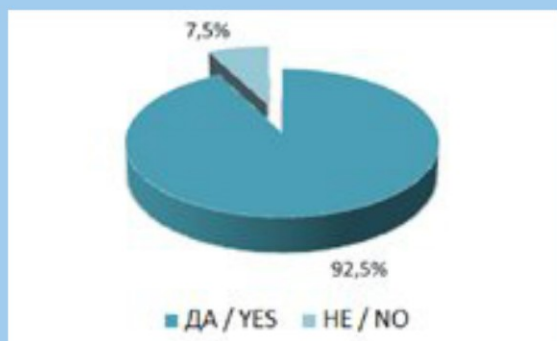Истражувањето покажа дека стоматолозите во Република Македонија се информирани за потребата од земање на писмена согласност за стоматолошките интервенции, но релативно мал процентот од нив ја користат во секојдневната пракса.

Со оглед на актуелизирањето на одговорноста на здравствените работници за постапките и интервенциите кои што ги преземаат при вршењето на својата дејност, сметаме дека земањето на писмена форма на информирана согласност за стоматолошката интервенција може да биде еден од заштитните механизми на стоматолозите пред надлежните органи кои ја испитуваат нивната одговорност.

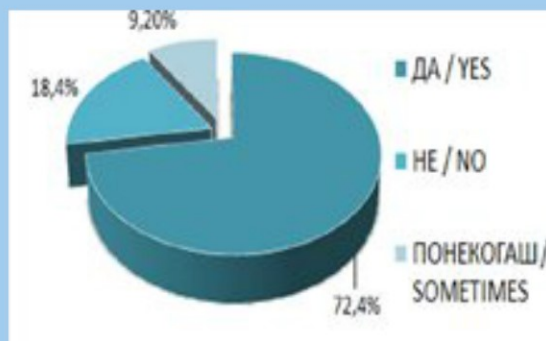
### Conclusion

From the current survey, it can be concluded that the dentists from the Republic of Macedonia have demonstrated greater awareness about taking patients' informed consent during dental interventions into account, but relatively small percent of them use it within the daily practice.

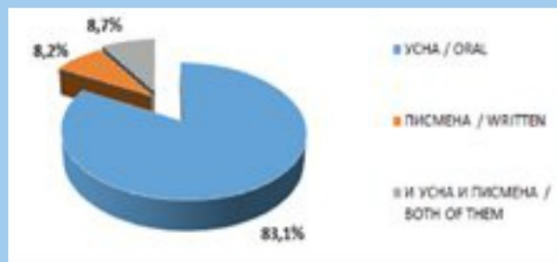
With reference to the responsibility of health workers about the procedures and interventions which they undertake during the performance of their activity, we consider that taking the written form of informed consent on dental treatment into account can be one of the protective mechanisms of dentists before the competent authorities that are inspecting their responsibility.



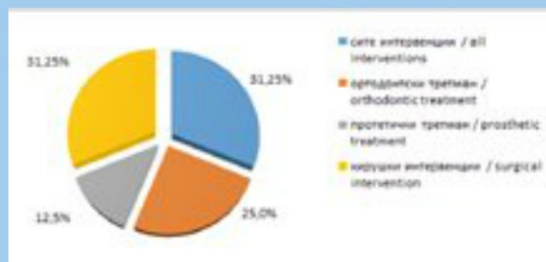
Графикон 1 / Graph 1



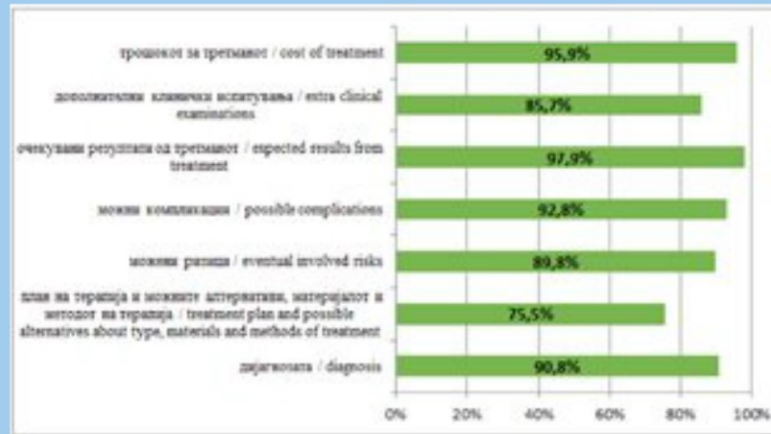
Графикон 2 / Graph 2



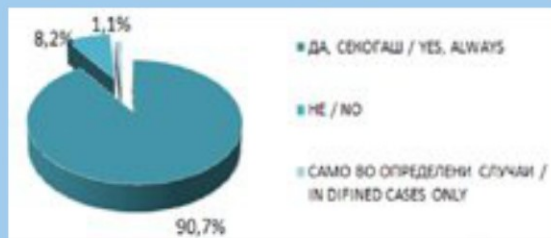
Графикон 3 / Graph 3



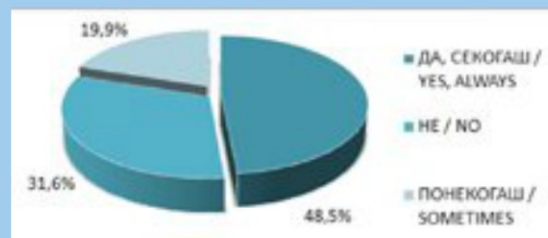
Графикон 4 / Graph 4



Графикон 5 / Graph 5



Графикон 6 / Graph 6



Графикон 7 / Graph 7

**Графикон 1.** Неопходност од земање на информирана согласност.

**Graph 1.** Necessary informed consent.

**Графикон 2.** Употреба на информираната согласност во стоматолошката практика

**Graph 2** - The usage of the informed consent in dentistry.

**Графикон 3.** Форма на информирана согласност употребувана во стоматолошката практика

**Graph 3.** The most used form of informed consent in dentistry.

**Графикон 4.** Ставови на стоматолозите за интервенции за кои земаат писмена согласност од пациентите.

**Graph 4.** Dentists' viewpoints on the written form for interventions from the patients.

**Графикон 5.** Ставови на стоматолозите за потребните информации кои треба да му ги презентираат на пациентот при стоматолошка интервенција.

**Graph 5.** Viewpoints of dentists regarding necessary information which has to be presented to the patient when performing a dental treatment.

**Графикон 6.** Барање на информирана согласност од родителите на пациентите-деца.

**Graph 6.** The informed consent request from the parents of the children patients.

**Графикон 7.** Употреба на информираната согласност помеѓу колегите стоматолози.

**Graph 7.** The informed consent usage among the fellow dentists.

СИТЕ ИНТЕРВЕНЦИИ / IN ALL CASES	51%	
САМО ВО ОДРЕДЕНИ ИНТЕРВЕНЦИИ/ ONLY IN SPECIFIC INTERVENTIONS	49%	
ОБЛАСТИ ВО КОИ Е ПОТРЕБНА ИНФОРМИРАНА СОГЛАСНОСТ (ЗА ИСПИТАНИЦИТЕ КОИ ОДГОВОРИЛЕ ДЕКА САМО ВО ОДРЕДЕНИ ИНТЕРВЕНЦИИ)  FIELDS THAT NEED AN INFORMED CONSENT (THIS REFERS ONLY TO THE SURVEYED WHO NEED IT IN CERTAIN INTERVENTIONS)	клинички испитувања кај луѓето / clinical trials in humans	49%
	специфични клинички испитувања / specific clinical examinations	47.9%
	ортодонтски третман / orthodontic treatment	19.4%
	протетички третман / prosthetic treatment	31.6%
	ендодонтски третман / endodontic treatment	34.7%
	хирушки интервенции / surgical intervention	45.9%

КАЈ СИТЕ ОД НАВЕДЕНТИ БИ ПОРАРАЛ ИНФОРМИРАНА СОГЛАСНОСТ/ FROM ALL OF THE BELOWMENTIONED I WOULD REQUEST AN INFORMED CONSENT	46.9 %	
КАЈ НЕКОИ ОД НАВЕДЕНИТЕ НЕ БИ ПОБАРАЛ ИНФОРМИРАНА СОГЛАСНОСТ/ FROM SOME OF THE BELOWMENTIONED I WOULD NOT REQUEST AN INFORMED CONSENT	53.1%	
	долгогодишни пациенти/ Long-term patients	42.8%
	Пријатели/ Friends	31.6%
	Роднини / Relatives	53.1%
	Колеги / Colleagues	43.8 %

**Табела 1.** Потреба од земање на информирана согласност, по видови на стоматолошки интервенции.

**Table 1.** The need of taking into consideration the informed consent, depending on different types of dental interventions.

**Табела 2.** Ставови на стоматолозите за тоа од кого не би барале информирана согласност за терапија на нивните деца.

**Table 2.** Dentists' viewpoints regarding of whom they shall not require the informed consent on treatment for their children.

## ЛИТЕРАТУРА

## REFERENCE

1. Тупанчевски Н, Деаноска-Трендафилова А, Кипријановска Д. Медицинско казнено право. Правен факултет „Јустинијан I” - Скопје, Скопје 2012.
2. Закон за здравствената заштита. „Службен весник на Република Македонија“ бр. 43/2012; 145/2012 и 87/2013.
3. Давитковски Б, Караџинска-Бислимовска Ј, Спасовски М, Чакар З, Ќосевска Е, Тупанчевски Н, и сор. Право и јавно здравство. Правен факултет „Јустинијан I”. Скопје, 2009.
4. Boskovic Z. Medicina i pravo. Zagreb: Pergamena, 2007.
5. Закон за заштита на правата на пациентите. „Службен весник на Република Македонија“ бр.82/2008; 12/2009 и 53/2011.
6. Законот за здравствената заштита. „Службен весник на Република Македонија» број 38/91, 46/93, 55/95, 10/2004, 84/2005, 111/2005, 65/2006, 5/2007, 77/2008, 67/2009, 88/10, 44/11 и 53/11.
7. Avramova J, Yaneva K. Patients' Informed Consent in Dental Practice in Bulgaria. OHDM 2011; 10 (2): 80-87.
8. Kotrashetti VS, Kale AD, Hebbal M, Hallikereranth SR. Informed consent: a survey of general dental practitioners in Belgaum city. Indian Journal of Medical Ethics 2010; 7: 90-94.
9. Ferrús-Torres E, Valmaseda-Casteli3n E, Berini-Ayt3s L, Gay-Escoda C. Informed consent in oral surgery: the value of written information. Journal of Oral and Maxillofacial Surgery 2011; 69: 54-58.
10. Lopez-Nicolas M, Falc3n M, Perez-Carceles MD, Osuna E, Luna A. Informed consent in dental malpractice claims. A retrospective study. International Dental Journal 2007; 57: 168-172.
11. D'Cruz L. Risk Management in clinical practice. Part 2. Getting to “yes”—the matter of consent. British Dental Journal 2010; 209: 69-72.
12. Tahir MA, Mason C, Hind V. Informed consent: Optimism versus reality. Br Dent J 2002;192(4):221-4.
13. Adewumi A, Hector MP, King JM. Children and informed consent: A study of children's perceptions and involvement in consent to dental treatment. Br Dent J 2001;191(5):256-9.
14. Carr KM, Fields HW Jr, Beck FM, Kang EY, Kiyak HA, Pawlak CE, Firestone AR. Impact of verbal explanation and modified consent materials on orthodontic informed consent. Am J Orthod Dentofacial Orthop. 2012; 141 (2): 174-86.
15. Статут на Стоматолошка комора на Р. Македонија. Службен весник на РМ бр. 2/2013.
16. Стоматолошка комора на Р. Македонија. Стратешки план за развојот на стоматологијата во Република Македонија во период 2011-2021. Скопје, 2010.

## ТРЕТМАН НА EPULIS FISSURATUM СО Er:YAG ЛАСЕР

### TREATMENT OF EPULIS FISSURATUM WITH Er:YAG LASER

Автор: Кацарска М

Стоматолошки факултет, Универзитет  
„Св. Кирил и Методиј“-Скопје

Универзитетска клиника за орална хирургија

Autor: Kacarska M

Faculty of Dentistry, Ss. Cyril and Methodius  
University in Skopje

University Department of Oral Surgery

#### Апстракт

Epulis fissuratum претставува бенигна мукозна хиперплазија која настанува како последица на слаба, хронична траума преизвикана од несоодветно протетско помагало. Терапијата се состои од хируршко отстранување, кое може да се изведе конвенционално (со скалпел) или современо, со ласер.

Во овој труд е презентираан третман на epulis fissuratum со Er:YAG Laser (Fotona-Fidelis III).

Пациентка на 69-годишна возраст се обрати на Универзитетската клиника за орална хирургија поради мекоткивен израсток на предниот дел на горната вилица. Нејзината општа здравствена состојба беше задоволителна. Интраорално, во близина на максиларниот френулум се забележуваа два набори од хиперпластична гингива кои ја обрабуваа предната ивица на горната тотална протеза, која не прилегуваше адекватно на анатомската база. Нивната боја беше нормална, а површината мазна. Врз основа на субјективниот и објективниот наод беше поставена дијагноза на epulis fissuratum. Промената беше отстранета со Er:YAG Laser (Fotona Fidelis III). Прегледноста во тек на интервенцијата беше одлична поради оскудното крварење. Немаше потреба од поставување сутури. Постоперативниот период беше спокоен, без болка, оток и знаци на

#### Summary

Epulis fissuratum is a benign condition which is essentially a mucosal hyperplasia that results from a chronic low-grade trauma induced by a denture flange.

The treatment consists of removal and appropriate prosthetic reconstruction. It can be done conventionally (with a surgical blade) and contemporary (with laser).

In this article authors present a case of epulis fissuratum treated with Er:YAG Laser (Fotona Fidelis III).

A 69 year-old female was referred to the University dental clinic of oral surgery for assessment of an upper anterior mucogingival overgrowth.

The patients medical history was uneventful. Intraoral examination revealed folds of hyperplastic mucosa with normal color and smooth surface in the proximity to the upper frenulum, encompassing the frontal right border of the maxillary full removable denture.

The diagnosis of epulis fissuratum was made. The lesion was removed with Er:YAG Laser (Fotona Fidelis III). The visibility was great during the surgery because of the scarce bleeding. There was no need for suturing.



инфекција. Заздравувањето беше забрзано. Веќе по две недели беше забележена делумна епителизација. Третманот беше финализиран со изработка на нова протеза која е неопходна за одржување на постигнатите резултати.

Поради одличните перформанси демонстрирани при отстранување на бенигни мукозни промени, Er:YAG ласерот треба да претставува златен стандард во современата мекоткивна хируршка пракса.

**Клучни зборови:** третман на epulis fissuratum, Er:YAG ласер, мекоткивна хирургија

The postoperative recovery was symptomless, without pain, oedema, or infection. Two weeks after surgery the area was partially epithelized. A new prosthesis was made as a final step in patients recovery.

Taking into consideration its outstanding performances in removal of benign lesions, Er:YAG laser should present a gold standard in up to date soft tissue surgery.

**Key words:** treatment of epulis fissuratum, Er:YAG laser, soft tissue surgery

## Вовед

Epulis fissuratum претставува бенигна мукозна хиперплазија настаната како последица на слаба траума<sup>1</sup>. Коскената база на која протезата некогаш добро налегнувала со време претрпува промени, така што протезата во тие новосоздадени услови врши слаба, но константна траума која иницира создавање на фиброзно ткиво, лоцирано најчесто во максиларниот или мандибуларен вестибулум.

Фактот што појавата на овие промени е асоцирана со долгогодишно користење на мобилни протези, нивната бавна прогресија, претставува образложение за така високата инциденца кај стари индивидуи<sup>2</sup>. Забележана е јасна предилекција кај женскиот пол<sup>3</sup>. Општо земено, пациентите со epulis fissuratum немаат тегоби.

Третманот се состои од хируршко отстранување (ексцизија) на промената и подоцна, задолжителна изработка на нова протеза. Ексцизијата може да се изведе конвенцио-

## Introduction

Epulis fissuratum is a benign mucosal hyperplasia that results from chronic low-grade trauma induced by a denture flange because the bony ridge to which the denture originally fit changes over time the flange injures the tissue gradually, which causes a built up of excess fibrous tissue in the maxillary or mandibular vestibule<sup>1</sup>.

The fact that the lesions are related to denture wear explains the higher incidence in older individuals<sup>2</sup>. Most studies indicate a clear predilection in females<sup>3</sup>.

Generally, patients with epulis fissuratum are asymptomatic.

The excess fibrous tissue needs to be surgically removed and new prosthesis consequently made.

The surgical removal can be performed in a conventional manner, with surgical blade, technique that is often associated with bleeding, sutures, prolonged postoperative pain,

нално со скалпел, третман кој е најчесто асоциран со крварење, сутури, долготрајна постоперативна болка, оток, инфекција и пролонгирано заздравување кое значително ја одложува протетската рехабилитација. Не ретко можно е скратување на вестибулумот. Ласерското отстранување на вакви мекоткивни промени со Er:YAG ласер преставува современа алтернатива на конвенционалниот третман.

Ткивна аблација со Er:YAG ласер за прв пат е опишана од *Venugopalan et al in 1995*<sup>4</sup>. Со бранова должина од 2.94  $\mu\text{m}$  овој ласер има најголем афинитет за вода од сите ласери од инфрацрвениот спектар. Токму високата содржина на вода во оралните ткива го прават овој ласер соодветен за мекоткивна хирургија, додека фината ниско пулсна енергија со висока фреквенција му дава атрибут на прецизна и деликатна алатка<sup>11</sup>.

Во овој труд е презентираан третман на epulis fissuratum со Er:YAG Laser (Fotona Fidelis III).

### Приказ на случај

Пациентката Л.С на 69 годишна возраст беше упатена на Универзитетската клиника за орална хирургија поради мекоткивен израскок на предниот дел на горната вилица и попречено цвакање. Нејзината општа здравствена состојба беше задоволителна.

Интраорално, во близина на максиларниот френулум се забележуваа два набори од хиперпластична гингива во инверзна V формација (слика 1) кои ја обработуваа десната предна ивица на горната тотална протеза, која не прилегнуваше адекватно на анатомската база. Промената имаше нормална боја, со мазна површина. Врз основа на субјективниот и објективниот наод беше поставена дијагноза на epulis fissuratum.

На 20.09.2010 година, една недела по ини-

swelling and infection, and retarded healing that significantly postpones the prosthetic rehabilitation. Sometimes, the vestibule may be reduced.

Laser treatment with Er:YAG laser represents a contemporary alternative to conventional surgery.

Tissue ablation with erbium laser was first described by Venugopalan et al in 1995<sup>4</sup>. At a wavelength of 2.94  $\mu\text{m}$  the Er:YAG laser has the highest specificity for water absorption of all the mid-infrared lasers.

The high water content in the oral soft tissues makes this laser a useful tool in oral soft surgery, while the finest low pulse energy and high repetition rates makes this laser a extremely precise tool suitable for delicate procedures<sup>11</sup>.

In this article a treatment of epulis fissuratum with Er:YAG Laser (Fotona Fidelis III) is presented.

### A case report:

A 69 year-old female L.S was referred to the University dental clinic of oral surgery for assessment of a slow growing, upper anterior mucogingival overgrowth, which impaired her mastication. Patient's medical history was uneventful.

Intraoral examination revealed edentulous maxilla with two connected folds of hyperplastic mucosa that outlined reverse V contour, located in the close proximity to upper frenulum.

They encompassed the frontal right border of the maxillary ill fitting removable denture (figure 1). The growth surface was smooth with normal color. Presumptive diagnosis of epulis fissuratum was made.

On the 20<sup>th</sup>.09.2010, one week after initial ex-

цијалниот преглед, пациентката беше закажана за хируршки третман со Er:YAG ласер (Fidelis III, Fotona). Оперативното поле беше обезболено со инфилтративна анестезија (1мл scandonest со адреналин). Аблацијата на мекоткивните промени беше изведена постепено, во слоеви се до нивно потполно отстранување, со следниве ласерски параметри (табела 1, слика 2).

### Табела 1

За време на третманот поради оскудното крварење прегледноста беше одлична (слика 3). Немаше потреба од поставување сутури. Пациентката беше инсторирана да избегнува само луто и кисело. Постооперативниот период беше спокен, без болка, оток и знаци на инфекција. Заздравувањето беше забрзано. Веќе следниот ден се забележуваа фиброзни налели (слика 4), додека по две недели беше видлива делумна епителизација (слика 5).

Три недели постоперативно, процесот на заздравување беше завршен со минимална лузна беше изработена нова тотална протеза како неопходен чинител за задржување на постигнатите резултати.

**Слика 1:** Клиничка презентација на epulis fissuratum

**Слика 2:** Неконтактен насадник R02

**Слика 3:** Приказ на безкрвно оперативно поле

**Слика 4:** Интраорален приказ следниот ден (се забележуваат фиброзни налели).

**Слика 5:** Интраорален приказ по една недела

### Дискусија

Пролонгирано носење на мобилни протетски помагала, без повремена адекватна реадаптација, често доведува до мекоткивни промени во литературата познати како epulis fissuratum или протетски индуцирана

amination, the patient was scheduled for surgery with Er:YAG laser (Fidelis III, Fotona).

Minimal quantities of local anesthesia (0.7ml) were infiltrated. The lesion was ablated in layers with the following laser settings (table 1), (figure 2).

### Table 1

Visibility was excellent due to scarce bleeding (figure 3). According to the patient's testimony, the treatment was quite comfortable. There was no need for sutures. The patient was told to avoid sour and hot beverages only.

The postoperative period was uneventful, without any pain, oedema or signs of infection. The healing was accelerated.

There was a noticeable fibrin layer the following day, and partial epithelization was noticeable after two weeks (figure 4 and figure 5).

Three weeks after surgery the healing process was completed, and as a final step in the recovery process new prosthesis was made in order to maintain the obtained results.

**Figure 1.** clinical presentation of epulis fissuratum

**Figure 2.** R02 non-contact hand piece

**Figure 3.** intraoperative view, clean bloodless surgical site

**Figure 4.** the intraoral status on the following day. A fibrin net across the surgical field is visible.

**Figure 5.** the intraoral status two weeks after surgery

### Discussion

Long-term use of mobile dentures without sporadic re-adaptations often leads to soft tissue overgrowth known as epulis fissuratum or denture induced fibrous hyperplasia. Although frequently of normal color, erythema may be

фиброзна хиперплазија<sup>9</sup>. Промената најчесто има нормална боја и мазна површина, но доколку постои иритација може да се забележат и знаци на инфламација. Големината може значително да варира, некои лезии се мали, други пак се екстензивни и можат да се протегаат долж целиот вестибулум (Ralph JP et al 1972).

Од диференцијално дијагностички аспект, епулисот треба да се разграничи од метастатски орални неоплазми, пиоген гранулом и сквамозен карцином.

Терапијата се состои од хируршка ексцизија, бидејќи и покрај отстранување на иницијалниот фактор не доаѓа до комплетна инволуција.

Последниве години во фокусот на стручната јавност е ласерскиот третман.

Er:YAG ласерот зазема почесно место во мекоткивната хирургија. Според Venugopalan 1995<sup>4</sup> за да може ефективно да ја сече или аблатира оралната мукоза, Er:YAG ласерот селективно делува на хромофорите на вода, а не на екстрацелуларниот (колаген) матрикс. Така настанува моментално испарување на водата до длабочина од 4  $\mu\text{m}$  пер пулс. Оптичката ласерска енергија се претвара во локална термичка енергија која се абсорбира во тенок слоја на ткиво и доведува до негова моментална деградација или аблација, а деградираните клеточни компоненти експлозивно се исфрлаат<sup>6</sup>. Исклучителниот афинитетот на Er:YAG ласерот кон водата во оралните ткива ја минимизира термалната и длабинска пенетрација (помала од 1  $\mu\text{m}$ ), и го забрзува процесот на заздравувањето<sup>10</sup>. Овие исклучително важни карактеристики го одредуваат безбедносниот профил на ербиумот. Минималното оштетување на колагенот придонесува кон забрзано заздравување со незабележителна лузна.

Освен кон интрацелуларната вода во ткивата, ербиумот има афинитет и кон водата во бактериските клетки. За време на ласерско-ткивната интеракција, бактериите кои

associated with inflammation. Some lesions have a pyogenic granuloma like appearance because of capillary proliferation<sup>9</sup>.

The size of the epulis fissuratum lesion is variable; some lesions are small, others can be extensive and involve the entire length of the vestibule (Ralph JP et al 1972).

Differential diagnosis includes oral metastasis, granuloma pyogenes and squamous carcinoma.

Treatment consists of excisions, because even when the irritation ceases to exist, there is no complete involution.

In the latest years, laser surgery is in the focus. Er:YAG laser has the honorable place in the soft tissue surgery.

In order to effectively cut or ablate human mucosa, the Er:YAG laser targets the chromophore of water selectively instead of the extracellular matrix of collagen.

This produces an instantaneous vaporization of the water to a depth of about 4  $\mu\text{m}$  per pulse<sup>4</sup>.

The laser optical energy is converted to local thermal energy in a confined tissue volume, which results in instantaneous tissue degradation or ablation, accompanied with explosive ejection of the degraded cellular components and heated vaporous material<sup>6</sup>.

A high absorption peak in the water, minimizes the thermal damage to the tissue which results in improved healing<sup>10</sup>.

These important properties characterize the safety profile of the erbium laser. With less collagen damage and remodeling, faster healing with minimal scarring of the soft tissue is expected.

Er:YAG has high absorption peak in the water

се наоѓаат на патот на ласерскиот зрак експлодираат<sup>7, 8</sup>, се уништуваат, а оперативното поле се стерилизира. Оваа исклучително важна бактерицидна особина на ербиумот обезбедува мирен постоперативен тек, без инфекција.

Иако според некои автори слабиот хемостатски ефект претставува недостаток на Er:YAG ласерот<sup>9, 10</sup>, сепак не може да се занемари важноста на крварењето во процесот на заздравување.

Во презентираниот случај, отстранувањето на епулис фисурадум со Er:YAG ласерот, иако побавно во однос на конвенционалното, во потполност ги демонстрираше бројните и незаменливи предности на оваа техника. Она што е најважно како за хирургот, уште повеќе за пациентот е мирен постоперативен ток без болка, оток и инфекција, забрзаното заздравување и постигнување на очекуваните резултати. Во овој случај тоа беше отстранување на епулис, без скрапување на вестибулумот и обезбедување на услови за протезирање

### Заклучок

Поради одличните перформанси, Er:YAG ласерот треба да претставува златен стандард во меко-ткивната хирургија.

of the bacteria cells as well. During the Er:YAG tissue interaction, the bacteria in the path of the beam are destroyed as the water within the bacterial cells undergoes the same instantaneous phase change, and the surgical field is sterilized<sup>7, 8</sup>.

The bactericidal properties of erbium obtain healing without infection.

Although the marginal haemostatic properties of erbium are considered as flaw<sup>9, 10</sup>, significance of the bleeding for regeneration can't be neglect.

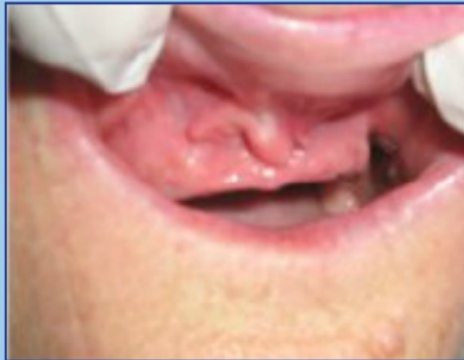In this case, although slower than conventional surgery, laser removal of epulis fissuratum exhibited it's numerous and irreplaceable advantage. The most important for the surgeon, even more for the patient was uneventful recovery, accelerated healing and predictable results, which in this case was epulis removal without vestibulum reduction, and at the same time enhancing prosthetic rehabilitation.

### Conclusion

Taking into consideration it's outstanding performances Er:YAG laser should present a gold standard in soft tissue surgery.

Табела 1 / Table 1

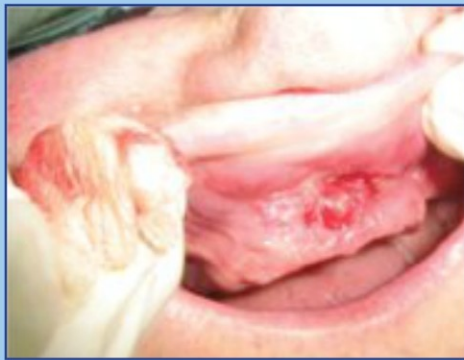Laser source	Er:YAG (2940 nm)
VSP mode	SP, LP
Puls energy	200 mJ
Frequency	2 Hz
Handpiece	R02
Water/air spray setting	None



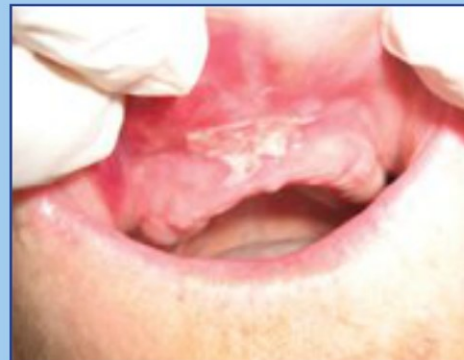Слика 1 / Figure 1



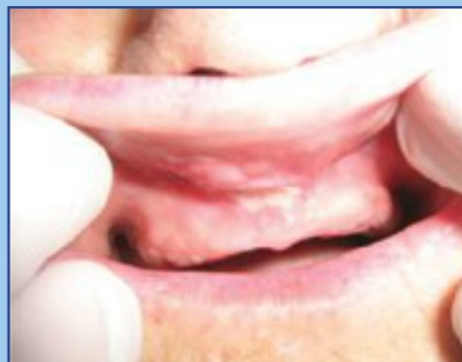
Слика 2 / Figure 2



Слика 3 / Figure 3



Слика 4 / Figure 4



Слика 5 / Figure 5

**Слика 1:** Клиничка презентација на epulis fissuratum

**Слика 2:** Неконтактен насадник RO2

**Слика 3:** Приказ на безкрвно оперативно поле

**Слика 4:** Интраорален приказ следниот ден (се забележуваат фиброзни налепи).

**Слика 5:** Интраорален приказ по една недела

**Figure 1.** clinical presentation of epulis fissuratum

**Figure 2.** RO2 non-contact hand piece

**Figure 3.** intraoperative view, clean bloodless surgical site

**Figure 4.** the intraoral status on the following day. A fibrin net across the surgical field is visible.

**Figure 5.** the intraoral status two weeks after surgery

### **ЛИТЕРАТУРА**

### **REFERENCES**

1. Bhattacharyya I. Case of the month. Epulis fissuratum. Today's FDA. Jul 2008;20(7):15, 17, 19.
2. Coelho CM, Zucoloto S, Lopes RA. Denture-induced fibrous inflammatory hyperplasia: a retrospective study in a school of dentistry. Int J Prosthodont. Mar-Apr 2000;13(2):148-51.
3. Buchner A, Begleiter A, Hansen LS. The predominance of epulis fissuratum in females. Quintessence Int. Jul 1984;15(7):699-702.
4. Venugopalan V. Pulsed laser ablation of tissue: surface vaporization or thermal explosion? SPIE Proc. 1995;2391:184-189.
5. Walsh JT Jr, Flotte TJ, Deutsch TF. Er:YAG laser ablation of tissue: effect of pulse duration and tissue type on thermal damage. Lasers Surg Med. 1989;9:314-326.
6. Walsh JT Jr, Deutsch TF. Er:YAG laser ablation of tissue: measurement of ablation rates. Lasers Surg Med. 1989;9:327-337.
7. Ando Y, Aoki A, Watanabe H, et al. Bactericidal effect of Er:YAG laser on periodontopathic bacteria. Lasers Surg Med. 1996;19:190-200.
8. Clayman L, Kuo P, eds. Lasers in Maxillofacial Surgery and Dentistry. New York, NY: Thieme Medical Pub; 1997:19-28
9. Kesler G, Koren R, Kesler A, et al. Periodontal plastic surgery: thermal effect analysis using Erbium:YAG Kesler's handpiece. Histochemical evaluation by Picrosirius red stain and polarization microscopy for collagen determination. SPIE Proc. 2000;3910:2-11.
10. Niemz MH. Laser-Tissue Interactions: Fundamentals and Applications (Biological and Medical Physics). 2nd ed. Berlin, Germany: Springer-Verlag;2002:45-80.
11. Aoki A, Watanabe H, Ishikawa I. Er:YAG clinical experience in Japan: a review of scientific investigations. SPIE Proc. 1998;3248:40-45.

## ДЕНТИНСКА ХИПЕРСЕНЗИТИВНОСТ – ЕТИОЛОГИЈА И ТЕРАПИЈА

### *DENTIN HYPERSENSITIVITY – ETIOLOGY AND THERAPY (A REVIEW)*

Автори: Василка Ренцова<sup>1</sup>; Соња Апостолска<sup>1</sup>,  
Ристоска Стевица<sup>2</sup>

Универзитет „Св. Кирил и Методиј“ во Скопје  
Стоматолошки факултет - Скопје

1-Клиника за болести на забите и ендодонтот  
2-Клиника за болести на устата и пародонтот  
ЈЗУ Универзитетски стоматолошки клинички  
центар „Св. Пантелејмон” - Скопје

Autors: Rendjova Vasilka<sup>1</sup>, Apostolska Sonja<sup>1</sup>,  
Ristoska Stevica<sup>2</sup>

“Ss. Cyril and Methodius” University in Skopje  
Faculty of Dentistry - Skopje

1-Clinic for Dentistry and Endodontics PHC  
2-Clinic for oral and periodontal diseases  
PHO University Dental Clinical Center  
“St. Panteleimon” - Skopje

#### **Апстракт**

Дентинската хиперсензитивност, или цервикална дентинска сензитивност, е значаен клинички проблем. Преваленцата на дентинската хиперсензитивност варира зависно од видот на истражувањето.

Дентинска хиперсензитивност настанува кога одредени дразби предизвикуваат истекување на денгалниот флуид од пулпата према надвор што ги активира интрадентинските нервни завршетоци и предизвикува појава на болка.

Менаџирањето на оваа состојба бара добро познавање на комплексноста на проблемот, како и различните можности за третман. Денеска постојат голем број на можности кои се користат за третман, елиминација и менаџирање на хиперсензитивноста.

Долготрајното решавање на проблемот е успешно кога покрај контрола на болката, стратегијата на третман вклучува и елиминација или редукција на етиолошките фактори.

Дентинската хиперсензитивност најдобро се решава преку терапија во домашни услови, терапија во ординација и комбинација од двете.

#### **Abstract**

Dentinal hypersensitivity, or cervical dentinal sensitivity, is a significant clinical problem. The prevalence of DH varies widely, depending on the mode of investigation.

Dentinal hypersensitivity results when stimulation causes the fluid in open dentinal tubules to undergo pressure changes, which activates mechanoreceptor nerves and results in pain.

DH is diagnosed after elimination of other possible causes of the pain.

The management of this condition requires a good understanding of the complexity of the problem, as well as the variety of treatments available.

There are numerous methods used to treat, eliminate or manage hypersensitivity.

Long-term management is most successful when, in addition to pain control, treatment strategies include the elimination or reduction of contributing factors.

Dentin sensitivity is managed best through self-care, professional care, or a combination of the two.



Овој ревијален труд накратко ја обработува етиологијата, инциденцата и менаџирањето на дентинската хиперсензитивност.

**Клучни зборови:** Дентинската хиперсензитивност, десензибилизирачки агенси, третман на десензибилизација, третман во ординација.

This review considers the aetiology, incidence and management of dentinal hypersensitivity.

**Key words:** Dentinal hypersensitivity, desensitizing agents, desensitizing treatments; in-office treatments.

Дентинската хиперсензитивност се карактеризира со кратка остра болка која потекнува од експониран дентин а се јавува како резултат на термички осмотски хемиски и тактилни дразби, а која не може да се припише на било кој друг дефект или заболување<sup>2</sup>.

Преваленцата на ова заболување варира од 4-74% зависно од популацијата која е опфатена со испитувањето како и од методите кои се користени<sup>3,26</sup>. Така на пр кај пациенти со периодонтални заболувања се јавува од 60 -97%. Поголемиот дел од пациентите не бараат третман на десензибилизација бидејќи не ја перцепираат ДХ како сериозно заболување<sup>35</sup>.

Генерално од ДХ страдаат најмногу пациенти од 30-40 годишна возраст но тоа не значи дека не може да се јават кај пациенти на било која возраст.

Во однос на полот ДХ е позастапена кај женската популација во однос на машката. Кај повеќе од 90 % од пациентите ДХ е локализиран во цервикалната третина на букалните или лабијалните страни на забите<sup>6</sup>.

Што се однесува до забите може да се јави на било кој заб но најчесто се афектирани горните канини и премолари, потоа моларите и инцизивите<sup>6,10,27</sup>.

Dentin hypersensitivity is characterized by a short sharp pain that originates from exposed dentin and is a result of thermo, osmotic, chemical and tactile stimuli and cannot be prescribed to any other defect or disease<sup>2</sup>.

The prevalence of DH varies between 4-74%, depending on the population which is sampled with the research and the methods used<sup>3,26</sup>. The prevalence of DH is between 60- 97% in patients with periodontal disease.

The larger part of the patients does not seek desensibilisation treatment because they do not perceive DH to be a serious oral health problem<sup>35</sup>.

DH affects mostly patients between 30-40 years of age, which does not mean that it cannot occur in patients of any age.

It has been reported that there is a slightly higher incidence of dentin hypersensitivity in females compared to males.

In 90% of the patients, DH is localized in the cervical third of the buccal and labial boxes<sup>6</sup>.

The teeth most commonly affected by dentinal hypersensitivity are upper canines and premolars followed by molars and incisors<sup>6,10,27</sup>.

## ЕТИОЛОГИЈА НА ХИПЕРСЕНЗИТИВЕН ДЕНТИН

Дентинот по својата природа е сензитивен што се должи на неговата тесна поврзаност со пулпното ткиво. Во нормални услови ова не претставува проблем бидејќи емајлот и цементот го прекриваат дентинот и на тој начин го спречуваат пренесувањето на дразбата. Микроскопските испитувања покажуваат дека дентинските тубули се пошироки и побројни кај пациентите со хиперсензитивен дентин во споредба со пациентите со несензитивен дентин, што донекаде ја потврдува хипотезата дека денталната болка е предизвикана со хидродинамскиот механизам<sup>4, 37</sup>.

Според теоријата на Brannstrom and co-workers<sup>5</sup>, дразбите како ладно, хипертонички хемиски дразби и пресушување предизвикуваат истекување на денталниот флуид од пулпата према надвор што ги активира интрадентинските нервни завршетоци и предизвикува појава на болка<sup>5,14,20</sup>.

**Слика 1.** Хидродинамички механизам со кој одредени дразби ги активираат интраденталните завршетоци и предизвикуваат болка.

Сепак со оваа теорија не може во целост да се објасни болката при механичка дразба бидејќи на овој начин тешко може да се предизвика извлекување на денталниот флуид од дентинските тубули.

Не секој експониран дентин е осетлив. ДХ се развива во две фази, прво настанува експонирање на дентинот, било како резултат на губење на емајлот или како резултат на гингивална рецесија<sup>4</sup>. Иницијација на лезијата настанува како резултат на отстранување на смеар ласерот или дентинските чепови со што се отвараат дентинските тубули а со тоа и патот на дразбата. Абразијата и ерозијата може да се јават како причина за појавата на

## ETIOLOGY OF HYPERSENSITIVE DENTIN

The dentin is a sensitive structure by its nature, owing to its structural and functional connection with the pulpal tissues.

Normally this does not present a problem since enamel and cement cover dentin and thus prevent transmission of stimuli.

Microscopic examinations show that patients with DH have more and wider dental tubules than patients without DH, which in certain way proves the hypothesis that dental pain is caused by hydrodynamic mechanisms<sup>4, 37</sup>.

According to hydrodynamic theory of Brannstrom and co-workers<sup>5</sup>, stimuli such as cold, hypertonic, chemical and excessive drying, applied to dentin, cause leakage of the dental fluid out from the pulp and this activates the intradental nerve endings which provoke pain<sup>5,14,20</sup>.

**Figure 1.** The hydrodynamic mechanism by which stimuli activate intradental nerves to cause pain.

Nevertheless, this theory cannot in full explain the pain provoked by mechanical irritation since in this situation it is unlikely that dental fluid leaks out from the pulp.

However, not all exposed dentin is sensitive. DH is developed in two phases. Firstly, the dentin is exposed due to reasons such as loss of enamel or gingival recession<sup>4</sup>.

The lesion develops as a result of removal of the smear layer and dental tubules plugs which open dental tubules and liberate the path of the stimuli.

Plaque accumulation, abrasion and erosion can

ДХ, но најчеста причина е ерозија предизвикана од киселини<sup>16</sup>. Пародонтолошкиот третман, белење на забите или пак реставрација исто може да предизвикаат појава на осетливост.

**Слика 2.** Гингивална рецесија.

**Слика 3.** Нетретирана дентинска површина со отворени дентински тубули (СЕМ)

### СТРАТЕГИЈА НА ТРЕТМАН

Постојат бројни методи кои се користат за третман, елиминација и контрола на ДХ. Долготрајно решавање на проблемот е секогаш поуспешно кога покрај контрола на болката, стратегијата на третман вклучува и елиминација на етиолошкиот фактор<sup>30</sup>. Стратегијата на третман вклучува терапија во домашни услови, терапија во стоматолошка ординација или комбинација од двете. Не секоја гингивална рецесија или експониран дентин резултира со појава на болка. Експонираната површина кај која нема болка треба само да се следи и да се третира само во смисол на превенција од појава на кариес.

Комуникацијата помеѓу пациентот и стоматологот е најзначајна во третманот на ДХ. Кога еднаш ќе се елиминираат сите останати причини за појава на болката како кариес, пулпит или сл и се дијагностицира постоење на ДХ, следниот чекор би бил одредување на интензитетот на болката на скала од 1-10 од што ќе зависи и изборот на терапија. И покрај тоа што оваа класификација на болката се базира на субјективниот исказ на пациентот засега е единствен начин да се градира болката.

Денеска постојат голем број на можности за третман на дентинската хиперсензитивност, а она што е уште поважно е дека повеќето од

act as reasons for DH, but the most frequent reason is erosion caused by acids<sup>16</sup>.

Hypersensitivity also may occur after periodontal treatment, teeth bleaching and teeth restoration.

**Figure 2.** Gingival recession

**Figure 3.** Microscope image (SEM) of untreated dentin surface with exposed tubules

### TREATMENT STRATEGY

There are many methods that are used for the treatment, elimination and control of DH. The long term solution is always the more successful when, in addition to pain control, the treatment strategy includes elimination of the etiological factor<sup>30</sup>.

The treatment strategy includes home therapy methods, in-office treatment and combination of both. Not every gingival recession and exposed dentin result with pain.

Exposed surfaces that are not painful should only be monitored and treated only for caries prevention.

The communication between the patient and the therapist is the most important factor in the treatment of DH. Once all other possible pain sources are eliminated, such as caries, pulpitis and other and the presence of DH is diagnosed, the next step should be to determine the intensity of pain on the scale from 1-10, which will guide the therapy method.

Although this classification of pain is based solely on the subjective filling of the patient, it is the only way to measure pain until present. Today, there are number of treatment options for DH, and what is more important is that most of them are efficient.

нив се ефикасни во справувањето со оваа состојба. Идеалното средство за десензибилизација треба да задоволи неколку критериуми: да има безболна апликација, да не делува штетно на пулпното ткиво, лесно да се аплицира, да има брз и долготраен ефект и да не ги обојува забите<sup>9</sup>.

### Третман во домашни услови

Оценка на моменталната орална хигиена хигиеско диететски навики, парафункционални појави е основа пред да се препорача одредена терапија.

Терапијата во домашни услови вклучува неколку елементи:

Четкање на забите – користење на мека или ултра мека четка со меки и заоблени влакна го намалува ризикот од рецесија на гингивата, појава на абразија и експониран дентин.

Јачината на четкање на забите – употреба на мала сила без притисок е сосема доволна да се отстрани денталниот плак.

Техника на четкање на забите – со благи кружни движења, најдобро е да се почне со зоните каде не постои осетливост потоа со зоните со помала осетливост на забите и да се заврши со зоната каде осетливоста е најголема. Она на што треба да се внимава е да се избегнува долго и хоризонталното четкање на забите.

Треба да му се укаже на пациентот дека треба да биде свесен за чинот на четкањето на забите. Што значи тоа, пациентите четкањето на забите го прават механички и многу често не се свесни за движењата што ги прават и за силата и притисокот што го користат. Кога ќе ги натерате да мислата на четкањето тие ќе можат да ги контролираат и движењата и притисокот при четкањето<sup>4</sup>.

Користење на соодветна паста – Покрај четката за заби и одредени пасти може да содржат абразивни честички кои може да предизвикаат оголување на дентинот<sup>30</sup>. Ваквите пасти треба да се избегнуваат. За третманот на ХД во домашни услови треба да се корис-

Several criteria are recognized as constituting an ideal desensiting agent.

These include not irritating the pulp, being relatively painless to apply, easily applied, rapid action, permanently effective and should not discolour the teeth<sup>9</sup>.

### Home treatment

Oral hygiene, dietetic and para-functional habits should be primarily assessed before any treatment is recommended. Home treatment includes several elements.

Teeth brushing – the use of a small and ultra soft teeth brush with soft and rounded bristles decreases the risk of gingival recession, the occurrence of abrasion and exposed dentin.

Teeth brushing intensity – the use of small force without pressure is sufficient to remove dental plaque

Teeth brushing technique – with soft circular motions, it is best to begin in the zones without sensitivity and move to those with higher sensitivity, to end in the zones with the highest sensitivity. Long brushing with horizontal moves should be avoided.

The patient should be advised to be aware of the teeth brushing technique used. This means that patients often brush teeth mechanically and are not aware of the motions they perform, the pressure and force they use.

Once you make them concentrate while brushing, they will be able to control the movements and the pressure<sup>4</sup>.

Use of appropriate tooth paste – Besides tooth brushes, certain pastes can also contain abrasive particles that can cause dentin exposure<sup>30</sup>. Those pastes should be avoided. For home treatment of DH pastes dedicated for this treatment should be used. Nowadays we have many

тат пасти за таа намена. Денеска на пазарот среќаваме голем број на различни пасти од различни производители за таа намена, но она што е заедничко за нив е што во својот состав содржат најчесто  $\text{KNO}_3$ ,  $\text{K}$  хлорид или  $\text{K}$  цитрат. Моментално активната компонента кај повеќето комерцијални пасти е 5%

$\text{KNO}_3$  во вид на паста или гел<sup>23,24</sup>. Овие пасти делуваат така што ја блокираат трансмисијата на дразбата до центарот за болка преку менување мембранскиот потенцијал на нервните завршетоци, а со тоа ја намалуваат и нивната осетливост. Она што е особено важно е дека калиум нитратот не предизвикува било какви промени на пулпното ткиво. Со додавање на 0,454 % станноус флуориде на пастите кои содржат 5%  $\text{KNO}_3$  се постигнува значително поголема редукција на ДХ<sup>30</sup>.

Третманот во домашни услови се применува кај пациенти со слаба до средна сензитивност и трае 2-4 недели. Доколку не дојде до подобрување на состојбата се продолжува со терапија во стоматолошка ординација.

### **Третман во стоматолошка ординација**

**Флуориди-** Повеќе клинички студии покажуваат дека флуоридите како натриум флуорид или калиум флуорид се посебно ефикасни во редукција на дентинската хиперсензитивност<sup>17</sup>. Имено флуоридите ја намалуваат пермеабилноста на дентинот преку преципитација-таложeње на нерастворливи соли на калциум флуорид во дентинските тубули, а исто така ја намалуваат деминерализацијата на дентинот<sup>33</sup>.

Примената на 5% натриум флуорид како варниш е ефикасно и неинвазивно средство за десензибилизација на дентинот. Варнишот се аплицира на површината на забот со четка или тампонче и останува на површината независно од влажноста во усната празнина. Варнишот делува како резервоар на

different pastes form different manufacturers and what they all have in common is  $\text{KNO}_3$ , potassium chloride and potassium citrate.

The immediately active component in most commercial pastes is 5%  $\text{KNO}_3$  in a form of paste or gel.

These pastes block the transmission of stimuli to the pain centre by changing the membrane potential of nerve endings which decreases their sensitivity<sup>23,24</sup>.

What is especially important is that potassium nitrate does not affect the pulpal tissue. Adding 0,454% stannous fluoride in a paste that contains 5%  $\text{KNO}_3$  considerably increases the reduction of DH<sup>30</sup>.

Home treatment is used in patients with weak to moderate sensitivity and lasts for 2-4 weeks.

Treatment is continued in the dental office if the home treatment is not effective.

### **IN-OFFICE Treatment**

**Fluorides** - Many clinical studies show that fluorides like sodium fluoride and potassium fluoride are particularly efficient in reduction of dental hypersensitivity<sup>17</sup>. Fluorides decrease permeability of the dentin via deposition of insoluble substances of sodium fluoride in dental tubules, while at the same time sodium fluoride decreases the demineralization of the dentin<sup>(33)</sup>.

The use 5% sodium fluoride as varnish is efficient and non- invasive solution for the treatment of DH. The varnish can be placed on the surface of the teeth using a brush or a cotton roll and remains on the surface regardless of the saliva. The varnish act like reservoir of fluorides which are released gradually, stimulate remineralization and close dental tubules.

флуориди кои се ослободуваат постепено, ја стимулираат реминерализацијата и затворањето на дентинските тубули.

Калај флуорид аплициран како воден раствор или како гел е особено ефикасен во контролата на ДХ. Своето дејство го манифестира преку преципитација на дентинската површина што води до оклузија на експонираните дентински тубули<sup>12, 29</sup>.

Калиум нитрат – Кој најчесто се аплицира преку пасти може исто така да биде ефикасен и при топикална апликација на воден раствор или гел на база на  $\text{KNO}_3$ <sup>12, 21, 22</sup>.

Калциум хидроксид се покажал како доста ефикасен во третманот на ДХ. Неговото дејство се должи на врзување на протеинските радикали за калциумовите јони и зголемена минерализација на експонираниот дентин. Недостаток на овој препарат е што бара повеќекратна апликација за да се постигне одреден ефект, а истовремено делува иритативно на гингивата<sup>27</sup>.

Оксалати се соединенија кои реагираат со калциумот при што се формираат нерастворливи калциум Оксалатни кристали кои се таложат и ги затвораат дентинските тубули. Недостаток е што не пенетрираат длабоко во дентинските тубули и може лесно да бидат испрани или отстранети<sup>13, 25</sup>.

Јонтофореза со помош на нисковолтажна електрична струја се внесува 2% натриум флуорид во афектираниот дентин и на овој начин може да се инкорпорира 2-6 пати повеќе флуор во дентин споредено со топикалната апликација.

Атхезиви, смоли, глас јономер цементи, компомери и сл. – Бидејќи многу од средствата за десензибилизација не адхерираат за забната површина нивниот ефект е привремен. За подолготраен ефект се препорачува примена на адхезиви и бондови сами или во комбинација со композити за долготрајно решавање на проблемот на ДХ<sup>28,32</sup>. Оваа метода е поинвазивна, некогаш бара и одземање од забната структура и затоа треба

Tin Fluoride – the application as aqueous solution or gel can be very efficient in control of DH. This compound acts through precipitation on the dental surface which results with occlusion of dental tubules<sup>12, 29</sup>.

Potassium nitrate is most frequently applied through the use of pastes and can also be efficient in topical application of solutions or gels based on  $\text{KNO}_3$ <sup>12, 21, 22</sup>.

Calcium hydroxide has been proven to be very efficient in the treatment of DH. The effect of calcium hydroxide is owed to the ability of protein radicals to bind to calcium ions and thus increase mineralization of the exposed dentin.

The negative side of this material is that multiple applications are needed to achieve a certain effect and also irritates the gums<sup>27</sup>.

Oxalates are substances which react with Ca to form non soluble oxalate crystals which are deposited in dentin tubules. The negative side is the fact that they do not penetrate deeper in the dentin and can be easily rinsed<sup>13, 25</sup>.

Iontophoresis – using low voltage electricity current, 2% NaF can be applied in the affected dentin. This method allows two to six times more Fluor to be incorporated in the dentin compared to topical application.

Adhesives, resins, glass ionomer cements, comonomers and similar – Since many of the materials used to treat teeth hypersensitivity do not adhere to the dental surface, their effect is temporary.

For long-term effect the use of adhesives and dental bond is recommended, solely or in combination with composites<sup>28,32</sup>.

This method is more invasive and sometimes needs preparation of the dental tissue and therefore is recommended only when the pa-

да се применува само кога пациентот не реагира на претходно наведената терапија или кога постои дефект на забот. Исто така оваа терапија се препорачува повеќе кај пациенти со специфична локализирана хиперсензитивност отколку кај генерализираната форма.

Примената на глас јономер цементи, особено смолесто модифицираните, е особено актуелна бидејќи овие материјали добро адхерираат за забната површина, не делуваат иритативно на пулпата и околните ткива, естетски задоволуваат и ефикасно и долгорочно го решаваат проблемот со преосетливост на забите.

**Слика 4 и 5.** Третман на хиперсензитивен дентин со СМ глас-јономер цемент.

Ласер – ефектот на ласерот при третман на ДХ варира од 50-100% зависно од типот на ласерот и параметрите на третман<sup>7,8,31</sup>. Истражувањата говорат дека примената на Nd:YAG ласерот резултира со топење на третираната површина и затворање на експонираниите дентински тубули, без да предизвика појава на пукнатини на забната површина<sup>15,18,19,31</sup>. Диодните ласери пак првично делуваат на ремисија на болката преку тоа што влијаат на трансмисија на периферните нервни сигнали до централниот нервен систем каде сигналите се интерпретираат.

Долгорочното дејство овие ласери го манифестираат преку фотобиомодулативниот ефект врз пулпното ткиво, со тоа што ја интензивираат клеточната метаболичка активност, пролиферација на одонтобласти, продукција на терциерен дентин и облитерирање на дентинските тубули. Ласерот може да се користи сам или во комбинација со ГЈЦ или варниш на база на натриум флуорид со што се постигнуваат релативно брзи и што е побитно подолгорочни резултати<sup>8, 34</sup>.

tient does not react to the previously mentioned therapy, or when there is a defect in the dental structure.

This therapy is also recommended in the cases of localized hypersensitivity rather than the generalized form.

The use of glass ionomer cements, especially the resin – modified ones is popular since these materials adhere well to the dental structure, do not irritate the dental pulp and tissues, offer a pleasing esthetic result and solve the hypersensitivity problem on a longer term.

**Figure 4 and 5.** Treatment of dentin hypersensitivity with Resin Modified Glass-Ionomer cement

Laser - the effect of the laser treatment for DH varies from 50-100% depending of the type of laser and the parameters used for treatment<sup>7,8,31</sup>.

Research says that the use of Nd:YAG laser to treat DH results with melting of the surface and thus closing the exposed dental tubules without causing cracks on dental surface<sup>15,18,19,31</sup>.

The diode laser primarily causes pain remission by affection the transmission of the nerve signals to the central nervous system where the signals are interpreted.

The long-term laser effect is manifested trough photobiomodulating action in the dental pulp, by intensifying the metabolic processes in the cells, proliferation of odontoblasts, production of tertiary dentin and obliteration of dental tubules.

Laser can be used solely or in combination with glass ionomer cement or varnish based on NaF which shows relatively fast and more importantly longer term results<sup>8, 34</sup>.

**Слика 6,7 и 8.** Третман на хиперсензитивен дентин со Nd: YAG laser.

**Figure 6,7 and 8.** Treatment of dentin hypersensitivity Nd: YAG laser.

## ЗАКЛУЧОК

Третманот на ДХ ќе зависи од повеќе фактори: од интензитетот на осетливоста, бројот на афектирани заби и нивната локализација. Најчесто се препорачува да се започне со третман во домашни услови во консултација со стоматолог со препорака за правилен начин на четкање на забите и користење на паста со десензибилизирачки ефект.

Доколку овој третман не покаже позитивни резултати се продолжува со терапија во стоматолошка ординација. Кај пациенти со изразена осетливост се препорачува да се почне со комбинирана терапија и во домашни услови и во ординација. Кога ДХ е локализирана на еден или два заба се препорачува третман во стоматолошка ординација.

Она што е особено важно за успехот на терапијата било дома било во ординација, е вклучување на превенцијата во планот на терапија, т.е. да се елиминира етиолошкиот фактор кој довел до појавата на ДХ, пациентот да се советува на промена на одредени хигиенско диететски навики.

## CONCLUSION

The treatment of DH depends of many factors: the intensity of the hypersensitivity, the number of affected teeth and their position.

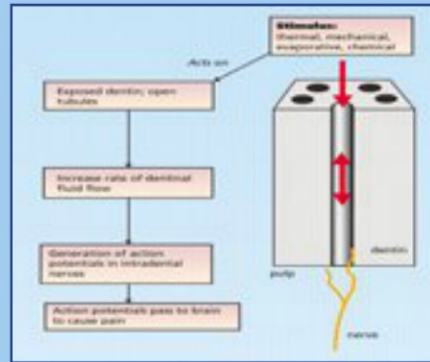
The most common recommendation is to start with home treatment, when the dentist advices the patient on a proper tooth brushing technique and use of sensitivity toothpastes.

If this treatment does not give results the therapy continues in the dental practice. In patients with greater hypersensitivity the combination of home and in-office treatment is recommended. If the DH is localized on only few teeth, in-office treatment is recommended.

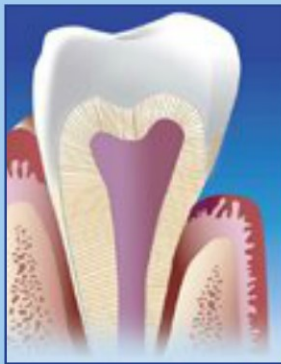Very important factor for the success of the home and in-office treatment is to include the prevention in the treatment plan.

That means that the etiological factor that is the underlying cause of the DH should be eliminated and the patient should be advised to change certain hygiene and diet habits.

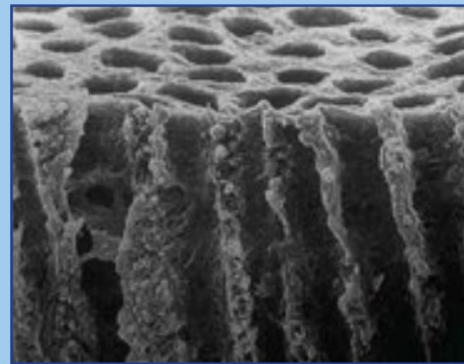




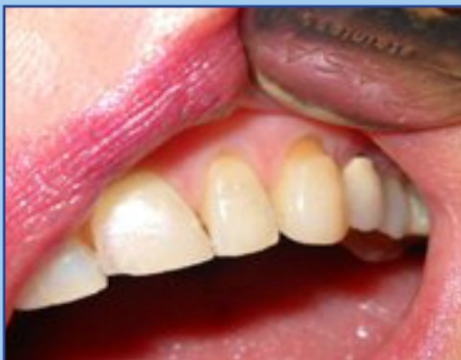Слика 1 / Figure 1



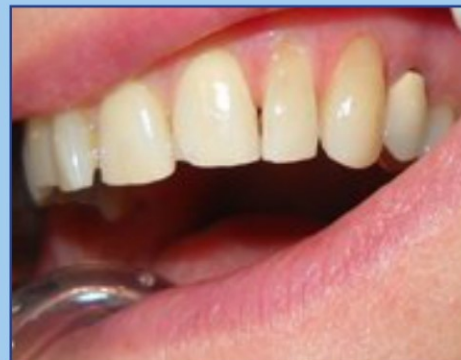Слика 2 / Figure 2



Слика 3 / Figure 3



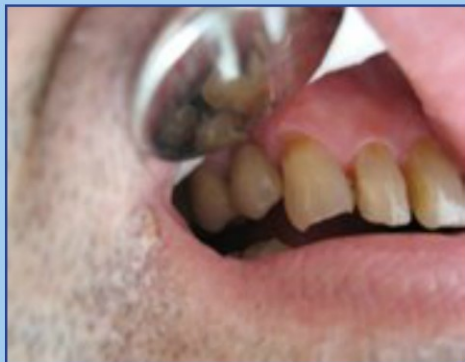Слика 4 / Figure 4



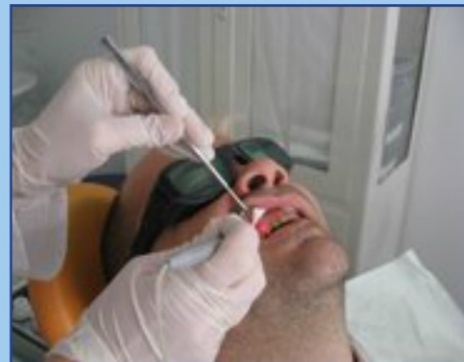Слика 5 / Figure 5



Слика 6 / Figure 6



Слика 7 / Figure 7



Слика 8 / Figure 8

**Слика 1.** Хидродинамички механизам со кој одредени дразби ги активираат интраденталните завршетоци и предизвикуваат болка.

**Слика 2.** Гингивална Рецесија

**Слика 3.** Нетретирани дентинска површина со отворени дентински тубули (СЕМ)

**Слика 4 и 5.** Третман на хиперсензитивен дентин со СМ глас-јономер цемент.

**Слика 6,7 и 8.** Третман на хиперсензитивен дентин со Nd: YAG laser.

**Figure 1.** The hydrodynamic mechanism by which stimuli activate intradental nerves to cause pain.

**Figure 2.** Gingival recession

**Figure 3.** Microscope image (SEM) of untreated dentin surface with exposed tubules

**Figure 4 and 5.** Treatment of dentin hypersensitivity with Resin Modified Glass-Ionomer cement

**Figure 6,7 and 8.** Treatment of dentin hypersensitivity Nd: YAG laser.

## ЛИТЕРАТУРА

## REFERENCES

1. Absi EG, Addy M, Adams D. Dentine hypersensitivity: a study of the patency of dentinal tubules in sensitive and non-sensitive cervical dentine. *J Clin Periodontol* 1987;14:280-4.
2. Addy M, Mostafa P, Newcombe RG. Dentine hypersensitivity: the distribution of recession, sensitivity and plaque. *J Dent* 1987;15:242-248.
3. Addy M, Dowell P. Dentine hypersensitivity – A review. Clinical and in vitro evaluation of treatments. *J Clin Periodontol* 1983;10:351-363.
4. Addy M, Hunter ML. Can tooth brushing damage your health? Effects on oral and dental tissues. *Int Dent J* 2003;53(supplement 3):177-86.
5. Brannstrom M, Astrom A. The hydrodynamics of the dentine, its possible relationship to dentinal pain. *Int Dent J* 1972;22:219-227.
6. Chabanski MG, Gillam DG, Bulman JS, Newman HN. Clinical evaluation of cervical dentine sensitivity in a population of patients referred to a specialist periodontology department: a pilot study. *J Oral Rehab* 1997;24:666-672.
7. Ciaramicoli MT, Carvalho RCR, Eduardo CP. Treatment of cervical dentin hypersensitivity using neodymium:yttrium-aluminum-garnet laser: clinical evaluation. *Lasers Surg Med* 2003;33:358-62.
8. Corona SA, Nascimento TN, Catirse AB, Lizarelli RF, Dinelli W, Palma-Dibb RG. Clinical evaluation of low-level laser therapy and fluoride varnish for treating cervical dentinal hypersensitivity. *J Oral Rehabil* 2003;30:1183-9.
9. Dababneh RH, Khouri AT, Addy M. Dentine hypersensitivity – an enigma? A review of terminology, mechanisms, aetiology and management. *Br Dent J* 1999;187:606-611.
10. Fischer C, Fischer RG, Wennberg A. Prevalence and distribution of cervical dentine hypersensitivity in a population in Rio de Janeiro, Brazil. *J Dent* 1992;20:272-276.
11. Frechoso SC, Menendez M, Guisasola C, Arregui I, Tejerina JM, Sicilia A. Evaluation of the efficacy of two potassium nitrate bioadhesive gels (5% and 10%) in the treatment of dentine hypersensitivity. A randomized clinical trial. *J Clin Periodontol* 2003;30:315-320.
12. Gaffar A. Treating hypersensitivity with fluoride varnish. *Compend Contin Educ Dent* 1999;20(supplement 1):27-33.
13. Gillam DG, Newman HN, Davies EH, Bulman JS, Troullos ES, Curro FA. Clinical evaluation of ferric oxalate in relieving dentine hypersensitivity. *J Oral Rehabil* 2004;31:245-50.
14. Greenhill JD, Pashley DH. The effects of desensitizing agents on the hydraulic conductance of human dentin in vitro. *J Dent Res* 1981;60:686-698.
15. Hsin-Cheng Liu, Chun-Pin Lin, Wan-Hong Lan. Sealing depth of Nd:YAG laser on human dentinal tubules. *Endod* 1997; 23(11):691-693.
16. Kawasaki A, Ishikawa K, Suge T, et al. Effects of plaque control on the patency and occlusion of dentine tubules in situ. *J Oral Rehab* 2001;28:439-449.
17. Kerns DG, Scheidt MJ, Pashley DH, Horner JA, Strong SL, Van Dyke TE. Dentinal tubule occlusion and root hypersensitivity. *J Periodontol* 1991;62:421-428.
18. Lan WH, Liu HC. Treatment of dentin hypersensitivity by Nd:YAG laser. *J Clin Laser Med Surg*. 1996 Apr;14(2):89-92
19. Lier BB, Rosing CK, Aass AM, Gjermo P. Treatment of dentin hypersensitivity by Nd:YAG laser. *J Clin Periodontol* 2002;29:501-6.
20. Matthews B, Vongsavan N. Interactions between neural and hydrodynamic mechanisms in dentine and pulp. *Arch Oral Biol* 1994;39(supplement):87S-95S.
21. Nagata T, Ishida H, Shinohara H, et al. Clinical evaluation of a potassium nitrate dentifrice for the treatment of dentinal hypersensitivity. *J Clin Periodontol* 1994;21:217-221.
22. Orchardson R, Gillam DG. The efficacy of potassium salts as agents for treating dentin hypersensitivity. *J Orofac Pain* 2000;14:9-19.
23. Peacock JM, Orchardson R. Effects of potassium ions on action potential conduction in A- and C-fibers of rat spinal nerves. *J Dent Res* 1995;74:634-41.
24. Peacock JM, Orchardson R. Action potential conduction block of nerves in vitro by potassium citrate, potassium tartrate and potassium oxalate. *J Clin Periodontol* 1999;26(1):33-7.

25. Pillon FL, Romani IG, Schmidt ER. Effect of a 3% potassium oxalate topical application on dentinal hypersensitivity after subgingival scaling and root planing. *J Periodontol* 2004;75:1461-4.
26. PM Bartold. Dentinal hypersensitivity: a review. *Australian Dental Journal* 2006;51(3):212-218
27. Rees JS, Addy M. A cross-sectional study of dentin hypersensitivity. *J Clin Periodontol* 2002;29:997-1003.
28. Prati C, Cervellati F, Sanasi V, Montebugnoli L. Treatment of cervical dentin hypersensitivity with resin adhesives: 4-week evaluation. *Am J Dent* 2001;14:378-82.
29. Ritter AV, de L Dias W, Miguez P, Caplan DJ, Swift EJ Jr. Treating cervical dentin hypersensitivity with fluoride varnish: a randomized clinical study. *J Am Dent Assoc.* 2006 Jul;137(7):1013-20
30. Robin Orchardson, BDS, PhD, FDS RCPSG and David G. Gillam, BDS, MSc, DDS Managing dentin hypersensitivity. *J Am Dent Assoc.* Vol 137, No 7, 990-998. 2006
31. Schwarz F, Arweiler N, Georg T, Reich E: Desensitizing effects of an Er:YAG laser on hypersensitive dentine. A controlled, prospective clinical study. *J Clin Periodontol* 2002; 29: 211-215. C Munksgaard, 2002.
32. Swift EJ Jr, May KN Jr, Mitchell S. Clinical evaluation of Prime & Bond 2.1 for treating cervical dentin hypersensitivity. *Am J Dent* 2001;14(1):13-6.
33. Tal M, Orion M, Gedalia I, Ehrlich J. X-ray diffraction and scanning electron microscope investigations of fluoride-treated dentine in man. *Arch Oral Biol* 1976;21:285-290.
34. Thereza Christinna Cellos Gonçalves Pinheiro Ladalardo, Antonio Pinheiro, Roberto Augusto de Carvalho Campos, Aldo Brugnera junior, Fátima Zanin, Pedro Luiz, Mangabeira Albenaz, Luc Louis Maurice Weckx. Laser Therapy in the Treatment of Dentine Hypersensitivity. *Braz Dent J* (2004) 15(2): 144-150
35. Walters PA. Dentinal Hypersensitivity: A Review. *J Contemp Dent Pract* 2005 May;(6)2:107-117.
36. Wan-Hong Lan, Bor-Shiunn Lee, Hsin-Cheng Liu, Chun-Pin Lin. Morphologic study of Nd:YAG laser usage in treatment of dentinal hypersensitivity. *Journal of Endodontics* (2004) Volume: 30, Issue: 3, Pages: 131-134
37. Yoshiyama M, Noiri Y, Ozaki K, Uchida A, Ishikawa Y, Ishida H. Transmission electron microscopic characterization of hypersensitive human radicular dentin. *J Dent Res* 1990;69:1293-7.

## ЛИНКОВИ ПОМЕЃУ МИКРОБИОЛОШКИОТ СТАТУС И ЦИТОКИНСКИОТ ПРОФИЛ НА ПЕРИИМПЛАНТНИТЕ ТКИВА

### LINKS BETWEEN MICROBIOLOGY STATUS AND CYTOKINE PROFILE OF PERIIMPLANT TISSUES

Автори: Велеска-Стевковска Д.<sup>1</sup>,  
Пеева-Петреска М.<sup>1</sup>, Величковски Б.<sup>1</sup>,  
Апостолова Г.<sup>1</sup>, Накова М.<sup>2</sup>, Петровска М.<sup>3</sup>,  
Горгоски И.<sup>4</sup>

1-Катедра за орална хирургија, Стоматолошки  
Факултет во Скопје, Р.Македонија

2-Катедра за болести на устата и парадон-  
тот, Стоматолошки Факултет во Скопје,  
Р.Македонија

3-Катедра за микробиологија со паразито-  
логија, Медицински факултет во Скопје,  
Р.Македонија

4-Институтот за биологија, Природно-матема-  
тичкиот факултет во Скопје, Р.Македонија

Autors: Veleska-Stevkovska D.<sup>1</sup>, Peeva-Petreska  
M.<sup>1</sup>, Velickovski B.<sup>1</sup>, Apostolova G.<sup>1</sup>, Nakova M.<sup>2</sup>,  
Petrovska M.<sup>3</sup>, Gorgoski I.<sup>4</sup>

1-Department for oral surgery, Faculty of Den-  
tistry in Skopje, R.Macedonia

2-Department for periodontology and oral pathol-  
ogy, Faculty of Dentistry in Skopje, R.Macedonia

3-Department of Microbiology with Parasitology,  
Faculty of Medicine in Skopje, R.Macedonia

4-Institute for biology, Faculty for natural sciences  
and mathematics in Skopje, R.Macedonia

#### Апстракт

Бактериите кои го колонизираат биофил-  
мот во различни стадиуми, предизвикуваат  
карактеристични ефекти на сигналните па-  
тишта асоцирани со низа проинфламаторни  
цитокени. Барањето на врска помеѓу цито-  
кинските нивоа и специфичните бактери-  
ки/вирални патогени е предмет на новите  
испитувања во остеоимунологијата. Две  
недели по поставувањето на протетичката  
супраструктура, се помош на брис метода-  
та се колектираше дел од супрагингивал-  
ниот плак. Примерок од субгингивалниот  
плак се адсорбира на стерилни суви харти-  
ени лентички. Кај имунолошки испитувања  
(анализа на цитокинскиот профил пред  
имплантација, 4 месеци по имплантација и  
12 месеци по протетичкото оптеретување)  
се користеше принципот на одредување на  
концентрација на цитокини- ELISA методот.  
При евалуацијата на имунолошкиот статус  
(проинфламаторен и антиинфламаторен  
цитокени профил) и оптеретувањето со  
орални микроорганизми на периимпант-  
ните ткива, констатиравме статистички ви-

#### Abstract

The search of a link between the cytokine lev-  
els and the specific bacterial pathogens is the  
subject of new studies in osteoimmunology.  
Bacteria impact similar responses to the host,  
causing the characteristic effects of signaling  
pathways associated with a series of proinflam-  
matory cytokines.

Two weeks after setting the prosthesis supra-  
structure by using the swab method, a part of  
the supragingival plaque was collected.

A sample of the subgingival plaque was ad-  
sorbed on sterile dry paper strips. In the eval-  
uation of the immune status (proinflammatory  
and anti-inflammatory cytokine profile) and  
the loading with oral microorganisms on the  
peri-implant tissues, a statistically highly sig-  
nificant relationship was concluded in terms  
of the given time dimension of the study (“time  
dependent status”).

In determining the correlation between immu-  
nological and microbiological status and the  
clinical condition of the peri-implant tissues,

соко сигнификантна поврзаност во однос на зададената временска димензија на студијата (time dependent status). Анализата на цитокинскиот профил придонесува во детектирањето на рани метаболитички и биохемиски лезии на периимплантното ткиво, како и мониторирање на осеоинтеграцискиот процес и одговорот на коската на протетичкото оптеретување. На овие факти се темели и развојот на идни дијагностички биомаркери што ќе овозможат да се мониторира состојбата на периимпантните ткива, кои истовремено ќе учествуваат и во креирање на рани стратегии за превенција и/или третман на иницијални лезии на истите.

**Клучни зборови:** орални микроорганизми, цитокини, денални импланти, микробно оптоварување

## Вовед

Усната празнина обезбедува топла и влажна средина за раст на микроорганизмите. Обезбедува и единствени можности за развој на биофилм (микроорганизмите мора претходно да се прикрупат за површината) и сигурни услови за нивно преживување. Околината што ја обезбедува домаќинот влијае на развојот, составот и метаболната активност на оралната микрофлора. Условите на околината варираат кај различни ареи на оралната празнина. Аналогно и составот на оралната микрофлора варира во различни екосистеми: јазик, букална мукоза и заби. Во состојба на здравје микроорганизмите се во динамичен еквилибриум со домаќинот, но промена во клучните параметри кои го детерминираат микробниот раст може да го поремети еквилибриумот. Со цел подобро да се разбере врската помеѓу оралните микроорганизми и домаќинот во состојба на здравје и заболување, развиен е еден концепт кој се базира на еколошките принципи кој

we determined statistically significant relationships with all the analyzed categories of parameters.

The analysis of cytokine profile contributes to the detection of early metabolic and biochemical lesions of the peri-implant tissue and monitoring the osseointegration process and the bone response to the prosthetic loading.

These facts are the base of the development of future diagnostic biomarkers that will allow monitoring of the condition of the peri-implant tissues that simultaneously participate in creating strategies for early prevention and / or treatment of initial lesions of the same.

**Key words:** oral microorganisms, cytokines, dental implants, microbial load

## Introduction

Conditions provided by the host in the mouth affect the development, composition and metabolic activity of the oral microflora and vary in different areas of the oral cavity. Analogous to this, the composition of the oral microflora varies in different ecosystems: tongue, buccal mucosa and teeth.

When the microorganisms are in “health status” they are in dynamic equilibrium with the host, but change in the key parameters that determine microbial growth can disturb equilibrium.

In order to better understand the link between oral microorganisms and the host in the state of health or disease, a concept is developed which is based on ecological principles that explain their interactions.

The ecological plaque hypothesis describes the dynamic nature of the relationship between the host and the normal microflora<sup>8</sup>.

ги објаснува нивните интеракции. Еколошката плак хипотеза ја опишува динамичната природа на врската помеѓу домаќинот и нормалната микрофлора<sup>8</sup>. Промените во околината ја зголемуваат компетитивноста на патогените и придонесуваат за зголемување на вирулентните фактори. Патогените микроорганизми можат да бидат присутни и при добра здравствена состојба на оралните ткива, но со исклучително ниска застапеност и со клинички несигнификантни нивоа. Според оваа хипотеза постои директен линк помеѓу локалните услови во околината како и активноста и составот на биофилмот. Во локални услови на средината можат да се вбројат: температурата, редокс потенцијалот, нутритивните, генетските карактеристики, животниот стил и возраста на домаќинот.

### **Соодноси помеѓу домаќинот и биофилмот**

Домаќинот благодарјќи на вродениот и стекнатиот имунитет ја спречува бактериската инвазија и колонизација. Но и покрај имунолошката одбрана, домаќинот развил способности да ја поддржува комплексната микрофлора. Домаќинот не е индиферентен во однос на присуството на различни заедници на микроорганизми кои ги населуваат неговите површини, туку активно е вклучен во односот со микроорганизмите. Рецепторите за клеточно препознавање на домаќинот (host cell pattern recognition receptors-PRPs) се распоредени стратешки во ткивата за да ги регистрираат промените во надворешната и внатрешната средина и да ги препознаат микробно-асоцираните молекуларни патишта (microbe-associated molecular patterns MAMPs) како на пример липополисахаридите, нуклеински киселини и сл. Тие се способни да активираат мулти-типни сигнални патишта при што поголем дел од нив се вкрстуваат преку нуклеарниот фактор (NF- $\kappa$ B).

Changes in the environment increase the competitiveness of pathogens and increase the virulence factors.

Pathogenic microorganisms may also be present in a good health condition of the oral tissues, but with extremely low representation and clinically insignificant levels.

According to this hypothesis, there is a direct link between local environmental conditions and activity and composition of the biofilm.

The local environmental conditions also involve temperature, redox potential, nutrients, genetic characteristics, lifestyle and the age of the host.

### **Correlations between biofilms and host**

Thanks to innate and acquired immunity, the host prevents bacterial invasion and colonization. But despite immune defense, the host developed capabilities to support complex microflora.

Host is not indifferent with respect to the presence of different communities of microorganisms that inhabit its surface, but is actively involved in a relationship with microorganisms.

Receptors for host cell recognition (host cell pattern recognition receptors-PRPs) are deployed strategically in tissues to register changes in the external and internal microenvironment and recognize microbe-associated molecular pathways (microbe-associated molecular patterns MAMPs) such as lipopolysaccharides, nucleic acids, etc.

They are able to activate multiple signaling pathways in which most of them are cross through nuclear factor (NF- $\kappa$ B).

MAMPs се ослободуваат од сите микробни клетки. Домаќинот создал механизми за толеранција на резидентните микроорганизми со цел да не се иницираат штетни инфламаторни одговори, но сепак не ја губи способноста за ефикасна одбрана од патогени микроорганизми<sup>6</sup>. Важноста на системите за детекција на домаќинот се манифестира со фактот дека абнормалната експресија на PRPs кои ги врзуваат бактериските липополисахариди (TLR2 и CD14) се поврзува со предиспозицијата за развој на заболувања на потпорниот апарат<sup>7</sup>. Резидентните орални бактерии ја детерминираат нормалната експресија на имуните медијатори, помагаат при одржувањето на здравјето на ткивата преку регулација на ниски нивоа на експресија на интрацелуларните молекули на адхезија (intracellular adhesion molecule-1), E-selectin, IL-8, кои пак од своја страна учествуваат во создавањето на протективна обвивка на неурофили стратешки позиционирани помеѓу субгингивалниот биофилм и припојниот епител<sup>4</sup>.

Во услови кога домаќинот не успева да го стави под контрола иницијалниот микробиолошки инсулт, започнува активација на механизмите на неадекватен одговор кои уште повеќе ги подобруваат условите за раст на патогените видови на микроорганизми, кои пак од своја страна го продлабочуваат неадекватниот одговор на домаќинот. Според Petrovic и Vojdic<sup>12</sup> имплантите кои покажуваат знаци на ран имплантен неуспех поседуваат микроорганизми слични на оние заби кои покажуваат клинички знаци на пародонтопатија. Бактериите продуцираат бактериски колагенази и под нивно дејство клетките синтетизираат остеокласт активирачки цитокини.

Споредистражувањата на авторите Mitsugi et al.<sup>9</sup>, Odila et al.<sup>11</sup>, Nonnenmacher et al.<sup>10</sup>; постојат голем број на периодонтопатогени бактерии, меѓу кои и: *Porphyromonas gingivalis*, *Bacteroides forsythus* (*Tannerella forsythia*)

MAMPs get rid of all microbial cells. Host created mechanisms for tolerance of resident microorganisms in order not to initiate harmful inflammatory responses, but does not lose the ability to effectively defend against pathogens<sup>6</sup>.

The importance of systems for detection of host manifested by the fact that abnormal expression of PRPs that bind bacterial lipopolysaccharide (TLR2 and CD14) is associated with predisposition to the development of diseases of the anchor apparatus<sup>7</sup>.

Resident oral bacteria determine the normal expression of immune mediators, assist in maintaining the health of tissues through regulation of low levels of expression of intracellular adhesion molecules (intracellular adhesion molecule-1), E-selectin, IL-8, which in turn participate in the creation of a protective layer of neurofilaments strategically positioned between subgingival biofilm and the attached epithelium<sup>4</sup>.

In circumstances where the owner fails to prevent initial microbial insult, begins activation of mechanisms of inadequate response that further improve the conditions for the growth of pathogenic species of microorganisms, which in turn deepen the inadequate response of the host.

According to Petrovic and Vojdic<sup>12</sup> implants that show early signs of implant failure have microorganisms similar to those teeth which show clinical signs of parodontopathy.

Bacteria produce bacterial collagenase and under their influence cells synthesize osteoclast-activated cytokines.

According to the research of the authors Mitsugi et al.<sup>9</sup>, Odila et al.<sup>11</sup>, Nonnenmacher et al.<sup>10</sup>, there are a number of periodontopathogenic bacteria, including: *Porphyromonas gingivalis*, *Bacteroides forsythus* (*Tannerella for-*



*Fusobacterium nucleatum, Streptococcus intermedius, Peptostreptococcus micros, Aggregatibacter actinomycetemcomitans, Prevotella intermedia, Dialister pneumosintes, Micromonas (Peptostreptococcus) micros.*

## МАТЕРИЈАЛ И МЕТОД

Селектираните пациенти генерално беа во добра здравствена состојба и беа информирани за процедурите при што писмено се согласија за учество во студијата и проспективна соработка во следните дванаесет месеци по протетичката рехабилитација. Секој поединец доби инструкции за одржување на правилна орална хигиена за време на студијата. Во зависност од протетскиот план на терапија кај пациентите се инсерирани еден или повеќе ендоосеални штраф импланти со модифицирана титаниум имплантна површина (вкупно триесет и пет).

### **Хируршки протокол и протоколски протокол**

Кај пациентите беше спроведена професионална орална хигиена пред имплантацијата и се започна со антибиотска и антисептична профилакса еден ден пред хируршката процедура. Флап дизајнот се креираше респектирајќи ја регијата и бројот на планираните импланти. Препарацијата на имлантното лежиште и поставувањето на имплантите е спроведено според стандардните хируршки протоколи за минимална инвазивност. Анализирани се титаниумски штраф ендоосеални импланти (импланти со макроскопски навои), со модифицирана имплантна површина (пескарена и киселински обработена „sand blasted and acid etched“ и „sand blasted- large grid-acid etched“ со подобвени хидрофилни карактеристики) и “platform-switching“ концепт, кои се поставувани паракрестално во однос на алвеоларната коска. Имплантите се поставени според двофазниот протокол („submerged implants“). Четири месеци покасно имплантите се отворени и

*sythia) Fusobacterium nucleatum, Streptococcus intermedius, Peptostreptococcus micros, Aggregatibacter actinomycetemcomitans, Prevotella intermedia, Dialister pneumosintes, Micromonas (Peptostreptococcus) micros.*

## MATERIALS AND METHODS

Selected patients were generally in good health and were informed about the procedures so they agreed to participate in the study and prospective cooperation in the following twelve months after the prosthetic rehabilitation.

Each person was instructed to maintain proper oral hygiene during the study.

Depending on the plan of prosthetic therapy in patients one or more **endooseal** screw-implants were inserted with modified titanium implant surface (total of thirty-five).

### **Surgical and prosthetic protocol**

In patients a professional oral hygiene was conducted before implantation and antibiotic and antiseptic prophylaxis began a day before the surgical procedure.

Flap design was created with respect to the region and the number of planned implants.

The preparation of the implant bearing and the setting of the implants is governed by standard surgical protocols for minimal invasiveness.

Titanium screw implants (implants with macroscopic threads) were analyzed with modified implant surface (sand blasted and acid etched and sand blasted-large grid-acid etched with improved hydrophilic characteristics) and with platform - switching concept, which were set paracrestaly.

Implants are placed according to two-phase protocol („submerged implants“).

вклучени во фазата на протетичка рехабилитација (Сл. 1).

*Колекција на материјал за испитување* - ткивен примерок за анализа на локалните цитокини се земаше пред имплантацијата од мукопериосталното ламбо, во втората фаза на отварање на имплантите и по една година од функцијата на имплантите. Ткивните примероци до моментот на инвестиција се чуваа во стерилни криотуби потопени во течен азот на температура под -80 степени Целзиусови. Две недели по поставувањето на протетичката супраструктура, се помош на брис методата се колектира дел од супрагингивалниот плак од лингвалната страна и од букалниот аспект на супраструктурата. Примерок од субгингивалниот плак се адсорбираше на стерилни суви хартиени лентички (perio-papper, Amytyvile, NY, USA).

**Слика 1.** Протетичка супраструктура

*Принцип на одредување на концентрација на цитокини- ELISA метод* - за одредување на концентрацијата на цитокините во биоптичниот материјал се користеше ELISA методот и апаратот Bio-Rad Microplate Reader Model 680. Концентрацијата на цитокините во примерокот се одредува со помош на ELISA (enzyme linked immunosorbent assay) методот. Денес постојат најразлични комерцијално достапни комплети за одредување на концентрацијата на цитокините кои не секогаш даваат приближно еднакви резултати. Користевме кит од eBioscience Platinum ELISA, ready-to-use sandwich ELISA.

Имунолошките тестови претставуваат алтернатива за биолошките методи и проточната цитометрија. Едноставни се за изведување при што резултатите се добиваат за неколку часа. Најчесто употребуваната ELISA метода користи два вида на противтела. На микротитрационата плоча со 96 бунарчиња

Four months later the implants are open and involved in the prosthetic rehabilitation phase (Figure 1).

*Collection of test material* - for analysis of local cytokines tissue sample is taken before the implantation of mucoperiosteal flap, in the second phase of opening the implants and after a year of implant function.

Until the investigation tissue samples were kept in sterile cryotubes immersed in liquid nitrogen at temperatures below -80 degrees Celsius. Two weeks after setting the prosthetic suprastructure, using the swab method, part of the supragingival plaque from the lingual-side and buccal aspect of suprastructure is collected. Sample of the subgingival plaque is adsorbed on dry sterile paper strips (perio-papper, Amytyvile, NY, USA).

**Figure 1.** Prosthetic suprastructure

*Principle for determining the concentration of cytokine-ELISA method* - ELISA method and apparatus Bio-Rad Microplate Reader Model 680 were used to determine the concentration of cytokines in bioptic material.

The concentration of cytokines in the sample is determined using ELISA (enzyme linked immunosorbent assay) method.

Today there are a variety of commercially available kits for determining the concentration of cytokines that do not always give approximately equal results. We used putty from eBioscience Platinum ELISA, ready-to-use sandwich ELISA. Immunological tests are alternative tests for biological methods and flow cytometry.

They are simple to perform and the results are obtained for several hours. Most used ELISA method has two types of antibodies. The microtitration plate with 96 little wells contains bounded immobilized antibodies and they

се врзани имобилизирачки противтела и служат да ја врзат за себе материјата што се испитува. После првото плакнење на бунарчињата се додава второто противтело. Второто противтело кое е детектирачко противтело поседува врзан ензим биотин, HRP (horseradish peroxidase) или алкална фосфатаза. По второто плакнење на бунарчињата се додава засилувачки раствор Amdex кој претставува специфичен мултифункционален коњугат и содржи молекули на HRP и стрептавидин.

Овој коњугат се врзува за цитокинет за кого се врзани и првичното и вторичното противтело. Врзувањето на противтелата е видливо кога ензимот врзан за детектирачкото противтело и засилувачкиот раствор реагира со супстратот 3,3, 5,5, -тетра-метил бензидин (ТМБ). Реакцијата се стопира со додавање на сулфурна киселина. Обојувањето се чита на соодветна бранова должина со спектрофотометар или ELISA читач чиј интензитет на обојувањето е право пропорционален со концентрацијата на испитуваниот цитокин во примерокот.

Пред да се почне со работа сите хемикалии и примероци се загреваат на температура од +20-25 °Ц. Сензитивноста на методот се постигнува со дотерување на волуменот на примерокот, времето на инкубација, температурата, како и употребата на различни пуфери и различно рН.

*Микробиолошки испитувања*- засадувањето на примерокот се вршеше со валкање на брисот и хартиените стикчиња по површината на цврстата подлога и дел од физиолошкиот раствор (0.1мл) во кој се потопени стикчињата се засадува на хранителна подлога. Материјалот се засади на крвна подлога и декстроза бујон (Шедлер). Еден дел од материјалот би се засади на цврста подлога за докажување на присуство на анаеробни бактерии. Се инкубира на 37° Ц, во

serve to bind itself to the matter which is under investigation. After first rinsing of the little wells the second antibody is added.

The second antibody which is detectable antibody has bounded enzyme biotin, HRP (horseradish peroxidase) or alkaline phosphatase.

After the second rinse of the wells Amdex - amplifier solution is added that is specific and multifunctional conjugate containing molecules HRP and streptavidin.

This conjugate binds to the cytokine to which initial and secondary antibodies are bounded. The binding of the antibodies is evident when enzyme bounded for the detectable antibody and potentiating solution reacts with the substrate 3,3, 5,5, -tetra-methyl benzidine (TMB).

The reaction is stopped by adding sulfuric acid. Staining can be read from the appropriate wavelength of spectrophotometer or from ELISA reader whose intensity of staining is proportional to the concentration of cytokine in the test sample. Before you start working, all chemicals and samples are heated to a temperature of +20-25 degrees Celsius.

The sensitivity of the method is achieved by adjusting the sample volume, incubation time, temperature, and the use of different buffers and different pH.

*Microbiological testing* – planting of the sample was done with the dirt of the smear and the paper sticks on the surface of solid substrate and part of the physiological solution (0.1ml) in which the sticks are immersed is planted on the provider base.

The material is planted on blood base and dextrose broth (Shedler). One part of the material would be planted on solid ground for proving the presence of anaerobic bacteria.

термостат 24 часа, освен на Шедлер подлогата која се инкубира на иста температура, 48 часа, во анаеробни услови.

Се направи и директен препарат, со капнување на предметно стакленце со цел да се обои по методот на Грам. Микроскопијата се изведува со светлосен микроскоп со инверзивни објекти со зголемување од 100 пати. При добивањето на колонии на бактерии тие подлежат на идентификација.

Прво се читаше крвната подлога по инкубацијата, додека заматувањето на бујонот асоцира на присуство на бактерии кои понатаму се засадуваат на крвна подлога.

Користени се вештачки хранителни подлоги и тоа крвен агар (оксид) и Шедлеров агар (оксид) декстроза бујон.

Култивацијата се вршеше на температура од 37°C, аеробна атмосфера (крвен агар), 24 часа или во анаеробна атмосфера со кесички анаерокулт оксид во лонец за анаеробна култивација (Шедлеров агар) 48 часа.

Читањето на резултатите подразбираше:

- Броене на израснати колонии на површината на подлогата и пресметување на вкупен број на бактериски клетки на  $\text{cm}^2$  (еден примерок)
- Видови на бактерии според морфологија (дијагонален препарат обоен по Грам и субкултури на сектори на крвен агар и на Шедлеров агар).

Одредувањето на вкупниот број на аероби, анаероби и факултативно анаероби претставува семиквантитативен метод. Идентификацијата на бактериите се одредуваше според нивните морфолошко-физиолошки и биохемиски особини и тоа за аеробнише бактерии (макроскопски препарат по Грам,

It is incubated at 37° C, in the thermostat for 24 hours, except for Shedler ground where it is incubated at the same temperature, but for 48 hours in anaerobic conditions.

A direct product is made with dropping of the solution on the object glass in order to be stained using the Gram method. Microscopy is performed with a light microscope with inverse facilities with an increase of 100 times.

After receiving the colonies of bacteria, they are in process for their identification. First we read blood substrate after incubation, while blurring of the broth tells us that there is a presence of bacteria that further are planted on the blood ground.

Artificial substrates foodstuffs are used such as blood agar (oksoid) and Shedler agar (oksoid) dextrose broth. Cultivation was carried out at a temperature of 37° C, aerobic atmosphere (blood agar), 24 hours or in anaerobic atmosphere with bags of anaerokult oksoid in pot for anaerobic cultivation (Shedler agar) for 48 hours.

Reading the results implied:

- Counting of colonies grown on the surface of the substrate and calculate the total number of bacterial cells per  $\text{cm}^2$  (one sample)
- Types of bacteria by morphology (diagonal Gram stained preparation and subcultures of sectors on blood agar and Shedler agar).

The determination of the total number of aerobics, anaerobics and optional anaerobics is semiquantitative method.

Identification of bacteria was determined according to their morphological and physiological-biochemical characteristics and it was done for the aerobic bacteria (Gram macroscopic

бацитрацински тест за бета хемолитички стрептококи, оптохин за вириданс стрептококи/пневмококи; ескулин за ентерококи, ВИТЕК идентификација за различни видови на вириданс стрептококи) и *анаеробни* бактерии (макроскопски препарат според Грам и форма на бактериската клетка – кока, бацил, спирохета -ВИТЕК идентификација).

## РЕЗУЛТАТИ

**Анализиранички гел** - на максилата се анализираа 60,00% од штраф имплантите од кои 40,00% импланти инсерирани во постериорната регија на максилата. На *мандибулата* инсерирани се 40,00% од имплантите и тоа 37,14% во постериорната регија на мандибулата.

Дијаметарот на имплантите варира во интервалот  $3,97 \pm 0,48$  мм., додека минималната ширина на имплантите изнесува 3,50 мм., а максималната 4,50 мм.

Должината на имплантите варира во интервалот  $10,29 \pm 1,09$  мм., минималната должина на имплантите изнесува 8,00 мм., а максималната 11,00 мм.

Во однос на модифицираната имплантна површина 88,57% импланти биле со киселински обработена и пескарена површина (acid etched and sand blasted AC/SB), додека 11,43% се карактеризирале со подобрени хидрофилини карактеристики површина (sand blasted- large grid-acid etched површина).

Во однос на протетичките супраструктури доминираат имплантно носени фиксни конструкции (60,00%) импланти, а кај останатите импланти изведена е соло конструкција.

**Дескриптивен гел** - ако се земат во предвид просечните вредности на про-инфламаторните IL-1 $\beta$  (R1) цитокини пред интервенција, 4 месеци по интервенцијата и 12 месеци од протетичкото оптеретување, за

preparation, bacitracin test for beta haemolytic streptococci, optohin for viridans streptococci / pneumococcus; eskulin for enterokoki, WITec identification of different species of viridans streptococci) and anaerobic bacteria (Gram macroscopic preparation and form of bacterial cells coca, bacillus, spirochaete-WITec identification).

## RESULTS

**Analytical Part** - on the maxilla 60.00% of screw implants were analyzed of which 40.00% were inserted implants in posterior region of the maxilla. On the mandible 40.00% of the implants were inserted and 37.14% were in the posterior region of the mandible.

The diameter of implants varies in the range of  $3,97 \pm 0,48$  mm., while the minimum width of the implants is 3.50 mm., and 4.50 mm maximum.

The length of implants varies in the interval:  $10,29 \pm 1,09$  mm., the minimum length of the implants is 8.00 mm., and the maximum - 11.00 mm.

Regarding the modified implantable surface, 88.57% implants were with acid and sand treated surface (acid etched and sand blasted AC / SB), while 11.43% were characterized by surface with enhanced hydrophilic features (sand blasted-large grid-acid etched).

Regarding prosthetic substructures, those worn implants that were fixed structures (60.00%) dominate, and on the remaining implants a solo construction was performed.

**Descriptive part** - if you consider the average values of the pro-inflammatory IL-1 $\beta$  (R1) cytokines before the intervention, 4 months after the intervention and 12 months after prosthetic loading, for F = 99,86 and p <0,001

$F=99,86$  и  $p<0,001(p=0,000)$  во прикажаната дистрибуција постои сигнификантна разлика.

**Табела 1.** IL-1 $\beta$  промени (R1) / Bonferroni test

На **Табела 1.** прикажани се интеркласните разлики во вредностите на про-инфламаторните IL-1 $\beta$  цитокини пред интервенција, 4 месеци по интервенцијата и 12 месеци од протетичкото оптеретување.

Ако се земат во предвид просечните вредности на антиинфламаторните TGF- $\beta$  (R1) цитокини пред интервенција, 4 месеци по интервенцијата и 12 месеци од протетичкото оптеретување, за  $F=159,63$  и  $p<0,001(p=0,000)$  во прикажаната дистрибуција постои сигнификантна разлика.

**Табела 2.** TGF- $\beta$  промени (R1) / Bonferroni test

На **Табела 2.** прикажани се интеркласните разлики во вредностите на антиинфламаторните TGF- $\beta$  (R1) цитокини пред интервенција, 4 месеци по интервенцијата и 12 месеци од протетичкото оптеретување.

- Концептот на резултатите добиени со микробиолошките анализи и семиквантитативната анализа

Одредување на вкупен број на аеробни бактерии

- доминантни: Грам позитивни коки, распоредени по вериги, суспектни за стрептококи
- Грам позитивни бацили
- Грам негативни тенки и куси бацили

Одредување на вкупен број на анаероби и факултативно анаеробни бактерии

- доминантни Грам позитивни коки (Peptococcus, Peptostreptococcus)

( $p = 0,000$ ) in distribution shown there is a significant difference.

**Table 1.** IL-1 $\beta$  changes (R1) / Bonferroni test

The **Table 1.** shows the intern-classes differences in the values of pro-inflammatory cytokines IL-1 $\beta$  before the intervention, 4 months after the intervention and 12 months after prosthetic loading.

If we consider the average values of anti-inflammatory TGF- $\beta$  (R1) cytokines before the intervention, 4 months after the intervention and 12 months after prosthetic loading, for  $F = 159,63$  and  $p < 0,001$  ( $p = 0,000$ ) there is a significant difference in distribution.

**Table 2.** TGF- $\beta$  changes (R1) / Bonferroni test

The **Table 2.** shows the intern-classes differences in the values of anti-inflammatory cytokines TGF- $\beta$  (R1) before the intervention, 4 months after the intervention and 12 months after prosthetic loading.

- Concept of results obtained by microbiological analysis and semiquantitative analysis

Determining the total number of aerobic bacteria

- dominant: Gram positive cocci, arranged in chains, suspected to be streptococcal
- a Gram positive bacilli
- a Gram negative bacilli (thin and short)

Determining the total number of anaerobic bacteria and optional anaerobic bacteria

- dominant Gram positive cocci (Peptococcus, Peptostreptococcus)

- Грам негативни коки, суспектни за *Velonella*
- Грам негативни бацили суспектни за периодонтопатогени (*Bacteroides*, *Fusobacterium*)
- Грам негативни спирални бактерии
- Грам позитивни бацили, суспектни за лактобацили

Односот помеѓу аеробните и анаеробните бактерии беше *ana partes* или доминираа анаеробите. Поголемиот дел на периодонтопатогените бактерии претставуваат грам негативни, анаеробни бактерии, најчесто бацили. Но во групата на периодонтопатогени се застапени и грам позитивните, анаеробни, пептострептококи.

Ако се земат во предвид просечните вредности на про-инфламаторните IL-1 $\beta$  (R1) цитокини 4 месеци по интервенцијата и 12 месеци од протетичкото оптеретување, во релација со оптеретување со микроорганизми, за  $F=9,35$  и  $p<0,01$  ( $p=0,004$ ) во прикажаната дистрибуција постои сигнификантна разлика (**Графикон 1.**).

**Графикон 1.** Просечните вредности на про-инфламаторни IL-1 $\beta$  во однос на товарот на микроорганизми

Просечните вредности ( $x=219,61$  pg/mg) на про-инфламаторните IL-1 $\beta$  (R1) цитокини 4 месеци по интервенцијата (при оптеретување со микроорганизми во нормални граници) значајно ( $p<0,001$ ) е поголема од просечната вредност ( $x=175,95$  pg/mg) на цитокините 12 месеци од протетичкото оптеретување (при оптеретување со микроорганизми во нормални граници).

Просечните вредности ( $x=197,30$  pg/mg) на про-инфламаторните IL-1 $\beta$  (R1) цитокини 4 месеци по интервенцијата (при значајно оптеретување со микроорганизми) незначајно ( $p>0,05$ ) е поголема од просечната вредност

- a Gram negative cocci, suspected to be *Velonella*
- a Gram negative bacilli, suspected to be periodontopathogeni (*Bacteroides*, *Fusobacterium*)
- a Gram negative spiral bacteria
- a Gram positive bacilli, suspected to be lactobacilli

The relationship between aerobic and anaerobic bacteria was *ana partes* or the anaerobes dominated. Most of the periodontopathogenic bacteria are gram-negative, anaerobic bacteria, most bacilli.

But in the group of periodontopathogens also gram positive, anaerobic, peptostreptococci were included.

If we consider the average values of the pro-inflammatory IL-1 $\beta$  (R1) cytokines 4 months after the intervention and 12 months after the prosthetic loading in relation to the load of microorganisms, for  $F = 9,35$  and  $p < 0,01$  ( $p = 0.004$ ) there will be a significant difference in the distribution shown on **Graph 1.**

**Graph 1.** The average values of the pro-inflammatory IL-1 $\beta$  in relation to the load of microorganisms

The average values ( $x = 219,61$  pg / mg) of pro-inflammatory IL-1 $\beta$  (R1) cytokines 4 months after the intervention (the load of microorganisms is in the normal range) significantly ( $p < 0,001$ ) is greater than the average value ( $x = 175,95$  pg / mg) of cytokines 12 months after prosthetic loading (the load of microorganisms is in the normal range).

The average values ( $x = 197,30$  pg / mg) of pro-inflammatory IL-1 $\beta$  (R1) cytokines 4 months after the intervention (at significant load of microorganisms) insignificantly ( $p > 0,05$ ) is greater than the average value ( $x = 183,52$  pg

( $x=183,52$  pg/mg) на цитокините 12 месеци од протетичкото оптеретување (при значајно оптеретување со микроорганизми) (**Табела 3.**).

**Табела 3.** IL-1 $\beta$  промени / оптеретување со микроорганизми/ Bonferroni test

Ако се земат во предвид просечните вредности на антиинфламаторните TGF- $\beta$  (R1) цитокини 4 месеци по интервенцијата и 12 месеци од протетичкото оптеретување, во релација со оптеретување со микроорганизми, за  $F=106,91$  и  $p<0,001$  ( $p=0,000$ ) во прикажаната дистрибуција постои сигнификантна разлика (**Графикон 2.**).

**Графикон 2.** Просечните вредности на антиинфламаторни TGF- $\beta$  цитокини во однос на товарот на микроорганизми

Просечните вредности ( $x=15347,0$  pg/mg.) на антиинфламаторните TGF- $\beta$  (R1) цитокини 4 месеци по интервенцијата (при оптеретување со микроорганизми во нормални граници) значајно ( $p<0,001$ ) е поголема од просечната вредност ( $x=13279,0$  pg/mg.) на цитокините 12 месеци од протетичкото оптеретување (при оптеретување со микроорганизми во нормални граници).

Просечните вредности ( $x=19562,0$  pg/mg.) на антиинфламаторните TGF- $\beta$  (R1) цитокини 4 месеци по интервенцијата (при значајно оптеретување со микроорганизми) значајно ( $p<0,001$ ) е поголема од просечната вредност ( $x=10989,0$  pg/mg.) на цитокините 12 месеци од протетичкото оптеретување (при значајно оптеретување со микроорганизми) (**Табела 4.**).

**Табела 4.** TGF- $\beta$  промени / оптеретување со микроорганизми/ Bonferroni test

/ mg) of cytokines 12 months after prosthetic loading (with significant load of organisms) (**Table 3.**).

**Table 3.** IL-1 $\beta$  changes/ load of microorganisms / Bonferroni test

If we consider the average values of anti-inflammatory TGF- $\beta$  (R1) cytokines 4 months after the intervention and 12 months after prosthetic loading in relation to the load of microorganisms, for  $F = 106,91$  and  $p < 0,001$  ( $p = 0,000$ ) there is a significant difference in distribution (**Graph 2.**).

**Graph 2.** The average values of anti-inflammatory TGF- $\beta$  cytokines in relation to the load of microorganisms

The average values ( $x = 15347,0$  pg / mg.) of anti-inflammatory TGF- $\beta$  (R1) cytokines 4 months after the intervention (the load of microorganisms is in the normal range) significantly ( $p < 0,001$ ) is greater than the average value ( $x = 13279,0$  pg / mg.) of the cytokines 12 months after prosthetic loading (the load of microorganisms is in the normal range).

The average values ( $x = 19562,0$  pg / mg.) of anti-inflammatory TGF- $\beta$  (R1) cytokines 4 months after the intervention (at significant load of microorganisms) significantly ( $p < 0,001$ ) is greater than the average value ( $x = 10989,0$  pg / mg.) of cytokine 12 months after prosthetic loading (with significant load of organisms) (**Table 4.**).

**Table 4.** TGF- $\beta$  changes/ load of microorganisms / Bonferroni test



## ДИСКУСИЈА

Цитокините учествуваат во комплексните каскади на осеоинтеграцијата како и во заздравувањето на мекоткивните рани и тоа во трите фази: фазата на инфламација (IL-1, IL-6, TNF- $\alpha$ , PDGF), пролиферативната фаза (citoкин-активираните макрофаги секретираат ангиогенетски фактори- VEGF и фибробласт-стимулирачки цитокини) и фазата на ремоделирање (TGF- $\beta$ ). TGF- $\beta$  зазема централна улога во процесот на заздравување на раните. TGF- $\beta$  ја инхибира функцијата на активираниите инфламаторни клетки, го забрзува процесот на заздравување преку пролиферација и ангажирање на фибробластите вклучувајќи ги и периосталните мезенхимални клетки кои ја промовираат матрикс синтезата. Ја стимулира синтезата на колаген (колаген I и III) од страна на фибробластите, влијае на интегрин експресијата и на тој начин учествува во составот и меѓусебното поврзување на колагенските структури (фазата на ремоделирање). Овој цитокин предизвикува поголема доминација на процесите за коскената формација во однос на коскената ресорпција во тек на коскениот ремоделирање.

Исто така TGF- $\beta$  влијае и врз процесот на ангиогенеза. Schierano and Bassi<sup>15</sup>, Schierano and Bellone<sup>16</sup> забележале пораст на TGF- $\beta$ 1 и TGF- $\beta$ 2 во периимплантните ткива во постимплантациониот период и констатираат дека успешната осеоинтеграција зависи од модулативната и балансирањето на коскени фактори за ремоделирање и тоа преку зголемена експресија на TGF- $\beta$  во тек на целиот постимплантационен период, отсуство на зголемени нивоа на проинфламаторните цитокини и експресија на таков цитокинский профил кој е способен да го модулира остеокластичното формирање како и фосфатазната активност во примарните остеобласти.

## DISCUSSION

Cytokines participate in complex cascades of osseointegration as in healing soft-tissue wounds in three phases: phase of inflammation (IL-1, IL-6, TNF- $\alpha$ , PDGF), proliferative phase (cytokine-activated macrophages secrete angiogenic factors - VEGF and fibroblast - stimulating cytokines) and the phase of remodeling (TGF- $\beta$ ). TGF- $\beta$  occupies a central role in the healing process of wounds. TGF- $\beta$  inhibits the function of activated inflammatory cells, accelerate the healing process through the proliferation and engaging of fibroblasts including periosteal mesenchymal cells which promote matrix synthesis.

It stimulates the synthesis of collagen (collagen I and III) by fibroblasts, affects integrin expression and thus participate in the composition and interconnection of collagen structures (remodeling phase).

This cytokine causes greater predominance of bone formation processes in terms of bone resorption during bone remodeling.

Also TGF- $\beta$  affects the process of angiogenesis. Schierano and Bassi<sup>15</sup>, Schierano and Bellone<sup>16</sup> noticed an increase of TGF- $\beta$ 1 and TGF- $\beta$ 2 in peri-implant tissues during post-implantation period and conclude that successful osseointegration depends on the modulation and balance of bone factors for remodeling, through increased expression of TGF- $\beta$  during the post-implantation period, through the absence of increased levels of pro-inflammatory cytokines and expression of such a cytokine profile that is able to modulate osteoclastic formation and phosphatase activity in primary osteoblasts.

### **Општоварување со орални микроорганизми (microbial load)**

Со помош на концептот на резултатите добиени со микробиолошките анализи и семиквантитативната анализа дидактички ги поделивме поединечните имплантни случаи како импланти кај кои постои оптеретување со микроорганизми во нормални граници (помал број на избројани микроорганизми каде е подеднаков бројот на анаероби и аероби) и импланти кај кои се детектира значајно оптеретување со микроорганизми (голем број на микроорганизми каде доминираат анаеробите). Анализирајќи ги добиените резултати утврдивме дека населувањето на микроорганизмите на супраструктурата и нивното присуство во периимплантниот сулкус има сигнификантно влијание врз цитокинскиот профил на периимплантните ткива. Кај имплантите кои значајно се општерети со микроорганизми се детектира помал степен на пад на проинфламаторните цитокини кој креира едно проинфламаторно миеље за поинтензивна реакција на маргиналната коска („marginal bone loss“).

### **Бактериска адхезија и микробно општоварување**

Микрофлората околу имплантите е слична на онаа која постои околу природните заби<sup>2</sup>. Квантитетот и квалитетот на плак адхезијата на имплантната површина е битна за долг успех на имплантната терапија. Иницијалниот настан во патогенезата на поголем број на бактериски предизвикани заболувања претставува првобитната адхезија на бактериите на имплантната површина. Од тука произлегува фактот дека превенцијата на бактериската адхезија на интароралните меки и цврсти ткива е од особено значење.

Биофилмовите се создаваат на сите имплантни површини. Колонизацијата со микроорганизми на имплантната површина и периимплантните ткива може да се јави дури и за неколку минути<sup>5</sup>. Карактеристи-

### **Load of oral microorganisms (microbial load)**

Using the concept of the results obtained by the microbiological analysis and the semiquantitative analysis didactically we have divided individual implant cases to implants which has a load of microorganisms within normal limits (less is the number of the counted microorganisms where there is an equal number of anaerobic and aerobic) and implants in which significant load of microorganisms is detected (great number of microorganisms in which anaerobes dominate).

Analyzing the results we found that the microorganisms populating the supra-structure and their presence in the peri-implant sulcus has a significant impact on the cytokine profile of the peri-implant tissues.

The implants that are significantly loaded by microorganisms have lower levels of proinflammatory cytokines drop that creates a proinflammatory milieu of intense reaction of marginal bone („marginal bone loss“).

### **Bacterial adhesion and microbial load**

The microflora around implants is similar to that which exists around natural teeth<sup>(2)</sup>. The quantity and quality of plaque adhesion of the implant surface is important for the long success of implant therapy.

The initial event in the pathogenesis of a number of diseases caused by bacteria is an initial adhesion of bacteria to the implant surface. Hence the fact that the prevention of bacterial adhesion to intraoral soft and hard tissues is of particular importance.

Biofilms are created on all implant surfaces. Colonization with microorganisms on the implant surface and peri-implant tissues can occur even for a few minutes<sup>5</sup>.

ките на површината и хемискиот состав на имплантната површина влијаат на количеството и на композицијата на биофилмот.

Површинските карактеристики на трансгингивалниот дел на имплантните компоненти исто така се важни детерминанти на бактериската адхезија. Бактериската адхезија покажува директна позитивна поврзаност со површинската рапавост на имплантната површина. Во зависност од површинската рапавост според Albrektsson and Wennerberg<sup>1</sup>, имплантите се категоризирани како: мазни ( $Ra < 0.5 \mu m$ ), минимално рапави ( $Ra 0.5-1.0 \mu m$ ), умерено рапави ( $Ra 1.1-2.0 \mu m$ ), рапави ( $Ra > 2.0 \mu m$ ).

Механизмите на атхеренција на оралните бактерии за цврстите површини се уште не се во потполност разјаснети. Во усната празнина имплантните површини се покриени со стекната обвивка која се формира преку адсорпција на саливарни компоненти на површината на трансгингивалниот абатмен или на гингивоформерите („healing implant components”). Оралните бактерии подоцна реагираат со саливарните компоненти со цел да се адхерираат за површините. По неколку дена на слободна плак формација, на површината доаѓа до матурација на плакот со зголемен процент на подвижни микроорганизми и спирохети<sup>13</sup>.

Површинската модификација и употребата на различни материјали игра релевантна улога во бактериската адхезија на имплантната површина. Бактериите покажуваат различни афинитети на адхезија за различни материјали. Циркониум оксидните, циркониум нитридните како и титаниум нитрид (TiN) покриените површини<sup>14</sup> покажувале сигнификантна редуција на бактериска адхезија, иако поседувале слични карактеристики на површинска рапавост ( $Ra 0.75 \pm 0.05 \mu m$  за титаниум,  $0.76 \pm 0.06 \mu m$  за циркониум оксид). Нискиот колонизациски потенцијал на циркониум оксидот најверојатно се должи на неговата суперфи-

The characteristics of the surface and the chemical composition of the implant surface affect the quantity and composition of biofilms. Surface features of transgingival part of implant components are also important determinants of bacterial adhesion. Bacterial adhesion shows a direct positive relationship with surface roughness of implant area.

Depending on surface roughness according to Albrektsson and Wennerberg<sup>1</sup>, implants are categorized as: smooth ( $Ra < 0.5 \mu m$ ), minimally rough ( $Ra 0.5-1.0 \mu m$ ), moderately rough ( $Ra 1.1-2.0 \mu m$ ), rough ( $Ra > 2.0 \mu m$ ).

Mechanisms of adherence of oral bacteria for solid surfaces have not yet been fully clarified. In the oral cavity the implantable surfaces are covered with acquired layer that forms through adsorption of salivary components on the surface of trans-gingival abatement or gingival-formers („healing implant components”).

Oral bacteria subsequently react with salivary components to adhere to surfaces. After a few days of free plaque formation, the surface comes to the maturation of the plaque with increased percentage of moving microorganisms and spirochaetes<sup>13</sup>.

Surface modification and use of different materials play a relevant role in bacterial adhesion to implant area. Bacteria show different affinities of adhesion to various materials.

The surfaces covered with zirconium oxide, zirconium and titanium nitride (TiN)<sup>14</sup> showed significant reduction in bacterial adhesion, although they possessed similar characteristics of surface roughness ( $Ra 0.75 + 0.05 \mu m$  for titanium,  $0.76 + 0.06 \mu m$  for zirconium oxide).

The low potential for colonization of zirconium oxide is probably due to its superficial structure i.e. the degree of its electrical conductivity. During adhesion, depending on the specific

цијална структура односно на степенот на електропроводливост. Во тек на адхезијата, во зависност од специфичната отпорност на субстратот бактериите или донираат или акцептираат електрони од субстратот, односно бактериите кои донираат електрони адхерираат посилено во однос на бактериите кои акцептираат електрони од субстратот. Добиените резултати од поголемиот број на анализирани студии, ја потенцираат потребата за пронаоѓање на оптимални физичко-хемиски параметри на трансгингивалните делови на имплантните површини и на абатмените кои би го довелеле на минимум колонизацискиот потенцијал.

При поставување на протетскиот абатмен за имплантот се формира микропукнатина (microgap) помеѓу двете компоненти која може да се однесува како резервоар на микроорганизми<sup>3</sup>. Присуството на микропукнатината (микропросторот) на спојот помеѓу абатменот и имплантот во блиска релација со коската може да игра улога во маргинално губење на коска. Дизајнот на спојот помеѓу имплантот и абатменот може да има одредено влијание на количеството на бактериска пенетрација во внатрешниот дел на денталните импланти (екстерен хексагонал спој, интерен хексагонал спој, конусен спој, три-канален интерен спој или сл.). Tesmer et al.<sup>17</sup> во својата студија, утврдиле минимална пенетрација на периодонтопатогени бактерии во внатрешниот дел на имплантот кај имплантите со конусна врска помеѓу имплантот и абатменот за разлика од имплантите со три-канален интерен спој.

Оклузалното оптеретување на имплантите и силите на цвакопритисок можат исто така да придонесат за бактериската колонизација на имплант-абатмен микропросторот. Неколку фактори можат да придонесат за потенцијална колонизација на оралните микроорганизми на имплант-абатмен микропросторот и тоа: степенот на прециз-

resistance of substrate bacteria they either donated or accepted electrons from the substrate, i.e. the bacteria which donate electrons adhere more strongly against the bacteria that accepted electrons from the substrate.

The results of most of the analyzed studies emphasize the need to find the optimal physical-chemical parameters of trans-gingival parts of implantable surfaces and abatement that would bring the colonization potential to its minimum.

The setting of prosthetic abatement for the implant form microgap between the two components that can act as a reservoir of microorganisms<sup>3</sup>.

The presence of the microgap (microspace) on the connection between the implant and abatement closely involved with bone may play a role in marginal bone loss.

The design of the connection between the implant and abatement may have some impact on the amount of bacterial penetration into the inner part of dental implants (external hexagonal connection, internal hexagonal connection, cone-circuit, three-channel internal circuit, etc.).

Tesmer et al.<sup>17</sup> in their study found minimal penetration of periodontopathogenic bacteria inside the implant in implants with conical connection between the implant and abatement unlike implants with internal three-channel connection.

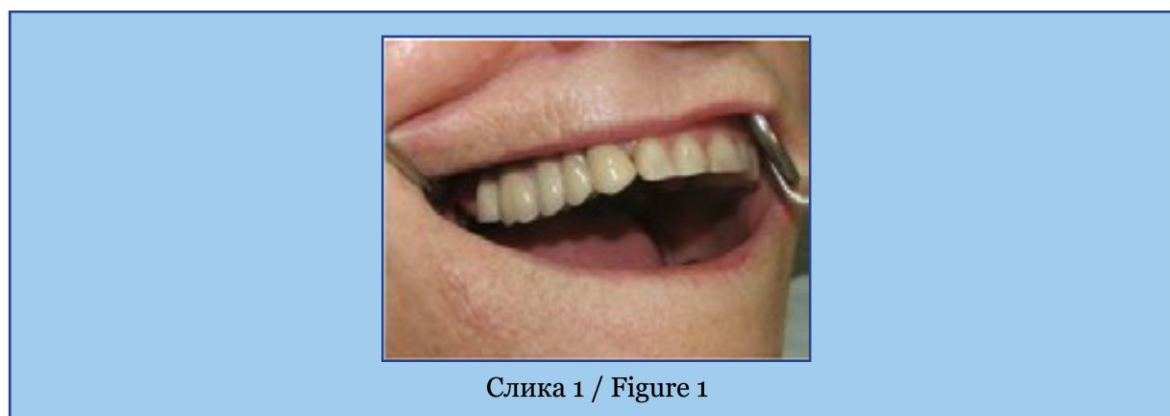
Occlusal load of implants and the forces of chewing pressure can also contribute to bacterial colonization of the implant-abatement microspace. Several factors may contribute to the potential colonization of oral microorganisms in implant-abatement microspace including: the degree of precise matching of implant

но совпаѓање на имплантните компоненти (implant-abatmen interface), силите кои се употребуваат при поставување на абатментите (торк 25Ncm, 35Ncm) и силите на протетичкото оптеретување при функција на имплантите -pumping effect<sup>18</sup>.

Можните фактори кои можат да предизвикаат губење на маргинална коска обсервирани во првата година на функција на имплантите, инволвираат бактериска адхезија на имплантата површина, хируршка траума, оклузално преоптеретување, присуство на микропукнатина помеѓу имплантот и абатментот, неадекватна биолошка ширина, имплантен крестален модул и сл.

components (implant-abatement interface), the forces used in setting abatements (Torquay 25Ncm, 35Ncm) and the forces of prosthetic loading during implant function - pumping effect<sup>18</sup>.

Possible factors that may cause marginal bone loss observed in the first year of implant function, involved bacterial adhesion to implant surface, surgical trauma, occlusal overload, the presence of microgap between the implant and abatement, inadequate biological width implant crestal module etc.



Слика 1 / Figure 1

Слика 1. Протетичка супраструктура

Figure 1. Prosthetic suprastructure

Табела 1. IL-1 $\beta$  промени (R1) / Bonferroni test / Table 1. IL-1 $\beta$  changes (R1) / Bonferroni test

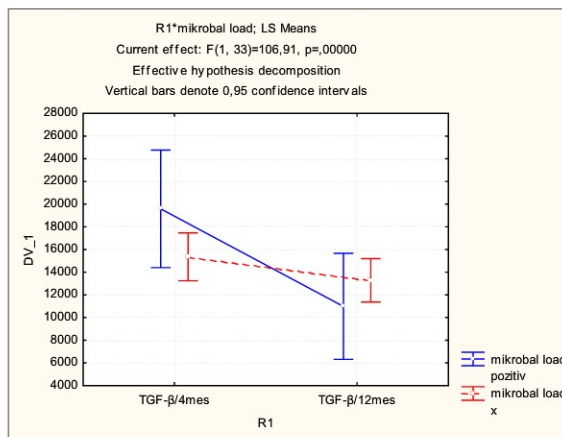
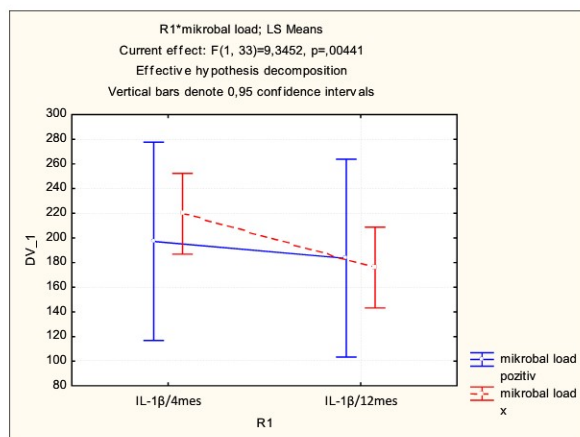
	IL-1 $\beta$ промени (R1)	{1} 70,61	{2} 216,42	{3} 177,03
1	IL-1 $\beta$ /пред		***	***
2	IL-1 $\beta$ /4 мес. по	***		***
3	IL-1 $\beta$ /12 мес. од	***	***	

p<0,001\*\*\*

Табела 2. TGF- $\beta$  промени (R1) / Bonferroni test / Table 2. TGF- $\beta$  changes (R1) / Bonferroni test

	TGF- $\beta$ промени (R1)	{1} 3014,6	{2} 15952,0	{3} 12952,0
1	TGF- $\beta$ / пред		***	***
2	TGF- $\beta$ /4 месеци по	***		***
3	TGF- $\beta$ /12 месеци од	***	***	

p<0,001\*\*\*



**Графикон 1.** Просечните вредности на про-инфламаторни IL-1β во однос на товарот на микроорганизми

**Chart 1.** The average values of the pro-inflammatory IL-1β in relation to the load of microorganisms

**Графикон 2.** Просечните вредности на анти-инфламаторни TGF-β цитокини во однос на товарот на микроорганизми

**Chart 2.** The average values of anti-inflammatory TGF-β cytokines in relation to the load of microorganisms

**Табела 3.** IL-1β промени / оптеретување со микроорганизми/ Bonferroni test

**Table 3.** IL-1β changes/ load of microorganisms / Bonferroni test

	Mikrobal load	IL-1β промени (R1)	{1}	{2}	{3}	{4}
			219,61	175,95	197,30	183,52
1	Нормални граници	IL-1 β / 4 мес. по		***		
2	Нормални граници	IL-1 β / 12 мес. од	***			
3	Значајно оптеретување	IL-1 β / 4 мес. по				
4	Значајно оптеретување	IL-1 β / 12 мес. од				

p<0,001\*\*\*

**Табела 4.** TGF-β промени / оптеретување со микроорганизми/ Bonferroni test

**Table 4.** TGF-β changes/ load of microorganisms / Bonferroni test

	Mikrobal load	TGF-β промени (R1)	{1}	{2}	{3}	{4}
			15347,0	13279,0	19582,0	10989,0
1	Нормални граници	TGF- β / 4 месеци по		***		
2	Нормални граници	TGF- β / 12 месеци од	***			
3	Значајно оптеретување	TGF- β / 4 месеци по				***
4	Значајно оптеретување	TGF- β / 12 месеци од			***	

p<0,001\*\*\*

## ЛИТЕРАТУРА

## REFERENCES

1. Albrektsson T, Wennerberg A. Oral implant surfaces: Part 1 – review focusing on topographic and chemical properties of different surfaces and in vivo responses to them. *International Journal of Prosthodontics*. 2004;17: 536–543.
2. Apse P, Ellen RP, Overall CM, Zarb GA. Microbiota and crevicular fluid collagenase activity in the osseointegrated dental implant sulcus: a comparison of sites in edentulous and partially edentulous patients. *J Periodont Res*. 1989;24:96–105.
3. Callan DP, Cobb CM, Williams KB. DNA probe identification of bacteria colonizing internal-surfaces of the implant-abutment interface: A preliminary study. *J Periodontol*. 2005 :76:115-120.
4. Dixon DR, Bainbridge BW and Darveau RP. Modulation of the innate immune response within the periodontium. *Periodontology* 2000. 2004: 35, 53–74.
5. Furst MM, Salvi G, Lang NP, Persson R. 2007 Bacterial colonization immediately after installation of oral titanium implants. *Clin Oral Implants Res*;18:501-508.
6. Hooper LV. 2009 Do symbiotic bacteria subvert host immunity? *Nature Reviews in Microbiology* 7, 367–374.
7. James JA, Poulton KV, Haworth SE, Payne D, McKay IJ, Clarke FM, Hughes FJ & Linden GJ 2007 Polymorphisms of TLR4 but not CD14 are associated with a decreased risk of aggressive periodontitis. *Journal of Clinical Periodontology* :34, 111–117.
8. Marsh PD. Are dental diseases examples of ecological catastrophes? *Microbiology* 2003;149, 279–294.
9. Mitsugi O, Fumico H, Yoshiko S, Xiabo Z, Kazuo M, Katsuyuki K. Intrafamilial distribution of nine putative periodontopathogenes in dental plaque samples analyzed by PCR, Mitsugi Okada, Fumico Hayasky et al. *Journal of Oral Science*. 2004;46(3):149-156.
10. Nonnenmacher C, Dalpke A, Zimmermann S, Flores-De-Jacoby L, Mutters R & Heeg, K. DNA from periodontopathogenic bacteria is immunostimulatory for mouse and human immune cells. *Infection and Immunity* 2003;71, 850–856.
11. Odila P, Salete M, Beatriz C. Periodontopathogenes in the saliva and subgingival dental plaque of group of mothers, *Pesqm.Odontol.Bras*. 2002 :16, 4, Sao Paolo.
12. Petrovic A, Vojdic D. Determination of Inflammatory cytokine concentrations in gingival fluid samples of dental implants and control teeth, *Serbian dental Journal*. 2000:47 (1):15
13. Quirinen M, Bollen CML, Papaionnou W, van Eldere J, van Steenberghe D. The influence of titanium abutments surface roughness on plaque accumulation and gingivitis.Sort term observations. *Int J Oral Maxillofac Implants Res*.2002:13:1-19
14. Scarano A, Piattelli M, Vrespa G, Caputi S, Piattelli A. Bacterial adhesion on titanium nitride coated and uncoated implant: an in vivo human study, *Journal of Oral Implantology*. 2003. Vol. XXIX/No. 2, pp:80-85.
15. Schierano G, Bassi F. Cytokine production and bone remodeling in a patient wearing overdentures on oral implants, *Journal of Dental Research*. 2000. Vol.79, 1675-1682.
16. Schierano G, Bellone G. TGF- $\beta$  and IL-10 around implants, *J Dent Res* 2003. 82(6):428-432
17. Tesmer M, Wallet S, Koutouzis T and Lundgren T. Bacterial Colonization of the Dental Implant Fixture–Abutment Interface: An In Vitro Study, *J Periodontol*. 2009. 80(12) :1991-1997
18. Zipprich H, Weigl P, Lange B, Lauer H-C. Micromovements at the implant-abutment interface: Measurement,causes, and consequences. *Implantologie*. 2007. 15:31-46.

## Цели и намена

Македонскиот стоматолошки преглед како водечко, непрофитно, научно меѓународно и официјално списание на Универзитетот “Св. Кирил и Методиј”, Стоматолошки факултет-Скопје, пружа релевантни информации од сите гранки на стоматологијата и максилофацијалната хирургија, коишто се во непосредна врска со оралното здравје и оралните заболувања. Со цел задржување на вака високо поставените стандарди, сите пријавени ракописи претходно се разгледуваат од страна на докажани стручњаци или искусни клиничари од различни области на стоматологијата. Секој ракопис треба да исполни одредени критериуми, во спротивно несоодветно подготвените ракописи се враќаат на авторот-ите.

## Издавач

Универзитет “Св. Кирил и Методиј” Скопје  
Стоматолошки факултет - Скопје  
Мајка Тереза 17  
1000 Скопје, Македонија

## Упатство на авторите

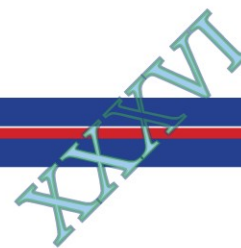
Македонскиот стоматолошки преглед објавува научни трудови од областа на стоматологијата и максилофацијалната хирургија. Ракописите може да се пријавуваат во форма на сопствени погледи, оригинални или ревијални трудови, опис на клинички случаи, потоа терапевтски препораки, посебни трудови и писма до уредникот.

Ракописите треба да се подготвени според ова упатство на авторите, коешто е во склад со општите барања за ракописи, прифатени од биомедицинските издавачи, односно во склад со барањата од Меѓународниот комитет за медицински списанија ([www.icmje.org](http://www.icmje.org)). Трудовите коишто не се сообразени со меѓународните стандарди не се земаат во разгледување.

**Ракописите може да се поднесуваат и директно до издавачот за издавање во електронска форма на следната адреса: [mnp@stomfak.ukim.edu.mk](mailto:mnp@stomfak.ukim.edu.mk)**

Поднесените ракописи треба да бидат оригинални и да не се претходно делумно или целосно објавени. Сите доставени фотографии треба да се оригинални. Фотографиите земени од други публикации треба да се со дозвола за преземање од соодветниот издавач. Кога ракописот е прифатен за печатење авторот-ите ги пренесуваат сите свои авторски права на издавачот на Македонскиот стоматолошки преглед. МСП се придржува до принципите на Декларацијата од Хелсинки и се согласува сите испитувања коишто се однесуваат на хуманата популација се во врска со овие принципи. МСП се придржува, исто така и до меѓународните принципи за биомедицинските истражувања, коишто се изведуваат врз експериментални животни, а се во склад со упатствата на СЗО за испитувања изведувани врз животни. Ако е неопходно авторите треба да докажат дека имаат и дозвола од етички комитет и дека пациентите опфатени во студијата се запознаени со испитувањата. Авторите се обврзуваат да достават изјава дека немаат било какви финансиски обврски кон некоја организација, којашто била вклучена во испитувањето, преку пополнување на соодветен формулар. Кон ракописот треба да се приложи и потпишана изјава од авторите дека немаат никаков етички конфликт или конфликт на интерес: долу потпишаните автори ги пренесуваат авторските права на издавачот и се согласуваат трудот да биде објавен во МСП. Авторите потврдуваат дека трудот е оригинален, дека не е поднесен за објавување во друго списание и дека ниту еден негов дел или целина не се објавувани. Авторите потврдуваат дека добиените резултати се оригинални и сопствени, добиени и проверени од самите автори, дека авторите лично учествувале во изработката и составувањето на ракописот и дека се согласуваат со неговата содржина. Во случај трудот да е изведен врз хумана популација, авторите треба да потврдат дека ги имаат сите согласности од етичките комитети и дека испитуваните пациенти се известени и согласни за спроведување на истражувањето. Авторите, исто, потврдуваат дека објавените резултати во студијата се во согласност со Хелсинкиската декларација и меѓународните принципи коишто се однесуваат на испитувањата изведени врз животни. Авторите го известуваат издавачкиот совет на МСП за непостоење на конфликт на интереси што би можеле да произлезат од одредени финансиски обврски со фармацевтски или биомедицински компании чиешто производи се користат во приложениот ракопис.”





## Aims and scope

Macedonian Dental Review, is a leading, non-profit, scientific international and official journal of the University Ss Cyril and Methodius, Faculty of Dentistry - Skopje, provides new information at a high standard of quality in all disciplines involved in the field of dentistry and craniofacial research, related to oral health and disease. To maintain that high standard all submitted manuscripts are peer-reviewed by scientists or clinical experts in the forefront of dental research and in clinics worldwide.

Each manuscript should be complete and the submission of preliminary or inconclusive results is discouraged.

## Publisher

University “Ss. Cyril & Methodius” Skopje  
Faculty of Dentistry - Skopje  
Mother Theresa str. 17  
1000 Skopje, Macedonia

## Authors Guidelines

Macedonian Dental Review (MDR) publishes scientific papers on dentistry and craniofacial surgery. Manuscripts may be submitted in the form of editorials, original articles, review articles, case reports, therapeutical notes, special articles and letters to the Editor.

Manuscripts are expected to comply with the instructions to authors which conform to the Uniform Requirements for Manuscripts Submitted to Biomedical Editors by the International Committee of

Medical Journal Editors ([www.icmje.org](http://www.icmje.org)). Articles not conforming to international standards will not be considered for acceptance.

## Papers should be submitted directly to the online Editorial Office at website:

[mzp@stomfak.ukim.edu.mk](mailto:mzp@stomfak.ukim.edu.mk)

Submission of the manuscript means that the paper is original and has not yet been totally or partially published and, if accepted, will not be published elsewhere either completely or as a part. All illustrations should be original. Illustrations taken from other publications must be accompanied by the publisher's permission. The Authors agree to transfer the ownership of copyright to Macedonian Dental Review in the event the manuscript is published.

The journal adheres to the principles set forth in the Helsinki Declaration and states that all reported research concerning human beings should be conducted in accordance with such principles. The journal also adheres to the International Guiding Principles for Biomedical Research Involving Animals recommended by the WHO and requires that all research on animals be conducted in accordance with these principles. The Authors, if necessary, must indicate that the study has been approved by the Ethic's committee and that patients have given their informed consent. Authors must also indicate whether they have any financial agreement with any organization that were involved in the research by filling the relevant form.

Papers must be accompanied by the following authors' statement relative to copyright, ethics and conflicts of interest, signed by all authors: «The undersigned authors transfer the ownership of copyright to Macedonian Dental Review should their work be published in this journal.

They state that the article is original, has not been submitted for publication in other journals and has not yet been published either wholly or in part. They state that they are responsible for the research that they have designed and carried out; that they have participated in drafting and revising the manuscript submitted, whose contents they approve. In the case of studies carried out on human beings, the authors confirm that the study was approved by the ethics committee and that the patients gave their informed consent. They also state that the research reported in the paper was undertaken in compliance with the Helsinki Declaration and the International Principles governing research on animals. They agree to inform Editorial Board of MDR of any conflict of interest that might arise, particularly any financial agreements they may have with pharmaceutical or biomedical firms whose products are pertinent to the subject matter dealt with in the manuscript. «

Авторите се согласни нивниот труд претходно да биде рецензиран. Сите ракописи претходно се рецензираат од страна на членови на издавачкиот совет коишто го задржуваат правото истиот да го одбијат, ако не е соодветна неговата структура или не се испочитувани етичките норми. Доколку ракописот биде прифатен, следи негово печатење. Ако е потребно да се направат одредени корекции во ракописот, коригираната верзија треба да се испрати во on-line форма до издавачкиот совет, со јасно нагласени и обележани делови. Ревидираната верзија на ракописот треба да се испрати повторно до издавачкиот совет со пропратно писмо во кое се дадени одговори на рецензентските забелешки.

Корекциите на тврдењата треба да се ограничени пред да се пристапи кон печатење: за сите промени во текстот известени се авторите. Корекциите треба да се направат во рок од три работни денови и потоа да се испратат on-line до издавачкиот совет на МСП. Во случај на задоцнување, членовите на издавачкиот совет на списанието може да пристапат кон корекции на забелешките во самиот ракопис.

За понатамошни информации во врска со термините за печатење, ве молиме, контактирајте го издавачкиот совет на МСП на следната адреса: ул. Мајка Тереза 17, 1000 Скопје, Република Македонија

e-mail: [mstp@stomfak.ukim.edu.mk](mailto:mstp@stomfak.ukim.edu.mk)

## Видови ракописи

Упатства за подготовка на најчесто пријавуваните ракописи во МСП

**Преписки со уредништвото:** овие преписки се упатуваат до главниот уредник или до помошникот на главниот уредник, а се однесуваат на одредени ставови и мислења на некој читател, каде тој изразува лични видувања за одредена проблематика. Овие преписки не се поголеми од 1000 зборови (три страници со двојно напишан текст) и не повеќе од 15 референци.

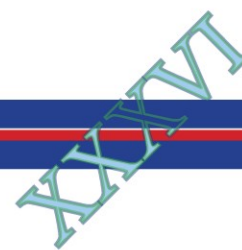
**Оригинални трудови:** овој вид на ракопис се однесува на оригинални сознанија до кои дошол авторот. Текстот на овие ракописи треба да содржи 3000 до 5500 зборови и да е изложен на 8 до 16 страници со двоен проред без референци, табели и слики. Не треба да се цитираат повеќе од 50 референци. Ракописот мора да биде составен од следниве делови:

1. Вовед, 2. Материјал и методи, 3. Резултати, 4. Дискусија и 5. Заклучоци.

Во воведниот дел целта на студијата треба да е јасно назначена. Во делот материјали и методи на логичен начин треба да се објасни како е спроведено испитувањето, како се анализирани податоците (која хипотеза е тестирана, каков вид на испитување е применето, како се појавите подредени, како се испитаниците одбрани и испитани, прецизно да се одредат сите детали во третманот, кои материјали се користени, дози на лекови, видови лабораториска опрема, кои статистички методи и сл.) во делот каде се наведуваат резултатите треба да се одговораат сите прашања што се наведени во воведниот дел. Добиените резултати треба да се изнесат потполно, јасно и концизно, па ако е потребно треба да се поткрепат со слики, графикони и табели. Во делот означен како дискусија се сумираат добиените резултати, критички се анализираат користените методи, се споредуваат добиените резултати со други објавени податоци и се дискутираат импликациите од добиените резултати. Заклучоците треба на кратко да го сумираат значењето на студијата и нејзините идни импликации.

**Ревиски трудови:** овој тип на ракописи треба да се во врска со одредена актуелна состојба на некоја појава, истата да се анализира од различен аспект и да е поткрепена со најновите литературни сознанија. Текстот на овој труд треба да има од 6000 до 12000 зборови (17 до 34 страници со двоен проред) не вклучувајќи ги референците, табелите и сликите. Во трудот не треба да се цитираат повеќе од 100 референци.

**Приказ на случаи:** овие трудови опишуваат одредени интересни случаи од практиката. Текстот би требало да се состои од 2000 до 3000 зборови (6 до 8 страници текст со двоен проред) без референци, табели и слики. Бројот на референци не треба да изнесува повеќе од 30.



The authors implicitly agree to their paper being peer-reviewed. All manuscripts will be reviewed by Editorial Board members who reserve the right to reject the manuscript without entering the review process in the case that the topic, the format or ethical aspects are inappropriate.

Once accepted, all manuscripts are subjected to copy editing. If modifications to the manuscript are requested, the corrected version should be sent to the online Editorial Office with the modified parts underlined and highlighted. The revised version should be accompanied by a letter with point-by-point responses to the reviewers' comments.

Correction of proofs should be limited to a simple check of the printing; any changes to the text will be charged to the authors. Corrected proofs must be sent back within 3 working days to the online Editorial Office of Macedonian Dental Review. In case of delay, the editorial staff of the journal may correct the proofs on the basis of the original manuscript. Forms for ordering reprints are sent together with the proofs.

For further information about publication terms please contact the Editorial Office of Macedonian Dental Review, Mother Teresa str. 17, 1000 Skopje, Republic of Macedonia.  
E-mail: [msp@stomfak.ukim.edu.mk](mailto:msp@stomfak.ukim.edu.mk)

## Article types

Instructions for the most frequent types of articles submitted to the journal.

**Editorials.** Commissioned by the Editor in Chief or the Managing Editor, editorials deal with a subject of topical interest about which the author expresses his/her personal opinion. No more than 1000 words (3 typed, double-spaced pages) and up to 15 references will be accepted.

**Original articles.** These should be original contributions to the subject. The text should be 3000-5500 words (8 to 16 typed, double-spaced pages) not including references, tables, figures. No more than 50 references will be accepted. The article must be subdivided into the following sections:  
1. introduction, 2. materials and methods, 3. results, 4. discussion, 5. conclusions.

In the introduction the aim of the study should be clearly summed up.

The materials and methods section should describe in a logical sequence how the study was designed and carried out, how the data were analyzed (what hypothesis was tested, what type of study was carried out, how randomization was done, how the subjects were recruited and chosen, provide accurate details of the main features of treatment, of the materials used, of drug dosages, of unusual equipments, of the statistical method ...).

In the results section the answers to the questions posed in the introduction should be given. The results should be reported fully, clearly and concisely supported, if necessary, by figures, graphs and tables. The discussion section should sum up the main results, critically analyze the methods used, compare the results obtained with other published data and discuss the implications of the results.

The conclusions should briefly sum up the significance of the study and its future implications.

**Review articles.** Generally commissioned by the Editor in Chief or the Managing Editor, review articles should discuss a topic of current interest, outline current knowledge of the subject, analyze different opinions regarding the problem discussed, be up-to-date on the latest data in the literature. The text should be 6000-12000 words (17 to 34 typed, double-spaced pages) not including references, tables, figures. No more than 100 references will be accepted.

**Case reports.** These give a description of particularly interesting cases. The text should be 2000-3000 words (6 to 8 typed, double-spaced pages) not including references, tables, figures. No more than 30 references will be accepted.



Овој тип на трудови треба да ги има следниве делови: 1. Вовед, 2. Приказ на случаи или клинички испитувања, 3. Дискусија, и 4. Заклучоци.

**Терапевтски забелешки:** намената на овој тип ракописи е приказ и процена на нови стоматолошки и хируршки методи на третман. Текстот би требало да е изнесен во 3000 до 5500 зборови (8 до 16 страници со двоен проред) без референци, табели или слики. Трудот не треба да користи повеќе од 30 референци. Трудот би требало да е составен од следниве делови: 1. Вовед, 2. Материјали и методи, 3. Резултати, 4. Дискусија, 5. Заклучоци.

**Специјални трудови:** овие трудови се однесуваат на историјата на стоматологијата, забоздравствената заштита, етиката, економските правила и законските прописи коишто се однесуваат на стоматологијата. Текстот би требало да е изнесен на 3000 до 7000 зборови (8 до 12 страници со двоен проред) без референци, табели и слики. Не треба да се цитираат повеќе од 50 референци.

**Писма за уредникот:** овие писма се однесуваат на трудовите објавени во МСП, или пак, обработуваат одредена интересна појава, која побудува интерес кај авторите, коишто сакаат своите опсервации да им ги предочат на читателите. Писмата треба да се составени од 500 до 1000 зборови (1 до 3 страници со двоен проред) без референци, табели, слики. Не треба да се цитираат повеќе од 5 референци.

**Упатства:** ова се документи напишани од одредени стоматолошки здруженија или авторитетни извори. Бројот на слики и табели треба да соодветствува со содржината на упатството.

## Подготовка на ракописите

### Текст документ

Ракописите мора да се подготвени според типот каде се сврстуваат (преписки со уредништвото, оригинални ракописи, прегледи, приказ на случаи, терапевтски забелешки, специјални трудови, писма до уредникот).

Страниците на ракописот треба да се со текст со двоен проред со маргини од најмалку 2,5 cm на хартија со формат (ISOA4) . Прифатен формат на ракописот е Word. Содржината на текстот треба да има наслов, информации за авторот-ите, забелешки, апстракт, клучни зборови, текст, референци и именување на табелите и сликите. Табелите и сликите треба да се доставуваат на одделни станици.

### Наслов на ракописот и информации за авторот-ите

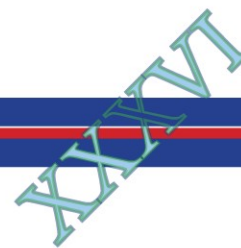
- Скратена верзија на насловот, но без користење на кратенки на зборовите
- Име и презиме на авторот-ите
- Работно место на секој автор (оддел, институција, клиника)

### Забелешки

- Дата на одржување на конгрес каде ракописот бил презентираан (ако бил претходно презентираан)
- Изјава од авторот дека нема финансиски обврски или судир на интереси
- Изјава за признание кон некоја компанија која го поддржала испитувањето изведено во ракописот (ако има таква компанија)
- Име, адреса или електронска адреса на авторот за кореспонденција

### Апстракт и клучни зборови

Ракописот треба да има апстракт составен од 200 до 250 зборови. Кај оригиналните ракописи и терапевтските забелешки апстрактот треба да ги има следните делови: цел на трудот, методи (опис на експериментите, пациентите, интервенциите) резултати (што е откриено), заклучок (значење на трудот). Клучните зборови треба да се во врска со термините наведени во Medical Subject Heading (MeSH) of MEDLINE/PubMed. Ракописите коишто припаѓаат во преписки со уредништвото или писма до уредникот не треба да имаат апстракт.



The article must be subdivided into the following sections:

1. introduction, 2. case report or clinical series, 3. discussion, 4. conclusions.

**Therapeutical notes.** These are intended for the presentation and assessment of new medical and surgical treatments. The text should be 3000-5500 words (8 to 16 typed, double-spaced pages) not including references, tables, figures. No more than 30 references will be accepted. The article must be subdivided into the following sections: 1. introduction, 2. materials and methods, 3. results, 4. discussion, 5. conclusions.

**Special articles.** These are articles on the history of medicine, health care delivery, ethics, economic policy and law concerning dentistry. The text should be 3000-7000 words (8 to 20 typed, double-spaced pages) not including references, tables, figures. No more than 50 references will be accepted.

**Letters to the Editor.** These may refer to articles already published in the journal or to a subject of topical interest that the authors wish to present to readers in a concise form. The text should be 500-1000 words (1 to 3 typed, double-spaced pages) not including references, tables, figures. No more than 5 references will be accepted.

**Guidelines.** These are documents drawn up by special committees or authoritative sources. The number of figures and tables should be appropriate for the type and length of the paper.

## Preparation of manuscripts

### Text file

Manuscripts must be drafted according to the template for each type of paper (editorial, original article, review, case report, therapeutical note, special article, letter to the Editor).

The paper should be type written double spaced with margins of at least 2.5 cm on 212-297 mm format sheets (ISOA4). The formats accepted are Word and RTF. The text file must contain title, authors' details, notes, abstract, key words, text, references and titles of tables and figures. Tables and figures should be submitted as separate files.

### Title and authors' details

- Short title, with no abbreviations.
- First name and surname of the authors.
- Affiliation (section, department and institution) of each author.

### Notes

- Dates of any congress where the paper has already been presented.
- Mention of any funding or research contracts or conflict of interest.
- Acknowledgements.
- Name, address, e-mail of the corresponding author.

### Abstract and key words

Articles should include an abstract of between 200 and 250 words. For original articles and therapeutical notes, the abstract should be structured as follows: aim (aim of the study), methods (experimental design, patients and interventions), results (what was found), conclusion (meaning of the study). Key words should refer to the terms from Medical Subject Headings (MeSH) of MEDLINE/PubMed. No abstracts are required for editorials or letters to the Editor.

### Text

Identify methodologies, equipment (give name and address of manufacturer in brackets) and procedures in sufficient detail to allow other researchers to reproduce results. Specify well-known methods including statistical procedures; mention and provide a brief description of published methods which are not yet well known; describe new or modified methods at length; justify their use and evaluate their limits.



## Текст на ракописот

Во ракописот треба да се идентификува методологијата на работа, опремата (да се наведе производителот, неговите податоци) на којашто е спроведено испитувањето, како и постапките на истражувањето да се опишат на начин, за да може некој друг заинтересиран истражувач да го повтори истото испитување. Треба да се специфицираат користените статистички методи, да се наведат и објаснат користените методи кои не се сеуште доволно објаснети, да се процени употребата и ограничувањата на користените методи. За лековите треба да се наведат нивните генерички имиња, дозите и постапките за нивна прескрипција. Заштитените имиња на лековите треба да се наведат во заграда. Единиците за мерки, симболите и кратенките треба да се изразуваат со меѓународни стандарди. Мерките за должина, височина, широчина треба да се изразуваат во метрички единици (метар, килограм, литар) или нивните соодветни помали единици. Температурата треба да се изразува во степени по Целзиус. Крвниот притисок треба да биде изразен во милиметри живин столб. Сите клинички хемиски мерки треба да се прикажани во метрички единици, користејќи го интернационалниот систем за мерки (SI). Користењето на различни симболи и кратенки не е дозволено. Кога кратенка се користи за првпат во текстот на ракописот, потоа понатаму таа се користи со истото значење.

## Референци

Очекувано е сите цитирани референци да се прочитани од страна на авторот-ите. Референците мора да ги содржат само оние автори, коишто се цитирани во текстот на ракописот, нумерирани се со арапски цифри и се наредени консекутивно, онака како што се јавуваат во текстот. Библиографските единици во текстот се наведени со користење на суперскриптирани арапски броеви. Референците мора да се наведени во стандарден формат наведен според меѓународниот комитет на издавачите на медицински списанија ([www.icmje.org](http://www.icmje.org)).

## СПИСАНИЈА

Секоја референца мора да го специфицира презимето на авторот и неговите иницијали на името (ако е нивниот број до шест или помалку се наведуваат сите автори, ако во трудот учествуваат седум или повеќе автори, тогаш се наведува само првиот, а другите се наведуваат како “со сор.”). Оригиналниот наслов на трудот, името на списанието (според кратенките коишто се користат во MEDLINE/PubMed), година на издавање, број на волуменот и бројот на првата и последната страница. При цитирање на референците, ве молиме, следете ги внимателно правилата на меѓународните стандарди.

## На пример:

Стандардни трудови

Gugucovski Lj, Shaqiri Sh. The Role of Occlusal Splints in Temporomandibular Disorder Treatment.

Apolonia 13, 15; May 2011:31-6.

Организација се јавува во својство на автор

International Committee of Medical Journal Editors. Uniform requirements for manuscripts submitted to biomedical journals. Ann Int Med 1988;108:258-65.

Додатоци од книги

Payne DK, Sullivan MD, Massie MJ. Women's psychological reactions to breast cancer. Semin Oncol 1996;23(1 Suppl 2):89-97.

## КНИГИ И МОНОГРАФИИ

За периодичните публикации мора да се наведат имињата на авторите, насловот, едисијата, местото на издавање, издавачот и годината на издавање.

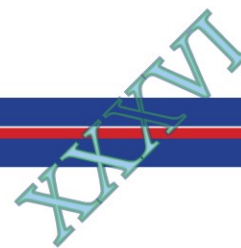
## На пример:

Книги од еден или повеќе автори

Gugucovski Lj, Veleski D, Dejanoski K. Complete Denture Clinics, Skopje: Ein-Sof;2005.

Глава во книга

De Meester TR. Gastroesophageal reflux disease. In: Moody FG, Carey LC, Scott Jones R, Ketly KA, Nahrwold DL, Skinner DB, editors. Surgical treatment of digestive diseases. Chicago: Year Book Medical



For each drug generic name, dosage and administration routes should be given. Brand names for drugs should be given in brackets. Units of measurement, symbols and abbreviations must conform to international standards. Measurements of length, height, weight and volume should be given in metric units (meter, kilogram, liter) or their decimal multiples. Temperatures must be expressed in degrees Celsius. Blood pressure must be expressed in millimeters of mercury.

All clinical chemistry measurements should be expressed in metric units using the International System of Units (SI). The use of unusual symbols or abbreviations is strongly discouraged. The first time an abbreviation appears in the text, it should be preceded by the words for which it stands.

## References

It is expected that all cited references will have been read by the authors. The references must contain only the authors cited in the text, be numbered in Arabic numerals and consecutively as they are cited. Bibliographical entries in the text should be quoted using superscripted Arabic numerals. References must be set out in the standard format approved by the International Committee of Medical Journal Editors ([www.icmje.org](http://www.icmje.org)).

## JOURNALS

Each entry must specify the author's surname and initials (list all authors when there are six or fewer; when there are seven or more, list only the first six and then "et al."), the article's original title, the name of the Journal (according to the abbreviations used by MEDLINE/PubMed), the year of publication, the volume number and the number of the first and last pages. When citing references, please follow the rules for international standard punctuation carefully.

### Examples:

- Standard article.

Guguvcevski Lj, Shaqiri Sh. The Role of Occlusal Splints in Temporomandibular Disorder Treatment. *Apolonia* 13, 15; May 2011:31-6.

- Organization as author

International Committee of Medical Journal Editors. Uniform requirements for manuscripts submitted to biomedical journals. *Ann Int Med* 1988;108:258-65.

- Issue with supplement

Payne DK, Sullivan MD, Massie MJ. Women's psychological reactions to breast cancer. *Semin Oncol* 1996;23(1 Suppl 2):89-97.

## BOOKS AND MONOGRAPHS

For occasional publications, the names of authors, title, edition, place, publisher and year of publication must be given.

### Examples:

- Books by one or more authors

Guguvcevski Lj, Veleski D, Dejanoski K. *Complete Denture Clinics*, Skopje: Ein-Sof;2005.

- Chapter from book

De Meester TR. Gastroesophageal reflux disease. In: Moody FG, Carey LC, Scott Jones R, Ketly KA, Nahrwold DL, Skinner DB, editors. *Surgical treatment of digestive diseases*. Chicago: Year Book Medical Publishers; 1986. p. 132-58.

- Congress proceedings

Kimura J, Shibasaki H, editors. Recent advances in clinical neurophysiology. Proceedings of the 10th International Congress of EMG and Clinical Neurophysiology; 1995 Oct 15-19; Kyoto, Japan. Amsterdam: Elsevier; 1996.



Publishers; 1986. p. 132-58.

Трудови презентирани на конгреси

Kimura J, Shibasaki H, editors. Recent advances in clinical neurophysiology. Proceedings of the 10th International Congress of EMG and Clinical Neurophysiology; 1995 Oct 15-19; Kyoto, Japan. Amsterdam: Elsevier; 1996.

### Наслови на табели и слики

Насловите на табелите и сликите треба да ги има како во текстот, така и на самите табели и под соодветните слики.

### Содржина на табелите

Секоја табела треба да се поднесе како одделна содржина. Прифатен формат на табелите е програмата Word. Секоја табела мора да биде коректно напишана, означена со римски бројки и означена со соодветен наслов. Забелешките треба да се означени на крајот од табелата, а не во нејзиниот наслов. Табелите треба да се реферирани во текстот по одреден редослед.

### Содржина на слики

Секоја слика треба да се поднесе како одделна содржина. Прифатени формати се JPEG со резолуција 300 dpi, други прифатени формати се TIFF, PNG, PDF (висок квалитет) и Word за графикони. Сликите треба да се означени со арапски броеви и означени со соодветен пропратен текст. Сликите треба да се подредени во текстот по одреден редослед.

Репродукциите треба да се користат ограничено, значи само ако се навистина неопходни.

Фотографиите од хистолошки препарати треба да се јасно означени со процентот на зголемување и со означен метод на бојење на препаратот.

Ако се сликите во боја, треба точно да се означи дали ќе останат во боја или може да бидат и во црно бела репродукција.

Оптималните димензии за печатење на сликите во списанието се:

- 7,2 см (широчина) 4,8 см (височина)
- 7,2 см (широчина) 9 см (височина)
- 15 см (широчина) 9 см (височина)
- 15 см (широчина) 18,5 см (височина): 1 страница

Македонски Стоматолошки Преглед (МСП) се објавува два пати годишно.

Годишна претплата во Македонија е 500,00 денари, за поединци,  
за студентите 250,00 денари и  
за институциите 700,00 денари

во странство:

25 € за Европа и

30 € вон Европа

- да се уплати на сметка:

С-ка НБРМ : 10000000063095,

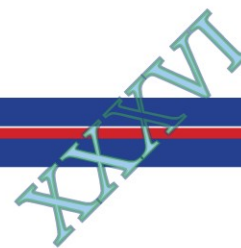
Депонент: НБРМ

С-ка корисник: 160011048078819

Приходна шифра: 723019-41

Брза назнака “за МСП”.





## **Titles of tables and figures**

Titles of tables and figures should be included both in the text file and in the file of tables and figures.

## **File of tables**

Each table should be submitted as a separate file. Formats accepted are Word and RTF. Each table must be typed correctly and prepared graphically in keeping with the page layout of the journal, numbered in Roman numerals and accompanied by the relevant title. Notes should be inserted at the foot of the table and not in the title. Tables should be referenced in the text sequentially.

## **File of figures**

Each figure should be submitted as a separate file. Formats accepted: JPEG set at 300 dpi resolution preferred; other formats accepted are TIFF, PNG, PDF (high quality) and Word (for graphs). Figures should be numbered in Arabic numerals and accompanied by the relevant title. Figures should be referenced in the text sequentially.

Reproductions should be limited to the part that is essential to the paper.

Histological photographs should always be accompanied by the magnification ratio and the staining method.

If figures are in color, it should always be specified whether color or black and white reproduction is required.

Optimal dimensions for publication of figures in the journal are:

- 7.2 cm (base) • 4.8 cm (height)
- 7.2 cm (base) • 9 cm (height)
- 15 cm (base) • 9 cm (height)
- 15 cm (base) • 18.5 cm (height): 1 page.

Macedonian Dental Review (MDR) is published two times per year.

Annual subscription fee in Macedonia is 500,00 Mkd denars, for individuals,  
for students 250,00 Mkd denars and  
for institutions 700,00 Mkd denars

Abroad:

25 € for Europe and

30 € outside Europe

- to be paid to account:

NBRM : 10000000063095,

Recipient: NBRM,


The user's account: 160011048078819

Income code: 723019-41

Swift marked "For MDR".

## ПРИКАЗ НА КНИГИ

Во оваа рубрика ќе бидат прикажани, во кратки црти, основните содржински делови на две книги чии издавач е реномираната издавачка куќа Quintessence. Се надеваме дека презентираниите книга ќе го побудат интересот кај нашите читатели за проширување на теоретските и практични сознанија од областа на естетската и реставративната стоматологија, како и од областа на пародонтологијата.




### ЕСТЕТСКА И РЕСТАВРАТИВНА СТОМАТОЛОГИЈА

#### *Избор на материјали и техники*

**Автори:** Douglas Terry и Willi Geller

Ова е второ издание на оваа книга од авторите Douglas Terry и Willi Geller. Предностите во составот на реставративните материјали, од една и атхезивните технологии, од друга страна, ги проширија можностите за третман којшто го спроведува како клиничарот, така и забниот техничар.

Поради ова има можност за примена на поедноставни, конзервативни и секако, поекономични решенија на многу реставративни и естетски предизвици. Во книгата се прикажани постапно, чекор по чекор, естетските и реставративните решенија преку приказ на секојдневните клинички ситуации, а сето тоа базирано на научни сознанија и клиничко и лабораториско искуство на меѓународен тим од експерти во оваа област. Со примена на нови фотографски техники, нови композитни реставрации и порцелански инлеи, потоа новата техниката на стратифицирано порцеланско надградување за реставрација на дефицитарниот алвеоларен гребен во пределот на фронтот, ова второ издание на книгата Естетска и реставративна стоматологија, опишува мноштво детали во естетската и реставративната стоматологија. Во книгата се опишани најчесто користените биоматеријали, се препорачува соодветна техника на заботехничка работа, потоа примена на одредени протетички, пародонтолошки и имплантолошки методи. Секоја глава започнува со опис на материјалите со коишто се спроведува третманот во соодветната глава и сето тоа е следено со примери од клиничката практика и богато илустрирано со високо квалитетни фотографии. Оваа комбинација од научни, клинички и лабораториски информации му овозможуваат на клиничарот, техничарот и на практичарот запознавање со неопходните алатки, потребни за зголемување на нивната продуктивност во секојдневната рутина и спроведување на докажани, современи методи во третманот на оралното здравје кај пациентите.




## **ESTHETIC AND RESTORATIVE DENTISTRY**

### ***Material Selection and Technique, Second edition***

***Autors:*** Douglas Terry and Willy Geller

Advancements in restorative material formulations and adhesive technology have expanded the treatment possibilities for the clinician and technician and provided simpler, more conservative, and more economical solutions to many restorative and esthetic challenges.

This book demonstrates these solutions step-by-step through the presentation of everyday clinical solutions, relying on the scientific knowledge and clinical and laboratory expertise of an international team of masters. With new photographic techniques including ring flash and bilateral flash, new cases on composite resin restoration and porcelain inlays, and new techniques such as restoring and anterior alveolar ridge deficiency using stratified porcelain buildup, this second edition of esthetic and Restorative Dentistry, including biomaterials, laboratory technology, operative dentistry, prosthodontics, periodontics, and implant dentistry. Each chapter begins with a material science introduction to the topic, followed by clinical applications and procedures illustrated with exquisite images. This combination of scientific, clinical, and laboratory information provides clinicians, technicians and auxiliaries with the tools necessary to maximize their productivity while providing improved oral health care for their patients.




## ПЕРИОДОНТАЛНИ ЗАБОЛУВАЊА

**Автори:** Hans Preus, Lars Laurell

Оваа книга опишува современи методи во клиничката периодонтологија и пародонтологија и ги проучува современите како и веќе познатите принципи на третман. Страниците на книгата го запознаваат читателот со одреден број нови концепти и идеи коишто отвораат можност за успешен третман на периодонталните заболувања. Авторите го прошируваат знаењето на терапевтот и на денталниот хигиеничар и помагаат во поставувањето на дијагнозата кај пациенти со периодонтитис, како и проверување на методите за ретроспективна процена на претходно спроведениот третман. Книгата со наслов *Периодонтални заболувања* е интересно четиво за клиничарот, таа е водич во објаснувањето на интересни проблеми, ги испитува различните видови третмани и му одговара на читателот на многу важни и интересни клинички прашања што се однесуваат на пародонтологијата.

## BOOK REVIEWS

In this box will be displayed, in brief, the basic component parts of two books whose publisher is renowned label Quintessence. We hope that the presented book will arouse interest among our readers to expand the theoretical and practical knowledge in the field of cosmetic and restorative dentistry, as well as the area of parodontology.



### PERIODONTAL DISEASES

**Autors:** Hans Preus, Lars Laurell

This book is an update in clinical periodontology and periodontics, examining current and established principles of treatment. It introduced a number of new concepts and ideas, which it is hoped will contribute to the success rate in treating periodontal diseases. The authors buildup upon the knowledge

that dentists and hygienists have gained from graduate training programmers, aiming to provide up-to-date guidance to the diagnosis of patients with periodontitis, corrective treatments, referral and follow-up routines, as well as methods for the retrospective evaluation of treatment. Periodontal Disease will be required reading for the interested clinicians-a manual that takes a stand on different issues, examines treatment regimens and provices the reader with readily accessible answers to many of the important clinical questions in periodontics.





