

Стоматолошки факултет — Скопје  
Клиника за орална хирургија

## ПРИКАЗ НА ПРЕКУБРОЕН ДОЛЕН МОЛАРЕН ЗАБ

Ј. Јанев

*Прекубројни заби може да се сретнат и во млечната и во трајната дентиција. Обично тие се локализирани во фронталната регија. Меѓутоа, трудот опишува интересен и редок случај на прекуброен долен моларен заб. Доколку се таквите заби со нормална анатомска форма и ако се добро поставени во забниот ред, истите треба да бидат зачувани, за разлика од атипичните кај кои сме на мислење дека треба што порано да бидат елиминирани.*

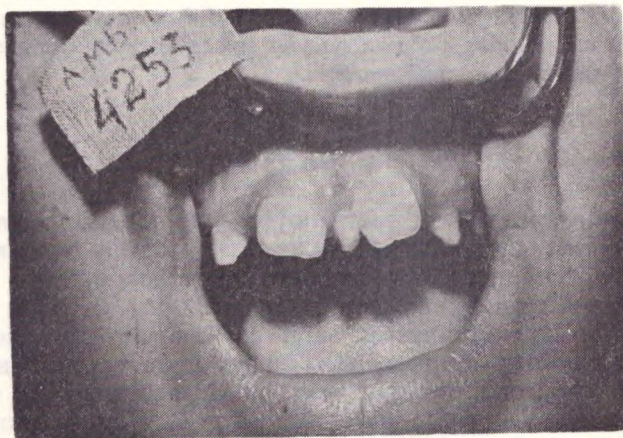### Увод

Забните аномалии се честа појава кај денешните луѓе. Тие можат да бидат изразени по големина, форма, поставеност и по бројна застапеност. Недостатокот на поедини заби се нарекува олигодонција, додека пак зголемен број на заби се вика полиодонција. Прекубројните заби се јавуваат во две форми и тоа како типични со нормална анатомска форма, тн. дентес супернумералија, и атипични кои се рудиментирани и непотполно оформени — тн. дентес акцесорија. Полиодонцијата се сретнува како при млечната така и при трајната дентиција. Понекогаш на прекубројните трајни заби и претходат и прекубројни млечни заби<sup>2</sup>. Повеќе автори сметаат дека полиодонцијата е застапена од 01%—05%, а во однос на анодонцијата е почеста 2 до 4% (Grahnen, Clayton, Salzman, Castaldi)<sup>5,1</sup>

За појавата на прекубројните заби постојат многубројни теории што потврдуваат дека етиолошките фактори сè уште не се доволно објаснети. Според Mende—Weissmann-овата теорија внатрешните причини доминираат, сметајќи ги гените



како носители на особините кои се повторуваат во потомството<sup>1</sup>. Herbst прекубројните заби ги вбројува меѓу малформациите, додека во постарата литература се сретнува мислењето дека и полиодонцијата е филогенетски условена исто како и аплазијата која се смета како симптом на филогенетска репродукција на забите, односно дека во процесот на еволуцијата бројот на забите се смалува од 44 на 32, со што се губат 8 премолара и 4 инцизива, и дека токму на тие упразнети места се јавуваат прекубројни заби<sup>4</sup>. Порано се мислело дека е тоа атавистичка појава, но денес преовладува уверувањето дека е тоа развојна неправилност која настанува поради неурохормонални нарушувања. Law со своите соработници и Mathis образложуваат дека поради дејството на надворешните услови на развитокот пред раѓањето, може да се наруши и продуктивноста на забната гредичка, кое нешто доведува до формирање на мален или зголемен број на забни зачетоци.<sup>3</sup> Хиперодонцијата е обично присутна кај лица кои имаат Клеидокранијална дизостоза (Perre—Marie Syntan sindrom<sup>5</sup>). Локализацијата на прекубројните заби е обично во фронталната регија и тоа обично во горната вилица. Атипичните прекубројни заби наречени мезиоденс воглавно се сместени меѓу централните горни инцизиви (слика1), додека типичните прекубројни



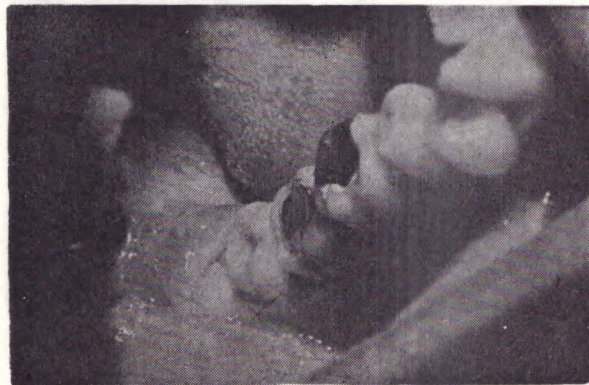Сл. 1

заби почесто се сретнуваат кај латералниот секач и кај моларите (како прекубројни дистомолари), а многу ретко тие се застапени и кај преостанатите заби. Трудов има за цел да опише случај на прекуброен типичен долен морал, за кое нешто до сега во нашава практика не сме сретнале.



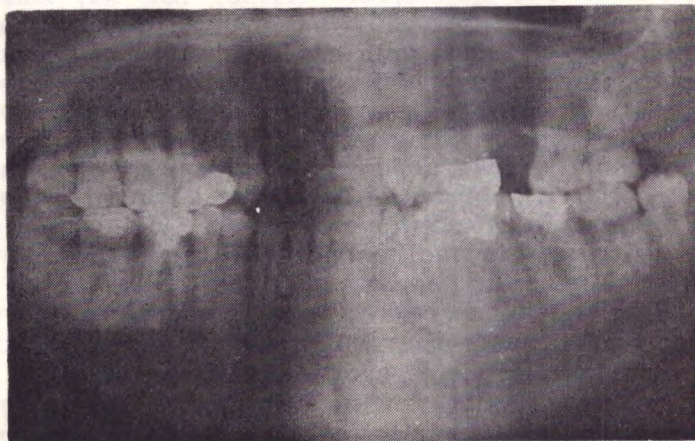
### Наш случај

Пациент К. С. на 23-годишна возраст, со амб. бр. 3593 испратен до Клиниката за орална хирургија со дијагноза: Дентицио дифицилис (денс сапиенс) мандибуле латерис декстра. Од извршениот клинички прглед се констатира клиничка слика на тешко никнење на долен умник, поточно на 9 заб (сл. 2).



Сл. 2

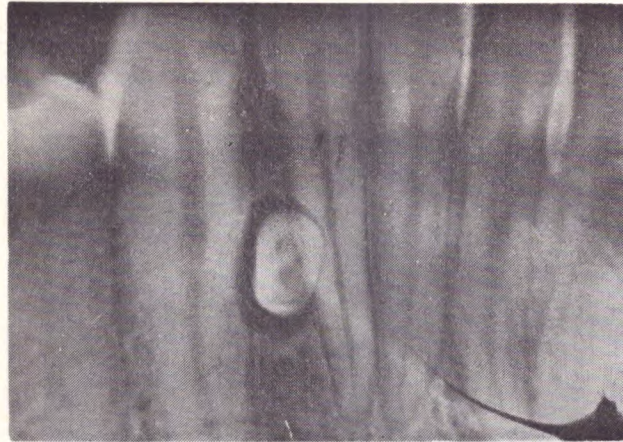
По смирувањето на акутната состојба направивме ретнгенски снимки, и тоа локална интраорална ретро-алвеоларна и панорамикс за да имаме точен увид за состојбата на сите заби во двете вилици. На ретнгенограмот се потврди дијагнозата на прекуброен долен моларен заб, со нормална анатомска форма (сл. 3). На мандибулата од другата страна, во пределот меѓу латералниот инцизив и канинот се забележува засенчување кое одговара на антипичен прекуброен заб во хори-



Сл. 3



зонгална положба (сл. 4). Бидејќи долниот прв молар беше лекуван и со периапикални промени, се одлучивме за негова екстракција, а потоа со ортодонтска терапија по пат на бодили



Сл. 4

приближување да се повлечат и правилно постават преостанатите молари. Атипичниот прекуброен ретиниран заб, оперативно беше екстрахиран.

### Дискусија

Опишаниот случај на прекуброен долен моларен заб не ја разјаснува етиологијата за појавата на прекубројните заби, но бездруго укажува на една констатација дека секој заб во устата може да биде прекуброен. Наодот пак кај пациентот и на атипичен прекуброен заб ги потврдува ставовите на повеќе автори дека кај една иста особа може да се сретнат повеќе прекубројни заби, а меѓу кои е истовремено можна и комбинацијата на типични и атипични прекубројни заби. Сметаме дека прекубројните типични заби немаат никакви негативни последици и дека не претставуваат некој посебен клинички и тераписки проблем, до колку се вилиците добро развиени, односно ако се истите со нормална анатомска форма и ако се добро и правилно поставени во забниот ред. Атипичните прекубројни заби, пак, кои се лошо поставени во вилицата, и на тој начин не само што го нарушуваат естетскиот изглед, туку и го спречуваат правилното никнење и поставување на другите заби и околу кои може да се развиваат патолошки процеси, или да се причина за невралгични тегоби, на мислење сме дека таквите заби уште во раната возраст треба да бидат отстранети.

### Заклучок

Неправилностите во бројот на забите се поретка појава. Полиодонцијата е почеста од анодонцијата.

Локализацијата на прекубројните заби е можна не само во фронталната регија туку и во преостанатите групи на заби.

Кај некои особи се сретнуваат повеќе прекубројни заби, а е можна и комбинација на типични и атипични истовремено.

Прекубројните заби не претставуваат некој посебен клинички и тераписки проблем.

### Summary

Supernumerary teeth could be found in deciduous dentition as well as in the permanent dentition. Usually they are located in the frontal region. Meanwhile this work circumscribes an interesting and rare case of supernumerary lower molar tooth. As long as these kind of teeth have a normal anatomical form and are well lined in the teeth row they should be kept, on the other hand, in our opinion the untypical one should be eliminated as soon as possible.

### ЛИТЕРАТУРА

1. И. Бикар: „Основи ортопедије вилица“, стоматолошка секција СЛД, Белград, 1962 година.
2. Граовац, Ж. П.: „Основи дечје стоматологије“, Завод за издавање уџбеника СРС, Београд, 1967 година.
3. Law, B. D., Lewis, M. T., Dawis, M. J: An Atlas of Pedodontics, W. B. Saunders, Philadelphia — London — Toronto, 1969
4. З. Рајић, А. Пећина, — Хрнчевић: „Неке аномалије броја и облика млјечних зуба“, Зборник на трудовите од V Конгрес на стоматолозите на Југославија 1972 година, Охрид, стр. 213.
5. Б. Јојић, Ј. Перовић: „Орална хирургија“, Научна књига, Београд, 1977 година.