МАКЕД. СТОМАТ. ПРЕГЛЕД, Ш, 4, 183—198, 1979 г.

Стоматолошки факултет — Скопје
Клиника за болести на устата

НАШИТЕ СОЗНАНИЈА ЗА ЕТИОПАТОГЕНЕЗАТА НА ПРОГРЕСИВНАТА ПАРОДОНТОПАТИЈА

Б. Лазаревска, М. Накова, В. Димитровски, З. Николовска
М. Симоновски

Со цел да се проникне што подлабоко во комплексниот патогенетски механизам на прогресивната пародонтопатија кај 230 болни со пародонтална болест и 61 без анамнестички податоци за интеркурентно заболување и без промени на оралната лигавица и пародонциумот беа направени следните испитувтња: имунолошки статус преку одредување на саливарните и серумски вредности на ИгА, ИгГ, ИгМ тоталните протеини и албуминот, активноста на саливарната алкална и кисела фосфатаза, вградување на маркирани аминокиселини in vitro во гингивални исечоци како и хистолошки и хистохемиски испитувања на биоптичниот материјал земен од гингивата. Добиените резултти сумарно гледано ја формираат нашата претпоставка за примарните метаболични измени на колагеновиот комплекс во патогенетските процеси на прогресивната пародонтоптија

Инфламаторниот инфилтрат во биоптичниот материјал со доминација на плазма клетките и лимфоцити претставуваат потврда на локалната имунолошка реакција при прогресивната пародонтопатија.

Пародонтопатијата е современа болест на цивилизираната популација. Иако на старите папируси и глинени плочки е наговестено нејзиното постоење, сепак во денешни услови на живеење воспалително-деструктивните промени на пародонтот доаѓаат до потполн израз.

Онтогенетски гледано ,пародонтот се јавува релативно доцна. Како филогенетски млад и високо диференциран морфолошки комплекс, тој се одликува со лесна надразливост широки параметри на функционална адаптивност, но и изразена осетливост на бројните локални и општи иританси. Затоа, па-

толошките процеси во пародонтот покажуваат и некои специфичности кои произлегуваат од неговата филогенетска младост и слабата биохемиска „меморија". Променетата реактивност на организмот може лесно да ја наруши рамнотежата на метаболитичните механизми во забнопотпорните ткива и да стане водечки фактор во иницирањето на морфолошките измени.

Бројните научни испитувања сè уште не дадоа дефинитивен одговор за етиопатогенезата на прогресивната пародонтопатија. Формирани се повеќе теории и лансирани разновидни шеми кои сепаратно ја истакнуваат водечката улога на овој или оној фактор. Да споменеме само некои од нив: дејството на надворешните иритирачки агенси[15], влијанието на неуровагетативниот систем [42], артериосклеротични промени во крвните садови на пародонциумот[14,37], преморбидната состојба на пародонциумот во склоп на општиот адаптивен синдром на Selye[39], неуроеднокрини дисбаланс[17], нарушена имунолошка хомеостаза[18] и др.

Презентираните мислења се уште една потврда за комплексноста и мултикаузалноста на етиологијата на пародинталната болест. Истата не може да се разгледува изолирано од нејзината патогенеза која исто така покажува разновидни форми на патолошки процеси условени од доминантноста на поедини етиолошки фактори и реактивноста на пародонтот[23].

Определени агенси во даден момент и изменети услови можат да ја нарушат адактивноста на ткивата и да го нарушат пародонталното здравје.

Дали основните измени ќе имаат карактер на инфламација или на дистрофија, ќе зависи од генетската и индивидуално стекната реактивност на организмот и од степенот на нарушената науроеднокрино-хуморална регулација.

Независно од тоа по кој пат ќе дојде до клиничка објективизација на прогресивната пародонтопатија, во пародонталните ткива се одигруваат битни метаболни измени кои ја инхибираат способноста на забнопотпорниот комплекс за репарација, регенерација и функционална адаптација.

Од литературата којашто ја имавме на располагање може да се види дека за директна и индиректна процена на метаболните промени во гингивалното ткиво користени се различни методи за пооделни параметри кои што служеле како показатели:

Петровиќ[35] докажал дека во гингивално ткиво од пациенти со прогресивна пародонтопатија постојат како квантиативни така и квалитетативни измени на РНК и ДРНК.

Brandzoeg[7], Adinolf[1] и Lechner[25], преку индиректно одредување на некои од имуноглобулинските фракции во плунката и плазмата, сакале да ја покажат врската помеѓу пародонталната болест и имунолошката реактивност на организамот.

Ваквите квантитативни и квалитативни измени во протеинските фракции доведуваат и до структурни измени во молекулата на колагенот, која претставува арматура на сите сврзни

ткива. За промените коишто настануваат во колагенот Никуленкова[34] суди спрема излачениот оксипролин во урината. Таа докажала дека кај пациенти со прогресивна пародонтопатија постои зголемено излачување на оксипролинот, како резултат на забрзано разгледување на колагенот.

Goldman[16] смета дека примарна промена во патогенетскиот на пародонталната болест е деструкцијата на гингивалините фибрили на колагените влакна.

Tool i Zowther[46], врз база на експериментални испитувања, дошле до сознание дека киселите мукополисахариди вклучувајќи го и хондроитин сулфатот имаат протективна улога врз колагенот и се неопходни за единството на колагеновиот комплекс.

Од направените хистохемиски испитувања на Mewar[12], Tyresky[47] и Engel[13], може да се види дека здрава гингива не содржи гликоген, во почетниот стадиум на заболувањето се забележуваат ситни гранули, кои се зголемуваат со клиничкиот развој на болеста.

Даниелевски[11] уште во почетниот стадиум на пародонтопатијата нашол изменета ензимска активност во клетките на капиларите, нарушување на базалната мембрана, субепителијална групација на киселите и неутрални мукополисахариди.

Mc Donald[28] по експериментален пат докажал дека ензимската активност на бактериите има водечка улога во деструкцијата на ткивните структури на гингивата преку декомпозиција на полисахаридите или лизирање на протеинскиот матрикс.

Стамболиева и Бурков[50] процена на метаболните измени во гингивата вршат преку одредување на оксидоредуктивните ензими. Тие кај пациенти со прогресивна пародонтопатија се намалени, што зборува за една локална хипооксија на гингивата, како резултат на измената васкуларизација. До слични резултати дошол и Величко[48].

Од презентираните литературни податоци може да се види дека постои плејада на различни објаснувања за етиопатогенезата на прогресивната пародонтопатија, но постигнатите резултати за водечката улога на овој или оној процес се сепаратно разгледувани без обид да се согледа врската помеѓу овие параметри и нивната улога во настанување на пародонталната болест.

На нашата клиника во последните години им е посветено посебно внимание на каузалниот придонес на изменетата ензимска активност на алкалната и киселата фосфатаза и на отстапувањата во метаболните процеси на колагениот комплекс. Некои од добиените резултати се веќе објавени. Целта на овој труд е преку ретроспективна синтеза на досегашните сознанија да го презентира нашето мислење за основните патогенетски измени на пародонталниот комплекс, уште во иницијачиот стадиум на воспалително-деструктивните форми на прогресивната пародонтопатија.

Материјал и методики

Испитувањата беа направени кај 230 пациенти со прогресивна пародонтопатија добиени по пат на случаен избор од Клиниката за болести на устата. Контролната група ја сочинуваа 61 здраво лице без промени на оралната лигавица и парадонциумот.

Како материјал е користено: плунка добиена со просто извлекување без употреба на стимулатори, крв со венепункција од кубиталната вена, а гингивалното ткиво беше земено по пат на биопсија и после екстракција на заби.

Процена на локалниот и општиот имунолошки статус кај испитуваните пациенти се вршеше преку одредување на следните протеински фракции: ИгА, гГ, ИгМ, и албуминот со РИД[7], тоталните протеини во плунката по Lowry[6], а во плазма со биуретски метод. За метаболните промени во клетката, изменетата пропусливост на лизозимската мембрана и активноста на остеокластите, како показател беше користена алкалната и киселата фосфатаза во плунката, која е одредувана по методот на King и Amstrong.

Вградувањето на маркирани аминокиселини (пролин и хистидин) во гингавално ткиво, послужија како показатели за структурните измени во колагеновиот комплекс.[33]

Процена на измените во останатите ткивни структури во врзочниот комплекс е вршено со хистолошки и хистохемиски испитувања. Хистолошките резови се боени по: На Ео, Alcian blui, Van Gieson, посребрување по Wilder PAS боење.

Материјалот е статистички обработуван[10].

Резултати

На табелата број 1 дадени се ср. вр., ст. дев. ист. гр. за ИгА, ИгГ, ИгМ, албумонот и тоталните протеини во крвната плазма и плунката кај обете испитувани групи.

Табела 1

TABELA VI

PROTEINI mg%		KRVNA PLAZMA			PAROTIDNA PLUNKA			MEŠANA PLUNKA		
		KONTROLA	PROGRESIVNA PARODONTOPAT.	P	KONTROLA	PROGRESIVNA PARODONTOP.	P	KONTROLA	PROGRESIVNA PARODONTOP.	P
TOTALNI PROTEINI	n	26	81		-	-		25	73	
		6825±100	7125±78	0.01	-	-		156±20	577 ±194	0.001
IMUNO-GLOBULINI	n	15	38		15	30		15	30	
IgA		224±21.3	340±16.8	0.001	13±1.39	25.2±3.6	0.001	7.2±0.3[illegible]	7.8±0.24	0.[illegible]
Ig6		2278±202	1321±33	0.001	0	0		3.8±0.72	6.0 ±0.6	0.02[illegible]
IgM		212±27.2	321±7.2	0.001	0	0		0	0	
ALBUMIN		4111±258	5130±182	0.006	3.5±0.53	4.7±0.82	0.[illegible]	10.2±1.16	27.0±0.54	0.001

*Sredna vrednost±standardna greška

Во плазмата сите испитувани протеини се повисоки кај пациенти со прогресивна пародонтопатија во однос на контролната група, со исклучок на ИгГ којшто опаѓа. Разликата помеѓу вредностите од двете испитувани групи статистички се сигнификантни, освен за албумот во паротидната плунка кај пациенти со пародонтална болест и ИгА во мешаната плунка кај контролната група.

Во паротидната плунка концентрацијата на ИгА е двапати поголема кај болни во однос на контролната група, а разликата е статистички сигнификантна (p — 0.005). Исто така поголеми се и вредностите за албуминот, но не постои статистичка значајност. Во мешаната плунка вредностите за тоталните протеини, ИгГ и албуминот се статистички сигнификантно зголемени кај пациенти со прогресивна пародонтопатија, додека концентрацијата на ИгА е зголемена, но разликата не е статистички сигнификантна (p — 0.2).

На табелата број 2 дадени се вредностите за активноста на алкалната и киселата фосфатаза кај пциенти со прогресивна пародонтопатија.

Табела 2

ТАБЕЛА БР. 2

ФОРМА	КЛИНИЧ.	БРОЈ НА БОЛНИ	АЛКАЛНА ФОСФАТАЗА			КИСЕЛА ФОСФАТАЗА		
			СР. ВРЕД.	МАКС.	МИН.	СР. ВРЕД.	МАКС.	МИН.
PARODONTOSIS	—	9	8,3	10,4	4,5	3,75	5,0	2,35
PARODONTITIS PROGRESIVA	—	4	10,5	13,0	8,4	5,2	7,5	3,5
PARODONTOPATHIA MIXTA	I	6	7,0	8,4	5,0	2,9	4,0	2,0
	II	12	8,7	16,6	5,6	4,1	5,8	2,7
	III	17	14,6	23,0	7,5	6,2	12,5	2,4
KONTROLNA GRUPA	—	15	6,4	9,0	3,3	3,2	4,2	1,8

Поголемата активност на алкалната фосфатаза и нешто помалата на киселата, стои во правопропорционален сооднос со клиничкиот стадиум на заболувањето.

На табелата број 3 дадени се вредностите за вградувањето на хистидинот и пролинот во гингивално ткиво од пациенти со прогресивна пародонтопатија и здрави луѓе.

Во гингивалното ткиво од контролната група вградувањето на хистидинот е десет пати поголемо отколку на пролинот. „Uptake"-от како за хистидинот така и за пролинот е намален во гингивалното ткиво земено од болни со пародонтална болест. Разликата помеѓу вградувањето на овие аминокиселини во гингивалното ткиво кај обете испитувани групи е високо сигнификантна (p — 0.00.).

Табела 3

Grepa	n	»UPTAKE« dpm/g L-histidin-C^{14} dpm/g x 10^3	L-prolin-H^3 dpm/g x 10^3
Kontrola (K)	11	7.00 ± 0.535	6.95 ± 0.960
Parodontropatija Miksta (PM)	40	4.90 ± 0.125	2.95 ± 0.120
Razlika K — PM		2.10	4.00
P		0.001	0.001
P		0.001	0.001

Направените хистолошки и хистохемиски испитувања за состојбата на гингивалното ткиво кај пациенти со прогресивна пародонтопатија и контролната група ги дадоа следните сумарни резултати: Покровниот многуслоен плочест епитал на патолошки изменетото гингивално ткиво во сите случаи покажа присуство на хипертрофија и хиперпалазија која е во сооднос со клиничкиот стадиум и должината на заболувањето. Во добар процент од испитуваниот материјал забележана е пара и хиперкератоза, а поретко и зголемена митоза.

Во првиот и вториот плинички стадиум на заболувањето, постои интер и интрацелуларен едем, а во третиот клинички ста-

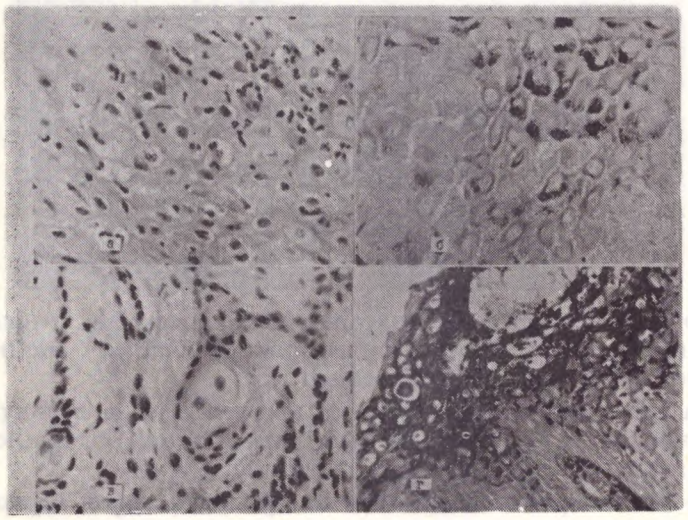

Сл. 1
а. Плочест епитал со едем и инфламаторна инфилтрација
б. Гликоген депозит во епителните клетки (ПАС).
в. Хиперпластични длабоки разгранети пролиферати со пара и хиперкератоза (Ха—Ео)
г. Гликоген депозит, суперфицијални були и формирани ПАС позитивни големи телца.

диум и дисоцијација на клетките со спонгиозен изглед, најверојатно поради нарушениот интегритет на епителот, или како фокална реакција придружена со појава на специфични були (сл. 1).

Хисохемиски е докажано депозит на гликоген кој е во пропорционален сооднос со клиничкиот развој на заболувањето, а

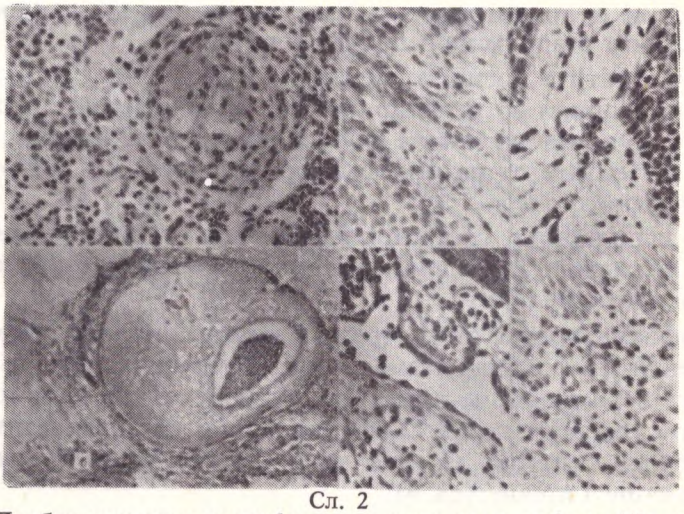

Сл. 2

а. Длабок епителен пролиферат со спонгиозен дефект (Ха—Ео)
б. Цистична трансформација во длабокиот акантолитичен пролиферат.
в. г. д. е. Постапни промени спрема развојните фази во основната супстанца (На—Ео).

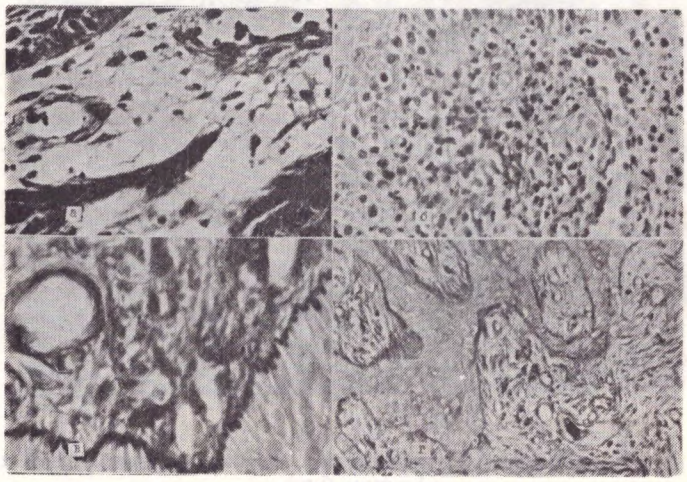

Сл. 3

а. Почетна лезија на основната супстанца и крвните садови (Вилдер)
б. Развиени инфламаторни инфилтрати во папиларното сврзано ткиво (На — Ео).
в. Задебелена базална мембрана на границата епител — сврзано ткиво (Вилдер)
г. Нарушен интегритет на базалната мембрана (Вилдер).

неговата акумулација е најголема во клетките на спинозниот слој. Во почетокот тој е перинуклеарно распореден, а подоцна се проширува и на преостанатите делови на цитоплазмата (сл.2).

По PAS боените резови и по Wielder посребрувањето, се гледа дека базалната мѐмбрана кај здрава гингива е хомогена, а кај пациенти со пародонтална болест постои раслојување, доаѓајќи дури и до потполно губење на ламеларните слоеви, во терминалниот стадиум на заболувањето (сл. 3).

Препаратите боени по методот на Alcian blue за киселите мукополисахариди во папиларниот и субпапиларниот слој покажуваат редукција на истите во основната супстанца во зависност од интензитетот на инфламаторниот процес и деструкцијата на сврзаното ткиво.

Во папиларниот слој во иницијалниот стадиум на заболувањето е забележан јак едем, ендотелна пролиферација на капиларите и преткапиларите.

Инфламаторните инфилтрати и композицијата на клеточните елементи-лимфоцити плазма, келии, Руселови телца и маст клетки се нерамномерно и дифузно распоредени, а како израз на локалната имунореакција. Хистиоцитите и фибробластите како воспалителен супстрат се исто така застапени во инфламаторниот реактивен процес (сл. 4).

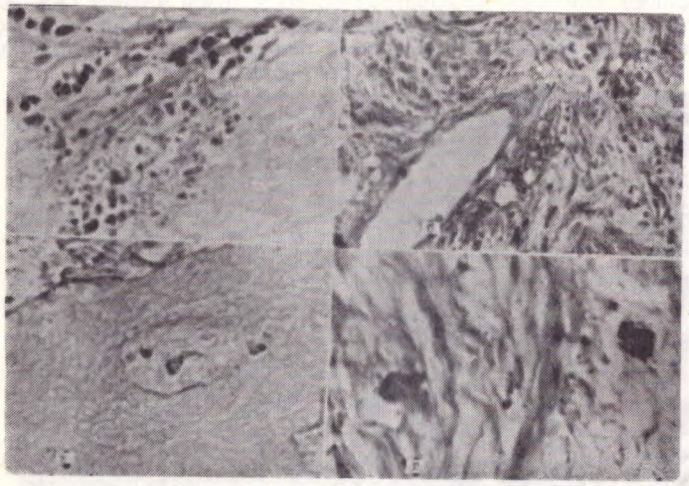

Сл. 4

а. Промени во основната супстанца во форма на гранулиран супстрат (Алциан блу).

б. Прекапиларно нерамномерно распоредени мукополисахариди (Алциан блу).

в. Мастклетки во папиларното сврзано ткиво и интерцелуларно во епителната покривка (Толуидин).

г. Маст клетки и растресено сврзано ткиво во кое се вклучени метахроматските гранули. (Тоуидин).

Маст клетките најмногу се локализирани покрај оштетените крвни садови, растресеното папиларно колагено ткиво, а помалку во припојниот покровен епител или подлабоките активни инфламаторни инфилтрати. Помеѓу едематозно развиените колагени влакна постои и фино гранулиран, фокален или дисперзно метахроматичен супстрат како продукт на дегранулирани мастоцити и исклучително ретко интрацелуларно во епиталниот слој (сл. 5).

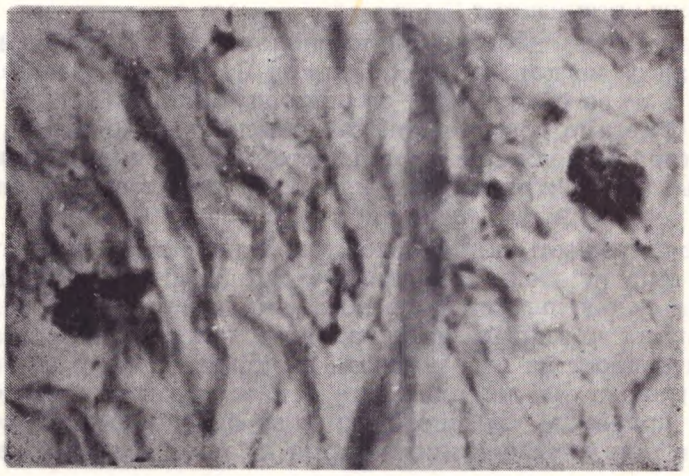

Сл. 5

Дискусија

Резултатите добиени од направените биохемиски и хистохемиски испитувања за поодделни параметри во плунката, плазмата и гингивата земени како директни или индиректни показатели за метаболните нарушувања во пародонталните ткива, покажуваат одредени измени споредени со тие од контролната група.

Концентрацијата на протеинските фракции растат како во плазмата така и во плунката кај пациенти со прогресивна пародонтопатија со исклучок на ИгГ, кој опаѓа во плазмата. Зголемената концентрација на саливарните вредности на протеинските фракции е последица на повеќе механизми: проста филтрација, трансудација, ексудација, активен транспорт, селективна задршка од плазмените протеини и локална синтеза.

Зголемената концентрација на ИгА и неговата способност хемиски да се врзува со муцинот, чинејќи преципитациона превлака, наречена „прва одбрамбена линија", е од големо значење, затоа што го спречува агенсот да навлезе во подлабоките слоеви од пародонталните ткива. Во случај на совладување на првата одбрамбена линија и продирање на патолошкиот процес

во подлабоките слоеви, концентрацијата на ИгГ се зголемува во најголем број на случаи како резултат на преливањето од плазмата формирајќи ја т.н. „втора одбрамбена линија", која што врши стопирање на патолошкиот процес, спречувајќи го понатамошното негово напредување.

Сигнификантното намалување на концентрацијата на ИгГ во плазмата кај пациенти со прогресивна пародонтопатија може да се протолкува како израз на намалување на општата реактивност на организамот.

Резултатите добиени од имунолошкиот статус во нашиот материјал се во корелација со тие од Лазарева[24], Masson[29], Branozaeg[7], а се во спротивност со оние од Adinolf[1], Lechner[25] и Tomassi[40]. Сметаме дека разликата добиена во наодите од поедините автори се должи на користењето на различни методи за одредување (концентрирање на плунката, смрзнување, центрифугирање, секреторна стимулација и др.).

Зголемувањето на активноста на алкалната и киселата фосфатаза, која ги следи клиничките стадиуми на заболувањето, може да се протолкува како последица на нарушен клеточен метаболизам во ткивата на парадонтот, придружена со зголемена пропусливост на лизозимската мембрана, како и на зголемената активност на остеокластите кои се одговорни за деструктивниот процес на коскеното ткиво во пародонциумот, секогаш присутен при воспалителните форми на прогресивната пародонтопатија.

Друга потврда за ваквите метаболни нарушувања е и намаленото вградување на хистидинот и пролинот in vitro во гингивално ткиво од болно со пародотопатија. Овој наод укажува на намалената способност на колагенот да го вградува пролинот и го претвора во хидроксипролин[36]. Од друга страна пак забрзаното разградување, може да биде и како последица на смаленото вградување на пролинот во молекулата на колагенот[34].

За метаболните нарушувања во колагеновиот комплекс зборуваат и нашите хистолошки и хистхемиски испитувања.

Основната супстанца и колегенот се базични структурни формации на пародонталните ткива. Шарпеевите влакна се особено важни во мастикаторната функција, а колагениот комплекс го чини органскиот матрикс на алвеолата и ја дава цврстината на гингивата. Покрај овие функции, основната супстанца учествува во трофиката на ткивата и ја гради денто-гингивалната врска, како мошне значајна механичка бариера на епителниот припој. [21,41,22], Структурната важност на колагеновиот комплекс, функционално динамичниот одговор на гингивалниот епител, поставен преку процесот на кератинизација и десквамација, несомненото активно учество на сулкусните епителни келии во формирањето на дентогингивалниот спој, како и имунолошката активност на забнопотпорните ткива, се фактори од кои во прв ред зависи пародонталното здравје. Било какви нарушувања во било која функционална единица ќе ги инхибира адаптивните и

репаративни механизми на парадонтот и под дејство на локалните иританси ќе доведе до клиничка објективизација на прогресивната пародонтопатија.

Анализата на нашиот материјал покажа одреден сооднос помеѓу интензитетот на морфолошките промени и клиничкиот стадиум на заболувањето.

Спротивно на контролната група, во која во суперфицијалниот слој на епителот се забележуват кератински луспици, кај болни од пародонтопатија кератинизацијата се намалува, за да исчезне потполно во третиот стадиум. Ваквиот наод се совпаѓа со резултатите од испитувањата на Aurer—Koželj[3], Weinman[4], Austerman[4], кои отсуството на кератинизација на епителот во гингивата, при восплителната форма на прогресивната пародонтопатија, го сметаме за сигурна потврда на инхибирана физиолошка диференцијација на епителните клетки. Ние го делиме нивното мислење толку повеќе што сме сигурни дека бројните внатрешни и надворешни агенси се во можност да ја блокираат биохемиската и ензимска активност на епителните клетки и да ги стопираат најосетливите биолошки системи на целуларниот нуклеус .Овие промени ја инхибираат основната функција на епителните клетки во синтезата и моделацијата на специфичните структурни елементи а со тоа и продукцијата на кератинот.

Сметаме за потребно да нагласиме дека кератинизацијата на гингивалниот епител е важен фактор во формирањето на локалниот имунитет, а неговата загуба дава широка можност за несметано бактеријално дејство.

Дивергентниот однос на кератинизацијата со клиничкиот стадиум на прогресивната пародонтопатија присутен е во нашиот материјал. Применувајќи го PAS боењето, забележуваме спротивна динамика на епителниот гликоген. Во исечоците од нормална гингива парцијално е застапен, во почетниот стадиум на пародонталната болест, перинуклеарно лоциран, присутен е во клетките на спинозниот слој, а во подоцните клинички фази на заболувањето, богато е акумулиран и речиси ја исполнува клетката. Покрај тоа се гледа и оформување на PAS позитивните телца, создадени со претходно интензивно натрупување и дезорганизирање на клетките во суперфицијалниот слој.

Слични на констатациите на Sosse[38], Mongerooth[31], и Балчева[5] и во нашите наоди акумулацијата на гликогенот во епителните клетки е пропорционален со клиничкиот стадиум на заболувањето. Меѓутоа за разлика од испитувањата на Mutschelunauss[32] ние најдовме дека ваквото натрупување на гликогенот е исто така зависно од степенот на хипертрофијата.

Сметаме дека зголемената дистрибуција и акумулација на гликогенот и неговата топија во покривниот гингивален епитал е директен израз на дис функцијата во процесот на на кератинизација секогаш присутна кај воспалително-деструктивните

форми на прогресивната пародонтопатија. Затоа и го препорачуваме тестот со јод, како индикатор за одредување на клиничкиот садиум и како контрола на применетата терапија.

- Базалната мембрана во нормални услови ја овозможува интимната врска помеѓу кориумот и епителот и при здрава гингива е претставена како хомогена набрана мембрана. Користејќи PAS боење и Wilder посребрување на биоптичниот материјал, ние најдовме промени на истата. Во првиот стадиум на заболувањето присутно е почетно раслојување, во вториот овие измени се понагласени и делумно придружени со губење на ламеларните слоеви, а во третиот стадиум базалната мембрана не се гледа, Ваквите наоди се секогаш резултат на многу значајни метаболични измени во колагениот комплекс, кои се во јасна корелација со клиничкиот стадиум на прогресивната пародонтопатија.

Во нашите хистолошки испитувања, папиларното сврзно ткиво, уште во иницијалниот стадиум на заболувањето, покажува јак едем ендотелна пролиферација на капиларите и претка-пиларите, а на PAS и посребрување, промени во форма на растресеност, раслојување и губење на базалната мембрана на крвните садови во подоцните стадиуми на заболувањето. Вакви промени на крвните садови нашле Киселева[19], Данилевски[11], а Евдокимов експериментално докажал присуство на липоидни наталожувања и оштетувања на еластичните влакна на крвните садови во пародонтот, слични на оние при артериосклероза кај други органи и ткива.

Во папиларното и ретикуларно сврзно ткиво, со методот на Алциан блу, се забележуваат патолошки измени во метаболната размена на материите. Уште во првиот стадиум на заболувањето добивме редукција на киселите мукополисахариди во основната супстанца која пропорционално одеше со клиничкиот стадиум на болеста, спротивно на наодите на Данилевски[11], кој во иницијалниот стадиум на пародонталната болест нашол натрупување на неутралните икиселите мукополисахариди. Тргнувајќи од фактот дека киселите мукополисахариди се формираат со сулфирање на неутралните мукополисахариди, ние сметаме дека воспалителните форми на пародонтопатијата, овој процес е променет поради што основната супстанца е помалку диференцирана, а со тоа и помалку отпорна на штетното влијание на разни нокси. Затоа и напредувањето на инфалмацијата е придружена со фибролотични процеси и разградување на колагените влакна условена од претходни промени во хемискиот квалитет на основната супстанца.

Сметаме дека плазма клетките, присутни во инфламаторниот инфилтрат претставуваат потврда за локалната имунолошка реакција при прогресивната пародонтопатија. Електронските испитувања на Cieciura[9] покажаа дека во повеќето од плазма клетките се гледа прекумерно зголемување на ергастоплазмата и присуство на големи неправилни кесички исполнети со растре-

сена материја — најверојатно тоа се имуноглобини кои можат да се ослободат директно во интерцелуларниот простор. Според авторот, Руселовите телца коишто се исто така забележани во нашиот материјал, се последна фаза од постепеното одделување на имуноглобулините од плазмоцитит.

Наодот на маст клетките околу крвните садови, интраепителијално и во интерструциумот, а во третиот стадиум и помеѓу едематозно раздвоените колагени влакна, со фино гранулиран фокален или дисперзен метахроматски супстрат-продукт на дегранулирани маст клетки може да се смета како показател на ран инфламаторен одговор[6,9,20]. Спротивно од Sasse, во нашиот материјал застапеноста на маст клетките е во опаѓање со напредување на инфламаторниот процес. До слични резултати дошле Мирковиќ[30], Coleman[8] и Angelopulus[2]. Ние го делиме мислењето на Sasse[38] според кој комплексот на хепарин-липопротеин, продукт на маст клетките, е инхибитор на ензимот хијалуронидаза и затоа претставува важен фактор во тек на инфламаторната реакција на гингивата.

Заклучок

Биохемиските, хистохемиските и хистолошките резултати од нашите испитувања, сумарно гледано, ја формираат нашата претпоставка за важност на примарните метаболични измени во колагеновиот комплекс во патогенетските процеси на прогресивната пародонтопатија. Сметаме дека истиот покажува знаци на разградување и декомпозиција, како во епиталот така и во кориумот, уште во иницијалниот стадиум на заболувањето. Структурно изменет и физиолошки инсуфициентен тој ги намалува бариерните механизми на гингивата и дозволува бактерио-токсично и алергично дејство на поедини претставници на оралната флора.

Во склоп на локалниот одговор и општата реактивност на организмот, започнува инфламаторниот процес, којшто ги зголемува метаболните промени на пародонталните ткива и доведува до значајни морфолошки измени. Истовремено, епителната инсерција, лишена од секреторната продукција на мукополисахаридите од страна на епителните клетки, не е во состојба да ја одржува биолошката динамика на денто-гингивалниот спој.

Интимниот физиолошки однос помеѓу гингивата и цврстите забни супстанци се губи, а со тоа и правната механичка бариера на пародонтот. Патот за микробната инвазија е отворен, инфекцијата навлегува во подлабоките слоеви од забнопотпорниот комплекс и доведува до дегенерација на шарпаевите влакна, некроза на цементот и деструкција на алвеолата. Забите одвоени од своите потпорни ткива ја губат основната функција во актот на мастикација и како туѓо тело се елиминираат од организмот.

Summary

To get better understending of the complex patogenetic mehanism of parodontopathia progressiva the following studies were done in 230 patients with parodontal disease and 61 healthy persons without changes in oral mucose and parodontium: imunolo gical status by determination of salivary and serum IgA, IgG, IgM, albumins and total proteins, activity of salivary base anh acid phosphatese, incorporation of labeled amino acids in gingival tissue in vitro histological and histochemical investngation of gingival tissue.

The resultes of this studies suggested that there are primary metabolic changes in collagen complex which are reflected to patogenetical procesis of parodontopathia progressiva.

The infliltration in the examined material with domination of plasma cells and limphocytes suggested a local immunological reaction in parodontopathia progressiva.

Литература

1. Adinolfi M., P. L. Mollison, Poley J. M. Rosse J. M (1960) IgA blood group antibodies J. Exp. Med.. 123, 851 — 858.

2. Angelopulus A. P. (1973): Studies of mast-cells in the human gingiva, II Topografical distribution. J. Period. Res, 8 : 314.

3. Aurer-koželj (1965): Ultrastruktura i citohemiske karakteristike gingiva. SGS, vanredan broj, 399.

4. Austerman K. N., Wanenmacher E. (1971): Velgleichende zutologische und histologische Untersuchungen der menschlichen Gingiva. DZZ 26 : 979.

5. Balčeva E., Slateva M., (1962): Uber den glukogengelhat der gingiva bai Krenken mit Parodontopathien. Deutsch. Stomat. 12 : 336.

6. Pordet P. (1972): Imunologie flamiarion Medicine. Sciencie, str. 54, Paris.

7. Brandzeag P., Fjellanger I., Gierldson T. S. (1970): Human secretory immunoglobulins Scand J. Heditology., Supp. 12.

8. Colleman E. J. (1974): Mast-cells population densitrö in hamster gingiva. J. Period. Res., 9 : 118.

9. Cieciura L., Girön J., Jedrezejewska T (1971): Untrsunchungen uber imunologische Reactionen des Zahnfkeische bei parodontopathien. DDZ, 26 : 817.

10. Croxton E. F. (1953): Elementary statistics with application in medicine Prentice-hall, Inc., New York.

11. Данилевски Н. Ф. Цоллесова Н. А. (1975): Особености метаболизма и структурни околузубних ткане при пародоитозе. Стоматологие, Москва, 2 : 11.

12. Dewar M. R. (1956): Opservation on the compozition and metabilism of normal and inflamed gingiva. J. Period. 25 : 29.

13. Eengel M. B. Ray H. G., Orby B., (1950): The pathogenesis of desquamativa gingivitis a disturbance of the conctive tissue ground substance. J. Dent. Res., 29 : 410.

14. Евдокимов А. И (1967): Проблеми пародонтозе Труди VIII рашит, пленум всесојусног научног објчес Стоматологиjа стр. 4.

15. Gins H. (1947): The significance of spirillosis of the Pathogenesis of the Periodontal Disturbances. Zahnarszt Deutsche Ztscher 2 : 282.

16. Goldman H. M. (1973): Pariodonthal Therapy The C. V. Mosby Co., Sent Luis.

17. Hoff F., (1950): Kliniche Phiziologie und Patologie Verlag Thime Stuttgart, 143.

18. Кабаков В. С. (1972): Вопросы имунологие Москва, 34.

19. Кислева А. Ф. Колесова Н. Х. (1972): Морфологическая характеристика сосудов пародонта при пародонтозе. Стоматологиjа, Москва 51, 11.

20.Kroman J. H., Cotten N. M., Cote D., Waitzgen L. (1975): Histologic andhistchemical study of human diabetic gingiva. J. Dent. Res, 49 : 172.

21. Lange D., (1965): Vergleichende histologiche und zytologiche Untersichungen am menschilchen Gingitvalzaum. DZZ, 22 : 338.

22. Lange D. E. (1972): Zellphysiologie und function des menschliches gingiva epithels. Doct. diser. D. Hauser Verlag., Munchen.

23. Лазарева Б. (1972): Улогата на локалните фактори во етиопатогенезата на прогресивната пародоитопатиjа. хабилитационен труд. Скопjе.

24. Лазарева Б., Милошевска Љ. Неделкоски Ј. Дејанов И., Сточевски Т. (1970): Улогата на хуморалните имуноглобулини во патогенезата на прогресивната пародоитопатиjа. Зборник на Макед. Стопат.

25. Lachner T. (1969): Immunoglobulin estimation of blood and saliva in human recurent oral ulceration Arch. Oral. Biol. 14, 351.

26. Lowry G., Roserbrough J. M., Farr L. A. Randall J. R. (1951): Proteim measurment with the folin phenol phenol reagent J. Biol. Chem., 193, 265—275.

27. Mancini G., Carbonara A. O., Heremans J. F., (1955): Immunochemical üuantitation of antigenes y single radial immunodifusion., Imunochemistry, 2, 235.

28. Mac Donald J. B. Gibbson R. S. (1962): The relationschip of endogenous bacteria to periodontal diseasse. J. Dent. Res. 41, 320—324.

29. Masson P. L. (1965): Study of the proteins of human saliva Biochim. Biophis. Acta., 107, 485.

30. Mirković B., (1976): Distribucija mastocita u inflamiranoj gingivi. Zbornik VI Kongres. Stomat. Jugoslavije 1, 481.

31. Morgenroth K., Petermann P., Peveling F. J. (1964) Uber den Zahnfleischrand des Menschen. DDz, 19 : 1046.

32. Mutschelknauss R. (1965): Histologiche und histchemiche untrsuhungen bei hypertrophien und hiperplasien der gingiva DDZ., 21 : 1339.

33. Nakova M., Spirovski M., Lazarevska B., Kovačev V., (1976): „Uptake" L-histidina C—4 i L-prolina H—3 u gingivalno tkivo in vitro.

34. Никуленкова С. Г. (1975): Особенности обмена колагена в болних с патологей пародоита. Стоматологиjа, 6, 18—20, Москва

35. Petrović L., (1956): Biosinteza i eksperomentalna parodontopatija SGS, 4,13.

36. Prockop D., Kaplan A., Udenfriend S. (1963): Oxygen—19 studies on conversion os prolin to collagen hydroxyproline. Arch. Biochem and Biophys. 101, 499.

37. Рибаков А. И. (1967): Профилнктические основи пародоитоз „Пародоитоз", Мин. Здрав., Москва СССР.

38. Sasse D. (1970): Histochemiche Untersuchungen bei Verschiedenen Eentzundung formen des Marginalen Parodontiums DDZ, 25, 496.

39. Selye H. (1950): Phisiology and pathology of exposure to stress Acta Endocrinologica, Montreal,

40. Tomasii T. B (1968): Human secretory IgA New England J. Med., 279, 1327.

41. Schoroeder H. E. (1970): Electronenmicroscopie im Deinste der Zahnheilkoscopie Schweir. Mschrl. Zahnh., 80, 1.

42. Сперански А. Д. (1934): Нервиая трофика впатологии заболевания. Нервня трофика в теории и практике Медицина, Ленинград, стр. 4.

43. Shellton L. E. Hall W. B. (1968): Human gingival mast-cells J. Period. Res 2 : 214.

44. Стамболиева Е., Бурков Т.: Сравнителные ензимо-хистохемические иследования в пародонта при раних форми на пародонтоза и травматични пародонтит. Научни Трудови на НИСИ, 1969, стр. 67, София.

45. Toole B. P. Lowcher D. A. (1968): The effect of chondriitinx sulfatoprotein on the formation of collagen fobrils in vitro J. Dent. Res 30 : 316.

46. Tyresky S., Glickman J., Ficher B., (1955): The effect of phisiologic and pathologic upon certain histochemically detectable substnces in the gingiva.

47. Величко Л. С. Морознина Т. Ц. (1976): Хистохемичские изменения дыхателних фермеитов в десни человека. Стоматология 2, 26, Москва.

48. Weinmann J. P. (1959): Types of ceratinization in the human gingiva J Invest. Derm. 32 : 87.