БИОМАТЕРИЈАЛИ И БИОКОМПАТИБИЛНОСТ

Јанев Е.

СТОМАТОЛОШКИ ФАКУЛТЕТ - Скопје, Клиника за орална хирургија

Апстракт

Трудот дава преглед на актуелните материјали кои се применуваат за замена на загубената коскена формација во оралната имплантологија и максилофацијалната хирургија, воопшто.

Во денешно време на пазарот постојат многу видови материјали кои се користат за осеална реконструкција, поделени во зависност од нивната биолошка активност, физичко-хемиски својства, како и трите механизми на дејствување: остеогенеза, остеокондукција и остеоиндукција.

Коскените супституенси се класифицираат во две основни категории и тоа: ткива и супституциони материјали (биоматеријали). Ткивата можат да бидат живи во форма на автокалеми или неживи во форма на алографт и ксенографт, додека биоматеријалите се лабораториски изработени, а нивниот состав се базира на калциумфосфат, керамички и композитни материјали, полимери, витрокерамики и биостакла.

Посебно внимание заслужува можноста од комбинирањето на природните ткива со различните синтетски биоматеријали, како и присуството на ресорптивните и нересорптивните мембрани во интерес за постигнување на подобри резултати во реконструктивната терапија.

Клучни зборови: биоматеријали, биокомпатибилност, хидроксиапатит, мембрани

Реконструкцијата на краниофацијалните осеални дефекти, мултикаузално предизвикани (траума, инфекција, развојни аномалии, различни патолошки состојби, коскени дефекти настанати по постхируршки интервенции и сл.) претставува перманентен предизвик и мотив за оралните и максилофацијалните хирурзи.

Примарната цел на реконструктивната терапија во оралната и максилофацијалната хирургија, покрај во терминирањето на па-



Слика1.а.

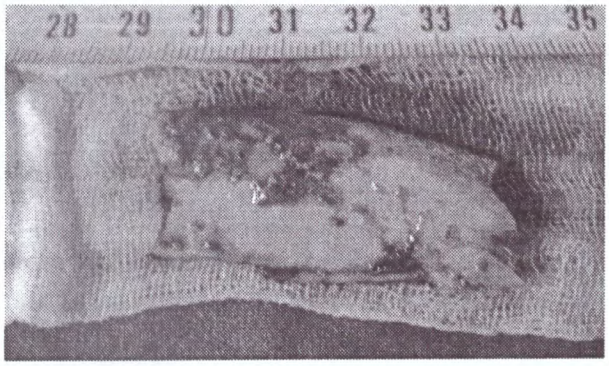

Слика 1.б.

*На **слика1.а.** и **1.б.** прикажани се автогени коскени графтови земени од crista iliaca i trigonum retromolare*

толошкиот процес, се состои и во регенерирање на изгубеното ткиво преку стимулација на нова коскена формација, која се одвива преку серија од биолошки настани и каскади до даден момент кој ќе резултира во кординација и комплетирање на нова ткивна формација.

Имплантолозите секојдневно се соочуваат со губиток и недостаток на коскена маса, односно недостаток на потребно коскено ткиво за вградување на имлантати. Треба да истакнеме дека денес постојат повеќе техники и понуда на различни материјали кои ги задоволуваат потребните услови, критериуми и барања во реконструктивната терапија.

Коскениот супституенс треба да исполнува два основни принципа:

- создавање на една контура со задоволувачки волумен;
- создавање на доволна механичка подлога.

Според Glovacki и Caban три главни механизми учествуваат во репарација на коската: *остеогенеза, остеокондукција и остеоиндукција.*

Остеогенеза претставува миграција на остеобластите и преостеобластите кон и во местото на графтување, генериран од автогениот калем на спонгиозата.

Остеоиндукција претставува фенотипска конверзија на плуропотентните мезенхимални клетки во остеобласти и хондробласти, кои ја формираат коската.

Остеокондукција карактеризира коскен раст со апозиција на диференцираните мезенхимални клетки од околната постоечка коска.

Поделба и класификација

Секој материјал кој служи за изработка на импланти и коскени супституенси, во функција за инкорпорирација во човечкиот организам треба да ги исполнува следниве карактеристики: биокомпатибилност, биоинертност, биофункционалност и биоадхезивност.

Биокомпатибилност подразбира усогласеност на имплантираниот материјал со живото ткиво, без тие меѓусебно да се оштетуваат, односно применетиот материјал да не е токсичен, канцероген и да не предизвикува алергиски реакции.

Според различните физичко-хемиски својства, нивното потекло и начинот на изработка, материјалите за супституција на изгубеното коксено ткиво може да бидат различно класифицирани.

Во тој контекст тие може да бидат од живо, витално и неживо ткиво или чисто синтетички материјал.

Живото ткиво се зема директно од самиот пациент, дефиниран како автоген коскен графт-автографт, или од друго лице со различен генотип, познат како алографт.

Неживите ткива може да бидат од хумано потекло, (позајмени од таканаречени донори-коскени банки) или од анимално потекло. Овие калеми пред нивна употреба најчесто се конзервираат, замрзнуваат и деминерализираат по пат на специјални техники.

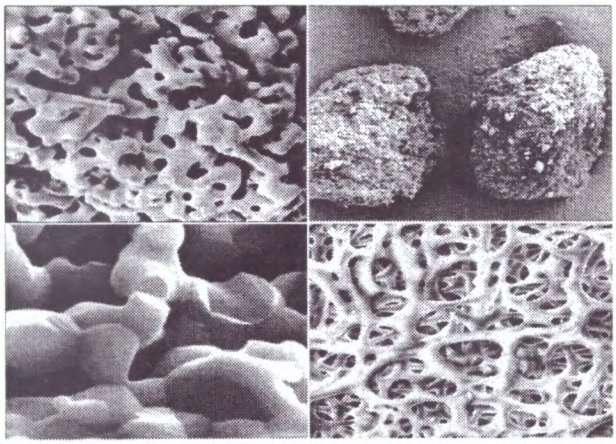

*На **слика 2** макроскопски и микроскопски се прикажани групата на синтетски биоматеријали (керамики, биостакла, полимери и композитни биоматеријали).*

Синтетичките биоматеријали се лабораториски изработени по пат на високо софистицирани биотехнолошки постапки. Тие ги поседуваат својствата на природните ткива и се со различни физичко-хемиски особености.

Во оваа категорија спаѓаат: керамиките, биостаклата со витрокерамиките: полимерите и композитните биоматеријали.

Керамиките се дефинирани како цврсти неоргански и неметални супстанции направени врз основа на калциум, кои значително го привлекуваат вниманието во однос на коскената реконструкција.

Биостаклата и витрокерамиките се прават од најсоодветните материјали, кои се всушност оксиди на натриумот, калциумот, силициумот, фосфорот чии стакла имаат биолошка активност.

Полимерите пак, како органски макромолекуларни материи се делат во две групи, според тоа дали се ресорбираат или не се ресорбираат. Нересорптивни полимери се: полиметаакрилатот, хидроксиетилметаакрилатот и политетрафлуоретиленот, додека ресорптивните полимери ги сочинуваат: викрил-кополимер на лактичната и полигликоличната киселина.

Композитните биоматеријали фактички се група на елементи од различно потекло, при што постојат повеќе комбинации меѓу природните и синтетичките материјали и меѓу различни синтетички материјали, како што е можна ***комбинација меѓу природното ткиво и синтетичкиот материјал***, оваа врска се прави со живо ткиво и тоа е случај кога се меша автогена спонгиозна коска со синтетички биоматеријал, како што претставува хидроксиапатитот и трикалциумфосфатот. Исто така можна е врска и меѓу неживо ткиво (лиофилизирана коска) со керамички материјал, и ***комбинација на различни биосинтетички материјали***, (лабораториски изработени), всушност различни видови смеси од различни керамики меѓусебно поврзани, или полмери исполнети со керамички делови.

Примената на материјалите наменети за коскена замена не може да се замисли без употребата на мембраните.Тие се делат на природни и синтетички, како и на ресорптивни и нересорптивни. Нивната улога е презервација и конзервација на имплантираниот материјал, спречување на миграција и пролиферација на сврзното епително ткиво, фаворизирајќи ја на тој начин коскената регенерација.

Механизам на дејство на биоматеријалите

Според изведените рендгенолошки и хистолошки испитувања на местата каде бил аплициран коскен супституенс, во третиот и шестиот месец по графтувањето може да се претпостави механизмот на дејство на биоматеријалите.

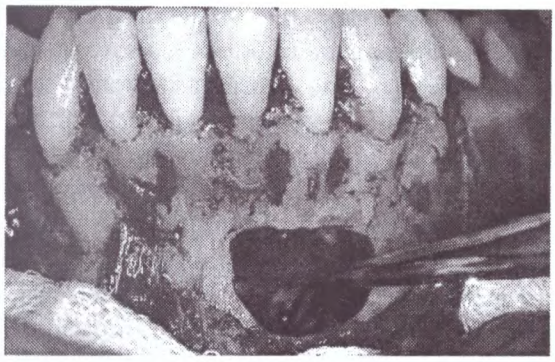

Слика 3 *- Коскен дефект настанат по енуклеација на радикуларна циста*

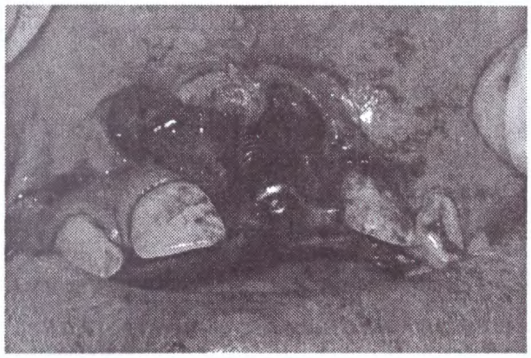

Слика 4 *- Лиза на букална ламина околу поставен ендоосеален имплант*

Реконструктивниот ефект кој го презентираат аплицираните биоматеријали сметаме дека се должи на високо реактивниот ткивен потенцијал и на нивниот плуропотентен квалитет. Гранулите на коскените супституенси се покажуваат како биокомпатибилен и нетоксичен бонд за коскеното ткиво, кои ја овозможуваат остеобластната пролиферација, демонстрирајќи истовремено и остеокондукција и остеопродукција. Партикулите на биоматеријалите ја детерминираат и диференцијацијата на остеопрогенитор клетките во остеобласти. Осте-

опрогенитор клетките играат улога на места за нуклеолизација и форсирана коскена репарација, кои би довеле до формирање на структурно побогато и погусто новоформирано осеално ткиво, кое најверојатно се должи на подобрата васкуларизација на тие места каде бил аплициран биоматеријалот.

Овие наоди се поткрепени со рендгенолошките и хистолошки испитувања на тест местата на новоформираното коскено ткиво во централната фракција на дефектите. Palti и Hoch, ја потврдуваат биокомпатибилноста на применетите биоматеријали преку добивање на интимен контакт меѓу коската и гранулите на супституенсот без видливи празни простори и пукнатини во интерфазата. Рендгенолошките испитувања на Esser и Dursch, укажуваат на постоечка видлива централна дисолуција на гранулите, кои се во спротивност со најновите клинички и параклинички испитувања.

Како и да е, можеме да констатираме дека гранулите на имплантираниот биоматеријал се субсеквентно заменети и подложени со формирање на нова коскена формација. Во многу полиња остеобластниот продукт беше нотиран како основен остеоиден матрикс директно налегнат врз површината на биоматеријалот.

Најчести индикации за примена на биоматеријалите

Потребата од примената на биоматеријалите во оралната и максилофацијалната хирургија е од сигнификантно значење по-

***Слика 6** - Апликација на алопластичен материјал во осеален дефект настанат по апикална ресекција*

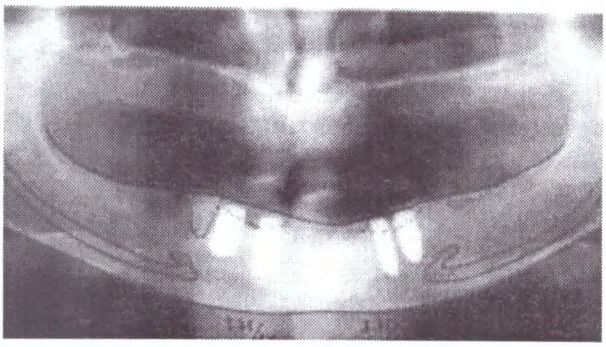

Слика 5.а.

Слика 5.б.

***Слика 5.а.** и **5.б.** - Огментација на алвеоларни гребени во постериорна регија,со комбинирана имплантација во фронтална регија*

ради секојдневното соочување со осеалните дефекти настанати поради вродени и стекнати промени на лицевиот скелет, разни патолошки, травматски и воспалителни процеси. Посебно би ја издвоиле и неопходноста на коскените супституенси за креирање на поволна ткивна амбиентарност при примената на имплантати.

Сепак, како најчести индикации за примена на коскени супституенси би ги издвоиле:

- присутните коскени дефекти настанати по рутинско изведените екстракции, каде применетиот биоматеријал би овозможил евентуална порамномерна ресорпција на алвеоларните гребени;
- настанатите коскени дефекти по оперативно изведените апикални ресекции, цистектомии како и оперативно екстрахирани импактирани заби, при што апликацијата на биоматеријалите би ја забрзала осеалната регенерација;
- парцијално или тотално атрофирани алвеоларни гребени, каде имплантираниот

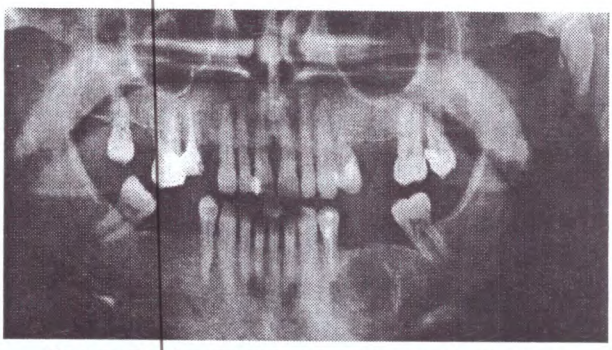

***Слика 7** - Рендгенолошка евалуација на нова коскена формација во 3 месец по графтувањето*

коскен супституенс би продуцирал реконструктивна огментација;

- недостаток на коскена ламина при инсерција на дентални импланти, каде биоматеријалот би ја зголемил истовремено примарната и секундарната стабилност, како и прогнозата на истиот;

- при подигнување на подот на синусната лигавица, каде коскениот супституенс би ја формирал новата граница на идното осеално ткиво околу имедијатно или одложено поставуваните дентални имплантати;

Заклучок

Сумарно гледано и протолкувано според активното учество на биоматеријалите во реконструктивната терапија, можеме да ги изведеме следниве атрибути:

- дека репарирачко-регенеративниот потенцијал на биоматеријалите се должи на нивната биокомпатибилност со отсуство на имунолошка реакција, како и истовремено и симултано дејство на остеокондуктивниот и остеогениот биореактивен феномен;

- со примената на коскените супституенси се продуцира акцелерирана и структурно побогата коскена формација;

- се превенираат или значајно редуцираат пропратните компликации;

- се зголемува механичката сила на осеалното ткиво;

- се спречува навлегување на инфективен агенс и интерпонирање на фиброзно ткиво;

- се воспоставува поволна средина за бројни нови протетски решенија со евентуална постава на дентални имплантати за респективни естетски резултати.

Сето ова на биоматеријалите им дава димензија на преферабилни супституенси, кои според наша слободна процена, ќе резултира во очекувани естетски, морфолошки и функционални ефекти во реставрантната терапија и стоматологија воопшто.

BIOMATERIALS AND BIOCOMPATIBILITY

Janev E.

Abstract

Today by using bone substitutes graft materiols we are changing the future of our patients oral health. There are theree possible mechanisms for bone formation after grafting, which include: osteogenesis, osteoinduction and osteoconduction. Grafting procedure can be accomplished by autogenous bone, allogenic bone-allograft and alloplastic materials-biomaterials. Biomaterials are synthetic derivated bone graft materials, like: ceramics, bioglass and polymers.

In order to achieve better results in treatment of osseous defects by using graft materials, we are creating a bone with advance quality, dimension, shape and density. Grafting procedure prevents from complications like fractures and resorbtion, furthermore obraining an environment for implant placement and having plenty of prosthetic options. Biomaterials also decrease the healing time and they are providing soft tissus support by improving aesthetic.

In conclusion, the findings of this research study suggest that usage of biomaterials appear as an enhancement for bone regeneration with their osteoinductive and osteoconductive prpperties.

Key words: biomaterials, biocompatibility, alloplastic materials, hydroxylapatite.

Литература

1. Esser E., Dursch G. A new concept in maxillary implant surgery. Compen.Contin. Educ. Dent, vol 15,2, 152-160,2002
2. Foitzik C. Stamn M. The use of single-phase beta TCP to fill osseus defects-biological advantages and clinical experience Die Quintessens Berlin,vol. 48,1997
3. Glovacki.,Caban Biomateriaux de substitution osseuse situations cliniques Implantodontie,1997
4. Hammerle C., Sanz M. Advanced refined surgical techniques for periodontics and bone regeneration Inter. Symp. Osteology, Barcelona, 2001
5. Janev E. Рендгенолошка евалуација на коскениот ткивен одговор на вилиците по апликација на алопластичен материјал Магистарски Труд, Скопје, 2003
6. Janev J. Peeva M. Janev E. Клиничка презентација на хидроксилапатитот (Algipore) за реставрација на коскените дефекти во вилиците Македонски стоматолошки преглед, 21, 3-4, 101, 1997
7. Mcgrath C.J. Osseous response to implanted natural cancellous bone and synthetic hydroxylapatite ceramic in the repair of bone defects Journal Oral. Maxillo. Surg. 50.241-249,1992
8. Palti A. Hoch T. Membranen in der chirurgischen zahnarztpraxis-eine bestandsaufnahme Implantologie Journal Deutsche, 4/200
9. Sayan N.B.,Duran S. A clinical and densitometric study with demineralized bone matrix 15th. Inter.Confer.on Oral and Maxillofac. Surg. Durban, South Africa 5/2001
10. Schmidt W.A. Mikroporose PTFE-Membranen in der knochenaugmentation Klinischer erfahrrungsbericht mit der nicht resorbierbaren Membrane tefgen Implantologie Journal, Deutsche,4/2000
11. Wolf S. Implantatversorgung des atrophierten uterkiefers Konzept der sofortbelastung durch eine titansqretinierte Hybridpzothese Implantologie Journal Deutsche,2/2000
12. Valentini P., Abensur D. Histological evaluation of Bio-Oss in a 2-stage sinus floor Elevation and implantation procedure Clin. Oral. Impl. res.,9,59-64,1998