МАКЕД. СТОМАТ. ПРЕГЛЕД, III, 4, 223—228, 1979 г.

Стоматолошки факултет — Скопје
Клиника за максилофацијална хирургија

КРИТИЧКИ ПРОЦЕНУВАЊА ВРЗ ОПЕРАТИВНИТЕ ЗАФАТИ НА ДОЛНАТА ВИЛИЦА ПРИ ПРОГЕНИИ

И. Васков, Т. Тупаров, С. Лазаревски, Б. Василевски
и П. Кроневски

Прогениите во детска возраст се многу честа појава. Ортодонтската терапија со голем успех ги редуцира во еден период кога таа е доминантна и единствена како приод кон овој проблем. Бидејќи етиопатогенезата е доста богата и прилично комплицирана многу случаи со прогении кои уснешно се санирани во детска возраст повеќе или помалку рецидивираат, така што подоцна, негде по 17 година, станува актуелна хируршката терапија. Прогениите доведуваат до тешки функционални, говорни, естетски и психички нарушувања поради кои пациентите упорно бараат да го решат својот проблем и покрај тоа што доминантна преокупираност за пациентот во младечкиот период е естетската компонента.

Сите хируршки заафти на долната вилица при прогении се групирани во две групи:

1. Интервенции на korpus mandibulae.

2. Интервенции на ramus mandibulae.

На нашата клиника сме применувале повеќе методи и на едната и на другата локализација со помали или поголеми успеси. Бројот од 52 оперативно третирани случаи не охрабрува да извлечеме едно скромно искуство кое, споредено со други искуства, може правилно да нè насочи во понатамошните напори врз разрешувањето на многу суптилните проблеми кои со себе ги носи прогенијата, како прилично присутната појава во нашата секојдневна патологија.

Уште 1848 година Hullhens го дава првиот и многу значаен придонес вршејќи хируршки зафати на corpus mandibulae. Подоцна Dingman, Convers, Shapiro, Pichler, Ernest и др. исто така своите методи ги усовршуваат со тоа што употребувајќи различни техники имале за цел, скратувајќи го телото на долната вилица, да го решат прогениот загриз.

Подоцна една друга група на хирурзи интервенциите ги врши исклучиво на ramuf mandibulae. Lindemann, Bruhn, Hogemann, Kostečka, Skaloud, Wasmundt, Köle, Schuhardt, trauner и др. им даваат предност на интервенциите на ramus mandibulae. Секако денес од сите наведени интервенции на рамус доминира со својата оправданост и добри резултати методот на Obwegezer кој пдоцна е модифициран од Dal—Pont.

Денес во светот егзистираат и едната и другата група на методи со тоа што треба да се потенцира едно правило дека постојат повеќе добри методи но тие треба совршено да се владеат со добро применета хируршка техника, за да може резултатот да биде целосен. Добриот метод не е гаранција за добар успех, ако тој не е адекватно подготвен и изведен.

Денес не би можело слепо да се верува на оправданост за примена на една или друга група на интервенции. Како што сите прогении не се еднкви со својата симптоматологија, исто така не може при решавањето за начинот на изведување на хируршката интервенција да се биде стереотипен. Повеќе фактори одредува ат оправданост на еден или друв хируршки метод.

Материјал и метод на работа

Низ нашиот клинички материјал доминираат пациенти со возраст меѓу 18 и 26 години. Ретко сме имале случаи преку 32-годишна возраст. Кај два случаја сме интервенирале на беззаби вилици каде индикација била протетски надоместок кој без интервенција е невозможен. Кога зборуваме за прав проген загриз, тоа не значи дека не постојат и други аномалии кај истите пациенти. Чести се здружени аномалии како што се progenite заедно со laterogenii, apertognatii или chemiatrofični промени. Понекогаш и три аномалии се присутни, иако доминантна е прогенијата. Тоа е причина интервенцијата мора да отстапува од нејзината оригиналност, како што авторот ја замислил. Во тоа е и креативноста на хирургот за време на интервенцијата. Секој случај претставува посебен проблем земајќи ја предвид конфигурацијата на целиот лицев скелет, состојбата на забалото, развиеност на горната вилица и др.

Подготовката за оперативниот зафат е главен услов за успех на применетиот метод. Без обзир каде ќе се врши остеотомијата, дали на corpus или ramus mandibulae, потребно е да се направат следните подготовки.

1. Општа подготовка во смисла на здравствената состојба, анализи на крвта, крвна група (оперативниот зафат, бара супституција).

2. РТГ на долната вилица и целиот лицев скелет кој заедно со ортодонтот ќе ги спореди сите параметри кои се битни во планирањето на зафатот.

3. Правење на фотографии (Потребни и за предоперативна фотомонтажа).

4. Мулажи од лицето и модели кои треба да бидат повеке за да можеме во артикулаторот да ја добиеме онаа оклузија која со хирушката интервенција треба да ја гарантираме.

5. Подготовка на Sauer-ови шини или други (лиени метални со крунички или Визил акрилатни и др.).

Во подготвителната фаза ортодонтот има доминантна улога во смисла на целосно согледување на аномалијата за да се доведе во сооднос со промените на целиот лицев скелет. Површен приод на прогенијата како впечаток на база на промени само во загризот и естетскиот впечаток без опстојна ортодонска анализа и тимски приод кон планирање на зафатот не гарантира адекватен очекуван резултат.

На нашата клиника применувани се најчесто оперативни методи на рамусот по Obwegezer — Dal — Pont и на корпусот по -Dingmann претежно, а поретко по Conwers и Pichelr. И едниот и другиот метод имаат свои предности а и недостатоци. На сл. 1 и 2 се гледа шематски приказ на интервенцијата.

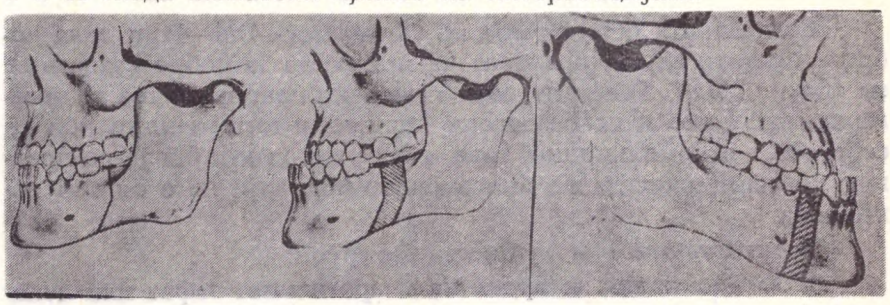

Сл. 1 Сл. 2

Пред и пост оперативен изглед на пациент

Сл. 3



Сл. 4

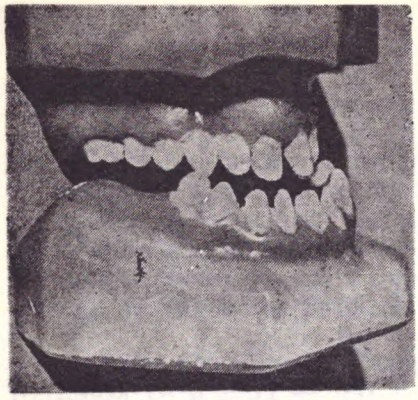

Сл. 5

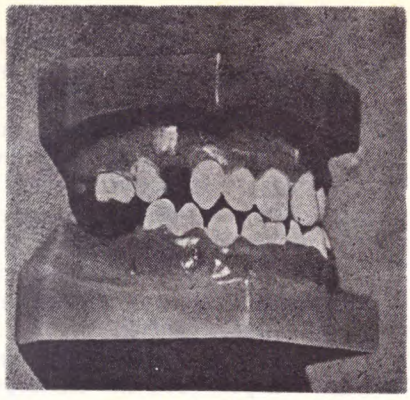

Сл. 6

Сагиталната остеотомија по Obwegezer—Dal—Pont дава добри резултати кои се базираат на можноста за добро создавање на коскен калус. Големите свежи коскени површини тоа го овозможуваат. Како и по безопасни хируршки интервенции кои со себе носат и компликации, така и овој метод имајќи ја во предвид комплицираноста на анатомското подрачје не е од тоа поштедена.

Компликациите ги делиме во две групи:

1. Компликации за време на оперативниот зафат или непосредно по зафатот.

a) Крварење (од A. Alveolaris inferior, V. alveolaris inferios, A. Masseterica, A. Transversa faciei поретко A. Maxillaris ext.).

b. Оштетување на нерви (N. Alveolaris inf. lingvalis, N. Masseterikus, N. Facialis).

c. Fistula gl. porotis.

2. Доцни компликации.

a. Pseodoartroza

b. Оштетување на вилични зглоб

c. Незадоволителна оклузија и отежнато џвакање.

Obwegeser опишал неколку случаи со парастезија на N. facialis. Lindemann на 170 оперирани случаи опишал 14% оштетувања на N. facialis, N. lingvalis, N. masseterikus Проблемот на рецидиви повеќе автори сметаат дека е последица на недоволната имобилизација и дејството на m. masseter и м. pterygondeus internus. Услов за рецидиви секако е зголемениот јазик кој често мора да биде редуциран по хируршки пат тоа се врши и после остеотомијата.

Оперативниот зафат по Dingmann и другите кои се вршат на corpus mandibulae исто така со себе носат и компликации.

Псеудоартрозата е почесто присутна поради малите свежи површини на двата фрагмента. Исто така често доаѓа до оштетување на n. alveolaris inferioris. Некогаш тој е комплетно прекинат. При некои случаи доаѓа до негова вклештеност меѓу коскените фрагменти кое дава постоперативни јаки невралгични болки. Ампутациони неурони се опишани само поретко.

Зависно од величината на прогениот загриз, до колку е тоа можно во последно време коскениот дефект го правиме на местото на 1 премолар, со што избегнуваме оштетување на n. alveolars inf. Додека порано методот на Dingman беше исклучиво по екстраорален пат, денес се врши по интраорален пат така што естетските пречки кои порано беа присутни денес се избегнати.

Заклучок

Иако нашите искуства сè уште се скромни во споредба со други, кои секако поради пообимната казуистика можеле да имаат и поопсежни согледувања, сметаме дека оперативните зафати и на corpus manadibulae и на ramus mandibulae можат да дадат добри резултати до колку е направена права подготовка. Во подготовката секако видно место зазема ортодонтот. Егзактни премерувања на модели, за да може за време на интервенцијата да има потполно јасна претстава што ќе се добие постоперативно. Со оперативниот зафат само дел од терапијата е завршен. Постоперативниот третман во смисла на оптимално време за имобилизација, исто така е услов за дефинитивен резултат. Прерано ослободување од интермаксиларна имобилизација често е услов на псеудоартроза или лоша оклузија.

Summary

Diferent methods appleid onto both localisations: corpus mandibulae and ramus mandibulae in treating progenia have been employed with an outcome ranging from satisfactory to successfull. The total of 52 cases opperated on encourages the experience which compared to others can serve as accurate suggestion in approaching the very subtle problem progenia bring being very frequent in evaryday life.

Литература

1. Aronson: A cephalometrical investigation of the surgical corection of mandibular prognathism, Angle orthodont. 1967
2. Alemann: Ny operation for progeni, Svonks Tandlak, 1921
3. Ascher: Fiksation nach progeni operation, Artz. praxi s. 1956
4. Aubry: Chirurgie de la face et de la region maxillofacial, 1952

5. Bataille: Loperation de Kostečka, 1948
6. Bbandon: Billateral osteotomö of the mandibl, e Oral surg surg. 1949.
7. Čelesnik: Hirurška terapija progenije i otvorenog bisa 1955
8. Conwers Surgical orthodontic approach to the treatment of dentofa, cial deformaties 1969
9. Köle: Indikation und planung von kiefer ortopedi schen operationen 1960
10. Obwegeser: Vorteile und Moglichkeiten des intraoralen Vorgeens bei der corektur von unter kiefer anomalien 1961
11. Obwegeser: Der offene bis in chirurgischen Sicht, 1964
12. Obwegeser: OPeration bechandlung der zahnlosen progenie 1963.