МАКЕД. СТОМАТ. ПРЕГЛЕД, Ш, 4, 215—221, 1979 г.

Медицински факултет — Скопје
Институт за патофизиологија и
нуклеарна медицина

СКЕНОГРАФСКИ МОЖНОСТИ ВО ДИЈАГНОСТИКАТА НА ЗАБОЛУВАЊА НА ПЛУНКОВНИТЕ ЖЛЕЗДИ

Б. Георгиевска

Применувана е единствена изотопна техника со Тц — 99 м пертехнетат за визуелизација на плунковните жлезди. Методот овозможува визуелизација на морфолошките промени на жлездата од страна на тумори, диференцирајќи ги како „ладни", „топли" или „мешани" тумори.

Со динамичко следење на концентрација и екскрецијата во плунковните жлезди може да се добие увид во нивната функција која може да е нарушена заради стаза, воспаление или лезија на н. Фациалис.

Испитани се 121 пациент од кои 47 со тумори и 74со воспаление, сиалолитиази, со парези или парализи на н. фациалис и со радикални операции на средното уво.

Увод

Селективна концентрација на некои јони во плунковните жлезди, овозможи нивна визуелизација. Степенот на концентрацијата и екскрецијата дава увид во нивната функција. Најпогоден изотоп за визуелизација на плунковните жлезди се покажа Тс-99 м пертехнетат. Него плунковните жлезди брзо го концентрираат и екскретираат со минимално зрачење за време на тестирањето. Самиот тест е лесно изводлив, а за пациентот безболен. Служи како скрининг тест во дијагностиката на заболувањата на плунковните жлезди, како и да дополни или замени некои методи.

Во 1965 година Börner[1]) и соработниците покажале дека со Тс—99 м може да се следи динамиката на плунковните жлезди. Во 1967 година Харден[2]) со соработниците вршеле квантитативни мерења на концентрацијата на изотоп во плунковните жлезди. Овие автори забележиле дека елиминацијата на Тс—99 од плунковните жлезди почнува некаде дваесетта до двает и петтата минута. Понатаму ред други автори вршеле испитување на плунковните жлезди и дошле до одредени констатации кои се согласуваат со нашите.

Метод и пациенти

Тс—99 м пертехнетат даван е интравенозно во доза средно од 1,5 м (1,3—1,8), во зависност од телесната тежина на пациентот. Кај децата се давани уште помали дози (300—700 мс). Скенирањето е вршено, во зависност од заболувањето, после 4 минути и секоја трета минута (динамичен скен) или по 10—15 минути (статичен скен). Статичен скен е правен во колку се сомневаше за туморозно заболување. Кај функционалните заболувања и воспаленија вршени се динамички испитувања.

Испитани се 121 пациент од двата пола. Кај 49 од нив скенирањето е вршено на скенер Нуклеар Чикаго, а кај 72 на гама камера ХП Ш Нуклеар Чикаго. Пациентите се поделени спрема заболувњата во две групи Првата група се пациенти со туморозни заболувања поделени во неколку подгрупи (табела бр 1.). Другата група е составена од пациенти со восплителни заболувања, со сиалолитиза, со парези на неврус фациалис и пациенти со радикална операција на темпоралната коска (табела бр. 2).

Резултати

Првата група пациенти се со тумор на паротидната или субмандибуларната жлезда Поделени се во 4 подгрупи спрема изгледот на скенограмата, т.е. сенката. Од нив 23 се со „ладни" сенки. Кај поголем број од нив испитана е и нивната функција. Три пациенти покажуваат нормална функција, а во 18 пациенти каде сенките на заболените плунковни жлезди беа нормални или нешто побледи. Кај 10 пациенти од оваа подгрупа, испитана е и нивната функција. Кај 5 функцијата беше нарушена. Во подгрупата со „топли" зони во скенограмата, беа 4 пациенти. Кај двата беше нарушена и нивната функција. Четвртата подгрупа во која се пациенти со цистични хемангиоми, двата испитани пациенти имаа и нарушена функција на плунковните жлезди.

Табела 1

Дијагноза	Изглед на скенограмата	Број на случаи	Нормална функција	Нарушена функција
Т	Ладна сенка	23	3	18
У М	Нормална или бледа сенка	18	5	5
О Р	Топли зони во жлездата	4	—	2
И	Цистичен хемангиом	2	—	2

Во втората група се пациенти со воспаление на плунковните жлезди, сијалолитиази, M. Sjörgens, парези и парализи на н. фациалис и радикални операции на темпоралната коска.

Кај 5, од осумте испитани пациенти со воспаление на плунковните жлезди, концентрацијата и ескрецијата беа намалени на афицираната страна.

Кај сите три случаи со сиалолитиаза беше намалена концентрацијата и ескрецијата во афицираната жлезда.

Кај 2, од 3 случаи сомнителни за M. Sjörgens, морфологијата и функцијата на плунковните жлезди обострано беа нормални. Кај еден случај визуализацијата на плунковните жлезди не беше можна заради нивната комплетна афункција (сл. 2, случај 6).

Посебно значење има визуелизацијата и испитувањето на функцијата на плунковните жлезди кај пареза или парализа на н. фациалис. Испитани се 55 пациенти со пареза или парализа на н. фациалис од кои 4 се со трауматска етиологија. Кај 18 од 55 случаи, функцијата на двете жлезди беше нормална. Кај 37 случаи има нарушена функција на плунковните жлезди.

Во последната подгрупа се 5 пациенти со радикална трепанација на темпоралната коска. При оваа операција скоро секогаш доаѓа до секција на хорда тимпани и дава испад во функцијата на плунковните жлезди на оперираната страна. Сите наши пациенти имаа нарушена функција на оперираната страна.

Табела 2

Дијагноза	Број на случаи	Нормална функција	Нарушена функција
Sialoadentis	8	3	5
Sialolihiasus	3	—	3
M. Sjörgens	3	2	1
Paresis N. facialis	55	18	37
Operatio radic. ossis temporalis	5	—	5

Дискусија

Едноставноста на методот овозможува во повеќе случаи да се замени или дополни методот на кататеризација по Blatt.

Употребата на мали количини на Тс—99 м пертехнетат не даде реперкусии на квалитетот на скенограмите. Дозата од 1,5 мС средно е значително помала од дозата користена кај други автори[3]), кои даваат од 2—4мС Тс—99 м.

Визуализацијата на плунковните жлезди со Тс—99 м овозможи прикажување на морфологијата на истите како и нејзиното деформирање од страна на туморозните формации во самата жлезда или надвор од неа. Дел од нашите пациенти со туморозни формации во плунковните жлезди имаа мешани тумори и тие фиксираа нешто послабо од нормалното жлездено ткиво. Жлездите не се дислоцирани, а понекогаш се зголемени (сл. 1, случај 3). Еден дел од туморите не фиксират, „ладни" тумори. Тие нај-

често ја деформираат плунковната жлезда покажувајќи конкавитет во еден дел од истата или ја дислоцираат (сл. 1, случај 2). Кај 4 случаи туморознта формација беше со поинтензивна фиксација, „топла" зона (сл. 1, случај 4). Вакви наоди често покажуваат малигни тумори како Вартонов тумор. Кај еден од овие пациенти хируршки е отстранет туморот и хистолошки потврден малигнитет.

Воспалителните процеси во плунковните жлезди исто можат да се дијагностицираат скенографски. Према Lafaye[4]) и Yudin[5]) во активната фаза инфламацијата покажува намалена фиксација, заради компресија на гландуларните каналчиња од едемот. Подоцна, кога се намали компресијата, доаѓа до транзиторно зголемена фиксација. Хронично оштетување на жлездата дава во целина намалена фиксација. Нашите наоди ги потврдија овие опсервации.

Сијалолитијазите даваат промена во концентрацијата, која во почетокот е намалена, а потоа хиперфиксантна заради стаза во изводните канали.

Диференцијална дијагноза на скенограмите со тумор на паротидната жлезда (Tu mixtus) и инфламација е можна со повеќекратни испитувања. Намалена фиксација со релативно добра екскреција оди во прилог на тумор mixtus. Намалена фиксација во целата жлезда со подоцнежна хипер фиксација е во прилог на инфламацијата.[7],[8],[9])

Кај пациенти со M. Sjörgens во почетокот на заболувањето жлездите се однесуваат како кај ифламација, т.е. хипофиксација со дополнителна хиперфиксација. Следењето на болните покажува се послаба фиксација во плунковните жлезди дури во напредната фаза се бришат силуетите на плунковните жлезди. Еден наш случај беше со напредната фаза и кај него не се прикажуваа скенографски плунковни жлезди. Другите два случаи, сомнителни за M. Sjörgens, имаа сосема нормални скенограми на плунковните жлезди како морфолошки така и функционално.

Бернард и соработниците[6]) го разработиле методот за визуелизација на плунковните жлезди со радиозотопи и ја примениле кај пациенти со пареза или парализа на нервус фациалис. Испитувањата покажале дека нема дисфункција на плунковните жлезди кај сите пациенти со пареза на фацијалис. Нашите испитувања ја потврдија оваа опсервација. Забележивме дека кај извесен број пациенти функционалниот наод е нормален на болната страна, а кај други има отстапување. Овој метод овозможи да се одреди топички лезијата кај ваквите пациенти. Во колку лезијата е над рачвиштето на хорда тимпани, функцијата на субмандибуларната жлезда е нарушена. Во колку е под рачвиштето, нема функционални промени. Ова се потврди кај пациенти со радикална трепанација на темпоралната коска со секција на хорда тимпани. И овдека се гледаат истите промени како кај болни со переза на н. фациалис, каде лезијата е над хорда тимпани, или заради компресија на нервот во еден од Fallopiev канал.

Заклучок

За визуелизација на плунковните жлезди користен е Тс—99 м пертехнетат во доза средно 1,5 мС, даван интравенозно. Скенирањата се вршени на скенограм или гама камера за одредување на морфологијата на плунковните жлезди после 10—15 минути. За динамички студии скенирањето е вршено на гама камера после 4 минути и понатаму секоја трета минута. Испитани се 121 пациент поделени во 2 групи. Првата група се 47 болни со тумори кај кои беше испитана морфологијата и функцијата на плунковните жлезди. Втората група беа 74 пациенти поделени во неколку подгрупи спрема заболувањата. Кај нив беше одредена динамиката на плунковните жлезди.

Методот овозможува дијагноза, скенографска, на туморите со диференцијација на истите. Може да се одреди дали туморот е „ладен" или „топол" (најчесто малигни) или мешан.

Со методот може да се одреди функционалната состојба на плунковните жлезди и топиката на лезијата. Можна е диференцијална дијагноза меѓу воспаление и тумор.

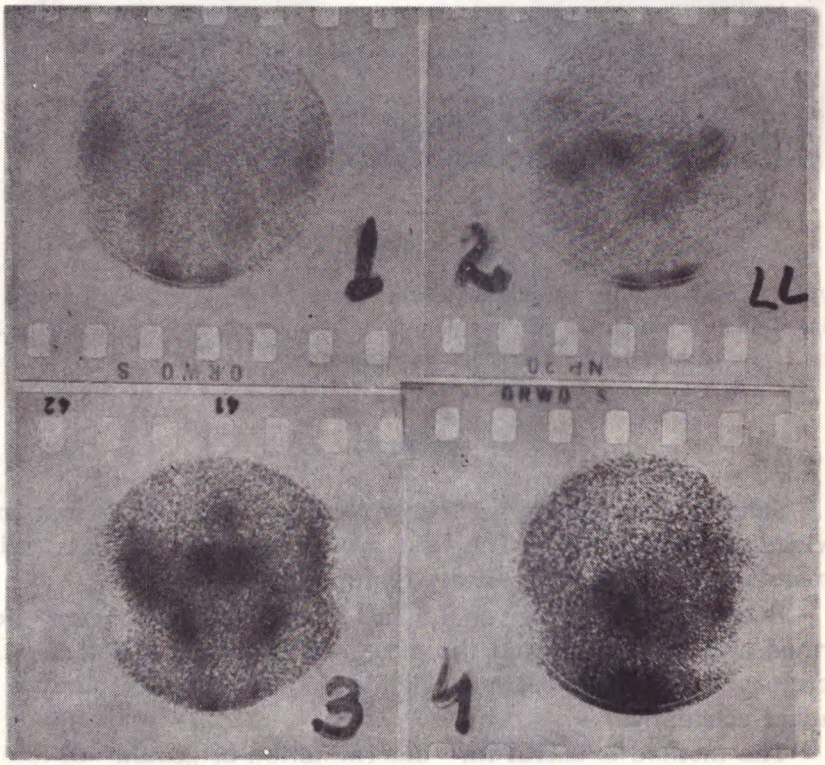

Слика 1

Случај 1: нормална скенограма, 2 латерална положба. Ти на паротидна жлезда „ладна сенка", 3 Tu mixtus glandulae partotis sin., 4 Tu gl. parotis „топла" сенка

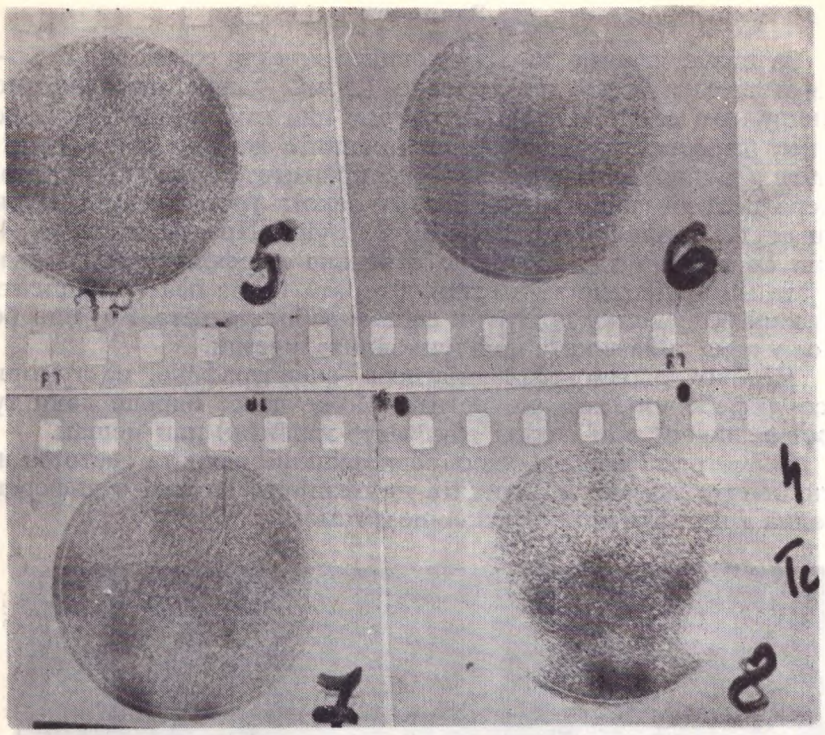

Сл. 2

Случај 5: Sialoadenitis submandibularis 1. dex., 6 M. Sjörgens, paresis n. faciaslis 1. sin. намалена концентрација и екскреција лево), Paresis n. facialis 1. sin. traumatica со нормална функција.

Summary

Salivary gland scann was performed for routin use 121 patients devided in some groups. The first group were 47 patients with tumors and other 74 with salivary disfunctions.

Every patient was given 1,5 mC 99m. Scannings were performed after 4 minutes and the next 3—4 minutes for folloing the excretory function of salivary glands or after 10—15 minutes — statical sciennig.

The method is useful for determination of „could" or „mix-, tus" tumors. The method is particulary useful to follow the excretory function of salivary glands in patients with paresis of n. facialis.

Литература

1. Börner W., Grünberg H., Moll E.,: Medizin, Welt, 42, 2378, 1965.
2. Harden R., Hildiche T. E., Kennedy L., Mason D. R., Papadopoulos S., Haexnader W. D.: Clinical Science, 32, 49, 1967.
3. Milutinović P., Karapangjić M., Poznić M i Gorkić D.: Nuklearna medicina VI, VI Jugoslovenski sastanak za nuklearnu medicinu, 55, 1971.
4. Lafaye G., Lafaye C., Meyniel G., Thomus R.: Ann. Oto-Daubng., 90, 67, 1973.
5. Yudin L.: Medicinskaja radiologija, 12, 14, 1967.
6. Bernard A., Duraffour R., Mounier-Kuhn P., Gaillard J.: Jou. fran. dóto-rino laring., 21, 417, 1972.
7. Gates G.: The Laringoscope, 82, 1135, 1972.
8. Stebner F. C., Eyler W. R., Dusault L. A., Block M. A.: Amer, J. of Surg. 116, 513, 1968.
9. Grove A., Chiro G.: The Amer. J. of Roentg. Raiother. and N. Med. 102, 109, 1968.