ПРИМЕНА НА ЛАСЕРОТ И СДАП (SOLCOSERYL DENTAL ADHESIVE PASTE) ВО ТРЕТМАНОТ НА STOMATITIS APHTHOSA И ULCERA DECUBITALIS

Накова М., Симоновски М., Ивановски К., Поповска М.

СТОМАТОЛОШКИ ФАКУЛТЕТ-Скопје, Клиника за болести на устата и пародонтот

Недоволно разјаснетата етиологија на афтозната болест е причина нејзината терапија да биде главно симптоматска.
Мотивирани од оваа констатација ја поставивме и целта на трудот, да се проследи ефектот на ласерот и СДАП (Solcoseryl Dental Adhesive Paste) кај пациенти со Stomatitis aphthosa и Ulcera Decubitalis. Со ласерско зрачење беа третрани 11 пациенти со Stomatitis aphthosa и 11 пациенти со Ulcera decubitalis, а со СДАП беа третирани 10 пациенти со Stomatitis aphtosa и 12 пациенти со Ulcera decubitalis.

Позитивните тераписки ефекти што беа евидентирани во текот на ова испитување беа презентирани со намалување на болката и со забрзување на процесот на епителизација, како кај пациентите третирани со ласер, така и кај пациентите третирани со СДАП. Ваквиот позитивен ефект се должи на биостимулативното дејство на ласерот, а кај пациентите третирани со СДАП - на Solcoseryl-от кој ги забрзува регенераторните и репараторните процеси. Позитивниот тераписки ефект на ласерот и на СДАП беше нешто позначаен кај пациентите со декубитална улцера отколку кај пациентите со афтозен стоматит.

Клучни зборови: ласер; стоматититис, афтозен; декубитална улцера; СДАП

Третманот на заболувањата на меките ткива во оралната празнина претставува хендикеп во секоја стоматолошка ординација. Ваквата хендикепираност е условена од објективни причини, од една страна поради етиопатогенетската енигма на заболувањето, а од друга страна поради специчфините услови што перзистираат во оралната празнина, при што лекот не може да го реализира својот целосен тераписки ефект.

Во литературата наидуваме на бројни податоци кои укажуваат на обидите да се изнајде медикамент кој со успех би се применувал во третманот на оралните улцерации, а исто така успешно би ги елиминирал и можните рецидиви (1,3,7). Меѓутоа, сите овие обиди главно се сведуваат на препораките за користење на одредени медикаменти за симптоматска терапија на оралните улцерации. Еден релативно нов медикамент, кој би можел да најде примена во терапијата на заболувањата на меките ткива во оралната празнина, е Solcoseryl Dental Adhesive Paste (СДАП). Тој е препарат за локална апликација во оралната празнина. Негови компоненти се: Solcoseryl-от, кој претставува депротеинизиран хемодијализат од телешка крв, полидоканолот, како анестетик, и атхезивна паста - база, која овозможува подолго задржување на местото на апликација во оралната празнина (2).

Идејата за можната примена на ласерското зрачење во терапијата на заболувањата на меките орални ткива се појави со првата примена на софт-биостимулирачките ласери во медицината и стоматологијата. На позитивните тераписки ефекти при третманот на оралните улцерации со софт ласерот укажуваат Visser (5) и Zimmermann (6).

Мотивирани од спомнатата хендикепираност во однос на третманот на заболувањата на меките ткива, ја поставивме и целта на овој труд, да се проследи ефектот на ласерот и СДАП кај пациенти со Stomatitis aphthosa chronica recidivans и Ulcera decubitalis.

Материјал и метод

На Клиниката за болести на устата и пародонтот се проследени 44 пациенти од обата пола на возраст од 15 до 65 години, од кои 21 со дијагноза Stomatitis aphthosa, а 23 со дијагноза Ulcera decubitalis. Дел од пациентите беа третирани со ласерска терапија (11 со Stomatitis aphtosa и 11 со Ulcera decubitalis), а другите со СДАП (10 со Stomatitis aphthosa и 12 со Ulcera decubitalis). Ласерската терапија беше спроведена со хелиум-неоновиот ласер (Bistra-405-1B), при што промените беа третирани секојдневно до нивната комплетна епителизација, со јачина на зракот од 100 mW/cm.

На пациентите третирани со СДАП им беше препорачано да ја аплицираат пастата три пати на ден, сé додека перзистираат промените, односно сé до нивната комплетна санација.

Процена на ефектот на испитуваниот лек, како и на ласерската терапија, е вршена врз база на субјективните тегоби и објективниот клинички наод. Од субјектвните тегоби беа регистрирани следниве симптоми:

- јачина на болката - (слаба +; умерена ++; јака +++);
- настанување на безболност по апликација на медикаментот (изразено во минути)
- времетраење на безболноста, односно времетраење на атхезивноста на пастата (изразено во часови).

Објективниот клинички наод е следен преку: (а) епителизација на лезијата (комплетна 1; добра 2; умерена 3; не постои 4); (б) големина на лезијата, изразена во милиметри.

Резултати

Од графикон 1 се забележува дека кај 10% од пациентите со афтозен стоматит третирани со ласер болката од силна преминува во умерена уште првиот ден од третманот, вториот ден е веќе слаба, третиот минимална, а четвртиот комплетно исчезнува. Кај 20% од испитаниците силната болка перзистира до третиот ден, четвртиот е умерена, петтиот е слаба, а шестиот наполно се губи. До четвртиот ден силна болка перзистира кај 70% од пациентите, петтиот ден е умерена, а седмиот ден наполно се губи. Кај 85% од пациентите со декубитална улцера болката, од силна, преминува во умерена уште првиот ден, вториот е веќе слаба и третиот комплетно исезнува. Кај 15% од пациентите постои извесно перзистирање на силна болка до вториот ден, третиот преми-нува во умерена, а четвртиот исчезнува (граф. 2).

Од графикон 3 се забележува дека безболниот период кај најголем број од пациентите, и кај двете групи испитаници третирани со СДАП настанува помеѓу 4 и 5 минути од апликацијата. Безболниот период исчезнува кај најголем број од пациентите 3,5-4 часа по апликацијата на медикаментот (граф. 4).

Декубиталните улцери третирани со ласер, како и тие третирани со СДАП комплетно епителизираат четвртиот ден (графикон 5), додека пак афтозните лезии третирани со СДАП епителизираат петтиот ден, а шестиот ден епителизираат афтозните лезии што беа третирани со ласер (граф. 6).

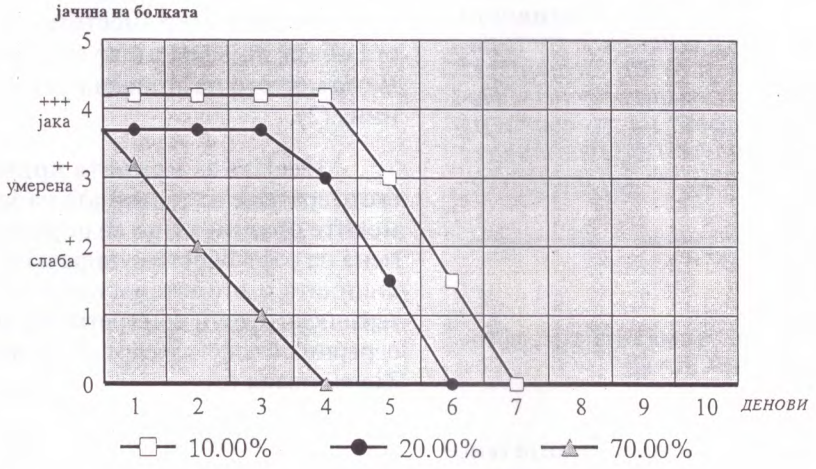

Графикон 1. Динамика на болката кај пациенти со Stomatisis aphtosa chronica recidivans третирани со ласер

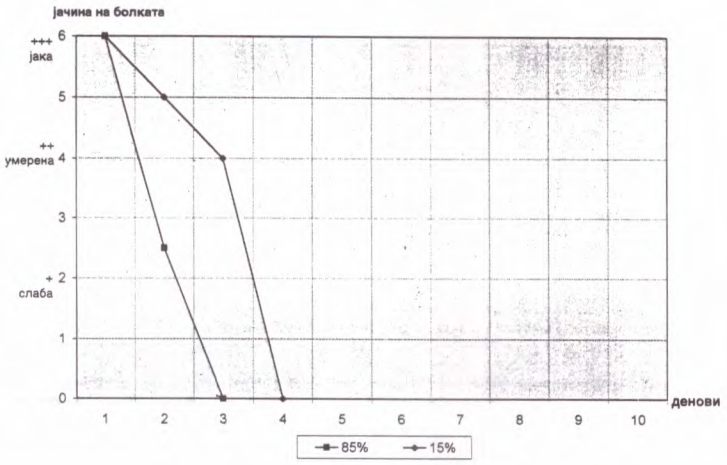

Графикон 2. Динамика на болката кај пациенти со Ulcera decubitalis третирани со ласер

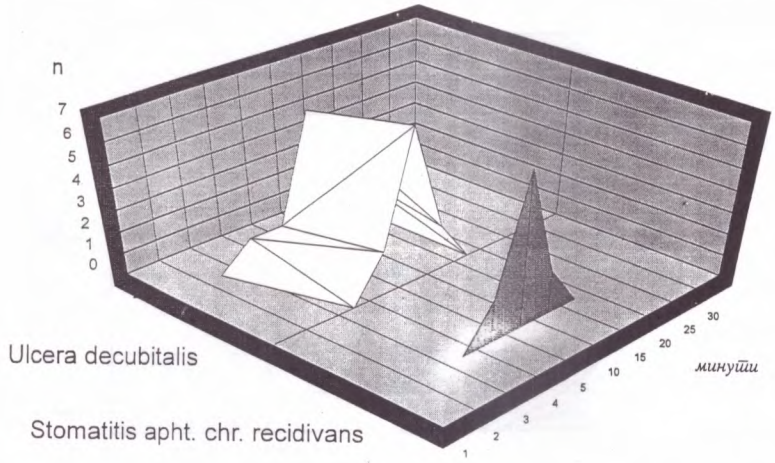

Графикон 3. Настанување на безболниот период кај пациентите третирани со СДАП

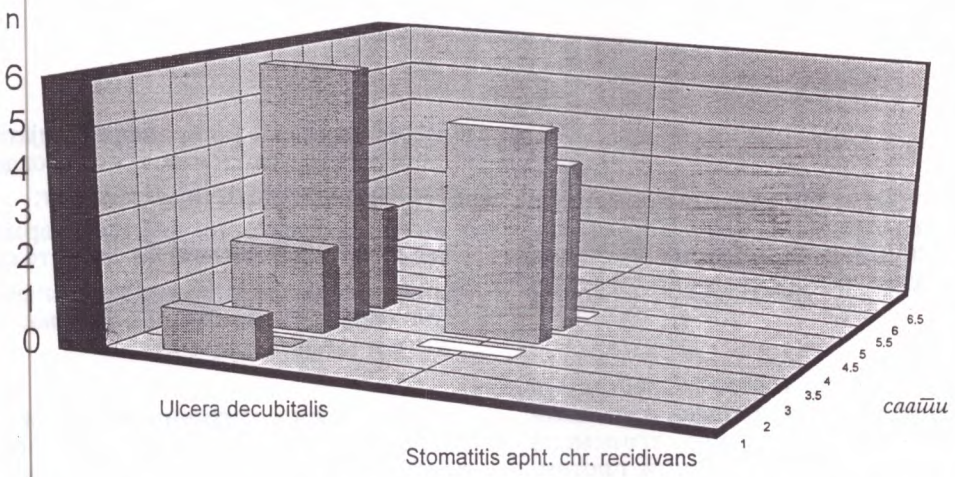

Графикон 4. Престанок на безболниот период кај пациентите третирани со СДАП

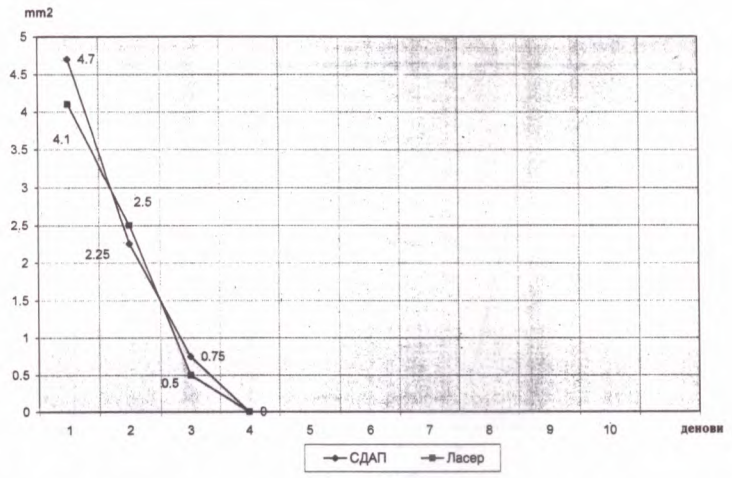

Графикон 5. Динамика на епителизација на промените кај пациенти со Ulcera decubitalis третирани со ласер и СДАП

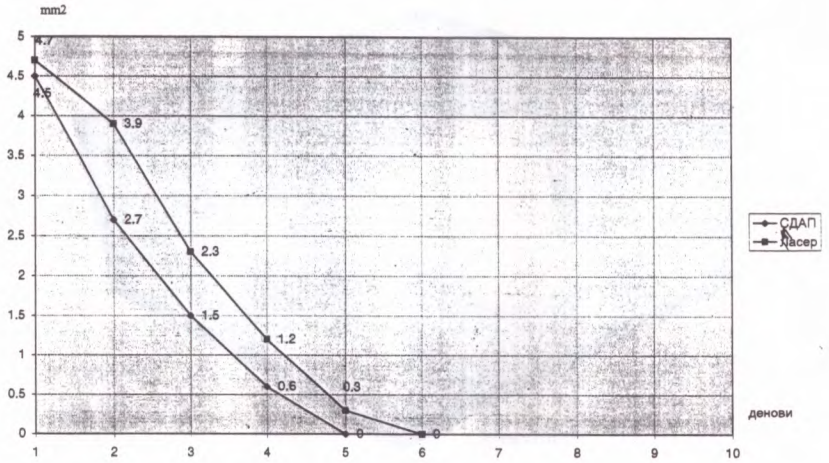

Графикон 6. Динамика на епителизација на промените кај пациенти со Stomatitis aphtosa chronica recidivans третирани со ласер

Дискусија

Евидентна е сé поголемата примена на софт ласерите во стоматологијата. Оправданоста од нивната примена се должи на биостимулативниот ефект на ласерските зраци кој се реализира преку:

- активно стимулативно дејство врз репараторните и регенераторните процеси на ткивата (активирање на метаболизмот, зголемена синтеза на нуклеинските киселини, протеините, АТП, зголемено вградување на кислород и активирање на транспортните процеси низ клетките);
- нормализирање на пролиферацијата на фибробластите, како и нивно ново создавање;
- зголемена митотична активност;
- антиинфламаторно дејство (нормализирање на пропустливоста на крвните садови) и
- аналгетично дејство кое се реализира преку зголемување на прагот на осетливоста на клетките и ткивата.

Еден од позитивните ефекти од ласерското зрачење, при нарушени регенерациски процеси, е зголемениот кислороден биланс. Ова се смета дека е резултат на зголеменото присуство на каталазата која претставува трансфер за пренос на кислородот внатре во клетката (4).

Медикаментот што го користевме во ова испитување, СДАП има основно биолошко дејство да го забрза процесот на репарација и регенерација на оштетеното ткиво, што го реализира преку активација на клеткиниот метаболизам, како интрамедијарниот така и интермедијарниот, со зголемено вградување на кислород, активирање на транспортните процеси во клетката и преку зголемена фиброблстна активност.

Во текот на нашето испитување, кај пациентите кои беа третирани со ласер добивме позитивни ефекти врз намалувањето на интензитетот на болката, што се толкува со зголемување на прагот на осетливста по ласерското зрачење. Процентот на ефектот на губењето на болката кај пациентите со декубитална улцера е позначаен отколку кај пациентите со афтозен стоматит, што е и логично, бидејќи декубиталните улцери се израз на локални промени, без општи нарушувања во организмот, за разлика од Stomatitis aphthosa chronica recidivans, чија етиологија е непозната, меѓутоа секогаш поврзана со општи нарушувања во организмот (имунолошки, хормонски, стресусловени и др.).

За разлика од третманот со ласер, каде интензитетот на болката се намалува како израз на зглемувањето на прагот на осетливоста на нервните завршоци, кај пациентите третирани со СДАП болката се намалува како израз на локалното анестетично дејство на полидоканолот и атхезивната паста која ги штити слободните нервни завршоци од надворшни надразнувања.

Споредувајќи ја големината на лезијата, како и интензитетот на епителизација кај двете испитувани групи (пациенти со Ulcera decubitalis i Stomatitis aphthosa), може да се забележи дека во стартот на третманот и со ласер и со СДАП не постои некоја значајна разлика, односно епителизацијата добро напредува, а големината на лезијата се намалува. Меѓутоа, комплетната епителизација кај декубиталните улцери настанува побрзо отколку кај афтозниот стоматит, и кај пациентите третирани со СДАП и кај пациентите третирани со ласер.

Нашите резултати, кои се однесуваат на третманот со СДАП, се во согласност со резултатите што ги добиле Накова и сор. (2) во една претходна студија, додека пак резултатите што ги добивме при третманот со ласер се во согласност со наодите на Visser (5) и Zimmermann (6).

Анализирајќи ги добиените резултати и сумирајќи ги литературните податоци за дејството на ласерскиот зрак и СДАП дојдовме до следниве заклучоци:

- ефектите на ласерот и на СДАП во намалувањето на болката и големината на лезијата, како и во забрзувањето на процесот на епителизација, се нешто поназначени кај пациентите со Ulcera decubitalis отколку кај тие со Stomatitis aphthosa, што се должи на недоволно разјаснетата етиологија на афтозната болест;
- позитивните тераписки ефекти што ги добивме кај нашите пациенти третирани со ласер се должат на биостимулативното дејство на ласерскиот зрак, додека пак при третманот со СДАП ефектите се должат на забрзаната репарација и регенерација;
- се наметнува потребата од понатамошно испитување на кумулатувниот ефект на ласерот и СДАП во третманот на Stomatitis aphthosa chrnonica recidivans i Ulcera decubitalis.

USAGE OF LASER AND SDAP (SOLCOSERYL DENTAL ADHESIVE PASTE) IN THE TREATMENT OF STOMATITIS APHTHOSA AND ULCERA DECUBITALIS

Nakova M., Simonovski M., Ivanovski K., Popovska M.

Summary

The main aim of our investigation was to follow up the effects of laser light therapy and SDPA in therapy of patients with Stomatitis aphthosa and Ulcera decubitalis.

Eleven patients with Stomatitis aphthosa and eleven patients with Ulcera decubitalis were treated with laser therapy and ten subjects with Stomatitis aphthosa and twelve with Ulcera decubitalis were treated with SDPA.

In both groups positive effects were detected in reducing the pain and speeding the epitelization of the lesions, due to the biostimulative laser effect and the positive effects of SDPA were regenerative and reparative mechanisms in the tissue. Our results showed better results of both laser and SDPA therapy in the treatment of patients with Ulcera decubitalis compared to patients with Stomatitis aphthosa.

Key words: laser; SDAP; Stomatitis, aphtous; Ulcera decubitalis

Литература

1. Miller M, Silvert ME, Laster LL, Green P, Ship II. Effect of levamisole on the incidence and prevalence of recurrent aphthous stomatitis. J Oral Pathol 1978; 7: 387-92.

2. Накова М, Белазелкоска З, Богдановски И, Главаш Е. Stomatitis aphthosa (Solcoseryl dental adhesive paste) во терапијата на Stomatitis aphthosa и Ulcera decubitalis. Макед Стоматол Прегл 1991; 15(1-2): 34-40.

3. Pedersen A, Hougen HP, Klausen B, Winter K. Longo Vital in the prevetion of recurrent aphthous stomatitis. J Oral Pathol Med 1990; 19: 371-5.

4. Тројачанец З. Биостимулирачки лсери во медицината. НИГП "Европа 92", Кочани, 1995: 44-5.

5. Visser H, Kruger W, Mansberg R. Laser-Biostimulation in der Zahneilkunde. Eine kritische literaturubersicht. Dtsch Zahnärztl Z 1990; 45(5): 257-9

6. Zimmermann M. Schmerzbehandlung in der Zahn-, Mund-und Kieferheilkunde mit dem Softlaser. Die Quintessenz 1985; (6): 1137-9.

7. Zissis NP, Hatzioti AJ, Antoniadis D, Ninika A, Hatziotis Jch. Therapeutic evaluation of levamisole in recurrent aphthous stomatitis. J Oral Med 1983; 38: 161-3.

ПОСТЕДУКАТИВЕН СЕМИНАР
ЗА СТОМАТОЛОШКА ПРОТЕТИКА

25 И 26 ОКТОМВРИ 1996, ОХРИД

организатор:
СТОМАТОЛОШКИ ФАКУЛТЕТ - СКОПЈЕ

Семинарот е наменет за лекари-стоматолози
и забни техничари

За сите потребни информации Ве молиме контактирајте
со организаторот на адреса:

СТОМАТОЛОШКИ ФАКУЛТЕТ
Водњанска 17, 91000 Скопје

или на телефон: **091-115-647**