

# МЕТОДОЛОГИЈА ЗА ИЗРАБОТУВАЊЕ НА ЦЕЛИ ПРОТЕЗИ ЦО КОМПЈУТЕРСКО ПОДРЕДУВАЊЕ НА ПРЕДНИТЕ ЗАБИ

Павлова Ж., Узунов Т., Филчев Д., Филчев А.

ФДМ - Софија, Оддел за протетична дентална медицина

Целта на истражувањето е да се ајрибира клинички методологија за изработка на цели протези со помош на компјутерски избор и подредување на предните заби.

Материјал и метод: Беа направени цели протези на 11 пациенти на возраст од 54 до 78 год, од нив - 4 мажи и 7 жени\*. На пациентите беа изработени горна и долна цела протеза по методологија, која освен рутински методи вклучуваше:

1. Користење на позицијата на точка Gnathion во состојба на максимална наставка, како дојолнишен критериум при определување на вертикалниот димензи на оклузијата
2. Оптимизиран метод за нанесување на проекцијата на точки allare над восочните оски на оклузалните шаблони за подредување на локацијата на кучешки заби
3. Претходна визуелизација на подредување на предните вештачки заби со помош на компјутерска програма VirtualLab.

По анализата на резултатите може да бидат направени следниве **заклучоци**:

1. Оптимизирано метод за нанесување на проекцијата на точки allare на восочните оски на оклузалните шаблони обезбедува поголема точност при определување на локацијата на кучешките заби.
2. Употреба на позицијата на точка Gnathion во состојба на максимална наставка, како дојолнишен критериум, го олеснува определувањето на вертикалните димензи на оклузијата.

3. Употреба на создадената компјутерска програма го олеснува лекарот по стоматолозија, при определување на ниво на оклузалната рамнина во предниот дел и дава можност за корекција на естетички грешки во клинички одреденото ниво на оклузалната оска во предната рамнина.

4. Компјутерската програма овозможува прецизно разјаснување на барањата на пациентот во врска со естетиката на идната конструкција на протезите, преку прикажување на ефектите од направениот избор.

Во заклучок применета и ајрибирана методологија, може да се применува во лекувањето на пациенти кои што се целосно без заби, како метод на избор за изработка на цели протези со добар естетски ефект во согласност со желбите на пациентот.

**Клучни зборови:** естетика, предни заби, цели протези

За успехот на третманот со цели протези треба да се најде вистинскиот баланс меѓу функција и естетика така што пациентот секогаш да се чувствува удобно и да изгледа добро со своите протези (11). За да изгледаат атрактивно горните предни заби треба да се во пропорционален однос со морфологијата на лицето. Точната спецификација на вертикалните димензи на оклузијата и централната позиција на долната вилица

имаат специјално влијание врз естетиката на цели протези (3, 5). Како дополнителен критериум за попрецизно определување на вертикалните димензии на оклузијата може да се користи позицијата на точка Gnathion при максимално намалување на мускулите при насмевка (1). Голем број анатомски корелации се користат како критериуми за определување на позицијата и големината на предните заби при терапија со цели протези (7). Ширината на носот, измерена меѓу точки allage, е општо прифатен критериум при определување на позицијата на горните кучешки заби, испитуван и препорачуван од многу автори (2, 8, 9).

Во многу случаи пациентот ги остава одлуките поврзани со естетиката на протези, целосно на лекарот, потпирајќи се на неговата надлежност и пракса. Поради разликите во естетските критериуми, условено од голем број субјективни фактори, сличен пристап понекогаш води до незадоволство на пациентите од надворешниот изглед на завршените протези (4, 6). Многу пациенти претпочитаат протези кои што создаваат чувство на природни заби пред оние со совршено наредени заби (14). Вклучувањето на пациентот во одлуките за терапијата има определувачко значење за успехот на целите протези (4).

Враќањето на естетиката во гретманот на пациенти по сеопфатно губење на забите е една од страните на протетичната дентална медицина во кои што компјутерските технологии може успешно да се искористат (10). Компјутерските програми, со можности за виртуелна симулација наоѓаат примена, како и во стоматолошка пракса, така и во обуката на студентите и даваат задоволителни резултати, споредливи со резултатите добиени со традиционални методи (13).

**Целта** на истражувањето е да се апробира клинички методологија за изработка на цели протези со помош на компјутерски избор и подредување на предните заби.

## Материјал и метод

Беа направени цели протези на 11 пациенти на возраст од 54 до 78 год, од нив - 4 мажи и 7 жени (Компјутерската програма и правенето на протезите на пациентите е спроведено по проект № 14, договор 37/2009 година за грантово финансирање од Медицински универзитет-Софија). Беа избрани целосно без заби пациенти, во добра општа состојба, со добра комуникативност и активен однос кон третманот. На пациентите беа изработени горна и долна цела протеза по методологија, која освен рутински методи вклучуваше:

- користење на позицијата на точка Gnathion во состојба на максимална насмевка, како дополнителен критериум при определување на вертикалните димензии на оклузијата,
- оптимизиран метод за нанесување на проекцијата на точки allage над восочните оски на оклузалните шаблони за одредување на локацијата на кучешки заби,
- претходна визуелизација на подредување на предните вештачки заби со помош на компјутерска програма VirtualLab.

Изработката на протезите се спроведе во следниве клинички фази:

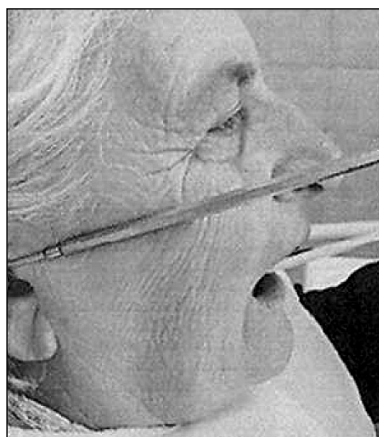- I. Земање на прелиминарните отпечатоци од горна и долна вилица со алгинат и стандардни лажици,
- II. Донесување на конечни функционални отпечатоци од горна и долна вилица со функционални силиконски материјали за отпечатоци и индивидуални лажици по рутински методи. На заботехничарот му беа дадени инструкции да излее два комплекти работни модели од конечните отпечатоци и да изработи два комплекти оклузални шаблони со восочни оски.
- III. Одредување на релацијата на вилицата.
  - III.1. Одредување на оклузалната рамнина.

Нивото на оклузалната рамнина во предните делови беше определено според должината на горната усна.

Предните делови на оклузалната рамнина беа направени во споредба со бипупилната линија, а страничните - во споредба со Камперовата рамнина (слика 1 и 2).



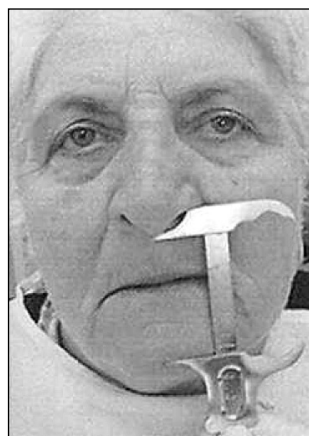**Слика 1.** Споредба на фронталните делови на оклузалната рамнина со бипупилната линија



**Слика 2.** Споредба на фронталните делови на оклузалната рамнина со Камперовата рамнина

**III.2.** Одредување на висината на оклузијата. Висината на оклузијата беше определувана на следниот начин:

На кожата на пациентот со дермографски молив беа означени две реперни мерни точки - точка Subnasale и точка



**Слика 3.** Мерење на физиолошко мирување



**Слика 4.** Мерење на одредената висина на централната оклузија

Gnathion. Позицијата на физиолошко мирување беше постигната со анатомско-физиолошки и со фонетски метод. Со клинички шублер беше мерено растојанието помеѓу означените гочки (слика 3 и 4). Висината на оклузијата беше дефинирана како измерената вредност во состојба на физиолошко мирување и беше намалена со 3 mm.

Како дополнителен критериум за точното одредување на висината на оклузијата беше направено и мерење на растојанието помеѓу точка Sn и точка Gn во состојба на максимапна насмевка, како се земаше предвид дека растојанието помеѓу позициите на т. Gn во состојба на физиолошко мирување и при макси-



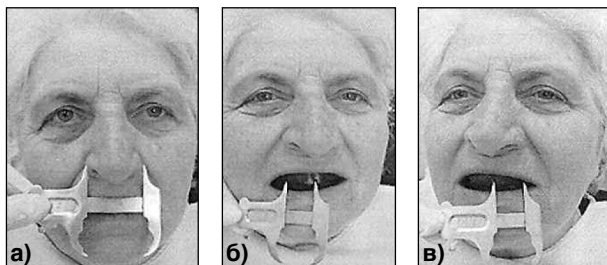
**Слика 5.** Мерење на растојанието помеѓу т. Sp и т. Gn при максимална насмевка

мално намалување на мускулатурата во насмевка е просек  $1,80 \pm 1,14$  mm (слика 5).

**III.3.** Одредување на централната позиција на долната вилица. Централната позиција на долната вилица се постигнуваше преку бимануален метод на Ramfjord.

**III.4.** Шпателен примерок. Се исполнуваше во три области - во областа на предните заби и во областа на првите големи катници, лево и десно.

**III.5.** Одбележување на медиалната линија, линиите кои што минуваат низ точката allare, лево и десно, и линијата на насмевката. Линиите на кучешките заби, лево и десно, беа одбележувани, при што растојанието помеѓу точките allare беше мерено со клинички шублер (слика 6 а).



**Слика 6.** а) Мерење на растојанието помеѓу точки allare со клинички шублер, б) нанесување на линијата на кучешките заби, десно, в) нанесување на линијата на кучешките заби, лево

Добиената вредност беше поделена на две и симетрично нанесена, лево и десно, на веќе дефинирана медиална линија (слика 6. б и в).

**III.6.** Фиксирање на централната позиција на долната вилица.

**III.7.** Избор на вештачки заби - на пациентот му беше предложено да избере заби за своите идни протези по рутински метод кој што се користи во стоматолошката практика.

**IV.** Проба со наредени заби, избрани без помошта на компјутерската програма. Во оваа клиничка фаза се вршат проверка на основните параметри на оклузијата и на наредените вештачки заби. Првото наредување на забите беше документирано преку дигитални фотоснимки на пациентот (слика 7).



**Слика 7.** Прва проба со заби

Во истата посета на вестибуларната површина на оските на вториот комплет оклузални шаблони беше фиксирана сина плака од профилен восок со дебелина 0,5 mm. Оваа манипулација за бојадисување на вестибуларната површина на оските беше потребна за да може компјутерската програма прецизно да ја разликува границата помеѓу усните на пациентот и оклузалните оски.

За гореописаната методологија повторно беа одредени вертикалните димензии на оклузијата. Потоа беше одредена и фиксирана централната позиција на долната вилица. Во оваа фаза се пристапи кон апробира-

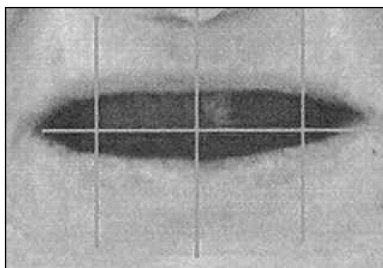


**Слика 8.** Фотографија на пациентот за вклучување во компјутерската програма

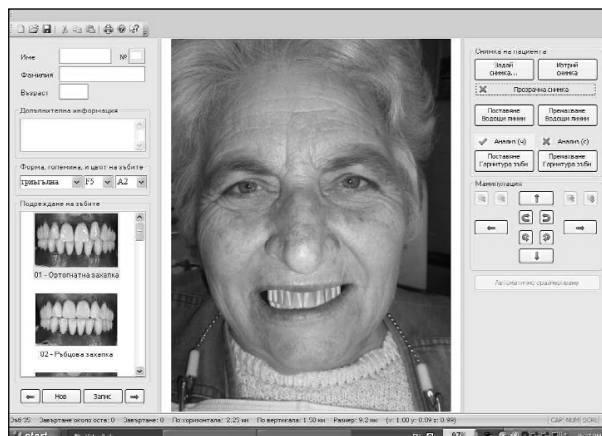ње на програмата. Беше направена дигитална слика на пациентот во полн анфас, со ставени во устата оклузални шаблони во централната оклузија и при максимална насмевка. Сликата беше направена со дигитален фото апарат Benq DCC 1230 (12 MP) и вклучена во компјутерската програма (слика 8).

На пациентот му беше предложено да ја избере формата, бојата и големината на забите и начинот на подредување од базата со податоци на програмата.

Средната линија на лицето, линиите кои што минуваат низ точките allare и линијата, која што го одбележува нивото на оклузалната рамнина во предниот дел, се оцртуваа на фотоснимката преку компјутерската програма, при што се повторуваа соодветните линии коишто беа одредени клинички (слика 9). Потоа со помош на софтверот видливите делови од шаблоните 5 во устата на пациентот се заменуваа со избраните заби. Така му се обезбедуваше можност да види како ќе изгледа со нив и да ја процени



**Слика 9.** Поставување на водечките линии



**Слика 10.** Индивидуално подредување на забите според приоритетот на пациентот ортогнатно подредување со медио-вестибуларна ротација на 11 и 21

соодветноста на изборот. Беа наведени неговите индивидуални преференции и беа нанесени соодветни корекции до постигнување на задоволен естетски резултат. Приспособувањата се спроведуваа преку манипулации на одделни заби, на нивото на рабовите за сечење на горните предни заби, на големината, обликот, бојата и начинот на подредување на предните заби (слика 10).

Одобрената варијанта беше зачувана во форма на регистрациски картон во базата со податоци на програмата. Картонот беше отпечатен и испратен на заботехничарот со инструкции да направи ново, второ подредување на забите според добиените инструкции.

V. Проба со наредени заби, избрани со помош на компјутерската програма. Во оваа клиничка фаза повторно се извршуваше проверка на основните параметри на оклузијата на второто подредување на забите. Се земаше во предвид мислењето на пациентот во врска со постигнатиот естетски ефект, преку двете методи на избор и подредување на вештачките заби на цели протези. Резултатите од втората проба со заби се евидентираа преку дигитални фотоснимки (слика 11). Протезите се завршуваа со тоа подредување на забите, кое што пациентот претпочиташе.



Слика 11. Втора проба со заби

VI. Ажустирање и предавање на протезите.  
 VII. Контролни прегледи. Секој пациент беше советуван ако има болка или непријатност да се појави следниот ден за корекции на протезите. На секој пациент беа извршени пет контролни прегледи по шема: на 3-ти, 5-ти, 10-ти, 15-ти и 30-ти ден по предавањето на протезите. На контролните прегледи беа покажани два вида индикатори: објективни и субјективни.

## Резултати

Во два (18,18%) од единаесет случаи немаше промени во начинот на подредување на забите.

Шест (54,54%) од пациентите избраа подредување на забите со различни индиви-



Слика 12. Завршени протези

дуални карактеристики, кои што создаваат ефект на природни заби.

Кај пациентката, на која што е претставена постапката, конечната одлука за подредување на забите беше во корист на опција 1 - ортогнатна форма со медио-вестибуларна ротација на 11 и 21 (слика 12).

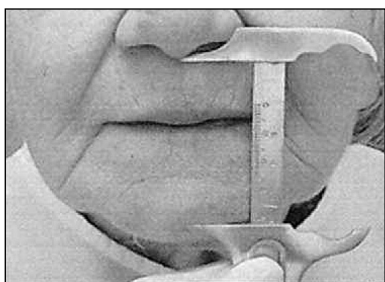
Во два (18,18%) од случаите беше поправено нивото на рабовите за сечење на горните предни заби, при што корекцијата беше направена со помош на компјутерската програма. Можноста на програмата за истовремена манипулација на група заби овозможи брзо, без излишно губење на време да се најде вистинската позиција на горните заби во предната рамнина, во согласност со индивидуалните карактеристики на должината на горната усна и видот на насмевката.

Во еден (9,1%) од случаите требаше промена не на начинот на подредување, а на одбраната големина и боја на забите.

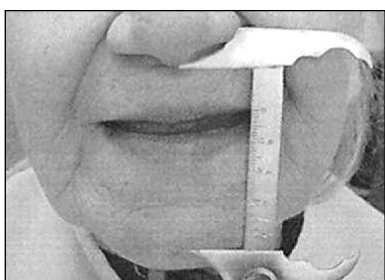
## Дискусија

Кај сите пациенти локацијата на кучешки заби беше определена преку оптимизираниот метод за нанесување на линијата на кучешки заби. Кај десет од пациентите, и при двете проби со заби, определената на тој начин положба на кучешките заби и ширина на горните предни заби се покажаа точни и задоволителни од естетска гледна точка. Исклучок прави случајот на една пациентка, при која што избраните заби по нејзино инсистирање за првото подредување беа со поголема ширина од одредената преку искористениот метод. На првата проба со заби пациентката сама ја забележа несоодветната големина на забите и побара да се заменат. Се потврди мислење на авторите (6) дека понекогаш пациентите прават барања за видот на забите, кои што веќе реализирани не ги задоволуваат, односно се добива несовапаѓање помеѓу нивните очекувања и вистинскиот резултат.

Кај сите пациенти позицијата на точка Gp при насмевка беше искористена како дополнителен критериум за одредување на вертикалните димензии на оклузијата. Осо-



**Слика 13.** *Позиција на долната усна во физиолошко мирување, постигната преку анатомско-физиолошки метод*



**Слика 14.** *Користење на точка Gn при насмевка како критериум за одредување на вертикалните димензии на оклузијата*

бено корисен беше овој метод при една пациентка, при која што постигнувањето на физиолошко мирување по рутинските методи беше отежнато. Долниот усна влегуваше на внатре, поради намалениот тонус на мускулатурата и недостатокот на коскена поддршка. Внатрешниот раб на горната усна се допираше со долната усна во близина на нејзиниот надворешен раб (слика 13).

Брадата на пациентката, при обид за средба на усните, се поместуваше значително напред и тоа ја променуваше позицијата на т. Gn, поради што се регистрираше несоодветно мала вредност за позицијата на физиолошко мирување. Со мерење на растојанието помеѓу точка Sp и точка Gn во насмевка беа одредени правилните вертикални димензии на оклузијата (слика 14).

Наведените во базата со податоци варијанти се ориентациони на пациентите при разјаснување на нивните желби. Создадените тридимензионални заби и можноста за манипулација на секој одделен заб во трите

основни рамнини овозможи да се постигне индивидуално подредување за секој пациент, според неговите желби. Визуелизацијата на направениот избор на сликите на пациентите им овозможи тие да добијат во голема мера вистинска идеја за видот на своите идни протези, пред тие да се направат. Резултатите од клиничкото апробирање на постапката го потврдија мислењето на авторите (14) дека повеќето пациенти се одлучуваат за протези, кои што создаваат чувство на природни заби место за такви со совршено наредени заби.

По анализата на резултатите од клиничкото апробирање иа методологијата за изработка на цели протези со помош на компјутерски избор и подредување на предните заби може да бидат направени следниве заклучоци:

1. Оптимизираниот метод за нанесување на проекцијата на точки allare на восочните оски на оклузалните шаблони обезбедува поголема точност при определување на локацијата на кучешките заби.
2. Употребата на позицијата на точка Gnathion во состојба на максималиа насмевка, како дополнителен критериум, го олеснува одредувањето на вертикалните димензии на оклузијата.
3. Употребата на создадената компјутерска програма го олеснува лекарот по стоматологија, при определување на нивото на оклузалната рамнина во предниот дел и дава можност за корекција на евентуални грешки во клинички одреденото ниво на оклузалната оска во предната рамнина.
4. Компјутерската програма овозможува прецизно разјаснување на барањата на пациентот во врска со естетиката на идната конструкција на протезите, преку прикажување на ефектите од направениот избор.

Во заклучок претставена и апробирана методологија, може да се применува во лекувањето на пациенти кои што се целосно без заби, како метод на избор за изработка

на цели протези со добар естетски ефект во согласност со желбите на пациентот.

## METHOD FOR ELABORATION OF TOTAL DENTURES WITH COMPUTER ARRANGING OF ANTERIOR TEETH

Pavlova J., Uzunov T., Filtchev D., Filtchev A.

### Summary

The aim of this research is to approbate the method for elaboration of total dentures with computer assisted choice and positioning of frontal teeth.

Total dentures has been made for 11 totally edentulous patients at the age from 54 to 78 years, from them - 4 men and 7 women.

The total dentures have been elaborated except by the routine methods and the following ones as well:

1. The use of the position of the point Gnathion, in the state of maximal smile, as an additional reference point in the determination of the vertical dimensions of the occlusion;
2. An optimized method for registration of the projection of the allare points on the occlusal wax rims for determination of the canine position;
3. Preliminary visualization of the positioning of the anterior artificial teeth with the help of the computer program VirtualLab\*

After the analysis of the results the following conclusions can be made:

1. The optimized method for registration of the projection of the allare points on the occlusal wax rims provides better precision in the determination of the canine position.
2. The use of the position of the point Gnathion, in the state of maximal smile, as an additional reference point facilitates the determination of the vertical dimensions of the occlusion.
3. The use of the created computer program facilitates the dentist in the process of determination of the level of the occlusal plane in the frontal area and gives possibility for correction of eventual mistakes of clinically determined level of occlusal wax rim.

4. The computer program gives possibility for precise clarification of the requirements and the expectation of the patient concerning the esthetics of the future prosthetic constructions throughout visualization of the effect from the so made choice.

In conclusion the presented and approbated method can be used in the treatment of totally edentulous patients as a method for elaboration of total dentures with good esthetic effect in conformity with the requests of the patient.

**Key words:** aesthetics, frontal teeth, total dentures

### Литература

1. Павлова, Ж. Позицил на точка Gnathion в централна оклузин, физиологичен покои и усмивка. Дентална медицина 2007;89(3):201-207.
2. Пеев, Т., А. Филчев. Клиника на протетичната денгална медицина. Софил: Еко Принт, 2008:224.
3. Хаджиева, Х., М. Димова, Т. Пеев. Клинични процедури, допринасли за естетичним резултат при тоталното протезиране. Зт»болекарски преглед 2006; 88 (2): 108-112.
4. Brigante R. F. Patient-assisted esthetics. J Prosthet Dent 1981; 46 (1): 14-20.
5. Curtis, T. A., E. L. Shaw, D. A. Curtis. The influence of removable prosthodontic procedures and concepts on the esthetics of complete dentures. J Prosthet Dent, 1987; 57 (3): 315-323.
6. Goldstein, R. E., Survey of patient attitudes toward current esthetic procedures. J Prosthet Dent 1984; 52 (6): 775-780.
7. Gomes, V. L., L. C. Gongalves, C. J. de Prado, I. L. Junior, B de L. Lucas. Correlation between facial measurements and the mesiodistal width of the maxillary anterior teeth. J Esthet Restor Dent 2006; 18(4): 196-205.
8. Gomes, V. L., L. C. Gonialves, M. M. Costa, B. de L. Lucas, Interallar distance to estimate the combined width of the six maxillary anterior teeth in oral rehabilitation treatment. J Esthet Restor Dent 2009; 21 (1): 26-35.
9. Hoffman, W. jr, T. J. Bomberg, R. A. Hatch. Interaral width as a guide in denture tooth selection. J Prosthet Dent 1986; 55: 219-221.
10. Papisotiriou, O. S., D. Nathanson, R. E. Goldstein. Computer Imaging versus Conventional Esthetic Consultation: A Prospective Clinical Study. J Esthet Restor Dent, 2000; 12 (2): 72-77.



11. Roumanas, E. D. The Social Solution - Denture Esthetics, Phonetics, and Function. *J Prosthodont* 2009; 18 (2): 112-115.
12. Silverman, S. J. Vertical dimension record: A three dimensional phenomenon. Part 1, *J Prosthet Dent* 1985; 53 (3): 420-424.
13. Steinberg, A. D., P. G. Bashook, J. Drummond, S. Ashrafi, M. Zefran. Assessment of faculty perception of content validity of perioSim (C), a haptic - 3D virtual reality dental training simulator. *J Dent Educ* 2007; 71 (12): 1574-1582.
14. Waliszewski, M. et al. Survey of Edentulous Patient Preference among Different Denture Esthetic Concepts. *J Esthet Restor Dent* 2006; 18 (6): 352-68.