

**УНИВЕРЗИТЕТ “СВ. КИРИЛ И МЕТОДИЈ” – СКОПЈЕ  
СТОМАТОЛОШКИ ФАКУЛТЕТ**

**КАТЕДРА ПО ДЕТСКА И ПРЕВЕНТИВНА СТОМАТОЛОГИЈА**

**МЕРИ ПАВЛЕВСКА**

**КЛИНИЧКА, АНТИБАКТЕРИСКА, РАДИОГРАФСКА И  
ХИСТОПАТОЛОШКА ЕВАЛУАЦИЈА НА ТРЕТМАНОТ НА  
АВИТАЛНИ МЛЕЧНИ ЗАБИ**

**ДОКТОРСКА ДИСЕРТАЦИЈА**

**СКОПЈЕ, 2011**

**УНИВЕРЗИТЕТ “СВ. КИРИЛ И МЕТОДИЈ” – СКОПЈЕ  
СТОМАТОЛОШКИ ФАКУЛТЕТ**

**КАТЕДРА ПО ДЕТСКА И ПРЕВЕНТИВНА СТОМАТОЛОГИЈА**

**МЕРИ ПАВЛЕВСКА**

**КЛИНИЧКА, АНТИБАКТЕРИСКА, РАДИОГРАФСКА И  
ХИСТОПАТОЛОШКА ЕВАЛУАЦИЈА НА ТРЕТМАНОТ НА  
АВИТАЛНИ МЛЕЧНИ ЗАБИ**

**докторска дисертација**

**Ментор: Проф. д-р. Снежана Иљовска**

**СКОПЈЕ, 2011**

## СОДРЖИНА

Апстракт

Abstract

1. ВОВЕД .....	1
2. ЛИТЕРАТУРЕН ПРЕГЛЕД .....	8
2.1. АНАТОМОМОРФОЛОШКИ КАРАКТЕРИСТИКИ НА МЛЕЧНИТЕ ЗАБИ .....	9
2.2. ЗАБОЛУВАЊА НА ПУЛПАТА НА МЛЕЧНИТЕ ЗАБИ .....	11
2.3. ИНФЕКЦИЈА НА КАНАЛНИОТ СИСТЕМ НА МЛЕЧНИТЕ ЗАБИ .....	12
2.3.1. Состав и локализација на бактериската флора кај ендодонтските инфекции .....	14
2.4. ДИЈАГНОЗА НА ПАТОЛОШКИ ПРОМЕНИ НА ПУЛПАТА НА МЛЕЧНИТЕ ЗАБИ .....	18
2.5. ИНДИКАЦИИ ЗА ЛЕКУВАЊЕ МЛЕЧНИ ЗАБИ СО АВИТАЛНА ПУЛПА .....	22
2.6. МЕТОДИ НА ЛЕКУВАЊЕ НА АВИТАЛНИ МЛЕЧНИ ЗАБИ .....	25
2.7. СРЕДСТВА ЗА ИРИГАЦИЈА НА ИНФИЦИРАНИТЕ КОРЕНСКИ КАНАЛИ .....	27
2.8. МАТЕРИЈАЛИ КОИ СЕ УПОТРЕБУВААТ ВО ЕНДОДОНЦИЈА НА МЛЕЧНИ ЗАБИ .....	28
2.9. АНТИБАКТЕРСКИ СВОЈСТВА НА СРЕДСТВАТА ЗА КАНАЛНА ОПТУРАЦИЈА .....	34
2.10. РЕАКЦИЈА НА ТКИВАТА НА МАТЕРИЈАЛИТЕ ЗА КАНАЛНА ОПТУРАЦИЈА НА МЛЕЧНИТЕ ЗАБИ .....	35
3. ЦЕЛ НА ТРУДОТ .....	37
4. МАТЕРИЈАЛ И МЕТОД .....	39
4.1. МАТЕРИЈАЛ .....	40
4.1.1. Авитални млечни заби .....	40
4.1.2. Антибактериски средства аплицирани во забите помеѓу две сеанси .....	41
4.1.3. Средства за канална оптурација .....	41
4.1.4. Колонии микроорганизми .....	42
4.1.5. Бактериски подлоги .....	42
4.1.6. „WISTAR“ стаорци .....	42
4.2. МЕТОДИ И ТЕХНИКИ .....	42
4.2.1. Техника на пулпектомија .....	43
4.2.2. Техника на пулпотомиија .....	44
4.2.3. Клиничка евакуација .....	46
4.2.4. Радиографско испитување .....	46
4.2.5. Микробиолошки испитувања .....	47
4.2.6. Реакција на ткивата на материјалите за канална оптурација на млечните заби ...	49
4.3. ИЗВЕДУВАЊЕ, СТАТИСТИЧКА ОБРАБОТКА, АНАЛИЗА И ПРИКАЗ НА ДОБИЕНИТЕ РЕЗУЛТАТИ .....	50
5. РЕЗУЛТАТИ .....	51
5.1. КЛИНИЧКА АНАЛИЗА .....	52
5.2. РЕНДГЕН АНАЛИЗА .....	62

5.3. МИКРОБИОЛОШКА АНАЛИЗА.....	72
5.4. ПАТОХИСТОЛОШКА АНАЛИЗА НА РЕАКЦИЈАТА НА ТКИВАТА НА СРЕДСТВАТА ЗА КАНАЛНА ОПТУРАЦИЈА .....	77
5.4.1 Патохистолошка анализа на реакцијата на ткивата кон резорцин-формалин паста .....	78
5.4.2 Патохистолошка анализа на реакцијата на ткивата кон цинкоксид еугенол паста.....	84
5.4.3 Патохистолошка анализа на реакцијата на ткивата кон калциумхидроксид.....	89
5.4.4 Патохистолошка анализа на реакцијата на ткивата кон јодоформ паста.....	93
6. ДИСКУСИЈА.....	98
6.1 Клиничка анализа .....	99
6.2. Рентген анализа.....	110
6.3. Микробиолошка анализа.....	112
6.4 Патолошка анализа.....	115
7. ЗАКЛУЧОЦИ .....	119
8. ЛИТЕРАТУРА: .....	123
9. ПРИЛОГ .....	134

*Наместо благодарност,*

*Почитувани професори на Стоматолошкиот факултет и Клиниката за детска и превентивна стоматологија. Ми претставува особена чест и задоволство што моето стручно и научно образование го стекнав на овој факултет учејќи од Вас. Најискрено Ви благодарам за вашето залагање и поддршка.*

*Вистинско и бескрајно благодарам на мојата менторка Проф.д-р Снежана Иљовска за поддршката, упорноста, вербата и советите кои ги имах при изработката на овој труд и без кои, сигурна сум, тој немаше да ја види светлината на денот.*

*Голема благодарност до Проф.д-р Марија Накова за зборовите на поддршката и советите во секој сегмент од мојата стручна и научна надградба.*

*Топла и искрена благодарност до Проф.д-р Весна Јаневска за помошта при изработката на патохистолошкиот дел од овој труд.*

*Им благодарам на колегите од Институтот за микробиологија и паразитологија а особено на Проф. д-р Никола Пановски за помошта при изработката на микробиолошкиот дел.*

*И благодарам на Проф. д-р Бети Дејанова од Институтот за физиологија за помошта при обезбедувањето на експериментални животни употребени во овој труд.*

*Благодарност на вработените на Клиниката за детска и превентивна стоматологија, а особено на Проф.д-р Мира Јанкуловска за разбирањето и помошта при реализацијата на овој труд.*

*Топла и искрена благодарност на нашата Сашика за љубовта и помошта од неа.*

*Им благодарам и на моите родители за љубовта и поддршката која ми ја даваат во текот на целиот мој живот.*

*Топлината, разбирањето и поддршката на моето семејство се бесценети. За љубовта и разбирањето што ги добивам од моите Елена и Благој, кои ми даваат сила во животот, не постојат зборови на благодарност. Ве сакам неизмерно...*

**HA MOJATA EJEHA**

## АПСТРАКТ

И покрај напредокот во превенцијата на денталниот кариес и зголемената свест на родителите за важноста на физиолошката перзистенција на примарната дентиција, се уште прерано се губат млечните заби. Најчеста причина за предвремено губење на млечните заби претставуваат патолошките промени на пулпата и периапикалното ткиво и денталните трауми.

Етиолошките фактори кои доведуваат до патолошки промени во пулпата и периапикалното ткиво може да бидат од микробиолошка, физичка, хемиска и јатрогена природа. Микробиолошки причинители во развојот на патолошките промени на пулпата и периапикалното ткиво најчесто се бактериите и нивните токсини. Голем број автори испитувајќи ја бактериската флора на некротичните канали на млечните заби утврдиле дека преовладуваат анаеробни микроорганизми и стрептококи.

Релативно малата дебелина на емајлот и дентинот на млечните заби во случај на кариес овозможува лесна колонизација и брзото навлегување на бактериите во пулпата. Тоа резултира со инфилтрација на акутни воспалителни клетки во пулпното ткиво, кои во зависност од видот на воспалението и одбрамбените способности на пулпата доведуваат, порано или подоцна, до некроза и гангренозно распаѓање на пулпното ткиво, често проследено со компликации.

Основна цел на ендодонтскиот третман на млечните забе е тие да се задржат во функција до нивната физиолошка смена или толку долго колку што тие се важни за развојот на оклузијата.

Терапијата на заболувањата на пулпата вклучува широк опсег, почнувајќи од пулпотомија, пулпектомија до екстракција на заболениот заб. Овие широки можности на лекување укажуваат на многу нерешени проблеми во дијагностиката и во изборот на терапијата и прогнозата за успехот на терапијата. Во однос на лекувањето на некрозата на пулпата на млечните заби, педодонтите се соочуваат со тешкотии поврзани со процената на можностите за ендодонското лекување, изборот на соодветен метод и изборот на соодветно средство за канална оптурација.

Најважниот и истовремено најтешкиот аспект на пулпната терапија е дијагностицирање на степенот на заболување на пулпата, со цел да се донесе соодветна одлука во врска со најдобриот метод на третман.

Стоматолозите често не се согласуваат во однос на третманот на авиталните млечните заби, како во смисла на тоа дали тие треба воопшто да се лекуваат или да се екстрахираат, така и во однос на изборот на најсоодветна метода и стретства за нивно лекување. И покрај различните мислења во оваа насока, многу автори укажуваат на потребата за третман на коренски канали кај млечни заби со некротична пулпа поради присуството на микроорганизми низ целиот систем на коренскиот канал, вклучувајќи го луменот, страничните и помошните канали, денталните тубули, разгранувањата на

апикалната делта, апикалниот форамен, областите на апикалниот цемент и периапикалниот биофилм.

Индикациите за ендодонтскиот третман на млечните заби зависат од општата здравствена состојба на детето, мотивираноста за соработка на детето и родителите, оралниот статус, за кој заб се работи, за кое заболување на пулпата се работи и состојбата на периапикалното ткиво.

Современите научни сознанија уште еднаш го потврдија старото лекарско правило најважно е да не му се наштети на пациентот, но во однос на некрозата и гангрена на млечните заби, стоматолозите имаат тешка задача за изнаоѓање најсоодветна терапевска постапка и медикаменти за излекување на забот без истовремено нарушување на биолошките принципи на хомеостаза на организмот. Тежината и значењето на овој проблем беа инспирација за оваа докторска дисертација

Мотивирани од противставените мислења околу ендодонтскиот третман на авиталните млечни заби, дилемите околу примената на најсоодветни методи и средства за полнење на коренските канали, не поттикна да ја поставиме нашата цел за изработка на овој труд, со кој се обидовме на задоволителен примерок да се испитаат четири различни методи на лекување гангрена на млечни заби кои најчесто се применуваат кај нас. Врз основа на добиените резултати да оформиме јасен став за критериумите и средствата, да се предложат најповолни терапевски методи за лекување на гангрена на млечни заби и да се отвори можност за понатамошни испитувања за нови, ефикасни и подобри терапевски решенија од оваа област.

Реализацијата на поставените цели се одвиваше преку клинички, микробиолошки, радиографски и хистопатолошки анаклизи:

- Клиничка процена на терапевските влијанија од медикаментите употребени при ендодонтски третман на авиталните млечни заби;
- Споредба на успешноста на методите за лечење на авитални млечни заби;
- RTG процена на терапевските ефекти од употребените средства и методи на лекување;
- Утврдување на антибактериските својства на средствата за канално полнење на некротичните млечни заби;
- Испитување на влијанието на употребените средства за канална оптурација врз околните меки ткива.

За реализација на поставените цели во студијата беа ендодонтски третирани 128 авитални млечни заби кај 92 пациенти на возраст од 3-10 години од двата пола. При изборот на забите за третман се раководевме од следните критериуми: млечните заби вклучени во испитувањето да не се со фистула или оток; нивните корени да не се ресорбирани повеќе од 1/3; да имаат релативно добро зачувана коронка; децата вклучени во студијата да се во добра здравствена кондиција и да соработуваат; согласност на родителите за вклучување на децата во ова испитување.

Млечните заби ги поделивме во 4 групи кои беа третирани со различни средства и методи: 32 забата ги третиравме со калциум хидроксид и каналите беа полнети со калциум хидроксид; 32 забата беа третирани со јодоформ члумски, а коренските канали беа полнети со јодоформ паста; 32 забата беа третирани со железен сулфат, а каналите беа оптурирани со цинк-оксид еугенол; 32 забата беа третирани со резорцин-формалин, а каналите беа оптурирани со резорцин-формалин паста. Во нашето испитување најчесто применуван



метод при ендодонтскиот третман на млечните молари беше пулпотомијата. Имајќи ја предвид различната можност за соработка со малиот пациент при третман, кај 5 млечни молари се направи и пулпектомија, која беше овозможена од однесувањето на пациентот и состојбата на афектираниот заб. Еднокорените млечни заби ги третиравме со методата на пулпектомија.

Индикацијата за терапија се постави врз основа на очигледните клинички симптоми и радиографскиот наод. Приемот на пациентите во тек на испитувањето, дијагностиката и самиот третман го работеше еден терапевт според единствена методологија. Дефинитивната реставрација ја правевме со глас-јономер цемент (*Fuji IX, GC, Japan*).

Во микробиолошките анализи беа користени референтни соеви на *Streptococcus mutans* – ATCC 25175; *Lactobacillus casei* – ATCC 4646 и *Actinomyces viscosus* – ATCC 19246. Како бактериски подлоги беа користени: мозочно срцев инфузионен бујон, готови подлоги за освежување на лиофилизираниите соеви, Шедлеров агар со додаток на овчка крв и готови подлоги развиени во петриеви плочки со дијаметар од 90 мм.

За патохистолошка анализа беа користени машки стаорци од Wistar сојот, на возраст од 3-4 месеци, со телесна тежина 150-200 грама.

По третманот на авиталните млечни заби, истите клинички беа следени на секои 3, 6, 12 и 18 месеци, при што кај секој од нив беа регистрирани следните параметри: спонтанa болка; патолошка луксација; перкуторна чувствителност; присуство на оток или фистула и дисколорација.

Забите кои покажаа присуство на некој од наведените симптоми (освен дисколорација) се екстрахираа, а применетата метода за тој заб ја сметавме како неуспешна.

Пред почетокот на терапијата на пулпата се направи РТГ снимка на заболениот заб со цел да се потврди дијагнозата а контролни РТГ снимки направивме по 6 и 12 месеци после третманот, при што се оценуваше следното: Патолошки промени на алвеоларната коска, апикалното и интер-радикулатното ткиво; интегритетот на lamina dura; патолошка интерна ресорпција; екстерна коренска ресорпција и степенот на ресорпција на каналното полнење.

Антибактериското инхибиторно дејство на медикаментите кои ги користевме за оптурација на коренските канали беше испитувано со агар дифузишки тест. На овој начин под исти услови се споредуваа антибактериските својства на различните средства за полнење на коренски канали на млечни заби. По инкубација од 48 часа, се мереше зоната на инхибиција на растот на бактериите. Зоната се определи со мерење на нејзиниот дијаметар во мм, користејќи специјален инструмент.

За испитувањето на реакцијата на ткивата кон материјалите за канална оптурација направивме експериментални испитувања во *in vivo* услови, со вградување на ресорптивните пасти кои беа користени во нашето испитување во поткожното сврзно ткиво на стаорец. На грбниот дел на стаорците (од скапулата до карлицата) со маркер се означија по 5 оперативни работни полиња, два од лева, два од десна страна и едно во долниот дел кај карлицата. Овие означени зони беа измиени со сапун и вода, избричени и дезинфицирани со алкохол.

На секој стаорец, во секое од означените полиња, со шприц и игла, поткожно вбригавме по 0,1мл од свежо замешаниот материјал за канална оптурација кој ги користевме во нашите испитувања, односно калциум хидроксид, јодоформ паста, цинк

оксид еугенол и резорцин формалин паста. Во петтото означено поле поткожно употребивме 0,5 мл физиолошки раствор како контролен материјал. Стаорците беа жртвувани после 7 и 21 ден, со интравенска анестезија на *Ketalar*. Од секој дел каде што беше ињектиран еден од испитуваните материјали, зедевме исечок од ткивото кое опфаќаше кожа, поткожно ткиво и дел од 10% пуфериран формалин. За утврдување на основната морфолошка слика на земеното ткиво, изработивме стандардни парафински пресеци со дебелина од 3-6  $\mu\text{m}$ , ги обоивме користејќи ја методата хематоксилин еозин, со помош на *Fisher Model 172 Histomatic Slide Stainer*. Хистолошката анализа на препаратите се изврши со светлосен микроскоп (*Olympus*).

Во испитувањето беа вклучени 21 централни млечни инцизиви, 15 латерални млечни инцизиви, 12 млечни канини, 47 први млечни молари и 33 втори млечни молари.

Клиничката слика не беше иста кај сите пациенти пред интервенцијата. Предоперативно, клинички симптоми беа евидентирани кај 96 заби, односно кај 75% од вкупно третираните заби вклучени во испитувањето.

Во картон изготвен за таа намена ги регистриравме клиничките симптоми кои ги покажаа третираните млечни заби кај сите испитувани групи на секои 3,6,12 и 18 месеци. Клинички симптоми до крајот на нашето испитување беа регистрирани кај 65.63% од забите кои беа третирани со калциум хидроксид, кај 37.75% од третираните заби со јодоформ паста, 18.75% од млечните заби кои беа третирани со резорцин формалин и најмногу, 81.25% од третираните заби со железен сулфат.

Направена е споредбена анализа и на екстрахираните заби во одредените временски периоди кај сите испитувани групи. Во првите 6 месеци најмногу заби екстрахирани во групата третирана со железен сулфат а каналната оптурација беше со цинк оксид еугенол. Во овој период ANOVA за пропорции покажа високи статистички разлики ( $p < 0.01$ ) помеѓу вредностите добиени од неуспешниот третман на сите испитувани групи, каде што убедливо доминира железниот сулфат. Во периодот од 6-12 месец ANOVA покажа значајни статистички разлики, каде што кај најголем број на заби третирани со калциум хидроксид ги екстрахирани поради клинички симптоми. Во периодот од 12-18 месеци ANOVA за пропорции покажа дека не постојат статистички значајни разлики ( $p > 0.05$ ) помеѓу бројот на екстрахирани млечни заби заради појавени клинички симптоми кај сите четири испитувани групи.

Според анализата на ендодонтски третираните млечни заби кои не покажаа клинички симптоми во одредените временски периоди кај сите испитувани групи, најдобар клинички успех забележавме кај групата на заби третирани со резорцин формалин (81.25% од лекуваните заби) а најслаб кај групата на заби третирана по методата со железен сулфат (18.75%). Статистичката анализа покажа високо статистичка значајност помеѓу испитуваните методи. Во однос на клиничкиот успех не постои статистичка разлика помеѓу вредностите добиени за јодоформ пастата и резорцин формалин пастата. Рендген дијагностиката не е сигурен интерпретатор на постоењето на нормална или патолошка состојба на перирадикуларните ткива кај млечните заби.

Микробиолошките испитувања кои се однеуваа на антибактериското дејство на пастите за канална оптурација преку испитување на зоните на инхибиција покажаа: најголема просечна вредност на зоните на инхибиција кон *Streptococcus mutans* има јодоформ пастата, а на второ место е резорцин-формалин пастата, а тие меѓусебно статистички не се разликуваат, а се разликуваат со останатите сретства за канална

оптурација. Калциумхидроксидот покажа најслаб антиминобен ефект кон оваа бактерија.

Кон бактеријата *Actinomyces viscosus*, најсилно антибактериско дејство има резорцин-формалин пастата а најслабо антиминобно дејство кон истата бактерија има калциум хидроксидот.

Нумеричките карактеристики на набљудуваните просечни вредности на зоните на инхибиција на испитуваните материјали за канална оптурација кон бактеријата *Lactobacillus casei* покажаа силен антиминобен ефект на резорцин формалин пастата и јодоформ пастата, а цинк оксид еугенол пастата и калциум хидроксидот имаат послаби антибактериски својства.

Врз основа на хистолошките испитувања на материјалите за канална оптурација на млечните заби, сите четири тестирани материјали во почетокот покажаа приближно слична реакција на поткожното сврзно ткиво. Контролниот материјал не покажа реакција на ткивото. Таквиот одговор најверојатно е последица на вбригување на материјалот и неспецифична реакција на ткивото на надворешно тело.

По три недели може да зборуваме за специфична реакција на ткивото на имплантираниот материјал. Цинк оксидот предизвикува интензивна воспалителна дифузна реакција, тој содржи еугенол, на кој му се припишува и токсичноста врз ткивата, кој со години по стврдувањето на материјалот се ослободува и дифундира во околните ткива.

По три недели од поткожната апликација, кај калциум хидроксидот на хистолошкиот препарат се забележа создавање на калцификати и грануломтозна реакција на местото на инокулација на материјалот. Исто така се забележува и ресорпција на инокулираниот материјал. Пролиферацијата на гранулационо ткиво на периферијата беше придружена со повлекување на хроничниот воспалителен процес. Тоа оди во прилог на позитивниот резултат од лекувањето.

Резорцин-формалин пастата уште на почетокот на испитувањето макроскопски даде промена на бојата на ткивата и силна воспалителна реакција на ткивото. Микроскопски се забележаа некротични промени на ткивото, кои укажуваат на неговиот многу силен цитотоксичен ефект. И после 21 ден од апликацијата на материјалот тој беше присутен во поткожното ткиво, што значи дека тој слабо се ресорбира, делува иритативно на меките ткива и предизвикува силна грануломатозна реакција со присуство на гигантски и епителовидни клитки кои одат во прилог на создавање на гранулом. Според тоа, може да препорачаме дека резорцинформалин - пастата не е соодветна за клиничка примена при ендодонтски третман на забите.

Врз основа на споредбените хистолошки испитувања на јодоформ пастата, како материјал за канална оптурација на млечните заби, на почетокот покажа неспецифична воспалителна реакција на поткожното сврзно ткиво на глвците. Јодоформ пастата 7 дена по поткожната апликација предизвикува силно воспаление од дифузен карактер. После три недели од поткожната апликација на јодоформ пастата воспалителната реакција беше повлечена и наидовме на нормален наод на ткивото. Тоа оди во прилог на позитивниот резултат од лекувањето.

## ABSTRACT

Despite the progress made in dental caries prevention, and the increased awareness of parents regarding the importance of the physiological preservation of the primary dentition, still, primary teeth fall out at a very early stage. The most frequent reason for early loss of primary teeth is pathological change of the pulp, the periapical tissue and dental trauma.

Ethological factors that result in pathological changes in the pulp and the periapical tissue may be of microbiological, physical, and chemical nature and iatrogenesis. The microbiological causes of pathological changes in the pulp and periapical tissue are mostly bacteria and their toxins. Researching the bacteriological flora of the necrotic canals of primary teeth, numerous authors have established that anaerobic microorganisms and streptococci are dominant.

The relatively small thickness of enamel and dentin in primary teeth with caries enables easy colonization and fast penetration of bacteria in the pulp. It results in infiltration of acute inflammatory cells in the pulp tissue, which, depending on the type of inflammation and the defensive capacity of the pulp, eventually, result in necrosis and gangrenous deterioration of the pulp tissue, often followed by complications.

The primary purpose of the endodontic treatment of primary teeth is to preserve them in function until their physiological replacement or as long as they are important for the development of the occlusion.

Therapy of pulp diseases includes broad range of treatments, starting from pulpotomy, pulpectomy, to extraction of the compromised tooth. These broad possibilities of treatments imply many unresolved issues of diagnostics and selection of therapy and the prognosis of the therapy success. As regards the treatment of pulp necrosis in primary teeth, pedodonts encounter difficulties related to the evaluation of the possibilities of endodontic treatment, the selection of adequate method and selection of adequate material of canal obturation.

The most important, and at the same time the most complex aspect of pulp therapy is diagnosing the level of pulp infection, in order to decide regarding the best method of treatment.

Dentists often disagree regarding treatment of avital primary teeth, regarding the fact either whether they should be treated at all or be extracted, and regarding the selection of the most adequate method and means of treatment. Apart from the different positions in this context, many authors refer to the need of treatment of root canal in primary teeth with necrotic pulp, due to presence of microorganisms all over the root canal system, including the lumen, peripheral and accessory canals, dental tubes, branching to the apical delta, the apical foramen, the areas of the apical cement and the periapical biofilm.

Indications of endodontic treatment of primary teeth depend on the general health condition of the child, motivation of the child and parents to cooperate, the oral status, what tooth is in question, the type of pulp disease, and the condition of the periapical tissue. Modern scientific experience has, once again, confirmed the old medical rule that the most important thing is not to harm the patient, however, in relation to necrosis and gangrene of primary teeth, dentists have a difficult task to come up with the most suitable therapeutic procedure and medication, to treat the tooth without damaging the biological principles of the organism's homeostasis.

The seriousness and the significance of this problem were inspiration for this Doctoral Thesis.

We were motivated to dedicate this objective to our work having in mind the opposed positions regarding endodontic treatment of avital primary teeth, dilemmas regarding the most adequate methods and material of filling root canals, and using a satisfactory sample, we tried to examine four different methods of gangrene treatment for primary teeth, mostly applied in our country. Based on the results we obtained, we established a clear position regarding the criteria and means of treatment, in order to propose most suitable therapy methods for treating gangrene in primary teeth, and to provide for further examinations for new, efficient and better therapy solutions in this field.

The realization of the supposed objective was through clinical, microbiological, radiographic and histopathological analyses:

- Clinical assessment of the therapeutic effects from medicaments used during endodontic treatment of avital primary teeth;
- Comparison of the success rate of methods of treatment of avital primary teeth;
- RTG assessment of the therapeutic effects of used means and methods of treatment;
- Establishing the antibacterial characteristics of the materials for canal filling of necrotic primary teeth;
- Examination of the effects from used materials for canal obturation on the surrounding soft tissues.

For the realization the objectives of the study, 128 avital primary teeth of 92 patients at the age from 3-10, from both sexes, underwent endodontic treatment. We applied the following criteria in the selection of teeth for the treatment: Primary teeth selected for the research had to be free of fistula or abscess; without resorption of their roots of more than 1/3; had to be with relatively well preserved crown; children included in the study had to be in good health condition and be cooperative; also, we obtained consent from the parents of the children included in this research.

Primary teeth were divided into 4 groups, treated with different materials and methods: 32 teeth treated with calcium hydroxide and filling the canals with calcium hydroxide; 32 teeth treated with Idoform Chlumsky, and the root canals were filled with idoform paste; 32 teeth were treated with ferric sulphate, and the canals were obturated with zink-oxide eugenol; 32 teeth were treated with resorcin-formalin, and the canals were obturated with resorcin formalin paste. The most common method in our study during the endodontic treatment of primary teeth was pulpotomy. Having in mind the different possibilities for cooperation with the young patients during the treatment, in 5 primary molars we conducted pulpectomy, which was due to the patient's behavior and the condition of the affected tooth. Single-rooted primary teeth were treated using the method of pulpectomy.

The basis of therapeutic indication was the obvious clinical symptoms and the radiographic finding. One physician, according to one methodology, conducted reception of patients during the course of the study, diagnostics and the treatment. The definitive restoration was with glass-ionomer cement (Fuji IX, GC, Japan).

During the microbiological analyses we used reference strains of *Streptococcus mutans* - ATCC 25175; *Lactobacillus casei* - ATCC 4646 and *Actinomyces viscosus* - ATCC 19246. The bacterial substrates used were as follows: Brain heart infusion broth, ready-made refreshment substrates for the lyophilized strains, Shaedler agar with added sheep blood and ready-made substrates poured in Petri plates, with diameter of 90mm.

For the pathohistological analysis, we used male rats of the Wistar strain, at the age of 3-4 months, weighting 150 to 200 g.

After treatment of avital primary teeth, they were clinically followed-up every 3, 6, 12 and 18 months, whereas each presented the following parameters: Spontaneous pain; pathological luxation; percutaneous sensitivity; abscess or fistula and discoloration.

Teeth showing any of these symptoms (except from discoloration) were extracted, and the applied method for those teeth was considered unsuccessful.

Before starting pulp therapy, we conducted RTG imaging of the affected tooth, in order to confirm diagnosis, and we made follow-up RTG images, 6 and 12 months after treatment; The following parameters were assessed: Pathological changes of the alveolar bone, the apical and inter-radicular tissue; the integrity of lamina dura; the pathological internal resorption; external root resorption, and the level of resorption of the canal filling.

The antibacterial inhibitory effect of medicaments used for obturation of root canals was examined using agar diffusion test. In this manner, under the same conditions, we compared antibacterial characteristics of different root canals filling materials for primary teeth. After 48 hours incubation, we measured the inhibition zone of bacterial growth. We established the zone by measuring its diameter in mm, using a special instrument.

For the purpose of examination of the tissue reaction to canal obturation materials, we made experimental *in vivo* research, by implanting resorption pastes, which were used on the subcutaneous connective tissues in rats. On the back of the rats (from the scapula to the pelvic region), using a marker, we established 5 operative working fields, two on the left, two on the right side, and one in the lower part near the pelvis. These marked areas were washed with soap and water, shaved and disinfected with alcohol.

Using syringe and needle, we infused every rat, on each of the marked fields, with 0.1ml of freshly mixed material for canal obturation, which was used in our research, i.e. calcium hydroxide, idoform paste, zink oxide eugenol, and resorcin formalin paste. For the fifth field, we infused, subcutaneously, 0.5ml of physiological solution as control material. The rats were killed after 7 and 21 day, using intravenous *Ketalar* anesthesia. From each part injected with one of the study materials, we took a sample of the tissue that covered skin, subcutaneous tissue, and part of 10% buffered formalin. In order to establish the basic morphological image of the sampled tissue, we prepared standard paraffin cross-sections of 3-6µm thick, we colored them using the hematoxylin eosin method, with the *Fisher Model 172 Histomatic Slide Stainer*. We used light microscope (*Olympus*) for the histological analysis of the preparations.

The research was conducted on 21 central primary incisors, 15 lateral primary incisors, 12 primary canines, 47 first primary molars, and 33 second primary molars.

Before intervention, the clinical condition was the same with all patients. Preoperatively, there were clinical symptoms in 96 teeth, i.e. 75% of the total treated teeth used for the research.

Every 3, 6, 12, and 18 months, in a special file, we recorded the clinical symptoms of the treated teeth in all groups. Until the end of our research, we recorded clinical symptoms in 65.63% of the teeth treated with calcium hydroxide, in 37.75% of treated teeth with iodoform paste, 18.75% of the primary teeth treated with resorcin formalin, and greatest portion, 81.25% of the treated teeth with ferric sulphate.

A comparative analysis was also made for the extracted teeth in the established time intervals in all study groups. In the first 6 months, most extracted teeth were from the group treated with ferric sulphate, and canal obturation was performed with zink oxide eugenol. In this period ANOVA for proportions showed significant statistical differences ( $p < 0.01$ ) between the values obtained from unsuccessful treatment of all treated groups, where, definitely, ferric sulphate is dominating. In the period from the 6 to 12 months, ANOVA showed significant statistical differences, whereas, the greatest number of teeth treated with calcium hydroxide were extracted due to clinical symptoms. In the period from 12 to 18 months, ANOVA for proportions showed that there are no statistically significant differences ( $p > 0.05$ ) among the number of extracted primary teeth, due to reported clinical symptoms in all four study groups.

According to the analysis of endodontically treated primary teeth, which did not present clinical symptoms in the relevant time periods, in all study groups, the best clinical success was accomplished with the group treated with resorcin formalin (81.25% of the treated teeth) and lowest success rate with the group treated with the method using ferric sulphate (18.75%). The statistical analysis showed high statistical significance between the study methods. In relation to the clinical success, there was no statistical difference between the values obtained for iodoform paste and resorcin formalin paste. Roentgen diagnostics was not certain interpretation of existence of normal or pathological conditions of the periradicular tissues in primary teeth.

Microbiological studies related to antibacterial effect of the pastes for canal obturation by examining the inhibition zones, have shown the following: The highest average value of the inhibition zones towards *Streptococcus mutans* presented by iodoform paste, second, resorcin formalin paste, and they mutually did not show any statistical differences, as compared with the remaining materials of canal obturation which show differences. Calcium hydroxide showed the weakest antimicrobial effect to this bacterium.

As regards *Actinomyces viscosus* bacterium, the strongest antibacterial effect was presented by resorcin - formalin paste, and the weakest antimicrobial effect to the same bacterium had calcium hydroxide.

The numerical characteristics of the observed average values of the inhibition zones of examined materials for canal obturation to the bacterium of *Lactobacillus casei* showed strong antimicrobial effect to resorcin formalin paste, and iodoform paste, and zink oxide eugenol paste and calcium hydroxide showed weaker antibacterial characteristics.

Based on the histological examinations of materials for canal obturation of primary teeth, in the beginning, all four tested materials showed relatively similar reaction of the subcutaneous connective tissue. The control material did not show any tissue reaction. Such response is probably the result of infusing the material and the non-specific reaction of the tissue to the external matter.

After a period of three weeks, we could speak of specific tissue reaction to the implanted material. Zink oxide caused intensive inflammatory diffusion reaction, it contains eugenol,

which is toxic to the tissues, and years after solidification of the material, it releases and diffuses into the surrounding tissues.

Three weeks after the subcutaneous application, in the case of calcium hydroxide, the histological preparation presented creation of calcifications and granulose reaction on the spot of material inoculation. Additionally, we also noticed resorption of the inoculated material. The proliferation of the granulose tissue on the peripheral region was accompanied with withdrawal of the chronic inflammatory process. This supplements the positive result of the treatment.

At the very beginning of the research, the Resorcin - Formalin paste changed the color of the tissues and caused strong inflammatory tissue reaction. Using a microscope, we noticed necrotic changes of the tissue, which imply that it has a very strong cytotoxic effect. It was also present 21 days after application, in the subcutaneous tissue, which means that its resorption capacity is very low, it irritates the soft tissues and causes strong granulose reaction, with presence of gigantic and epithelial cells that contribute the creation of granuloma. Accordingly, we can conclude that Resorcin-Formalin paste is not suitable for clinical use in the case of endodontic treatment of teeth.

According to the comparable histologic researches of iodoform paste, as a material for canal obturation in primary teeth, at the beginning, it showed non-specific inflammatory reaction of the subcutaneous connective tissue in mice. Seven days after the subcutaneous application of Iodoform paste, it caused strong diffusion inflammation. Three weeks after the subcutaneous application of Iodoform paste, the inflammatory reaction resorbed and there was a clean finding for the tissue. This supplements the positive result of the treatment.



# 1. ВОВЕД

И покрај напредокот во превенцијата на денталниот кариес и зголемената свест на родителите за важноста на физиолошката перзистенција на примарната дентиција, се уште прерано се губат млечните заби. Најчеста причина за предвремено губење на млечните заби претставуваат патолошките промени на пулпата и периапикалното ткиво и денталните трауми.

Етиолошките фактори кои доведуваат до патолошки промени во пулпата и периапикалното ткиво може да бидат од микробиолошка, физичка, хемиска и јатрогена природа. Ваквото разграничување на етиолошките причинители е неправилно, бидејќи нивното дејство е заемно и најчесто меѓусебно се испреплетува.

Микробиолошки причинители во развојот на патолошките промени на пулпата и периапикалното ткиво најчесто се бактериите и нивните токсини. Кариозниот процес претставува депо за континуирана бактериска контаминација на пулпо-периодонталниот комплекс со истовремена интоксикација со распадните продукти од кариозната лезија.<sup>7</sup>

Голем број автори испитувајќи ја бактериската флора на некротичните канали на млечните заби утврдиле дека преовладуваат анаеробни микроорганизми и стрептококи.

Релативно малата дебелина на емајлот и дентинот на млечните заби во случај на кариес овозможува лесна колонизација и брзото навлегување на бактериите во пулпата. Тоа резултира со инфилтрација на акутни воспалителни клетки во пулпиното ткиво, кои во зависност од видот на воспалението и одбрамбените способности на пулпата доведуваат, порано или подоцна, до некроза и гангренозно распаѓање на пулпиното ткиво, често проследено со компликации.

Некрозата на пулпата може да биде едноставна кога е ограничена само на коренските канали и сложена кога е проследена со воспалителни промени на перирадикуларните ткива. Дренажата очигледно е одлучувачки фактор за тоа дали ќе се појави парцијална или тотална некроза на пулпата. Ако постои комуникација на воспаленото пулпино ткиво со кариозната шуплина и е овозможена дренажа на воспалителните продукти од пулпата, во тој случај апикалното ткиво може да остане невоспалено или само хронично воспалено. Ако дренажата е спречена со храна или пломба, целата пулпа може побрзо да некротизира.<sup>45</sup>

Кај трајните заби пародонталните промени на некротичниот заб најчесто се наоѓаат околу апексот на коренот, додека кај млечните молари таа локализација е многу поретка. И кај млечните заби воспалителниот процес на пародонталното ткиво започнува околу врвот на коренот или корените, обично како *ostitis diffusa*, но потоа напредува по должина на внатрешната страна на корените под периодонталниот лигамент и се локализира под бифуркацијата на корените на млечните молари.

Причината за ваквиот тек на воспалителната реакција е слабиот периодонтален лигамент на млечните заби кој не овозможува таков отпор како поцврстиот лигамент на трајните заби, како и присуството на помошните канали на пулпиниот апекс. Дополнително, корените на млечните заби се во фаза на физиолошка или патолошка ресорпција и со своите апикални делови, со широко отворени канали, се свртени кон интер-радикуларниот простор и со тоа придонесуваат инфекцијата да се шири во таа насока.

Ако ваквата состојба на забот не се лекува, во интер-радикуларниот простор на млечните молари, или апикално на еднокоренските заби, се создава воспалително ресорптивно ткиво или абсцес.

Патолошкиот процес понатаму може да напредува кон коската, во букална насока, создавајќи субгингивален абсцес и понатаму фистула во висина на бифуркацијата или во насока на трајниот заменик. Тоа значи дека го уништува коскениот ткиво кое го дели млечниот заб со клицата на трајниот заменик и на тој начин може да ја оштети самата клица, особено ако тоа се случи пред петтата година од животот, или ако пак процесот се расшири во двете насоки. Во секој случај, ако оваа состојба не почне да се лекува, неизбежно води до губење на заболениот заб.

Главната цел на терапијата на пулпата е да се зачува интегритетот и здравјето на ткивата во оралната шуплина.

Многубројни се пречките на кои наидува терапевтот при лечењето на заболувањата на пулпата, почнувајќи од неможноста за добивање веродостојни податоци од малиот пациент, преку отежнатата соработка поради страв од болка во тек на интервенцијата или дури и до одбивање на терапијата од страна на детето или неговите родители. Објективните методи на преглед како што се тестот на виталност, степенот на луксација на забите и рендген снимката не се секогаш добри показатели на дијагнозата и насоката на терапевското дејствување.

Терапијата на заболувањата на пулпата вклучува широк опсег, почнувајќи од пулпотомија, пулпектомија до екстракција на заболениот заб. Овие широки можности на лекување укажуваат на многу нерешени проблеми во дијагностиката и во изборот на терапијата и прогнозата за успехот на терапијата.

Во литературните податоци како и во секојдневната клиничка практика, постојат точно утврдени терапевски стратегии и постапки за лекување на пулпините заболувања на млечните заби со воспалителен карактер.

Во однос на лекувањето на авиталните млечни заби, педодонтите се соочуваат со тешкотии поврзани со процената на можностите за ендодонското лекување, изборот на соодветен метод и изборот на соодветно средство за канална оптурација.

Најважниот и истовремено најтешкиот аспект на пулпната терапија е дијагностицирање на степенот на заболување на пулпата, со цел да се донесе соодветна одлука во врска со најдобриот метод на третман.<sup>45</sup>

Стоматолозите често не се согласуваат во однос на третманот на авиталните млечните заби.

Во скандинавските земји млечните заби со некротична пулпа во поголем дел од случаите се екстрахираат, со неопходно зачувување на просторот за трајниот заб.<sup>73</sup> Но во голем број европски земји, како и според најновите препораки на Американското здружение на детски стоматолози (AAPD)<sup>1</sup> некротичните млечни заби се третираат ендодонски, со цел да се задржат во усната празнина до нивната физиолошка замена, или онолку долго колку што истите се важни за развојот на оклузијата. Особено важно при планирање на третманот е да се земе предвид вредноста на секој заболел заб во однос на целокупниот раст и развој на детето и да се земат предвид алтернативните пулпни терапии.<sup>1</sup>

И покрај различните мислења во оваа насока, многу автори укажуваат на потребата за третман на коренски канали кај авитални млечни заби кои се важни за развојот на оклузијата и поради присуството на микроорганизми низ целиот систем на коренскиот канал, вклучувајќи го луменот, страничните и помошните канали, денталните тубули, разгранувањата на апикалната делта, апикалниот форамен, областите на апикалниот цемент и периапикалниот биофилм.

Индикациите за ендодонскиот третман на млечните заби зависат од општата здравствена состојба на детето, мотивираноста за соработка на детето и родителите, оралниот статус, за кој заб се работи, за кое заболување на пулпата се работи и состојбата на периапикалното ткиво.<sup>7</sup>

Општата здравствена состојба на детето е од голема важност при изборот на терапијата. Добрата општа состојба на организмот и добриот имунолошки одговор се важни за успешноста на ендодонската терапија.<sup>7</sup> Кај пациентите кои боледуваат од прорени или стекнати срцеви мани, бактериски ендокардитис, нефритис, леукемија, солидни тумори, идиопатски циклични нефропатии, или сите оние болести кои предизвикуваат циклично или хронично намалување на бројот на гранулоцити или пелиморфонуклеари, не смее да се ризикува при интервенцијата да дојде до акутни инфекции. Кај тие пациенти мора пред каква било интервенција да се консултира специјалистот кој го лекува основното заболување, заради соодветна медицинска подготовка и добивање писмена согласност за одделни стоматолошки интервенции, како што се давање анестезија, ендодонски третман и екстракција на заби. Најчесто, кај овие пациенти, млечните заби кај кои постои индикација за ендодонски третман се екстрахираат.

И кај пациентите кои имаат заболувања проследени со општетувања на системот за коагулација, ако се очекува и најмало крварење, треба да се упатат на специјалист за соодветна подготовка пред интервенцијата.

Мотивирноста на детето и родителите за ендодонтски третман на млечните заби е многу важен фактор при одредувањето на индикациите, бидејќи соработката со пациентот е неопходна, како и подготвеноста на родителите на лечење во повеќе сеанси. Во зависност од соработката на детето, ендодонтскиот третман може да се изведе на конвенционален начин или со седација или општа анестезија.

Оралниот статус е значаен за определување на планот на терапија. Одлуката за терапија ја носиме по процената на состојбата на останатите заби, нивната важност за функцијата и развојот на орофацијалниот систем, ортодонтскиот статус, состојбата на оралната лигавица и потпорниот апарат на забите, нивото на орална хигиена, можноста за реставрација на забот кој го лечиме и неговото значење во оралната рехабилитација.

Видот на забот и неговото значење за правилна функција и развој на орофацијалниот систем имаат важна улога во одредувањето на индикациите за лекување. Според Goran Koch<sup>74</sup> одлуката дали ќе се третира пулпата на млечниот заб или ќе го екстрахираме зависи и од нивната важност за развојот на правилната оклузија, имено: Млечните инцизиви имаат ограничена важност за развојот на оклузијата во моментот кога млечната дентиција е целосна. Во случаите со нормална оклузија, предвремената загуба на првиот млечен молар резултира само привремено губење на просторот кој ќе се надомести во трајната дентиција. Ако првите трајни молари се во оклузија, вторите млечни молари ја губат важноста за развојот на оклузијата.

При одредување на индикациите за ендодонтски третман на млечните заби треба да секогаш да се имаат во вид некои основни начела од кои зависи за каква постапка при интервенцијата ќе се одлучиме. Пред се дале млечниот заб ендодонтски ќе го третираме или ќе го екстрахираме ќе зависи од: дијагнозата на заболувањето и состојбата на коронката на заболениот заб, од степенот на ресорпција на коренот/корените, од возраста на детето, од тоа дали постои простор во вилицата да се сместат сите трајни заби, од фазата на никнување на соседните заби, положбата и местото на заболениот млечен заб во забната низа, од анатомскоморфолошките карактеристики на забот кој треба ендодонтски да се третира како и од можноста и потребата од ортодонтска терапија

Најчесто изведувана ендодонтска постапка кај млечните молари е пулпотомија, бидејќи корените на млечните молари се закривени, не може секогаш да се обезбедат асептични услови за работа ако работиме без кофердам и не можеме секогаш да го контролираме однесувањето на детето во текот на работата, постои можност со каналната инструментација да ја повредиме клицата на трајниот заб.

Најчеста индикација за пулпектомија на млечните молари е во исклучителни случаи на инфицирани канали со периапикални промени, каде што, со постапката на пулпотомија очекуваме неуспех кај млечниот прв молар, во случај кога не е еруптиран млечниот втор молар и кај млечниот втор молар кога не е еруптиран трајниот прв молар, односно кај деца на возраст од 6 години и помали.

Кај авиталните млечни еднокоренски заби единствено е индицирана пулпектомијата коко ендодонтска постапка, и тоа нејзина примена кај млечните инцизиви кај деца на возраст до 4,5 години, кај млечните мандибуларни канини до возраст од 7 години и кај млечните максиларни канини кај деца до 8 годишна возраст.

Пулпотомија на млечни молари индицирана е во следните случаи:

- Експозиција на пулпата од кариозна, механичка или јатрогена природа,
- При патолошки промени на пулпата кои не се проследени со периапикални промени, фистула или абсцес,
- Забот не се луксира,
- Кога коренот на млечниот заб има нормална должина, или со почетна физиолошка ресорпција до 1/3,
- Кога крвавењето од пулпата може да се контролира,
- Ако пациентот кај кој треба да се интервенира нема некое сериозно акутно или хронично заболување,
- Може да се воспостави добра соработка со пациентот и постојат услови за работа кои ќе овозможат правилно изведување на ендодонтскиот третман.

Контраиндикации за ендодонтски третман на млечните заби:

- Напредната ресорпција на коренот, повеќе од 1/3
- Интерна или екстерна ресорпција на корените на млечните заби,
- Голема периапикална лезија која може да го загрози трајниот заб,
- Заб со фистула или абсцес,
- Заб без можност за реставрација на коронката,
- Пациент кој не соработува или има заболување со кое е намалена имунолошката одбрана на организмот

Успехот на ендодонтскиот третман на авитални млечни заби зависи од повеќе фактори, меѓу кои најважен е намалување или елиминација на бактериската инфекција, која е полимикробна со голем број микроорганизми, каде што доминираат стрептококите и анаеробните микроорганизми.<sup>90,91,103</sup>

Основните принципи на ендодонската терапија се аналогни на хируршките принципи на обработка на инфицирана рана и можат да се шематизираат на следниот начин:

- Механичка подготовка – одговара на чистењето на раната
- Дезинфекција – одговара на дезинфекција на раната
- Обтурација на каналниот систем – одговара на шиене на раната

Триажната терапевска интервенција (мерка): подготовка-дезинфекција-затварање, е неделива, иако се изведува поединечно во одвоени фази.<sup>90</sup>

Поради анатомоморфолошките и физиолошки карактеристики на млечните заби не можеме секогаш да ги почитуваме сите наведени принципи. Имено, не можеме секогаш да извршиме целосна механичка подготовка на кореновите канали на млечните молари поради нивната анатомска форма, а од друга страна, кај забите кои се во фаза на физиолошка ресорпција не сме во можност да извршиме соодветна механичка подготовка на кореновиот канал бидејќи може да ја повредиме клицата на трајниот заб заменик, а тоа пак оневозможува добра дезинфекција на кореновите канали. Во врска со обтурацијата на каналниот систем сè уште не пронајден материјал за канална обтурација на млечните заби не се ресорбира слично како и коренот на забот, а притоа, да не е штетен за епителијалните ткива и трајните забни заменици.

Како терапевти многу често се среќаваме со дилемата дали да ги лекуваме авиталните млечни заби и забите со акутни и хронични пародонтити, бидејќи со нивна обтурација во некои случаи би настанале ортодонтски аномалии или нив да ги екстрахираме со цел на отстранување на потенцијално фокусно жариште. Како педодонти што се прашуваме: Во колкава мера млечните заби со авитална пулпа која претставува хронично воспалително жариште се штетни за здравјето на децата? Дали тие заби се извор на локални инфекции? И покрај детаљниот преглед на електронските податоци кои ни беа достапни, на бројни прашања не најдовме одговор, сепак дојдовме до заклучок дека кај децата, хронично воспалителното жариште има слични негативни ефекти на општото здравје како кај возрасните. Сето тоа е причина веќе некое време во педодонцијата да се препорача, кариозниот млечен заб со патолошки промени на пулпата, кај кој не е можно соодветно ендодонтско излекување, потребно е да се екстрахира.

Современите научни сознанија уште еднаш го потврдија старото лекарско правило имено е да не му се наштети на пациентот, но во однос на авиталните млечни заби, пародонтозите имаат тешка задача за изнаоѓање најсоодветна терапевска постапка и материјали за излекување на забот без истовремено нарушување на биолошките механизми на хомеостаза на организмот.

Тежината и значењето на овој проблем беа инспирација за ова испитување.

## **ЛИТЕРАТУРЕН ПРЕГЛЕД**



## 2.1. АНАТОМОМОРФОЛОШКИ КАРАКТЕРИСТИКИ НА МЛЕЧНИТЕ ЗАБИ

Млечните заби (*dentes lactales, dentes decidui, dentes caduci*), кои, исто така се нарекуваат и привремени заби, имаат слични анатомоморфолошки карактеристики како и трајните заби. Меѓутоа, тие се разликуваат од забите на трајната дентиција по одредени особини, како што е бројот, формата, големината, бојата и други карактеристики што се лесно препознатливи.<sup>39</sup>

Коронките на млечните заби се широки, ниски, четвртасти и наеднаш завршуваат во цервикалниот дел на забот што остава впечаток дека коронката е одвоена од коренот/корените и дека лежат како капа врз нив. Поради таквата форма на коронките, контактните точки на млечните заби се пошироки, па слободно може да кажеме дека станува збор за контактни површини кои се наоѓаат поблиску до оклузалната површина на забот споредено со трајните заби. Гингивалните папили во целост го исполнуваат интерденталниот простор.

Посебна карактеристика на млечните заби претставува емајлодентинскиот бедем, кој се гледа како испупчување, особено изразено во цервикалниот дел на вестибуларната површина на млечните молари. Ова испупчување е поставено повеќе мезијално и претставува задебелување на дентинот преку кој се наоѓа емајл со нормална дебелина. Емајлодентинскиот бедем е најизразен кај првите млечни молари и има заштитна улога на гингивата од импакција на храна, бидејќи млечните молари се потесни во оклузалниот дел во однос на гингивалниот дел.

Млечните заби се помали од трајните согласно со димензиите на вилиците, лицето и главата. Млечните инцизиви и канини со своите димензии значајно се помали од своите заменици. Млечните молари, исто така, се помали од трајните, но нивниот мезиодистален размер е поголем од мезиодисталниот размер на забите заменици - премоларите.

Емајлот на млечните заби е речиси за половина потенок од емајлот на трајните заби и ретко е подебел од 1мм. Вкупната дебелина на емајлот и дентинот кај млечните молари на оклузалната површина просечно изнесува 2,6мм до 3,9мм, додека на апроксималните површини таа е помала и изнесува од 2,1мм до 2,7мм.

Млечните заби имаат ист број корени како и трајните заби. Инцизивите и канините имаат по еден корен, додека горните молари имаат три (букомезијален, букодистален и палатинален), а долните молари имаат по два корена (мезијален и дистален). Корените на млечните заби се тенки и многу долги во однос на малата и набиена коронка. Односот во должините меѓу коронката и корените кај млечните заби изнесува 1 : 2,5, додека кај трајните заби тој однос изнесува 1 : 2. Корените на млечните заби се шират апикално, а тоа го овозможува сместувањето на зачетоците на трајните заби меѓу нив.

Пулпата на млечните заби е волуминозна и нејзините рогови се високо поставени, особено во мезијалниот дел на коронката на млечните молари.

Со еруптирањето и појавата на млечните заби во устата сè уште во целост не е завршен нивниот развој, бидејќи развојот на нивните корени продолжува. Првите млечни заби се појавуваат во устата некаде во средината на првата година од животот на детето, додека никнувањето на последните млечни заби се случува на двеиполгодишна возраст. Така развојот на коренот на инцизивите трае некаде до крајот на втората година од животот, кај првите млечни молари до средината на третата година, а на канините и вторите млечни молари до крајот на третата година. Периодот меѓу три и четиригодишна возраст се смета за релативно мирен период за млечната дентиција бидејќи наскоро, по четвртата година започнува да се случува еден нов процес, регресивен процес на корените на млечните заби, означен како процес на *ресорпција на корените*.

Процесот на ресорпција на корените на млечните заби е физиолошки процес кој под нормални околности ги опфаќа корените на сите млечни заби, со цел отстранување на млечните заби од устата, овозможувајќи никнување и сместување на забите од трајната дентиција. По ресорпцијата на корените на млечните заби доколку не дојде до отпаѓање на коренот, процесот на ресорпција го зафаќа и дното на пулпалната комора (*cavum pulpae*) во инвазијата на забите.

Во четвртата година од животот на детето започнува ресорпцијата на корените на централните млечни инцизиви, во петата година на латералните млечни инцизиви, во шестата година на првите млечни молари, во седмата година на вторите млечни молари и во осмата година од животот на млечните канини.

Механизмот на настанување и одвивање на процесот на ресорпцијата на корените на млечните заби сè уште не е целосно јасен. Се смета дека таа се должи на присуството на *инвазијално гранулациско ткиво* кое се наоѓа меѓу коронката на забот заменик и корените на млечниот претходник, означено како *ресорпциски орган*.

Ресорпцискиот орган, всушност претставува младо гранулациско ткиво, добро васкуларизирано и богато со клетки – дентинокласти слични на остеокластите. Тоа се состои од пиновски клетки со повеќе јадра, кои се наредени во надворешниот слој на ресорпцискиот орган, а се претпоставува дека може да потекнуваат од моноцитите на костниот мозок или од клетките на соседното сврзно ткиво. Во однос на потеклото на ресорпцискиот орган, има поделени мислења и се смета дека тоа може да биде од забната капсула (*sacculus dentis*) на трајниот заб, или пак од периодонциумот на млечниот заб.

Процесот на ресорпција на корените на млечните заби започнува на местата кои се најблиску до коронката на забот заменик, кај млечните инцизиви и канини на внатрешните орални страни, а кај моларите од внатрешната страна на корените, интер-интераријално. Самиот процес започнува во вид на мали ерозивни дефекти кои имаат тенденција да конфлуираат меѓусебно создавајќи ги т. н. Хошипсови лакуни (*Howships*).

Како причина за започнувањето на процесот на ресорпција на корените на млечните заби се наведува притисокот и компресијата кои ја вршат коронките на зачетоците на трајните заби врз околното ткиво и крвните садови со нивното придвижување кон млечните заби. Ова води кон одредени морфолошки и функционални промени на клетките на околното ткиво кои започнуваат да го разградуваат околното коскено ткиво. Ваквото објаснување треба само делумно да се земе предвид како точно затоа што процесот на ресорпција на корените на млечните заби се случува и на оние заби кои немаат свои заменици. Како можни фактори, освен пореметувањето во исхраната на околното ткиво, се наведуваат и одредени биохемиски процеси во клетките на околното ткиво, одредени ензимски промени итн.

Исто така, нема доволни објаснувања за улогата на пулпата во процесот на ресорпција на корените на млечните заби. Некои автори сметаат дека таа учествува во составот на ресорпцискиот орган, поради нејзиното ектомезенхимално потекло. Меѓутоа, ресорпцијата на корените на авиталните млечни заби се одвива на истиот начин како и на виталните млечни заби, поради што, одредена група автори смета дека забната пулпа не учествува во процесите на ресорпција на корените на млечните заби. Исто така, забележано е дека ресорпцијата на корените на млечните заби со гангренозна и инфективна содржина во коренскиот канал се одвива побавно и неправилно.

## 2.2. ЗАБОЛУВАЊА НА ПУЛПАТА НА МЛЕЧНИТЕ ЗАБИ

Заболувањата на пулпата (*pulpopathiae*), според нивниот тек, може да се поделат на акутни и хронични, според локализацијата на парцијални и тотални и според патохистолошкиот наод – воспалувања на пулпата каде што акутните пулпити може да бидат серозни и пурулентни, а хроничните улцерозни, грануломатозни и хиперпластични.

Некроза и гангрена на пулпата (*necrosis et gangrenae pulpaе*) е изумирање и распаѓање на пулпното ткиво, како последица од различни етиолошки фактори. Тоа е последен стадиум со неповолен тек на различни оштетувања на пулпното ткиво.

Кај нелекуваните или безуспешно лекуваните заболувања на пулпата од воспалителна природа, настанува некроза. Но, бидејќи најчесто пулпните заболувања се предизвикани од кариес, некрозата на пулпата секогаш е инфицирана и настанува гангрена, кај која често постои јак мирис поради распаѓање на пулпното ткиво. Според местото, гангрената може да се подели на едноставна (*gangrenae pulpaе partialis*) кога е ограничена на коронарниот дел од пулпата и сложена (*gangrenae pulpaе totalis*) кога гангренозното распаѓање ја зафаќа целата пулпа и има воспалителни промени на перирадикуларниот простор. Често кај млечните заби со гангренозно распадна пулпа, може да се најдат и витални делови од пулпата, како резултат од широко отворениот апекс при ресорпција и добрата одбрана на воспаленото пулпно ткиво.<sup>10,41</sup>

### 2.3. ИНФЕКЦИЈА НА КАНАЛНИОТ СИСТЕМ НА МЛЕЧНИТЕ ЗАБИ

Инфекцијата на коренските канали е сложена инфекција на каналниот систем која ги зафаќа главните канали, споредните канали, апикалниот и интрадикуларниот дел и дентинските тубули.

Микроорганизмите во каналниот систем доаѓаат директно (кариозна лезија, фрактура) или индиректно (коронарна микропропустливост, несоодветни или ресорбирани канални полнења и хематогено).<sup>90,149</sup>

Во каналниот систем микроорганизмите со бактериската пролиферација се размножуваат, се формираат бактериски колонии и во присутните микропростори создаваат биофилмови.

При инфекција на некротичната пулпа се развива и апексен и интер-радикуларен пародонтит.

Нормалната микрофлора на плунката/плакот ја сочинуваат факултативно анаеробни бактерии кои ги има и во каналот на коренот. Ако кавумот на пулпата е отворен нема да се појави периапикално воспалување со промени во коската на очекуваниот начин. Но, ако кавумот на пулпата е затворен, а оралната флора веќе го населила каналниот систем, почнува развојот на бактериите. Веќе по 7 дена, 50% од флората ја населуваат анаеробни бактерии, а набрзо околу 90% од бактериите се анаеробни. Како се приближува до апикалниот дел, каде што има најниско ниво на кислород, преовладуваат анаероби повеќе одколку во коронарниот дел на коренот на забот.<sup>144</sup>

Судбината на бактериите кои стигнале во каналот на коренот зависи од неколку фактори: количеството на кислород во локалната средина, дотурот на хранливи материи, позитивни и негативни интеракции со други микроорганизми како и одбрамбениот систем на домаќинот. Количеството кислород во некротичното ткиво во коренскиот канал е многу мало, а тоа е поволно за анаеробните бактерии. Застапеноста на строго анаеробни видови во затворениот канал изнесува 70-100%, додека во случаите на експониран канал застапеноста на микроаерофилни факултативно грам-позитивни бактерии е поголема одколку во „затворените“ случаи.<sup>33</sup> Можни извори на хранливи материи на бактериите се некротичното ткиво на пулпата, воспалителниот ексудат кој влегува од апикалниот дел, латералните канали и проодните дентински канали. Со ова се објаснува како микроаерофилните и факултативно грам-позитивните соеви кои од кариозната лезија стигнале во пулпата и предизвикале пулпитис во инфицираниот канален систем се заменети со грам-негативни анаеробни бактерии, од кои повеќето се нарекуваат периопатогени: *Prevotella intermedia*, *Porphyromonas gingivalis*, *Fusobacterium nukleatum*, *Tanerella forsythesis*, *Actinobacillus actynomicetemcomitans*.<sup>27</sup> Овие периопатогени микроорганизми може да се најдат и во длабоките слоеви на дентинските каналчиња каде што, може да стигнат од кореновиот канал, но и од пародонталниот џеб.<sup>50</sup> *Ando & Hoshino*<sup>4</sup> многу почесто наоѓаат грам-позитивни бактерии во параканалниот дентин на длабочина од 0,5-2мм: *Laktobacillus spp*, *Streptococcus spp*, *Propionibacterium*, *Enterococcus faecalis*, *Actinomyces*.

Кај поголемиот дел од човечкиот организам, елиминацијата на отпорните инфекции се постигнува со активност на одбрамбениот систем на домаќинот, потпомогната со системска антибиотска терапија. Елиминацијата на ендодонските инфекции е поразлична од поголемиот дел инфекции во човековиот организам. Одбрамбените сили на организмот кои се доволни да ја елиминираат бактериската инфекција во другите делови на организмот, не се доволни за целосна елиминација на ендодонската инфекција, главно поради специфичната анатомија и физиологија на забите, локализацијата и физиолошките карактеристики на ткивата на ендодонциумот и пародонциумот.

Елементите на контрола на ендодонската инфекција се: одбрамбените сили на домаќинот, придружната антибактериска инфекција (само повремено и со посебни индикации) и локалната инструментација и иригација на каналниот систем.

Кај примарните инфекции на кореновите канали најголемиот дел од инфекцијата се наоѓа во макроканалниот систем, додека помал дел се наоѓа подлабоко во латералните канали, апексните рамификации и дентинските тубули. Иако се потврдilo дека нормалната орална флора се состои од повеќе од 500 различни видови бактерии, во инфицираните канали постојат над стотина бактерии.<sup>136</sup> Меѓутоа, само десетина грам-негативни анаероби и спирохети учествуваат во инфламаторните процеси. Тоа се патогени бактерии кои поседуваат специфични механизми кои му се спротиставуваат на одбрамбениот систем на домаќинот и предизвикуваат уништување на периодонталните ткива.<sup>27, 91</sup>

Најчести бактериски видови изолирани од инфицираните канали и периапикалните процеси се следните: *Prevotella supp.*, *Tonerella forsythensis*, *Fusobacterium spp.*, *Campylobacter rectus*, *Porphyromonas spp.*, *Treponema spp.*, *Eubacterium spp.*, *Actinomices spp.*, *Lactobacillus spp.*, *Propionibacterium spp.*, и *Streptococcus spp.*<sup>27, 90</sup> поголемиот дел од нив се облигантни анаероби: *Actinomices*, *Propionibacterium* и *Lactobacillus* ги опфаќаат и анаеробните и факултативно анаеробните соеви, додека стрептококите се факултативни бактерии.<sup>79</sup>

*Pazelli et al.*<sup>103</sup>, во својата студија истакнуваат зачестеноста на анаеробни микроорганизми изнесувала 96,8% во гангренозните канали на млечните заби, а црно пигментирани бацили (ВРВ) забележале кај 35% од случаите. Аеробни микроорганизми биле присутни кај 93,5% од коренските канали, (*Streptococci* присутни кај 96,8% од каналите). *Streptococcus mutans* е забележн кај 48,4% од гангренозните канали на млечните заби. Различни автори прикажуваат широк опсег присуство на *mutans* – стрептококите, кое се објаснува со фактот дека, во случаите каде што било поголемо нивното присуство, коренските канали можеби биле директно изложени на оралната шуплина, зголемувајќи ја зачестеноста на *S. mutans*.

Со методот на ДНК-ДНК хибриридизација се открива и *Enterococcus faecalis* во 2,5% од примарните ендодонтски лезии. Повеќе од 50% од оралната флора многу тешко се култивира.<sup>125</sup> Со молекуларни техники возможно е точно откривање на бактериите и бактериската ДНК од клиничките случаи.

Присуството на габички е докажано во многу случаи.<sup>90,142</sup> Нивниот процент варира од 0,5% - 26% во нетретирани канали.<sup>90</sup> Најзастапена е *Candida albicans* која се забележува кај 21% од инфицираните канали со користење на RPC техника и 18S RNK специфичен прајмер.<sup>90</sup> *Candida albicans* покажува способност за колонизација на сидовите и коренските канали и навлегување во дентинските каналчиња, но факторите кои влијаат на нејзиното присуство во каналот не се целосно јасни.

Се поголем број студии ги истакнуваат доказите за значајната улога на вирусите во инфекцијата на коренскиот канал. Прв вирус чие присуство беше докажано во 1989 год., е МВ.<sup>21</sup>

Имајќи го предвид големиот број микроорганизми во оралната празнина, микробниот состав во коренскиот канал е полиморфен и е променлив, а нивниот број често се движи од  $10^3$  до  $10^7$ .

#### 4.1. Состав и локализација на бактериската флора кај ендодонските инфекции

Во каналниот систем присутна е полиморфна микробиолошка флора. Следните фактори го определуваат составот на флората и местото на микроорганизмите во коренскиот канал:<sup>79,90,125</sup>

- Количеството кислород во коренскиот канал
- Пристап и достапност на нутритивни
- Бактериски синергизам
- Способноста на одбрамбениот систем на домаќинот

Поради отсуството на клеточна посредничка одбрана, фагоцитоза и функционирањето на имунолошкиот одбрамбен систем во некротичната пулпа, локализацијата на колониите микроорганизми е главно под влијание на редокс потенцијалите и достапноста на нутритивните во различните делови на коренскиот канал. Нема точни податоци, веројатно најголем број од бактериите кај најпримарните инфекции на каналите се наоѓаат во главниот канал, а само мал дел во дентинските тубули и латералните канали.

Се додека микроорганизмите се наоѓаат во главниот канал, на нив може да се делува со инструментација и иригација. Но, кај многу случаи бактериите веќе навлегле од главниот канал во дентинските тубули, латералните канали и други неправилности. Прометарот на дентинските тубули е доволно голем и дозволува пенетрација на бактериите.<sup>125,126,127</sup>

Инвазивноста на микроорганизмите не зависи од бактериската мобилност, напротив, најдобрите инвазивци, *Enterococci*, *Streptococci*, *Acinomyces* и најголемиот број од лактобацилите не се мобилни видови. Исто така, се укажува и на тоа дека инвазијата е поефективна во коронарниот и средниот дел од кореновиот канал. Меѓутоа, ресорпцијата на апикалниот дел која се случува кај млечните заби од кореновиот канал ја олеснува пенетрацијата на бактериите во дентинот и може да се види и инвазија по целата ширина на кореновиот канал. Всушност не е можно, преку инструментација на каналот, да се дојде до бактериите кои пенетрирале подлабоко во струкурите на забот, латералните канали и дентинските тубули.

Бактериите во кореновиот канал преживуваат и се размножуваат без разлика на воспалителната и имуната реакција која ја предизвикуваат ткивата надвор од кореновиот канал.

Улогата на различните ендодонтски бактерии во патогенезата на периапикалните лезии и навлегувањето на бактериите во периапикалните ткива е сложена. Некои од бактериите имаат директно токсично дејство на ткивото преку своите протеолитички ензими, цитотоксини и хемолизин. Добар пример е леукотоксинот кој го создава *Agregatibacter actinomycetencomitans*. Овој леукотоксин е многу моќен и ги убива неутрофилните леукоцити и моноцити, вклучувајќи ги и макрофагите, а врши и потиснување на лимфоцитите.

Може многу ефикасно да ја намали способноста на ткивото за да го елиминира или контролираат нападот на бактериите или бактериските производи. *Agregatibacter actinomycetencomitans*, исто така, произведува колагенази, јаки, алкални и кисели фосфатази, фактор на инхибиција на фибробластите, липополисахариди и предизвикува дополнителна ресорпција на коската.<sup>60</sup>

До неодамна, се верувало дека ниту еден бактериски вид не ги произведува истовремено и двата хистолитички ензими (хиалуронидаза и колагеназа). Фактот дека воспалителниот процес се одвива со заемно дејство на двата ензими ја подвлекува важноста на овие хистолитички ензими во процесот на деградација на ткивата.<sup>90</sup> *Prevotella intermedia* е грам-негативна анаеробна бактерија која самостојно не е патогена, но станува патогена во интеракција со други бактерии. Произведува хијалуронидаза и колагеназа што е доволно целосно да ја уништи основната супстанција и колагенот. *Prevotella intermedia* е отпорна на конвенционалните средства за дезинфекција што ја наметнува потребата таа во текот на дезинфекцијата на каналниот систем целосно да се елиминира и уништи.

*Prevotella*, *Porphiromonas*, *Fusobacterium*, *Peptostreptococcus* и *Veillonella* генерираат хистолитички ензими, колагенази и хиалуронидази кои директно доведуваат до декомпензација на ткивата.<sup>4,60,90</sup>

Бактериите на површината на коренскиот канал во создадените микропростори (процепи) можат да формираат биофилмови. Биофилмовите се колонии на бактерии кои се лепат на површината и формираат структура од полисахариди, белковини и други супстанции кои зависат од амбиентот каде што се наоѓаат. Бактериите внатре во зрелите биофилмови комуницираат со сигнали “quorum sensing” кои не постојат во лесно растворливите биофилмови. Сигналите “quorum sensing” се определени со молекули кои ги произведуваат бактериите (во зависност од нивната густина), и гарантираат преживување и вируленција на видот, која генетички се зголемува.<sup>15,25,132</sup>

Дебелината на биофилмовите зависи од бројот на бактериите. Ако поголемиот број бактерии е од ист вид, преживувањето е подобро во надворешен амбиент. Ако има повеќе различни видови се распоредуваат во зависност од потребите. Видот кој живее подлабоко има помалку кислород што условува поголема отпорност на бактериите на антибиотици.

Бактериите формираат биофилмови со цел преживување и во нив ја зголемуваат отпорноста на:

- Биокиселините во надворешен амбиент, така на пример *Staphylococcus aureus* во биофилмот е 600 пати поотпорен на натриум хипохлорит.
- Имунолошката одбрана на домаќинот која може да биде неспецифична (фагоцитоза) и специфична (антитела), не е ефикасна во однос на бактериите кои живеат во внатешноста на биофилмот.
- Антибиотиците не се ефикасни за бактериите од биофилмот поради механичка, метаболитичка и генетска отпорност.<sup>80</sup>

**Механичка отпорност**- антибиотикот доаѓа до бактериите 60 пати побавно, па со тоа и подолго е изложен на инхибиторните ефекти на бактериските ензими, кое на крајот го прави неефикасен.

**Отпорноста** – е предизвикана од големата концентрација на бактерии, па голем број антибиотици не се ефикасни за слободните бактерии, во случај кога нивната концентрација е како во биофилмот.<sup>15</sup>

**Метаболитичка активност** - Бактериите кои живеат во длабочината на биофилмот имаат помалку храна и кислород, што условува и модификација на бактерискиот метаболизам, а со тоа последователно и антибиотска отпорност. Така што, антибиотиците како што се аминокликозидите, се поактивни на бактериите во аеробната фаза, а неактивни на бактериите кои сега се анаеробни. Бактериите во длабочината сега може да се размножуваат, станувајќи отпорни на антибиотиците кои се активни на бактериите во фазата на репродукција, како беталактами.<sup>25</sup>

**Генетска активност** - бактериите во биофилмот имаат генетски карактеристики кои ги немаат слободните бактерии, поради факторот наречен “сигма”. Има антибиотици кои ја стимулираат продукцијата на фибронектин или адхезин, со што се фаворизира адхерентноста на бактериите и формирањето на биофилм. Од аспект на хемомеханичка обработка на кореновиот канал, биофилмот е голем предизвик за ефикасна контрола на ендодонската инфекција.<sup>80,132</sup>



**АНАЕРОБНИ БАКТЕРИИ**

	Gr (-)		Gr (+)
	Bacteroides		
	Campylobacter		
	Fusobacterium		
	Porphyromonas	Gemella	Eqqerthella
Veillonella	Prevotella	Peptostreptococcus	Eubacterium
	Wolinella		Bifidobacterium
	Selenomonas		Actynomices
	Mitsuokella		Lactobacillus
	Treponemas		Propionibacterium
	Eikanella	Streptococcus	Actynomices
	Capnocytophaga	Staphylococcus	Lactobacillus
	Actinobacillus	Enterococcus	Propionibacterium
Neisseria	E.coli		Corynebacterium
	Enterobacter		
	Klebsiella		
	Serratia		
	Proteus		
	Pseudomonas		

**ФАКУЛТАТИВНО АЕРОБНИ БАКТЕРИИ**

\*Најчести микроорганизми во инфицираниот коренов канал (Tronstad, 2002)<sup>144</sup>

#### 2.4. ДИЈАГНОЗА НА ПАТОЛОШКИ ПРОМЕНИ НА ПУЛПАТА НА МЛЕЧНИТЕ ЗАБИ

Дијгнозата на *necrosis et gangraena pulpae* на млечните заби е еден од најважните предуслови за правилна терапија и поволен исход на лекувањето.

Многубројните тешкотии на кои наидува терапевтот се резултат на возраста на детето и неможноста за соодветна соработка, како и многубројните анатомски и хистолошки специфичности на млечните заби.

Биохемијата на процесот на ресорпција кој се случува на корените на млечните заби овозможува широка комуникација на пулпата преку ресорптивниот апарат со пародонциумот, па во случај на пулпитис или некроза условува поблага клиничка слика и несоодветствување на анамнестичките податоци со објективниот и патохистолошкиот наод. Со цел попрецизна дијагноза, неопходно е добро да се познава здравото пулпно ткиво за време на нормален развој и физиолошка смена па дури после да се толкуваат патолошките промени кои се јавуваат и нивниот однос кон објективниот преглед и симптомите.

Самото поставување на дијагноза се состои од анамнестички податоци, објективен преглед, рендгенолошки статус и некои други помошни дијагностички методи.

Анамнестичките податоци земени од детето мора секогаш да се земат со резерва бидејќи детето не е секогаш во состојба, или поради страв не сака да ни даде вистински и корисни податоци. Исто така, неопходно е клинички да се разгледа и хетероанамнезата добиена од лицето кое го придружува детето. Многу е важно да се добијат податоци за општата физичка состојба на детето, затоа што деца со предиспозиција за бактериски ендокардитис, нефритис, леукемија, солидни тумори, идиопатски циклични нефропатии или сите оние болести кои предизвикуваат циклично или хронично намалување на бројот на гранулоцити или полиморфонуклеари не смее да се ризикува при интервенцијата да дојде до акутни инфекции, па затоа најчесто забите кај кои е индициран ендодонтски третман кај овие деца се екстрахираат. И кај пациентите кои имаат заболувања проследени со оштетувања на системот за коагулација, ако се очекува и најмало крварење, треба да се упатат на соодветен специјалист за терапија пред интервенцијата.

Детето на предшколска возраст тешко може да ги изрази субјективните симптоми во споредба со децата на школска возраст или децата кои добро соработуваат.

Најчест субјективен симптом кај заболувањата со пулна патологија е болката. Спонтанa болка се јавува кај ирверзибилните оштетувања на пулпата, најчесто како резултат на воспалителни реакции. Иако појавата на болни реакции е поголема кај поголеми воспалителни реакции на пулпата, кај млечните заби интензитетот на болката и степнот на оштетување на пулпата не се во меѓусебна зависност.<sup>82,83</sup> Кај млечните заби има брз напредок на воспалението од акутен пулпит во некротични промени и е една од причините што болните симптоми можат практично да изостанат или да бидат многу

кратки. Освен тоа, широко отворениот апекс на коренот на млечниот заб кај кого започнала физиолошка ресорпција може, исто така, да биде причина за отсуство на болка кај воспалителни промени на пулпата. Намалување на имунобиолошката одбрана на пулпата во текот на ресорпцијата доведува до брзо преминување на акутната форма на воспаление во хронична форма или некроза.

Специфичноста на болните сензации кај млечните заби, нивната непостојаност или отсуство на болка, условена е и со самиот процес на ресорпција на корените на млечните заби во времето на физиолошката смена при што доѓа до промена во аферентните нервни влакна. Поради тоа, анамнестичките податоци за болната историја кај млечните заби или нејзино отсуство треба да ги прифатиме само како ориентациски показател за поставување дефинитивна дијагноза.

Објективниот преглед се извршува со стандардните методи: инспекција, сондирање, перкусија, палпација, испитување на луксацијата, просветлување, испитување на виталност и тест на препарација на кавитет. Со инспекција најчесто се воочува кариозна лезија на заболениот заб која во зависност од степенот на активноста на кариозниот процес и структурата на тврдите забни ткива може да биде мала, како на пример кај пенетрирачкиот кариес, или голема која води до целосна деструкција на коронката на млечниот заб. Исто така, често се воочуваат поголеми количини на меки наслаги на заболениот заб како и на соседните заби и антагонистите поради тоа што пациентот како последица од болните сензации ја штеди таа страна при цвакањето на храната и избегнува соодветно да ги чисти забите при четкањето.

Присуство на оток, парулис или фистула наведува на заклучок за напреднат некротичен процес на тој или некој соседен заб.

Со сондирање може да се утврди големината и длабочината на кариозната лезија, степенот на цврстина на дентинот во внатрешноста на кавитетот, како и евентуално присуство на отвор на пулпната комора.

Со палпација се утврдуваат промени од типот на оток или парулис кои зборуваат за некротични промени во пулпата. Со палпација на лимфните жлезди може да се утврдат зголемени субмандибуларни лимфни јазли како резултат на неспецифична реакција на воспаление кај некротичниот процес на пулпата.

Патолошка луксација е показател за степенот на ресорпција на корените на млечните заби или за степенот на уништување на коскениот ткиво на алвеоларната коска. При процената на степенот на ресорпција мора да се има предвид возраста на детето и состојбата на истиот заб од спротивната страна на вилицата, макар што, промените во степенот на луксација зависи од поединечниот случај. Кај пулпитичните заби нема макроекопски промени во потпорниот апарат на млечните заби, а ни зголемена луксациона подвижност. Но кај гангренозните заби, особено ако има патолошки промени во периапикалното и интер-радикуларното ткиво може да се јави патолошка луксација на заболениот заб.

Просветлувањето на забот е важно кај скриените апроксимални кариеси кога промените во структурата на цврстите денгални ткива може полесно да се видат. Исто така, може да се добие права слика за пенетрирачки кариозен процес кој во емајлот има минимален дефект а неговата вистинска големина може да биде во судир со пулпното ткиво.

Перкусијата кај малите деца е ограничена со возраста на детето и неговиот страв од непријатни интервенции. Позитивен одговор на перкусија е знак дека инфекцијата ја пробрила одбрамбената бариера на пулпата на млечните заби и дека се проширила во потпорниот апарат на забот.<sup>82</sup> Бидејќи може и соседните заби да реагираат на перкусија, при прегледот мора да се води сметка за интензитетот на болката при перкусија на поединечни заби и самата перкусија мора да ја започнеме од забот кој сигурно не е чувствителен. Кај млечните заби треба да се внимава и на можноста дека забите во фаза на ресорпција, исто така, може да реагираат при перкуторен преглед.

Реакцијата на забот на хемиски и термички дразби е во границите на субјективни чувства и објективен преглед и секогаш мора да се земе со резерва бидејќи анамнестичкиот одговор на детето не секогаш е веродостоен. Отсуството на реакција на ладни стимулации и позитивна реакција на топло можат, но не мораат да бидат знаци за целосна или делумна некроза на пулпата.<sup>10, 82</sup>

Многу автори го оценуваат испитувањето на виталноста на млечните заби со електричен стимулатор со различни фреквенции како несигурно, првенствено затоа што самата постапка е збунувачка и застрашувачка за детето. Освен тоа, самата структура на млечните заби, степенот на ресорпција на корените и други анатомски специфичности направиле клиничарите тестот на виталност да го оценат како тест без голема дијагностичка вредност кај млечните заби. Непостоенството на врска помеѓу процената на виталитетот и степенот на оштетување на пулпата со сигурност е условено и од фактот што нервните завршетоци во пулпата на млечните заби меѓу првите дегенерираат во тек на процесот на физиолошката ресорпција на корените. Освен тоа, постои можност на ограничен витален дел од пулпата дури и ако е таа со својот поголем дел некротично распадната, така што овие витални делови можат да реагираат давајќи лажен позитивен одговор.<sup>10, 81, 82</sup>

Тестот на препарација на кавитетот може да ни ја покаже длабочината на кариозната лезија, степенот на деструкција на забот и евентуалната експонираност на пулпата на кариес. Болката која може да се јави не е секогаш знак за позитивен виталит, бидејќи вибрациите на борерот често може да предизвикаат болни сензации и кај авиталните заби. Наспроти тоа, поради почетните дегенеративни промени на нервните влакна при воспаление на пулпата кај млечните заби, при отстранување на кариозните маси често доаѓа до безболно отварање на пулпната комора, иако пулпата е витална во поголемиот свој дел. Во секој случај, при некроза на пулпата, работата со коленик е безболна и има безболна трепанација на пулпната комора, при што нема крвавење од пулпата, единствено може да се почувствува непријатен фетор кој е знак за гангренозно распаѓање на пулпата.

Радиографијата е многу значајно помошно дијагностичко сретство со кое се комплетира дијагнозата во насока на соодветна терапија. Рендгенграфијата ја дополнува сликата за експанзијата на кариозниот процес, за состојбата на потпорниот апарат на забот, за присуството на физиолошки и абнормални ресорптивни процеси. Рендген видлива интер-радикуларна рарефициенција, оштетување во бифуркационата регија, напредна коренска ресорпција или значителна загуба на алвеоларната коска се едни од показателите за радикална терапевска постапка. Примената на овој дијагностички метод е ограничена од возраста на пациентот, но и дозата на зрачење и од можното неприфаќање на техниката на снимање од страна на децата, а која бара целосна соработка. Покрај тоа ресорпцискиот орган често ги покрива можните процеси и оневозможува воочување детали кои може да бидат значајни за дијагнозата. Поради тоа, рендген дијагностиката не е секогаш сигурен толкувач за постоење на нормална или патолошка состојба.<sup>14,17,81</sup>

Вистинската потврда на клиничката дијагноза може да ни ја даде патохистолошкиот наод. Многу автори укажуваат на големиот расчекор помеѓу резултатите на клиничките тестови и хистолошкиот наод. Цекиќ и сор., кај 286 заби со клиничка дијагноза на воспаление на пулпата само кај една третина хистолошки ја потврдиле дијагнозата, додека кај останатите млечни заби хистолошкиот наод бил во прилог на делумна или целосна некроза на пулпата.<sup>82</sup> Најраните воспалителни промени на пулпата се карактеризираат со појава на лимфоцити и плазма клетки, а со напредокот на воспалението се зголемува бројот на макрофагоцитите и полиморфонуклеарните леукоцити. Со инвазијата на микроорганизми во пулпата се зголемува антигенската стимулација. Присуството на екстрацелуларни лизозоми со потекло од дегенерираните и руптурираните фагоцити може да укажува на базниот карактер на промена на воспалителниот одговор кој води до штетни ефекти во однос на преживување на пулпата како орган во целина.

Според Schroder U.<sup>73</sup> експонираната пулпа како резултат од кариес е секогаш делумно или целосно хронично воспалена, или пак е некротична.

Непостоењето на директна поврзаност помеѓу патохистолошкиот наод и клиничката дијагноза, Selter & Bender ја дефинираат со фактот дека клиничарот може само да претпостави за карактерот на микроскопскиот наод и тоа врз основа на симптомите и различните тестови.<sup>10</sup> Присуството на поединечни симптоми како што се болка при мастикација, отвор на експонираната пулпа, отсуство на крвање и болка при сондирање во пулпната комора со голема сигурност можат само да укажат на заб со неповратно дегенеративно оштетување на пулпата. Непостоењето на овие знаци не може да биде прифатено како показател дека пулпата е здрава.<sup>44</sup>

## 2.5. ИНДИКАЦИИ ЗА ЛЕКУВАЊЕ МЛЕЧНИ ЗАБИ СО АВИТАЛНА ПУЛПА

Целта на ендодонтскиот третман кај млечните заби е тие да се одржат во функција до нивната физиолошка ексфолијација или барем толку долго колку што тие се важни за развојот на оклузијата. Познавањето на состојбата и тераписките можности, како и важноста на поединечни млечни заби за развојот на оклузијата го налагаат ваквиот пристап. Клиците на трајните заби кои се наоѓаат под корените на млечните заби не смеат да бидат загрозувани со какво било пореметување или оштетување како последица на патолошки процес на пулпата или перирадикуларното ткиво на млечниот заб или при изведување на некоја тераписка постапка при лекување на пулпата. Ендодонцијата на млечните заби има свои особености и секогаш мора да се внимава на целокупниот раст и развој на орофацијалниот систем како и детскиот организам во целост.

Терапевтот многу често има дилема дали да ги лекува гангренозните и забите со акутни и хронични пародонтити, бидејќи со нивна екстракција би настанале ортодонтски аномалии или нив да ги извади со цел на отстранување на потенцијално фокусно жариште. Како педодонти често се прашуваме во колкава мера млечните заби со авитална пулпа, кое претставува хронично воспалително жариште, се штетни за здравјето на децата? Какво е нивното влијание врз општото здравје? Дали се извор на фокални инфекции? И покрај деталниот преглед на електронските податоци до кои можевме да дојдеме, не најдовме одговор на бројни прашања, но, сепак дојдовме до заклучок дека кај децата, хронично воспалителното жариште има слични негативни ефекти на општото здравје како кај возрасните.

Сето тоа е причина, веќе некое време во педодонцијата да важи препораката, кариозниот млечен заб со патолошки промени на пулпата, кај кој не е можно соодветно ендодонтско излекување, потребно е да се екстрахира.

Индикациите за ендодонтскиот третман на млечните заби зависат од општата здравствена состојба на детето, мотивираноста за соработка на детето и родителите, социјалниот статус, за кој заб се работи, кое заболување на пулпата е во прашање и состојбата на периапикалното ткиво.

Општата здравствена состојба на детето е од голема важност за изборот на терапијата. Добрата општа состојба на организмот и добиот имунолошки одговор се важни за успешноста на ендодонтската терапија. Кај пациентите кои боледуваат од продени или стекнати срцеви мани, бактериски ендокардитис, нефритис, леукемија, солидни тумори, идиопатски циклични нефропатии или сите оние болести кои предизвикуваат циклично или хронично намалување на бројот на гранулоцити или полиморфонуклеари, не смее да се ризикува при интервенцијата да дојде до акутни инфекции. Кај тие пациенти пред да се преземе каква било интервенција, треба да се

соработува со специјалистот кој го лекува основното заболување, заради соодветна медицинска подготовка. Докторот кој го лечи основното заболување треба да даде временска согласност за поединечни стоматолошки интервенции, како што се давање на седација, ендодонтски третман и екстракција на заби. Најчесто млечните заби кај кои постои индикација за ендодонтски третман кај овие пациенти, се екстрахираат. И кај пациентите кои имаат заболувања проследени со општувања на системот за коагулација, кај кои се очекува и најмало крвање, треба да се упатат на специјалист за соодветна подготовка пред интервенцијата.

Мотивирноста на детето и родителите за ендодонтски третман на млечните заби е многу важен фактор при одредувањето на индикациите, бидејќи соработката со пациентот е неопходна, како и подготвеноста на родителите на лечење во повеќе сеанси. Во зависност од соработката со детето, ендодонтскиот третман може да се изведе на конвенционален начин или со седација или општа анестезија.

Оралниот статус е значаен за одредување на планот на терапија. Одлуката за интервенција ја носиме после процената на состојбата на останатите заби, нивната важност за функцијата и развојот на орофацијалниот систем, ортодонтскиот статус, состојбата на горната ливавица и потпорниот апарат на забите, нивото на орална хигиена, можноста за интервенција на забот кој го лечиме и неговото значење во оралната реабилитација.

Видот на забот и неговото значење за правилна функција и развој на орофацијалниот систем имаат важна улога во одредувањето на индикациите за лекување. Според Goran Koch<sup>74</sup> одлуката дали ќе ја третираме пулпата на млечниот заб или ќе го екстрахираме зависи и од неговата важност за развојот на правилната оклузија, имено:

Млечните инцизиви имаат ограничена важност за развојот на оклузијата во моментот кога млечната дентиција е целосна.

Кај случаите со нормална оклузија предвремената загуба на првиот млечен молар ќе резултира само со привремен губиток на просторот кој ќе се надомести во трајната дентиција.

Ако првите трајни молари се во оклузија, вторите млечни молари ја губат важноста за развојот на оклузијата.

Главните критериуми при одредување на индикациите се следни: <sup>7</sup>

- Дијагноза на заболувањето и состојбата на коронката на заболениот заб
- Степенот на ресорпција на коренот
- Возраста на детето
- Дали постои доволно простор во вилицата да се сместат сите трајни заби
- Фазата на никнување на соседните заби
- Положбата и местото на забот во забната низа
- Анатомско-морфолошки карактеристики на заболениот заб
- Можноста и потребата за ортодонтска терапија

### Индикации за ендодонтски третман на млечни заби со авитална пулпа.

При разгледувањето на достапната литература не најдовме на точно утврдени индикации за лекување на млечните заби со авитална пулпа. Постојат несогласувања и разлики меѓу авторите при поставувањето на индикациите за лекување на млечните заби со авитална пулпа. Голем број автори<sup>1,2,7,13,19,44,,61,63,73,74,95,111,151</sup> препорачуваат забите со авитална пулпа да се екстрахираат, бидејќи успехот на ендодонтскиот третман не е сигурно загарантиран и процентот на успешност на третманот е многу мал (според Koch<sup>74</sup>, успешноста на ендодонтскиот третман кај млечните заби ретко е поголема од 60% по две недели од третманот), постои можност за развивање на фокална инфекција и оштетување на трајниот заб. Препораката од овие автори е млечните заби со авитална пулпа генерално да се екстрахираат и ако постои можност за пореметување на оклузијата да се постави држач на простор.

Други автори<sup>16, 21,32,59,85,97,114,116,130,141</sup> препорачуваат да се спречување на ортодонтски аномалии и да се зачува функцијата на цвакање на храната и естетски и фонетски причини го препорачуваат ендодонтскиот третман на млечните заби со авитална пулпа под специјални услови и сметаат дека треба најпрво да се проба забот да се лекува, а за екстракција тој не е доцна.

Според нив млечни заби со авитална пулпа се лекуваат во случаи кога:

• забот е во целосна соработка со детето,

• забот е со добра здравствена состојба,

• забот е со добра орална хигиена,

• нема патолошки промени на пулпата кои не се проследени со периапикални промени, киста или абсцес,

• забот работи за заб со сочувана коронка,

• коренот на забот е со нормална должина или почетна физиолошка ресорпција до коренот.

### Индикации за ендодонтски третман на млечни заби со авитална пулпа:

Општи:

- во сите случаи каде што постои потенцијална опасност за фокални инфекции
- деца кои имаат заболувања кои предизвикуваат циклично или хронично намалување на бројот на гранулоцити или полиморфонуклеари
- деца со шеќерна болест, каде што резистенцијата на локалното ткиво е мала
- деца кои не соработуваат
- кај деца чии родители имаат негативен став према терапијата на млечните заби.



Локални:

- кога коронката на млечниот заб е деструирана од кариес, каде што не е можно да се реставрира после третманот,
- Напредната ресорпција на коренот на млечниот заб, повеќе од 1/3,
- Интерна или екстерна ресорпција на коренот на млечниот заб,
- Голема периапикална лезија која може да го загрози трајниот заб,
- Заб со фистула или абсцес,
- За млечни инцизиви, ако пациентот е постар од 4,5 години, за канини пациент постар од 8 години.

Во овие случаи забот се екстрахира.

## 2.6. МЕТОДИ НА ЛЕКУВАЊЕ НА АВИТАЛНИ МЛЕЧНИ ЗАБИ

Главната цел на терапијата на пулпата е да се зачува интегритетот и здравјето на ткивата во оралната шуплина.<sup>45</sup>

Литературните податоци и секојдневната клиничка практика утврдила прецизни терапевтски стратегии и постапки за лекување на пулпините заболувања на млечните заби, кои имаат воспалителен карактер.

Во однос на лекувањето на некрозата на пулпата на млечните заби, педодонтите се соочуваат со тешкотии во врска со процената на можностите за ендодонското лекување, изборот на соодветен метод и изборот на соодветно средство за канална оптурација.

Пулпата на млечните заби е хистолошки слична на онаа на трајните заби.<sup>45</sup>

Тешко е клинички да се одреди хистолошкиот статус на заболената пулпа, но со темелна клиничка и рендгенолошка процена можно е да се одреди дали пулпата на забот може воопшто да се третира. За долгорочна прогноза најважно е да се избере соодветен третман на забот.

При ендодонтската терапија на забите неопходно е да се почитуваат некои општи начела како што се:<sup>73</sup>

- Безболна техника на работа;
- Асептични услови при работата, кое условува и обезбедување на суво работно поле, најдобро со употреба на кофердам или аспиратор со изолација со ватеролни;
- Прецизно испланирана техника на работа;
- Сигурност при држење на каналните инструменти;
- Контрола на однесувањето на детето.

За лекување на некроза на пулпата кај млечните заби може да се применат два метода: пулпотомија и пулпектомија.

Секако, пулпектомијата е избирен метод. Постапката на пулпектомијата е индицирана за заби кои покажуваат хронично воспаление или некроза на радикуларна пулпа. Кај предните заби пулпектомијата е единствено индицирана, но кај млечните молари, често поради нивните анатомоморфолошки карактеристики, паради однесувањето на детето и ресорпцијата на корените, како и можноста да ја повредиме клицата на трајниот заб или при каналната инструментација да потиснеме инфективен материјал кон апикалното ткиво, не сме секогаш во можност да направиме целосна екстирпација и добра обработка на коренските канали па често се применува пулпотомиија како избран метод.

Целта на пулпектомијата е да се задржат млечните заби кои во други случаи би се екстрахирале. Постојат несогласувања помеѓу стоматолозите за употребата на пулпектомијата. Тешкотиите на кои наидуваме при обработката на коренските канали кои имаат сложена и променлива морфологија, како и можноста при инструментацијата и при апликацијата на материјалите за полнење на коренските канали да ги оштетиме трајните заби во развој, ги обесхрабрува стоматолозите да ја употребуваат оваа техника. Како дополнителна причина за ова се и проблемите во насока и контрола на однесувањето на децата. Овие проблеми, без разлика на успехот на пулпектомиите на млечните заби, придонеле повеќето од стоматолозите во светот да ја претпочитаат алтернативата за пулпотомиија или за екстракција на забот и поставување на држач на простор. Меѓутоа во некои клинички ситуации се дава предност на пулпектомијата, иако прогнозите секогаш не се идеални.

Пример за ова е гангренозно распаѓање на пулпата на вториот млечен молар кое се случува пред ерупцијата на првиот траен молар. Прераната екстракција на вториот млечен молар, без поставување на држач на простор, најчесто резултира во мезијална ерупција на првиот траен молар по што следува губиток на простор за вториот премолар. Иако може да се употреби држач на простор, задржувањето на природниот заб е прашање на избор. Поради тоа, се претпочита пулпектомија на примарниот втор молар дури и ако забот се одржува до изникнувањето на првиот траен молар и веднаш потоа се екстрахира вториот млечен молар и се поставува држач на простор. Пулпектомија се препорачува и кај млечниот прв молар во случаи кога не е еруптиран млечниот втор молар.

И покрај различните мислења во оваа насока, многу автори укажуваат на потребата за третман на коренски канали кај млечни заби со некротична пулпа поради присуството на микроорганизми низ целиот систем на коренскиот канал, вклучувајќи го луменот, латералните, секундарните канали, денталните тубули, разгранувањата на апикалната делта, апикалниот форамен, областите на апикалниот цемент и периапикалниот биофилм.

Успехот на ендодонскиот третман зависи од повеќе фактори, а како најважен е намалување или елиминација на бактериската инфекција, која е полимикробна, со голем број на микроорганизми, каде што доминираат стрептококите и анаеробните микроорганизми.<sup>41,103</sup>

## 2.7. СРЕДСТВА ЗА ИРИГАЦИЈА НА ИНФИЦИРАНИТЕ КОРЕНСКИ КАНАЛИ

Средствата за иригација на коренските канали имаат за цел да делуваат антисептички и да го отстранат размазниот слој кој се создава при каналната препарација.

Антисептиците кои се користат како интраканални ириганси во терапијата на инфицираните канали на корените се неопходен додаток во лекувањето на авиталните млечни заби. Интраканалните антисептици ги убиваат бактериите или спречуваат нивно размножување.

Антисептиците кои се употребуваат како ириганси во терапијата на инфицираните канали се:

- ❖ **EDTA** е хелационо средство со минералолитички ефект на дентинското ткиво и размазниот слој. Нема примена во терапијата на авиталните млечни заби.
- ❖ **MTAD** – е нов препарат за завршна иригација и претставува мешавина на доксицилин, лимонска киселина и детергент-*Tween*-80. MTAD како конечен ириганс има антимикробен ефект, го отстранува размазниот слој без нарушување на структурата на дентинот и не делува токсично на периапикалното ткиво.
- ❖ **Натриум хипохлорид (NaOCl)** – е еден од најфикасните органолитички антисептици кој се користи во различни концентрации од 0,5-6%. Водениот раствор на NaOCl е хемиски нестабилно соединение бидејќи неговата молекула дисоцира на јони на  $H^+$  и  $OCl^-$  (хипохлорест јон). Хипохлорестиот јон во вода гради хипохлореста киселина (HOCl) која дисоцира на  $H^+$  и  $OCl^-$ . Антисептичното и органолитичкото дејство на натриум хипохлоридот се должи на  $OCl^-$  и HOCl јоните. Во поголеми концентрации NaOCl е токсичен на периапикалното ткиво, па затоа се препорачува во концентрација од 0,5- 1%.
- ❖ **Хлорхексидин (CHX)** – е сол на глуколат и како интраканален ириганс се користи во форма на *bis-biguanid*. Овој биоцид има продолжено антибактериско дејство при pH 5,5-7,0. Хлорхексидинот се врзува за хидроксиапатитот, а во подолг временски интервал се ослободува во форма на активен катјон и покажува бактериостатско дејство во помали концентрации, а во поголеми покажува бактерицидно дејство. Во концентрација од 0,12 % - 2% хлорхексидин глуколат е нетоксичен и остварува резидуална антибактериска активност во каналниот систем 72 часа по иригацијата.
- ❖ **Водороден пероксид ( $H_2O_2$ )** – е бистра безбојна течност која се користи во концентрации од 1%-3% која е нестабилна, затоа е потребен свеж раствор.  $H_2O_2$  е активен против бактерии, вируси и габички. Има поголем антибактериски ефект против Грам-позитивните во однос на Грам - негативните бактерии. Некои бактерии произведуваат каталаза и супроксид дисмутаза со што обезбедуваат заштита против  $H_2O_2$ . Механизмот на дејствување на водородниот пероксид е со ослободување на реактивен атом на кислород, кое има јако антисептичко дејство со кратко траење, како и создавање пена која врши механичко чистење.

**Озон** - Денес многу се зборува за употреба на озонската вода за лечење на ендодонтските инфекции. Озонот претставува високо реактивна форма на кислород. Nagoujashi и сор.<sup>90</sup> во 2004 го испитувале ефектот на озонската вода на *E. Faecalis* и *S. Mutans* кај инфицирани говетски заби, како и цитотоксичност во однос на Л-929 фибробласти помеѓу озонската вода и NaOCl. Озонската вода имала иста антибактериска активност како и NaOCl и покажала ниско ниво на цитотоксичност на културите на клетки.

**Ласер** – Антибактерискиот ефект на ласерот од различни типови го испитувале многу автори. Schoop<sup>90</sup> го испитувал ефектот на Er:Yag ласерот при интраканална препарација кај 220 екстрахираните заби и поднел извештај за добро антибактериско дејство, при што заклучил дека бактерицидниот ефект е пропорционален на применетата сила на ласерот. Меѓутоа не е добиена апсолутна стерилност на каналите. Le Goff ја проценувал ефикасноста на CO<sub>2</sub> ласерите во дезинфекцијата на инфицираните коренски канали и добил 85% стерилни канали.<sup>90</sup>

## МАТЕРИЈАЛИ КОИ СЕ УПОТРЕБУВААТ ВО ЕНДОДОНЦИЈА НА МЛЕЧНИ ЗАБИ

Развојните, анатомските и физиолошките разлики меѓу млечните и трајните заби укажуваат на разлики во критериумите во ендодонтската терапија и употребата на материјали за полнење на каналите.

Идеалниот материјал за полнење на каналите на млечните заби треба да исполнува следни услови: да се ресорбира слично како и коренот на млечниот заб, да не е штетен за периодонталните ткива и перманентните заби заменици, ако оди преку апекс лесно да се ресорбира, да е антисептичен, со него лесно да се полнат коренските канали, лесно да се ресорбира по сидовите, да не се контрахира, лесно да се отстранува ако е непоходно, да е контрастен и да не ги обојува забите.<sup>45</sup>

Изборот на материјалот за полнење на коренските канали на млечните заби е многу сложен и е во директна зависност со степенот на успех на ендодонтската терапија.

Денес постојат голем број материјали кои се употребуваат за полнење на коренските канали на млечните заби, но ниту еден материјал за канална оптурација на коренските канали на авиталните млечни заби, кој тековно се употребува, не ги исполнува сите услови.<sup>42</sup>

### Формокрезол

Уште од неговото воведување во 1904 година, формокрезолот е најчесто користениот материјал за ендодонтски третман на млечните заби во светот. Low и соопштуваат испитувајќи примерок од 324 млечни заби лекувани со формокрезол утврдиле дека 89% во период на набљудување од 5 години<sup>82</sup>. Wright and Widmen<sup>10</sup> забележале дека 70-90% од случаите во период од 3-36 месеци. Mejare<sup>92</sup> забележал успех кај 55% од ендодонтски третираниите млечни заби со формокрезол.

И покрај високиот процент на успех на формокрезолот во ендодонтскиот третман на млечните заби, заради формалдехидот кој е во неговиот состав а кој има имуноген, мутаген и канцероген потенцијал се повеќе се доведува во парашање неговата употреба во педодонцијата.

Светската агенција за испитување на рак (IARC) од Светската здравствена организација го класифицира формалдехидот за канцероген при употреба кај луѓето.<sup>131</sup> Иако забелешка на формокрезолот е неговото системско дејство. Испитувањата на лабораторија покажале системска апсорпција на формалдехидот. Реакцијата на формокрезолот со ткивото е доста лесна и неговата мала молекуларна големина ја олеснува неговата апсорпција во ткивата.<sup>74</sup>

Coll и Mansokhani наведуваат дека по неколку минути по апликацијата на формокрезолот на ампутираната површина, таа станува „фиброзна“ и ацидофилна што се должи на „фиксација на пулпното ткиво“ Набљудувајќи ја концентрацијата на формалдехидот, многу хистолошки и хистохемиски испитувања укажаа на високата концентрација на овој медикамент, составен од многу токсични компоненти. Поединечни испитувања наведуваат на податокот дека веднаш по каналната апликација на формокрезолот, 1% од формалдехидот веднаш преминува во васкуларниот систем.<sup>82</sup> Формалдехидот доведува до трајни промени на потпорното ткиво на забот и ја забавува регенерацијата на сврзното ткиво.<sup>82,85</sup> Тоа е можеби причината што забите лекувани со формокрезол, како што наведува Coll et al<sup>24</sup>, многу побрзо се ексклудираат во споредба со здравите антимери.

Затоа се повеќе се бараат негови алтернативни решенија и во последните години во ендодонцијата замена на формокрезолот се употребува железен сулфат.

### Железен сулфат (Ferric Sulphate)

Замена на формокрезолот со железен сулфат се појави како нов стандард во лекувањето на ендодонтските заби, и направени се бројни испитувања дали тој може да биде алтернатива на токсичниот формокрезол.

Течниот железен сулфат има црвенокафеава боја и неговата хемиска формула е  $\text{Fe}_2(\text{SO}_4)_3 \cdot 8\text{H}_2\text{O}$ . Механизмот на дејствување е со аглутинација на крвните протеини и спречување на крвавење и создавање на хематом.

Клиничките испитувања покажале слични<sup>62,5,63</sup> или подобри<sup>53,96</sup> клинички и радиолошки степен на успех на железниот сулфат во споредба со разредениот 1:5 формокрезол. Со ретроспективни испитувања Smith и неговите соработници забележале низок процент на успех на железниот сулфат од оние објавени во литературата<sup>10</sup>. Сепак во повеќе во светот се препорачува железниот сулфат како подобра алтернатива од формокрезолот. Некои автори<sup>5,46</sup> го препорачуваат железниот сулфат во времетраење од 3 минути кое резултира со 92,7% успех во споредба со 83,8% успех при употреба на 20% раствор на формокрезол. За витална пулпотомија најупотребуван материјал во Англија и Ирска е железниот сулфат, кој постепено ја истиснува употребата на формокрезолот, поради неговите негативни својства. Каналните полнења најчесто се вршат со цинкоксид еugenol.

#### Глутаралдехид

Пулпотомијата со примена на глутаралдехид е еден од поновите методи за лечење на заболувањата на пулпата на млечните заби. Алифатичниот диалдехид (Глутаралдехид), користен како фиксатив во електронската микроскопија (Gravenmade, 1984). Молекулот на глутаралдехидот, кој се состои од пет водородни атоми е релативно голем што му ја ограничува можноста за дифузија, како низ пулпното ткиво, така и *in vitro* на агар<sup>82</sup>. Радиолошките испитувања утврдиле дека дејството на глутаралдехидот во смисла на фиксација на пулпните протеини е подобро во споредба со формокрезолот. Испитувана е системската апсорпција на глутаралдехидот и утврдено е дека тој во мали количини се апсорбира преку апикалниот отвор на забите, и се дистрибуира во ткивата. Неговата апсорпција е многу помала за разлика од формалдехидот<sup>82</sup>. Испитувањето на неговата цитотоксичност на пулпните фибробласти покажала при минимални концентрации и минимална цитотоксичност, помала за 15-20 пати од формокрезолот.<sup>82</sup> Глутаралдехидот може да предизвикува и алергиски реакции.<sup>82</sup> Fuks, испитувајќи го 2% глутаралдахид при дејствување на пулпитични млечни заби, по 24 месеци забележала успех од 82%.<sup>46</sup> Goday забележале успех од 48.6% со примена на цинкоксид паста како база мешана со глутаралдехид во период на анализа од 6-12 месеци.<sup>85</sup>

#### Калциум хидроксид

Калциум хидроксид е неорганско соединение со хемиска формула  $\text{Ca}(\text{OH})_2$ . Тоа е бели прашок кој за терапевски цели се меша со вода.

$\text{Ca}(\text{OH})_2$  паста е астригенс чија рН е околу 12,4. На виталното пулпно ткиво предизвикува трослојна некроза со ширина од 1-1,5 мм, под услов директно да налегнува на пулпата. Тогаш првиот слој е зона на компримирано ткиво, вториот слој е зона на едематозна некроза, а третиот слој е зона на цврста коагулациона некроза.<sup>10</sup> Под епителниот појас се јавува акутно воспаление придружено со инфилтрација на лимфоцити и еозинофили.<sup>161</sup> Веќе после неколку дена доаѓа до целуларна инфилтрација и зголемена продукција од зоната на некроза. После 4 недели акутната инфламација целосно исчезнува и се јавуваат дистрофични калцификации во внатрешноста на зоната на коагулациона некроза. Се формира нов одонтбластичен слој кој генерира нерегуларна дентина која почнува да личи на дентин. Со формирањето на овој мост престанува инфилтрацијата на преостанатото пулпно ткиво. Хистолошки ова може да се смета за лекување со оглед дека нема знаци на иритација и воспаление.<sup>82,161</sup>

Во терапијата на некрозата на млечните заби е искористено антиинфламаторното и антисептичкото дејство на калциум хидроксидот.

По извршените хистоморфолошки испитувања калциумхидроксид во последните години сè повеќе се употребува во пулпната терапија на авитални млечните заби. Неговите позитивни страни се едноставното нанесување, нетоксичното дејство на трајните заби и радиоконтрастноста. Негативната страна е побрза ресорпција во споредба со остатокот на ресорпција на корените на млечните заби.

Charles et al.<sup>21</sup> користејќи го неговото антиинфламаторно и антисептичко дејство, како и неговата способност да стимулира апозиција и реминерализација на инфилтрираните ткива, го препорачува за терапија на авитални млечни заби со интер-радикуларна коскена ресорпција, при што периодот на реминерализација варира од 3-18 месеци во зависност од големината и степенот на деминерализација на лезијата. Меѓутоа, забрзувањето на воспалителната интер-радикуларна ресорпција коренските канали се третираат со цинк оксид еугенол.

Од друга страна, Rosendohal<sup>116</sup> препорачува калциум хидроксид како дефинитивен метод за полнење на инфилтрирани коренски канали на млечни заби.

Многу автори посочуваат дека кај ендодонски третираните млечни заби со калциум хидроксид се јавува интерна ресорпција како најчеста компликација.<sup>109</sup>

### Јодоформ паста

Јодоформот е органско хемиско соединение од групата на алкил халиди, додека етериват на метан со хемиска формула  $\text{C}_6\text{H}_5\text{I}_3$ . Чистиот јодоформ формира жолти кристали или прашок со интензивен многу продорен мирис. Тој е најстар антисептик кој дејствува на принцип на ослободување на слободен јод кој има антисептично и бактерицидно дејство. Поради јодот може да има алергиско дејство, а ако навлезе во крвоток има токсичен ефект.

Употребата на јодоформот во терапијата на авиталните заби датира многу оддамна, но некористени се неговото антисептичко и антибактериско дејство на трајните коренски канали. Во терапијата на гангрена на трајните заби се користи антибактериска паста за канални полнења која го намалува бројот на бактериите во коренскиот систем. Во ендодонтскиот третман на авиталните млечни заби јодоформ се користи како завршно полнење. Таа лесно се наносува во коренскиот систем на забите и ресорбира заедно со коренот и лесно се отстранува од каналот, ако за тоа има потреба. Во терапијата на млечните заби се користи како јодоформ прашок измешан со цинк-оксид еугенол, Chlumsky или како паста со други антибактериски соединенија.

Во литературата постојат бројни испитувања за успешноста на јодоформ пастата во третманот на инфицирани коренски канали кај млечните заби.

Mass et al.<sup>141</sup> ја преферираат јодоформ пастата како соодветен материјал за полнење на млечни заби со инфицирана пулпа.

Работот на Valkhoff пастата е јодоформ, хлороформ, ментол и тимол. Оваа паста лесно се ресорбира и нема несакани влијанија на забите заменици, дури се употребува директно аплицираан во кореновиот канал кај млечните заби со абсцес.

Овие автори препорачуваат полнење на некротичните коренски канали со *Kri* паста која е мешавина на јодоформ, канфор, парахлорфенол и ментол, и добиле добри резултати. *Kri*-пастата која оди преку апексот, лесно се заменува со друго материјал. Понекогаш, материјалот се ресорбира во внатрешноста на коренскиот канал.

Работот на која ја развил *Maisto* веќе долги години клинички се употребува и покажува добри резултати. Mass E. et al.<sup>85</sup> укажува дека инфицираните млечни заби полнети со *Maisto* паста покажуваат намален степен на ресорпција. Оваа паста ги има истите компоненти како и *KRI* пастата освен што дополнително содржи цинк оксид еугенол, цинк-оксид еугенол.<sup>46</sup>

AD et al.<sup>114</sup> направил споредба на *KRI 1* паста и прашок од калциум хидроксид измешан со формокрезол и утврдил дека и двата материјали даваат добри резултати.

Работот смета дека мешавина на калциум хидроксид и јодоформ е приближно соодветен материјал за полнење на коренските канали на млечните заби. Во САД се употребуваат следниот материјал ENDOPLAS.<sup>46</sup>

### Цинк-оксид еугенол

Цинк-оксид еугенолот е најчесто употребуван материјал за полнење на коренските канали на млечните заби во САД.<sup>46,1</sup>

Разликата на цинк-оксид еугенол пастата е разликата на нејзиниот степен на ресорпција на коренот на забот.



Од друга страна, прекумерното полнење може да предизвика реакција на надворешно тело во периапикалниот простор.

Цинк-оксид еугенол пастата како канално полнење или ампутациска паста при ендодонтски третман на млечните заби најчесто се употребува кај методите со формокрезол, глутралдехид или железен сулфат.

Се прават обиди на цинкоксид базата да се додадат некои антибактерски супстанции (калциум хидроксид, формокрезол, глутаралдехид, јодоформ паста, резорцин и формалин и др.) за да се зголеми нејзиното антибактериско дејство и степенот на ресорпција.

### *Mineral trioxide aggregate – (MTA)*

Во 1998 година, американската администрација за храна и лекови го прогласи MTA како ендодонтски терапевтски препарат за употреба кај луѓето. MTA е прашок кој се состои од следното: три-калциум силикат, бизмут оксид, дикалциум силикат, тетра-калциум алуминат, тетра-калциум алуминоферат и дехидрат калциум сулфат.

Хистолошките студии кои ги направил Torabinejad et al.<sup>142</sup> кој го употребувал MTA во репарација на ендодонтски перфорации, утврдиле дека материјалот е биокомпатибилен и предизвикува многу мала воспаление на хистолошкиот препарат.

MTA при ендодонтскиот третман се карактеризира со ослободување на цитокини од клетките на коскениот ткиво, предизвикува создавање здрава ткивна формација, има одонтогенетски ефект на пулпата, има антибактериски својства и не е цитотоксичен.

Paralles et al.(2010г.)<sup>73</sup> проучувале публикации посветени на компаративни анализи при пулпотомија на млечни заби помеѓу формокрезол и MTA и дошле до заклучок дека MTA е одличен материјал при пулпотомија на млечни заби и дека е достоина замена на токсичниот формокрезол.

### **Резорцин-формалин паста**

На нашата клиника најчесто употребуван материјал за лекување на авитални млечни заби е резорцин-формалин која дава задоволителни резултати во однос на исчезнувањето на симптомите, но забите се пребојуваат розово и ресорпцијата на корените е многу побрза.

**Резорцин или Резорцинол (Resorcin /Resorcinol)** претставува дехидрокси бензен со хемиска формула  $C_6H_4(OH)_2$ . Кристализира како безбојни иглички кои лесно се растворливи во вода и алкохол. Тој е силен антисептик.

**Формалинот** е заситен раствор на формалдехид во вода кој содржи околу 40% од волуменот на формалдехид или 37% по маса. Формалдехидот е органско соединение со формула  $CH_2O$  и претставува безбоен гас со карактеристичен лут мирис. Формалинот претставува силен отров кој најчесто се користи за балсамирање и фиксација на ткивата во патохистологијата.

## 2.9. АНТИБАКТЕРСКИ СВОЈСТВА НА СРЕДСТВАТА ЗА КАНАЛНА ОПТУРАЦИЈА

Бактериите и нивните метаболити се најчести причини за заболувањата на пулпата и периапикалното ткиво и претставуваат главна причина за неуспешно ендодонтско лекување.<sup>11,12</sup> Кај ендодонтскиот третман направен во асептички услови стапките на успех се високи (85-90%).<sup>11</sup>

Многу неуспешни случаи се резултат на технички проблеми во текот на лекувањето, а понекогаш постапката не е успешна иако треманот се одвивал според пропишаниот метод. Меѓутоа, за неуспешниот ендодонтски третман виновни се микроорганизмите кои го преживуваат лекувањето и остануваат во радикуларниот и апикалниот дел на полнетите канали.<sup>12,11</sup> Успехот на ендодонтската терапија зависи од елиминацијата на бактериите и нивните токсини од коренскиот канал.<sup>148</sup> Тоа обично се постигнува со механичка инструментација помогната со разни антисептични раствори за испирање и антибактериски влошки во коренскиот канал, во период меѓу два прегледа.<sup>154</sup> Меѓутоа, поединечни случаи се отпорни на рутинската терапија и инфекцијата може да се задржи со месеци и со години, по каналната оптурација.<sup>148</sup> Факултативно анаеробните бактерии и габичките се забележуваат кај перзистентните ендодонтски инфекции, кои кај долготраните инфекции може да се приспособат и да преживеат во услови на слаб или никаков дотур на кислород.<sup>115</sup>

Orstavik & Naepsalo<sup>9</sup> утврдиле дека по инструментацијата и дезинфекцијата на коренските канали, микроорганизмите се задржуваат во дентинските тубули, каде што може да се размножуваат. Испитувањата покажале дека бактерии може да се присутни и до 10-300 $\mu$ m во дентинските каналчиња. Во случај на таква инфекција, коренскиот канал би требало да се прошири, просечно 0.4-0.6mm од почетниот размер. Меѓутоа, тоа е многу тешко да се направи, особено кај млечните заби.

Кај заболувањата на пулпата на млечните заби, особено кај авиталните млечни заби, често не може да се направи комплетна механичка обработка, особено во апикалната третина од коренскиот канал. Причините за тоа главно се почетната ресорпција на млечните заби, можноста да се повреди клицата на трајниот заменик, анатомофолошките карактеристики на корените на млечните заби, а особено млечните молари, како и неможноста кај децата да се обезбедат асептични услови за работа. Поради тоа, во ендодонцијата на млечните заби, пастите што се користат, покрај фактот што треба да бидат ресорптивни, треба да поседуваат и антибактериски својства.

Tchaou WE et al.<sup>140</sup> ги споредувале антибактериските својства на десет материјали за полнење на коренски канали и утврдиле дека најсилен антибактериски ефект имаат калциум хидроксид измешан со парахлорфенол канфор, цинк оксид измешан со парахлорфенол канфор и цинк оксид со формокрезол.

Kelly J. et al.<sup>70</sup> во *in vitro* студија ги испитувал антимикробните и цитотоксичните ефекти на Kri1 пастата и цинк оксид еугенолот и утврдил дека цинк оксид еугенолот има подобар антимикробен ефект и помала цитотоксичност од Kri1 пастата.

Sjorgen et al.<sup>124</sup> проучувајќи го антимикробното дејство на калциум хидроксидот докажале дека бактериите кои останале по хемомеханичката обработка може да се елиминираат по 7 дена, но процесот се покажал неделотворен по време од 10 минути.

## 2.10 РЕАКЦИЈА НА ТКИВАТА НА МАТЕРИЈАЛИТЕ ЗА КАНАЛНА ОПТУРАЦИЈА НА МЛЕЧНИТЕ ЗАБИ

Завршна фаза на ендодонтскиот третман претставува херметичка и трајна оптурација на коренските канали како дефинитивно канално полнење. Основната улога на пастите за канална оптурација е атхезија врз сидовите на коренските канали, со цел пополнување неправилниот канален систем и да се ресорбираат заедно со корените на млечните заби. Пастите за канално полнење на млечните заби според современите тенденции би требало, покрај физичките и хемиски карактеристики, да ги задоволат и биолошките критериуми. Со поставеноста во коренскиот канал, покрај тоа што треба директно да го затворат ендодонтот, треба при директниот контакт со виталното периапикално ткиво да не дејствуваат иритирачки, ниту пак да бидат токсични.

Податоците од литературата упатуваат на тоа дека голем број од материјалите имаат висок степен на токсичност која може да предизвика и цитотоксична реакција на периапикалното ткиво.

Меѓу пастите што најчесто се користат во ендодонцијата на млечните заби, се цинк оксид еугенол, калциумхидроксид и јодоформ пастата.

Цинк оксид еугенол пастата многу добро адхерира на сидовите на каналот, но олеум кариофилорум, покрај тоа што има антимикробно дејство, дејствува иритирачки и на околниот ткиво.<sup>45,52,61,137,109</sup>

Пастите од калциумхидроксид се карактеризираат со остеогенетски потенцијал, кој се постигнува со ослободување на Ca и OH јони, а тоа доведува до репарација на минерализираните ткива. Дополнително, се карактеризира и со силно антибактериско дејство, благодареејќи на високо алкалната рН, која создава неповолни услови за развој на бактериите.

Бројни техники се користат при испитувањето на токсичноста врз ткивата од страна на материјалите за канална оптурација, при *in vivo* услови. Со цел да се испита степенот на подносливост на сврзното и коскено ткиво од материјалите за канална оптурација, се користат експериментални испитувања во поткожното сврзно ткиво<sup>149</sup>, субмукозните ткива или во тибията на глувци.

Проведуваат експериментални испитувања на заби на кучиња, заби од мајмуни и кот. за да се испита реакцијата на периодонциумот на материјалите за канална запирка.<sup>49</sup> Посебно место во испитување на цитотоксичноста на материјалите имаат и експериментите на култури клетки.<sup>48,149,87,151.</sup>

Ткивната токсичност најчесто се испитува со свежо подготвени материјали или во состојба, во различни периоди на набљудување. Реакцијата на ткивата на материјалите во цврста состојба се разликува од реакцијата кога материјалот е пластичен, и ткивото се оштетува во текот на стврдувањето на материјалот.

### **3. ЦЕЛ НА ТРУДОТ**

Значајната застапеност на авиталните млечни заби во целокупната орална епидемиологија на детската возраст кај нас и неповолните резултати при нивното лекување со применуваните методи се основниот мотив за ова испитување.

Податоците добиени од литературата за поединечни терапевски методи главно се однесуваат само на поединечни клинички, микробиолошки, патохистолошки или ендодонтски наоди. Уште поретки се испитувањата на повеќе терапевски методи и компаративна анализа по истите критериуми.

Мотивирани од противставените мислења околу ендодонтскиот третман на авиталните млечни заби, дилемите околу примената на најсоодветни методи и средства за лекување на коренските канали, не поттикнува да ја поставиме нашата цел за изработка на трудот, со кој се обидовме на задоволителен примерок да се испитаат четири различни методи за лекување авитални млечни заби кои најчесто се применуваат кај нас. Врз основа на добиените резултати да оформиме јасен став за критериумите и средствата кои применуваат, да се предложат најповолни терапевски методи за лекување на авитални млечни заби и да се отвори можност за понатамошни испитувања за нови, ефикасни и практични терапевски решенија од оваа област.

Реализацијата на поставените цели се одвиваше преку клинички, микробиолошки, ендодонтски и хистопатолошки анаклизи:

- 1. Клиничка процена на терапевските влијанија од медикаментите употребени при ендодонтски третман на авиталните млечни заби;
- 2. Споредба на успешноста на методите за лекување на авитални млечни заби;
- 3. ЕНДО процена на терапевските ефекти од употребените средства и методи на лекување;
- 4. Испитување на антибактериските својства на средствата за канална оптурација на авиталните млечни заби;
- 5. Испитување на влијанието на употребените средства за канална оптурација врз ендодонтските меки ткива.

## **ЕРИЈАЛ И МЕТОД**

Реализацијата на поставените цели, ја проследивме преку клинички и лабораториски испитувања.

#### 4.1. МАТЕРИЈАЛ

За реализација на поставените цели во студијата беа користени следните материјали:

- Авитални млечни заби
- Средства за канална оптурација
- GC Fuji IX како реставративен материјал
- Колонии на микроорганизми
- Бактериски подлоги
- Стаорци од видот „Wistar“

##### 4.1.1. АВИТАЛНИ МЛЕЧНИ ЗАБИ

Во оваа студија беа вклучени 128 авитални млечни заби кај 92 пациенти на возраст од 3-10 години од двата пола.

При изборот на забите за третман се раководевме од следните критериуми:

- млечните заби вклучени во испитувањето да не се со фистула или оток;
- нивните корени да не се ресорбирани повеќе од 1/3;
- да имаат релативно добро зачувана коронка;
- децата вклучени во студијата да се во добра здравствена кондиција и да соработуваат;
- согласност на родителите за вклучување на децата во ова испитување.

Млечните заби ги поделивме во 4 групи кои беа третирани со различни средства и методи.

- 32 заба ги третиравме со калциум хидроксид и каналите беа полнети со калциум хидроксид;
- 32 заба беа третирани со јодоформ хлумски (jodoform chlumsky), а коренските канали беа полнети со јодоформ паста;
- 32 заба беа третирани со железен сулфат, а каналите беа оптурирани со цинк оксид еугенол;
- 32 заба беа третирани со резорцин-формалин, а каналите беа оптурирани со резорцин-формалин паста.

Индикацијата за терапија се постави врз основа на очигледните клинички симптоми и радиографскиот наод.

Приемот на пациентите во тек на испитувањето, дијагностиката и самиот третман го работеше еден терапевт според единствена методологија.



## 3.2. АНТИБАКТЕРИСКИ СРЕДСТВА АПЛИЦИРАНИ ВО ЗАБИТЕ ПОМЕЃУ ДВЕ КАНАСИ

### Калциум хидроксид

Во нашето испитување употребувавме калциум хидроксид Калципласт (*Kalcipast*) од Галеника (*Galenika*).

### Канфор прашок

#### Раствор *Solutio Chlumsky*

Антисептичен и аналгетичен раствор составен од канфор 57,91г., кој има антисептично и аналгетично дејство и фенол со антисептично дејство. Во нашето испитување користевме Ситисан на Галеника.

### Железен сулфат

Во нашето испитување беше употребен „ViscoStat“ од фирмата „Ultradent“.

### Резорцин или Резорцинол (*Resorcin/Resorcinol*)

### Формалин

## 3.3. СРЕДСТВА ЗА КАНАЛНА ОПТУРАЦИЈА

### Калциум хидроксид (Калципласт од Галеника)

#### Јодоформ паста

Како средство за канално полнење или како ампутациона паста при пулпотомија кај од испитуваните групи употребивме Јодоформ паста и тоа: *Iodoform paste PRODUITS CHIMIQUES SA* составена од 70% јодоформ, 6% ментол и 8% канфор.

#### Цинк-оксид еугенол

Кај групата која ја третиравме со железен сулфат за канална оптурација користевме Зинк-оксид еугенол цемент од Галеника.

#### Резорцин формалин - паста

Кај групата која ја третиравме со резорцин-формалин за канална оптурација користевме резорцин формалин - паста која ја подготвувавме магистрално, а се состоеше од 10% формалин, 2-3 кристали резорцин и прашок од цинк-оксид.

#### 4.1.4. КОЛОНИИ МИКРООРГАНИЗМИ

Користени се референтни соеви во лиофилизирана форма произведени од Американскиот институт за собирање типови култури во Манасас, ВА, САД (*American Type Culture Collection, Manassas, VA, USA*).

*Streptococcus mutans* – ATCC 25175

*Lactobacillus casei* – ATCC 4646

*Candida albicans* – ATCC 19246

#### 4.1.5. БАКТЕРИСКИ ПОДЛОГИ

- Мозочно-срцев инфузионен бујон – ВНВ (*Brain Heart Infusion Broth*) Oxoid, Wesel, Germany, готови подлоги во епрувети од 10мл, за освежување на лиофилизираните соеви, за подготовка на бактериски инокулум и супкултивирање на соевите.
- Шедлеров агар со додаток на овчја крв – (*Schaedler +SB, Oxoid, Wesel, Germany*), готови подлоги разлиени во петриеви плочки со дијаметар од 90 мм.
- Создавање на анаеробна атмосфера за култивирање – анаеробни лонци, со атмосфера од 10% јаглероддиоксид и 90% азот со употреба на анаеробен систем – „Microbiology Anaerocult A, MERCK“, Дармштат, Германија.

#### 4.2. СТАОРЦИ ОД ВИДОТ „WISTAR“

Стаорци од Wistar сојот, на возраст од 3-4 месеци, со телесна тежина 150-200 грама. Избрани се машки стаорци поради хормоналниот статус.

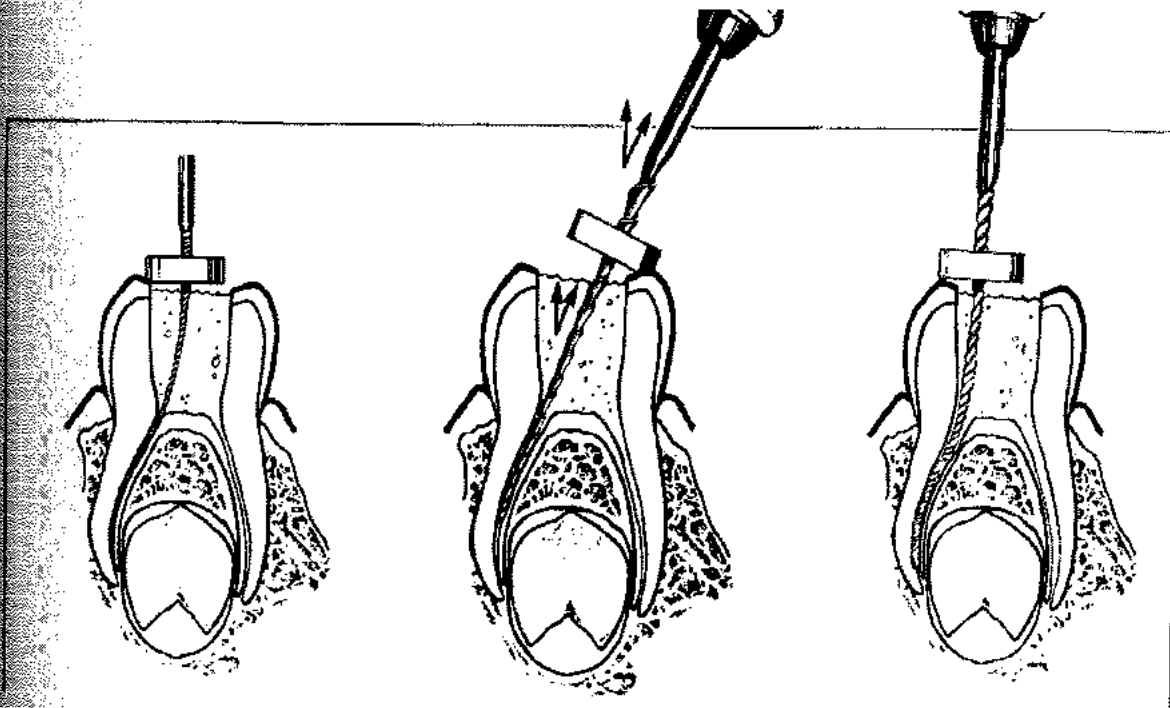
#### 4.3. МЕТОДИ И ТЕХНИКИ

Во испитувањата беа вклучени: клинички, рендгенолошки, микробиолошки и хистолошки анализи.

### 4.2.1. ТЕХНИКА НА ПУЛПЕКТОМИЈА

По клиничката и радиогравската дијагноза на некроза на пулпата на млечниот заб кај кој е индициран ендодонски третман, кај заболениот заб со високотуражна машина и дијамантски борер го отстрануваме поткопаниот емајл и потоа со челичен борер се отстрануваат кариозните маси прво на периферијата на кавитетот а потоа и во близината на пулпата. Потоа забот се изолира, се аплицира аспиратор за плунка, се прави тоалета со триум хипохлорид и со стерилен борер се врши трепанација на пулпината комора. Со стерилен ескаватор или стерилен борер се отстранува коронарната некротична пулпа, а потоа со нерв екстирпатор и радикуларната пулпа. Коренските канали се прошируваат со тер проширувачи, колку што е тоа можно и се испира со натриум хипохлорид. На крај се запечатат каналите со стерилна вата и хартиени абсорбери и се применува една од депитуваните методи.

Слика 1. Техника на пулпектомија

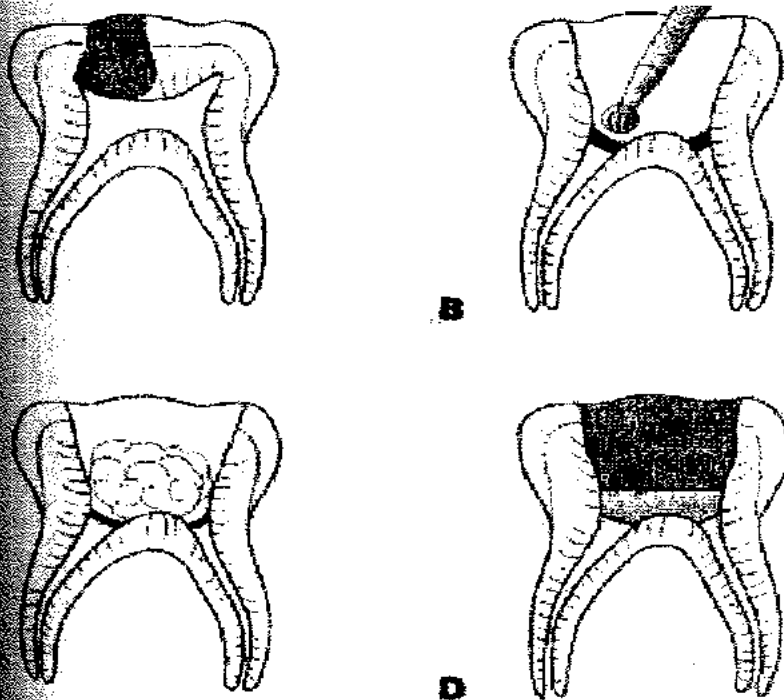


Georg and Camp; Root canal treatment in primary teeth: A review. *Pediatr. Dent.* 1983; Vol.5  
no.1:33-37

## ТЕХНИКА НА ПУЛПОТОМИЈА

Како се постави клиничката дијагноза и се направи рендген снимка и се постави план за ендодонски третман, се продолжува со отворање на кавитетот кај забот заб, со помош на високотуражна машина и дијамантски борер и потоа со борер се отстрануваат кариозните маси прво на периферијата на кавитетот а потоа близината на пулпата. Потоа забот се изолира, се употребува аспиратор за да се направи тоалета со натриум хипохлорид и со стерилен борер се врши трепанација на пулпната комора. Некротичната пулпа се отстранува со стерилен ескаватор или борер, а потоа со нерв екстирпатор се отстранува некротичната пулпа од коренските канали. Пулпната комора ја испираваме со натриум хипохлорид, сушеваме и поставуваме една од испитуваните методи.

Техника на пулпотомија



Step: Root canal treatment in primary teeth: A review. *Pediatr. Dent.* 1983; Vol.5

### Метод со калциум хидроксид

На стерилни Милер игли се нанесува калциумхидроксид и се аплицираат во коренските канали, врз нив се поставува стерилно памучно тупферче и кавитетот се затвара привремено со кавит. Во следната сеанса, за 24-48 часа се отстрануваат влошките, се испираат кореновите канали со 1% натриум хипохлорид, се сушат со стерилни хартиени абсорбери и со шприц и игла се полнат со калциум хидроксид паста.

За лечените заби кај кои е извршена пулпотомија калциум хидроксидот го нанесуваме во пулпната комора.

Реставрацијата ја правевме со глас-јономер цемент (Fuji IX, GC, Japan).

### Метод со јодоформ паста

На стерилни Милер игли се нанесува раствор *Solucio Chlumsky* и јодоформ прашок и аплицираат во коренските канали, врз нив поставуваме стерилно памучно тупферче и кавитетот се затвара привремено со кавит. Во следната сеанса, за 24-48 часа се отстрануваат влошките, се испираат каналите со натриум хипохлорид, се сушат со стерилни хартиени абсорбери и со шприц и игла се полнат со јодоформ паста.

За лечените заби кај кои е извршена пулпотомија јодоформ пастата ја аплициравме во пулпната комора.

Реставрацијата ја правевме со глас-јономер цемент (Fuji IX, GC, Japan).

### Метод со железен сулфат

Во стерилно памучно тупферче во пулпната комора се нанесува 15,5% раствор од железен сулфат, во времетраење од 15 секунди („ViscoStat“ од фирмата „Ultradent“). Откако кавитетот се затвара од страни памучното тупферче со железен сулфат пулпната комора и коренските канали се испираат со натриум хипохлорид, се сушат со стерилни хартиени абсорбери и се полнат со цинк оксид еугенол паста, свежо замешана и сместена во шприц со игла.

За лечените заби кај кои е извршена пулпотомија цинк оксид еугенол пастата се аплицира во пулпната комора.

Реставрацијата ја правевме со глас-јономер цемент (Fuji IX, GC, Japan).

### Метод со резорцин формалин

Во стерилно памучно тупферче во пулпната комора се нанесува течен формалин во пулпната комора растворено 1-2 кристали на резорцин и се затвара привремено со кавит. Во следната сеанса за 24-48 часа се отстранува влошката со резорцин формалин, се испира со натриум хипохлорид, коренските канали се сушат со хартиени абсорбери и се полнат со резорцин формалин, која се состои од капка формалин, 1-2 кристали на резорцин и прашок од цинк оксид.

За лечените заби кај кои е извршена пулпотомија резорцин-формалин пастата ја аплициравме во пулпната комора.

Реставрацијата ја правевме со глас-јономер цемент (Fuji IX, GC, Japan).

## КЛИНИЧКА ЕВАЛУАЦИЈА

По третманот на авиталните млечни заби, истите клинички беа следени на секои 3, 6 и 18 месеци, при што кај секој од нив беа регистрирани следните параметри:

- Понтана болка;
- Патолошка луксација;
- Перкуторна чувствителност;
- Присуство на оток или фистула;
- Дисколорација.

Забите кои покажаа присуство на некој од наведените симптоми (освен дисколорација) се екстрахираа, а применетата метода за тој заб ја сметавме како успешна.

Податоците кои се однесуваа за пациентот, за видот на забот, дијагнозата на забот, состојбата на забот пред третманот, методата на лекување, како и клиничкиот и радиографскиот наод на контролните прегледи ги забележувавме во картон архивен за таа намена. (Види прилог)

## РАДИОГРАФСКО ИСПИТУВАЊЕ

Пред почетокот на терапијата на пулпата се направи РТГ снимка на заболениот заб да се потврди дијагнозата, да се види колкава е ресорпцијата на коренскиот канал, да се откријат патолошки процеси на периапикалната коска и фуркационата зона и да се донесе одлука за лекување.

Контролни РТГ снимки направивме по 6 и 12 месеци после третманот, при што се забележуваше следното:

- Патолошки промени на алвеоларната коска, апикалното и интер-радикулатното ткиво
- Интегритетот на lamina dura
- Патолошка интерна ресорпција
- Екстерна коренска ресорпција
- Степенот на ресорпција на каналното полнење

#### 4.2.5. МИКРОБИОЛОШКИ ИСПИТУВАЊА

##### Антибактериски својства на средствата за канална оптурација

Антибактериското инхибиторно дејство на медикаментите кои ги користевме за оптурација на коренските канали (цинк оксид еугенол, калциум хидроксид, јодоформ паста и резорцин-формалин паста) кон соевите на *Streptococcus mutans* – ATCC 25175, *Lactobacillus casei* – ATCC 4646 и *Actinomyces viskosus* – ATCC 19246 беше испитувано со агар дифузишки тест.

##### Подготвување на бактериски инокулум

Лиофилизираните референтни соеви ги инокулиравме во ВНВ и ги инкубиравме во анаеробна атмосфера за време од 48 часа на температура од 37° С. Од пораснатите бактерии во течната подлога турбидиметриски се постави густината на инокулумот, соодветна на стандардот *McFarland*. Потоа, на претходно одбележаниот Шедлеров агар, со помош на брис се разлеа 350 µL од бактериската суспензија, рамномерно низ целата подлога.

По инакулацијата се чекаше 15 минути да се впије бактериската суспензија во подлогата и со помош на стерилни пластични цевчиња се правеа бунарчиња во подлогата, длабоки 3мм и широки 3,5мм. На една подлога вкупно се направија по 8 бунарчиња. Растојанието меѓу секое бунарче беше 30мм, а меѓу бунарчињата и ѕидот на петриевата плоча растојанието беше 15мм. Потоа, со стерилен шприц, кој претходно беше наполнет со испитуваната свежно подготвена паста за канална оптурација, ги полнивме бунарчињата со 0,1мл паста. Подлогите се оставија на собна температура за време од 30 минути и потоа се инкубираа во анаеробна атмосфера, за време од 48 часа и на температура од 37°С. На секоја плочка се нанесе по два примероци од испитуваното средство за канална оптурација, или вкупно 72 примероци. На овој начин под исти услови се споредуваа антибактериските својства на различните средства за полнење на коренски канали на млечни заби

**Слика 3:** Шедлеров агар со бактериска суспензија и наполнети бунарчиња со испитуваните средства за канална оптурација



#### Определување на антибактриското дејство на примероците

По инкубација од 48 часа, се мереше зоната на инхибиција на растот на бактериите. Зоната се определи со мерење на нејзиниот дијаметар во мм, користејќи специјален инструмент. Во ширината на зоната земен е предвид и дијаметарот на самиот примерок од 4мм. Така што, кога зоната на раст отсуствува, од практични причини, поради статистичките пресметки, не се означува како 0, туку како 4мм. Мерењето на секој примерок се изведува во две насоки, под прав агол, па потоа се запишува средната вредност од двете мерења. Како вредности се земаат цели броеви во милиметри или, во случаи кога ширината на зоната беше помеѓу два цели броја, се означуваше со целиот помал број плус 0,5мм.

Микробиолошките анализи беа спроведени на Институтот за микробиологија и паразитологија при Медицинскиот факултет на Универзитетот “Св. Кирил и Методиј” во Скопје.



#### 4.2.6. РЕАКЦИЈА НА ТКИВАТА НА МАТЕРИЈАЛИТЕ ЗА КАНАЛНА ОПТУРАЦИЈА НА МЛЕЧНИТЕ ЗАБИ

Експериментот се изведе во *in vivo* услови, со вградување на ресорптивните пасти кои беа користени во нашето испитување: калциумхидроксид, јодоформ паста, цинк оксид еугенол и резорцин-формалин паста во поткожното сврзно ткиво на стаорец.

Во нашето испитување беа вклучени 15 машки стаорци од видот „Wistar“, со тежина од 150-200 грама, на возраст од 3-4 месеци.

На грбниот дел на стаорците (од скапулата до карлицата) со маркер се означија по 5 оперативни работни полиња, два од лева, два од десна страна и едно во долниот дел кај карлицата. Овие означени зони беа измениени со сапун и вода, избричени и дезинфицирани со алкохол.

На секој стаорец, во секое од означените полиња, со шприц и игла, поткожно вбризгавме по 0,1мл од свежо замешаниот материјал за канална оптурација кој ги користевме во нашите испитувања, односно калциумхидроксид, јодоформ паста, цинк оксид еугенол и резорцин-формалин паста. Во петтото означено поле поткожно ињектиравме 0,5 мл физиолошки раствор како контролен материјал.

Испитувањето се вршеше на Институтот за физиологија на Медицинскиот факултет во Скопје.

Стаорците беа жртвувани после 7 и 21 ден, со интравенска анестезија на *Ketalar*. Од секој дел на стаорецот каде што беше ињектиран еден од испитуваните материјали, задовме исечок од ткивото кое опфаќаше кожа, поткожно ткиво и дел од мускулниот слој. Земениот материјал за патохистолошка анализа го потопивме во 10% пуферизиран формалин и со стерилен контејнер беше пренесен до Институтот за патолошка анатомија при Медицинскиот факултет на Универзитетот “Св. Кирил и Методиј” во Скопје.

За утврдување на основната морфолошка слика на земеното ткиво, изработивме стандардни парафински пресеци на следниот начин: обработените препарати беа фиксирани во 10% неутрален формалин во текот на 24-48 часа и истите се обработија со стандардна парафинска техника. Парафинските пресеци со дебелина од 3-6  $\mu\text{m}$ , ги обвивме користејќи ја методата хематоксилин еозин, со помош на *Fisher Model 172 Histomatic Slide Stainer*. Хистолошката анализа на препаратите се изврши со светлосен микроскоп (*Olympus*). Патохистолошките анализи беа спроведени на Институтот за патолошка анатомија при Медицинскиот факултет на Универзитетот “Св. Кирил и Методиј” во Скопје.

Во анализата се користеја критериумите на Olsson et al. и Orstavik & Major, каде што процената на биокомпатибилноста беше врз основа на интензитетот на инфламаторната реакција, почнувајќи од слаба, умерена и силна инфламација.

## ИСПИТУВАЊЕ, СТАТИСТИЧКА ОБРАБОТКА, АНАЛИЗА И ПРИКАЗ НА ДОБИЕНИТЕ РЕЗУЛТАТИ

Свиддените клинички и лабораториски испитувања беа изведени на Клиниката за превентивна стоматологија при Стоматолошкиот факултет во Скопје, Центарот за микробиологија и паразитологија, Институтот за физиологија и Институтот за анатомија при Медицинскиот факултет на Универзитетот “Св. Кирил и Методиј” во Скопје.

Податоците добиени од нашите испитувања беа анализирани со стандардни статистички параметри со употреба на статистичката програма *СигмаСтарт 4.0*. Прикажувањето на добиените резултати е со помош на табели, графикони и слики.

## **5. РЕЗУЛТАТИ**

## 5.1. КЛИНИЧКА АНАЛИЗА

Табела 1. Млечни заби вклучени во испитувањето

	Калциум хидроксид	Јодоформ паста	Железен сулфат	Резорцин формалин	Вкупно
Централен инцизиви	10	6	5		21
Латерален инцизив	7	5	3		15
Канин	6	3	3		12
Прв млечен молар	6	10	13	18	47
Втор млечен молар	3	8	8	14	33
	32	32	32	32	128

Во текот на истражувањето, третиравме вкупно 128 млечни заби, односно по 32 заба со една од четирите испитувани методи. На табелата се дадени видот и бројот на забите што беа третирани со испитуваните методи.

Во испитувањето беа вклучени 21 централни млечни инцизиви, 15 латерални млечни инцизиви, 12 млечни канини, 47 први млечни молари и 33 втори млечни молари.

Во испитуваната група со калциумхидроксид беа вклучени 17 млечни инцизиви, 6 млечни канини и 9 млечни молари.

Во испитуваната група со јодоформ паста, беа вклучени 11 млечни инцизиви, 3 млечни канини и 18 млечни молари.

Во испитуваната група со железен сулфат беа вклучени 8 млечни инцизиви, 3 млечни канини и 21 млечен молар.

Во испитуваната група со резорцин-формалин беа вклучени 18 први млечни молари и 14 втори млечни молари.

Табела 2. Клинички симптоми пред почетокот на терапијата

	Калциум хидроксид		Јодоформ паста		Железен сулфат		Резорцин формалин		Вкупно
Спонтанa болка	3	9,37%	5	15,62%	3	9,37%	6	18,75%	17 (13,28%)
Перкуторна чувствителност	23	71,87%	24	75%	9	28,12%	23	71,87%	79 (61,71%)
<b>Вкупно</b>	<b>26</b>	<b>81,24%</b>	<b>29</b>	<b>90,62%</b>	<b>12</b>	<b>37,49%</b>	<b>29</b>	<b>90,62%</b>	<b>96</b> <b>(75%)</b>

На табела 2 се дадени предоперативните клинички симптоми нумерички и процентуално кај секоја испитувана група, како и за вкупниот број на третирани млечни заби.

Клиничката слика не беше иста кај сите пациенти пред интервенцијата. Предоперативно, клинички симптоми беа евидентирани кај 96 заби, односно кај 75% од вкупно третираниите заби вклучени во испитувањето. Спонтанa болка имаше кај 17 од третираниите заби вклучени во испитувањето или 13,28%, перкуторна чувствителност беше регистрирана кај 79 заби или кај 61.71% од забите кои ги третиравме. Не регистриравме клинички симптоми кај 32 заби или 25% од третираниите заби.

Поединачно за секоја испитувана група при регистрација на предоперативните клинички симптоми ги добивме следните резултати: во групата на авитални млечни заби третирани со калциумхидроксид кај 26 од нив или 81,24% забележавме клинички симптоми, во групата третирана со јодоформ паста предоперативни клинички симптоми регистриравме кај 29 заби или 90,62%, во групата на авитални заби третирани со железен сулфат клинички симптоми пред почетокот на третманот регистриравме кај 12 или 37,49% од забите а во групата третирана со резорцин формалин 29 заби или 90,62% беа со клинички симптоми пред почетокот на третманот.

## РЕЗУЛТАТИ ОД КЛИНИЧКИОТ ПРЕГЛЕД

Калциум хидроксид – клинички симптоми после 3, 6, 12 и 18 месеци од третманот

Табела 3. Клинички симптоми кај испитуваната група со калциум хидроксид

	Болки, перкуторна чувствителност, луксација	Фистула	Парулис Абсцес	Без клинички симптоми
0-3 месеци	5			27 (84.38%)
3-6 месеци	2	2		23 (71.87%)
6-12 месеци	2	3	2	16 (50%)
12-18 месеци	1	3	1	11 (34.37%)
<b>Вкупно</b>	<b>10</b>	<b>8</b>	<b>3</b>	<b>21 (65.63%)</b>

Од табеларниот приказ може да се види дека од вкупно 32 лекувани авитални млечни заби со калциум хидроксид, во периодот од првите три месеци по третманот, поради болка и перкуторна чувствителност регистриравме кај 5 заби (15,62%), додека 27 заби, односно, 84,38% од третираните заби со калциум хидроксид не покажаа симптоми.

Во периодот од третиот до шестиот месец, од вкупно 27 лекувани заби со овој метод, кај два заби се појави перкуторна чувствителност, болка и патолошка луксација, а кај два заби фистула, односно кај 4 заби (14,81%) имавме неуспешен третман. Клинички симптоми не покажаа 23 од третираните заби со калциум хидроксид, односно 71,87%.

Од шестиот до дванаесетиот месец од вкупно 23 лекувани авитални заби кои беа без клинички симптоми, кај 7 (30,43%) од нив се појавија клинички симптоми и тоа, кај 2 заб се јави парулис, кај 3 заб се јави фистула, а кај 2 заб болка, перкуторна чувствителност и патолошка луксација. За понатамошно следење останаа 16 заб односно 50% од вкупно третираните заби со калциумхидроксид.

Од дванаесетиот до осумнаесетиот месец по третманот, од вкупно 16 заби кои клинички се следеа, уште кај 5 заб, односно (31,25%) се појавија клинички симптоми и тоа, кај 1 заб абсцес, кај 3 заб фистула, а кај 1 заб болка со перкуторна чувствителност и луксација. До 18 месец од вкупно 32 третираните авитални заби со калциум хидроксид, само 11 заб не покажаа клинички симптоми, односно 34,37% од забите.

### Јодоформ паста – клинички симптоми после 3, 6, 12 и 18 месеци од третманот

Табела 4. Клинички симптоми кај испитуваната група со јодоформ паста

	Болки, перкуторна чувствителност, луксација	Фистула	Парулис Абсцес	Без клинички симптоми
0-3 месеци	2			30 (93.75%)
3-6 месеци	1	2		27 (84.37%)
6-12 месеци	1	2		24 (75%)
12-18 месеци	1	1	2	20 (62.25%)
<b>Вкупно</b>	<b>5</b>	<b>5</b>	<b>2</b>	<b>12 (37.75%)</b>

Во групата на заби лекувани со јодоформ паста се третираа вкупно 32 заби. До третиот месец по третманот кај 2 заба (6,25%) се појави болка, перкуторна чувствителност и патолошка луксација, а кај останатите 30, односно 93,75% од третираните заби не беа забележани клинички симптоми.

Од третиот до шестиот месец по третманот, кај 3 заба, односно 10% од останатите 30 заба, се појавија клинички симптоми, и тоа кај 2 заба се јавија фистули а кај 1 болка и перкуторна чувствителност. Не покажаа клинички симптоми 27 заба, односно 84,37% од третираните заби со јодоформ паста.

Во периодот од шестиот до дванаесетиот месец уште 3 заба (11,11%) покажаа клинички симптоми. Кај еден од нив се јави перкуторна чувствителност и болка, а кај два заба се појави фистула. Клинички симптоми до 1 година по третманот не покажаа 24 заба односно 75% од третираните заби со јодоформ паста.

До осумнесетиот месец од почетокот на третманот уште 4 заби или 16,66% од преостанатите третираните заби со јодоформ паста беа екстрахирани поради тоа што кај 2 заба се појави парулис, кај 1 заб се појави фистула, а кај 1 заб перкуторна чувствителност и болка. По 18 месеци од почетокот на третманот, 62,5% односно 20 заба кои беа третираните со јодоформ паста беа без клинички симптоми.

### Железен сулфат – клинички симптоми после 3, 6, 12 и 18 месеци од третманот

Табела 5. Клинички симптоми кај испитуваната група со железен сулфат

	Болки, перкуторна чувствителност, луксација	Фистула	Парулис Абсцес	Без клинички симптоми
0-3 месеци	3	8	1	20 (62.5%)
3-6 месеци	2	3	2	13 (40.62%)
6-12 месеци		4		9 (28.12%)
12-18 месеци		3		6 (18.75%)
<b>Вкупно</b>	<b>5</b>	<b>18</b>	<b>3</b>	<b>26 (81.25%)</b>

Со методот со железен сулфат беа лекувани вкупно 32 заба. Уште во почетокот на лекувањето, до третиот месец кај 12 заба (37,5%) се појавија клинички симптоми, и тоа кај 8 заба се појави фистула, кај 1 заб апсцес, а кај 3 заба болка, перкуторна чувствителност и патолошка луксација. Без симптоми беа 20 заба, односно 62,5% од третираните авитални млечни заби со железен сулфат.

Во периодот од 3-6 месеци по третманот уште кај 35% од забите кои не покажуваа симптоми се појавија клинички симптоми, и тоа кај 2 заба се појави парулис, кај 3 заба фистула, а 2 заба болка, перкуторна чувствителност и луксација. До овој период не покажаа клинички симптоми 13 заба, односно 40,62% од третираните заби со железен сулфат.

Во периодот од 6-12 месеци по третманот уште 4 заба беа со фистула, односно 30,76% од третираните заби по методот со железен сулфат. Не покажаа клинички симптоми 9 заба, односно 28,12% од лекуваните заби.

Во периодот до 18 месеци по третманот уште 3 заба (33.33%) од оваа група имаа фистули. Без клинички симптоми до крајот на нашето испитување беа само 6 или 18.75% од третираните заби со железен сулфат.



## Резорцин-формалин – клинички симптоми после 3, 6, 12 и 18 месеци од третманот

Табела 6. Клинички симптоми кај испитуваната група со резорцин- формалин

	Болки, перкуторна чувствителност, луксација	Фистула	Парулис Абсцес	Без клинички симптоми
0-3 месеци	2	1		29 (90.63%)
3-6 месеци				29 (90.63%)
6-12 месеци	1			28 (87.5%)
12-18 месеци	2			26 (81.25%)
<b>Вкупно</b>	<b>5</b>	<b>1</b>		<b>6 (18.75%)</b>

Со методот со резорцин- формалин се третираа вкупно 32 авитални млечни заби.

Во периодот до 3 месеци по третманот кај 3 заба, односно 9,37% од третираните млечни заби се појавија клинички симптоми, и тоа кај 1 заб се појави фистула, а кај 2 заби третираните по овој метод се јави болка и перкуторна чувствителност. Клинички симптоми не покажаа 29 или 90,63% од третираните заби со резорцин- формалин. Во периодот од 3-6 месеци сите заби кои ги третиравме со резорцин-формалин не покажаа клинички симптоми.

Во периодот од 6-12 месеци по третманот кај 1 заб (3,45%) се јави болка, перкуторна чувствителност и патолошка луксација. Клинички симптоми не покажаа 28 заба (87,5%) од третираните заби во оваа група.

Во периодот од 12-18 месеци уште кај 2 заба (7,14%) се јави болка, перкуторна чувствителност и луксација. Клинички симптоми не покажаа 26 или (81,25%) од млечните заби кои беа третираните со резорцин формалин .

Сите заби кои беа третираните со резорцин- формалин се пигментираа црвеникаво.

Табела 8. Анализа на ендодонтски третиранни млечни заби без клинички симптоми во периодот од 0-18 месеци

	Ca(OH) <sub>2</sub>	Јодоформ паста	Железен сулфат	Резорцин формалин	ANOVA	
Третираны заби	32	32	32	32		
0-3 месеци	27	30	20	29	F=13,891; DF=3 p<0,01	Ca(OH) <sub>2</sub> :F.s = p < 0,05 J.p : F.s. = p < 0,05 F.s. : R.f. = p < 0,05
3-6 месеци	23	27	13	29	F=11,128; DF=3 p<0,01	Ca(OH) <sub>2</sub> :J.p = p < 0,05 Ca(OH) <sub>2</sub> :F.s = p < 0,05 J.p : F.s. = p < 0,05 F.s. : R.f. = p < 0,05
6-12 месеци	16	24	9	28	F=14,286; DF=3 p<0,01	Ca(OH) <sub>2</sub> :J.p = p < 0,05 Ca(OH) <sub>2</sub> :F.s = p < 0,05 Ca(OH) <sub>2</sub> :R.f = p < 0,05 J.p : F.s. = p < 0,05 F.s. : R.f. = p < 0,05
12-18 месеци	11	20	6	26	F=18,91; DF=3 p<0,05	Ca(OH) <sub>2</sub> :J.p = p < 0,05 Ca(OH) <sub>2</sub> :R.f = p < 0,05 J.p : F.s. = p < 0,05 F.s. : R.f. = p < 0,05

Табела бр.8 и графиконот што следи ги прикажуваат просечните вредности на ендодонтски третираните млечни заби со испитуваните методи, кои не покажаа клинички симптоми во периодот од 0 до 18 месеци.

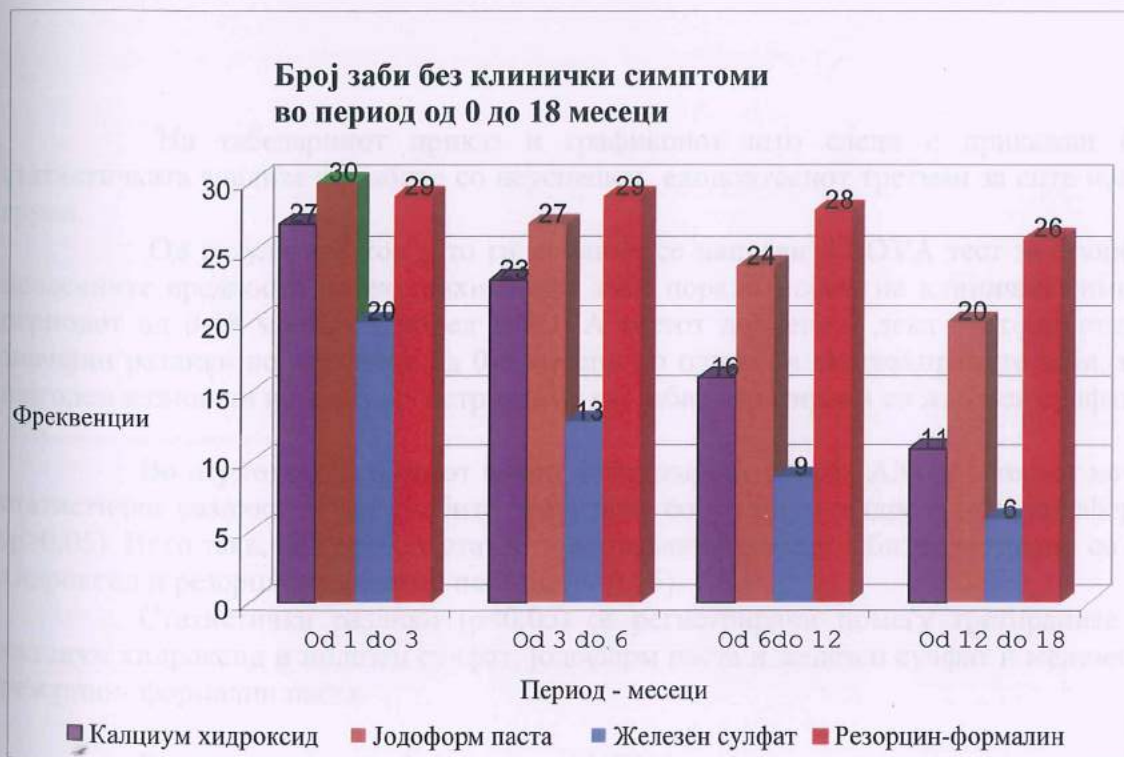За периодот од 0-3 месеци направена е ANOVA за пропорции која покажа статистички значајни разлики ( $p < 0.01$ ) во однос на добиените вредности за успешноста на испитуваните методи. Јодоформ пастата и резорцин-формалин пастата доминираат во однос на останатите методи. Јодоформ пастата се разликува во однос на статистичката значајност. Се забележува статистичка сигнификантност ( $p < 0.05$ ) помеѓу добиените вредности за групата заби третирана со калциум хидроксид и железен сулфат, јодоформ паста и железен сулфат и железен сулфат и резорцин-формалин.

ANOVA тестот за периодот од 3-6 месеци покажа дека постојат статистички значајни разлики на добиените вредности,  $p < 0,01$ , меѓу испитуваните методи. Статистичка значајност ( $p < 0.05$ ) беше забележана меѓу Ca(OH)<sub>2</sub> и јодоформ пастата, меѓу Ca(OH)<sub>2</sub> и железниот сулфат, јодоформ пастата и железен сулфат и помеѓу резорцин-формалин и железен сулфат. Помеѓу вредностите добиени за јодоформ паста и резорцин-формалин не постојат статистички значајни разлики. ( $p > 0.05$ ).

За периодот од 6-12 месеци направена е ANOVA за пропорции и добиено е висока статистичка значајност  $p < 0,01$ . Статистичка значајност  $p < 0,05$  има помеѓу вредностите добиени за  $\text{Ca}(\text{OH})_2$  и јодоформ пастата, меѓу  $\text{Ca}(\text{OH})_2$  и железниот сулфат,  $\text{Ca}(\text{OH})_2$  и резорцин- формалин, јодоформ паста и железен сулфат и меѓу железен сулфат и резорцин- формалин. Не постојат статистички значајни разлики помеѓу млечните заби третирани со јодоформ пастата и резорцин- формалин.

За периодот од 12-18 месеци ANOVA покажа статистичка разлика  $p < 0,05$  за вредностите добиени за сите испитувани групи. Статистичка значајност постои помеѓу  $\text{Ca}(\text{OH})_2$  и јодоформ пастата и резорцин- формалин и  $\text{Ca}(\text{OH})_2$ . Железен сулфатот со сите останати испитувани групи се разликува и покажува најмал клинички успех. Во однос на клиничкиот успех не постои статистичка разлика помеѓу вредностите добиени за јодоформ пастата и резорцин формалин пастата.

**Графикон 1:** Приказ на просечните вредности на клиничките резултати на заби без клинички симптоми во период од 0 до 18 месеци



Табела 7. Екстрахираните заби поради клинички симптоми во период од 0-18 месеци

	Ca(OH) <sub>2</sub>	Јодоф. паста	Железен сулфат	Резор. Форма.	ANOVA	
0-3 месеци	5	2	12	3	F=13,394; DF = 3; p < 0,01	Ca(OH) <sub>2</sub> :J.p = p > 0.05 Ca(OH) <sub>2</sub> :F.s = p < 0.05 Ca(OH) <sub>2</sub> :R.f = p > 0.05 J.p : F.s. = p < 0,05 F.s. : R.f. = p < 0,05
3-6 месеци	4	3	7	0	F= 18,439; DF=3; p < 0,01	Ca(OH) <sub>2</sub> :F.s = p < 0.05 J.p : F.s. = p < 0,05 F.s. : R.f. = p < 0,5
6-12 месеци	7	3	4	1	F=12,121; DF=3; p < 0,01	Ca(OH) <sub>2</sub> :J.p = p < 0.05 Ca(OH) <sub>2</sub> :F.s = p < 0.05 Ca(OH) <sub>2</sub> :R.f = p < 0.05
12-18 месеци	5	4	3	2	F=1,298; DF=3; p > 0,05	

На табеларниот приказ и графиконот што следи е прикажан бројот и статистичката анализа на забите со неуспешен едодонтскиот третман за сите испитувани групи.

Од резултатите кои што ги добивме се направи ANOVA тест за пропорции на просечните вредности на екстрахираните заби поради појава на клинички симптоми во периодот од 0-18 месеци. Според ANOVA тестот добиено е дека постојат статистички значајни разлики во периодот од 0-3 месеци во однос на екстрахираните заби, каде што најголем клинички неуспех регистриравме кај забите третираните со железен сулфат.

Во периодот до третиот месец по третманот според ANOVA тестот не постојат статистички разлики помеѓу забите третираните со калциум хидроксид и јодоформ паста ( $p > 0.05$ ). Исто така, не постојат статистички разлики помеѓу забите третираните со калциум хидроксид и резорцин формалин пастата ( $p > 0.05$ ).

Статистички разлики ( $p < 0.05$ ) се регистрирани помеѓу третираните заби со калциум хидроксид и железен сулфат, јодоформ паста и железен сулфат и железен сулфат и резорцин- формалин паста.

Во периодот од 3-6 месец ANOVA тестот за пропорции покажа високи статистички разлики ( $p < 0.01$ ) помеѓу вредностите добиени од неуспешниот третман на сите испитувани групи, каде што убедливо доминира железниот сулфат.

Според ANOVA тестот за пропорции во овој период, забележавме статистички разлики ( $p < 0.05$ ) помеѓу добиените вредности за забите третирани со калциум хидроксид и железен сулфат, јодоформ паста и железен сулфат и железен сулфат и резорцин-формалин.

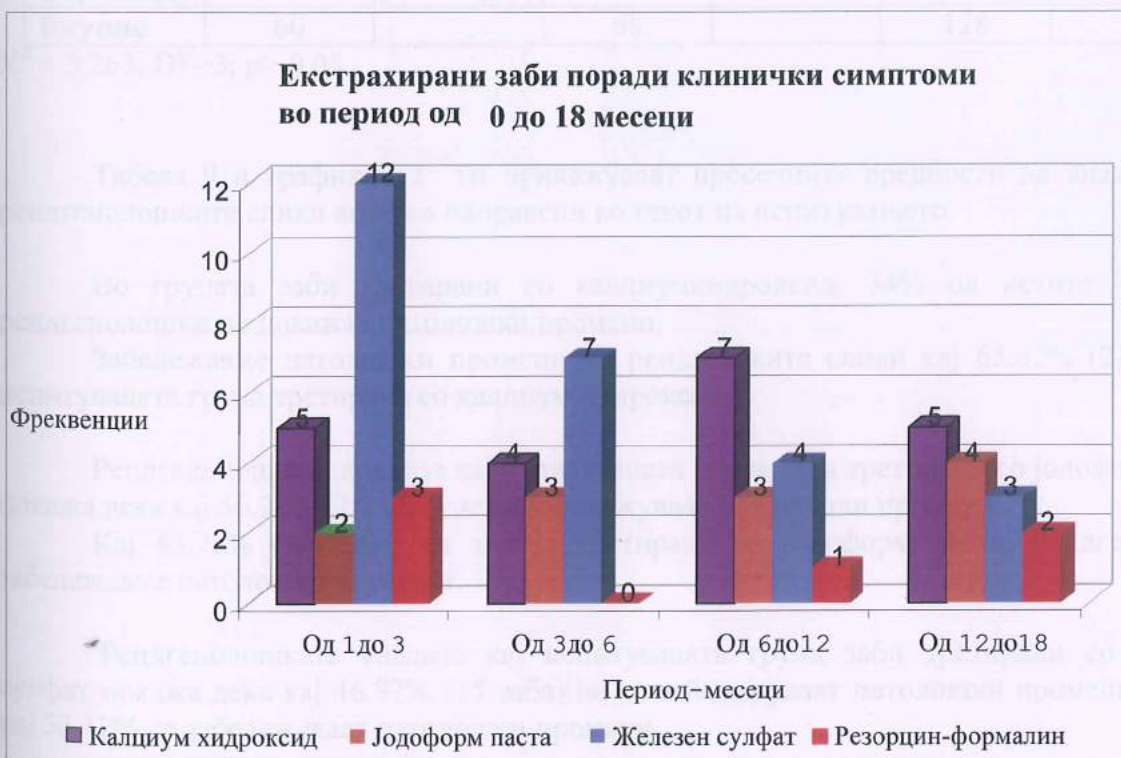Помеѓу групата заби третирани со калциум хидроксид и јодоформ паста, потоа, јодоформ паста и резорцин-формалин, не забележавме статистички значајни разлики.

Во периодот од 6-12 месец ANOVA покажа значајни статистички разлики, каде што кај најголем број на заби третирани со калциум хидроксид ги екстрахиравме поради клинички симптоми.

Забележавме статистички разлики ( $p < 0.05$ ) помеѓу вредностите добиени од екстрахираните заби третирани со калциум хидроксид и јодоформ паста, екстрахираните заби со калциум хидроксид и железен сулфат и екстрахираните заби со калциум хидроксид и резорцин-формалин. Помеѓу останатите групи заби не постоеше статистичка значајна разлика.

Во периодот од 12-18 месеци ANOVA за пропорции покажа дека не постојат статистички значајни разлики ( $p > 0.05$ ) помеѓу бројот на екстрахирани млечни заби заради појавени клинички симптоми кај сите четири испитувани групи.

**Графикон 2:** Приказ на просечните вредности на екстрахирани млечни заби како последица од клинички симптоми во период од 0-18 месеци



## 5.2. РЕНДГЕН АНАЛИЗА

Табела 9. Споредбена рендгенолошка анализа

	Без промени		Патолошки промени		Вкупно	
	број	%	број	%	број	%
Калциум хидроксид	11	34,37	21	65,62	32	100
Јодоформ паста	18	56,25%	14	43,75	32	100
Железен сулфат	15	46,87	17	53,12	32	100
Резорцин формалин	16	50	16	50	32	100
Вкупно	60		68		128	

$$\chi^2 = 3,263; DF=3; p > 0,05$$

Табела 9 и графикон 3 ги прикажуваат просечните вредности на анализата на рендгенолошките слики кои беа направени во текот на испитувањето.

Во групата заби третирани со калциумхидроксид, 34% од истите (11 заба) рендгенолошки не покажаа патолошки промени.

Забележавме патолошки промени на рендгенските слики кај 65.62% (21 заб) од испитуваната група третирана со калциум хидроксид.

Рендгенолошката анализа кај испитуваната група заби третирани со јодоформ паста покажа дека кај 56.25% (18 заба) не се забележуваат патолошки промени.

Кај 43.75% (14 заба) од забите третирани со јодоформ паста, рендгенолошки забележавме патолошки промени.

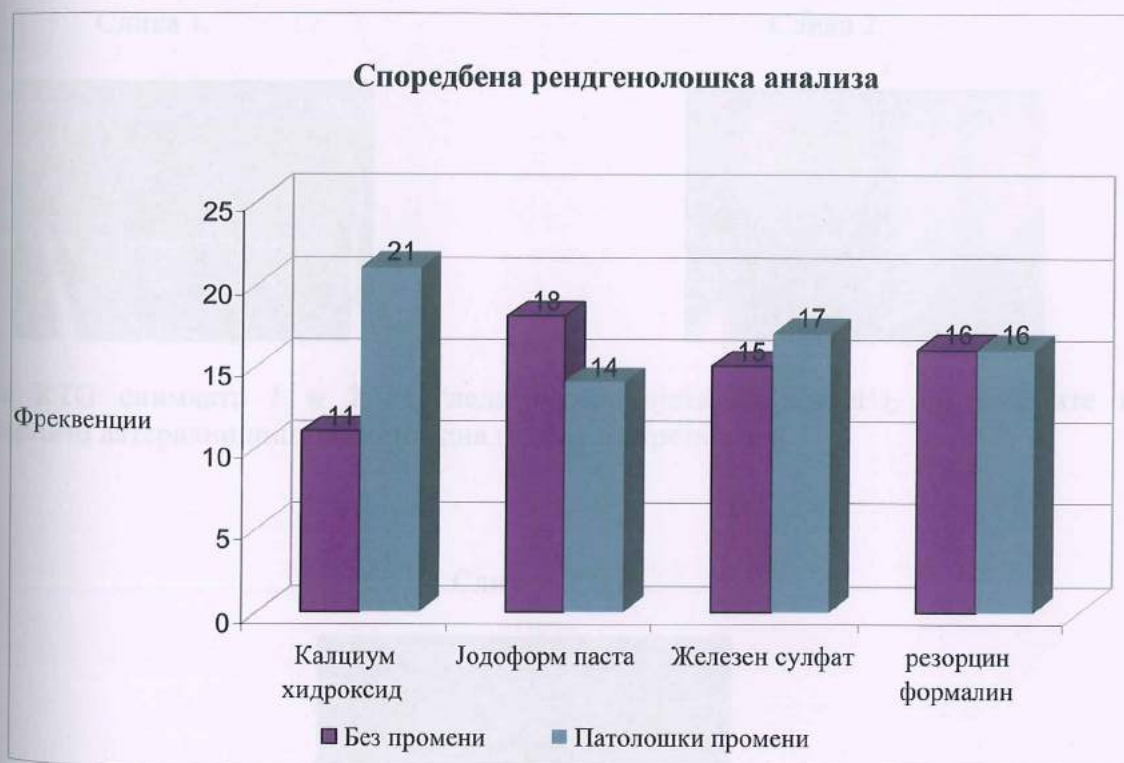Рендгенолошката анализа кај испитуваната група заби третирани со железен сулфат покажа дека кај 46.87% (15 заба) не се забележуваат патолошки промени, додека кај 53.12% се забележуваат патолошки промени.

Во групата заби третирани со резорцин-формалин, 50% (16 заба), рендгенолошки се регистрираа патолошки промени на перирадикуларното ткиво.

Рендгенолошката анализа кај испитуваната група заби третирани со резорцин-формалин покажа дека кај 50% (16 заба) не се забележуваат патолошки промени, додека кај останатите 50% се забележуваат патолошки промени на периапикалното ткиво.

Статистичката анализа која ја направивме преку  $\chi^2$  - тестот кој не покажа статистички значајни разлики во однос на добиените вредности за рендгенолошката промени помеѓу сите испитувани групи.

Графикон 3: Приказ на рендгенолошката анализа

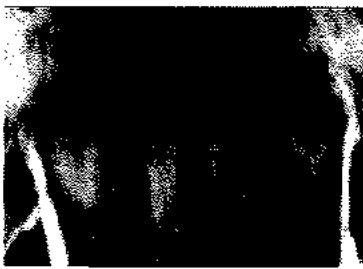

### Калциум хидроксид – рендгенолошки резултати

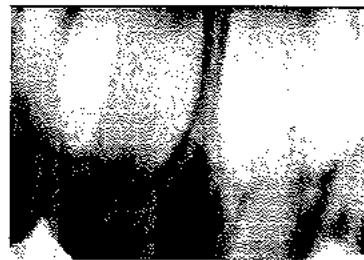Радиолошката анализа на 32 авитални млечни заби лекувани со методот со калциум хидроксид покажа дека од вкупниот број заби, кај 34,37% (11 заба) немаше рендгенолошки видливи патолошки промени. Рендген видливи промени на лечените заби и околната алвеоларна коска беа присутни кај 65,62% (21 заб).

Најчеста патолошка промена која се забележа беше интерна ресорпција на корените која се забележа кај 25% (8 заба) од вкупниот број третирани заби и периостални промени кои се забележаа кај 25% (8 заба) од вкупниот број третирани заби. Кај еднокорените авитални заби забележавме и ресорпција на пастата на калциум хидроксид од внатрешноста на каналот и тоа кај 15,62% (5 заба). Екстерна ресорпција на корените констатиравме кај 4 заба, односно 12,5% од третираните заби.

Слика 1.




Слика 2.



На RTG снимката 1 и 2 се гледа ресорпцијата на  $\text{Ca(OH)}_2$  од каналите на максиларните латерални инцизиви по една година од третманот.

Слика 3.



На слика 3 се гледа ресорпција на пастата од  $\text{Ca(OH)}_2$  и интерна ресорпција во фулпината комора на вториот мандибуларен млечен молар.

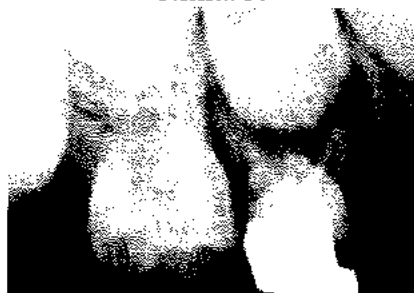

Слика 4.



На слика 4 може да се види интер-радикуларни патолошки промени на првиот мандибуларен млечен молар и екстерна ресорпција на дисталниот корен една година по третманот.

Слика 5.



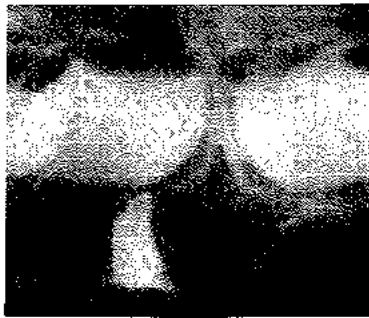На слика 5 се гледа пулпотомија на првиот млечен максиларен молар со  $\text{Ca}(\text{OH})_2$  после една година од третманот каде не се забележуваат рендген видливи патолошки промени.

### Јодоформ паста – рендгенолошки резултати


Кај пациентите кај кои лекувањето на авиталните млечни заби беше направено со јодоформ паста, контролните рендгенолошки снимки покажаа патолошки промени кај 14 заба, односно 43,75% од вкупно третираните заби, а кај 18 заба (56,25%) не регистриравме патолошки промени при рендген анализата.

Рендген анализата покажа дека кај 5 заба е регистрирана екстерна ресорпција, кај 6 заба забележани се промени на пародонциумот и околната алвеоларна коска. Кај 3 заба забележавме ресорпција на каналното полнење кај еднокоренските заби.

Слика 6.

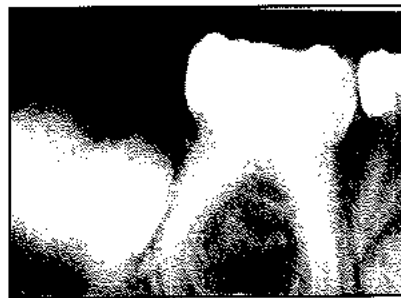

Слика 7.



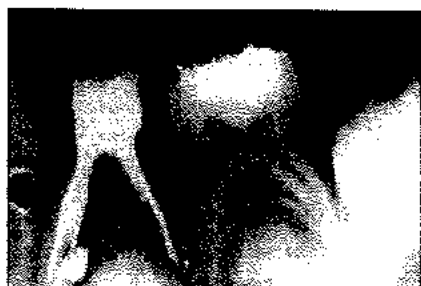Пулпектомија на максиларен централен инцизив со јодоформ паста канално полнење на почетокот на терапијата и по 18 месеци од третманот каде не се видливи патолошки промени.

Слика 8.

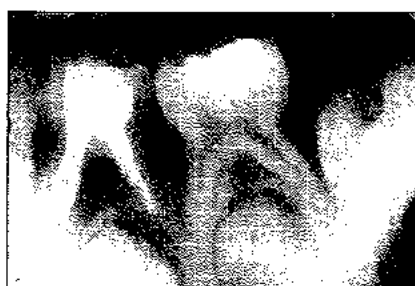

Канално полнење со јодоформ паста на втор мандибуларен млечен молар пред рупција на првиот траен молар.

Слика 9



Слика 10



На слика 9 и 10 е прикажана успешна пулпектомија и канално полнење со јодоформ паста на првиот млечен мандибуларен молар веднаш после третманот и една година подоцна.

Слика 11



Слика 12




Неуспешен третман на вториот мандибуларен млечен молар со интеррадикуларни и апикални промени на алвеоларната коска пред и една година по третманот.

### Железен сулфат – рендгенолошки резултати

Радиолошката анализа на 32 авитални млечни заби лекувани со методот со железен сулфат покажа дека од вкупниот број третирани заби, кај 46,87% (15 заба) не се забележаа рендгенолошки видливи патолошки промени. Рендген видливи промени на лечените заби и околната алвеоларна коска беа присутни кај 53,12% (17 заба).

Најмногу патолошки промени се регистрираа на периапикалното и интер-радикуларното ткиво и тоа кај 15 заби, односно 46,87% од лекуваните заби. Кај два заба забележавме екстерна ресорпција на корените.

Слика 13



На слика 13 се гледаат интер-радикуларни промени на првиот мандибуларен млечен молар третиран по методот со железен сулфат една година по третманот.

Слика 14




На слика 14 се гледа неуспешен ендодонтски третман на првиот мандибуларен млечен молар како резултат на интер-радикуларни патолошки промени.

Слика 15



На слика 15 е даден неуспешен ендодонтски третман на првиот мандибуларен млечен молар како резултат на интер-радикуларни промени.

Слика 16

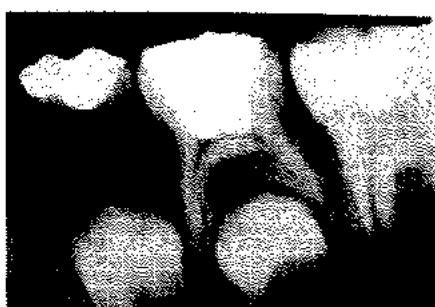

На слика 16 е даден прв млечен максиларен молар на кој е направена пулпотомија по методот со железен сулфат една година по третманот.

### Резорцин формалин – рендгенолошки резултати

Иако кај авиталните млечни заби кои беа лекувани со методот резорцин- формалин се забележаа најмалку клинички симптоми, сепак, кај многу од нив и покрај тоа што не покажуваа клинички симптоми регистриравме рендгенолошки видливи патолошки промени на корените и околното ткиво, најчесто екстерна ресорпција на корените. Имено, 16 од нив (50%) рендгенолошки покажаа екстерна ресорпција и патолошки промени на периапикалното ткиво.

Слика 17



На слика 17 рендгенолошки е прикажан втор мандибуларен млечен молар една година по третманот на кој е направена пулпотомија по методот на резорцин формалин.

Слика 18



Слика 19



На слика 18 и 19 се прикажани прв и втор мандибуларен млечен молар на кој е извршена пулпотомија по методот на резорцин формалин пред третман и една година по третманот.

Слика 20



На слика 20 може да се забележи екстерна ресорпција на корените на вториот млечен мандибуларен молар, лекуван со резорцин-формалин 18 месеци по третманот.

## 5.3. МИКРОБИОЛОШКА АНАЛИЗА

Табела 10. Просечни зони на инхибиција на испитуваните сретства за канална оптурација кон *Streptococcus mutans*

<i>Streptococcus mutans</i> (mm)			
Резорцин формалин паста	Цинк оксид еугенол	Ca(OH) <sub>2</sub>	Јодоформ паста
Просек ± (Ст.дев)			
22,50 (2,95)	11,17 (2,32)	6,67 (0,52)	23,33 (3,67)
ANOVA F=84,76; DF=3; p<0,01			
Resor. Form : ZnO = p<0,05; Resor.form.: Ca(OH) <sub>2</sub> = p<0,05; Resor.form : Jod.pas = p>0,05; ZnO : Ca(OH) <sub>2</sub> = p< 0,05; ZnO : Jod.pas. = p<0,05			

Табела 10 ги прикажува просечните вредности на зоните на инхибиција на испитуваните средства за канална оптурација кон бактеријата *Streptococcus mutans*.

Просечната зона на инхибиција кон бактеријата *Streptococcus mutans* за резорцин-формалин пастата изнесува 22.50мм. Просечната зона на инхибиција на цинк оксид еугенол паста кон истата бактерија изнесува 11.17мм, а на калциум хидроксидот 6.67мм. Просечната вредност на зоната на инхибиција на јодоформ пастатата на *Streptococcus mutans* изнесува 23.33мм.

Врз основа на добиените резултати направен е ANOVA тестот за нумеричките карактеристики на набљудуваните просечни вредности на зони на инхибиција на испитуваните материјали за канална оптурација кон *Streptococcus mutans* кое покажа F= 83,76; DF=3 и p< 0,01 што значи дека постојат високо статистички значајни разлики во антибактериското дејство на средствата за канална оптурација. Најголема просечна вредност на зоните на инхибиција кон *Streptococcus mutans* има Јодоформ пастата, а на второ место е резорцин-формалин пастата, а тие меѓусебно статистички не се разликуваат, а се разликуваат со останатите сретства за канална оптурација (цинк оксид еугенол пастата во однос на резорцин-формалин покажува статистичка значајност од p<0.05 и статистичка значајност p<0.05 забележавме на вредностите добиени на резорцин-формалин со Ca(OH)<sub>2</sub>, цинк-оксид еугенол со калциумхидроксид, и цинк оксид со јодоформ паста).



Табела 11. Просечни зони на инхибиција на испитуваните средства за канална оптурација кон *Actinomyces viscosus*

<i>Actinomyces viscosus</i> (mm)			
Резорцин формалин	Цинк Оксид еугенол	Ca(OH) <sub>2</sub>	Јодоформ паста
Просек ± (Ст.дев)			
32,84 (3,13)	11,33 (3,50)	6 (1,1)	26,17(3,82)
ANOVA F=99,57; DF=3; p<0,01			
Resor. form: ZnO = p<0,05; Resor.form.:Ca(OH) <sub>2</sub> = p<0,05; Resor.form : Jod.pas = p<0,05 ZnO : Ca(OH) <sub>2</sub> =p<0,05; ZnO : jod.pas. = p<0,05			

На табела 11 може да се видат просечните зони на инхибиција кон бактеријата *Actinomyces viscosus* предизвикани од испитуваните сретства за канална оптурација на млечните заби каде што, просечната зона на инхибиција од резорцин-формалин пастата изнесува 32.84мм, а од цинк оксид еугенол пастата 11.33мм. Калциумхидроксидот кон на бактеријата *Actinomyces viscosus* предизвикува зона на инхибиција со просечна вредност од 6мм, а додека кај јодоформ пастата, зоната на инхибиција беше просечно 26.17мм.

Направена е ANOVA за нумеричките карактеристики на набљудуваните просечни вредности на зоните на инхибиција на испитуваните материјали за канална оптурација кон *Actinomyces viscosus*, кое покажа F=99,57; DF = 3 и p < 0,01 што значи дека постои висока статистичка значајност помеѓу антибактериските дејства на средствта за канална оптурација, каде што апсолутно доминира резорцин- формалин пастата над сите останати средства.

Според ANOVA статистичка значајност p<0,05 е забележана помеѓу резорцин-формалин пастата и цинк оксид еугенол, помеѓу резорцин –формалин и калциум хидроксид, помеѓу резорцин-формалин и јодоформ паста, помеѓу цинк оксид еугенол и калциум хидроксид и помеѓу цинк оксид еугенол и јодоформ паста.

Табела 12. Просечни зони на инхибиција на испитуваните средства за канална оптурација кон *Lactobacillus casei*

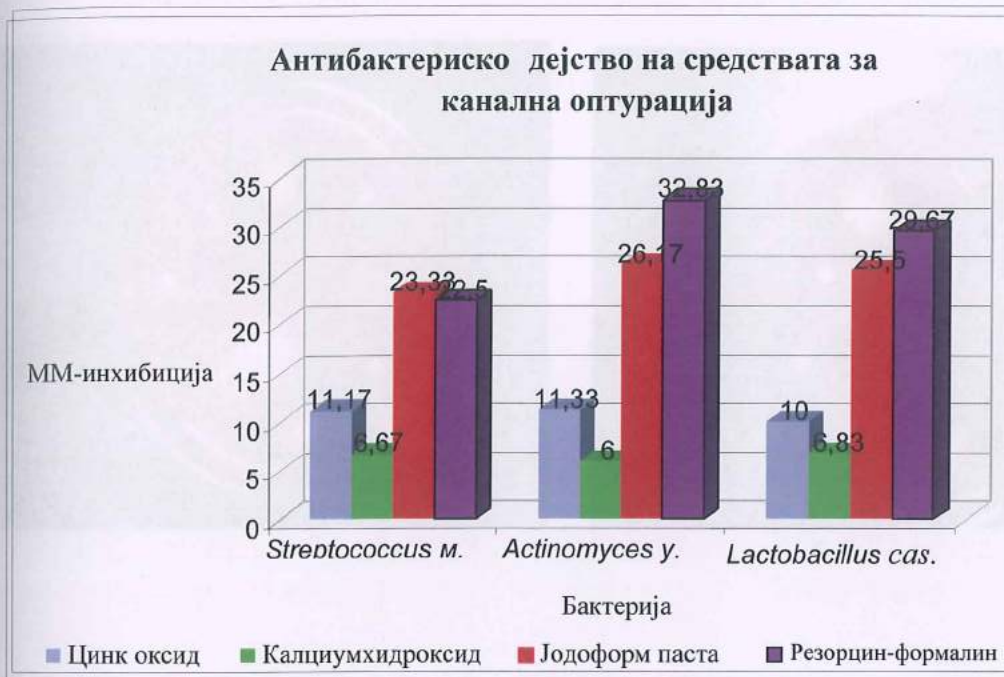
<i>Lactobacillus casei</i> (mm)			
Резорцин формалин	Цинк оксид	Ca(OH) <sub>2</sub>	Јодоформ паста
Просек <sup>±</sup> (Ст.дев)			
29,67 (1,51)	10 (1,1)	6,83 (0,98)	25,5 (2,07)
ANOVA <b>F = 34,906; DF=3; p &lt; 0,01</b>			
Resor. form: ZnO = p<0,05; Resor.form.:Ca(OH) <sub>2</sub> = p<0,05; Resor.form : Jod.pas = p<0,05 ZnO : Ca(OH) <sub>2</sub> = p<0,05; ZnO : jod.pas. = p<0,05			

Табела 12 ги прикажува просечните вредности на зоните на инхибиција на испитуваните средства за канална оптурација кон бактеријата *Lactobacillus casei*. Зоната на инхибиција на резорцин-формалин пастата кон *Lactobacillus casei* во просек изнесува 29.67мм, просечните вредности на зоната на инхибиција на цинк оксид еугенол пастата изнесува 10мм, а на калциумхидроксид 6.83мм. Просечната вредност на зоната на инхибиција на јодоформ пастата кон *Lactobacillus casei* изнесува 25.5мм.

Нумеричките карактеристики на набљудуваните просечни вредности на зоните на инхибиција на испитуваните материјали за канална оптурација кон *Lactobacillus casei* според ANOVA покажа F=34,906; DF=3 и p<0,01 што значи дека постои висока статистичка значајност помеѓу антибактериските дејства на средствта за канална оптурација, каде што апсолутно доминира резорцин-формалин пастата во однос на другите средства за канална оптурација кои ги испитувавме.

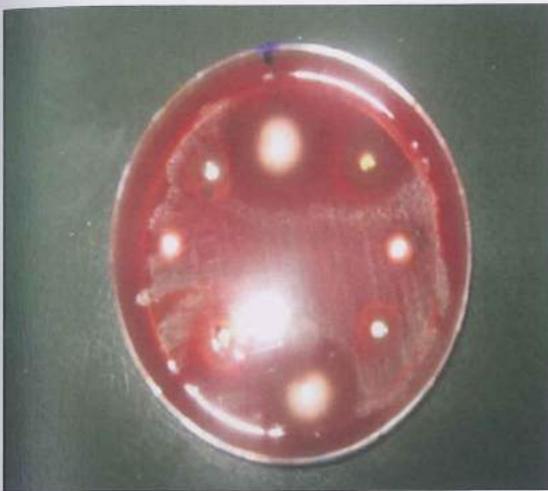ANOVA тестот покажа дека постои статистичка значајност p<0.05 и помеѓу резорцин-формалин пастата и цинк оксид, резорцин-формалин пастата и калциум хидроксид, резорцин-формалин пастата и јодоформ пастата, цинк оксид еугенол и калциум хидроксид и цинк оксид еугенол и јодоформ пастата.

**Графикон 4.** Приказ на просечните вредности на зоните на инхибиција кон анализираните бактерии за испитуваните материјали за канална оптурација

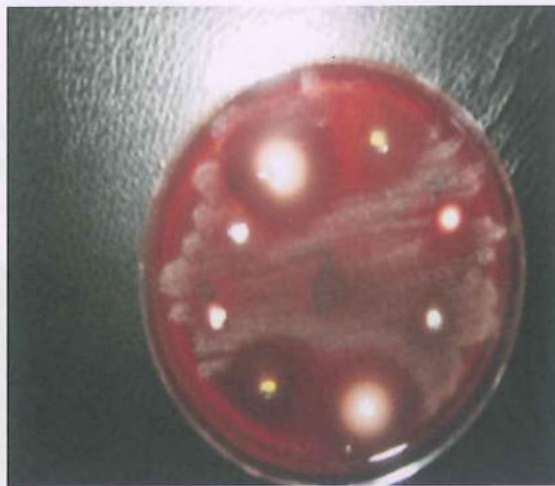

Слика 21. Петриevi плочи со зони на инхибиција на сретствата за канална оптурација кон испитуваните микроорганизми

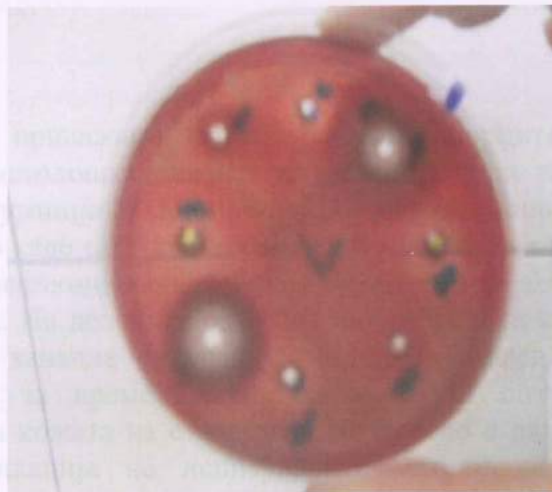*Streptococcus mutans*



*Actinomyces viscosus*




*Lactobacillus casei*



#### 5.4. ПАТОХИСТОЛОШКА АНАЛИЗА НА РЕАКЦИЈАТА НА ТКИВАТА НА СРЕДСТВАТА ЗА КАНАЛНА ОПТУРАЦИЈА

Слика 22. Експериментален стаорец 21 ден после поткожната апликација на испитуваните сретства за канална оптурација



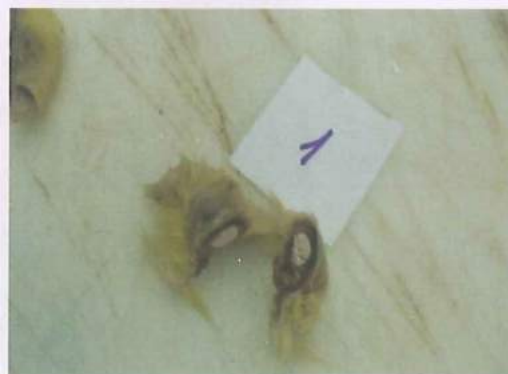На слика 22 се прикажани фотографии од стаорците кои ги користевме во испитувањето за патохистолошка анализа на реакцијата на ткивата кон испитуваните сретства за канална оптурација 21 ден по нивната подкожна инокулација. На грбниот дел на стаорецот на местото каде што поткожно беше аплицирана резорцин-формалин паста може да се забележи тумефакција со променета боја, тврда на допир и промени на крзното кое е со помалку влакна. На деловите од грбот на стаорците каде што беа инокулирани останатите сретства за канална оптурација имаше нормален раст на крзното, после неговото отстранување за време на апликацијата на оптурационите паста и не забележавме промени на кожата на стаорците. Интересно е да се напомене дека веднаш после поткожната апликација на испитуваните материјали за канална оптурација стаорците ја влечеа предната нога од страната каде што беше ињектирана резорцин-формалин пастата. Во понатамошниот опсервационен период движењето на стаорците се нормализира.

#### 5.4.1 Патохистолошка анализа на реакцијата на ткивата кон резорцин-формалин паста

**Слика 23.** Макроскопски приказ на земениот материјал од ткивото каде беше аплицирана резорцин формалин - паста на стаорците од видот „Wistar“



**Слика 24.** Макроскопски приказ на земениот материјал од ткивото каде беше аплицирана резорцин формалин - паста на стаорците од видот „Wistar“

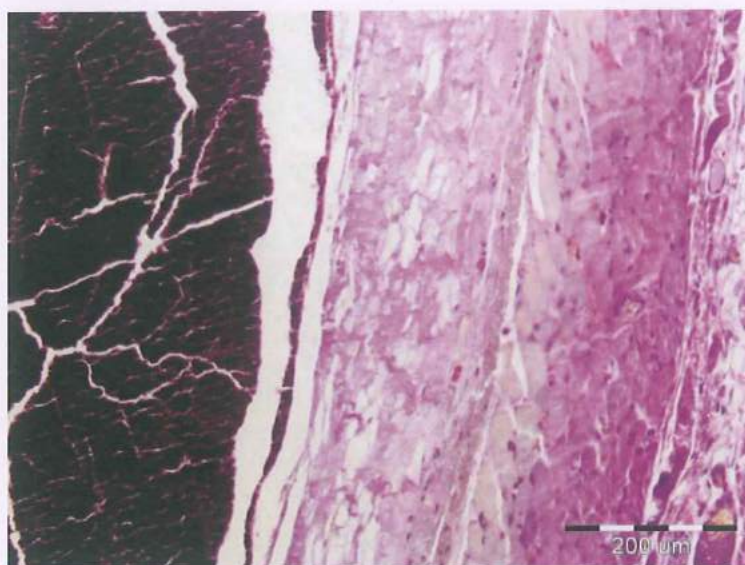


Слика 22 и 23 ги прикажува макроскопските промени на поткожното околно ткиво што ги предизвика резорцин-формалин пастата на ткивото што беше земено за хистолошка анализа 7 дена после поткожната апликација.

На макроскопскиот преглед на стаорецот на местото каде што беше поткожно ињектирана резорцин формалин-паста можеше да се види голема тумефакција со промена на бојата на кожата, а на допир тврда по конзистенција.

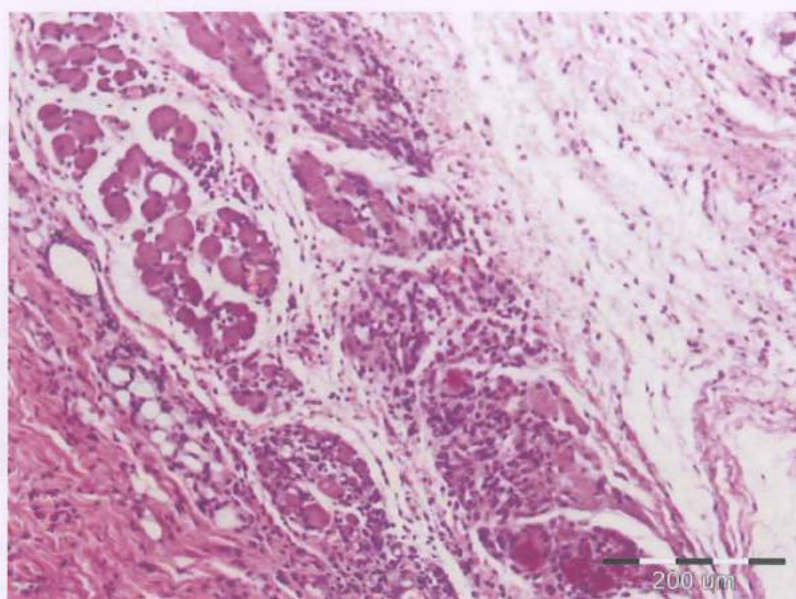
На макроскопскиот преглед на земениот материјал од ткивото забележавме присуство на резорцин формалин паста во стврдната состојба, а ткивото околу инокулираниот материјал беше со променета боја и со забележителен оток.

Слика 25. Микроскопски приказ на пресек од поткожно ткиво на стаорец во кое што беше ињектирана резорцин- формалин паста 7 дена после апликацијата



На сликата 25 е прикажан микроскопскиот слајд на кој што може да се забележи резорцин-формалин паста која се наоѓа во псевдо-циста со некроза на околното масно ткиво и дегенеративни промени на мускулатурата.

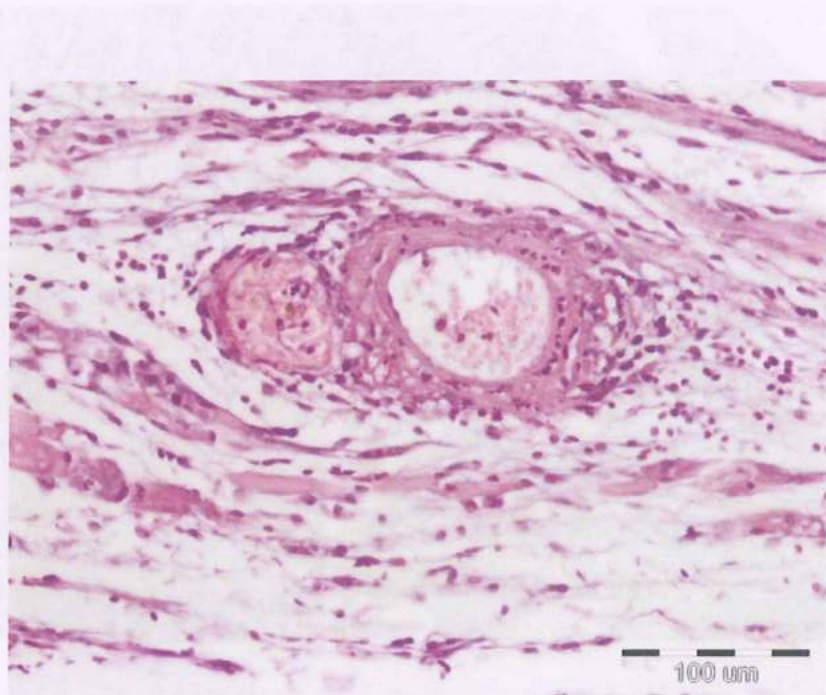
**Слика 26.** Микроскопски приказ на пресек од поткожно ткиво на стаорец во кое што беше ињектирана резорцин- формалин паста 7 дена после апликацијата



Сликата 26 претставува микроскопскиот слајд на кој се гледа некроза на масно ткиво, атрофија и некроза на скелетна мускулатура со пролиферација на млади крвни садови и формирање на младо гранулационо ткиво.

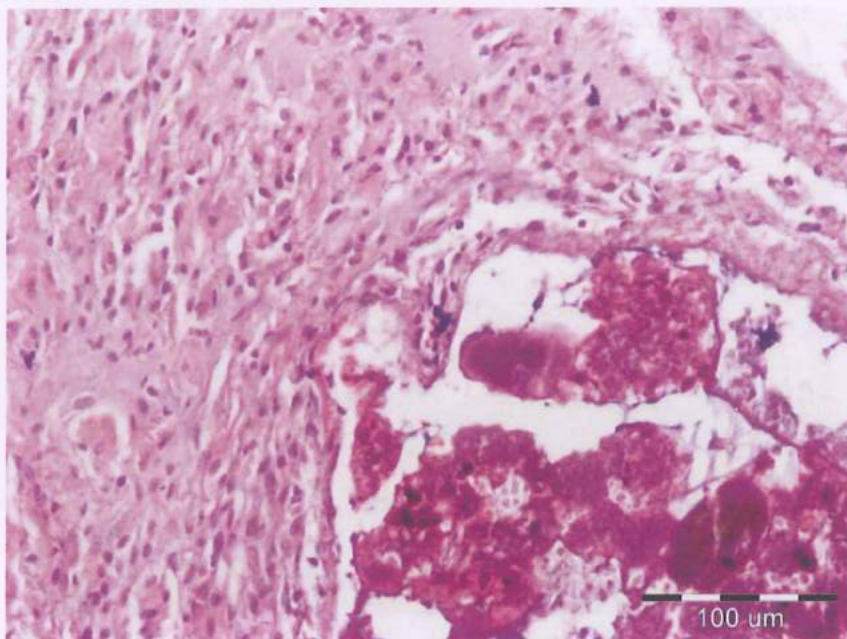


**Слика 27.** Микроскопски приказ на пресек од поткожно ткиво на стаорец во кое што беше ињектирана резорцин-формалин паста 7 дена после апликацијата



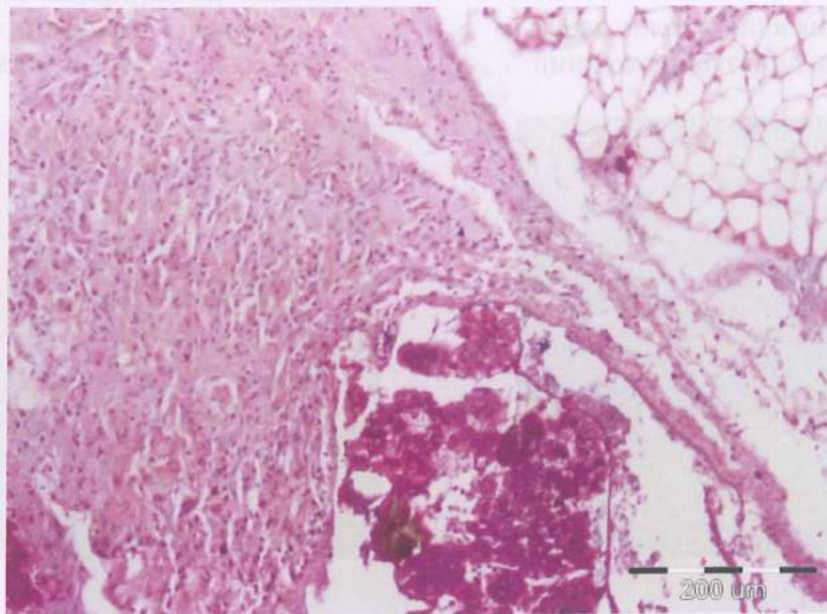
На слика 27 е прикажан микроскопски слајд на кој се забележува васкулитис промена на мала артерија со инфилтрација на воспалителни клетки во зидот на артеријата и околно хронично воспаление. Секое хронично воспаление прави деструкција на околното ткиво.

Слика 28. Микроскопски приказ на пресек од поткожно ткиво на стаорец во кое што беше ињектирана резорцин- формалин паста 21 ден после апликацијата



На слика 28 се забележува присуство на аноргански црн материјал со грануломатозна реакција околу него.

**Слика 29.** Микроскопски приказ на пресек од поткожно ткиво на стаорец во кое што беше ињектирана резорцин-формалин паста 21 ден после апликацијата



Слика 29 претставува поголемо зголемување на ткивото во кое беше аплицирана резорцин формалин – паста на кое може да се забележат гигантски и епителовидни клетки околу отатоците на материјалот, тоа е реакција од тип на страно тело. Кај ваквите реакции ткивото зараснува побавно со гранулом.

#### 5.4.2 Патохистолошка анализа на реакцијата на ткивата кон цинк оксид еугенол паста

**Слика 30.** Макроскопски приказ на земениот материјал од ткивото каде беше аплицирана цинк оксид еугенол паста



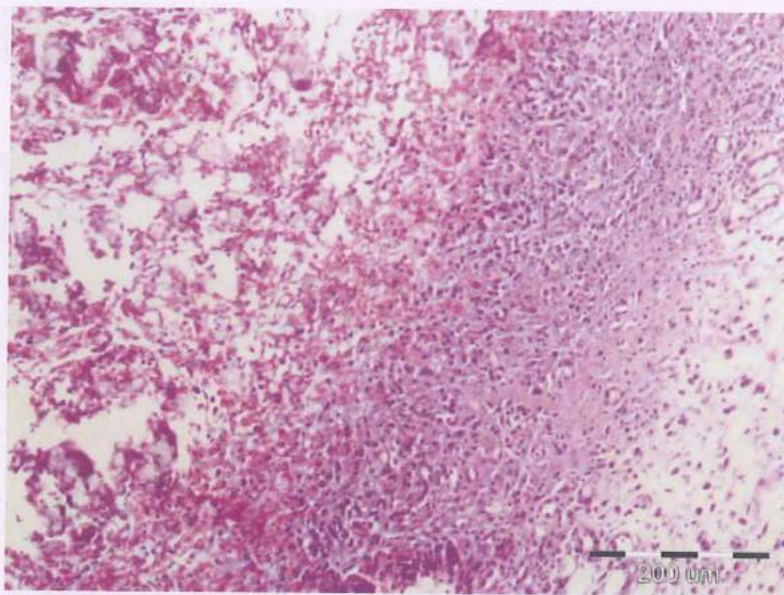
**Слика 31.** Макроскопски приказ на од земениот материјал од ткивото каде беше аплицирана цинк оксид еугенол паста



При макроскопскиот преглед на стаорецот на местото каде беше поткожно ињектирана цинк оксид еугенол паста, 7 дена по апликацијата можеше да се види тумефакција со тврда конзистенција на допир. Кожата на местото на инакулација на материјалот беше без видливи промени.

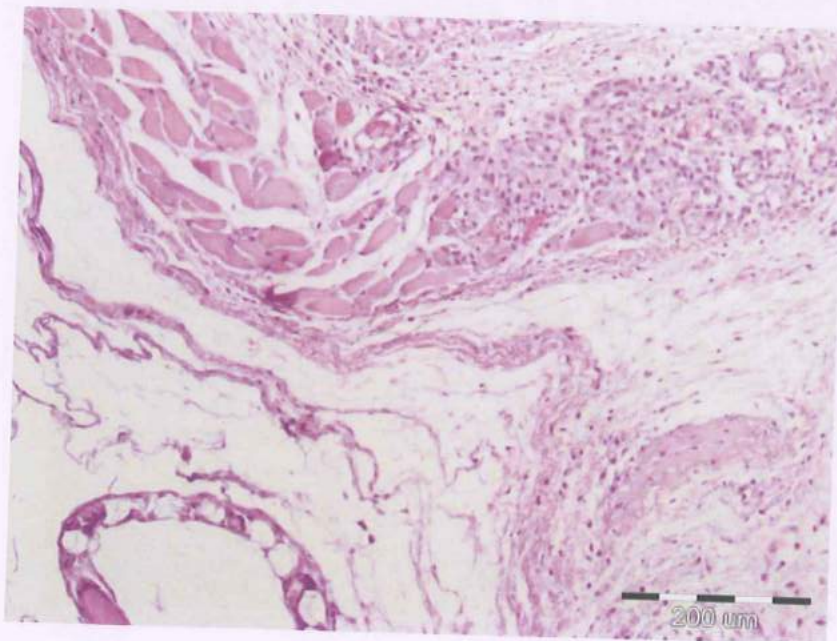
Сликите 30 и 31 претставуваат макроскопскиот преглед на земениот материјал од поткожното ткиво од стаорец 7 дена по апликацијата на цинк оксид еугенол, каде забележавме присуство на цинк оксид еугенол паста во стврдната состојба.

Слика 32. Микроскопски приказ на пресек од поткожно ткиво на стаорец во кое што беше ињектирана цинк оксид еугенол паста 7 дена после апликацијата



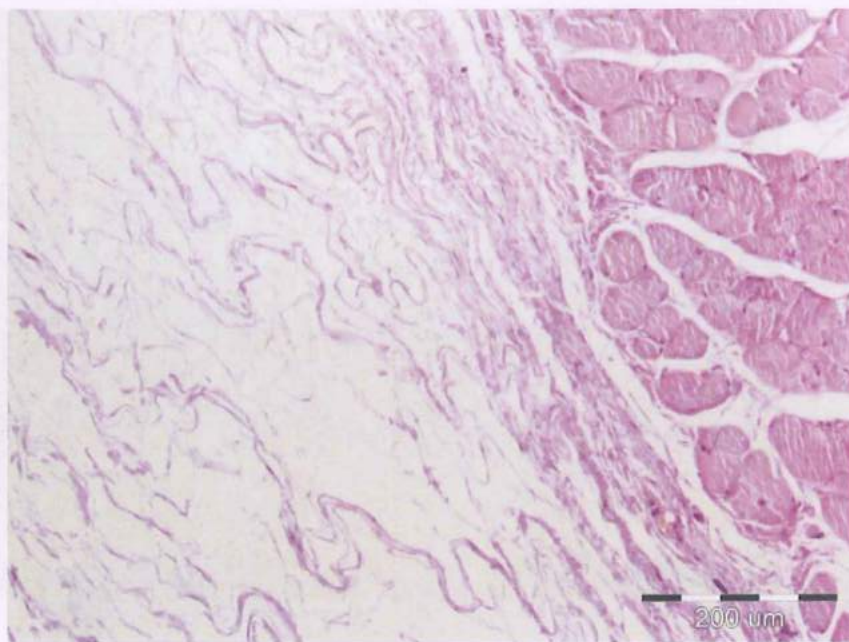
На микроскопскиот слајд може да се види депозиција на материјалот со некроза на масно ткиво и околно акутно флегмонозно воспаление, кое го ограничува аплицираниот материјал, создавајќи псевдо-капсула на која се надоврзува хронично воспаление на околните ткива.

Слика 33. Микроскопски приказ на пресек од поткожно ткиво на стаорец во кое што беше ињектирана цинк оксид еугенол паста 7 дена после апликацијата



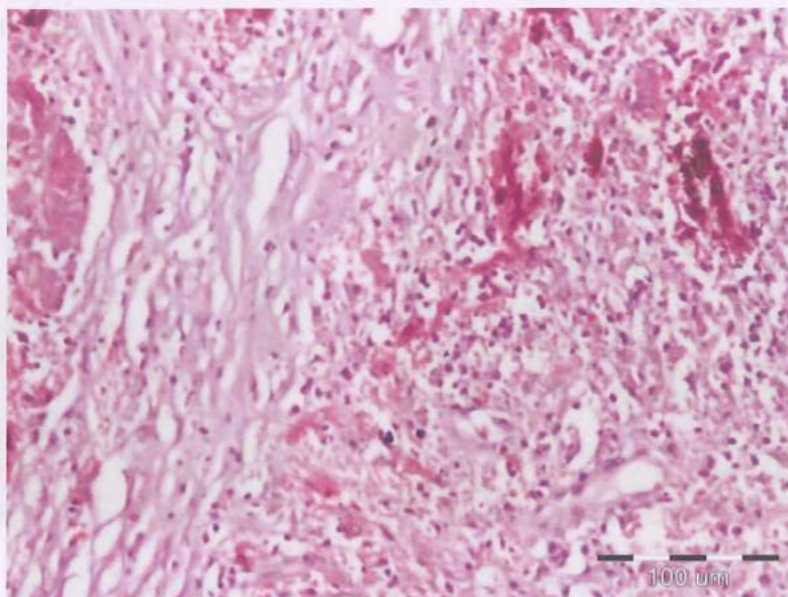
Сликата 33 претставува микроскопскиот слајд на кој се забележува некроза на масното ткиво, атрофија и некроза на скелетната мускулатура со пролиферација на млади крвни садови и хронично воспалителен инфилтрат.

**Слика 34.** Микроскопски приказ на пресек од поткожно ткиво на стаорец во кое што беше ињектирана цинк оксид еугенол паста 7 дена после апликацијата



На микроскопската слика 34 се гледа некроза на масно ткиво и дегенеративни промени на мускулатурата.

**Слика 35.** Микроскопски приказ на пресек од поткожно ткиво на стаорец во кое што беше ињектирана цинк оксид еугенол паста 21 ден после апликацијата

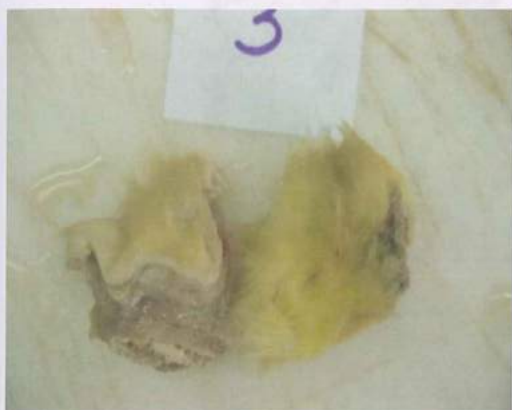

На микроскопскиот слајд кој е направен 21 ден по апликацијата на цинк оксид-пастата во поткожното ткиво на стаорец, може да се видат остатоци од аплицираниот материјал околу кој се забележува некроза и гранулационо ткиво.

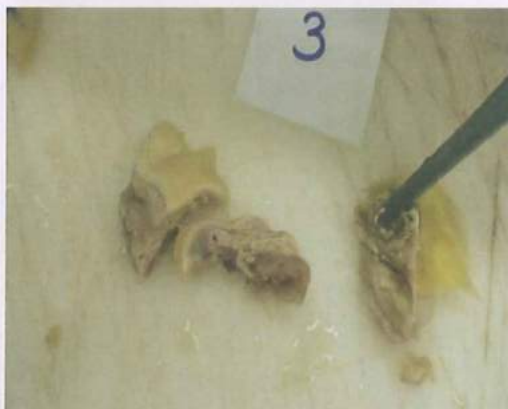


#### 5.4.3 Патохистолошка анализа на реакцијата на ткивата кон калциумхидроксид

**Слика 36.** Макроскопски приказ на земениот материјал од ткивото каде беше аплицирана  $\text{Ca}(\text{OH})_2$  паста



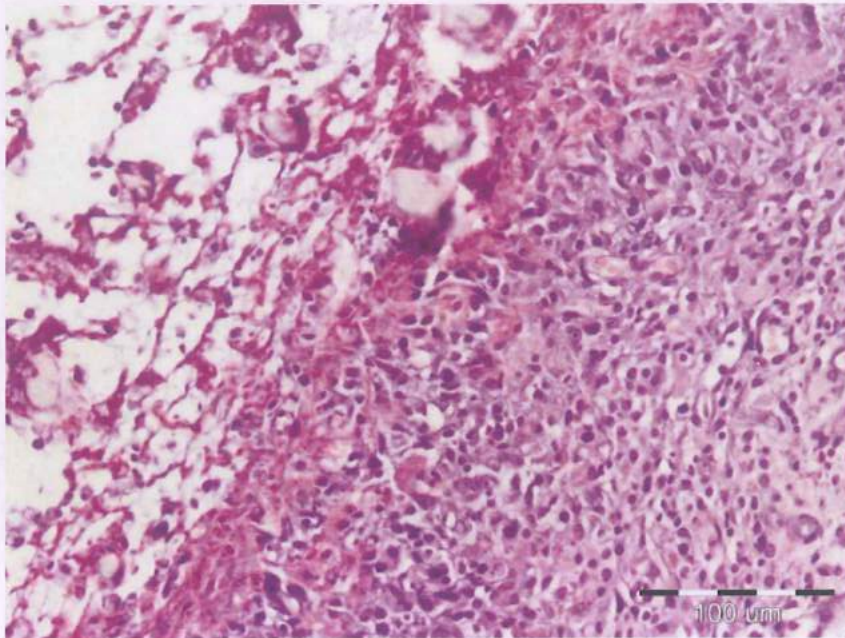
**Слика 37.** Макроскопски приказ на од земениот материјал од ткивото каде беше аплицирана  $\text{Ca}(\text{OH})_2$  паста



На макроскопски преглед на стаорецот, во делот каде што беше аплицирана  $\text{Ca}(\text{OH})_2$  паста визуелно и на допир не забележавме промени на кожата.

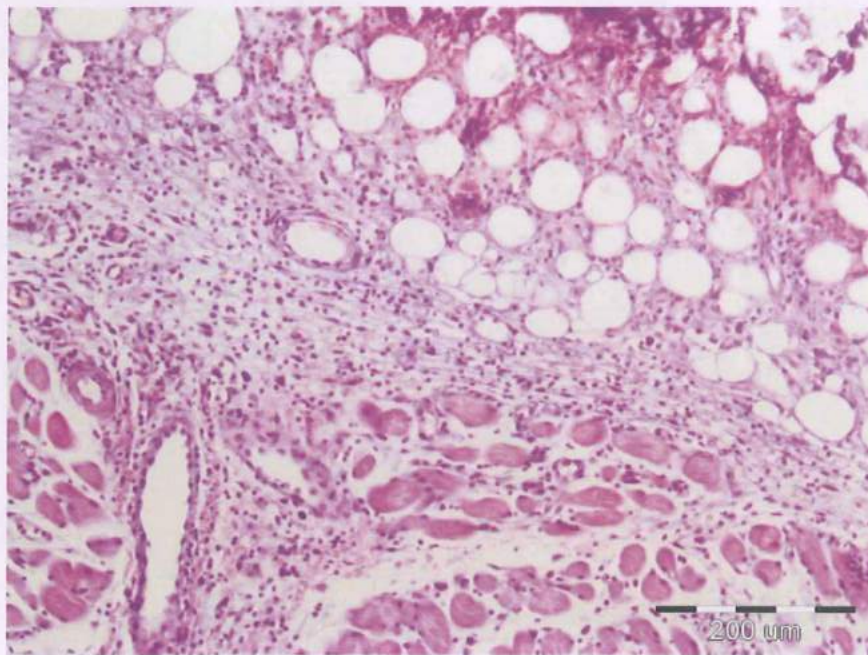
На сликите 36 и 37 е прикажан земениот материјал за хистолошка анализа од поткожното ткиво на стаорец, 7 дена после апликацијата, на кој не се забележаа макроскопски промени, а количината на поткожно аплицираниот  $\text{Ca}(\text{OH})_2$  беше со намален волумен односно дел беше ресорбиран од околните ткива.

**Слика 38.** Микроскопски приказ на пресек од поткожно ткиво на стаорец во кое што беше ињектирана калциумхидроксид паста 7 дена после апликацијата



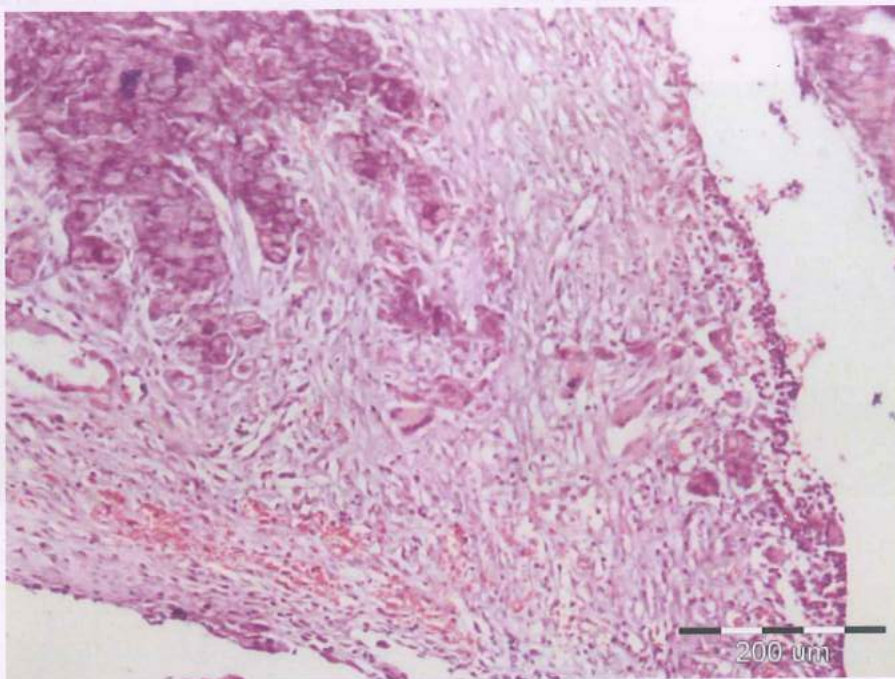
На микроскопскиот пресек прикажан на слика 38 се гледа некроза на масно ткиво со калцификати во него и формирање мембрана од гранулационото ткиво, која го ограничува аплицираниот материјал. Се забележува и хронично воспаление во околината.

Слика 39. Микроскопски приказ на пресек од поткожно ткиво на стаорец во кое што беше ињектирана калциумхидроксид паста 7 дена после апликацијата



Сликата 39 прикажува микроскопскиот слајд, кој е направен со поголемо зголемување каде се забележуваат деструктивни промени во масно ткиво и создавање гранулациона мембрана.

**Слика 40.** Микроскопски приказ на пресек од поткожно ткиво на стаорец во кое што беше ињектирана калциумхидроксид паста 21 ден после апликацијата




На слика 40 се забележува комплетна ресорпција на инокулираниот материјал и присуство на калцификати со грануломатозна реакција на местото на инокулација.

#### 5.4.4 Патохистолошка анализа на реакцијата на ткивата кон јодоформ паста

**Слика 41.** Макроскопски приказ на земениот материјал од ткивото каде што беше аплицирана јодоформ паста



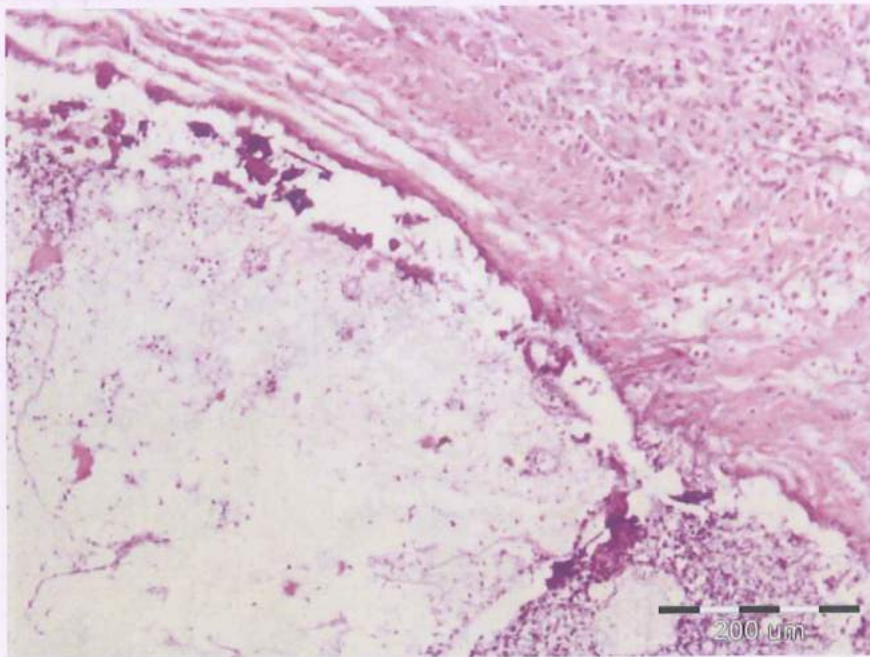
**Слика 42.** Макроскопски приказ на пресек од земениот материјал од ткивото каде што беше аплицирана јодоформ паста



На макроскопскиот преглед на стаорецот на местото каде што беше поткожно инјектирана јодоформ паста 7 дена по апликацијата можеше да се види тумефакција со тврда конзистенција на допир и без променета боја на кожата

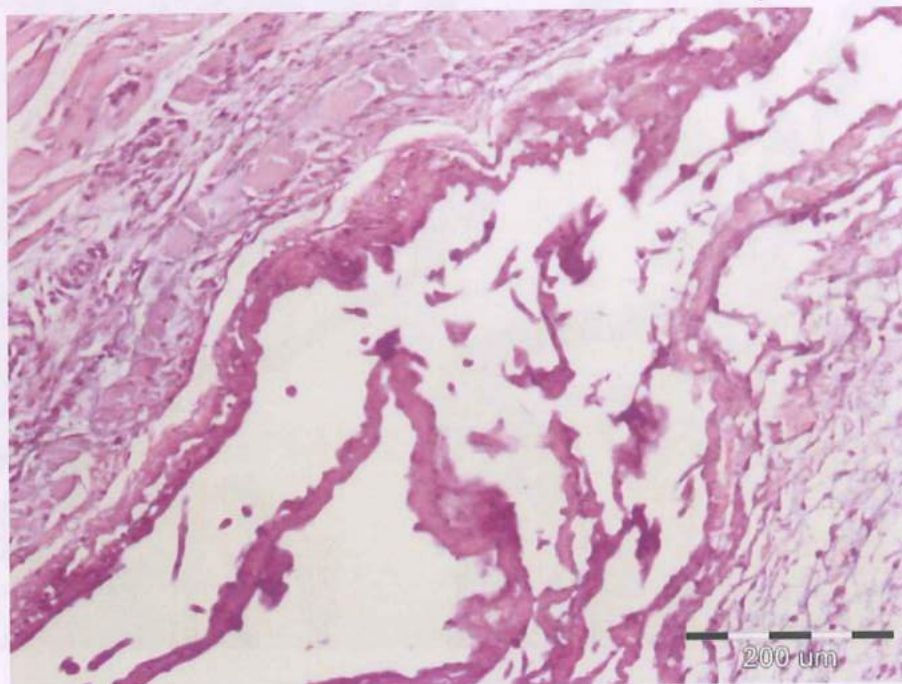
На макроскопскиот преглед на земениот материјал од поткожното ткиво за хистолошка анализа, прикажан на сликите 41 и 42 забележавме јодоформ паста која беше инкапсулирана во поткожното ткиво.

**Слика 43.** Микроскопски приказ на пресек од поткожно ткиво на стаорец во кое што беше ињектирана јодоформ паста 7 дена после апликацијата



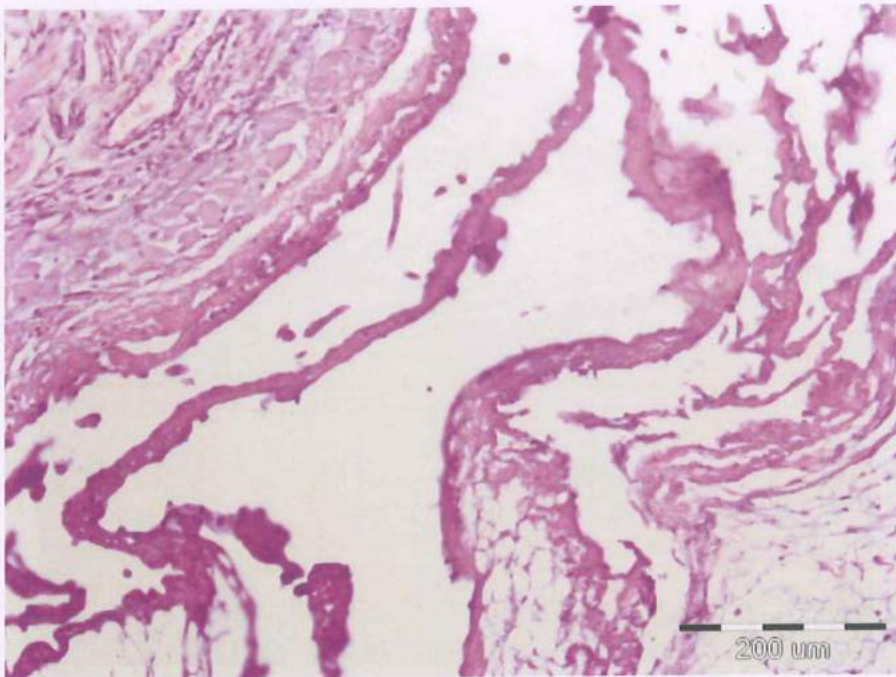
На микроскопската слика се гледа вид на циста во која се наоѓа некротично масно ткиво , остатоци од аплицираниот материјал, калцификати и околна воспалителна реакција.

Слика 44. Микроскопски приказ на пресек од поткожно ткиво на стаорец во кое што беше ињектирана јодоформ паста 7 дена после апликацијата



На микроскопскиот слајд прикажан на слика 44 се гледа цистичен сид околу некротично масно ткиво со минимална воспалителна реакција.

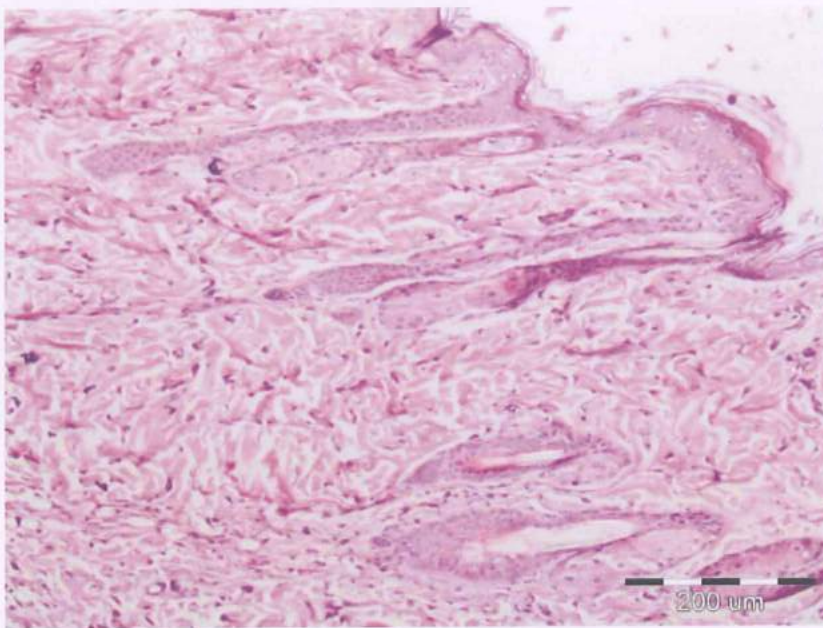
Слика 45. Микроскопски приказ на пресек од поткожно ткиво на стаорец во кое што беше ињектирана јодоформ паста 7 дена после апликацијата



На микроскопската фотографија се забележуваат дегенеративни промени во мускулатурата и се гледа дека веќе се формира цистична формација околу материјалот.



**Слика 46.** Микроскопски приказ на пресек од поткожно ткиво на стаорец во кое што беше ињектирана јодоформ паста 21 ден после апликацијата



## 6. ДИСКУСИЈА

Во поткожното ткиво во кое што беше поткожно аплицирана јодоформ паста после 21 ден од апликацијата забележавме ресорпција на аплицираниот материјал и нормален наод на ткивата на местото на инакулација на материјалот.

## **6. ДИСКУСИЈА**

Бидејќи во ендодонцијата на млечните заби се повеќе се промовира потребата да се користат материјали и сретства кои нема да имаат токсично, иритирачко и алергено дејство на околните ткива и организмот воопшто, главниот мотив за изработка на оваа дисертација беше да ја испитаме успешноста на методите за лекување на авитални млечни заби кои најчесто се применуваат кај нас, да ги испитаме антибактериските својства на пастите кои најчесто ги користиме во ендодонтскиот третман на млечните заби како и нивното дејство на периапикалното ткиво. Врз основа на добиените резултати се обидовме да дадеме препораки за лекување на авитални млечни заби.

Со оглед дека во оваа студија се опфатени клинички, микробиолошки и патохистолошки анализи, за поедноставно следење на дискусијата ова поглавје има тек како и поглавјето со резултати.

## 6.1 . КЛИНИЧКИ АНАЛИЗИ

Клиничките испитувања беа направени на Клиниката за детска и превентивна стоматологија при УСКЦ „Св.Пантелејмон,, во Скопје во подолг временски период. Во ова испитување беа вклучени многу поголем број на пациенти од колку што во овој труд се прикажани, но голем број од пациентите не бевме во можност да ги следиме во тек на предвидениот временски период, бидејќи не доаѓаа на редовните контролни прегледи, и нив ги исклучивме од ова испитување. Со испитувањето беа опфатени само пациентите кои редовно доаѓаа на контролните прегледи до завршување на испитувањето.

Нашето испитување опфати вкупно 92 пациенти на возраст од 3-10 години од двата пола. Полот на пациентите не беше земен во предвид при ова испитување.

Главен услов за вклучување на пациентите во ова испитување беа утврдените индикации за ендодонтски третман на авитални млечни заби, децата вклучени во испитувањето да соработуваат, да се во добра здравствена кондиција и да се јавуваат на редовни контролни прегледи. Во нашето испитување се водевме од препораките кои ги пропишува AAPD<sup>1</sup> во своите клинички водичи каде препорачува при поставувањето на индикации за ендодонтски третман на млечните заби секогаш треба да се има во вид вредноста на секој инволвиран заб во однос на целокупниот развој на детето и алтернативните пулпни терапии.

Појдовна идеја за спроведување на оваа анализа беше фактот што во секојдневната клиничка пракса многу често се среќаваме со некротичните промени на пулпата на млечните заби во вкупната оралната патологија кај децата од нашата популација. Податоци од нашата литература за застапеноста на компликациите од кариес кај децата од нашата држава не ми беа достапни. Граовац 1966г., Воинович и Поповиќ 1968г., информираат дека 30% од четиригодишните деца и 50% од шестгодишните деца имаат проблеми со компликациите од кариес. Гаиќ 1983 г. известува дека компликации од кариес имаат 40% од четиригодишните деца и 89,3% од шестгодишните деца, така што на еден пулпитичен заб доаѓаат 2,5 останати компликации.<sup>82</sup> Вака високата појава на компликациите од кариес кај децата секако го истакнува значењето од решавање на многу нерешени терапевтски дилеми од оваа област.

Сложеноста на пристапот на лечењето на некротичниот процес на млечните заби е условен од низа објективни тешкотии, почнувајќи од проблемите при дијагнозата, преку тешкотиите при соработката со малиот пациент, до низа нерешени парашања во однос на изборот и примената на најсоодветна терапевтска метода. Поставувањето на правилна дијагноза и индикација за терапија е еден од основните предуслови за успешно лекување на авитални млечни заби и со ова се согласуваат сите автори.

Во нашето испитување вклучивме 128 млечни заби со авитална пулпа, од кои 21 заби беа централни млечни инцизиви, 15 латерални инцизиви, 12 млечни канини, 47 први млечни молари и 33 втори млечни молари.

Млечните заби кај кои беше поставена индикација за ендодонтски третман ги поделивме во четири групи, по 32 млечни заби во секоја испитувана група. Методите кои што ги применивме при ендодонтскиот третман беа оние кои најчесто ги користиме на нашата клиника а тоа се третман на авитални млечни заби со резорцин формалин, јодоформ хлумски и со калциум хидроксид. На нашата клиника железниот сулфат не го користиме во ендодонтскиот третман на млечните заби, а бидејќи тој се повеќе се препорачува во литературата како алтернатива на токсичниот формокрезол, го вклучивме во нашево испитување, со цел да ја испитаме неговата ефикасност.

Во поднесената пријава за изработка на оваа докторска дисертација, планиравме да го вклучиме и методот со формокрезол. Пребарувајќи по литературата и имајќи ја предвид препораката од Американското здружение за храна и лекови, која препорачува формокрезолот да се исфрли од употреба при ендодонтскиот третман на млечните заби, ние решивме методот со формокрезол да го исклучиме од нашето испитување.

Во врска со употребата на резорцин-формалинот во ендодонтскиот третман на млечните заби, литературата не нуди податоци за примената и успешноста на оваа метода. Меѓутоа, бидејќи оваа метода најчесто се употребува за третирање на авитални заби на нашата клиника, се одлучивме да го испитаме клиничкото, рендгенолошкото, микробиолошкото и цитотоксичното влијание на резорцин формалин пастата.

Резултатите кои што ги добивме од резорцин-формалин методата ги споредувавме со литературните податоци што ни беа достапни, а се однесуваа за ефикасноста на формокрезол пастата во ендодонтскиот третман на млечните заби, поради тоа што и двете пасти, во својот состав содржат формалдехид, со таа разлика што формалдехидот во формокрезолот е во многу помала концентрација.

Кога зборуваме за терапевските можности на лекување на авитални млечни заби литературните податоци нудат се широк опсег на терапевски постапки, почнувајќи од трепанација на авиталниот млечен заб и да се чека до неговата физиолошка смена, различни методи на ендодонски третман и до екстракција на авиталните млечни заби.

При ендодонтски третман на млечни заби најчесто се користат ампутацоните методи поради стравот од можноста за повреда на клицата на забот заменик или негово инфицирање при работа со канални инструменти, како и тешкотиите на кои наидуваме при третманот од страна на анатомоморфолошките карактеристики на корените на млечните заби, особено млечните молари, и контролата на однесувањето на малиот пациент со тешкотии при обезбедување на суво работно поле.<sup>41,61,74,94.</sup>

Во нашето испитување најчесто применуван метод при ендодонтскиот третман на млечните молари беше пулпотомијата. Имајќи ја предвид различната можност за соработка со малиот пациент при третманот, кај 5 млечни молари се направи и пулпектомија, која беше овозможена од однесувањето на пациентите и состојбата на афектираните заби. Еднокорените млечни заби ги третиравме со методата на пулпектомија.

При изборот на забите за ендодонтски третман се раководевме од пропишаните критериуми: млечните заби не беа со фистула или абсцес, не беше започната или имаше само почетна ресорпција на корените, забите имаа релативно зачувана коронка и децата што учествуваа во студијата релативно добро соработуваа, а родителите на децата што беа вклучени во испитувањето беа соодветно информирани за тоа.

Клиничката слика не беше иста кај сите пациенти пред интервенцијата. Предоперативно, клинички симптоми беа евидентирани кај 96 заби, односно кај 75% од вкупно третираните заби вклучени во испитувањето. Спонтана болка имаше кај 17 од третираните заби вклучени во испитувањето или 13,28%, перкуторна чувствителност беше регистрирана кај 79 заби или кај 61,71% од забите кои ги третиравме. 25% од третираните заби беа без клинички симптоми.

Најчест субјективен симптом кај заболувањата со пулпа е болката. Иако појавата на болка е поврзана со воспалителни реакции на пулпата, кај млечните заби нема корелација помеѓу интензитетот на болката и степенот на оштетување на пулпата.<sup>82, 85,94.</sup> Кај млечните заби има брз напредок на воспалението од акутен пулпит во некротични промени и е една од причините што болните симптоми можат практично да изостанат или да бидат многу кратки.

Освен тоа, широко отворениот апекс на коренот на млечниот заб кај кого започнала физиолошка ресорпција може, исто така, да биде причина за отсуство на болка кај воспалителни промени на пулпата. Намалување на имунобиолошката одбрана на пулпата во текот на ресорпцијата доведува до брзо преминување на акутната форма на воспаление во хронична форма или некроза.

Специфичноста на болните сензации кај млечните заби, нивната непостојаност или отсуство на болка, условена е и со самиот процес на ресорпција на корените на млечните заби во времето на физиолошката смена при што доаѓа до промена во аферентните нервни влакна. Поради тоа, анамнестичките податоци за болната историја кај млечните заби или нејзино отсуство треба да ги прифатиме само како ориентациски показател за поставување дефинитивна дијагноза.<sup>7</sup>

Перкусијата кај малите пациенти е ограничена со возраста на детето и неговиот страв од непријатни интервенции. Позитивен одговор на перкусија е знак дека инфекцијата ја пробрала одбрамбената бариера на пулпата на млечните заби и дека се проширила во потпорните ткива на забот.<sup>82</sup> Кај млечните заби треба да се има во предвид и можноста дека забите во фаза на ресорпција исто така може да реагираат при перкуторен преглед.

Отсуството на клинички симптоми при патолошки промени во пулпата на млечните заби или нивната слаба изразеност ја потврдиле многу автори (Hobson, Magnusson, Koch, Гајќ и многу други). Гајќ наведува дека две третини (67,9%) од децата со воспалителни промени на пулпата не покажуваат никакви субјективни симптоми, освен предизвикана болка при жвакање. На ваквиот наод секако придонесува и влијанието на специфичноста на пулпата на млечните заби кој е условен со нејзината старост, започнатата физиолошка ресорпција и придружното воспаление и некроза. Се забележува непостоење на поврзаност помеѓу клиничките симптоми и степенот на оштетување на пулпата. Отсуството на акутни симптоми често дава дури и безболна некроза на пулпното ткиво што е во согласност со наодите на Цекиќ и сор., кои истакнуваат дека клиничкиот наод е потврден хистолошки само во една третина од испитуваните примероци. Докажан е фактот дека може да се најдат делови на витално воспалено пулпно ткиво во некротичната пулпа. Ова е една од причините што понекогаш и кај некротично распаднатата пулпа може да се добие позитивен одговор на некои од тестовите за виталност, како што се електричните, тестот на препарација или термичкото испитување.<sup>82</sup>

Во нашето испитување беа лекувани 32 авитални млечни заби, со методот со калциумхидроксид, и тоа 10 централни индизиви, 7 латерални индизиви, 6 канини, 6 први млечни молари и 3 втори млечни молари. Пациентите ги повикувавме на контролни прегледи на три, шест, дванаесет и осумнаесет месеци после третманот или по потреба ако се јавеше некој клинички симптом.

Во периодот од првите три месеци по третманот, поради клиничките симптоми, се екстрахираа 5 заби или 15,62% од третираните заби со калциумхидроксид. Останатите 27 млечни заби или 84,38% од третираните заби во овој период не покажаа клинички симптоми.

Во временскиот период до 6 месеци по третманот, уште 4 заби кои беа третираны со калциумхидроксид или кај 14,81% од преостанатите заби се јавија клинички симптоми. Кај два заби се јави болка, перкуторна осетливост и патолошка луксација, а кај два заби беше регистрирана појава на фистула. Кај 23 лекувани заби со методата на калциум хидроксид или кај 71,87% од вкупниот број на заби лекувани со оваа метода на контролниот преглед за овој период, не забележавме клинички симптоми.

Во периодот до 12 месеци после третманот со калциумхидроксид уште кај 7 млечни заби се појавија клинички симптоми. Кај два заби се појави болка при жвакање, перкуторна осетливост и луксација, кај три заби регистриравме присутна фистула, а кај два заби имаше појава на парулис. Од вкупниот број на лекувани заби со оваа метода, на контролниот преглед без клинички симптоми беа 16 заби, односно, 50% од забите.

Во периодот до 18 месеци, до кога траеше нашето испитување, не покажаа клинички симптоми 11 заби (34.37%) од вкупниот број на заби лекувани со методата на калциумхидроксид.

Многубројните истражувања опишани во литературата даваат различни оценки во процентот на успешност на лекување на авиталните заби со калциум хидроксид. Nuth et al.<sup>63</sup> во својата студија презентираат клинички успех на ендодонтски третман со калциум хидроксид од 95% после 12 месеци и 87% после 24 месеци.

Charles и сор.<sup>21</sup> во својата студија на третираны авиталны млечни заби со калциум хидроксид забележале успех од 30% после 18 месеци од третманот.

Faavi и сор.<sup>34</sup> забележале успех од 50% после 6 месеци од третманот со калциум хидроксид.

Нашите резултати со успешноста на лекувањето на авиталните млечни заби за едногодишен период, со методот со калциумхидроксид е во согласност со наведените автори<sup>21,34</sup> а процентот на успех е помал од наодите на Nuth<sup>61</sup> (53%). Меѓутоа, голем број автори<sup>14,21,41,42,52,124</sup>, а и ние го регистриравме тоа, наведуваат дека калциумхидроксидот се ресорбира многу побрзо во споредба со физиолошката ресорпција на коренот на забот. Најчесто, тоа е и причина за реинфекција на коренскиот канал и појава на клинички симптоми за подолг временски период по третманот. Некои од авторите<sup>21</sup> препорачуваат почесто дополнување на пастата од калциумхидроксид во коренските канали, а по исчезнување на клиничките симптоми и подобрувањето на рендгенолошкиот наод, пастата на калциумхидроксид да се замени со друга ресорптивна паста, која ќе го следи процесот на ресорпција на корените, најчесто препорачана е цинк оксид пастата.

Camp и сор.<sup>14</sup> регистрирале ресорпција на пастата од калциум хидроксид од кореновите канали после 60 дена од апликацијата.

Rosendohal<sup>116</sup> пак ја препорачува пастата на калциум хидроксид како дефинитивно полнење на некротични млечни заби.

Fuks<sup>41</sup> смета дека мешавина на калциум хидроксид и јодоформ прашок е приближно идеален материјал за ендодонтски третман на авитални млечни заби. Во САД се употребува сличен материјал - Endoplast.<sup>45</sup>

Chawla et al.<sup>22</sup> и Silva et al.<sup>124</sup> препорачуваат мешавина на калциум хидроксид и цинк оксид за канална оптурација на млечни заби.

Ramar K.<sup>110</sup> во *in vivo* студија за ендодонтски третман на млечни заби, користел ENDOFLAS во чиј состав има калциумхидроксид, цинк оксид еугенол и јодоформ, и после девет месечна опсервација забележал 95,1% успешност на методата.

Најчест патолошки симптом при ендодонтски третман на млечните заби со калциум хидроксид, а кој се наведува и во литературата, а и ние во ова испитување тоа го регистриравме, е интерната ресорпција на корените. Различни се објаснувањата за појавата на интерна ресорпција. Проблемот со појавата на интерни ресорптивни лакунни, најверојатно е последица на преовладување на ресорптивната активност на можеби некои заостанати воспалени витални делови од пулпата, каде што се претпоставува дека калциум хидроксидот има стимулативно дејство, како и стимулативно дејство на ресорптивниот орган.<sup>82</sup>

Со методата на **јодоформ паста** во нашето испитување беа третирани 32 авитални млечни заби од кои шест заби беа централни инцизиви, пет латерални инцизиви, три заби беа канини, десет први млечни молари и осум заби беа втори млечни молари.

Во периодот до третиот месец по третманот кај два заби се појавија клинички симптоми на болки при масикација, перкуторна осетливост и луксација а останатите 30 заби третирани со јодоформ паста или 93,75% од забите не покажаа клинички симптоми при контролниот преглед.

Во периодот до шестиот месец кај сите заби кои останаа да ги следиме не регистриравме клинички симптоми.

До дванаесеттиот месец од третманот со јодоформ паста, уште кај три заби регистриравме клинички симптоми, и тоа кај еден заб имаше болки со перкуторна осетливост и патолошка луксација, а два заби беа со фистула. 75% од третираните заби со оваа метода, на контролниот преглед на 12 месеци по третманот беа без клинички симптоми.

До осумесеттиот месец од почетокот на третманот, уште 4 заби третирани со јодоформ паста беа екстрахирани поради тоа што кај 2 заб се појави парулис, кај 1 заб се појави фистула, а кај 1 заб перкуторна чувствителност и болка. По 18 месеци од третманот, 62,5% од авиталните млечни заби лекувани со јодоформ паста, односно, 20 заб беа без клинички симптоми.



Од прегледаните литературните податоци можевме да забележиме дека од голем број на автори се препорачува употребата на јодоформ пастата за третман на авитални млечни заби.

Nolan и сор.<sup>59</sup> во својата студија за ендодонтски третман на млечни заби прикажуваат дека успехот на лекувањето на млечните заби со Kri паста после 48 месеци од третманот бил 84%. (Kri пастата е составена од јодоформ (80,8%), канфор, параклорфенол и ментол). Во истата студија се реферира дека Rifkin забележал успех на третманот со оваа паста од 89%, а Garcija-Godoi од 95,6%. Coll<sup>24</sup> ја препорачува Kri пастата како најдобра опција за лекување на инфицирани канали на млечни заби.

Thomas и сор.<sup>141</sup> ја преферира јодоформ пастата за лекување на млечни заби со инфицирани канали. Оваа паста лесно се ресорбира и нема несакани ефекти на забите заменици, а ако оди преку апекс лесно се заменува со нормално ткиво.

Пастата што ја развил Maisto<sup>45</sup> веќе долги години се употребува во лекувањето на инфицирани млечни заби и покажала добри резултати. Таа ги има истите компоненти како и Kri пастата, само што содржи дополнително и цинк оксид еугенол, тимол и ланолин.

Mass и сор.<sup>85</sup> препорачува на Walkhoff пастата да се додаде цинк оксид прашок заради намалување на степенот на ресорпција на пастата од кореновите канали.

Fuks и сор.<sup>41</sup> истакнува дека најупотребуван материјал во Јапонија и Европа за канална оптурација на млечни заби е паста која се состои од мешавина на јодоформ и калциум хидроксид.

Процентот на успешност со методата со јодоформ паста кај нашите испитувања е помал во однос на цитираната литература. Тоа најверојатно се должи на работата без кофердам и на ампутиционата техника која ја применивме кај млечните молари. Во случаите каде применивме пулпектомија и коренските канали ги полневме со јодоформ паста, не забележавме клинички симптоми во опсервациониот период, иако забележавме дека пастата побрзо се ресорбира од денталните ткива на коренот.

Иако во поновата стручна литература, употребата на железниот сулфат ја фаворизираат голем број на автори, при што наведуваат дека тој е вистинска замена за токсичниот формокрезол, во нашево испитување резултатите кои што ги добивме кај испитуваната група со железен сулфат беа поразителни. Од вкупно 32 заби кои беа лекувани со методот на железен сулфат, од кои пет беа централни инцизиви, три латерални инцизиви, три канини, тринаесет први млечни молари и осум втори млечни молари, до крајот на обсервациониот период без клинички симптоми беа само шест заби или 18,75% од третираните заби со оваа метода.

Уште во почетокот на лекувањето кај 12 млечни заби кај кои ја применивме оваа метода, 37,5% од вкупно третираните заби во оваа група се јавија клинички симптоми. Во овој период до три месеци кај три заби се јави болка, перкуторна осетливост и луксација, два заби беа со фистула, а еден заб имаше абсцес.

Во периодот до шестиот месец по третманот, клинички симптоми регистриравме кај седум заби, и тоа кај два заби имаше болка, перкуторна осетливост и луксација, три заби беа со фистула, а кај два заби се појави парулис. До овој период само 40,62% од третираните заби со железен сулфат на контролниот преглед беа без клинички симптоми.

Во периодот од 6-12 месеци по третманот, уште 4 забави кои беа третирани со методата на железен сулфат развија фистула. Не покажаа клинички симптоми 9 забави, односно 28,12% од ендодонтски третираните авитални млечни заби.

Во опсервациониот период до осумнаесеттиот месец по третманот, уште кај три заби, од преостанатите без клинички симптоми, се јави фистула. На крајот од 18 месец само 18,75% од авиталните заби лекувани со железен сулфат беа без клиничка симптоматологија.

Голем број автори презентираат висок клинички успех на ендодонтскиот третман на млечни заби со триминутна апликација во пулпната комора на железен сулфат и ампултациона паста од цинк оксид еугенол. Така на пример Huth et al.<sup>61</sup> во својата студија презентира клинички успех на железен сулфат методата од 86% после 24 месечна опсервација. Neamatollahi и сор.<sup>95</sup> известува за 80,5% на успех на железен сулфат пулпотомијата, Natibovic-Kofman и сор.<sup>57</sup> во своето ретроспективно клиничко испитување, во период од три години презентираат успех на методата со ферик сулфат од 96%.

Ваквите разлики на успешноста на третманот на другите автори со резултатите добиени во нашето испитување се должи на фактот што железниот сулфат не поседува антибактериски својства, тој предизвикува аглутинација на крвните протеини и контрола на крварењето при што спречува создавање на хематом. Ако се земе во предвид и дека цинк оксид еугенол пастата нема силно антибактериско дејство, тогаш може да се оправда и неуспехот на оваа терапевска метода при лекување на авитални млечни заби. Железниот сулфат веројатно дава добри резултати кај неинфицирани канали на млечни заби и кога се работи за воспалена пулпа, но за третман на инфицирани коренски канали, според резултатите од ова испитување, не се препорачува за лекување на авитални млечни заби.

Со методот на **резорцин-формалин** ендодонтски лекувавме 32 авитални млечни заби, од кои 18 заби беа први млечни молари, а 14 заби втори млечни молари. Бидејќи апликацијата на резорцин-формалин пастата предизвикува црвеникаво пребојување на коронката на забот кој што се лекува, фронталните заби не ги опфативме со оваа метода поради естетски причини.

Во периодот до третиот месец од почетокот на третманот, клинички симптоми покажаа три заби, и тоа кај два заби се јави болка при мастикација и перкуторна осетливост, а кај еден заб присутна беше фистула. На контролниот преглед во овој период 29 заби или 90,63% од третираните заби беа без клинички симптоми.

Во периодот до шестиот месец од третманот сите заби кои останаа да се следат на контролниот преглед беа без клинички симптоми.

Во периодот од шестиот до дванаесеттиот месец од почетокот на третманот, кај еден заб се јави болка при мастикација, и перкуторна осетливост. На контролниот преглед кој го направивме после една година од третманот, кај 28 заби или 87,5% од вкупно третираните заби не регистриравме клинички симптоми.

Во периодот до 18 месец од почетокот на третманот, уште кај два заба се јави болка при мастикација и перкуторна осетливост. До крајот на нашата опсервација кај 81,25% од третираните заби со резорцин-формалин, или 26 заби на контролниот преглед не регистриравме клинички симптоми.

Пребарувајќи по целокупната литература која ни беше достапна не најдовме на труд кој презентира резултати од примената на резорциот и формалинот при ендодонтски третман на забите. Пребарувајќи по електронската литература дојдовме до сознание дека резорциот претставува јак антисептик и кератолитик, па единствена примена во хуманата медицина има во дерматологијата како составен дел на некои лекови за лекување на егзема. 100% формалин пак претставува заситен воден раствор кој содржи 40% од волуменот на формалдехид или 37% по маса. За да се спречи оксидацијата и полимеризацијата се додаваат мали количества на стабилизатор како што е метанол. Формалинот ги убива повеќето од бактериите и габичките вклучувајќи ги и нивните спори. Формалинот е високо токсична супстанца, а се употребува за балсамирање и фиксација на ткивата при подготовка на хистолошки препарати. Неколку земји во Европската унија ја ограничува употребата на формалдехидот, вклучувајќи ги и формалдехид-обработените производи. Од септември 2007 година, Европската унија ја забрани употребата на формалдехидот, поради неговите канцерогени својства како биоцид.

Имајќи го во предвид фактот што нашите резултати кои ги добивме при ендодонтскиот третман на авиталните млечни заби не можеме да ги споредуваме со резултати од литературата, ќе се обидеме да направиме споредба со резултатите во литературните податоци кои се однесуваат на ендодонтскиот третман на млечни заби со формокрезол, од причина што и тој во својот состав содржи формалдехид.

Иако формокрезол методата е во повлекување од употреба во тераписки цели во стоматологијата, се уште голем број на стоматолози ја употребуваат за пулпотомија на млечни заби заради високиот процент на успех кој го постигнува.

Така, *Natibovic-Kofman*<sup>57</sup> реферира за 97% на успех на методата на формокрезол при ендодонтски третман на млечни молари. *Neamatollahi*<sup>95</sup> после едногодишна опсервација на ендодонтски третираните млечни заби со формокрезол забележала 92,5% на успех на методата. *Coll et al*<sup>24</sup> после 36 месечна клиничка и радиолошка опсервација на ендодонтски лекувани млечни заби со формокрезол забележал 80,5% успешност на методата. *Huth et al*<sup>61</sup> презентира 85 % на успешно ендодонтски третираните млечни заби со формокрезол после 24 месечна опсервација. И во останатите студии кои ни беа достапни, клиничките резултати за процентот на успешност на ендодонтскиот третман на млечни заби со формокрезол кај најголем број од авторите се движат од 70% па и преку 90% од вкупниот број лекувани заби.

За успешноста на испитуваните методи за секој контролен период одделно е направена статистичка анализа со ANOVA тетот за пропорции, според кој во периодот до третиот месец помеѓу бројот на заби кои не покажаа клинички симптоми кај секоја испитувана група поодделно забележавме статистички значајни разлики ( $p < 0.01$ ). Во овој период најголем клинички успех забележавме кај забите кои ги третиравме со јодоформ пастата и резорцин-формалин пастата. Се забележува статистичка сигнификантност ( $p < 0.05$ ) помеѓу добиените вредности за успешноста на третманот на групата заби третирана со калциум хидроксид и железен сулфат, јодоформ паста и железен сулфат и железен сулфат и резорцин-формалин.

ANOVA за периодот од 3-6 месеци покажа дека постојат статистички значајни разлики на добиените вредности за успешност на третманот,  $p < 0.01$ , меѓу испитуваните методи. Статистичка значајност ( $p < 0.05$ ) беше забележана меѓу  $\text{Ca}(\text{OH})_2$  и јодоформ пастата, меѓу  $\text{Ca}(\text{OH})_2$  и железниот сулфат, јодоформ пастата и железен сулфат и помеѓу резорцин-формалин и железен сулфат. Помеѓу вредностите добиени за јодоформ паста и резорцин-формалин не постојат статистички значајни разлики ( $p > 0.05$ ). И до шестиот месец после третманот, најдобри резултати во однос на отсуство на клинички симптоми покажаа млечните заби третирани со резорцин-формалин и јодоформ паста.

За периодот од 6-12 месеци според ANOVA за пропорции, добиено е висока статистичка значајност,  $p < 0.01$ , помеѓу вредностите за успешност на третманот за четирите испитувани методи. Статистичка значајност,  $p < 0.05$ , има помеѓу вредностите добиени за  $\text{Ca}(\text{OH})_2$  и јодоформ пастата, меѓу  $\text{Ca}(\text{OH})_2$  и железниот сулфат,  $\text{Ca}(\text{OH})_2$  и резорцин-формалин, јодоформ паста и железен сулфат и меѓу железен сулфат и резорцин-формалин. Не постојат статистички значајни разлики помеѓу јодоформ пастата и резорцин-формалин. И во овој период според бројот на заби без клинички симптоми, доминираат методите на резорцин-формалин и јодоформ паста.

За периодот од 12-18 месеци, ANOVA покажа статистичка разлика,  $p < 0.05$ , за вредностите на бројот на заби без клинички симптоми добиени за сите испитувани групи. Статистичка значајност постои помеѓу  $\text{Ca}(\text{OH})_2$  и јодоформ пастата и резорцин-формалин и  $\text{Ca}(\text{OH})_2$ . Железниот сулфат со сите останати испитувани групи се разликува и покажува најмал клинички успех. Во однос на клиничкиот успех не постои статистичка разлика помеѓу вредностите добиени за забите кои не покажаа клинички симптоми, а беа ендодонтски третирани со јодоформ пастата и резорцин-формалин пастата.

Од досега приложеното може да заклучиме дека најдобри клинички резултати во однос на третманот со испитуваните методи за лекување на авитални заби, постигнавме со резорцин-формалин и со јодоформ паста третираниите млечни заби.

Во литературните податоци многу малку се испитувањата кои вршат клиничка споредба на повеќе методи истовремено, а воопшто не најдовме на споредба на овие четири методи. За успешноста на секоја метода поединечно и споредбено со достапните податоци од други автори дискутиравме претходно.

Добиените резултати од екстрахираните ендодонтски третираны млечны заби кај сите испитувани методи за секој опсервационен временски периоди поодделно статистички ги обработивме со ANOVA тестот за пропорции на просечните вредности.

Според ANOVA тестот за пропорции, добиено е дека постојат статистички значајни разлики ( $p < 0.01$ ) во периодот од 0-3 месеци во однос на екстрахираните заби, помеѓу ферик сулфатот и останатите испитувани методи.

Најголем број на екстрахираны млечны заби до третиот месец после третманот забележавме кај забите третираны со железен сулфат. Во однос на бројот на екстрахираны заби поради покажаны клинички симптоми, помеѓу испитуваните групи на заби ендодонтски третираны со калциум хидроксид, јодоформ паста и резорцин-формалин паста не забележавме статистичка значајност ( $p > 0.05$ ).

Во опсервациониот период од 3-6 месеци за бројот на екстрахираны заби поради клинички симптоми, ANOVA тестот за пропорции покажа дека постојат високо статистички разлики ( $p < 0.01$ ) помеѓу методата со ферик сулфат и останатите испитувани методи. И во овој период најмногу заби поради клинички симптоми екстрахиравме од групата на заби кои ги третиравме со ферик сулфат. Помеѓу групата заби третираны со калциум хидроксид и јодоформ паста и јодоформ паста и резорцин-формалин, не забележавме статистички значајни разлики ( $p > 0.05$ ).

Во опсервациониот период од од 6-12 месец, ANOVA за пропорции покажа значајни статистички разлики ( $p < 0.01$ ), каде што кај најголем број на заби третираны со калциум хидроксид направивме екстракција.

Забележавме статистички разлики ( $p < 0.05$ ) помеѓу вредностите добиени од екстрахираните заби поради клинички симптоми третираны со калциум хидроксид и јодоформ паста, екстрахираните заби третираны со калциум хидроксид и железен сулфат и екстрахираните заби третираны со калциум хидроксид и резорцин-формалин. Помеѓу останатите групи заби не постоеше статистичка значајна разлика.

Причината што во овој период после третманот најголем број на млечны заби ендодонтски третираны со калциум хидроксид покажаа клинички симптоми, најверојатно се должи на ресорпцијата на калциум хидроксид пастата од кореновите канали. Од друга страна пак, калциумхидроксидот со тек на време ги губи своите антибактериски својства.

Во периодот од 12-18 месеци, ANOVA за пропорции покажа дека не постојат статистички значајни разлики ( $p > 0.05$ ) помеѓу бројот на екстрахираны заби заради клинички симптоми кај сите испитувани групи.

Според добиените вредности од статистичката анализа може да заклучиме дека најголем број на заби кои покажаа клинички симптоми, и поради што беа екстрахираны имаше кај групата која беше третиран со ферик сулфат методата.

## 6.2 РЕНДГЕНОЛОШКА АНАЛИЗА

Радиографијата е многу значајно помошно дијагностичко сретство со кое се комплетира дијагнозата и овозможува поставување на индикации за адекватна терапија. Со рендгенграфијата се дополнува сликата за експанзивноста на кариозниот процес, за состојбата на потпорниот апарат и корените на млечниот заб, за степенот на минерализација и положбата на трајниот заб заменик, за присуството на физиолошка или патолошка ресорпција на корените на млечниот заб. Рендген видлива интеррадикуларна рарефициција, оштетување на бифуркационата регија, напредната коскена ресорпција или значителна загуба на алвеоларната коска, напредната коренска ресорпција е еден од патоказите за радикуларна терапевска постапка.

Но, успешноста на оваа дијагностичка метода е лимитирана од возраста на пациентот, како заради дозата на зрачење, така и од евентуално неприфаќање на техниката на снимање од страна на децата, која бара потполна соработка.

Покрај испитувањата што беа направени во однос на субјективните симптоми и објективен преглед, со што се обидовме да ја толкуваме успешноста на испитуваните методи за ендодонтски третман на авитални млечни заби, направивме и рендгенолошка анализа за состојбата на цврстите дентални и потпорни ткива на третиралиот заб. Пред почетокот на третманот кај секој заб кој го вклучивме во испитувањето беше направена RTG снимка со цел да се постави индикација за лекување. На рендгенграфијата забот кој го третиравме не смееше да покажува патолошки промени на апикалните и интеррадикуларните цврсти ткива со кои би се загрозила клицата на трајниот заб, коренот на забот требаше да биде без почната ресорпција или само со почетна ресорпција, најмногу до 1/3 од коренот. Коронката на забот требаше да биде во состојба да може да се реставрира со глас-јономер цемент.

Контролна рендгенграфија кај забите кои беа вклучени во испитувањето направивме и една година после третманот, со цел да ја согледаме состојбата на периапикалниот и интеррадикуларниот простор, состојбата и степенот на ресорпција на коренот, као и степенот на ресорпција на каналното полнење.

Иако со објективниот преглед и субјективните симптоми после третманот во одредени временски периоди во кои вршевме контролни прегледи, ние ја оценувавме успешноста на ендодонтскиот третман и при тоа регистриравме статистички значајни разлики помеѓу испитуваните групи на заби третирали со различни методи, кај RTG анализата за сите испитувани групи за период од една година после третманот не покажа статистичка значајност.

Статистичката анализа која ја направивме преку  $X^2$ -тестот не покажа статистички значајни разлики во однос на добиените вредности за рендгенолошката промена помеѓу сите испитувани групи ( $p > 0.05$ ).

Кај групата на авитални заби кои беа лекувани со методата на калциум хидроксид, рендгенграфијата направена после една година од третманот покажа рендген видливи патолошки промени кај 65,62 % од третираните заби, или кај 21 заб.

Најчеста патолошка промена која се забележа беше ресорпција на корените која се забележа кај 25% (8 заба) од вкупниот број третираните заби и периостални промени кои се забележаа кај 25% (8 заба) од вкупниот број третираните заби. Кај еднокорените авитални заби забележавме и ресорпција на пастата на калциум хидроксид од внатрешноста на каналот и тоа кај 15,62% (5 заба). Интерна ресорпција на корените констатиравме кај 4 заба, односно 12,5% од третираните заби.

Без симптоми, при клиничкиот преглед, во периодот од една година беа 50% од забите, но рендгенолошки тие покажаа поголем процент на патолошки промени. Не секогаш рендген видливите патолошки промени може да дадат и субјективни симптоми.

Кај пациентите кај кои лекувањето на авиталните заби беше направено со јодоформ паста, контролните рендгенолошки снимки покажаа патолошки промени кај 14 заба, односно 43,75% од вкупно третираните заби, а кај 18 заба (56,25%) не регистриравме патолошки промени на рендген снимките.

Рендген анализата покажа дека кај 5 заба е регистрирана екстерна ресорпција, кај 6 заба забележани се промени на пародонциумот и околната алвеоларна коска. Кај 3 заба забележавме ресорпција на каналното полнење на еднокоренските заби.

Добиените резултати од објективниот преглед и субјективните симптоми и кај оваа метода не соодветствуваат во однос на рендгенолошките промени. Имено, кај млечните заби кои беа третираните со јодоформ паста, клиничкиот успех за периодот од 12 месеци беше 75%.

Радиолошката анализа на авиталните млечни заби лекувани со методот со железен сулфат покажа дека од вкупниот број третираните заби, кај 46,87% не се забележаа рендгенолошки видливи патолошки промени. Рендген видливи промени на лечените заби и околната алвеоларна коска беа присутни кај 53,12%.

Најмногу патолошки промени се регистрираа на периапикалното и интер-радикуларното ткиво и тоа кај 15 заби, односно 46,87% од лекуваните заби. Кај два заба забележавме надворешна ресорпција на корените.

Кај оваа група на млечни заби кои беа третираните по методот на железен сулфат, регистриравме најголема дискрепанца помеѓу клиничкиот наод добиен преку субјективните симптоми и објективниот преглед и рендгенолошкиот наод. Причините за ваквиот наод најверојатно се поради тоа што кај најголем број на заби кои беа третираните со методата на железен сулфат клиничките симптоми се јавија во кус временски период после третманот, кој беше краток за рендгенолошка верификација на патолошкиот процес во минерализираните ткива.

Иако кај авиталните млечни заби кои беа лекувани со методот резорцин-формалин регистриравме најмалку клинички симптоми, сепак, кај многу од нив рендгеолошки беше присутна екстерна ресорпција на корените и патолошки промени на алвеоларната коска. Имено, 16 од нив (50%) рендгенолошки покажаа екстерна ресорпција и патолошки промени на периапикалното ткиво. Ваквата состојба на рендген видливи патолошки промени на минерализираните ткива кај забите кои беа третирани со резорцин формалин зборува за многу брзото и длабоко продирање на формалинот во околните ткива и неговото штетно влијание кон нив.

Причините за ваквите разлики помеѓу рендгенолошкиот наод и клиничкиот наод највероватно се во тоа што ресорптивниот орган често пати ја покрива вистинската слика во апикалниот дел и рендгенолошки може да ни даде лажна состојба при што оневозможува воочување на детали кои може да бидат значајни за правилната дијагноза. Заради тоа рендген дијагностиката не е сигурен интерпретатор на постоењето на нормална или патолошка состојба кај млечните заби.<sup>44,52,59,82,92</sup>

При поставување дијагноза не смее да се заборави на присуството на ограничена воспалителна реакција, условена со присуството на физиолошкиот ресорптивен процес на корените на млечните заби. Самиот ресорпциски орган често ги прикрива субјективните симптоми и дополнително ја намалува вредноста на помошните дијагностички методи, најпрво на рендгенграфијата.

Често пати не можеме да добиеме јасна рендген снимка заради однесувањето на децата при RTG снимањето, особено оние кои не ја прифаќаат техниката на снимање, се немирни, го измрдуваат поставениот рендгенски филм, и како резултат на тоа добиваме нејасни рендгенграфии.

Вистинската потврда за клиничката дијагноза може да ни даде само патохистолошкиот наод.

### 6.3 МИКРОБИОЛОШКА АНАЛИЗА

Инфекцијата на коренските канали е сложена инфекција на каналниот систем која ги зафаќа главните канали, споредните канали, апикалниот и интрадикуларниот дел и дентинските тубули.

Микроорганизмите во каналниот систем доаѓаат директно (кариозна лезија, фрактура) или индиректно (коронарна микропропустливост, несоодветни или ресорбирани канални полнења и хематогено).<sup>90,143</sup>



Во каналниот систем микроорганизмите со бактериската пролиферација се размножуваат, се формираат бактериски колонии и во присутните микропростори создаваат биофилмови.

Најчести бактериски видови изолирани од инфицираните канали и периапикалните процеси се следните: *Prevotella* spp., *Tannerella forsythensis*, *Fusobacterium* spp., *Campylobacter rectus*, *Porphyromonas* spp., *Treponema* spp., *Eubacterium* spp., *Actinomices* spp., *Lactobacillus* spp., *Propionibacterium* spp., и *Streptococcus* spp.<sup>32,91</sup> поголемиот дел од нив се облигантни анаероби: *Actinomices*, *Propionibacterium* и *Lactobacillus* ги опфаќаат и анаеробните и факултативно анаеробните соеви, додека стрептококите се факултативни бактерии<sup>79</sup>.

Успехот на ендодонскиот третман зависи од повеќе фактори, а како најважен е намалување или елиминација на бактериската инфекција, која е полимикробна, со голем број на микроорганизми, каде што доминираат стрептококите и анаеробните микроорганизми.<sup>31,103</sup>

Кај млечните заби многу е тешко да се направи добра обработка на каналниот систем на забите, а со тоа и елиминација на најголемиот број на микроорганизми. Заради присуството на трајниот заменик кој што е под корените на млечните заби, ресорпцијата на млечните корени, анатомоморфолошките карактеристики на млечните заби, однесувањето на детето и неможноста секогаш да обезбедиме асептични услови за работа, ја налагаат потребата пастите за канални полнења кај млечните заби покрај фактот што треба да бидат ресорптивни, треба да поседуваат и антибактериски својства

Со цел да ги испитаме антибактериските својства на пастите за канална оптурација кои ги употребивме во нашето испитување беа спроведени и микробиолошки анализи со референтни соеви на бактерии. За микробиолошка анализа беа избрани *Streptococcus mutans* – ATCC 25175, *Lactobacillus casei* – ATCC 4646 и *Actinomyces viscosus* – ATCC 19246. Овие бактерии се среќаваат во различни локации како во оралната празнина така и во кореновиот инфициран канал. Иако за микробиолошка анализа може да се користат и изолати од инфицираниот канал на авиталните млечни заби, со што би се изолирале различни поттипови на микроорганизми, сепак во литературата се користат референтни соеви на микроорганизми кои се лабораториски добиени а резултатите имаат референтни вредности.

Испитуваните материјали за канална оптурација беа свежо замешани, во пластична состојба и такви се внесуваа во бунарчињата на петриевата плоча со засеани бактерии, со цел да го следиме нивниот антибактериски ефект во идентична состојба низ која поминуваат во тек на фазата на стврдувањето и при апликација во каналниот систем на забот.

Со статистичката анализа се прикажани просечните вредности на зоните на инхибиција на испитуваните материјали за канална оптурација на млечните заби према секој вид на бактерии одделно. Добиените зони на инхибиција се изразени во милиметри, влучувајќи го и дијаметарот на самите примероци.

Највисоки вредности за просечните зони на инхибиција кон бактеријата *Streptococcus mutans* добивме за јодоформ пастатата која изнесува 23.33мм., за резорцин-формалин пастата изнесува 22.50мм. Просечната зона на инхибиција на цинк оксид еугенол пастата кон истата бактерија изнесува 11.17мм, а најмал антибактериски ефект кон *Streptococcus mutans* покажа калциумхидроксидот со просечна зона на инхибиција од 6.67мм.

Направената статистичка анализа на набљудуваните просечни вредности на зони на инхибиција на испитуваните материјали за канална оптурација кон *Streptococcus mutans* покажа  $p < 0,01$  што значи дека постојат висока статистички значајни разлики во антибактериското дејство на средствата за канална оптурација.

Најголема просечната вредност на зоната на инхибиција кон бактеријата *Actinomyces viscosus* добивме од резорцин-формалин пастата која изнесува 32.84мм, кај јодоформ пастата, зоната на инхибиција беше просечно 26.17мм. а од цинк оксид еугенол пастата 11.33мм. Калциум хидроксидот кон бактеријата *Actinomyces viscosus* предизвикува зона на инхибиција со просечна вредност од 6мм.

Направена е ANOVA за нумеричките вредности на набљудуваните просечни зони на инхибиција на испитуваните материјали за канална оптурација кон *Actinomyces viscosus*, која покажа  $p < 0,01$  што значи дека постои висока статистичка значајност помеѓу антибактериските дејства на средствата за канална оптурација, каде што апсолутно доминира резорцин-формалин пастата над сите останати средства.

Просечните вредности на зоните на инхибиција на резорцин-формалин пастата кон *Lactobacillus casei* изнесува 29.67мм, просечните вредности на зоната на инхибиција на цинк оксид пастата изнесува 10мм, а на калциум хидроксид 6.83мм. Просечната вредност на зоната на инхибиција на јодоформ пастата кон *Lactobacillus casei* изнесува 25.5мм.

Нумеричките карактеристики на набљудуваните просечни вредности на зоните на инхибиција на испитуваните материјали за канална оптурација кон *Lactobacillus casei* според ANOVA покажа  $p < 0,01$  што значи дека постои висока статистичка значајност помеѓу антибактериските дејства на средствата за канална оптурација, каде што апсолутно доминира резорцин-формалин пастата во однос на другите средства.

Многу автори го испитувале антибактериското дејство на сретствата за канална оптурација кон различни соеви на бактерии и при тоа најчесто се користени директниот контакт тест и агар дифузиониот тест.

Во нашето испитување најдори антибактериски својатва покажа резорцин формалин пастата за бактериите *Actinomyces viscosus* и *Lactobacillus casei* а додека јодоформ пастата за бактеријата *Streptococcus mutans*. Секако дека овие две сретства покажуваат најдобри антибактериски ефект со што се сложуваат и голем број автори<sup>3,154, 153,150,148,152,138,93,68,60</sup>

Интересна е забелешката која ја регистриравме каде кај сите испитувани примероци на бактерии зоните на инхибиција на резорцин-формалин пастата и јодоформ пастата меѓу себе конфлуираа и покажаа синергистичко дејство.

Бидејќи калциум хидроксидот има многу мал антибактериски потенцијал, што се потврди и во клиничките резултати при неговата примена кај испитуваната група на заби третирана со калциум хидроксид, некои од авторите предлагаат за полнење на каналите на млечните заби да се додадат сретства кои ќе му ја зголемат антибактериската ефикасност.<sup>3,154,157</sup>

И цинк оксидот во споредба со јодоформ пастата и резорцин-формалин пастата има мал антибактериски потенцијал. Со додавање на посилен антибактериски сретства би се подобрила неговата ефикасност. Највероватно тоа беше причината што во нашето испитување за клиничкиот успех на методата со ферик сулфат добивме толку ниски резултати.

#### 6.4 ПАТОХИСТОЛОШКА АНАЛИЗА НА РЕАКЦИЈАТА НА ТКИВАТА НА СРЕДСТВАТА ЗА КАНАЛНА ОПТУРАЦИЈА

Пастите за канална оптурација на млечните заби според современите тенденции би требало, покрај физичките, хемиските и антибактериските карактеристики, да ги задоволат и биолошките критериуми. Со поставеноста во коренскиот канал, покрај тоа што треба директно да го затворат ендодонтот, треба при директниот контакт со виталното периапикално ткиво да не дејствуваат иритирачки, ниту пак да бидат токсични.

Испитувањето е направено на грбното поткожно ткиво на стаорци, бидејќи, тоа лесно реагира на различни хемиски компоненти. Оваа техника има широка примена и ни дава објективна слика на реакцијата на ткивата на материјалите во периодот на набљудување. Избравме стаорци како експериментални животни, затоа што тие се најмалку чувствителни на пост-оперативни инфекции<sup>118</sup> и се најекономични за употреба. Материјалите што ги испитувавме беа вбригувани во поткожното сврзно ткиво на стаорците, бидејќи овие ткива, во основа имаат иста мезодермална компонента, како и мускулното или периодонталното ткиво, така што се соодветни за следење на патохистолошките промени.

Методот што го избравме е проверен и има широка примена во испитувањето на биокомпатибилноста на денталните материјали<sup>156</sup>. Овој метод, исто така, има и недостатоци. Грбниот дел на глувците е достапен за вбригување на материјалите што ги тестираме, но бара бричење и посебна подготовка. Spangberg 1990 по препораките на Figueiredo, истакнува дека движењата на животните, поради мускулниот дел, може да предизвикаат поместување и дислокација на тестираниот материјал. Кожата на глувците има специфична градба со многу фоликули и потни жлезди, кои можат да влијаат на хистолошката реакција на материјалот и при преглед на препаратите.

Според тоа, некои автори предлагаат користење на субмукозното ткиво на оралната (букалната мукоза) на глувците.<sup>118</sup>

Инјекционата техника на имплантација на пастата ја искористивме поради лесното внесување на свежо подготвената паста за канална оптурација, за хируршката траума во текот на имплатацијата да биде минимална.

Пастите ги подготвувавме непосредно пред инјектирањето, за да ги симулираме клиничките услови при работа.

Врз основа на хистолошките испитувања на материјалите за канална оптурација на млечните заби, сите четири тестирани материјали во почетокот покажаа приближно слична или иста реакција на поткожното сврзно ткиво на стаорците. Контролниот материјал не покажа реакција на ткивото. Таквиот одговор најверојатно е последица на абризување на материјалот и неспецифична реакција на ткивото на надворешно тело.

По три недели може да зборуваме за специфична реакција на ткивото на имплантираниот материјал. **Цинк оксид еугенол пастата** предизвикува интензивна воспалителна дифузна реакција во ткивата каде што беше аплициран. Највероватно причина за тоа е што тој содржи еугенол, на кој му се припишува и токсичноста врз ткивата, кој со години по стврднувањето на материјалот се ослободува и дифундира во околните ткива. Еугенолот не прави демаркација, туку дифундира се додека не дојде до неспособно врзување за ткивото. Материјалот слабо се ресорбира од околните ткива при што извршува и трајно надрозувачко дејство, но истовремено предизвикува и одбрамбен одговор на ткивото. По тврдењата на некои автори, еугенолот останува слободен за приближно 5% и до 10 години и истиот има каустичен ефект.<sup>30</sup>

Иритирачкото дејство може да им се препише и на цинковите јони што се содржат во цинк оксидот, бидејќи инфламаторната реакција е присутна и по три недели.<sup>30</sup>

Абсорпцијата на материјалот, со присуство на воспалителни знаци, се пролонгирала кај цинк оксидот и по 60 дена, според тврдењата на некои автори.

Слични резултати добиле и Mittal и Chandra,<sup>49,53</sup> анализирајќи ја биокомпатибилноста на цинк оксид еугенолот. Авторите опишуваат дека цинк оксид еугенолот дава силен воспалителен одговор, предизвикан од слободниот еугенол и покрај малите количини во пастата, приближно 7.5%.

Womides et al<sup>30</sup> воочувајќи ја силната до умерена воспалителна реакција на цинк оксид еугенолот, која потекнува од еугенолот и цинковите јони, предлагаат да се најде замена за еугенолот (глицерин или незаситени масни киселини, линеолинска и олеинска киселина).

Womides et al, како и Mally and Goldman<sup>73</sup>, опишуваат силна воспалителна реакција со цинк оксидот во првите две недели. Воспалението забележително се намалува по 60 ден, меѓутоа присутно е и понатаму.

Кај калциумхидроксид пастата, 7 дена по апликацијата во поткожното ткиво на стаорецот и по повлекување на акутното воспаление, останува пост-ресорптивна промена со поттикнување на некротичниот дебрис од ткивото и честичките од материјалот, како и знаците од хроничното воспаление во околното ткиво. Сидот од хроничниот инфилтрат е составен од гранулационо сврзно ткиво со ситноклеточна хронична инфилтрација, кое е знак за продуктивно воспаление.

По три недели од поткожната апликација, кај калциум хидроксидот се забележа создавање на калцифкати и грануломтозна реакција на местото на инокулација на материјалот. Исто така се забележува и ресорпција на инокулираниот материјал. Пролиферацијата на гранулационо ткиво на периферијата беше придружена со повлекување на хроничниот воспалителен процес. Тоа оди во прилог на позитивниот резултат од лекувањето.

Слични резултати потврдиле и други автори кои се занимаваат со оваа проблематика. Така, Economides et al.<sup>30</sup> опишуваат силна до умерена инфламаторна реакција на калциум хидроксид која се намалува до период од три недели. Оваа воспалителна реакција авторите ја објаснуваат со високата вредност на рН во почетокот на третманот. Калциум хидроксидот лесно дифундира во околните ткива. Слични резултати добиле и Zmener et al.<sup>159</sup> кои ваквата реакција на калциум хидроксидот во поткожното сврзно ткиво, покрај наведените причини, ја препишуваат на цинкот и бариум оксидот кои се додаваат на пастата за да биде рендген контрастна.

Tziafas D et al.<sup>145</sup> ја проценуваат биокompatibilноста на анекситот, како калциум хидроксиден материјал, кој во тибидата на глумците предизвикува најмала иритација во споредба со цинк оксид еугенолот и материјалите на база на смола. Авторите забележале дека овој материјал го стимулира и растењето на коските. Слично, Semenoff et al.,<sup>121</sup> анализирајќи ја биокompatibilноста на повеќе материјали, укажуваат дека калциум хидроксидот предизвикува најмала инфламација во однос на испитуваните препарати. Тоа се препишува на калциумхидроксидот кој нема иритирачко дејство.<sup>151</sup> Калциум хидроксидот може да се издвои како материјал што предизвикува воспалителна реакција со послаб интензитет, во ткивата во кои се аплицира, која брзо се повлекува, резултирајќи со позитивен резултат од лекувањето и брза регенерација на ткивата.

**Резорцин-формалин пастата** уште на почетокот на испитувањето макроскопски даде промена на бојата на ткивата во кои го аплициравме и силна воспалителна реакција. Микроскопски се забележаа силни некротични промени на ткивото, кои укажуваат на неговиот многу силен цитотоксичен ефект. Имајќи го предвид фактот што формалинот кој што е составен дел на резорцин-формалин пастата се употребува за фиксирање на ткивата за хистолошка анализа, забележавме, резорцин-формалин пастата го фиксира околното ткиво во кое го ињектиравме кое што понатаму некротизираше. И после 21 ден од апликацијата на материјалот тој беше присутен во поткожното ткиво, што значи дека тој слабо се ресорбира, делува иритативно на меките ткива и предизвикува силна грануломатозна реакција со присуство на гигантски и епителовидни клетки кои одат во прилог на создавање на гранулом.

Во литературата не сретнавме резултати на вакво патохистолошко испитување со резорцин-форамлин, така што не можеме да ги споредуваме нашите резултати со резултати од други автори. Според ова, може да заклучиме дека резорцин-формалинот дејствува многу токсично на ткивата и според многу автори, формалдехидот кој што е во неговиот состав дифундира длабоко во ткивата и се пренесува низ целиот организам, затоа што некои испитувања покажале дека по негова клиничка примена, одбележаните C14 атоми се најдени во белите дробови, урината и приближно во сите други органи.

До неодамна, најчесто употребуван материјал во ендодонцијата на млечните заби беше формокрезолот. И покрај добрите клинички резултати, кои ги наведуваат најголем број од авторите, а кои се движат од 70% па и преку 90% од вкупниот број лекувани заби, поради почестите критики за неговата штетност врз детскиот организам, овој материјал сè повеќе се исфрла од употреба. Докажаниот тератоген, токсичен, мутаген и канцероген потенцијал на формокрезолот кои што го наведуваат<sup>18,29,131</sup> и многу други автори не смее да се запостави, без оглед на малата употребена доза од медикаментот. Фактот што траги на одбележаните C14 атоми се најдени во периапексот и во други делови на организмот, го потврдува протрахираното дејство на формокрезолот, особено неговите формалдехидни компоненти на генетскиот материјал.

Според тоа, може да препорачаме дека резорцин-формалин пастата не е соодветна за клиничка примена при ендодонтски третман на млечни заби.

Врз основа на споредбените хистолошки испитувања на јодоформ пастата, како материјал за канална оптурација на млечните заби, таа на почетокот покажа неспецифична воспалителна реакција на поткожното сврзно ткиво на стаорците. Јодоформ пастата 7 дена по поткожната апликација предизвикува силно воспаление од дифузен карактер. На нашите микроскопски пресеци забележавме формирање на една цистична формација, која го ограничува имплантираниот материјал. Забележавме и некроза на масното ткиво и околна воспалителна реакција, како и дегенеративни промени на мускулатурата. Формирањето на циста околу материјалот претставува одбрамбена реакција на ткивото, а во понатамошните испитувања после 21 ден од инокулацијата беше забележана ресорпција на материјалот, создавање сврзно ткиво и пролиферација на гранулационо ткиво на периферијата со повлекување на хроничниот воспалителен процес. После три недели од поткожната апликација на јодоформ пастата воспалителната реакција беше повлечена и наидовме на нормален наод на ткивото. Тоа оди во прилог на позитивниот резултат од лекувањето. Јодоформ пастата на почетокот од апликацијата предизвикува воспалителна реакција на ткивото, меѓутоа во помала мера во споредба со цинк оксид еутенолт и екстремно високата токсична реакција на резорцин-формалинот.

Според горе наведеното, како и според позитивните резултати кои ги добивме од клиничките и рендгенолошките испитувања, може да ја препорачаме употребата на јодоформ паста за канални полнења на инфилтрирани авитални млечни заби.

## **7. ЗАКЛУЧОЦИ**

- Клиничката слика при заболувањата на пулпата на млечните заби не е во корелација со степенот на оштетување на пулпиното ткиво.
- 34.37% од вкупниот број на авитални млечни заби лекувани со калциумхидроксид после 18 месечна клиничка опсервација беа без клинички симптоми.
- По 18 месеци од третманот, 62,5% од авиталните млечни заби лекувани со јодоформ паста беа без клинички симптоми.
- На крајот од 18 месец само 18,75% од авиталните млечни заби лекувани со железен сулфат беа без клиничка симптоматологија.
- До крајот на нашата клиничка опсервација кај 81,25% од третираните заби со резорцин-формалин не регистриравме клинички симптоми.
- Најдобри клинички резултати во однос на третманот со испитуваните методи за лекување на авитални млечни заби, во сите опсервациони периоди, постигнавме со резорцин-формалин пастата и со јодоформ паста, при што не постојат статистички разлики во успешноста на ендодонтскиот третман на авитални млечни заби помеѓу методите со јодоформ паста и резорцин формалин паста.
- Млечните заби третирани по методата на железен сулфат во испитуваниот опсервационен период покажаа најслаб клинички успех при што регистриравме статистички разлики помеѓу методата со железен сулфат и останатите испитувани методи за ендодонтско лекување на авитални млечни заби.
- Најголем број на екстрахирани млечни заби до шестиот месец после третманот забележавме кај забите третирани со железен сулфат. Во однос на бројот на екстрахирани заби поради покажани клинички симптоми, помеѓу испитуваните групи на заби ендодонтски третирани со јодоформ паста и резорцин-формалин паста не забележавме статистичка значајност.
- Во опсервациониот период од 6-12 месец, заради клинички симптоми беа екстрахирани најголем број на заби третирани со калциумхидроксид во однос на останатите испитувани групи кои и статистички се разликуваа.
- Рендгенолошката анализа покажа одредени специфичности и несогласување на клиничкиот и радиолошкиот наод. Рендген дијагностиката не е сигурен интерпретатор на постоењето на нормална или патолошка состојба на перирадикуларните ткива кај млечните заби



- Калциум хидроксидот се ресорбира од каналниот систем на млечните заби и треба често да се дополнува а по исчезнувањето на симптомите да се замени со паста која има помал степен на ресорпција.
- Железниот сулфат не е ефикасен при ендодонтски третман на авитални млечни заби
- Највисоки вредности за просечните зони на инхибиција кон бактеријата *Streptococcus mutans* добивме за јодоформ пастата а најмал антибактериски ефект кон истата бактерија покажа калциумхидроксидот
- Најголема просечната вредност на зоната на инхибиција кон бактеријата *Actinomyces viscosus* добивме од резорцин формалин-пастата а најмал антибактериски ефект кон истата бактерија покажа калциумхидроксидот
- Најголема просечната вредност на зоната на инхибиција кон бактеријата *Lactobacillus casei* добивме од резорцин-формалин пастата а најмал антибактериски ефект кон истата бактерија покажа калциумхидроксидот.
- Цинк оксид еугенол пастата има подобри антибактериски својства кон испитуваните бактерии од калциумхидроксидот.
- Јодоформ пастата покажа силни антибактериски ефект кон бактериите *Actinomyces viscosus* и *Lactobacillus casei*.
- Најдобри антимикуробни ефект кон сите испитувани бактерии имаат резорцин-формалин и јодоформ пастата.
- Цинк оксид еугенол пастата предизвикува интензивна воспалителна дифузна реакција во ткивата каде што беше аплициран како резултат на еугенолот, на кој му се припишува и токсичноста врз ткивата. Иритирачкото дејство може да им се припише и на цинковите јони што се содржат во цинк оксидот, бидејќи инфламаторната реакција е присутна и по три недели Материјалот слабо се ресорбира од околните ткива при што постои и трајно надразнувачко дејство, но истовремено предизвикува и одбрамбен одговор на ткивото.
- Калциум хидроксидот може да се издвои како материјал што предизвикува воспалителна реакција со послаб интензитет во ткивата во кои се аплицира, која брзо се повлекува, резултирајќи со позитивен резултат од лекувањето и брза регенерација на ткивата.

- Резорцин-формалин пастата слабо се ресорбира од околните ткива, делува иритативно на меките ткива и предизвикува силна грануломатозна реакција со присуство на гигантски и епителовидни клитки кои одат во прилог на создавање на гранулом. При апликација на резорцин-формалин паста, формалинот продира во околните ткива и има силен цитотоксичен ефект кон ткивата во негова близина.
- Јодоформ пастата на почетокот од апликацијата предизвикува воспалителна реакција на ткивото, меѓутоа во помала мера во споредба со цинк оксид еугенол и екстремно силната реакција од резорцин-формалин пастата. Но во подоцнежниот период забележана е ресорпција на материјалот, создавање сврзно ткиво и пролиферација на гранулационо ткиво на периферијата со повлекување на хроничниот воспалителен процес.
- И покрај тоа што добивме најдобри резултати при третманот на авиталните млечни заби со резорцин-формалин методата препорачувам таа повеќе да не се употребува во клиничката пракса поради докажаното негативно влијание на формалдехидот кој е во нејзиниот состав.
- Ниту една од испитуваните методи во потполност не ги задоволува пропишаните критериуми за успешност на ендодонтскиот третман на авитални млечни заби и биокompatibilност на материјалот, па ендодонтскиот третман на авитални заби треба да се изведува само во исклучителни случаи кај кои може да дојде до пореметување на оклузујата и кај пациенти кај кои може да се обезбедат асептични услови за работа.

## **8. ЛИТЕРАТУРА**

1. American Academy of Pediatric Dentistry. **Guideline on pulp therapy for primary and young permanent teeth.** Originating Committee. Clinical Affairs Committee-Pulp Therapy Subcommittee. Review Council. Council on Clinical Affairs. Adapted 1991.Revised 1998,2001, 2004, 2009 MEDLINE
2. Aminabadi N. et al. **Study of root canal accessibility in human primary molars** Journal of Oral Science. Vol 50 No 1, 69-74, 2008.
3. Amorim L., Toledo O., Estela C., Decurcio D., Estela C. **Antimicrobial analysis of different root canal filling pastes used in pediatric dentistry by two experimental methods.** Braz Dent J 2006 17(4): 317-322.
4. Ando N, Hoshino E. **Predominant obligate anaerobes invading the deep layers of root canal dentine.** *Int Endod J* 1990; 23: 20-27.
5. Ay-Luen Fei,Richard D. Udin, Ronald Johnson. **A clinical study of Ferric sulphate as a pulpotomy agent in primary teeth.** *Pediatr Dent.* 1991; 13:327-332.
6. Bar S.E., Hichs C.M., Flitz C.M; **A retrospective radiographic evaluation of primary molar pulpectomies in a pediatric dental practice;** *Pediatr Dent* 13 (1):1991
7. Beloica D. i sar; **Decja stomatologija** Beograd:Elit Medika,2000:
8. Benz C. **Comparison of two pulpotomy techniques in deciduous dentition:a clinical study.** *Ital J Pediatr Dent* 1 :38-39
9. Berkiten M, Berkiten R, Okar I. **Comparative evaluation of antibacterial effects of Nd:YAD laser irradiation in root canal and dentin tubules.** *J Endod* 2000; 5: 268-70.
10. Berson R., Mahnik D., **Pulpotomy and pulpectomy for primary teeth :** *Pediatr Dent:* 917-926, St.Louis, Toronto London 1985
11. Brugger et al. **Antibakterijski učinak endodontskog uložka na Enterococcus faecalis u dentinu zubnog korijena.** *Acta Stomatol Croat.* 2007;41(4):326-336.
12. Buneta Jurić L., Jurić H, Tambić Andrašević A, Škaljac G., Miletić Karlović I, Anić I. **Antimikrobni učinak različitih medikamentoznih uložaka tijekom endodontskog liječenja** *Acta Stomatol Croat.* 2006; 40: 12-18.
13. Burnett S, Walker J. **Comparison of ferric sulfate, formocresol, and a combination of ferric sulfate/formocresol in primary tooth vital pulpotomies: A retrospective radiographic survey.** *ASDC J Dent Child* 2002;69(1):44-8.
14. Camp JH, Fuks AB. **Pediatric endodontics: Endodontic treatment for the primary and young permanent dentition.** In: Cohen S, Hargreaves KM, eds. *Pathways of the Pulp.* 9th ed. St. Louis, Mo: Mosby Elsevier; 2006.834-59.
15. Campanac C, Pineau L, Payard A, Baziard-Mouysset G, Roques C. **Interactions between biocide cationic agents and bacterial biofilms.** *Antimicrob Agents Chemother* 2002; 46(5): 1469-74.
16. Carlos Estela, Cyntija Rodrigues de Araujo, Estela Jesus Djalma Pecora. **A study of the time necessary for calcium hydroxide to eliminate microorganisms in infected canals.** *J Appl. Oral Sci.* 2003; 11(2):133-137.
17. Carrotte P. **Endodontic treatment for children.** *Britigh. Dental Journal* 2005; 198:9-15.

18. Casas et al. **Do We Still Need Formocresol in Pediatric Dentistry?** Can Dent Assoc 2005; 71(10):749-51
19. Casas et al. **Long-term outcomes of primary molar ferric sulphate pulpotomy and root canal therapy** . *Pediatr Dent*.2004; 26:1 , 44-48
20. Casas MJ, Layug MA, Kenny DJ, Johnston DH, Judd PL. **Two-year outcomes of primary molar ferric sulfate pulpotomy and root canal therapy**. *Pediatr Dent*.2003;25:97-102.
21. Charles P., Nathalie S., Carinr D., Alexsandru D. **Calcium hydroxide and treatment of inflammatory interradicular bone resorption of non-vital deciduous molars**. Rev Belge Med Dent. 2004;59(3):163-169.
22. Chawla HS, Mathur VP, Gauba K, Goyal A. **A mixture of calcium hydroxide and zinc oxide as a root canal filling material for primary teeth: A preliminary study**. ISPPD 2001;19:107-9.
23. Cohen IB, Pagnillo M, Musikant B ,Deutsch AS.**An in vitro study of the cytotoxicity of two root canal sealers**. *J Endodon*,2000; 26:228-229.
24. Coll JA, Sadrian R. **Predicting pulpectomy success and its relationship to exfoliation and succedaneous dentition**. *Pediatr Dent* 1996;18:57-63.
25. Costerton W, Stewart PS, Greenberg EP. **Bacterial biofilms: a common cause of persistent infections**. *Science* 1999; 284: 1318-22.
26. Cytia R.A.Estela; Carlos Estela; Cleomenes Reis; Lili LuschkeBammann; Jesus Djalma Pecora. **Control of microorganisms in vitro by endodontic irrigans**. *Braz Dent J*. v.14 n.3 Ribeirao Preto 2003
27. Dahlen G. **Microbiology and treatment of dental abscesses and periodontal – ednodontic lesions**. *Periodontology* 2000-2002; 28: 206-39.
28. David R. Myers, Laura C.Durhans, Carole M.Hanes, Jamest Barenie, R.V. McKinney. **Histopathology of radiolucent furcation lesion associated with pulpotomi-treated primary molars**. *Pediatr Dent*.1988; Vol.10,No.4:291-294.
29. David R. Myers, M.R.Battenhouse Jamest Barenie, R.V. McKinney B.Singh. **Histopathology of futcation lesions associated with pulp degeneration in primary molars**. *Pediatr Dent*.1987; Vol.9,No.4:279-282.
30. Economides N., Koulaouzidou E., Gogos C., Kolokouris I., Beltes P., Antoniadis D. **Comparative studi of the Cititoxic effect of resilon against two cell lines** *Braz Dent J* (2008) 19(4):291-295
31. Esterela et al. **Antimicrobial potential of medicaments used in healing process in dogs' teeth with apical periodontitis** *Braz Dent J* (2004) 15(3):181-185
32. Estrela C., Pécora J. **A study of the time necessary for calcium hydroxide to eliminate microorganisms in infected canals;** *J App.oral.Sci*. 2003; 11(2): 133-137
33. Fabricius L et al. **Influence of combinations of oral bacteria on periapical tissues of monkeys**. *Scan J Dent Res* 1982;90: 200-06
34. Fadavi S, Anderson AW. **A comparison of the pulpal response to freeze-dried bone, calcium hydroxide, and zinc oxide-eugenol in primary teeth in two cynomolgus monkeys**. *Pediatr Dent*. 1996 May-Jun;18(3):190-3.

35. Farooq NS, Coll JA, Kuwabara A, Shelton P. **Success rates of formocresol pulpotomy and indirect pulp therapy in the treatment of deep dentinal caries in primary teeth.** *Pediatr Dent* 2000;22(4): 278-286
36. Fegan SE, Steinman HR. **Comparative evaluation of the antibacterial effects of intracanal Nd:YAG laser irradiation: an in vitro study.** *J Endod* 1995; 21: 415-17.
37. Fei AL, Udin RD, Johnson R. **A clinical study of ferric sulfate as a pulpotomy agent in primary teeth.** *Pediatr Dent.* 1991;13:327-332.
38. Fiederg B.H et al. **Embry otoxicity and teratogenicity of formocresol on developing chicken embryos:** *J Endod.* 16(9):434 – 7: 1990
39. Fouad S.Salama, Ronald W. Anderson, Carolr McKnight-Hanes, James T. Barienie, David R.Myers. **Anatomy of primary incisor and molar root canals;** *Pediatr. Dent.:*march\april 1992 Vol. 14, No 2: 117-118.
40. Fuks A, Eidelman E, Pauker N. **Root fillings with Endoplas in primary teeth: A retrospective study.** *J Clin Pediatr Dent* 2002;27: 41-6.
41. Fuks AB, Eidelman E. **Pulp therapy in the primary dentition.** *Curr Opin Dent.* 1991 Oct;1(5):556-63.
42. Fuks AB, Papagiannoulis L. **Pulpotomy in primary teeth: Review of the literature according to standardized criteria.** *Eur Arch Paediatr Dent* 2006; 7(2):64-71.
43. Fuks AB. **Current concepts in vital pulp therapy.** *Eur J Pediatr Dent* 2002;3(3):115-20.
44. Fuks AB. **Pulp therapy for the primary dentition.** In: Pinkham JR, Casamassimo PS, Fields HW Jr, McTigue DJ, Nowak A, eds. *Pediatric Dentistry: Infancy Through Adolescence.* 4th ed. St. Louis, Mo: Elsevier Saunders Co;2005, 375-93.
45. Fuks B. **Anna Pulp therapy for the primary dentition** *Pediatric dentistry Infancy Throung Adolescence;* Second Edition J.R. Pinkham; W. B. Saunders Company 1988: ( 326-339).
46. Fuks B. Anna, Gideon Holan, John. M. Davis, Eliezer Eidelman. **Ferric Sulfate Versus Dilute Formocresol in Pulpotomized Primary Molars: Long-term Follow Up.** *Pediatr Dent.* 1997;19:327-330.
47. Gaic M.: **Epidemoloska, klinicka i patohistoloska istrazivanja hronicnih pulpita mlecnih zuba.** ; Magisterski rad. Beograd ; 1983
48. Gerosa, Menegazzi G, Borin M, Cavalleri G. **Citotoxicity Evaluation of Six Root Canal Sealers.** *J of Endodon,* 1995; 21:446-448.
49. Geurtsen W., Leyhausen. **Biological aspects of root canal filling materials- histocompatibility, cytotoxicity, and mutagenicity.** *Clin Oral Invest* (1997) 1:5-11
50. Giuliana G, Ammatuna P, Pizzo G, Capone FD, Angelo M. **Occurence of invading bacteria in raducilar dentin of periodontally diseased teeth: microbiological findings.** *J Clin Periodontol* 1997; 24: 478-85.
51. Glick M, Trope M, Pliskin ME. **Detection of HIV in the dental pulp of a patient with AIDS.** *J Am Dent Assoc* 1989; 119: 649-50.
52. Goerig C. Albert, Camp H. Joe. **Root canal treatment in primary teeth: A review.** *Pediatr. Dent.* 1983; Vol.5 No.1:33-37
53. Good D. **Effects of Materials Used in Pediatric Dentistry on the Pulp: A Review of the Literature.** *Journal of the california dental association,* 1999;

54. Guelmann M, McIlwain MF, Primosch RE. **Radiographic assessment of primary molar pulpotomies restored with resin-based materials.** *Pediatr Dent* 2005; 27(1): 24-7.
55. Gulati N, Chandra S, Aggarwal PK, Jaiswal JN, Singh.: **Cytotoxicity of eugenol in sealer containing zinc-oxide.** *Endodon Dent Traumatol*, 1991; 7: 181-185.
56. Han GY, Park S-H, Yoon TC. **Antimicrobial activity of Ca(OH)<sub>2</sub>containing pastes with Enterococcus faecalis "in vitro".** *J Endodon* 2001; 27:328-32.
57. Hatibovic-Hofman et al. **Retrospective clinical study of pulp treatment with ferric sulfate and formo cresol.** *Acta Stomatol Croat.* 2006; 40(2):107-15
58. Holan G, Eidelman E, Fuks AB. **Long-term evaluation of pulpotomy in primary molars using mineral trioxide aggregate or formocresol.** *Pediatr Dent* 2005;27(2):129-136.
59. Holan G, Fuks AB. **A comparison of pulpectomies using ZOE and KRI paste in primary molars: A retrospective study.** *Pediatr Dent* 1993;15(6):403-7.
60. Horiba N, Maekawa Y, Matsumoto T, Nakamura H. **A study of the distribution of endotoxin in the dentinal wall of infected root canals.** *J Endod* 1990; 16: 331-34.
61. Huth K.C., Paschos E., Hajek-Al-Khatat R., Crispin A., Hickel R., Folwaczny M. **Effectiveness of 4 pulpotomy techniques-randomized controlled trial;** *J Dent Res* 84 (12): 1144-1148, 2005
62. Ibricevic H, Al-Jame Q. **Ferric sulphate and formocresol in pulpotomy of primary molars: Long term follow-up study.** *Eur J Paediatr Dent* 2003; 4(1):28-32.
63. Ibricevic H, Al-Jame Q. **Ferric sulfate as pulpotomy agent in primary teeth: twenty month clinical follow-up.** *J Clin. Pediatr. Dent.* 2000 Summer; 24(4):269-72.
64. Jacinto RC, Gomes BP, Ferraz CC, Zaia AA, Filho FJ. **Microbiological analysis of infected root canals from symptomatic teeth with periapical periodontitis and the antimicrobial susceptibility of some isolated anaerobic bacteria.** *Oral Microbiol Immunol* 2003; 18: 285-92.
65. James A Cool, Roya Sadrian. **Predicting pulpectomy success and its relationship to exfoliation and succedaneous dentition.** *Pediatr Dent.* 1996; 18:57-63
66. James A Cool, Stuart Josell, Jeromes Casper . **Evaluation of a one - appointment formocresol pulpectomy technique for primary molars.** *Pediatr. Dent.* June 1985; 7(2):123-129
67. James A Cool, Stuart Josell, Steven Nassiv, Preston Shelton, Mark A. Richards. **An evaluation of pulpal therapy in primary incisors** *Pediatr. Dent.* Septem. 1988; 10(3):178-184
68. Jeng-Fen Lui, Liang-Ru Chen, Shou-Yee Chao. **Laser pulpotomy of primary teeth.** *Pediatr. Dent.* 21:2:128-129
69. Joe P. Verco W.. **Microbiological effectiveness of a reduced concentration of Buckley's formocresol.** *Pediatr Dent.* 1985; Vol. 7, No 2:130-133
70. Kelly J. Wright, Sergio V. Barbosa, Kouji Araki, Larz S. W. Spangberg. **In vitro antimicrobial and cytotoxic effects of Kri paste and zinc oxide-eugenol used in primary tooth pulpectomies.** *Pediatr. Dent.* 1994; 16:102-6.
71. Kim Seow. **The effects of dyadic combinations of endodontic medicaments on microbial growth inhibition.** *Pediatr Dent.* sept\oktob. 1990 Vol. 12, No 5: 292-297.

72. King SR, McWhorter AG, Seale NS. **Concentration of formocresol used by pediatric dentists in primary tooth pulpotomy.** *Pediatr Dent* 2002;24(2):157-159.
73. Koch G. **Pedodontics – A Clinical Approach ;** Munksgaard 1997; 185- 201
74. Koch G., Poulsen S. Lulic-Dukic O. **Pedodoncija.** 2005; Naklada Slap.
75. Kovačević M., Tamarut T., Bešlić S., Zoričić S., Bobinac D. **Korelacija histopatološkog nalaza pulpnog i periapeksnoa tkiva** *Acta Stomatol Croat*, Vol. 37, br. 3, 2003.
76. Kubota K, Golden BE, Penugonda B. **Root canal filling materials for primary teeth: A review of the literature.** *ASDC J Dent Child* 1992; 59(3):225-7.
77. Leonardo MR, Bazzera da Silva LA, Filho MT, Bonifacio KC, Ito IY. **In vitro evaluation of antimicrobial activity of sealers and pastes used in endodontics,** *J of Endod*, 2000; 26:7, 391-4
78. Loh A, O'Hoy P, Tran X, et al. **Evidence-based assessment: Evaluation of the formocresol versus ferric sulfate primary molar pulpotomy.** *Pediatr Dent* 2004; 26(5):401-9.
79. Love R. M. Jenkinson HF. **Invasion of dentin tubules by oral bacteria.** *Crit Rev Oral Biol Med* 2000; 10:171-81
80. Lyte M, Freestone Plimrose PE, Neal CP, Olson BA, Haigh RD, Bayston R, Williams PH. **Stimulation of Staphylococcus epidermidis growth and biofilm formation by catecholamine inotropes.** *Lancet* 2003; 361: 130-5.
81. Mani SA, Chawla HS, Tewari A, Goyal A. **Evaluation of calcium hydroxide and zinc oxide eugenol as root canal filling materials in primary teeth.** *J Dent Child* 2000;67:142-147
82. Markonic D. **Reakcija pulpe mlečnih zuba na formokrezol, kalcium hidroksid i glutraldehid nakon pulpotomije.** Magisterski rad. Beograd 1994
83. Markovic D. **Ispitivanje biokompatibilnosti glas-jonomer cementa - test citotoksičnosti** *Stom. Glas S*, 2002;49:75-80
84. Markovic D., Zivojinovic V., Vucetic M. **Evaluation of three pulpotomy medicaments in primary teeth.** *Europ. Journ. Of Paediat. Dentis.* sep\2005; Vol5,No3:133-138.
85. Mass E, Zilberman UL. **Endodontic treatment of infected primary teeth, using Maisto's paste.** *ASDC J Dent Child.* 1989 Mar-Apr;56(2)117-20.
86. Matović I., Teodorović N. **Ispitivanje antibakterijskog svojstva endodontskih materijala.** 2007 *Stom Glas S*, vol. 54, 28-33.
87. Meryon SD , Brook AM. **In vitro comparison of the cytotoxicity of twelve endodontic materials using a new technique.** *Int Endodon J* , 1990; 23: 203-210.
88. Michael J. Casas, David J. Kenny, Douglas H Johnston, Peter L. Judd. **Long - Term Outcomes of primary molar Ferric Sulfate pulpotomy and root canal therapy** *Pediatr. Dent.* 2004;26:44-48
89. Miletić I et al. **Citotoksičnost AH Plus i AH26 punila in vitro na fibrobla** *Acta Stomat Croat* 2000; 251-253
90. Mitić A., **Ultrastrukturno ispitivanje dentinske površine kanala korena zuba posle primene hemomehanicke, ultrazvucne i laserske tehnike.** Doktorska disertacija. Nis., 2009



91. Moore WC, Morre LH, Ranney RR, Smilbert RM, Burmetster JA, Schenkein HA. **The microflora of periodontal sites showing active destructive progression.** J Clin Periodontol 1991; 18: 729-39.
92. Murray PE, About I, Franquin JC, Remusat M, Smith AJ. **Restorative pulpal and repair responses.** J Am Dent Assoc 2001;132(4):482-91.
93. Murray PE, Hafez AA, Smith AJ, Cox CF. **Bacterial microleakage and pulp inflammation associated with various restorative materials.** Dent Mater 2002;18(6):470-8.
94. Nadin G, Goel BR, Yeung CA, Glenny AM. **Pulp treatment for extensive decay in primary teeth (Cochrane Review).** In: *The Cochrane Library*. Issue 1. Oxford: UpdateSoftware; 2003:1-43.
95. Neamatollahi H., Tajik A. **Comparison of clinical and radiographic success rates of pulpotomy in primary molars using Formocresol, Ferric Sulfate and Mineral Trioxide Aggregate (MTA)** J of Dent, Tehran University of Medical Sciences 2006; Vol:3, No.1; 6-14
96. Nikki L.Smith, N.Sue Seale, Martha E.Nunn. **Ferric sulphate pulpotomy in primary molars: A retrospective study.** Pediatr Dent.2000;22:192-199.
97. Nurco Carlos, Don M Ronly, Francin Garcia-Godoy, Kesavalu N. Lakshmyya. **Resorption of a calcium hydroxide iodiform paste (Vitapex) in root canal therapy for primary teeth: A case report.** Pediatr Dent.2000;22:517-520.
98. Olson B, Sliwowski A, Langeland LK. **Subcutaneous implantation for the biological evaluation of endodontic material.** J Endodon 1981;7:355-69.
99. Orstavic D, Mjor IA. **Histopathology and x ray microanalysis of the subcutaneous tissue response to endodontic sealers.** J Endodon ,1988;14:33-44.
100. Ozalp N, Saroğlu, I, Sönmez H. **Evaluation of various root canal filling materials in primary molar pulpectomies: An in vivo study.** Am J Dent 2005;18(6):347-50.
101. Papagiannoulis L. **Clinical studies on ferric sulphate as a pulpotomy medicament in primary teeth.** Eur J Pediatr Den 2002; 3(3): 126-32
102. Payne RG, Kenny DJ, Johnston DH, Judd PL. **Two year outcome study of zinc oxide-eugenol root canal treatment for vital primary teeth.** J Can Dent Assoc.1993;59: 528-536.
103. Pazelli LC., Freitas AC., Ito Y., Souza Gugelmun MC., Medeiros AS., Nelson-Filho P. **Prevalence of mikroorganisms in root canals of human deciduous teeth with necrotic pulp and chronic periapical lesions.** Pesqui Odontol Bras. 2003 Oct-Dec; 17(4):367-71. Epub 2004 Apr 19.
104. Peciuliene, V., Reynaud, A. H., Balciuniene, I. and Haapasalo, M., **Isolation of yeasts and enteric bacteria in root-filled teeth with chronic apical periodontitis.** International Endodontic Journal, (2001)34: 429-434.
105. Peng L, Ye L, Guo X, Tan H, Zhou X, Wang C, Li R. **Evaluation of formocresol versus ferric sulphate primary molar pulpotomy: A systematic review and meta-analysis.** Int Endod J 2007;40(10): 751-757.
106. Percinoto C. **Histological analysis of the periapical tissues of dog deciduous teeth after root canal filling with different materials.** J Appl Oral Sci 2005;13: 318-324.

107. Pezelj-Ribaric I., Brekal M., Abram I., Miletic I., Anic I., Ferreri S., Focko-Glavac L. **Antimikrobni ucinak materijala za punjenje korijenskih kanala** Acta Stomatol Croat 2000; 51-54
108. Piciulienė V., Reynaud A.H., Balciuniene I., Haapasalo M. **Isolation of yeasts and enteric bacteria in root – filled teeth with chronic apical periodontitis**, International Endodontic Journal, 2001, Vol. 34(6); 429-434
109. Primosch Robert E., Timothy A. Glamb, R.G. Jerrel. **Primary tooth pulp therapy as traught in predoctoral pediatric dental programs in the United States.** Pediatr Dent. 1997;19: 118-122.
110. Ramar K, Mungara J. **Clinical and radiographic evaluation of pulpectomies using three root canal filling materials: An *in-vivo* study** J Indian Soc Pedod Prev Dent 2010;28:25-9
111. Ranly D.M. **Assessment of the systematic distribution of formaldehyde following pulpotomy treatment;** Pediatr Dent. 7(2): 156. 1985
112. Ranly DM: **Pulpotomy therapy in primary teeth: new modalities for old rationales.** Pediatr Dent 1994;16: 403-9.
113. Reddy VV, Fernandes. **Clinical and radiological evaluation of Zinc oxide eugenol and Maisto's paste as obturating materials in infected primary teeth: A nine months Study.** J Indian Soc Pedod Prev Dent 1996;14: 39-44.
114. Reyes A.D. Reina E.S. **Root canal treatment in necrotic primary molars:** J Pedodont 14(1): 36-39, 1989
115. Ribaric P.S., Brekalo I., Abram M., Miletic I., Anic I., Ferreri S., Glavas F.L. **Antimikrobni ucinak material za punjenje korenskih kanala.** Acta Stomatol Croat 2000; 34:51-54
116. Rosendahl R, Weinert-Grodd A. **Root canal treatment of primary molars with infected pulps using calcium hydroxide as a root canal filling.** J Clin Pediatr Dent 1995;19:255-8.
117. Salama, S., Anderson, R **Anatomy of primary incisor and molar.** *Pediatr Dent* 19:118-22, 1997
118. Sant'Anna A., Spolidorio L., Ramalho L. **Histological Analysis of the association between formocrezol and endotoxin in the subcutaneous tissue of mice.** Braz Dent J 2008 19 (1):40-45
119. Sarigol, Candan Gurbuz; Cogulu, Dilsah; Oncag, Ozant; Deliloglu, Ismet Gurhan **Cytotoxic Effects of Primary Tooth Root Canal Filling Materials on L929 Cell Line** Journal of Dentistry for Children, Volume 77, Number 2, May/August 2010, pp. 72-76(5)
120. Seale NS, . Coll, E. **Vital pulp therapy for the primary dentition** Featured in *General Dentistry*, May/June 2010 Pg. 194-200 .
121. Semenoff AV, Semenoff Segundo a, Figueiredo JAP : **Biocompatibility of different intracanal medications in rat buccal submucosa tissue** J Appl Oral Sci. 2008;16(1):12-7
122. Shalhav M, Fuss Z, Weiss EI. **In vitro antibacterial activities of root canal sealers against selected anaerobic bacteria.** *J of Endod*, 1997;10:616-9

123. Silva L., Nelson-Filho P., Faria G., Souza-Gugelmin M., Ito I. **Bacterial profile in primary teeth with necrotic pulp and periapical lesions** Braz Dent J, 2006, 17(2): 144-148
124. Silva L., Leonardo M., Oliveira D., Silva R., Queiroz A., Hernandez P., Nelson-Filho P. **Histopathological Evaluation of root canal filling materials for primary teeth** Braz Dent J 2010 21 (1):38-45
125. Siqueira J., Rocas I. **Bacterial pathogenesis and mediators in apical periodontitis.** Braz Dent J 2007 18 (4):267-280
126. Siqueira JF, Rocas LN, Souto R, De Uzeda M, Colombo AP. **Actinomyces species, Streptococci and Enterococcus faecalis in primary root canal infections.** *J Endod* 2002; 28: 168-72.
127. Siqueira JF, Rocas LN. **Bacteroides Forsythus in primary endodontic infections as detected by nested PCR.** *J Endod* 2003; 29: 390-3.
128. SIQUERA JF, GONCALVES RB. **Antibacterial Activities of Root Canal Sealers Against Selected Anaerobic Bacteria.** *J Endod* 1996; 22: 79-81
129. Smith NL, Seale NS, Nunn ME. **Ferric sulfate pulpotomy in primary molars: A retrospective study.** *Pediatr Dent* 2000;22(3):192-9.
130. Sogbe de Agell R. **Clinical and radiographic evaluation of deciduous molars with necrotic pulp treated with two concentrations of formocresol.** *Acta Odontol Venez.* 1989 Sep-Dec;27(1):3-9. .
131. Srinivasan V, Patchett CL, Waterhouse PJ. **Is there life after Buckley's Formocresol? Part I -- a narrative review of alternative interventions and materials.** *Int J Paediatr Dent.* 2006 Mar;16(2):117-27.
132. Stewart PS, Costerton JV. **Antibiotic resistance of bacteria in biofilms.** *Lancet* 2001; 358: 135-8.
133. Stosic P I sor. **Decja I preventivna stomatologija** , Univerzitet u Beogradu, 1986
134. Strange DM, Seale NS, Nunn ME, Strange M. **Outcome of formocresol/ZOE sub-base pulpotomies utilizing alternative radiographic success criteria.** *Pediatr Dent.* 2001 Jul-Aug; 23(4):331-6.
135. Sue Seale N., Coll J. **Vital pulp therapy for the primary dentition.** Featured in *General Dentistry*, May/June 2010. Pg. 194-200
136. Sundqvist G, Figdor D. **Life as an endodontic pathogen: Ecological differences between the untreated and root-filled root canals.** *Endod Top* 2003; 6: 3-28.
137. Takushige T, Cruz EV, Asgor Moral A, Hoshino E. **Endodontic treatment of primary teeth using a combination of antibacterial drugs.** *Int Endod J.* 2004 Feb;37(2):132-8.
138. Tanomaru J., Leonardo M., TanamaruoFilho M., Silva L., Ito I. **Microbial distribution in the root canal system after periapical lesion induction using different methods** Braz Dent J 2008, 19 (2): 124-129
139. Tchaou WS, Turing BF, Minah GE, Coll JA. **Inhibition of pure cultures of oral bacteria by root canal filling materials.** *Pediatr Dent* 1996;18:444-9.
140. Tchaou WS., Turing BF., Mihan GE., Coll JA. **In vitro inhibition of bacteria from root canals of primary teeth by various dental materials.** *Pediatr Dent.* 1995 Sep-Oct; 17(5):351-5.

141. Thomas AM, Chandra S, Chandra S, Pandey RK. **Elimination of infection in pulpectomized deciduous teeth: a short-term study using iodoform paste.** J Endod. 1994 May;20(5):233-5
142. Torabinejad M, Cho Y, Khademi AA, Bakland LK, Shabahang S. **The effect of different concentrations of sodium hypochlorite on the ability of MTAD to remove the smear layer.** J Endod 2003; 29: 233-39.
143. Torabinejad M., Ung B., Kettering JD. **In vitro bacterial penetration of coronally unsealed endodontically treated teeth.** J Endod 1990; 16: 466-9
144. Tronstsd L. **Klinicka endodoncija**, Prevod drugog izdanja, Bajac-print, Beograd 2005: 29-32
145. Tziafas D, Lambriandis T. **Histological evaluation of four root canal filling materials implant into rabbit tibia.** Int Endodon J, 1998; 31: 217-221.
146. Vargas KG, Packham B. **Radiographic success of ferric sulfate and formocresol pulpotomies in relation to early exfoliation.** Pediatr Dent 2005;27(3):233-7.
147. Vij R, Coll JA, Shelton P, Farooq NS. **Caries control and other variables associated with success of primary molar vital pulp therapy.** Pediatr Dent 2004;26(3):214-20.
148. Vreck D., Prpic-Mehicic G., Tambic-Andrasevic A., Poljak-Guberina R., Galic N., Katunarić M. **Antimikrobni ucinak Calasepta, Superlux calcium hydroxid linera igutaperka stapica presvucenih kalcijevim hidroksidom** Acta Stomat Croat 2002; 203-207
149. Vujaskovic M., Bacetic D. **Reakcija tkiva na materijale za trajno punjenje kanala korena zuba.** Stom Glas S, 2004; 51:136-141
150. Vujaskovic M., Radosavljevic B. **Antimikrobna aktivnost materijala za trajnu opturaciju kanala korena zuba.** Stom Glas S, vol.53.2006
151. Waterhouse PJ, Nunn JH, Whitworth JM, Soames JV. **Primary molar pulp therapy--histological evaluation of failure.** Int J Paediatr Dent. 2000 Dec;10(4):313-21.
152. Wen-Shiun Tchaou, Been-Foo Turng, Glenn E. Minah, James A. Coll. **In Vitro Inhibition of Bacteria From Root Canals of Primary Teeth by Various Dental Materials.** Pediatr Dent. 1995;17:351-355.
153. Wen-Shiun Tchaou, Been-Foo Turng, Glenn E. Minah, James A. Coll. **Inhibition of pure cultures of oral bacteria by root canal filling materials.** Pediatr. Dent. 1996;18:444-49.
154. Wen-Shiun Tchaou, Been-Foo Turng, Glenn E. Minah, James A. Coll. **In vitro inhibition of bacteria from root canals of primary teeth by various dental materials.** Pediatr. Dent. 1995;17:351-55.
155. Yacobi R, Kenny DJ, Judd PL, Johnston DH. **Evolving primary pulp therapy techniques.** J Am Dent Assoc. 1991;122:83-85.
156. Yesilsoy C., Koren LZ., Morse DR. **Comparative tissue toxicity evaluation of established and newer root canal sealers.** Oral Surg Oral Med and Oral Pathol, 1988;65: 459-467
157. Yoshiyuki Y., Aribide K., Takashi S. **In vitro evaluation of the antimicrobial activity of a new resin-based endodontic sealer against endodontic pathogens** Journal of Oral Science, Vol. 50, No. 3, 309-313, 2008
158. Zmener et al. **Tissue response to an experimental calcium hydroxide based endodontic sealer.** Endodo Dent Trauma 1910;6:66-72.

159. Zmener O, Guglielmotti MB , Cabrini RL. **Tissue response to an experimental calcium hydroxide-based endodontic sealer: a quantitative study in subcutaneous connective tissue of the rat.** Endodon Dent Traumotol , 1990; 6: 66-72.
160. Zmener O, Hill, M., **The survival of vital and non-vital deciduous molar teeth following pulpotomy.** Australian Dental Journal, 52: 181-186. (2007)
161. Zurn D, Seale NS. **Light-cured calcium hydroxide vs formocresol in human primary molar pulpotomy: A randomized controlled trial.** Pediatr Dent 2008;30(1):34-41.

## **9. ПРИЛОГ**

КАРТОН БРОЈ \_\_\_\_\_ ДАТА \_\_\_\_\_

1. ИМЕ , ТАТКОВО ИМЕ И ПРЕЗИМЕ \_\_\_\_\_
2. БРОЈ НА КАРТОН \_\_\_\_\_
3. ДАТА НА РАЃАЊЕ \_\_\_\_\_
4. АДРЕСА \_\_\_\_\_
5. ТЕЛЕФОН ДОМ. \_\_\_\_\_ МОБ. \_\_\_\_\_
6. ЗАБ \_\_\_\_\_
7. ДИЈАГНОЗА \_\_\_\_\_
8. БОЛКА \_\_\_\_\_
9. ФИСТУЛА \_\_\_\_\_
10. ОТОК \_\_\_\_\_
11. КАРИОЗНА ЛЕЗИЈА \_\_\_\_\_ ПЛОМБА \_\_\_\_\_
12. ОСЕТЛИВОСТ НА ПЕРКУСИЈА: ХОРИЗОН \_\_\_\_\_ ВЕРТИКАЛНА \_\_\_\_\_
13. МОБИЛНОСТ \_\_\_\_\_
14. РТГ НАОД \_\_\_\_\_

ПРВА ПОСЕТА: \_\_\_\_\_  
МЕТОДА \_\_\_\_\_

ВТОРА ПОСЕТА \_\_\_\_\_

ПРВА КОНТРОЛА          ДАТА \_\_\_\_\_  
   СОСТОЈБА \_\_\_\_\_

ВТОРА КОНТРОЛА          ДАТА \_\_\_\_\_  
   СОСТОЈБА \_\_\_\_\_

ТРЕТА КОНТРОЛА          ДАТА \_\_\_\_\_  
   СОСТОЈБА \_\_\_\_\_

ДАТА НА ЕКСТРАКЦИЈА \_\_\_\_\_