



Универзитет Св. Кирил и Методиј - Скопје
СТОМАТОЛОШКИ ФАКУЛТЕТ
- Катедра за орална хирургија -

Марина Кацарска

**ВАЛОРИЗАЦИЈА НА КЛИНИЧКО-ТЕРАПИСКИТЕ
АТРИБУТИ НА УЛТРАСОНИЧНАТА НАСПРОТИ
КОНВЕНЦИОНАЛНАТА РЕТРО ПРЕПАРАЦИЈА**

- Докторска дисертација -

Скопје
2009
година



Универзитет Св. Кирил и Методиј - Скопје
СТОМАТОЛОШКИ ФАКУЛТЕТ
- Катедра за орална хирургија -

Марина Кацарска

***ВАЛОРИЗАЦИЈА НА КЛИНИЧКО-ТЕРАПИСКИТЕ
АТРИБУТИ НА УЛТРАСОНИЧНАТА НАСПРОТИ
КОНВЕНЦИОНАЛНАТА РЕТРО ПРЕПАРАЦИЈА***

- Докторска дисертација -

Скопје 2009 год.

Ментор:

Доц. д-р Борис Величковски
Стоматолошки факултет-Скопје

Членови на комисија:

Доц. д-р Борис Величковски
Стоматолошки факултет-Скопје


Проф. д-р Владимир Поповски
Стоматолошки факултет-Скопје

Проф. д-р Љупка Матовска
Стоматолошки факултет-Скопје

Проф. д-р Елена Петкова
Стоматолошки факултет-Скопје

Проф. д-р Златанка Белазелкоска
Стоматолошки факултет-Скопје

Стоматолошки науки - орална хирургија



*Поетои нешто од љовитално значење за науката од
интелигентните методи, а тоа е искрената желба
да се открие вистината, каква и да е таа*

Linus Pauling (1901-1994)

АБСТРАКТИ

Ретрооперацијата претставува хируршка процедура која по пат на ретропрепарација формира класа I на апикален кавитет, длабоко најмалку 3 мм во дентинската маса, како основен предуслов за ретроградна херметска обтурација.

Во основа, ретро препарацијата може да се реализира конвенционално, со помош на насадни инструменти (насадник, колењак, колењак со микроглава), и микроборери, процедура која кај нас исклучиво се применува, и во поново време, со примена на ултразвук генериран од ултрасонични извори (апарати) и специјално за таа намена изработени ултразвучни ретропродолжетоци.

Независно од тоа која ретропрепарациона процедура е во прашање, конвенционалната или ултрасоничната, нивниот успех фундира на неколку основни критериуми:

1. Агол на закосеност на коренот
2. Длабочина на апикалната ретропрепарација
3. Форма и дебридман на ретрокавитетот
4. Квалитет на материјалот за ретрооптурација

Бројните *in vitro* истражувања посветени на оваа проблематика, извршени на екстрахирани заби или на кадавери, демонстрираат разни противречности кои може да бидат резултат на отсуство на стандардизација на оперативните техники. Главните варијабли интегрираат различни методи на чистење, обликување, длабина и екстензија на ретрокавитетите. Многу од овие варијации би можеле да се стандардизираат во студии *in vitro*, но тие тешко би биле валидни и применливи во студиите *in vivo*, каде процедурите вклучуваат и други, потешки за контрола и споредба фактори.

Истражувачката насоченост на оваа дисертација беше, *in vivo* изведените ретрокавитети реализирани по пат на конвенционална процедура, и по пат на ултрасонична дистрибуција и со специјално за тоа изработени ретропродолжетоци, компаративно да се проследат според фундаменталните критериуми за идеална ретропрепарација, а со тоа како личен допринос, да презентираме валидни сознанија за стандардизација на клиничките фактори кои имаат влијание на резултатите од превземените ретро-оперативни хируршки процедури.

Во функција на остварувањето на вака поставената цел (генерална хипотеза), ги определивме и ги поставивме *СЛЕДНИТЕ ОПЕРАТИВНИ ЦЕЛИ*:

- Компаративно да се проследи волуминозноста на коскената крипта, како оптимално-минимален предуслов за егzekyтивна ретропрепарација.
- Да се определи аголот на ресекцијата, а во врска со тоа и да се дефинираат (определат) критериумите кои ја условуваат аголата вредносна разноликост, како и консеквенците кои од тоа можат да произлезат.

- Интраоперативно, визуелно да се проследи и објективно да се детектира рефлектираната интерна морфолошка структура на ниво на ресецираната површина.
- Интраоперативно, да се определи тродимензионално екстензијата на формираните кавитети, и дали истите ги интегрираат истмус зоните, во услови на нивно присуство.
- Постоперативно, да се направат интраорални ретроалвеоларни рентгенграфии на оперираните заби, со цел да се проследи вертикалната и трансверзалната екстензија на кавитетите и нивниот однос кон аксијалната оска на забот.

Во микрохируршки *in vivo* услови, 60 заби беа ретрооперирани, од кои 30 заби со конвенционално стандардна процедура, и 30 заби со сонообразна техника и дијамантски (ДС) ретропродолжетоци. По целосно извршените, строго планирани интраоперативни процедури, добиените ретрокавитети беа проследени според дефинирана методологија.

Добиените резултати недвосмислено ја потврдија супериорноста на ултрасоничната ретропрепарациона техника, која заради своите техничко-технолошки перформанси, без исклучок, целосно ги исполни критериумите за идеална ретропрепарација, и реално претставува префериран метод на избор. Истовремено, таа индуцира: формирање на коскени крипти со значително помал волумен во споредба со конвенционалната ретропрепарациона техника; агол на ресекција со значително помала вредност - просек 2.1° до 20° , наспроти (просек 31° до 41°) за конвенционалната техника. Беа детерминирани и автентични сознанија за клиничките фактори кои влијаат врз вредноста на агловата разноликост, како и други автентични сознанија кои се однесуваат на ретро-оперативните техники.

Интраоперативно, тродимензионално проследените ултрасонично препарирани ретрокавитети го интегрираа целиот канален систем, рефлектиран и проектиран на ниво на ресецираната површина, беа поставени аксијално во однос на радикуларниот канал, со оптимална длабочина од 3мм, паралелни ѕидови и максимална рестриktivност на дентинскио-квивниот супстрат.

**VALORIZATION OF THE CLINICAL AND THERAPEUTIC ATTRIBUTES OF
THE ULTRASONIC IN CONTRAST WITH CONVENTIONAL
RETROPREPARATION**

Summary

Retropreparation represents a surgical procedure that creates a class I apical cavity, which extends 3mm in to the dentine masse, as a basic prerequisite for hermetic retrograde seal.

In essence, retropreparations can be performed in a conventional manner, with a slow-speed handpiece (straight, or miniature contra-angled) using microburs, technique that is strictly applied by us; and recently, with the use of ultrasonic device and specially designed retrotips.

Regardless of the retropreparation procedure in question (conventional or ultrasonic), their success depends on few fundamental criteria:

1. bevel angle;
2. depth of the apical cavity;
3. contour and debridman of the apical cavity;
4. quality of the retroopturation material.

A large number of in-vitro investigations (performed on extracted teeth, or cadavers) committed to this matter express numerous contradictions, which can be a result of inconsistency in surgical techniques. The main variables include different cleaning and shaping methods, as well as depth and extension of the apical cavities. Most of these variables could be consistent in - in vitro studies, but they could not be relevant and applicable in - in vivo studies, where the procedures include other, difficult to control and to compare factors.

The investigational course of this thesis was a comparative assessment of the in-vivo prepared retrocavities (both, conventionally and ultrasonically) according to the fundamental criteria of ideal retropreparation in order to gain valid findings on standardization of the clinical factors that bear influence on the results of the performed surgical procedures.

In order to achieve the set task (general hypotheses), we defined and set the following operative criteria:

- comparative assessment of the bony crypt volume, as a minimal-optimal prerequisite for executive retropreparation;
- to assess the bevel angle, and to define the criteria that influence the angle diversity, as well as the arising consequences;
- intraoperative visual assessment and objective detection of the reflected inner morphological structure on the resected root surface;
- intraoperative assessment of the tridimensional extension of the retro cavities, and whether the isthmus is included or not (when present);
- postoperative radiographic assessment of the vertical and transversal extension of the retrocavities and their relation to the long axis of the root.

Microsurgically, in vivo, 60 retropreparations were made, of which 30 conventionally, and 30 with sonoabrasive technique and DC retrotips. Following the

completion of strictly planned and performed intraoperative procedures, the retro cavities were assessed according to the defined methods.

Our results confirmed beyond any doubts, the superiority of the ultrasonic retropreparation technique, which because of its technical performances, without exception completely fulfill the criteria of ideal retropreparation, and is a preferred method. At the same time, this procedure induces: smaller bony crypts in comparison with the conventional retropreparation technique; smaller value of the bevel angle (average 2.1° to 20°) in comparison to the conventional technique (average 31° to 41°). We also determined authentic acknowledgments on the clinical factors bearing influence on the value of the bevel angle diversity, as well as other authentic findings regarding the retropreparation techniques.

Intraoperative, tridimensionally assessed ultrasonically prepared retrocavities integrated the entire canal system reflected and projected on the resected surface, they were axial in relation to the radicular canal, with optimal depth of 3mm, parallel walls and maximal dentine restrictiveness.

key words: root end preparations, ultrasonic root end preparation, conventional root end preparation, periapical re-surgery, endodontic microsurgery, magnification, illumination.

СОДРЖИНА

ВОВЕД	1
ГЕНЕРАЛЕН ОСВРТ - теориски основи и методолошки период	6
1. Теориски основи	7
1.1. Ендодонтски терапевски процедури	8
1.2. Разрешување на ендодонтските неуспеси	11
1.3. Ретро-операција	16
1.3.1. конвенционална ретро-препарација	17
1.3.2. идеална ретро-препарација	20
1.3.3. илуминација и магнификација	21
1.3.4. ултрасонична ретро-препарација	22
1.3.5. фактори кои влијаат на успехот на ретро-препарациите	25
2. Методолошки период	30
2.1. Цел на истражувањето	31
2.2. Матријал-истражувачки примерок	32
2.3. Метод на работа	33
ИСТРАЖУВАЧКИ НАОДИ	38
1. Статистички преглед	39
2. Аналитички осврт	97
ЗАКЛУЧОЦИ	107
БИБЛИОГРАФИЈА	111

BOBEA

Современото живеење претставува статусна сигнификација на настојувањето на модерниот човек за посеопфатно, попросперитетно и поквалитетно егзистирање.

Се што постои, независно од тоа дали станува збор за природна појава, човечка иновација или било која друга манифестација, сама за себе нема никакво значење, ако наспроти неа не постои соодветна релација.

Во сублимација на искажаното, го откриваме фундаменталното сознание на вечно немирниот, истражувачки и прагматичен човечки дух според кој: *Forma*-та, *Causa*-та и *Finis*-от претставуваат универзален код, врз основа на кој по синергистичко аналитичен приод може да се даде одговор на било кое прашање. Но од разбирливи причини, при тоа, мора да ги респектираме моменталните можности и нивото на научните сознанија кои го тангираат одговорот на поставеното прашање.

Имајќи го сето ова во предвид, ние определувајќи се за ултрасоничната ретропрепарација, како предмет на оваа научно истражувачка процедура, одговорот на тематски поставеното прашање, ќе го бараме исклучиво низ призмата на апсолвираните и етаблирани начела, како и врз основа на резултатите и сознанијата кои ќе произлезат од оваа и други студии.

Ултразвучната ретропрепарација е своевидна варијанта од мноштвото терапевтски процедури на парарадикуларните периапикални заболувања.

Овие заболувања се јавуваат како резултат на пролонгирана неспецифична бактериска инфекција во радикуларниот канал, и последователна инфекција во пара радикуларната периапикална ареа. Во најтесна смисла на зборот, овие заболувања претставуваат воспаленија на пулпародонталниот комплекс, но во поширока смисла на зборот, од причина што воспалителниот процес е сложена нервно рефлекторна и нервно хуморална општа и локална реакција на организмот, овие болни не смее да се сфатат како болни само од заб, но како болни кај кои е алтериран целиот организам.

И покрај исклучителната репараторна, формативно пластична и ремоделирачка функција на ткивата на пародонталниот комплекс, тие не секогаш се во состојба да дадат реципрочен одговор. Состојбите на индиспозиција на организмот, од една страна, и преваленција на бактериската кондиционираност, од друга страна, ја супримираат можноста за биодинамичен одговор, а во таа смисла претставуваат фаворизирачки фактор за клиничка манифестација на парарадикуларните периапикални заболувања.

Следејќи го консеквентно развојот на поставениот проблем, недвосмислено се наметнува прашањето на нивното лекување.

Изборот на најсоодветниот третман е детерминиран од општо прифатеното гледиште, според кое, ендодонтскиот метод е метод на избор. Без никаква претенциозност, со исклучителна одговорност, не можеме да го занемариме впечатокот, дека голем број на овие заболувања не можат да се санираат единствено, и само со овој приод на лекување. Напротив, тоа и понатаму не ги намалува потешкотиите кои се јавуваат во текот на самото лекување и по тоа, а истото е тешко, продолжително, и не секогаш успешно.

Специфичноста на анатомото морфолошката форма, исклучителната канална и параканална структура, со непредвидлива рамификациона апикална делта, ја потенцираат целосната сложеност на анатомото морфолошката разнообразност на коренскиот канален систем и неговиот

сооднос кон парарадикуларните ткива, а во врска со тоа ги актуелизираат не само патоанатомските и термилошките аспекти на клинички манифестираните нозолошки форми, туку го проблематизираат како изборот така и успехот на ендодонтските, ендодонтско-хируршките и хируршките процедури.

Во генерална смисла, лекувањето интегрира:

I. Ендодонтски процедури

II. Ендодонтско-хируршки процедури

III. Хируршки процедури

Независно од тоа дали забот ќе се лекува ендодонтски, со ортограден третман или ретретман; хируршки со ортограден или ретрограден приод; или пак станува збор за нужен хируршки ретретман, интегрална и основна цел на овие терапевтски процедури е: елиминирање на бактериолошкиот субстрат од радикуларниот канал и формирање на сигурносна бариера која ќе ја превенира пасажата на бактериите и нивните токсини во ткивата на периапикалниот пародонтален комплекс.

Од тие причини, една од најважните фази во лекувањето е екстензивната биомеханичка обработка и егзактна обтурација на радикуларниот канал.

Добрата обтурација подразбира, обтурација, не само на радикуларниот канал, но и на *foramen apicale* и на латералните дентински каналчиња. На овој начин, содржината во каналикуларниот систем и во случаите на пулпародонталните комуникации ќе биде изолиран, а продорот на содржината од бочните канали во главниот канал ќе биде спречен Kezele D⁴⁴.

Ортоградното лекување на пулпародонталните заболувања го прифаќа како егземпларен, независно од тоа дали станува збор за ендодонтски или хируршки процедури, но случаите кај кои е невозможно реализирање на ваквиот терапевтски приод се предмет на ретроградна канална обтурација.

Ретро операцијата претставува хируршка постапка, која по пат на ретро препарација формира класа I на апикален кавитет, како предуслов за ретроградно херметско затворање на радикуларниот канален систем, а со тоа и спречување на каналната пропустливост.

Со оглед на тоа што ретро препарацијата (ретроградната обтурација) по суштината на својата применливост претставува изнудена хируршка постапка, нејзините индикации имаат лимитирачка, условна предиспозиција.

◆ *Индикации за ретро препарација:*

- потполно облитерирани радикуларни канали;
- непотполно канално полнење кај заби со протетска реставрација;
- изработена протетска надградба, без претходно канално полнење;
- направено ортоградно полнење со не задоволувачки вредности и со можност за ризичен ретретман;

- микроскопска облитерација како резултат на траума;
- остри дилатации на коренската конфигурација;
- ендодонтски неуспех како резултат на неоткриен (превиден) канал;
- неуспешен ендодонтски ретретман;
- неуспешен хируршки третман.

Во основа, ретропрепарацијата може да се реализира по пат на конвенционална, класична препарација со помош на насадни инструменти (насадник, колењак, колењак со микроглава), и микроборери, процедура која кај нас исклучиво се применува, и во поново време, со примена на ултразвук генериран од ултрасонични извори (апарати) и специјално за таа намена конструирани ултразвучни ретропродолжетоци.

Независно од тоа која процедура ќе се изведува, дали класичната или ултрасоничната, успехот на ретро препарацијата, а со тоа и на ретроградното полнење во апликативна смисла, фундаира на неколку основни критериуми:

1. Аголот на закосеност на коренот
2. Длабочината на апикалната ретропрепарација
3. Форма и дебридман на ретрокавитетот
4. Квалитетот на материјалот за ретрооптурација

Сите тие поединечно и интегрално имаат најдиректна рефлексивна врз конечниот успех од превзементиот ретрограден третман.

Анализирајќи ги поединечно насочените основни критериуми, можеме да го констатираме следново: идеално би било, ресекцијата на дел од апикалната третина на коренот, да се изведе под 0-ти агол. На тој начин ресекцијата се остварува долж проекцијата на дентинските тубули, а со тоа истите не се експонираат, како што се случаите на ресекција со различни агли на закосување.

При класичната ретропрепарација заради специфичноста на инструментариумот кој се користи (насадник, колењак и колењак со микроглава) ова воопшто не е можно. Аголот на закосување при ресекцијата може да варира (зависно од забот-ите, нивната локализација, морфологија на коренот-ите, нивната бројност, степенот на дивергенција и др.) и да изнесува до 45 степени.

Во колку аголот на закосеност е поголем, во толку поголем број на дентински тубули ќе бидат експонирани, а со тоа и на најдиректен начин се зголемува апикалната пропусливост Gilheaney et al.²⁵

Настојувањата да се компензира оваа компромитирачка состојба, индуцираат потреба од превземање на што подлабока ретро препарација, а со тоа и можност за појава на радикуларна перфорација, како дополнителна компликација. Во такви околности, можноста ретропрепарацијата да ја прати надолжната проекција на радикуларниот канал е прилично отежната, формираниот апикален кавитет нема аксијална насоченост, непотребно е екстендиран, со недоволна длабочина (најчесто од 1мм, до максимум 1.5 мм), која никогаш не ги достигнува оптималните 3мм, со што се намалува можноста за добро и егзактно ретинирање и обтурирање на ретроградниот кавитет. Како резултат на тоа Yoshimura et al¹¹²; Ingle IJ et al³⁴; Carr B et al¹⁶ ја апострофираат можноста за канална пропусливост.

Наспроти класичната ретропрепарација, ултрасоничната претставува индицирана и применлива вибрација од магнетно- рестриктивен или пиезо-електричен тип (од кои вториот е префериран). Специјално конструирани

ултрасонични ретропродолжетоци се изработени од исклучително високо квалитетни материјали. Некои, заради нивната специфична намена се обложени со дијамантска микрогранулација, или со циркониум нитрид, имаат грацилни работни делови, свиткани под агол. Од тие причини, ултрасоничните продолжетоци имаат различна материјална основа, дизајн и индицирана применливост. Во употреба се како:

- STAINLESS STEEL (SS)
- ZIRCONIUM NITRIDE - COATED (KIS)
- DIAMOND - COATED (DC)
- TITANIUM (TI)

Можноста за реализирање на ултрасоничната ретропрепарација, ни ја дозволува опцијата, во компаративно-афирмативна смисла, да ја потврдиме како хируршка процедура, која најзактно одговара на поставените критериуми за квалитетна (идеална) ретропрепарација и херметска оптурација.

Ултрасоничната ретропрепарација, индуцира можности за препарирање и формирање на таков ретрокавитет, кој:

- експонира минимален, занемарлив број на дентински тубули,
- ја следи надолжната оска на радикуларниот канал,
- има паралелни ѕидови,
- има минимално - оптимална длабочина од 3 мм,
- ги интегрира истмус - зоните, и параканалните орофициуми,
- овозможува длабока и добра ретенција на ретроградното полнење, и на крај;
- спречува и оневозможува канална пропустливост.

Прикажувајќи ги на овој начин специфичностите на двете тераписки процедури, нашиот критички приод и оправдан повод за неизбежноста на оваа апликација, најдиректно во афирмативна смисла ќе ја бараме како предизвик, во рефлексивната на ставовите и гледиштата во презентираниите литературни основи, во поставеноста на целта, како и низ призмата на очекуваните и добиените резултати.

Генерален Осврт
-ТЕОРИСКИ ОСНОВИ И МЕТОДОЛОШКИ ПРИСТАП-

1. ТЕОРИСКИ ОСНОВИ

Заболувањата на ткивата на пародонталниот комплекс во ареата на периапикалниот сегмент претставуваат генерирани консеквенци на динамиката на бактериската активност во радикуларниот канал и параканалната структура.

Поради фактот што етиологијата на овие заболувања е инфективна, таа индуцира инфламаторен, а воедно и имун одговор во рамките на парарадикуларните ткива, кој резултира со дискретна или прогресиентна - впечатлива коскена деструкција Kakehashi S et al⁴⁰; Sundqvist G et al⁹².

Во вакви околности, дилемата околу прашањето за избор на најсоодветен приод во лекувањето на овие заболувања консензусно е разрешен со прифаќањето на ендодонтскиот третман како преферирана тераписка опција.

1.1. Ендодонтски тераписки процедури

Ендодонтските тераписки процедури имаат за цел да ја елиминираат коренската канална флора, по пат на механичко-хемиски дебридман следен од херметска обтурација Bergenholtz G et al⁸, Schilder H⁸⁰; Gary S.P²³; Mehmet K. Caliskan et al⁵⁸; Vertucci F¹⁰⁰.

Во тој контекст, таа исто така е насочена кон контрола на периапикалниот воспалителен процес и редукција на бактериската контаминација и иритација Moller AJR et al⁶⁰; Shovelton DS⁸².

Презентираните резултати за успешноста на оваа процедура се движат константно кон високите вредности од 95% за de novo канален третман Ingle JJ et al³⁵; Strinberg L. Z⁹¹; Sjogren U et al⁸⁶.

Вистински и единствени параметри за евалуација на успехот на ендодонтскиот третман на парарадикуларните периапикални заболувања, претставуваат сознанијата од клиничко радиографските и хистолошките диференцијации на пародонталните ткива, верифицирани во постоперативната процедура.

Дијагностички недиференцираните случаи, според овие параметри ја релативизираат и ја проблематизираат тераписката постапка. Клиничко-рентгенолошката диференцијација на периапикалната лезија мора да биде хистолошки детерминирана како врвен предуслов за објективна евалуација на успехот од превземениот третман, се разбира, покрај другите фактори кои спаѓаат во сферата на техничко - рутинските чинители.

Во таа смисла Garber FN²⁴ врз основа на проследени 1000 пациенти со реализирана ендодонтска терапија, објавил невозможност радиографски да се разликуваат цисти од периапикални грануломи, кога лезиите се мали. Winstock D¹⁰⁷ во својата студија на проследени 6091 пациенти, диференцирал застапеност на цисти во 8.4%, а периапикални грануломи во 83% од случаите.

Simons JHS⁸³ во своите истражувања констатира дека инциденцата на периапикалните радикуларни цисти, во однос на другите лезии во апикалната ареа изнесува 17%, но варијациите во тој однос се движат од 6-55%.

Stockdale CR⁹⁰; Nair PNR et al⁶³; Block RM et al⁹, во таа смисла имаат идентични гледишта.

Очигледно дека високата дискрепанца во диференцијацијата на периапикалните лезии, според Nair PRN⁶² се должи на секцијата на примероците, а во врска со тоа и на хистолошката интерпретација. Од овие причини, бројните разновидности го генерираат бивалентниот заклучок, според кој, многу случаи на реализирани периапикални алвеоларни остетотомии само врз основа на радиографската дијагноза за » присутна циста «, би можеле да се решат по конзервативен пат.

Дилемата во врска со дијагнозата »циста« без претходна биопсија и хистолошка диференцијација, е под голем знак прашање, особено кога станува збор за мали лезии.

Во таа смисла, помала е можноста вистинските цисти да се санираат со конвенционална терапија Nair PNR et al⁶³.

Во прилог на објективизирање на овие состојби, радиометриските анализи на дигиталните радиографски техники можат да помогнат во дијагностицирањето на периапикалните лезии, кои визуелно се непрепознатливи Schrouf MK et al⁸¹.

Trope M et al⁹⁹ ја презентираат примената на компјутеризирана томографија (СТ) за диференцијација помеѓу радикуларните цисти и периапикалните грануломи.

1.1.1. Фактори кои влијаат на успехот на ендодонтската терапија

Различни фактори имаат влијание врз успехот од превземениот третман на радикуларниот канал Gary S.P. et al²³. Така, физичко - хемиските стандарди во инструментацијата, и полнењето на радикуларниот канал, се вброени како најважни фактори од кои зависи исходот на терапијата Tronstad L et al⁹⁸.

Апикалната екстензија Strindberg L.Z⁹¹ и квалитетот на обтурацијата според Sjogren U et al⁸⁴, имаат директно влијание врз прогнозите на третманот. Во тој контекст, особено за одбележување е гледиштето, според кое: предоперативно присуство на периапикално просветлување има негативно влијание, и е директно поврзано со намалување на успехот за 10-20%.

Во услови кога периодот на обсервација е прекраток, може исто така да дојде до намалување на процентот на успех, поради се уште некомплетната периапикално - тивна реституција Kerebs K et al⁴³.

Но, и покрај придржувањето кон овие респектабилни принципи, ендодонтското лекување на парарадикуларните перипикални заболувања може да е неуспешно, а клинички да се манифестира непосредно по извршениот третман.

A. Причини за неуспех на ендодонтската терапија

Анализирајќи ги причините за перзистенција на просветлувањето во периапикалната ареа по добро изведен конвенционален канален третман, Nair PNR et al⁶⁴; Sjogren U et al⁸⁶, Koppang HS et al⁴⁹; Sjogren U et al⁸⁶; Simon JHS⁸³; Nair PNR et al⁶⁵ констатираат дека тие генерално можат да бидат: консеквенци на интрадикуларна односно екстрадикуларна инфекција, реакција на страното тело, или пак вистински цисти.

Во основа, причините за појава на неуспех повторно имаат бактериска генеза Stabholz A et al⁸⁸; Tronstad L⁹⁷; Karabucak B. et al⁴².

- упорна инфекција

Перзистенција на периапикални просветлувања по завршен конвенционален канален третман е резултат на бактериска инфекција во радикуларниот канален систем, која обстоила и по инструменталната фаза на третманот. Таа може да перзистира во нерегистриран (нетретиран) канал, или во необработени зони во самиот канал, но може да произлезе и од оралниот кавитет. Истата го контаминира каналното полнење, и на тој начин ги иритира периапикалните ткива Swanson K et al⁹³; Torebinejad M et al⁶⁶; Wu MK et al¹⁰⁸.

Во одреден мал број на случаи кои се рефракторни на ендодонтската терапија, бактериската инфекција може да се наоѓа на коренско-цементната површина, надвор од foramen apicale Tronstad L. et al⁹⁸, или истата може да биде инкорпорирана во периапикалниот гранулом Haponen RP³³; Sjogren U et al⁸⁶.

- рекурентна инфекција

Дури и по претходно темелен дебридман на коренскиот канален систем можна е реинфекција поради постоење на полнење кое пропушта, коронки кои не пасуваат и.т.н.

Ендодонтски третирани заби најчесто се губат поради неуспех на протетскиот третман (50.4%), периодонтален неуспех (32%), а поретко поради ендодонтски неуспех (8.6%) Vire DE. J¹⁰¹.

Протетски реставрации со лошо рабно затварање, фаворизираат бактериска колонизација во маргиналната пукнатина, која може да пенетрира во парарадикуларниот простор, и да доведе до следствена контаминација на периапикалната ареа. Ваквите околности можат да дадат директно објаснување: зошто некои случаи со очигледно прифатлива оптурација, може да имаат перзистентен синус, или зона на просветлување.

- неадекватно чистење и обликување

Современиот ендодонтски арматурариум овозможува значително подобра, поквалитетна канална терапија, но не успева сосема да одговори на основниот предизвик кој се однесува на каналната морфологија.

Оттука, се чини сосем логична констатацијата на Iqbal M.K et al³⁷, според кој најголем предизвик на ендодонтската терапија е препознавање на комплексноста на коренската канална анатомија.

Кацарска M⁴¹ во својата морфолошка студија фокусирана на анатомските варијации на каналната структура во апикалната третина на максиларните премолари, евидентира доминантна застапеност на двокорени максиларни први премолари со еден канал во апикалната третина на секој корен, наспроти првите премолари со фузионирани корени кои имаат двоканална и променлива канална структура низ апикалните сегменти. Максиларните втори премолари во најголем процент беа еднокорени со едноканална и двоканална структура.

Варијации се детектирани не само во бројот на каналите, туку и во нивната форма. Така, повеќе морфолошки студии покажаа дека коренските канали во апикална третина имаат неправилна форма, поточно дури 75% од

коренските канали во апикална третина имаат овална форма, со подолга буко-лингвална димензија Wu MK et al¹⁰⁹; Mizutani et al⁵⁹.

Истите не можат соодветно ендодонтски да бидат обработени и преставуваат потенцијална причина за можен ендодонтски неуспех. Обидот да се креира циркулаторна препарација резултира со коренска перфорација во неговата потесна димензија Iqbal MK et al³⁷.

- недетектирани канали

Анатомски канални варијации кои можат да ја усложнат инструментацијата на апикалната третина се латерални канали и истмуси. Овие недетектирани канали содржат некротично ткиво и бактерии кои доведуваат до појава на хронични симптоми и периапикални лезии кои не заздравуваат Wayman BE et al¹⁰⁶.

Кацарска M⁴¹ во своето истражување спроведено на апикални ампутати на 60 максиларни први и втори премолари, детектира истмуси кај 26.6% од проследените први, и 43.3% од вторите максиларни премолари со два канала, низ сите шест апикални сементи, но со статистички доминантна застапеност на истмуси во апикалните сегменти 6мм оддалечени од апексот.

Истмусите особено често се детектираат при хируршко третирање на случаи дефинирани како ендодонтски неуспех. Така во проспективната клиничка студија на перирадикуларно оперирани молари von Arx T et al¹⁰⁴ редовно наидуваат на конзервативно добро обтурирани канали, но неинструментирани и необтурирани истмуси.

Како дел од каналниот систем, истмусот треба да се обработи и наполни. На 3мм од апексот, истмусите се застапени во: 90% од мезиобукалните корени на максиларните молари, преку 80% од мезијалните корени на мандибуларните молари, и 30 % од максиларните и мандибуларните премолари. Тоа е причината зошто по коренската ресекција треба да се постави ретрополнење **Kratchman S**⁵⁰.

Оттаму, познавањето на морфологијата, точната интерпретација на радиографиите, и внимателна егзаминација со помош на магнификација и илуминација се основен предуслов за успешен каналниот третман.

- клинички компликации

Процедурални грешки, како недоволно канално полнење, преполнување, коренски перфорации, скршени инструменти и подминирани места имаат негативен ефект врз прогнозата на каналниот третман Ricucci D et al⁷³. Наводите на Salehrabi R et al⁷⁷; Lin LM et al⁵² одат во прилог на горе наведената констатација.

1.2. Разрешување на ендодонтските неуспеси

Разрешувањето на ендодонтските неуспеси може да биде конзервативно (нехируршко) или хируршко Briggs PF et al¹¹. Може да се превземе:

1.2.1. класичен ендодонтски ретретман

1.2.2. хируршки процедури

1.2.1 Класичен ендодонтски ретретман

Во услови на можен коронарен и апикален пристап преку присутната реставрација, Karabuck B et al⁴² препорачува да се вложи максимален напор во изведување на конвенционален канален ре-третман. Кога првичниот третман е неадекватен (лоша обтурација или неоткриени канали) или каналниот систем е експониран на интраоралната средина, конвенционален ре-третман е третман на избор.

Матовска Љ⁷⁶ изнесува и разработува селектирани критериуми за ендодонтски ретретман и ендодонтска хирургија. Како прва алтернатива на неуспешниот ендодонтски третман, таа го акцентира ретретманот, но откако ќе се исклучат сите опасности од евентуална фокална инфекција.

Bergenholtz G et al⁸ проследиле 410 пациенти за време од две години, по извршен ортограден ретретман. Пациентите ги селектирале според причината за ретретман во *техничка група* (со радиографска детерминација на лошо канално полнење, но без видлива периапикална рарификација), и на *остеитис група* (заби кои покажуваат радиографски знаци на периапикални лезии две и повеќе години по третман). Техничката група демонстрирала висок процент на успех, од преку 97%, додека остеитис групата постигнала успешност во 78% од случаите. Авторите заклучиле дека ендодонтскиот ретретман со ортограден приод е метод на избор, кога се третира незадоволително канално полнење, дури и во случаите на присутна периапикална рарификација. Како резултат на студиозните опсервации, тие сугерираат индицираност на периапикална хируршка постапка, кај случаи без знаци на заздравување по ортограден ретретман.

1.2.2. Хируршки процедури

Во случаи на евидентиран терапевски неуспех кој е резултат на неуспешен обид за ендодонтски ретретман, според истражувањата на Tronstad L et al⁹⁸; Sjogren U et al⁸⁶ индициран е оперативен приод поради малата можност за успех на повторен ендодонтски ретретман, а станува збор за рефракторни случаи кои со голема веројатност се условени од постоење на екстрарадикуларна инфекција. Во такви случаи хируршкото лекување е единствениот вистински избор.

Тоа во основа интегрира:

- нерадикални хируршки процедури, и
- радикална хируршка процедура.

Според Petrovic V и сор⁷⁰ хируршкото лекување подразбира примена на три важечки процедури:

- екстракција на забот и киретажа на периапикалната лезија;
- ампутациски процедури на коренот на забот;
- ресекција на коренот и киретажа на лезијата.

Радикална хируршка процедура

Екстракцијата на забите како радикална хируршка процедура се поретко се применува, поради големиот број на нови, алтернативни нерадикални хируршки процедури. Таа во практична смисла треба да се применува во случаи на екстензивни пародонтални заболувања, кои ја доведуваат во прашање стабилноста на забот, како и во случаите на манифестни општи заболувања, за кои постои сомневање дека имаат фокална генеза.

Според Petrović V и сор.⁷⁰, непосредно по извршената егзодонција, од исклучителна важност е киретажата на периапикалниот предел, со цел во потполност да се отстранат остатоците од патолошки променетото периапикално ткиво. Авторите укажуваат дека кај малите периапикални лезии, киретажата може да се реализира и преку алвеолата на екстрахируваниот заб, но сепак, според нив, очигледно е дека ова многу посигурно може да се изведе по хируршки пат, со формирање на мукопериостален резен. Ваквиот став, авторите го поткрепуваат со фактот, според кој, недопуштено е заостанување на делови од патолошки променетото периапикално инфламирано ткиво, бидејќи тоа условува развиток на рецидиви, а често, и формирање на резидуални цисти.

Нерадикални хируршки процедури

Нерадикалните хируршки процедури интегрираат постапки кои во основа ја имаат ресекцијата на коренот и ампутацијата на коренот-ите.

Petrović V и сор.⁷⁰ симплифицираат и уопштено ја генерализираат ресекцијата на коренот, сведувајќи ја на констатација дека таа не треба да биде повеќе од 2-3 мм, или $1/3$ од должината на коренот. Кога е пак во прашање присуството на некротичниот цемент на апикалната третина на коренот, спомнатите автори сметаат дека таа е значајна само поради тоа што ја намалува брзината и степенот на цементната апикална репарација.

Според истражувањата на Стефановски Ј⁶⁹, и во генерално општо прифатена смисла, основен критериум за ресекција на дел од апикалната третина на коренот на забот, е карактерот на патолошкиот процес, состојбата на цементот во апикалната третина, а во врска со тоа, дали се во прашање енокоренски, или, повеќекоренски заби.

Во случај на присуство на некротичен цемент, екстендиран на различно ниво, но не повеќе од $1/3$ од должината на коренот кај енокоренските заби, кога е во прашање ресекцијата, како генерален став тој ги детерминира следните хируршки радикаларни процедури:

- periapicalna osteotomia cum apicotomio;
- periapicalna osteotomia cum apicoectomy;
- periapicalna osteotomia cum resectio radice dentis.

Ампутациите кај повеќекоренските заби, според Petrović V и сор.⁷⁰, претставуваат хируршки процедури, кои имаат за цел отстранување на помал или поголем дел од коренот-ите на повеќекоренските заби, како резултат на екстензивна парарадикаларна коскено-ткивна деструкција, или како резултат на појава на јатрогена компликација - перфорација на корен и

појава на fosse route на различно ниво. Според нив, перфорација (fosse route) во средна или цервикална третина на еднокоренските заби претставува индикација за егзодонција, додека единствено појавата на fosse route во апикална третина претставува индикација за алвеоларна остеотомија - apicotomia.

Во контекстот на овој проблем, според гледиштето на Стефановски J⁸⁹, перфорациите на различно ниво од проекцијата на коренот, не само кај еднокоренските заби, туку и кај повеќекоренските заби, не се индикација за егзодонција, напротив, тие се индикација за нерадикална хируршка процедура, според методата на Стефановски J⁸⁹ дефинирана како pararadikularna osteotomia.

Во контекст на елаборацијата за успехот и неуспехот во лекувањето на парарадикуларните периапикални заболувања, а во врска со тоа, и сознанието за превид во критериумите кои го условуваат тоа, недвосмислено упатуваат на фактот според кој, истите не се без консеквентно влијание и на ретропрепарациите и ретроградната оптурација, како нејзин интегрален дел.

Ендодонтски ретретман наспроти хируршки нерадикален третман

Елаборирајќи ги можностите за успех од превземениот хируршки ретретман, а во прашање е оптурацијата на каналот-ите, со ортограден приод за време на хируршката процедура може да очекуваме подобра прогноза отколку со поставување на ретроградно полнење на каналот.

Во присуство на бактериска инфекција во радикуларниот канал, радикуларната канална оптурација, според Pitt Ford TR et al⁷¹ не е во можност да ја ограничи истата и да ја спречи инфламаторната реакција во периапикалните ткива.

Во оваа смисла, постигнат е консензус меѓу експлораторите, според кои, ендодонтскиот ретретман има подобри можности во разрешувањето на ваквите случаи, пред и се заради добриот дебридман и егзактната обтурација Sjogren U et al⁶⁴; Orstavik D⁶⁶; Bystrem A et al¹²; Ray NA et al⁷².

Во контекст на овој принцип, за одбележување е идентичниот, но диференциран став на Danin J et al¹⁷ според кој, нехируршкиот ретретман може да обезбеди подобар дебридман отколку хируршкиот, но само во оние случаи кај кои коронарниот дел на каналниот систем останува интактен, и не претставува интегрален дел на хируршката процедура.

Истражувајќи ги расположивите литературни материјали, кои го тангираат прашањето за успешноста на нехируршкиот и хируршкиот ретретман, потврдено е сознанието дека тие истражувања во компаративна смисла се исклучително ретки, скоро симболични.

Евидентни се само два научно-истражувачки труда, кои по случаен избор, независно еден од друг, го иследуваат успехот на каналниот ретретман, со примена на хируршки и нехируршки процедури. Во првата студија, разликата во процентот на успех не е статистички сигнификантна по една (1) година Danin et al¹⁸; додека втората студија покажа значително повисока стапка на успех за ретро-операцијата по една (1) година, но отсуство на разлика по четири (4) години Kvist T et al⁴⁸.

Од друга страна, заслужува внимание гледиштето на Gary SP²³, според кое, во генерална смисла, ортоградниот ретретман и периапикалната хирургија делат иста стапка на успех во случаите кога предмет на нивна корекција се сторените грешки при ендодонтскиот третман.

Акцептирањето на овие сознанија како релевантни, во тераписка смисла има за цел да го потврди нехируршкиот ретретман како метод на избор, но сепак не исклучува постоење на голем број клинички случаи, чие разрешување единствено и исклучиво е можно само по пат на примена на хируршки процедури.

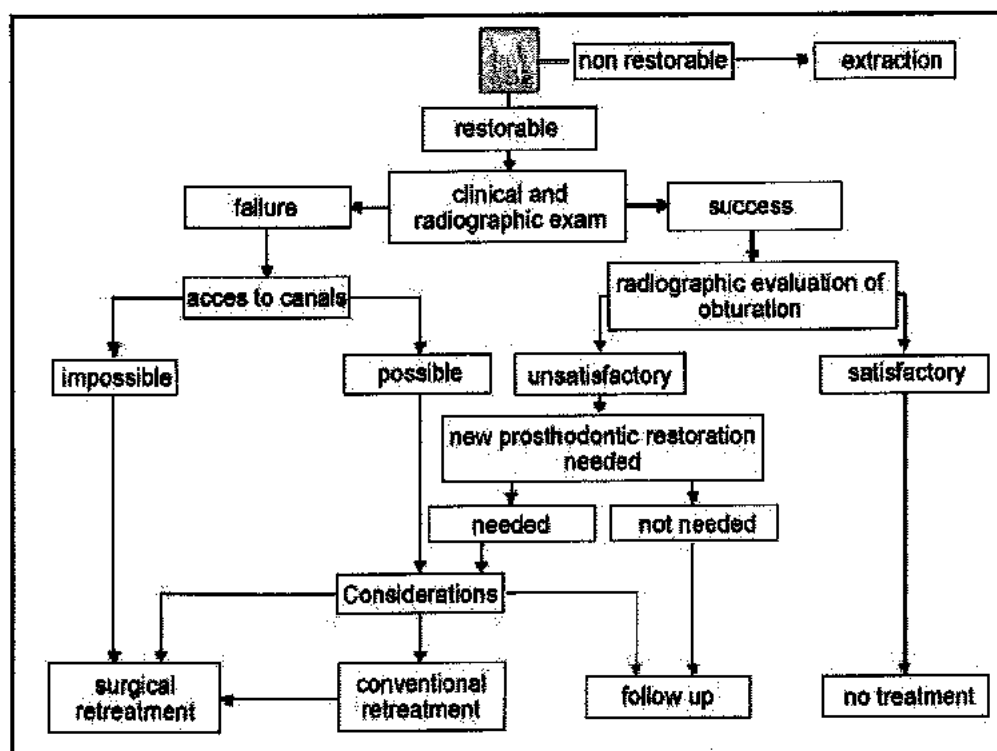
Во такви случаи, според Gary S.²³, справувањето со неуспесите од ендодонтската терапија започнува со воспоставување на точна и прецизна дијагноза, и идентификација на причината-ите за неуспехот.

Во таа смисла, ако неуспехот е резултат на превиден (нелечен) канал, при de novo третман, според Allen RK et al⁴, ортоградниот ретретман би имал добра прогноза. Ортограден ретретман треба да се спроведе и во случаите со несоодветна оптурација на радикуларниот канал, пред да се постави колче и екстракоронарна реставрација Stabholz A et al⁸⁸.

Пред започнување на третман треба да се направи проценка на квалитетот на обтурацијата. За таа цел Karabucak B et al⁴², препорачува правење на мултипно ангулирани радиографии за да се добие реална информација за коренската морфологија и квалитетот на претходниот третман.

Во случаи без очигледна причина за неуспех, треба да се доведе во прашање успехот на конвенционалниот ре-третман.

Присутните дилеми во разрешувањето на ендодонтските неуспеси, шематски прикажани од Friedman и Stabholz, модифицирани од Karabucak B et al⁴² се презентирани на следниот шематски приказ.



Шематски приказ на разрешување на ендодонтските неуспеси. Friedman & Stabholz (Karabucak B et al⁴²)

1.3 Ретро-операција (ретропрепарација)

Ретро-операцијата (ретропрепарацијата) во најдиректна смисла на зборот претставува процедура која има за цел формирање на апикален ретро кавитет. Во екстензивно егзекутивна смисла, ретро-операцијата интегрира неколку прелиминарни хируршки процедури, како предуслов за реализација на финалниот чин - ретро-оптурација на препарираниот ретрокавитет.

Во тој контекст, ретро-препарација претставува еден од начините на апикално херметско затварање на каналниот систем, со цел да се спречи апикалната пропусливост, а се изведува со формирање на апикален кавитет Petrovic V и sor⁷⁰.

Создадениот ретрокавитет и поставениот материјал за ретрополнење се обидуваат да го исполнат биолошкиот императив: херметска обтурација на секој присутен и потенцијално штетен агенс во рамките на коренот Carr GB¹⁵.

Ретроспективно гледано, ретрооперација е дефинирана како постапка на длабење на I-класа препарација во дентинот, пожелно долж лонгитудиналната оска на каналот, запазувајќи ги при тоа познатите Black-ови принципи Carr GB¹⁵.

Во однос на присутната дилема за оправданост на рутинско поставување на ретроградно полнење, Petrovic V и sor.⁷⁰ смета дека високиот процент на успех на ендодонтскиот третман на периапикалните заболувања е доволна причина, поради која, не е оправдано рутинско изведување на ретрооперација.

Наспроти ваквото гледиште, von Arx T et al¹⁰⁴ чии трудови во голем број се посветени на оваа проблематика, е дециден во поглед на изведување на ретро-препарацијата, независно од староста на ортоградното полнење и неговиот квалитет. Во таа смисла се и согледувањата на Kratchman S⁵⁰, кој ретропрепарацијата ја опишува како задолжителна постапка во хируршката ендодонција.

Hirsh JM et al; Altonen M et al. цитирани од Abedi HR et al² компаративно ја иследуваат прогнозата на случаи со и без ретрополнења, и констатирале дека случаите со ретрополнење имаат подобра стапка на успех. Овој резултат може да се должи на отстранување на иритансите за време на ретропрепарацијата, или на својството на материјалите за ретрополнење да спречат пенетрација на контаминанти од инфицираните коренски канали во перирадикуларните ткива Abedi HR et al².

Несигурната клиничка и радиографска евалуација на апикалната обтурација, коронарната пропусливост која не може да се детектира за време на клиничка егзаминација, се главни аргументи на одредени инвестигатори Friedman et al²¹ кои препорачуваат рутинско изведување на ретропрепарација и оптурација со реставративен материјал.

Адекватна интраоперативна евалуација на каналното полнење секогаш треба да е составен дел на ретро-оперативната процедура. Во таа смисла, неколку SEM анализи го потврдија ваквото гледиште, од проста причина што тие демонстрираа дека актот на ресекција ја нарушува оптурацијата со гутаперка. Токму заради тоа, се препорачува препарација и поставување на ретрополнење, секогаш кога се изведува коренска ресекција на претходно ендодонтски третирани заби Carr GB et al.¹³

Ретропрепарацијата како специфична хируршка процедура е индицирана во следниве клинички ситуации:

- потполно облитерирани коренски канали;
- непотполно канално полнење кај заби со протетска изработка;
- протетска изработка со колче, без претходен канален третман;
- кога ќе се процени дека направеното ортоградно полнење нема да биде задоволително Petrović V и сор⁷⁰.

Во случаи кога забот има прифатлив канален третман, адекватна реставрација со надградба и коронка, хируршката интервенција оправдано претставува третман со поконзервативен пристап во споредба со евентуален ендодонтски ре-третман Krautchman S.I⁵⁰.

Студиите кои за предмет на интерес ги имаат ретро-препарациите, во најголем дел по својата природа се *in vitro* студии, или пак студии изведени на кадавери. Токму поради тоа, тешко е да се пренесат резултати добиени од студии на екстрахирани заби, и истите да се валидни во клиничка (реална) ситуација von Arx T et al¹⁰³.

Во генерална смисла, процедурално, од хируршки аспект, ретропрепарацијата интегрира:

- хируршко експонирање на коренскиот крај;
- дебридман на патолошкото ткиво;
- коренска ресекција;
- ретропрепарација;
- ретро-обтурација; и
- затварање на рана.

Заради бројните предизвици пред кои е поставена коренската ретро-препарација, а во тој контекст и интенцијата за што поуспешно разрешување на истите во оперативна функционална смисла таа значително се модернизира со претставување на ендосоните микрохируршки инструменти, односно хируршки ретропродолжетоци, наведува von Arx et al¹⁰³.

1.3.1 Конвенционална ретропрепарација

Конвенционалните ретропрепарации се изведуваат со бавен насадник или колењак со микроглава, и мали округли или обратно конични карбидни (челични) борери.

Овие традиционални ретропрепарациони техники значително ја лимитираат можноста хирургот, колку и да е вешт, да реализира прецизна ретропрепарација.

Кај конвенционалната ретропрепарација, единствена причина за неизбежно големата остеотомија е големината на стандардните хируршки инструменти (насадник или микроглава). Нејзината големина за конвенционалниот метод изразена преку дијаметар на направени остеотомии изнесува повеќе од 10 мм Kim S⁴⁵. За да се минимизира оваа причински екстремна екстензија на коскениот кавитет, хирургот треба да применува едноставно правило: остеотомијата треба да е што е можно помала, но голема толку колку што е потребно.

Предимензионираната остеотомија, од една страна често предизвикува деструкција на букалната ламина и консеквентна периодонтално-ендодонтска комуникација; а пак од друга страна,

заздравувањето е побавно, некомплетно со повеќе компликации за време на постоперативниот период.

Ваквите гледишта ги потврдува и von Arx T et al¹⁰⁴ со цитираните наводи на Hirsh et al, Milkkonen et al, Grung et al кои демонстрираат подобро заздравување на помалите коскени крипти во споредба со поголемите по изведена перирадикуларна хирургија.

Од тие причини сериозно и предупредувачки опоменуваат Arad D.S et al⁵ и констатираат дека класичната ретропрепарација поради тоа е и непредвидлива.

Недостатоци на конвенционалната ретропрепарација

Литературните информации воглавно посочуваат пет главни недостатоци.

⇒ Аспект: Ретропрепарацијата не е поставена долж лонгитудиналната оска на пулпиниот канал

Детерминирањето на вистинската аксијална инклинација на коренот и локацијата на пулпиниот канал е есенцијално за правилно поставување на ретропрепарациите.

Операторот мора да развие точен тродимензионален ментален имиџ, кој се базира на сеопфатно познавање на морфологијата на коренот и анатомијата на коренскиот канален систем. Оваа когнитивна вештина, базирана на познавање на комплексните просторни соодноси е стекната вештина која бара пракса, знаење, и искуство.

Неможноста коректно да се воочат овие комплексни анатомски соодноси, може да генерира неуспешни препарации кои не го оптурираат, непотребно го ослабуваат коренот, или што е уште полошо ја перфорираат латералната или лингвална коренска површина.

Екстремното закосување на коренот, со цел да се детектираат овие комплексни анатомски структури, понатаму само ја комплицираат и инаку тешката за реализација задача.

Пола од битката е добиена кога сме прецизирале што треба да се направи, а другата половина е всушност тоа да се направи. Од тие причини, сосема разбирлив е општиот хендикеп на конвенционалната ретропрепарација, каде дури и највештите хирурзи ретко можат да изведат коректна ретропрепарација. Инструментите со кои оралните хирурзи располагаат за реализација на оваа цел едноставно се преголеми и прегруби.

Во расположивите литературни информации посветени на оваа проблематика, често се присутни графички прикази на конвенционалната техника кои сугерираат коректно реализирана препарација. Главен недостаток на ваквите прикази е нивната диспропорционалност, односно тие прикажуваат ситуација која скоро никогаш реално не постои.

Според Arens D et al⁷; Carr GB¹⁵, кај ретро-препарациите, аксијалниот сид е одговорен за оптурацијата, и во таа смисла, превземените испитувања потврдуваат дека е неопходен 3мм длабок ретрокавитет за да се постигне сигурна оптурација.

Заради фактот што сите материјали за ретроградна оптурација се пропусливи во првите 1.5 мм, како и поради неизбежното вестибуларно закосување на ресецираната површина, ретропрепарацијата може да биде длабока 3мм, а реалната дистанца на оптурацијата de facto да изнесува 1мм или помалку. Во такви околности, како што расте длабината, веројатноста за коса поставеност на ретрокавитетот драстично се зголемува, заклучува Carr GB¹⁵.

Препарациите направени со микро-глава имаат надолжна оска која често е надвор од контурите на коренскиот канал, а консеквенцата од ваквите соодноси може да генерира и коренска перфорација Khabbaz MG et al³⁹.

Презентираните опсервации за недостатоците на класичната ретропрепарација - Аспект: непоставеност на ретрокавитетот долж лонгитудиналната оска на пулпиниот канал, недвосмислено се потврдуваат и низ сознанијата од студијата на Wuchenich et al¹¹⁰ за конвенционална ретропрепарација направена на кадавери, кои говорат за ретропрепарации кои не ја следат надолжната оска на корените, и ресекции направени под агол од 45-60 степени во однос на надолжната оска на корените.

Ретрокавитетите направени со борери имаат кратки аксијални ѕидови, со просечна длабина од 1мм и се накосени кон надолжната оска на забот. Во некои случаи борерот скоро ја перфорира лингвалната коренска површина Wuchenich et al¹¹⁰.

⇒ Аспект: Ретропрепарацијата нема доволна ретенциона форма

Оваа грешка е честа кај конвенционалниот тип на ретропрепарации, кои се изведуваат со мали округли борери. Со овој тип на борери не може да се создадат прави линии, поради што препарацијата нема доволно резистенциона и ретенциона форма. За да се компензира овој недостаток на основниот дизајн, клиничарот поставува засеци во коренскиот дентин, што дополнително го ослабува и така фрактуриот коренски дентин и ја зголемува веројатноста од коренска перфорација Carr GB¹⁴.

⇒ Аспект: Ретропрепарацијата нема соодветна буко-лингвална екстензија

Повеќето корени имаат поширока буко-лингвална димензија. Овој анатомски факт резултира со овални ресецирани коренски површини и овален пулпин канал.

Занемарување на оваа буко-лингвална екстензија резултира во препарации кои се несоодветно екстендирани, и се причина за пропусливост по периметарот на препарацијата. Ваква несоодветна екстензија се јавува дури и на anteriорните заби Carr GB¹⁵.

⇒ Аспект: Ретропрепарацијата не успева да ги вклучи истмус зоните

Повеќе каналните коренски системи содржат меѓусебни врски- isthmi.

Класичните техники на ретропрепарација го игнорираат истмусното ткиво, од едноставна причина - одсуство на прецизен метод за препарирање на оваа зона, без значително оштетување на коренот. Y Y Hsu et al¹¹. Тој го потенцира големиот процент на застапеност на истмусите, акцентирајќи ја при тоа неспособноста на конвенционалните методи на обликување физички да ја обработат оваа витална зона. Пулпиното ткивото кое ќе застане по традиционалната хируршка процедура со насадник, колењак, или колењак со микроглава и борери, може да биде нидус на рекурентни инфекции, било поради фактот што истмусот бил превиден, или затоа што иако лоциран, неговата ретропрепарација била тешка, практично невозможна.

Во блиско минато, не можеше да стане збор за идентификација и мениџмент на истмусите, бидејќи тој е тешко видлив со голо око. Дури и да се детектира, традиционалната техника сепак е прегруба за да го препарира истмусот соодветно.

⇒ Аспект: Ретропрепарацијата го ослабува коренот

Класичната ретропрепарација, според Carr GB¹⁵, доведува до прекумерно зголемување на апикалната препарација, условувајќи ретрополнења многу пати поголеми од потребното, доведувајќи често пати до фрактура на коренот. Според него, некогаш самите вибрации на микроглавата се доволни, сами за себе, да спречат било какво прецизно остварување на ретропрепарацијата.

Од тие причини неизбежни се назначените хоризонтални екстензии на апикалните ретрокавити кои индуцираат екстремни ретрополнења, кои од практична гледна точка, во клиничката пракса, го потврдуваат сознанието според кое - поголемо полнење значи помала ретенција.

1.3.2 Идеална ретропрепарација

Според критериумите на Carr GB¹⁵ идеална ретропрепарација претставува препарација класа I, најмалку 3мм во коренскиот дентин, со паралелни ѕидови, коинцидентни со анатомските граници на пулпалниот простор.

Во оваа смисла, Arens D⁶, ја декларира својата дефиниција за идеална ретропрепарација, според која: тоа е препарација класа I, која мора да биде паралелна на надолжната оската на коренот, 3мм длабока, централно поставена и која треба да го вклучи целиот апикален канален систем.

Ретропрепарацијата освен како I класа, може да се изведе и како класа II, позната и како slot или Matsura. Индицирана е во случаи каде отстранувањето на коренската структура може да доведе до неповолен сооднос корен/коронка, а такви примери се максиларните премолари и молари кои се блиску до максиларниот синус, како и мандибуларните молари блиску до мандибуларниот канал Abedi A¹. Препарацијата се започнува на апексот на коренот, потоа борерот се води кон цервикалната маргина и потоа со помош на ултразвучен апарат или помали борери, кошињата на препарациите се изоструваат за да се обезбеди подминираност за ретенција на апикалното полнење Gutmann JL et al³¹.

Ретропрепарацијата е хируршка постапка која бара прецизност, односно како што препорачува Carr GB¹⁵ ретропрепарацијата треба да биде прецизна процедура, а не мисија >search & destroy<.

Настојувањата да се постигнат високите критериуми на идеалната ретропрепарација, според Wuchenich G et al¹¹⁰ некогаш е тешко, дури и невозможно, и тоа од повеќе причини: анатомска комплексност и непредвидливост на апикалната порција на коренскиот канален систем, коренската локација, нефлексибилноста на инструментите...

Поставените високи стандарди и критериуми во реализирањето на идеалната ретропрепарација, условија дизајнирање на многу генијални апарати и иновирани приоди.

Така имплементирањето на *МИКРОХИРУРШКАТА ТРИЈАДА* во современата хируршката пракса ја доведео периапикалната хирургија, а воедно и ретро-препарацијата на повисок степен на софистицираност констатираат Gilheany P et al²⁵ и Pecora G et al⁶⁷.

1.3.3 Илуминација и магнафикација

Орално-хируршките, а особено хируршко-ендодонтските интервенции бараат визуелна асистенција.

Секојдневно, младот клиничар без поголем проблем може да ги изведува интервенциите под визуелна контрола исклучиво на својот визус, но како што годините минуваат, окото има потреба од повеќе светлина и поголемо растојание за да гледа исто како порано.

Токму поради тоа, според Kim S⁴⁵, во светски рамки повеќето клиничари постари од 40 години користат некој вид на визуелна асистенција, најчесто некој вид на лупи (телескопи, бинокулари).

Илуминацијата и магнафикацијата се особено важни за оралните хирурзи и ендодонтите, бидејќи процедурите кои ги изведуваат се во лимитиран простор (вдлабнатина на забот или коската), а традиционално се прават со тактилен осет.

Пред да пристапи кон препарација на ретро-кавитетот, оралниот хирург задолжително треба визуелно да ја проследи ресецираната коренска површина со цел:

- да се идентификува каналната структура со сите нејзини можни варијации;

- да се идентификуваат причините за ендодонтскиот неуспех (превидени канали, слаба обтурација, микрофрактури) Carr GB¹⁵.

Контурите на ресецираниот корен може значително да варираат зависно од типот на забот: предните заби демонстрираат округли контури, додека премоларите и моларите можат да демонстрираат и форма на песочен часовник.

Каналниот систем во рамките на ресецираниот корен може да манифестира варијации во зависност од морфолошката група на забот, аголот на ресекција, и екстензија на ресекцијата.

Од непроценлива важност за успехот и исходот на хируршко ендодонтската постапка е идентификација на причините за неуспех од претходно превземената ендодонтска или хируршко ендодонтска терапија, која пак не е можна без користење на визуелна асистенција.

За да се открие коренска перфорација, или пак, да се детектира истмус на ресецираната коренска површина, магнификацијата и илиминацијата не се визуелна помош, туку повеќе визуелна неопходност.

1.3.4 Ултрасонична ретропрепарација

Недоволното познавање на микрохируршката ендодонција во спрега со исклучително агресивниот маркетиншки настап на денталните имплант компании, резултираше со примена на екстракцијата како терапевска солуција во случаи кога хируршкиот приод лесно, со 90% успех може да го спаси предметниот заб Rubinstein RA et al⁷⁵.

Ултрасоничната инструментација за ортограден ендодонтски третман комерцијално стана достапна со презентација на Cavit-Endo system-ot (Dentsply, York, PA) Gorman M.C. et al²⁶.

Иако ултрасоничната апикотомија е опишана во средина на минатиот век од Richman (1956), а покасно од Bertrand (1976), како што наведува Gorman M et al²⁶, статус на стандардна хируршка процедура ултрасоничната ретроградната коренска препарација доби во 1992, со објавување на работата на Carr GB¹⁵.

Специјално дизајнираните продолжетоци за ретропрепарација беа дизајнирани за употреба со два веќе етаблирани ултрасонични уреди: Neosonic (Amadent, Cherry Hill, NJ) и ENAC (Osada Electric Co, LA, CA) Gorman M.C. et al²⁶.

Автентичните ултрасонични ретропродолжетоци на Carr GB¹³ за EIE (Excellence in Endodontics San Diego, Ca) се дизајнирани да обезбедат подобар пристап до коренскиот крај и да креираат поконзервативни ретропрепарации, истовремено намалувајќи го количеството на задржан дебрис.

Ултрасоничната ретропрепарациона техника е развиена со цел да се решат главните недостатоци на конвенционалните bur-type ретропрепарации. Наместо карбидни борери за дентинска препарација, создадените грацилни ултразвучни продолжетоци му овозможуваат на клиничарот да подготви идеални ретропрепарации во скоро сите клинички ситуации Carr GB¹³.

Коректно изведени, ултрасоничните коренски препарации се лесни за изведување, поставени долж лонгитудиналната оска на каналите, истовремено запазувајќи екстремно конзервативен однос кон мезио дисталната коренска димензија.

Кога се користи во спрега со визуелна асистенција, техниката овозможува скоро перпендикуларна ресекција на коренот.

Наспроти класичната ретропрепарација, ултрасоничната претставува индицирана и применлива вибрација од магнето-рестриктивен (елипсоиден) или пиезо-електричен (линеарен) тип (од кои вториот е префериран).

Специјално дизајнираните за таа намена ретропродолжетоци, или како што von Arx T et al¹⁰³ ги именува хируршки ретро-продолжетоци, можат да бидат: челични (SS), дијамантски (DC), циркониум нитридни (ZiN) и титаниумски (Ti). Истите вибрираат во течен медиум (воден спреј или пак физиолошки раствор) со 25-50 000 осцилации во секунда.

Сигнификантно почистите препарации направени со ултрасонична инструментација се должат на феноменот на кавитација Graff KF²⁷ и акустичното струење Ahmad M³. Брзото создавање и колапс на меурчињата

на иригансот заедно со локалното струење генерирано од слободно вибрирачкиот врв на инструментот создаваат хидродинамични притисоци, доволно големи да отстранат дебрис и нечистотии од ѕидовите на ретропрепарациите.

Според Ahmad M³ директниот контакт на инструментот со ѕидот на каналот резултира со намалување на трансверзалното поместување на продолжетокот, консеквентно намалувајќи го акустичното струење, а воедно каналните ѕидови се понечисти отколку оние експонирани на високо ниво на акустично струење. При работа, ултрасоничниот инструмент одреден временски период треба слободно да вибрира што го потпомага плакнењето на задржаниот дебрис.

Вака изведените препарации се приспособуваат на присутната анатомска конфигурација на коренска површина, било таа да е едноставна или пак комплексна.

Од воведувањето на овие ретропродолжетоци, голем број на лабораториски, но само неколку клинички студии иследуваат одредени аспекти на нивната апликација во коренската ретропрепарација (чистотата на ретро-кавитетите; својството на сечење; апликална пропусливост и материјали за ретрополнење) Khabbaz MG et al³⁹.

◆ Предности на ултрасоничната ретропрепарација

Неколку експериментални **in vitro** студии на екстрахирани хумани заби демонстрираа:

- 1) помало отстранување на забната супстанца со ретропродолжетоците Abedi HR et al², Engel TK et al¹⁹;
- 2) создавање помалку smear layer во споредба со конвенционалната препарација со округли борери Gutmann JL et al³¹; Wuchenich G et al¹¹⁰.

Во тој контекст, експерименталните студии изведени на заби од хумани кадавери покажаа дека микрохируршки подготвените ретрокавитети:

- 3) се подлабоки,
- 4) имаат паралелни ѕидови, и
- 5) се совпаѓаат со правецот на коренскиот канал, за разлика од оние направени со борери Wuchenich G et al¹¹⁰, Mehlhaff DS et al⁵⁷.

Ретропрепарациите направени со микрохируршки инструменти имаат и други предности кои се клинички релевантни:

- 6) потребна е помала остеотомија за работниот крај на инструментите, со што значително се намалува хируршката траума Mehlhaff DS et al⁵⁷.
- 7) ултрасоничните инструменти се корисни алатки за ретропрепарација, особено во случаи со висок ризик од коренска перфорација, или лимитиран пристап до коренскиот апекс Khabbaz MG et al³⁹.
- 8) со микрохируршкиот период големината на остеотомиите изразена преку нејзиниот дијаметар изнесува помалку од 5мм Kim S^{45,46},

односно остеотомијата треба да изнесува приближно 4мм во дијаметар, освен ако опсегот на гранулационото ткиво не диктира поинаку, овозможувајќи му на 3-мм долгиот ретропродолжеток непречен пристап во коскената крипта и можност слободно да вибрира.

Во студијата на Zuolo ML et al¹¹³ со оваа техника на ретропрепарација беа оперирани вкупно 102 заби, од кои 20% беа максиларни латерални инцизиви, 19.6% максиларни премолари, максиларни постериорни заби 18.6% и мандибуларни премолари 18.6%.

И покрај одличните резултати добиени со ултразвучните продолжетоци, како единствен недостаток на ултрасоничната техника Khabbaz MG et al³⁹ го посочуваат создавањето пукнатини на ресецираната коренска површина.

Проблемот на пукнатините за прв пат е забележан и објавен од Saunders WP et al⁷⁸.

Неколку последователни студии демонстрираат појава на пукнатини на ресецираната површина по ретроградна препарација со ултрасонични продолжетоци Abedi HR et al²; Brent P et al¹⁰; Lin CP et al⁵³; Ishikawa H et al³⁶.

Истражувањата за ефектите на ултрасоничната ретропрепарација, изведени на кадавери, не открија постоење на пукнатини. Се смета дека периодонталниот лигамент делува како амортизер, со што се намалува инциденцата на пукање Grey G et al²⁸.

Според сознанијата на Abedi HR et al² создавањето на пукнатини е функција на:

- јачината на унитот
- времето на апликација;
- присуство или отсуство на иницијални микропукнатини.
- дебелина на околниот дентин.

Исто така, резултатите од оваа *in vitro* студија сугерираат и позитивна корелација помеѓу појава на пукнатини и дебелината на ѕидовите. Авторите воедно заклучуваат и препорачуваат ултразвучна препарација да не се практикува на корени со тенки ѕидови.

Биконкавните корени се поподложни на инфракции, отколку овалните или округлите корени Taschieri S et al⁹⁴.

Наспроти мислењето дека појавата на пукнатините се должат на оптоварувањето на дентинскиот супстрат при ултразвучната ретропрепарација, Gorman MC et al²⁶ смета дека инфракциите или пукнатините се должат на процедурата на сушење на примероците, односно нивна подготовка за SEM анализа.

Peters CI et al⁶⁹ воочил позитивна корелација помеѓу инциденцата на пукнатини и времето потребно да се заврши препарацијата.

Времето на препарација во клиничката пракса е од голема важност Engel TK et al¹⁹; Gutmann J et al³¹; Waplinton M et al¹⁰⁵; Peters CI et al⁶⁹. Резултатите во *in vitro* студијата на Khabbaz MG et al³⁹ индицираат многу пократко потребно време за подготовка на ретро-кавитет со борер, во споредба со ултрасонични продолжетоци, и изнесува 5 сек.

Времето потребно за препарација со дијамантски (DC) ултрасоничен ретропродолжеток изнесува од 57-82 сек Khabbaz MG et al³⁹.

Во својата *in vitro* студија Abedi HR et al² регистрирал потребно време за ултразвучна ретропрепарација од 2 мин. Ако гутаперката се отстрани пред апликација на ултразвучниот продолжеток, помалку време е потребно за ретро-препарација, што пак може да ја намали инциденцата на создавање пукнатини. Употребата на дијамантски продолжетоци може да го намали времето на препарација, а со тоа се намалуваат и шансите за создавање пукнатини. Просечното време потребно за препарација со борер изнесува од 10-15 сек.

Секој период со кој може да се превенираат или минимизираат несаканите ефекти на коренската препарација, како што е појавата на дентинските пукнатини треба да се има во предвид.

Неодамна се направени обиди да се подобри перформансот на ултрасоничните уреди, а презентирањето на DC и ZINT ретропродолжетоци се важна ставка на ова поле Arad DS et al⁵.

1.3.5 Фактори кои влијаат на успехот на ретропрепарациите

Независно од тоа за која ретро-препарациона процедура станува збор, успехот на ретро-препарацијата, а со тоа и на ретроградното полнење во апликативна смисла, фундира на неколку основни критериуми:

1. Аголот на закосеност на коренот
2. Длабочината на апикалната ретропрепарација
3. Форма и дебридман на ретрокавитетот
4. Квалитетот на материјалот за ретро-оптурација (Petrovic V и сор.⁷⁰)

1. Аспект: Агол на закосеност на корен

Ресекција на коренот при ретро-операциите, како и при останатите хируршко-ендодонтски терапевски постапки се прави со цел да се отстранат апикалните рамификации, да се обезбеди подобра визуелизација на оперативното поле, како и идентификација на каналната морфологија Petrovic V и сор.⁷⁰.

Со апикална ресекција од 3 мм се отстрануваат 98% од апикалните рамификации и 93% од латералните канали Gilheany PA et al²⁵.

Ресекцијата на коренот најчесто се изведува со закосување на ресецираната површина под агол во однос на аксијалната осовина на забот.

Под кој агол ќе се ресецира коренот во голема мера зависи од:

- локализацијата на забот;
- коренска и канална морфологија;
- тип на оптурација;
- инциденца на апикални рамификации;
- видливост на оперативното поле Petrovic V и сор.⁷⁰.

Во минатото коренската ресекција се изведуваше со агол на закошеност од 45 степени Kim S⁴⁵.

Gilheany P et al²⁵ третирајќи го прашањето на закошеноста при ресекција на дел од апикалната третина на коренот, си поставил за цел да ја идентификува ресецираната површина со сите нејзини морфолошки посебности, проектирани како рефлексција на интраадикуларната структура, а во врска со тоа, и можноста за добра ретропрепарација.

Тој во своите истражувања ја потврдува позитивната корелација помеѓу зголемениот агол на закошеност и зголемената апикална пропусливост, што според него се должи на експонирање на поголем број на дентински каналчиња.

Најмала пропусливост тој забележал кај хоризонтално ресецирани корени (0 агол на ресекција). Зголемување на аголот на закосување експонира поголем број на дентински каналчиња, што воедно ја зголемува апикалната пропусливост Gilheany P et al²⁵.

Во одредени случаи аголот може да биде поголем и од 45 степени, но тогаш постои опасност да не се елиминираат сите апикални рамификации Petrovic V и сор⁷⁰.

Стандардните инструменти за ретро-препарација се преголеми и не дозволуваат 0-ти агол на ресекција, па затоа аголот на ресекција најчесто изнесува 45 степени Kim S et al⁴⁶.

Препарациите направени со борер не ја следат надолжната оска на корените, и ресекцијата е направена под агол од 45-60 степени во однос на надолжната оска на корените Wuchenich G et al¹¹⁰.

Микрохируршката тријада овозможува апексот да се ресецира без закосување. Ултрасоничните продолжетоци кои се 3мм долги и повиени под агол од 90 степени во однос на рачката, обезбедуваат минимално отстранување на кортикалната ламина и на радикалот. На овој начин хируршките компликации, како што се непотребно намалување на односот корона-корен и создавање на периодонтално-ендодонтска комуникација може да се минимализира.

Примената на малите ултрасонични продолжетоци ја елиминираат потребата за остри агли и големи остеотомии во клиничката пракса. Ова е важно за брзо и успешно периапикално заздравување Rubinstein R et al⁷⁴; Von Arx T et al^{102,103}.

Кај борер препаратите евидентиран е значително поголем агол, и тоа 35.1 степени, наспроти 16.0 за ултрасоничните препарации според евидентните резултати во студиите на Mehlhaff DS et al⁵⁷.

Во тој контекст се препорачува мала закошеност на ресецираниот корен (не повеќе од 10 степени), со цел визуелно да биде експониран и достапен целиот канал, и колку што е можно повеќе да се сочува букалната ламина Kratchman SI⁵⁰.

2. Аспект: Длабочината на апикалната ретропрепарација

Длабочината на ретропрепарацијата обезбедува квалитетен контакт на материјалот за obturacija со површината на кавитетот Petrovic V и сор⁷⁰.

Потребата да се реализира оптимална длабочина на ретрокавитетите според разни автори е различна, така Yoshimura M et al¹¹² сугерираат минимална длабочина од 1мм, па до посакуваните 3мм, според сугестиите на Schwartz SA et al⁷⁹; King et al⁴⁷.

Mattison GD et al⁵⁵ во таа насока, препорачува длабината на ретропрепарацијата да биде најмалку 3мм.

Во компаративна смисла направените ретрокавитети со примена на конвенционалната метода според иследувањата на Wuchenich et al¹¹⁰ имаат кратки аксијални ѕидови, со просечна длабина од 1мм и се накосени кон надолжната оската на забот. Во некои случаи борерот скоро ја перфорира лингвалната коренска површина. Ретропрепарациите пак направени со ултразвучни продолжетоци имаат паралелни ѕидови и минимална длабина од 2.5мм.

Во опсежната студија за влијанието на аголот на закосеност на апикалната пропустливост Gilheany P et al, цитиран од Petrovic V и сор⁷⁰ предложува длабината на препарацијата да се зголеми со зголемување на аголот на закосување, и ги препорачува следните соодноси:

- хоризонтална ресекција - длабина минимум 1.0 мм
- агол од 30 степени - длабина минимум 2.1 мм
- агол од 45 степени - длабина минимум 2.5 мм

Гледиштата кои го тангираат аспектот-длабочина на ретрокавитетите очигледно имаат идентични проценки и истите ја детерминираат оптималната длабочина на проектирани 3мм. Во оваа смисла во своите проспективни студии Gagliani MM et al²² длабочината на ретрокавитетите ја оптимализираат на ниво на 3мм, додека ретропрепарациите направени со DC ултрасонични ретропродолжетоци треба да бидат 2-3мм според наодите на Zuolo ML et al¹¹³; Von Arx T et al¹⁰⁴.

3. Аспект: Облик на препарацијата

Формата на препарираниот ретрокавитет како еден од фундаменталните критериуми во профилирањето на идеалната ретропрепарација е исклучително важна. Зависно од коренот, неговиот облик и каналната конфигурација на ресецираната површина, препарациите можат да имаат округла, овална, или форма на осмица. Во случај на тесни корени и непристапна регија, препарацијата може да се изведе како II класа.

Engle TK et al¹⁹ споредувајќи ги можностите на ултрасоничната и конвенционалната ретро-препарација во решавањето на истмусите, констатираат дека ултрасоничната ретро-препарација е покоректна, поконкретна и можностите за перфорација на коренот значајно се намалени.

Препознавањето и згрижувањето на каналните истмуси, претставува еден од важните фактори кои можат да ја подобрат стапката на успешност кај ретропрепарациите. Заради одсуство на етаблиран соодветен ендодонтски метод на обработка - чистење на овие комплексни канални системи - M. Miyashita et al (34), а во врска со тоа и заради високата инциденца во апикалната регија Gutmann JL et al (17); Langeland K et al (32) оралниот хирург секогаш ќе има реални потешкотии со кои секојдневно ќе се справува при индицирана определба за ретропрепарација.

Од тие причини, Syngsuk K (64), нагласува дека апикалната хирургија може да се изведува со прецизност и планирано, елиминирајќи го на тој начин факторот "погоди", својствен за конвенционалната ретропрепарација. Според него, главните предности на микрохируршкиот пристап се: малите остеотомии; плитки косини кои ја штедат кортикалната коска, ги открива анатомските детали - истмуси, канални дисперзии и колатерали.

овозможувајќи конзервативна препарација на коренскиот крај во надолжната осовина на каналот, и прецизно ретрополнење, задоволувајќи ги сите барања како предуслов за механички и биолошки успех.

Постоечките релевантни клинички карактеристики, поврзани со ултрасоничните апарати, различниот агол на повиеност и малата димензија на ретро-продолжетците, овозможуваат подобар пристап кон апикалната порција на коренот, и помала остеотомија за хируршкиот пристап von Arx T et al¹⁰².

Истражувањата на Lin CP et al⁵³ за оптоварувањата врз дентино-цементниот супстрат на ресецираната коренска површина, како резултат на примена на ултрасоничната versus класичната ретропрепарација (инструментација), укажуваат на создавање на поголемо или помало оптоварување. Во таа смисла, од гледна точка на појава на фрактури, авторите констатираат дека секоја техника која успева да го намали оптоварувањето на коренот ја намалува и веројатноста од појава на фрактури. Авторите во своето истражување не евидентирале ни една пукнатина на било која од проследените ресецирани коренски површини.

Morgan LA et al⁶¹ во својата студија за евалуација на фрактурите (пукнатините) на коренскиот крај по извршената ресекција и по ултразвучната ретропрепарација, изведена на 25 корени, и врз основа на спроведената SEM анализа, констатирале дека: не постојат докази за присуство на пукнатини по коренската ресекција, додека евидентирана била само една некомплетна пукнатина, по извршената ултразвучна коренска ретропрепарација.

Врз основа на изведените 50 ретрокавитети со продолжетоци за ултрасонична ретропрепарација, кај консекутивно лечени заби со парарадикуларна патологија, Von Arx T et al¹⁰², во својата проспективна студија за време на обсервационен период од една година, од повторно проследените хируршки случаи, регистрирале успех во 82%, 14% се сметаат делумно излечени, додека само 4% се класифицирани како неуспех. Авторите истовремено напоменуваат дека новата сонообразна техника го поедноставува хируршкиот приод кон коренскиот крај, каде што работниот простор е лимитиран, така што хирургот има рестриктивен пристап.

Според Jansson I et al³⁸, кога се прави обид за хистолошко проценување на успехот, клиничките критериуми не можат да се земат во обзир. Во таа смисла успехот на хируршкиот ретретман демонстрира различни процентуални вредности: Jansson I et al³⁸ 30%; Rud J et al⁷⁶ 80.5%, а Peterson J et al⁶⁸ евидентираат успех од 35.7%.

Во тој контекст, и во генерална смисла, кога се прави ретроспекција за прогнозите и успехот на ретроградната периапикална хирургија, може да се заклучи дека успехот не е во врска со присуството или одсуството на ретроградното полнење, туку повеќе зависи од состојбата или чистотата на коренските канали Harti FJ et al³², Tronstad L⁹⁷, Friedman S²⁰.

Во генерална афирмативна смисла, тоа го потврдува и Wucheinch G et al¹¹⁰ во своите констатации, според кои присутните противречности во бројните *in vitro* истражувања може да бидат резултат на недостаток на стандардизација на оперативните техники. Главните варијабли вклучуваат различни методи на чистење, обликување, длабина и екстензија на ретрокавитетите. Многу од овие варијации можат да се стандардизираат во *in vitro* студии, но во *in vivo* студиите процедурите кои ги опфаќаат овие варијабли, вклучуваат и други, потешки за контрола и споредба фактори.

Од тие причини, одговорите на поставените дилеми ќе ги очекуваме во идните студии.

Истражувачката насоченост на оваа дисертација, пред и се нејзината цел, методолошката *in vivo* поставеност, како и очекуваните резултати, ќе дадат валидни сознанија за стандардизација на клиничките фактори, кои како личен придонес, директно, позитивно, и најнепосредно, ќе влијаат на резултатите од превзементите хируршки процедури.

2. МЕТОДОЛОШКИ ПРИОД

2.1 Цел на истражувањето

Бројните *in vitro* истражувања посветени на ретро-оперативните процедури, извршени на екстрахиран забит или на кадавери, демонстрираат разни противречности кои може да бидат резултат на отсуство на стандардизација на оперативните техники. Главните варијабли интегрираат различни методи на чистење, обликување, длабина и екстензија на ретрокавитетите. Многу од нив би можеле да се стандардизираат во студии *in vitro*, но тие тешко би биле валидни и применливи во студиите *in vivo*, каде ретропрепарационите процедури вклучуваат и други, потешки за контрола и споредба фактори.

Поаѓајќи од вака поставената ГЕНЕРАЛНА ХИПОТЕЗА истражувачката насоченост, целта на оваа дисертација има интенција:

Во амбиентална автентичност, во *in vivo* услови, ретрокавитетите реализирани по конвенционален пат, и по пат на ултрасонична дистрибуција, компаративно да се валоризираат според фундаменталните критериуми за идеална ретропрепарација. Врз основа на така добиените резултати и сознанија мериторно да ја детерминираме преферираната ретропрепарациона метода, како и да ја презентираме автентичниот придонес за кодификација и стандардизација на клиничките фактори кои најдиректно позитивно ќе влијаат на резултатите од превземените хируршки процедури.

Во функција на остварувањето на вака поставената цел, ги определуваме *СЛЕДНИТЕ ОПЕРАТИВНИ ЦЕЛИ*:

- Компаративно да се проследи волуминозноста на коскената крипта, како оптимално-минимален предуслов за егзекутивна ретропрепарација.
- Да се определи аголот на ресекцијата, а во врска со тоа и да се дефинираат (определат) критериумите кои ја условуваат аголата вредносна разноликост, како и консеквенците кои од тоа можат да произлезат.
- Интраоперативно, визуелно да се проследи и објективно да се детектира рефлектираната интерна морфолошка структура на ниво на ресецираната површина.
- Интраоперативно, да се определи тродимензионално екстензијата на формираните кавитети, и дали истите ги интегрираат истмус зоните, во услови на нивно присуство.
- Постоперативно, да се направат интраорални ретроалвеоларни рентгенграфии на оперираните забит, со цел да се проследи вертикалната и трансверзалната екстензија на кавитетите и нивниот однос кон аксијалната оска на забот.

2.2 Материјал - истражувачки примерок

За остварување на поставената цел, на Клиниката за орална хирургија, во микрохируршки *in vivo* услови, на 60 заби, кај кои експлицитно клиничко-рентгенолошки е индицирана периапикална хируршка постапка со ретрограден приод, беа изведени 60 ретро-операции - ретропрепарации на апикални кавитети.

Во конвенционално стандардна процедура со помош на насадни инструменти - насадник и челични микроборери No 1, беа препарирани 30 апикални ретрокавитети.

Во тој контекст, во сонообразна техника, со помош на ултрасоничен извор и специјални (за таа цел) изработени дијамантски (DC) ретропродолжетоци во ретрооперативна процедура, беа препарирани 30 апикални ретрокавитети.

По целосно извршените, строго планирани и реализирани интраоперативни процедури, добиените апикални кавитети беа проследени според дефинираната методологија.

2.3 Метод на работа

Методолошкиот приод ги инкорпорира прелиминарните испитувања, и концептите на оперативните цели.

Добиените сознанија, за секој поединечен случај протоколарно беа евидентирани.

2.3.1 Прелиминарни испитувања

- Анамнеза
- Екстраорален и интраорален преглед
- Ртг. идентификација и диференцијација

2.3.2 Концепти на оперативни цели

- А. Хируршки процедури
- Б. Пост-хируршки процедури

2.3.1 Прелиминарни испитувања

- Анамнеза

Во анамнестичката постапка приоритетно беа акцептирани заболувања кои во значителна мера ги компромитираа нормалните витални функции, и ги намалуваа заштитните потенцијали на организмот. Тие испитаници, како ризична група, со строго профилирана, диференцирано превземена припрема, добија статус на операбилни случаи.

- Екстраорален и интраорален преглед

Со екстраоралниот, интраоралниот и рентгенолошки преглед беше потврдено дека во терапевска смисла се исцрпени сите можни други алтернативни терапевски методи, за секој поединечен случај, кој станал интегрален дел на истражувачкиот примерок.

- Рентгенолошка идентификација и диференцијација

Врз основа на интраоралните ретроавеоларни Ртг снимки, по пат на магнификација беше проследена екстерната и интерната морфологија на корените, како и профилираноста на парарадикуларните периапикални просветлувања.

Се дефинираа сознанијата за тоа:

- дали забите се примарно ендодонтски третирани;
- дали забите се примарно хируршки третирани;
- дали е направен ендодонтски или хируршки ре-третман и какви се квалитативните проценки за сторените третмани;
- дали постојат Ртг асоцијации за присуство на некротичен цемент со определена локација и со каква екстензија, посебно во сегментот на апикалната третина.
- кај повеќекоренските заби, покрај споменатите опсервации, посебен акцент беше даден на бројот, големината на корените, како и тоа, дали се тие дивергентни или фузионирани.

2.3.2. Концепти на оперативни цели

А. Хируршки процедури

За остварување на поставените оперативни цели, егзактно диференцираните сознанија добиени во прелиминарните истражувања, го трасираат сигурниот пат за нивно остварување по пат на легитимизација на хируршките predispozicii за секој истражувачки примерок.

За потребите на обезболувањето применивме инфилтративна плексус или спроводна анестезија со употреба на 2% scandonest, со или без вазоконстриктор, зависно од индикациите за примена.

а) препарирање на коскена крипта

За експонирање на апикалната третина на коренот беа направени остотомии на вестибуларната ламина во проекција на апикалната ареа. Волуминозноста на коскените крипти за потребите на двата рето-оперативни приоди беше тродимензионално валоризирана во cm^3 со примена на физиолошки раствор во дво кубичен шприц ($2 cm^3$), нијансиран со метиленско сино, во услови на потполна хемостаза, и хоризонтална позиционираност на главата на пациентот. Добиените вредности потоа беа и компаративно проследени. За нивно мериторно вреднување во обзир беа земени случаите кај кои парардикуларната периапикална коскена деструкција рентгенолошки беше верифицирана во рамките на дискретно просветлување од 2-3мм.

На тој начин беа обезбедени идентични услови во приодот на ретропрепарациите, а потребната големина на препарациите на коскените кавитети беше во компаративна смисла еквивалентна на перформансите на ретро-оперативните техники.

б) агол на ресекција

За обезбедување на реални агли вредности, користевме специјален шестар, при што како појдовни параметри во обзир беа земени најниската-вестибуларна и највисоката-палатинална точка на ресецираната коренска површина.

Со оглед на тоа што аголот на закосеност на ресецираната површина не е резултат на дефинирани константи, туку претставува условна категорија и зависно од тоа дали станува збор за примена на конвенционална стандардна, или ултрасонична ретропрепарација, параметрите кои ја условуваат разноликоста на аголата ресекција, според наше мислење можат да бидат согледани во :

- дебелината на вестибуларната коскена ламина;
- големината на коскениот атриум;
- поставеноста на корените во однос на вертикалната проекција на *processus alveolaris*, дали се вертикално поставени, или се со помала, односно, поголема вестибуларна или орална инклинираност;
- дали повеќе коренските заби се со дивергентни или фузионирани корени;
- колкав е степенот на дивергенцијата, односно колкава е волуминозната екстензија во вестибуларно-орална насока кај фузионираните корени.

в) радикуларна хируршка процедура

Ресекцијата на дел од апикалната третина на коренот, и аголот на косината под кој таа ќе биде изведена, имаат за цел и се во функција на отстранување на дел од апикалната третина на коренот кој е со некротичен цемент, максимално да ја експонираат ресецираната површина, а со тоа визуелно и егзактно да овозможат детекција на радикуларниот канал (канал) и можните варијации на параканалната структура.

За таа цел беа изведени 60 ресекции со насадник и челични микроборери No 1., со висока туража и минимален притисок со цел максимално намалување на отпорот при ресекција.

По извршената тоалета: егзактно чистење, испирање со шприц со 3% хидроген, физиолошки раствор и сушење, интраоперативно со помош на метиленско сино, по пат на диспозиција на мекоткивниот супстрат и празните простори, во услови на фокусирана светлина и телескопска магнизикација, визуелно ја детектираме рефлектираната интерна морфолошка структура на ниво на ресецираната површина.

За да се обезбедат реални вредности во постхируршката процедура, за аспектот рестриктивност на дентинско-цементниот супстрат при формирањето на ретрокавитетите, непосредно пред ретропрепарацијата, со градуирана сонда, беше измерена екстензијата на дентинско-цементниот супстрат, во мезио-дистална и вестибуло-орална проекција. Од вака добиените вредности, по извршената ретропрепарација беа одземени димензиите на вестибуло-оралната и мезиодистална екстензија на ретрокавитетите, со што се доби реална валоризација за рестиктивноста на дентинскиот супстрат.

г) ретро-препарација на апикални кавитети

In vivo, во микрохируршки услови, беа препарирани 60 ретрокавитети на еднокоренски и повеќе коренски заби, триесет (30) со класична стандардна метода (насадник и челични микроборери No.1); и триесет

со сонообразна техника (ултрасоничен извор *pyezon ems*), и специјално за таа цел изработени DC ретропродолжетоци (*Retro Berruti*). За визуелизација на ретрокавитетите користевме специјални микроогледала (*Aescular DA 044 R*) и телескопи *Task Vision*.

Препарираниите ретрокавитети тродимензионално беа валоризирани, со градуирана сонда, од аспект на:

- длабината на ретрокавитетот;
- ширина на ретрокавитетот - хоризонтална екстензија во мезио-дистална проекција;
- должина на ретрокавитетот - хоризонтална екстензија во вестибуло-орална проекција.
- интегрирани истмус зони, ако истите постојат.

При конвенционалната (стандардна) метода, перманентно, за време на ретропрепарацијата, ретрокавитетите беа иригирани со 3% хидроген и физиолошки раствор.

Во сонообразна техника, иригацијата беше со водениот спреј од ултрасоничниот извор (апарат), и 3% хидроген.

Времетраењето на ретро-препарациите, заради унисоност и објективна компарабилност, беше ограничено на 3 мин. Времето се вреднуваше-мери со штоперица при секој контакт на борерот или ретро-продолжетокот со ретрокавитетот, во фаза на активна препарација.

Истовремено, со периодонтална сонда во рамките на предвидените 3 мин, перманентно беше контролирана длабината на кавитетот, се до негово конечно оформување.

д) оптурација на апикални кавитети

По завршениот дебридман на апикалните кавитети, истите беа оптурирани со фосфат цемент.

Б. Пост хируршки процедури

Беа направени ретроалвеоларни ортоградни радиографии, во вестибуло-орален смер, а кај повеќе коренските заби и во мезио-дистален смер, со што ги верифициравме екстензиите на препарираниите ретрокавитети, и нивната екстензија во однос на вертикалната оска на коренскиот канал.

Статистички метод

Во текот на проучувањето собраните податоци се статистички обработувани со помош на следните статистички методи:

- статистичките серии според сите дефинирани варијабли од интерес се табеларно и графички прикажани;
- анализа на структурата на нумеричките статистичките серии е направена со помош на мерките на централна тенденција (просек) и мерките на дисперзија (стандардна девијација);
- анализа на односите меѓу нумеричките статистички серии е направена со помош на Pearson-овиот коефициент на корелација - r ;
- анализа на структурата на атрибутивните статистичките серии е направена со помош на односи и пропорции;
- анализа на односите меѓу атрибутивните статистички серии е направена со помош на Pearson-овиот χ^2 -тест, а доколку станува збор за неправилна дистрибуција со Fisher exact test;
- тестирање на значајноста на разликите меѓу две пропорции е направено со Student-овиот t -тест на пропорции;
- тестирање на значајност на разлики меѓу две аритметички средини е направено со непараметарскиот Mann Whitney U Test ;
- Тестирање на значајноста на разликите меѓу три и повеќе аритметички средини е направено со Анализа на варијанса (ANOVA).

Истражувачки наоди

I. статистички преглед

I. Предоперативни (општи) параметри

Во студијата беа обработени вкупно 60 заби кај 47 пациенти, од кои 30 (63,8%) беа жени и 17 (36,2%) мажи.

Најголем број од пациентите - 26 (55,3%) беа на возраст од 20 до 40 години. Дистрибуцијата според возрастни групи е дадена на табела број 1.

Табела бр. 1. - Дистрибуција на испитаниците според возрастни групи

ВОЗРАСНИ ГРУПИ / ГОД.	АПСОЛУТЕН БРОЈ (А)	ПРОЦЕНТ (%)
20 - 40	26	55.3
41 - 60	15	31.9
над 60	6	12.8
вкупно	47	100.0

Табела бр. 2. - Дистрибуција според рентгенолошка проценка на примарно ендодонтски третирани заби (N = 44)

РЕНТГЕНОЛОШКА ПРОЦЕНКА	N	(%)
задоволителен канален третман - со периапикално просветлување	3	6.8
незадоволителен канален третман - нехомогена обтурација до Ртг апекс и периапикално просветлување.	5	11.4
незадоволителен канален третман - апикално - канално неоптурирани се 2мм, со евидентно периапикално просветлување	18	40.9
незадоволителен канален третман - апикално - канално неоптурирани се 2 мм, со назначена ресорпција на цемент во апикална третина и евидентно периапикално просветлување	2	4.5
незадоволителен канален третман - канално неоптурирана е апикалната третина, со евидентно периапикално просветлување	12	27.3
незадоволителен канален третман - префорсирано дефинитивно канално полнење со евидентно периапикално просветлување	1	2.2
незадоволителен канален третман - јатрогени грешки (fosse rout во средна третина, скршен канален инструмент) и евидентно парарадикуларно просветлување	3	6.8
Вкупно	44	100.0

Според направената предоперативна рентгенолошка проценка на 44 ендодонтски третирани заби, задоволителен канален третман беше констатиран само кај 3 (6,8%) заб, додека кај 41 (93,2%) заб каналниот третман беше незадоволителен. Најголем број од ендодонтски третирани заби - 18 (40,9%) имаа незадоволителен канален третман заради апикално - канална неоптурираност од 2мм, со евидентно периапикално просветлување.

Табела бр. 3. - Дистрибуција според рентгенолошка проценка на примарно хируршки третирани заби (N = 16)

РЕНТГЕНОЛОШКА ПРОЦЕНКА	N	(%)
задоволителен хируршки третман - коректно опериран и оптуриран, но со консеквентно периапикално просветлување	2	12.50
незадоволителен хируршки третман - апикално- канално неоптурирани 2мм, со евидентно периапикално просветлување	2	12.50
незадоволителен хируршки третман - апикално- канално неоптурирани 3-4 мм со евидентно периапикално просветлување	3	18.75
незадоволителен хируршки третман -канално неоптурирана апикалната третина со евидентно периапикално просветлување	3	18.75
незадоволителен хируршки третман - нехомогено канално полнење и присутно периапикално просветлување	3	18.75
незадоволителен хируршки третман - недоресециран корен и периапикално просветлување	3	18.75
Вкупно	16	100.00

Според направената предоперативна рентгенолошка проценка на 16 примарно хируршки третирани заби, задоволителен канален третман беше констатиран само кај 2 (12,5%) заба, додека кај 14 (87,5%) заба каналниот третман беше незадоволителен.

Табела бр. 4. - Дистрибуција на групи на заби обработени во студијата, според виличната коска

ВИЛИЧНА КОСКА	ГРУПА НА ЗАБИ	N	%
Maxilla	централни инцизиви (MCI)	16	26.7
	латерални инцизиви (MLI)	15	25.0
	канини (МК)	7	11.7
	први премолари (MPP)	6	10.0
	втори премолари (MVP)	10	16.7
mandibula	централни инцизиви (MdCI)	1	1.7
	латерални инцизиви (MdLI)	2	3.3
	први премолари (MdPP)	1	1.7
	втори премолари (MdVP)	2	3.3
Вкупно		60	100.0

Од вкупно 60 заби кои беа обработени и анализирани во студијата, 54 (90,0%) беа максиларни. Од нив пак, најмногу беа застапени централните - 16 (26,7%) и латералните инцизиви - 15 (25,0%).

Табела бр. 5 - Применети вестибуларни хируршки резови во релација со клиничко-рентгенолошка дијагноза на оперираните заби (N = 60)

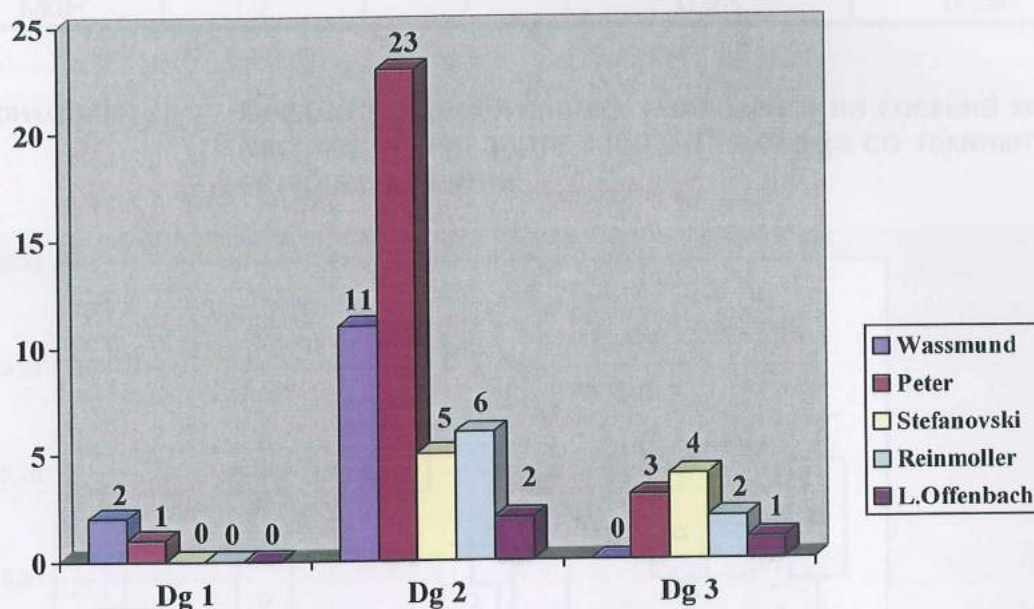
ДИЈАГНОЗА	ВЕСТИБУЛАРНИ ХИРУРШКИ РЕЗОВИ				
	Wassmund	Peter	Stefanovski	Reinmoller	L.Offenbach
Dg 1	2	1	0	0	0
Dg 2	11	23	5	6	2
Dg 3	0	3	4	2	1
вкупно	13	27	9	8	3

*Dg 1 - Abscessus dentoalveolaris ch. cum fistulae (N = 3)

*Dg 2 - Abscessus dentoalveolaris ch. sine fistulae (N = 47)

*Dg 3 - Parodontitis periapicalis ch. circumscripta (N = 10)

Графикон бр. 1 Применети вестибуларни хируршки резови во релација со клиничко-рентгенолошка дијагноза на оперираните заби



Од вкупно 54 обработени максиларни заби, кај 41 (75,9%) беше поставена дијагноза Abscessus dentoalveolaris ch. sine fistulae, а хируршкиот приод беше со вестибуларниот рез по Peter.

Сите 6 мандибуларни заби кои беа обработени во студијата беа со дијагноза Abscessus dentoalveolaris ch. sine fistulae, а хируршкиот приод за сите беше со вестибуларниот рез по Peter.

Анализата со помош на Pearson - овиот χ^2 - тест покажа постоење на статистички значајна поврзаност (асоцираност) помеѓу поставената клиничко-рентгенолошка дијагноза на оперираните заби и изборот на вестибуларните хируршки резови ($\chi^2 = 131,0$ $df = 22$ $p = 0,00001$).

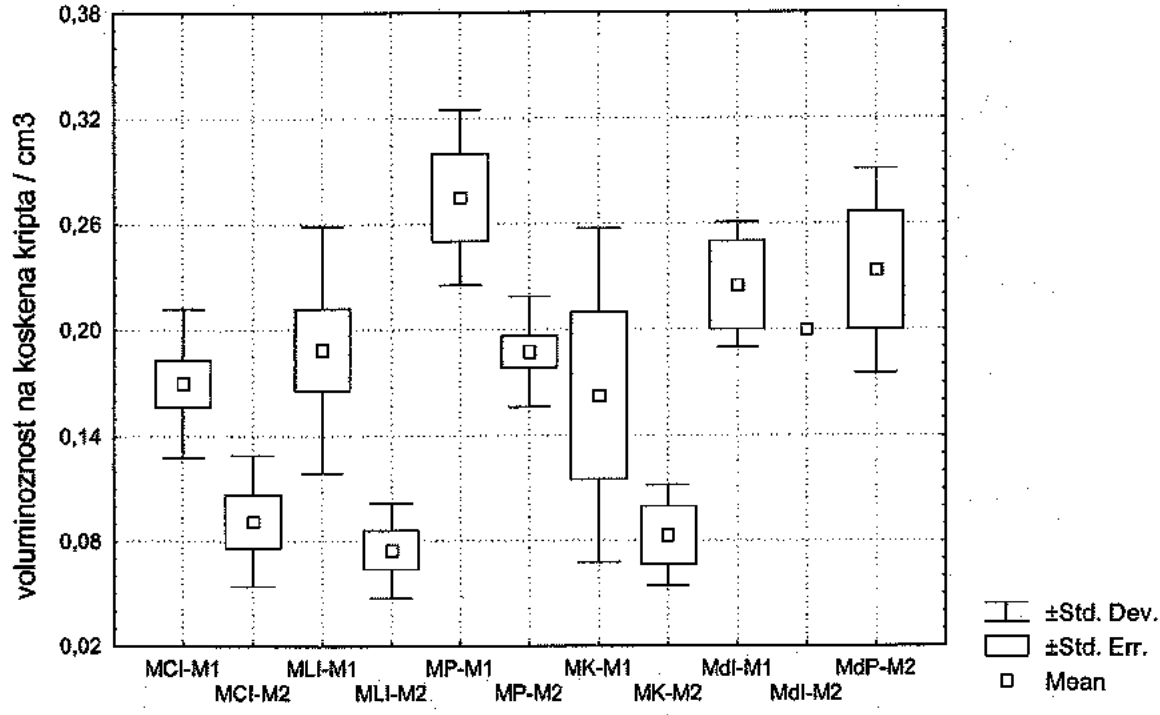
II. Интраоперативни параметри

II.1. Волуминозност на коскена крипта

Табела бр. 6. - Средни вредности на волуминозност на коскена крипта (cm³) кај оперирани заби во релација со техниките на ретропрепарација

Група на заби	конвенционална		ултрасонична	
	ПРОСЕК	СА	ПРОСЕК	СА
MCI	0.17	0.04	0.09	0.037
MLI	0.19	0.06	0.08	0.027
MP	0.28	0.05	0.19	0.031
MK	0.16	0.94	0.08	0.028
MdI	0.22	0.04	0.20	0.00
MdP	/	/	0.23	0.057

Графикон бр. 2. - Средни вредности на волуминозност на коскена крипта (cm³) кај оперираните заби во релација со техниките на ретропрепарација



* M1 - конвенционална ретропрепарација

* M2 - ултрасонична ретропрепарација

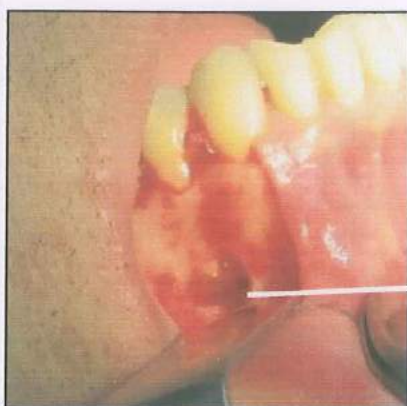Анализата со помош на Mann Whitney U Test покажа дека постојат статистички значајни разлики помеѓу средните вредности на волуминозност на коскената крипта за MCI во однос на техниките на ретропрепарација ($U = 6.0$ $Z = -2.60$ $p = 0,0092$). Оние MCI кои беа ултрасонично ретропрепарирани имаа значајно помали средни вредности на коскена крипта.

Mann Whitney U Test покажа дека постојат статистички значајни разлики помеѓу средните вредности на волуминозност на коскената крипта за MLI во однос на техниките на ретропрепарација ($U = 6.0$ $Z = -2.828$ $p = 0,0046$).

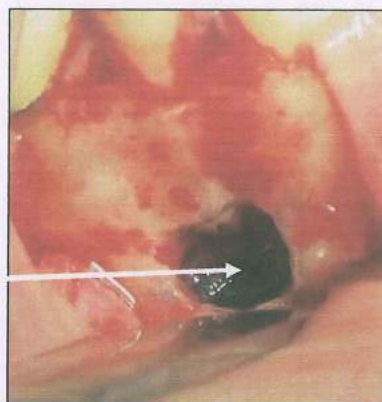
Mann Whitney U Test покажа дека постојат статистички значајни разлики помеѓу средните вредности на волуминозност на коскената крипта кај MP во однос на техниките на ретропрепарација ($U = 5.0$ $Z = -2.304$ $p = 0,0212$).

Mann Whitney U Test покажа дека не постојат статистички значајни разлики помеѓу средните вредности на волуминозност на коскената крипта кај MK во однос на техниките на ретропрепарација ($U = 2.0$ $Z = -1.414$ $p = 0,1573$).

Mann Whitney U Test покажа дека не постојат статистички значајни разлики помеѓу средните вредности на волуминозност на коскената крипта кај Mdl во однос на техниките на ретропрепарација ($U = 0.0$ $Z = -1.560$ $p = 0,1186$); (табела бр. 6. и графикон бр.2).



сл.1 а)



сл.1 б) - магнификација x2

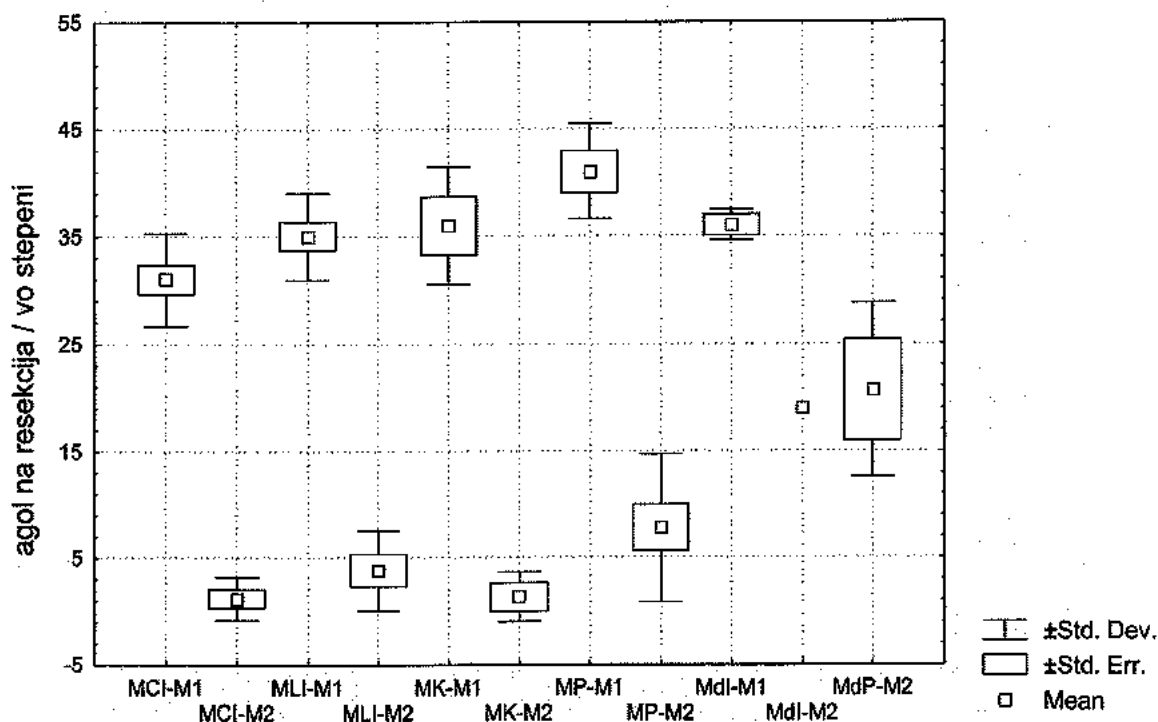
сл. 1 а) и б) - волуминозност на коскена крипта кај ултрасонично ретропрепарирани мандибуларен прв премолар,

II. 2. Агол на ресекција

Табела бр. 7. - Средни вредности на агол на ресекција кај оперирани заби во релација со техниките на ретропрепарација

Тип на заби	Конвенционална		ултрасонична	
	ПРОСЕК	СА	ПРОСЕК	СА
MCI	31.0	4.3	2.1	1.1
MLI	35.0	4.0	3.8	2.7
MK	36.0	5.5	2.3	1.2
MP	41.0	4.4	7.8	6.9
MdI	36.0	1.4	19.0	0.0
MdP	/	/	20.7	8.1

Графикон бр. 3. - Средни вредности на агол на ресекција кај оперираните заби во релација со техниките на ретропрепарација



* M1 - конвенционална ретропрепарација

* M2 - ултрасонична ретропрепарација

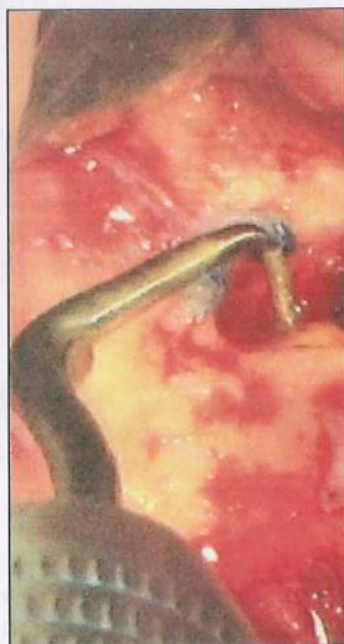Анализата со помош на Mann Whitney U Test покажа постоење на статистички значајни разлики помеѓу средните вредности на аголот на ресекција кај MCI во однос на техниките на ретропрепарација ($U = 7.0$ $Z = -3.253$ $p = 0,0011$). Оние MCI кои беа ултрасонично ретропрепарирани имаа значајно помали средни вредности на агол на ресекција.

Mann Whitney U Test покажа постоење на статистички значајни разлики помеѓу средните вредности на аголот на ресекција кај MLI во однос на техниките на ретропрепарација ($U = 6.7$ $Z = -3.181$ $p = 0,0014$).

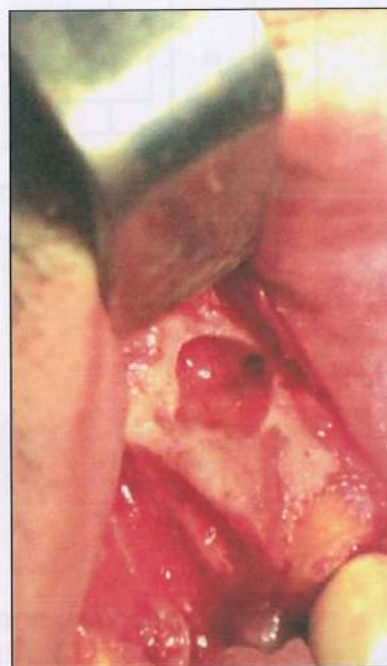Mann Whitney U Test покажа постоење на статистички значајни разлики помеѓу средните вредности на аголот на ресекција кај MK во однос на техниките на ретропрепарација ($U = 4.0$ $Z = -2.121$ $p = 0,0339$).

Mann Whitney U Test покажа постоење на статистички значајни разлики помеѓу средните вредности на аголот на ресекција кај MP во однос на техниките на ретропрепарација ($U = 6.0$ $Z = -3.061$ $p = 0,0022$).

Mann Whitney U Test покажа постоење на статистички значајни разлики помеѓу средните вредности на аголот на ресекција кај Mdl во однос на техниките на ретропрепарација ($U = 6.0$ $Z = -3.070$ $p = 0,0021$); (табела бр. 7 и графикон бр. 3).



сл.2 - агол на ресекција од 8° на MLI ултрасонично ретропрепарирани (магнификација $\times 2$)

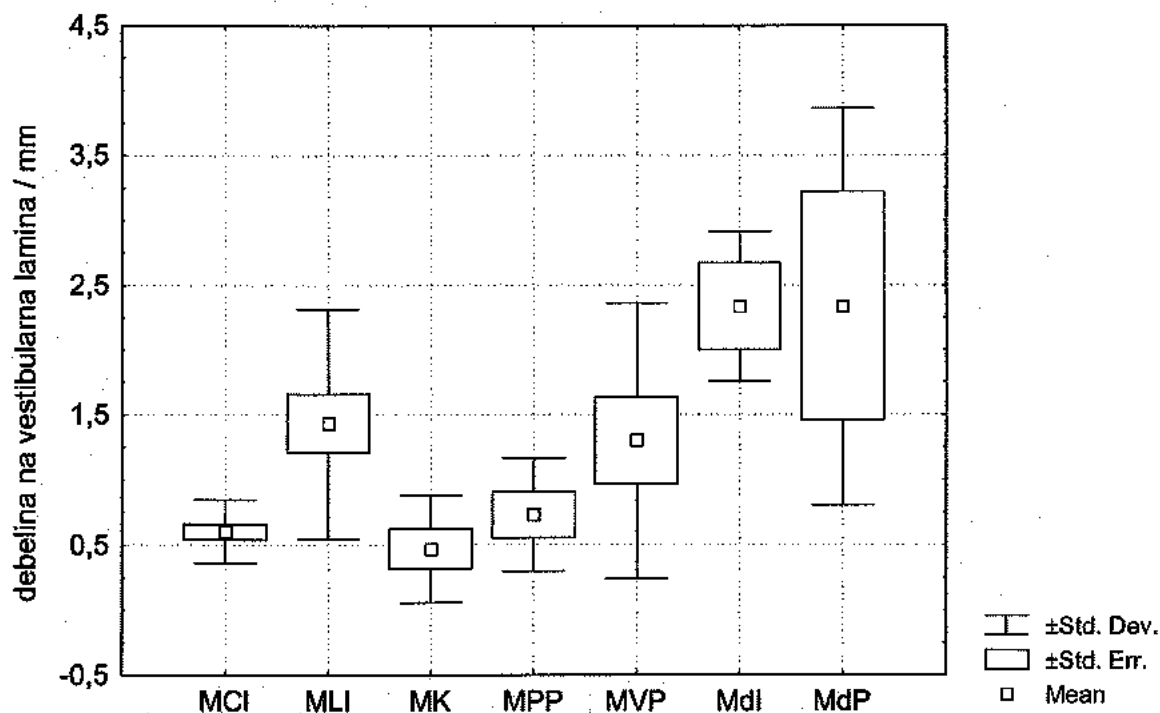


сл.3 - агол на ресекција од 28° на MCI конвенционално ретропрепарирани (магнификација $\times 2$)

Табела бр. 8 - Средни вредности на дебелина на вестибуларна ламина (mm) кај оперираните заби

група на заби	Просек	СА
MCI	0.61	0.24
MLI	1.43	0.88
MK	0.47	0.21
MPP	0.73	0.43
MVP	1.30	0.95
MdI	2.33	0.58
MdP	2.30	1.52

Графикон бр. 4 - Средни вредности на дебелина на вестибуларна ламина (mm) кај оперираните заби



Анализата на варијанса (ANOVA) покажа дека постојат статистички значајни разлики помеѓу различните групи на оперирани заби во однос на дебелината на вестибуларната ламина во мм ($F = 5,65$ $p = 0,00013$).

Tukey honest significant difference (HSD) test ги покажува разликите во средните вредности на дебелината на вестибуларната ламина помеѓу сите типови на оперирани заби поединечно (Табела бр. 9).

Табела бр. 9 - Tukey honest significant difference (HSD) test

ГРУПИ НА ЗАБИ	Tukey (HSD) test
MCI – MLI	p = 0.0456*
MCI – МК	p = 0.9967
MCI – MPP	p = 0.9983
MCI – MVP	p = 0.2543
MCI – Mdl	p = 0.0088*
MCI – MdP	p = 0.0088*
MLI – МК	p = 0.0879
MLI – MPP	p = 0.4560
MLI – MVP	p = 0.9949
MLI – Mdl	p = 0.4781
MLI – MdP	p = 0.4163
МК – MPP	p = 0.9953
МК – MVP	p = 0.2797
МК – Mdl	p = 0.0106*
МК – MdP	p = 0.0103*
MPP – MVP	p = 0.7558
MPP – Mdl	p = 0.0529
MPP – MdP	p = 0.0518
MVP – Mdl	p = 0.3590
MVP – MdP	p = 0.3583
Mdl – MdP	p = 0.9987

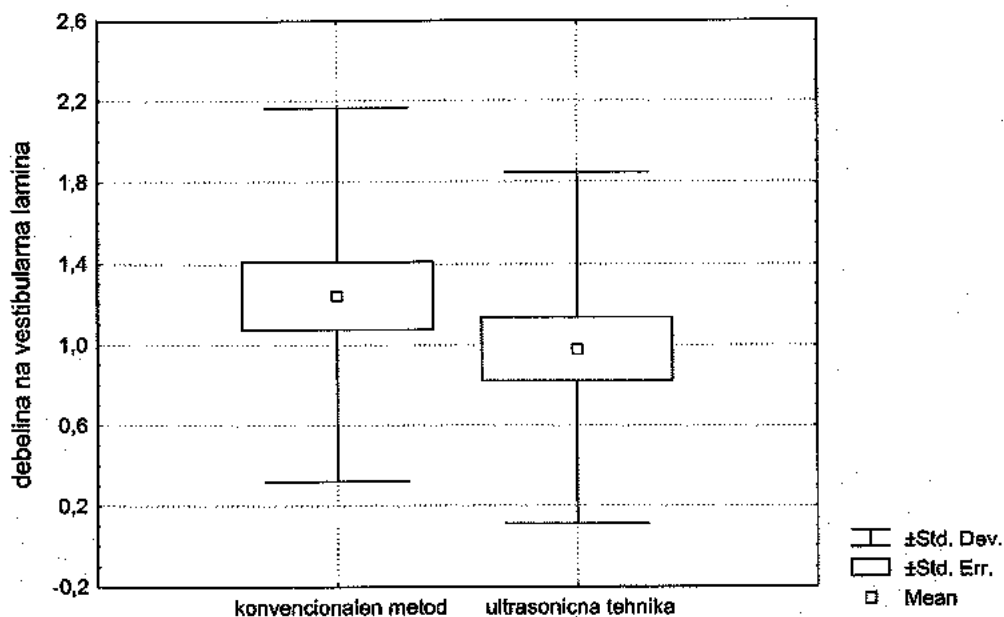
* СТАТИСТИЧКИ СИГНИФИКАНТНИ РАЗЛИКИ

Разликите во средните вредности на дебелината на вестибуларната ламина се статистички значајни помеѓу MCI и MLI, MCI и Mdl, MCI и MdP, МК и Mdl и помеѓу МК и MdP.

Табела бр. 10 - Вкупни средни вредности на дебелина на вестибуларна ламина и агол на ресекција кај оперираните заби во релација со техниките на ретропрепарација

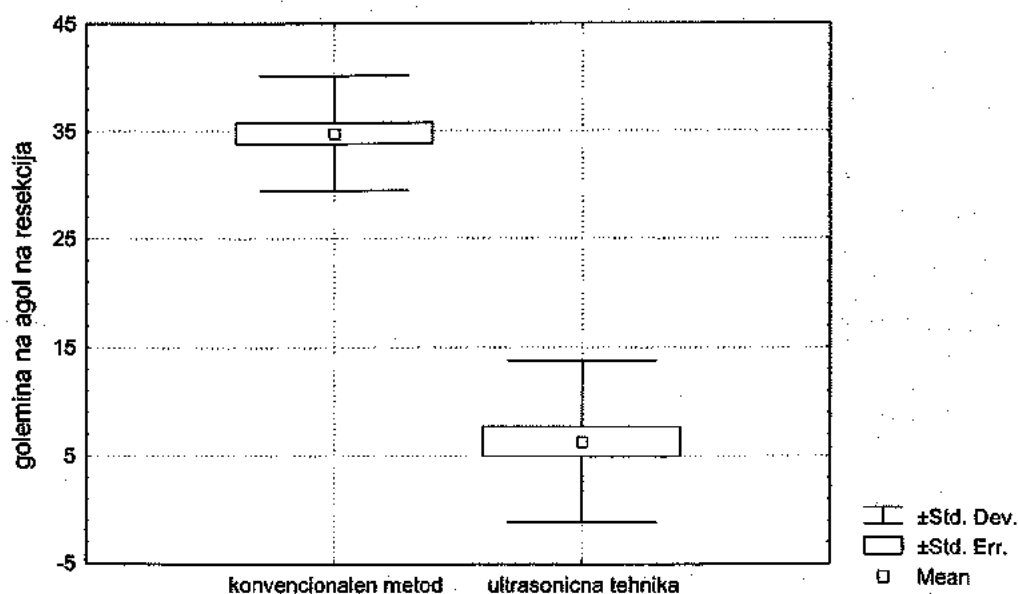
параметри	конвенционална т. (N = 30)		ултрасонична т. (N = 30)	
	ПРОСЕК	СА	ПРОСЕК	СА
дебелина на вестибуларна ламина	1.24	0.92	0.98	0.86
агол на ресекција	34.8	5.3	7.4	6.3

Графикон бр. 5 - Вкупни средни вредности на дебелина на вестибуларна ламина на ниво на ресекција на заби ретропрепарирани со двете методи



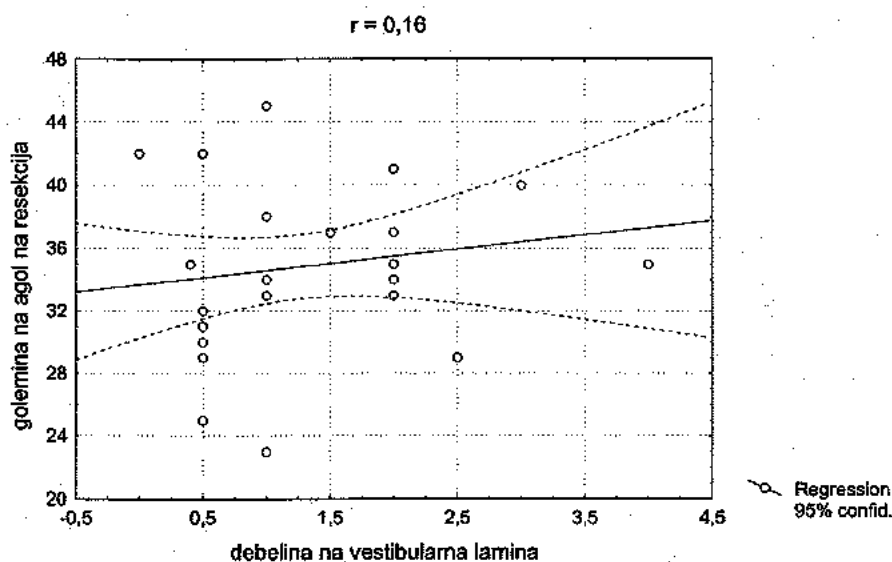
Mann Whitney U Test покажа дека не постојат статистички значајни разлики помеѓу средните вредности на дебелина на вестибуларна ламина на заби ретропрепарирани со двете методи ($U = 37.0$ $Z = -1.107$ $p = 0.2837$); (табела бр. 10 и графикон бр. 5).

Графикон бр. 6. - Вкупни средни вредности на големина на агол на ресекција на заби ретропрепарирани со двете методи



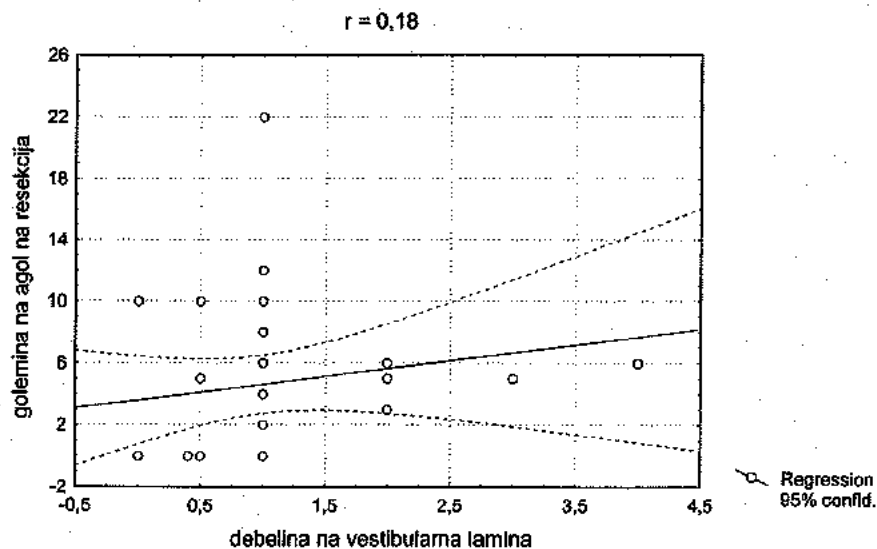
Mann Whitney U Test покажа дека постојат статистички значајни разлики помеѓу средните вредности на големината на аголот на ресекција помеѓу двете методи на ретропрепарација ($U = 2.0$ $Z = - 6.623$ $p = 0.00001$). При ултрасоничната ретропрепарација аголот на ресекција беше значително помал (Табела бр. 10 и Графикон бр. 6).

Графикон бр. 7 - Корелација помеѓу дебелина на вестибуларна ламина и агол на ресекција кај заби ретропрепарирани со конвенционална метода



Pearson - овиот коефициент на корелација ($r = 0,16$) покажува постоење на слаба позитивна корелација помеѓу дебелината на вестибуларната ламина и аголот на ресекција кај заби ретрооперирани со конвенционална метода (табела бр. 10 и графикон бр. 7).

Графикон бр. 8 - Корелација помеѓу дебелина на вестибуларна ламина и агол на ресекција кај заби ретрооперирани со ултрасонична техника

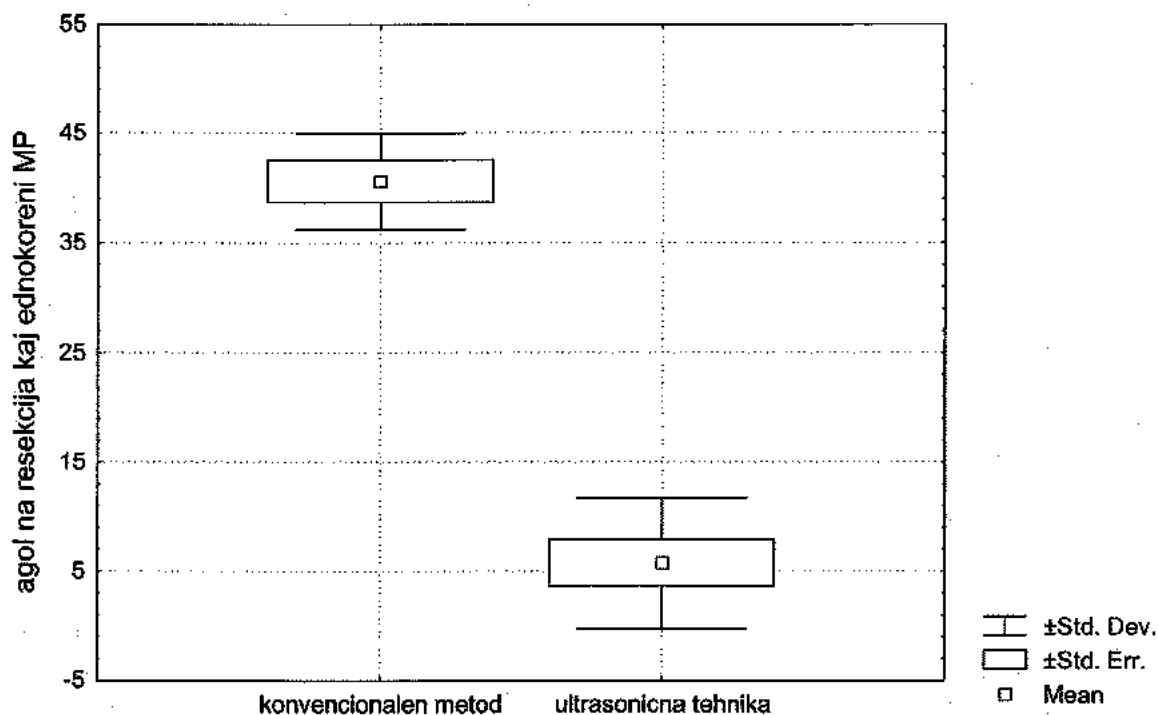


Pearson - овиот коефициент на корелација ($r = 0,18$) покажува постоење на слаба позитивна корелација помеѓу дебелината на вестибуларната ламина и аголот на ресекција и кај заби ретрооперирани со ултрасонична техника (Табела бр. 10 и Графикон бр. 8).

Табела бр. 11 - Средни вредности на агол на ресекција на оперираните еднокорени **MP** во релација со техниките на ретропрепарација

MP	Конвенционална (N = 5)		ултрасонична (N = 8)	
	ПРОСЕК	СА	ПРОСЕК	СА
еднокорени заби	40.6	4.4	6.0	5.5

Графикон бр. 9 - Средни вредности на агол на ресекција на оперираните еднокорени **MP** во релација со техниките на ретропрепарација



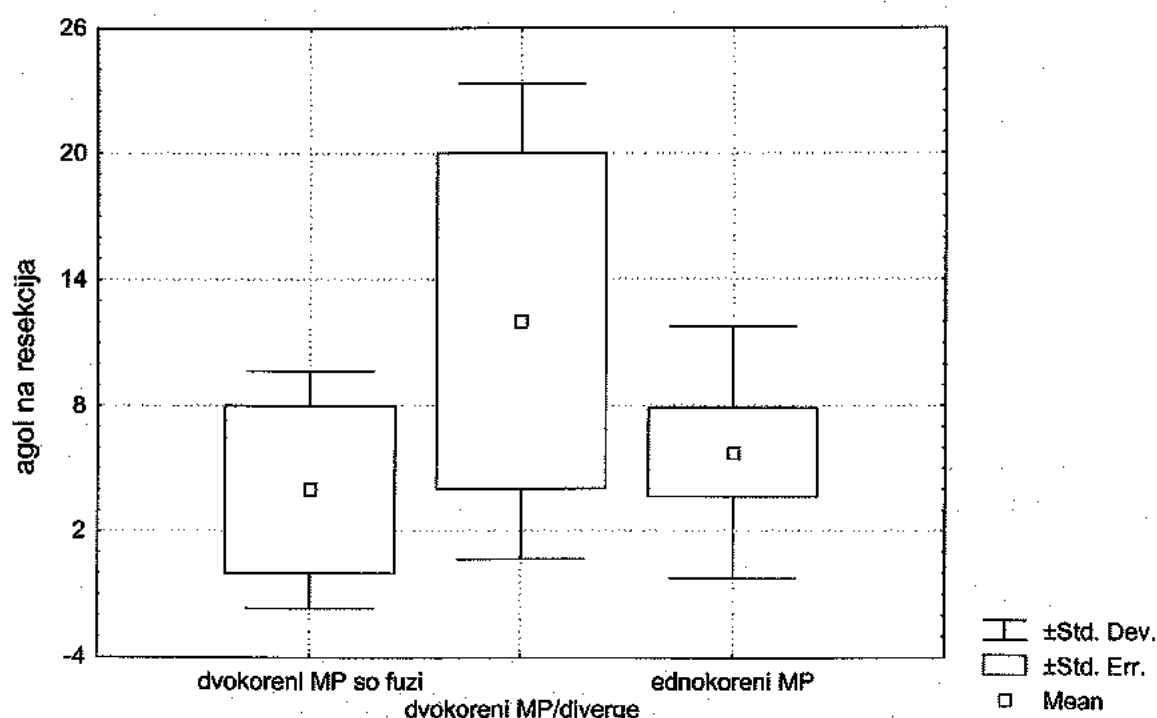
Mann Whitney U Test покажа постоење на статистички значајни разлики помеѓу средните вредности на големината на аголот на ресекција помеѓу двете методи на ретропрепарација кај еднокорените MP ($U = 0.0$ $Z = -2.927$ $p = 0.0034$). При ултрасоничната ретропрепарација аголот на ресекција кај еднокорените MP беше статистички значајно многу помал, (табела бр. 11 и графикон бр. 9).

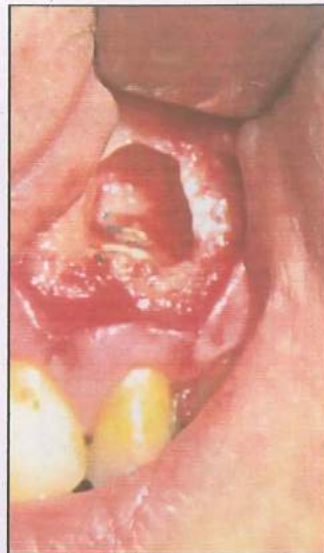Табела бр. 12 - Средни вредности на агол на ресекција на еднокорени и двокорени МР ултрасонично ретропрепарирани

МР	просек	СА
ДВОКОРЕНИ со ФУЗИЈА на корени	5.6	4.0
ДВОКОРЕНИ со ДИВЕРГЕНТНИ корени	12.0	10.3
ЕДНОКОРЕНИ	6.0	5.5

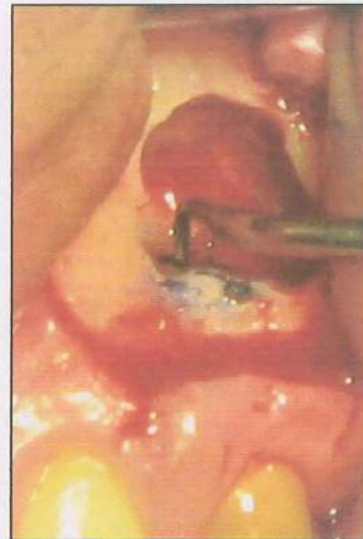
Анализата на варијанса (ANOVA) покажа отсуство на статистички значајни разлики помеѓу средните вредности на аголот на ресекција на еднокорените и двокорените МР ултрасонично ретропрепарирани. За ултрасоничната техника бројот на корени, и нивната дивергентност не е фактор кој влијае на зголемување на вредноста на аголот на ресекција. ($F = 0,847$ $p = 0,4601$); (табела бр. 12 и графикон бр. 10).

Графикон бр. 10 - Средни вредности на агол на ресекција на еднокорени и двокорени МР ултрасонично ретропрепарирани





сл.4 а)



сл.4 б) - магнификација x2

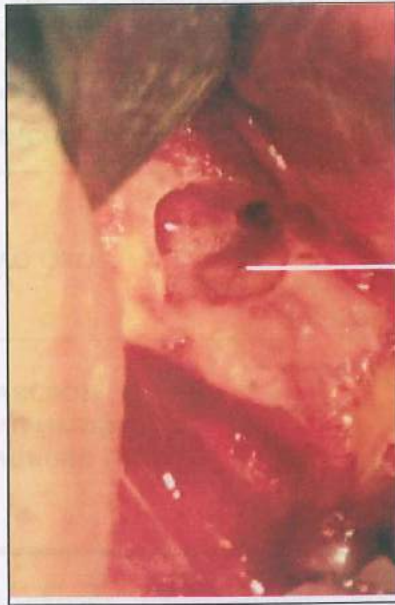
сл. 4 а) и б) - агол на ресекција од 0° на двокорен МРР ултрасонично ретропрепариран

II. 3. Интерна морфолошка структура на ниво на ресекција на оперирани заби

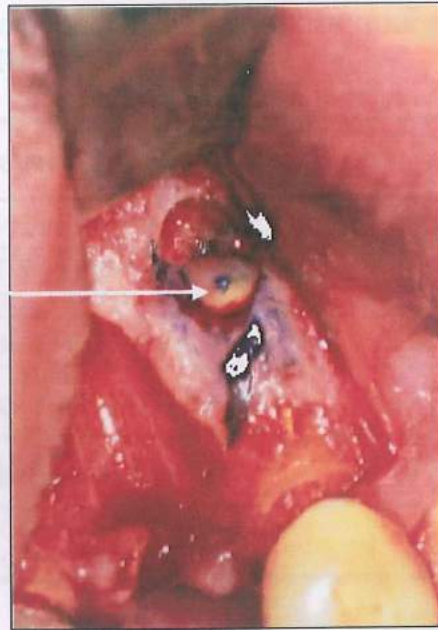
Табела бр. 13 - Канална морфологија на ресецирана коренска површина на максиларни централни инцизиви (MCI = 16)

инспекција	канална морфологија	N
со голо око	1 канал, оптуриран централно поставен	11, (68,7%)
	1 канал, неоптуриран централно поставен	5, (31,3%)
со телескоп магнификација и метиленско сино	пропустливост на оптурацијата	10, (90,9%)
	предоперативно постоење на пукнатини	3, (18,7%)

Анализата со Student – овиот t – тест на пропорции покажа постоење на статистички значајни разлики помеѓу детектирање на каналната морфологија при инспекција со голо око и со телескоп магнификација во спрега со метиленско сино кај MCI ($p = 0,0022$). Каналната оптурација детектирана со голо око кај 11 (68,7%) MCI, кај 10 (90,9%) при преглед со телескоп магнификација со метиленско сино беше квалификувана како пропустлива; (табела бр. 13).



сл.5а) - MLI со еден канал,
видливо обтуриран



сл.5б) евидентна
пропустливост на
обтурацијата

Табела бр. 14 - Канална морфологија на ресецирана коренска површина на максиларни латерални инцизиви (MLI = 15)

инспекција	канална морфологија	N
со голо око	1 канал, оптуриран	8, (53,3%)
	1 канал, неоптуриран	5 (33,3%)
	не е детектирана канална структура	2, (13,3%)
со телескоп магнификација и метиленско сино	пропустливост на оптурацијата	8, (100%)
	идентификуван 1 канал	2, (13,3%)
	предоперативно постоење на пукнатини	0, (0,0%)

Постојат статистички значајни разлики помеѓу детектирање на каналната морфологија со голо око и со телескоп магнификација во спрега со метиленско сино кај MLI ($p = 0,0000$). Каналната оптурација видлива со голо око кај 8 (53,3%) MLI, при преглед со телескоп магнификација и метиленско сино беше квалификувана како пропустлива кај сите 8 (100%) MLI; (табела бр. 14).

Табела бр. 15 - Канална морфологија на ресецирана коренска површина на максиларни канини (МК = 7)

инспекција	канална морфологија	N
со голо око	1 канал, оптуриран централно поставен	3, (42.9%)
	1 канал, неоптуриран, централно поставен	3, (42.9%)
	не е детектирана канална структура	1, (14.2%)
со телескоп магнификација и метиленско сино	Пропустливост на оптурацијата	3, (100%)
	идентификуван 1 канал	1, (14.2%)
	предоперативно постоење на дентински пукнатини	0, (0.0%)

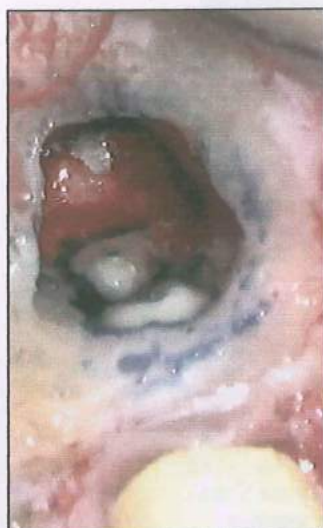Постојат статистички значајни разлики помеѓу детектирањето на каналната морфологија при преглед со голо око и детектирањето со телескоп магнификација во спрега со метиленско сино кај МК ($p = 0,0000$). Оптурацијата видлива со голо око кај 3 (42.9%) МК, во сите случаи беше квалификувана како пропустлива, откако беше проследена со телескоп магнификација и метиленско (табела бр. 15).

Табела бр. 16 - Канална морфологија на ресецирана коренска површина на максиларни први премолари (MPP = 6)

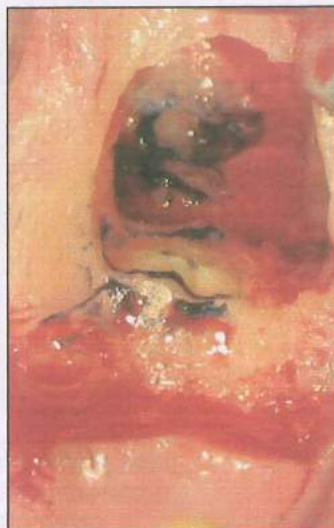
инспекција	канална морфологија	N
со голо око	1 канал, оптуриран	0, (0.0%)
	1 канал, неоптуриран, централно пос.	2, (33.3%)
	1 канал - букален или палатинален (фузија на корени)	2, (33.3%)
	букална и палатинална ресецирана површина без видлива канална структура	2, (33.3%)
со телескоп магнификација и метиленско сино	2 канала - 1 букален и 1 палатинален	2, (33.3%)
	букална и палатинална коренска површина со по 1 канал	1, (16.7%)
	букална ресецирана површина со 2 канала, палатинална со 1 канал	1, (16.7%)
	јатрогена грешка - fosse rout	1, (16.7%)
	предоперативно постоење на дентински пукнатини	0, (0.0%)

Постојат статистички значајни разлики помеѓу детектирањето на каналната морфологија при преглед со голо око и со телескоп магнификација во спрега со метиленско сино кај MPP ($p = 0,0000$).

При преглед со телескоп и метиленско сино, беше детектирана канална морфологија кај 5(83.3%) M.P.P. и fosse rout при претходно третирање на 1(16.7%)MPP (табела бр.16).



сл.6 - двокорен MVP со еден канал на букалната и палатиналната ресецирана коренска површина
(магнификација x2)

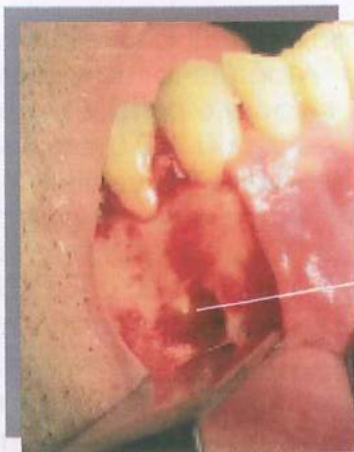

сл.7 - двокорен MVP со два канали на букална ресецирана коренска површина
(магнификација x2)

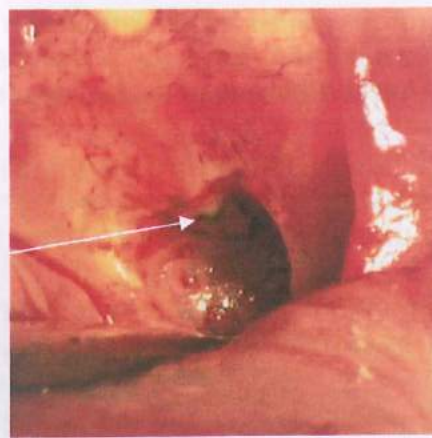
Табела бр. 17 - Канална морфологија на ресецирана коренска површина на максиларни втори премолари (MVP = 10)

Инспекција	канална морфологија	N
со голо око	1 канал, оптуриран, ексцентрично поставен	4, (40.0%)
	2 канала, оптурирани	2, (20 %)
	не е детектирана канална структура	4, (40 %)
со телескоп магнификација и метиленско сино	пропустливост на оптурацијата	4, (100 %)
	2 канала без истмус	2, (20 %)
	2 канала и истмус II класа	2, (20 %)
	1 канал	4, (40 %)
	предоперативно постоење на дентински пукнатини	0, (0 %)

Постојат статистички значајни разлики помеѓу детектирањето на каналната морфологија при преглед со голо око и со телескоп магнификација во спрега со метиленско сино ($p = 0,0000$). При преглед со телескоп магнификација и метиленско сино беше детектирана пропустливост на оптурацијата кај 5 (90.0%) MVP (од вкупно 6 кај кои беше видлива оптураторна маса со голо око) (табела бр. 17).



сл.9 а) - MdP со еден канал и видлива оптурација (магнификација x2)



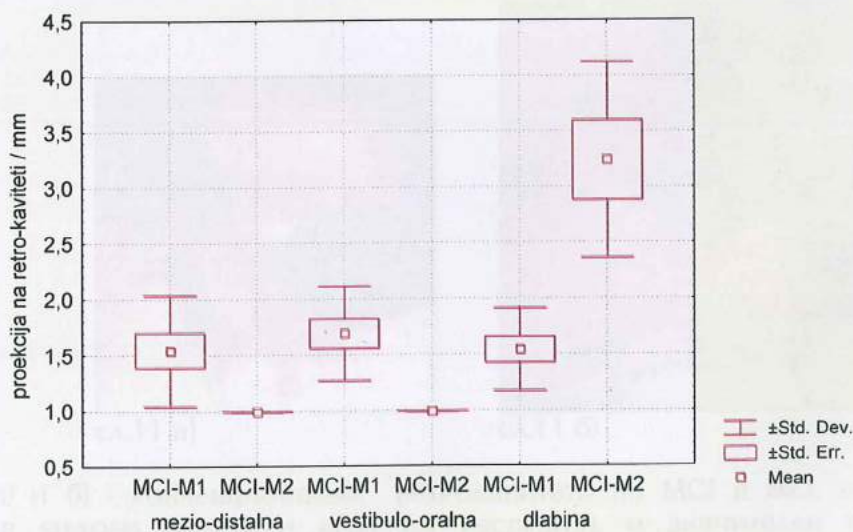
сл.9 б) - истиот MdP, со евидентно пропустлива оптурација (магнификација x2)

II.4. Тродимензионална екстензија на ретрокавитетите

Табела бр. 20 - Средни вредности на тродимензионална проекција на ретрокавитети на MCI изразени во (mm) во релација со техниките на ретропрепарација

проекција на ретро-кавитети	конвенционална (N = 10)		ултрасонична (N = 6)	
	ПРОСЕК	СА	ПРОСЕК	СА
M-D	1.6	0.50	1.0	0.00
V-O	1.7	0.42	1.0	0.00
длабина	1.6	0.37	3.2	0.88

Графикон бр. 11 - Средни вредности на тродимензионална проекција на ретрокавитети на MCI изразени во (mm) во релација со техниките на ретропрепарација



* M1 - конвенционална ретропрепарација

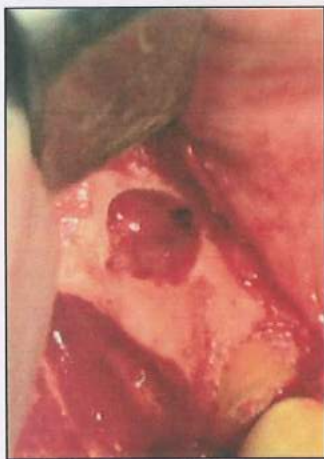* M2 - ултрасонична ретропрепарација

Mann Whitney U Test покажа постоење на статистички значајни разлики помеѓу средните вредности на мезио-дисталната проекција на ретро-кавитетите на MCI во однос на двете методи на ретропрепарација ($U = 12.0$ $Z = - 2.288$ $p = 0.0221$).

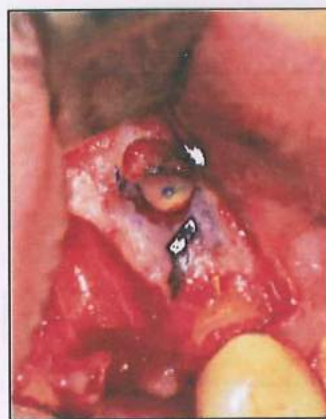Mann Whitney U Test покажа постоење на статистички значајни разлики помеѓу средните вредности на вестибуло-оралната проекција на ретро-кавитетите на MCI во однос на двете методи на ретропрепарација ($U = 6.0$ $Z = - 2.603$ $p = 0.0092$).

Mann Whitney U Test покажа постоење на статистички значајни разлики помеѓу средните вредности на длабината на ретро-кавитетите на MCI во однос на двете методи на ретропрепарација ($U = 0.00$ $Z = - 3.253$ $p = 0.0011$), (табела бр. 20 и графикон бр. 11).

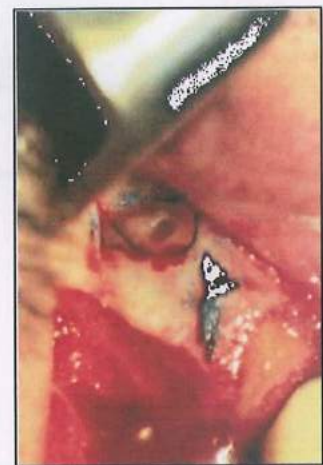
Ултрасонично препарираниите ретрокавитети на MCI имаа помали вредности во вестибуло-орална, мезиодистална проекција, а воедно беа и подлабоки, наспроти конвенционалните.



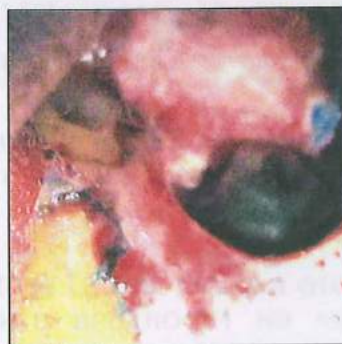сл.10 а) -MCI ресециран



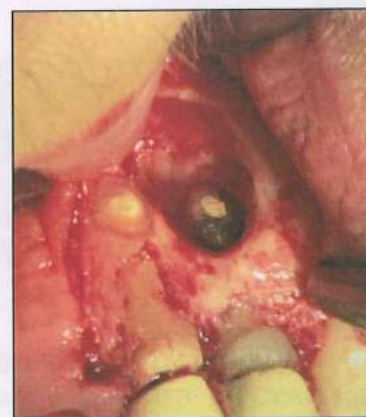сл.10 б)
идентификувана
канална структура



сл.10 в)
конвенционален
ретрокавитет



сл.11 а)



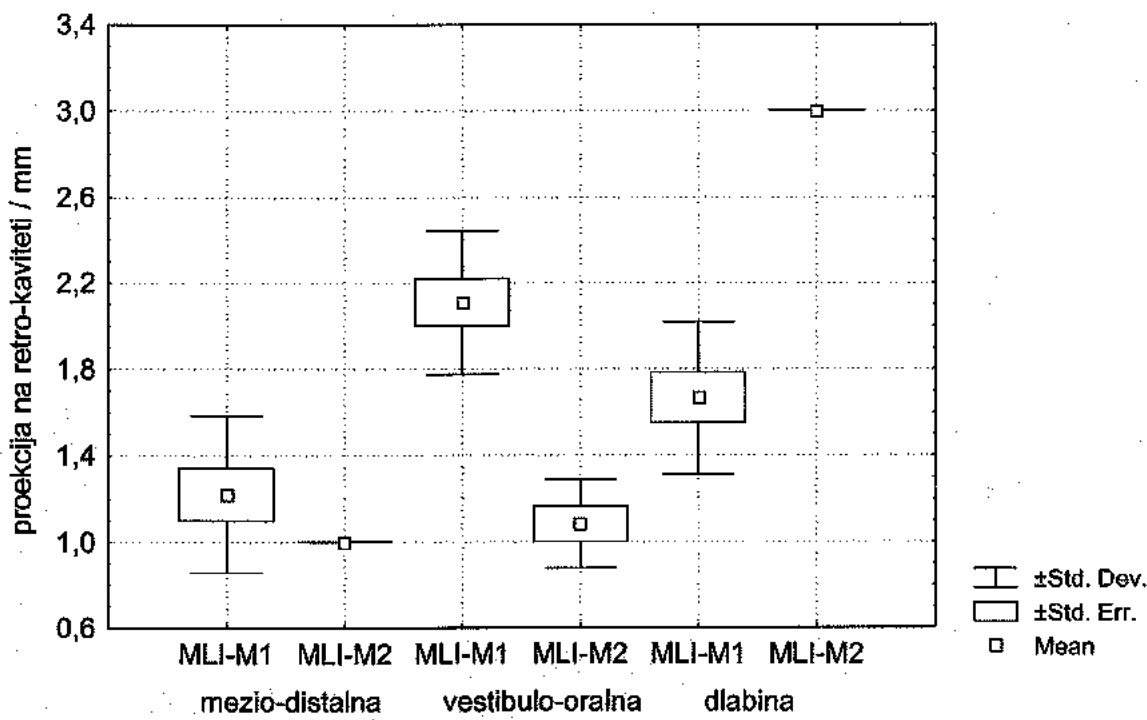
сл.11 б)

11 а) и б) - конвенционални ретрокавитети на MCI и MLI, со грацилни дентинските ѕидови, нагласен агол на ресекција, и значителен волумен на коскената крипта.

Табела бр. 21. Средни вредности на тродимензионална проекција на ретро-кавитети на MLI изразени во (mm) во релација со техниките на ретропрепарација

проекција на ретро-кавитети	конвенционална (N = 9)		ултрасонична (N = 6)	
	ПРОСЕК	СА	ПРОСЕК	СА
M-D	1.2	0.36	1.0	0.00
V-O	2.1	0.33	1.1	0.20
длабина	1.7	0.35	3.0	0.00

Графикон бр. 12. - Средни вредности на тродимензионална проекција на ретро-кавитети на MLI изразени во (mm) во релација со техниките на ретропрепарација



* M1 - конвенционална ретропрепарација

* M2 - ултрасонична ретропрепарација

Mann Whitney U Test покажа отсуство на статистички значајни разлики помеѓу средните вредности на мезио-дисталната проекција на ретро-кавитетите на MLI во однос на двете методи на ретропрепарација ($U = 18.0$ $Z = -1.060$ $p = 0.2889$).

Mann Whitney U Test покажа постоење на статистички значајни разлики помеѓу средните вредности на вестибуло-оралната проекција на ретро-кавитетите на MLI во однос на двете методи на ретропрепарација ($U = 0.5$ $Z = -3.123$ $p = 0.0017$).

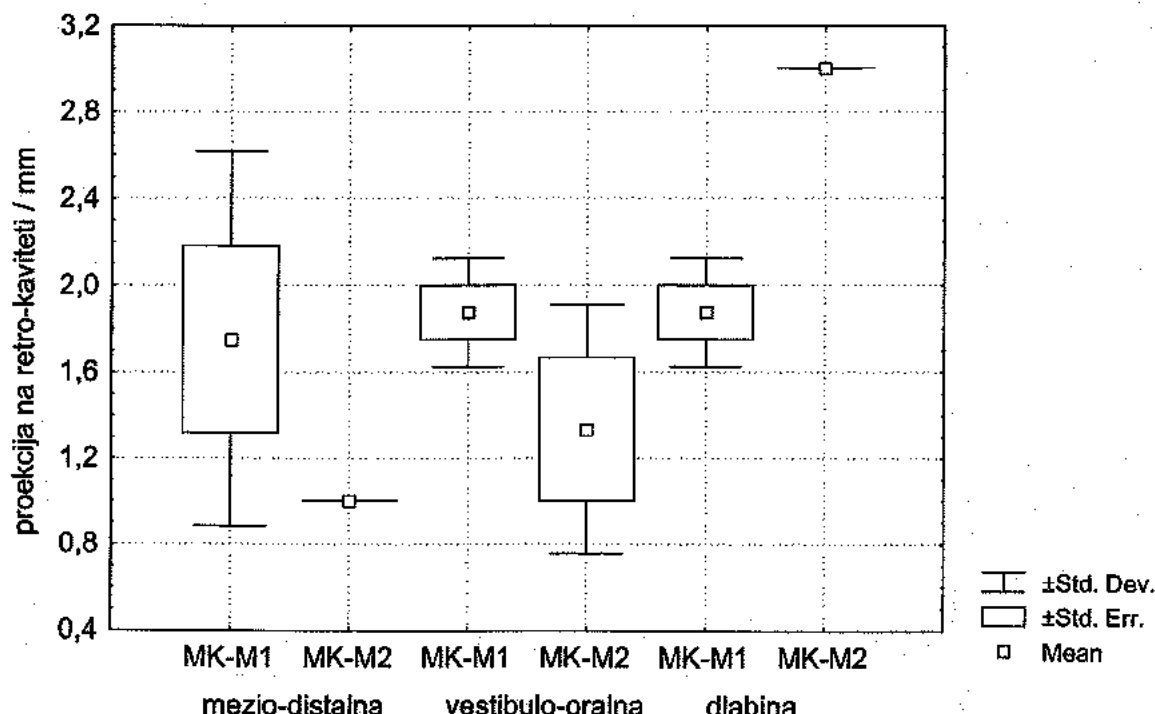
Mann Whitney U Test покажа постоење на статистички значајни разлики помеѓу средните вредности на длабината на ретро-кавитетите на MLI во однос на двете методи на ретропрепарација ($U = 0.00$ $Z = - 3.181$ $p = 0.0014$), (табела бр. 21 и графикон бр. 12).

Ултрасонично препарираните ретрокавитети на MLI имаа помали вредности во мезиодистална проекција во споредба со конвенционалните, а воедно беа и подлабоки.

Табела бр. 22. - Средни вредности на тродимензионална проекција на ретро-кавитети на МК изразени во (mm) во релација со техниките на ретропрепарација

проекција на ретро-кавитети	конвенционална (N = 4)		ултрасонична (N = 3)	
	ПРОСЕК	СА	ПРОСЕК	СА
M-D	1.8	0.86	1.0	0.00
V-O	1.9	0.25	1.3	0.58
длабина	1.9	0.25	3.0	0.00

Графикон бр. 13. - Средни вредности на тродимензионална проекција на ретро-кавитети на МК изразени во (mm) во релација со техниките на ретропрепарација



* M1 - конвенционална ретропрепарација
 * M2 - ултрасонична ретропрепарација

Mann Whitney U Test покажа постоење на статистички значајни разлики помеѓу средните вредности на мезио-дисталната проекција на ретро-кавитетите на МК во однос на двете методи на ретропрепарација. ($U = 3.0$ $Z = - 2.076$ $p = 0.0416$).

Mann Whitney U Test покажа постоење на статистички значајни разлики помеѓу средните вредности на вестибуло-оралната проекција на ретро-кавитетите на МК во однос на двете методи на ретропрепарација ($U = 2.5$ $Z = - 1.988$ $p = 0.0477$).

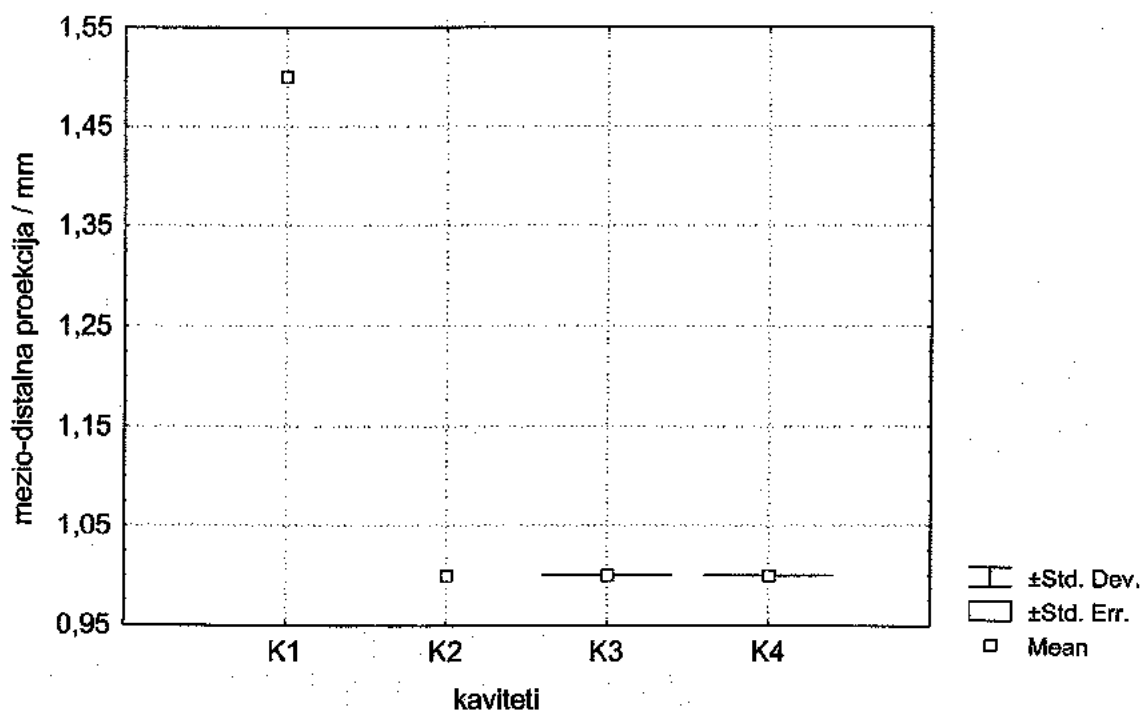
Mann Whitney U Test покажа постоење на статистички значајни разлики помеѓу средните вредности на длабината на ретро-кавитетите на МК во однос на двете методи на ретропрепарација ($U = 0.00$ $Z = - 2.121$ $p = 0.0339$), (табела бр. 22 и графикон бр. 13).

Ултрасонично препарираните ретрокавитети на МК имаа помали вредности во вестибуло-орална, мезиодистална проекција, а воедно беа и подлабоки.

Табела бр. 23. - Средни вредности на мезио-дистална проекција на ретро-кавитети на **MPP** изразени во (mm) во релација со техниките на ретропрепарација (N = 10)

MPP – кавитети	просек	СА
K1 - кавитет конвенционално преп.	1.5	0.0
K2 -кавитет ултрасонично преп.	1.0	0.0
K3 -букални кавитети ултрасонично преп.	1.0	0.0
K4 -палатин. кавитети ултрасонично преп.	1.0	0.0

Графикон бр. 14. - Средни вредности на мезио-дистална проекција на ретро-кавитети на **MPP** изразени во (mm) во релација со техниките на ретропрепарација

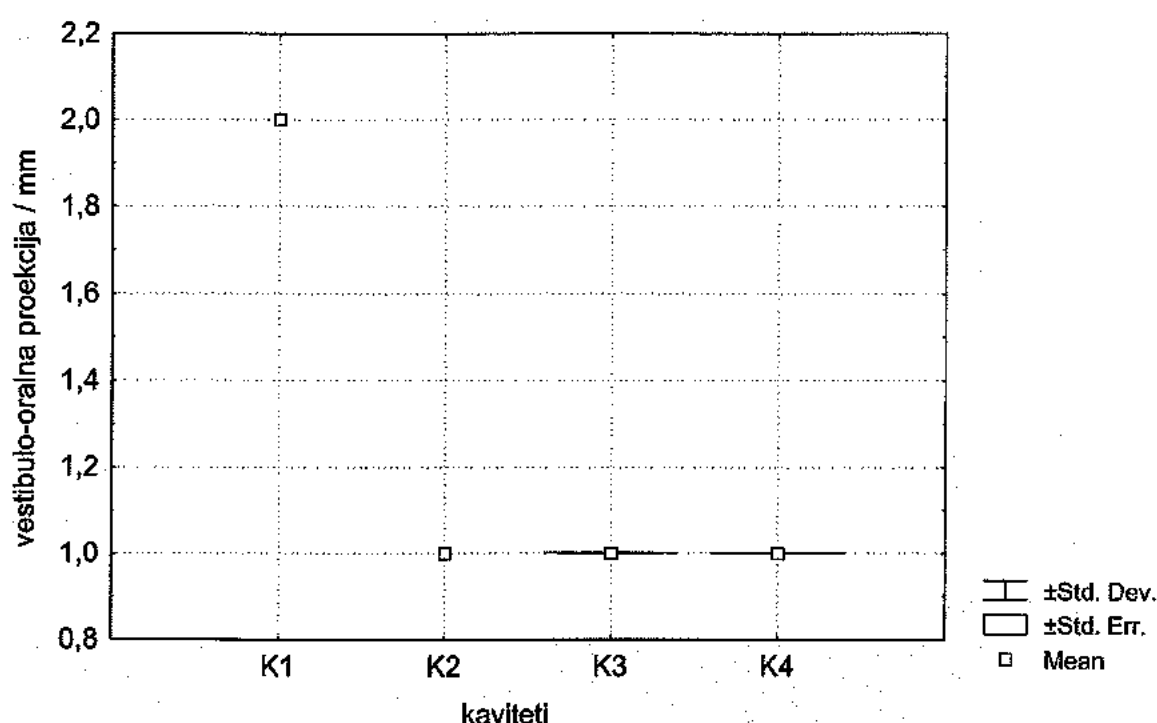


Анализата на варијанса (ANOVA) покажа отсуство на статистички значајни разлики помеѓу средните вредности на мезио-дисталната проекција на ретро-кавитетите на МРР ($F = 0.00$ $p = 1.0$). Само еден МРР беше конвенционално препариран, а сите останати беа ултрасонично препарирани (табела бр.23 и графикон бр. 14).

Табела бр. 24. - Средни вредности на V-O проекција на ретро-кавитети на МРР изразени во (mm) во релација со техниките на ретропрепарација (N = 10)

МРР – кавитети	ПРОСЕК	СА
K1 -кавитет конвенционално преп.	2.0	0.00
K2 -кавитет - ултрасонично преп.	1.0	0.00
K3 -букални кавитети ултрасонично преп.	1.0	0.00
K4 -палатин. Кавитети ултрасонично преп.	1.0	0.00

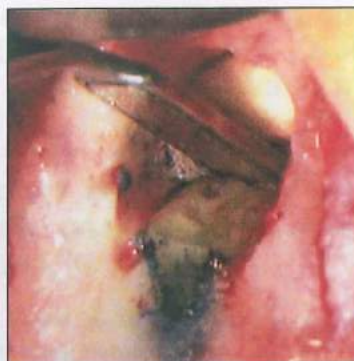Графикон бр. 15. - Средни вредности на V-O проекција на ретро-кавитети на МРР изразени во (mm) во релација со техниките на ретропрепарација



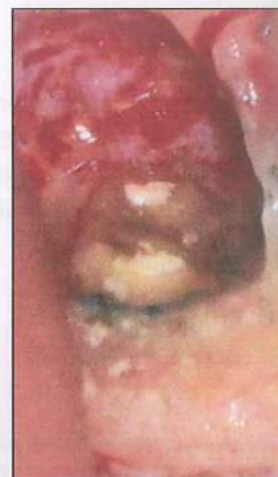Анализата на варијанса (ANOVA) покажа отсуство на статистички значајни разлики помеѓу средните вредности на вестибуло-оралната проекција на ретро-кавитетите на МРР ($F = 0.00$ $p = 1.0$). Само еден примерок беше конвенционално препариран, а останатите беа ултрасонично, (табела бр.24 и графикон бр. 15).



сл.12 а)



сл.12 б)



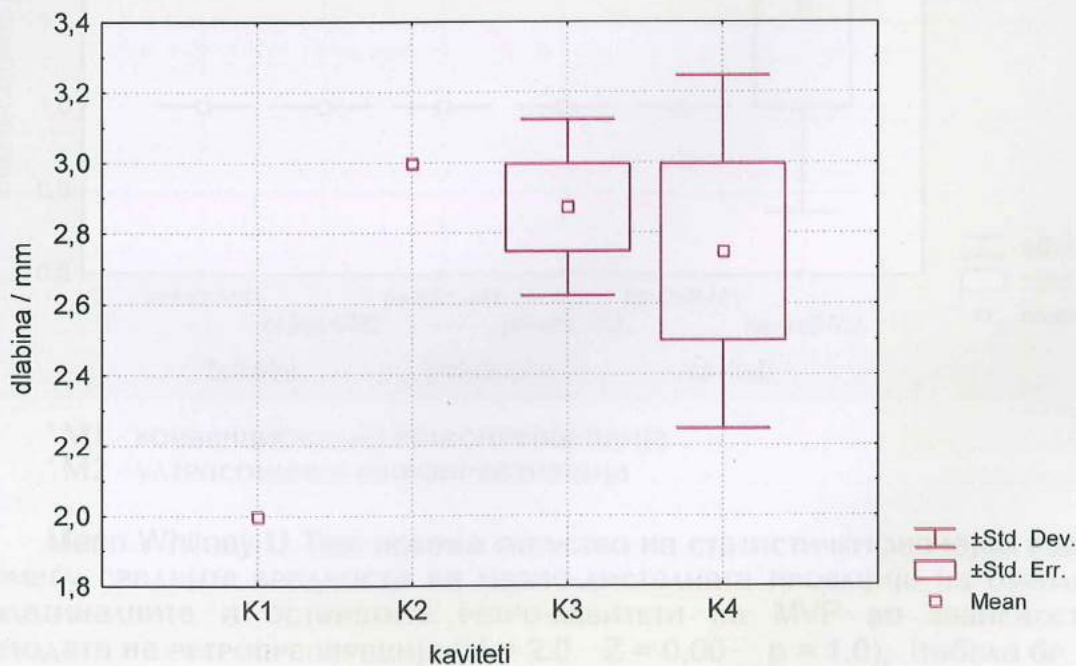
сл.12 в)

сл.12 а), б), в) - букален и палатинален ретрокавитет на ултрасонично ретропрепариран МРР (магнификација x 2)

Табела бр. 25. - Средни вредности на длабина на ретро-кавитети на МРР изразени во (mm) во релација со техниките на ретропрепарација (N = 10)

МРР ЫI кавитети	просек	СА
K1 -кавитет конвенционално преп.	2.0	0.00
K2 -кавитет - ултрасонично преп.	3.0	0.00
K3 -букални кавитети ултрасонично преп.	2.9	0.25
K4 -палатин. кавитети ултрасонично преп.	2.8	0.50

Графикон бр. 16. - Средни вредности на длабина на ретро-кавитети на МРР изразени во (mm) во релација со техниките на ретропрепарација

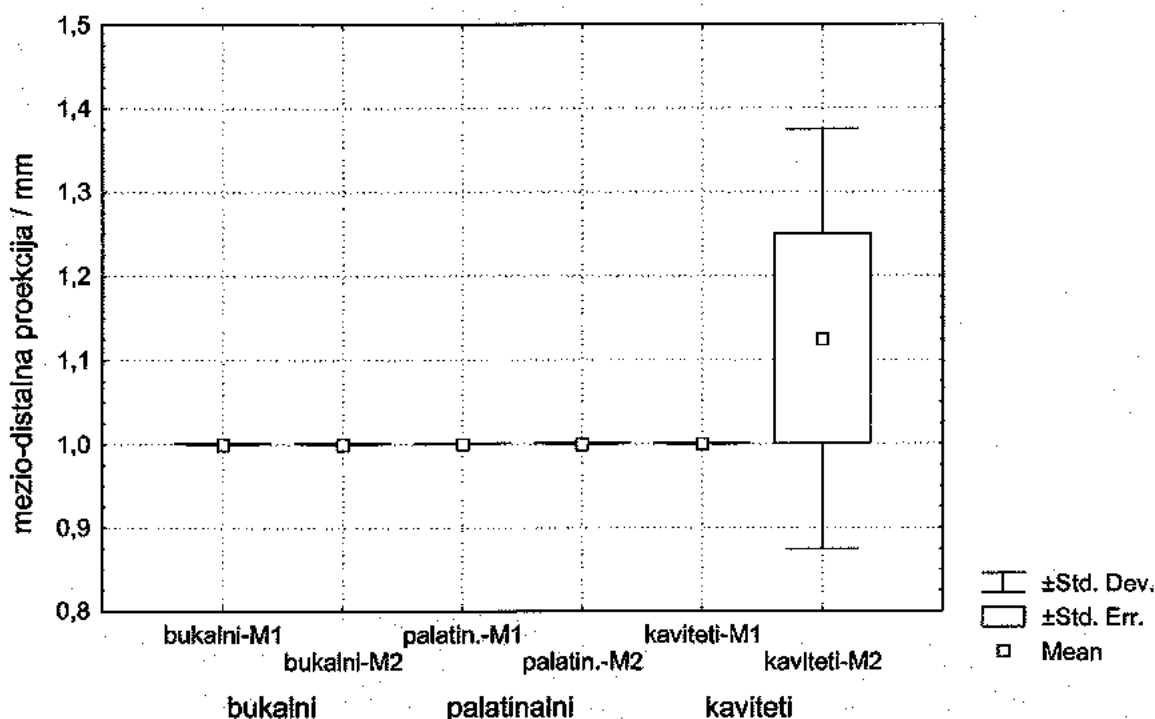


Анализата на варијанса (ANOVA) покажа дека не постојат статистички значајни разлики помеѓу средните вредности на длабината на ретро-кавитетите на MVP ($F = 1.466$ $p = 0.3149$). Само еден примерок беше конвенционално препарирани, а останатите беа ултрасонично препарирани (табела бр. 25 и графикон бр. 16).

Табела бр. 26. - Средни вредности на M-D проекција на ретро-кавитети на MVP изразени во (mm) во релација со техниките на ретропрепарација, (N = 14)

MVP кавитети	конвенционална (N = 6)		ултрасонична (N = 8)	
	ПРОСЕК	СА	ПРОСЕК	СА
букални	1.0	0.00	1.0	0.00
палатинални	1.0	0.00	1.0	0.00
останати	1.0	0.00	1.1	0.25

Графикон бр. 17 - Средни вредности на M-D проекција на ретро-кавитети на MVP изразени во (mm) во релација со техниките на ретропрепарација



* M1 - конвенционална ретропрепарација

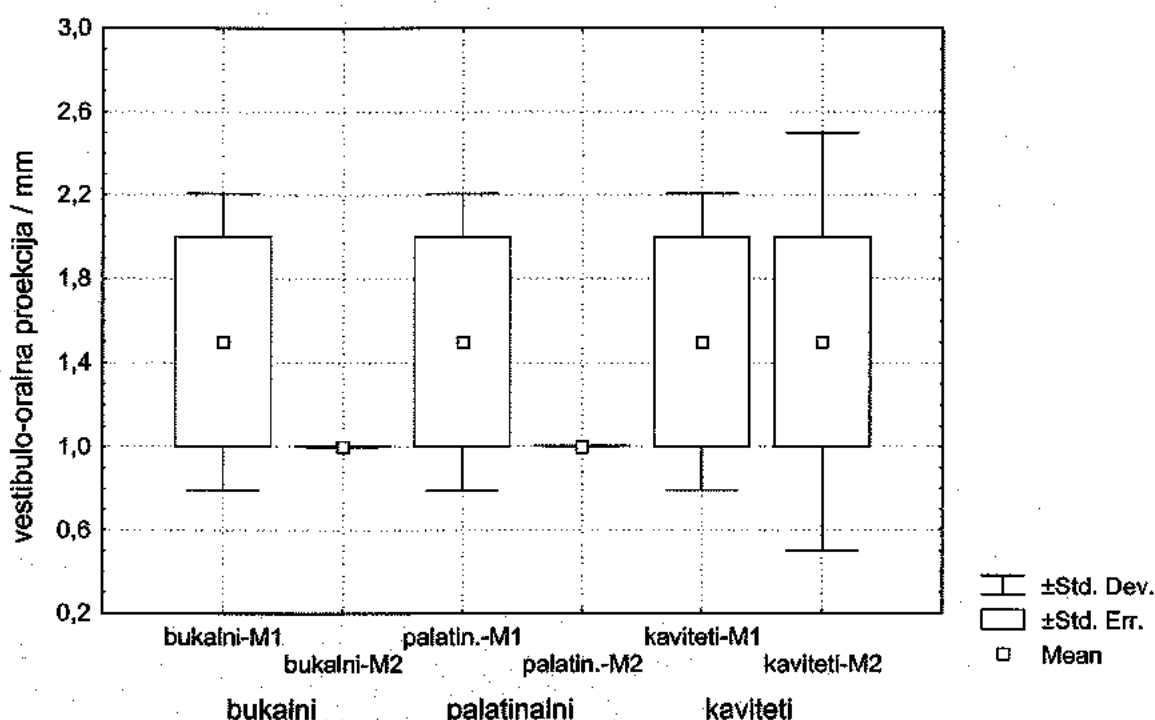
* M2 - ултрасонична ретропрепарација

Mann Whitney U Test покажа отсуство на статистички значајни разлики помеѓу средните вредности на межо-дисталната проекција на булакните, палатиналните и останатите ретро-кавитети на MVP во зависност од методата на ретропрепарација ($U = 2.0$ $Z = 0,00$ $p = 1,0$), (табела бр. 26 и графикон бр. 17).

Табела бр. 27. - Средни вредности на V-O проекција на ретро-кавитети на MVP изразени во (mm) во релација со техниките на ретропрепарација

MVP кавитети	конвенционална (N = 6)		ултрасонична (N = 8)	
	ПРОСЕК	СА	ПРОСЕК	СА
букални	1.5	0.71	1.0	0.00
палатинални	1.5	0.71	1.0	0.00
останати	1.5	0.71	2.0	1.00

Графикон бр. 18. - Средни вредности на V-O проекција на ретро-кавитети на MVP изразени во (mm) во релација со техниките на ретропрепарација



* M1 - конвенционална ретропрепарација

* M2 - ултрасонична ретропрепарација

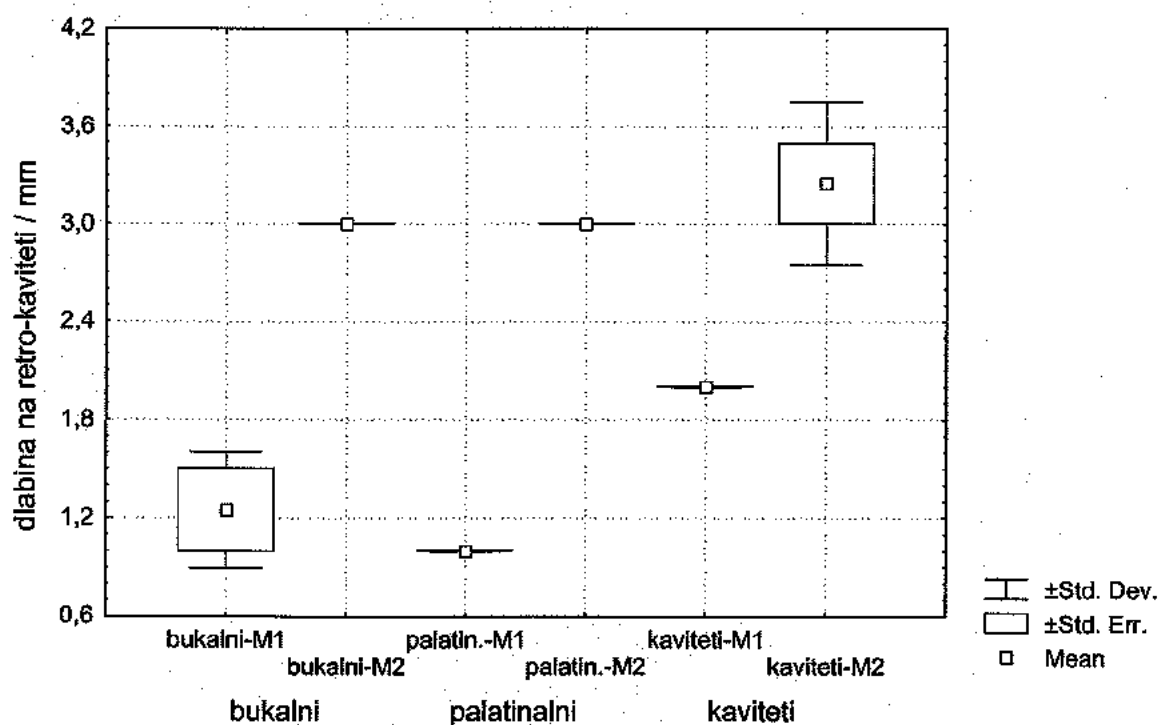
И покрај постоење на евидентни разлики, Mann Whitney U Test не покажа постоење на статистички значајни разлики помеѓу средните вредности на вестибуло-орална проекција на ретро-кавитетите на булакните и палатиналните корени на MVP во зависност од методата на ретропрепарација ($U = 1.0$ $Z = -0.774$ $p = 0.4385$).

И покрај постоење на евидентни разлики, Mann Whitney U Test не покажа постоење на статистички значајни разлики помеѓу средните вредности на вестибуло-орална проекција на останатите ретро-кавитети на MVP во зависност од методата на ретропрепарација ($U = 0.00$ $Z = 0.00$ $p = 1.0$), (табела бр. 27 и графикон бр. 18).

Табела бр. 28. - Средни вредности на длабина на ретро-кавитети на MVP изразени во (mm) во релација со техниките на ретропрепарација

MVP кавитети	конвенционална (N = 6)		ултрасонична (N = 8)	
	ПРОСЕК	СД	ПРОСЕК	СД
букални	1.3	0.35	3.0	0.00
палатинални	1.0	0.00	3.0	0.00
останати	2.0	0.00	3.3	0.50

Графикон бр. 19. - Средни вредности на длабина на ретро-кавитети на MVP изразени во (mm) во релација со техниките на ретропрепарација



* M1 - конвенционална ретропрепарација

* M2 - ултрасонична ретропрепарација

Mann Whitney U Test покажа постоење на статистички значајни разлики помеѓу средните вредности на длабина на булакните ретро-кавитети на MVP во зависност од методата на ретропрепарација ($U = 6.0$ $Z = -3.774$ $p = 0.0065$).

Mann Whitney U Test покажа постоење на статистички значајни разлики помеѓу средните вредности на длабина на палатинални ретро-кавитети на MVP во зависност од методата на ретропрепарација ($U = 8.0$ $Z = -5.692$ $p = 0.0028$).

Mann Whitney U Test покажа постоење на статистички значајни разлики помеѓу средните вредности на длабина на другите ретро-кавитети на MVP во зависност од методата на ретропрепарација ($U = 4.0$ $Z = -3.0113$ $p = 0.0199$); (табела бр. 28 и графикон бр. 19).

Ултрасонично препарираниите ретро кавитети имаа оптимална длабина од 3мм и повеќе.

Табела бр. 29. - Средни вредности на тродимензионална проекција на ретро-кавитети на **Mdl** изразени во (mm) во релација со техниките на ретропрепарација

проекција на ретро-кавитети	конвенционална (N=2)		ултрасонична (N=1)	
	ПРОСЕК	СА	ПРОСЕК	СА
мезио-дистална	1.0	0.00	1.0	0.00
вестибуло-орална	1.5	0.00	1.0	0.00
длабина	2.0	0.00	3.0	0.00

Средните вредности на проекциите на ретро-кавитетите на **Mdl** според направената дескрипција се еднакви (не се разликуваат) независно со која метода се препарирани. (табела бр. 29).

(не е можна друга анализа бидејќи е мал бројот на препарирани **Mdl**)

Табела бр. 30. - Средни вредности на тродимензионална проекција на ретро-кавитети на **MdP** изразени во (mm) ултрасонично ретро-препарирани

проекција на ретро-кавитети	ултрасонична (N=3)	
	ПРОСЕК	СА
Мезио-дистална	1.0	0.00
вестибуло-орална	1.0	0.00
длабина	3.2	0.29

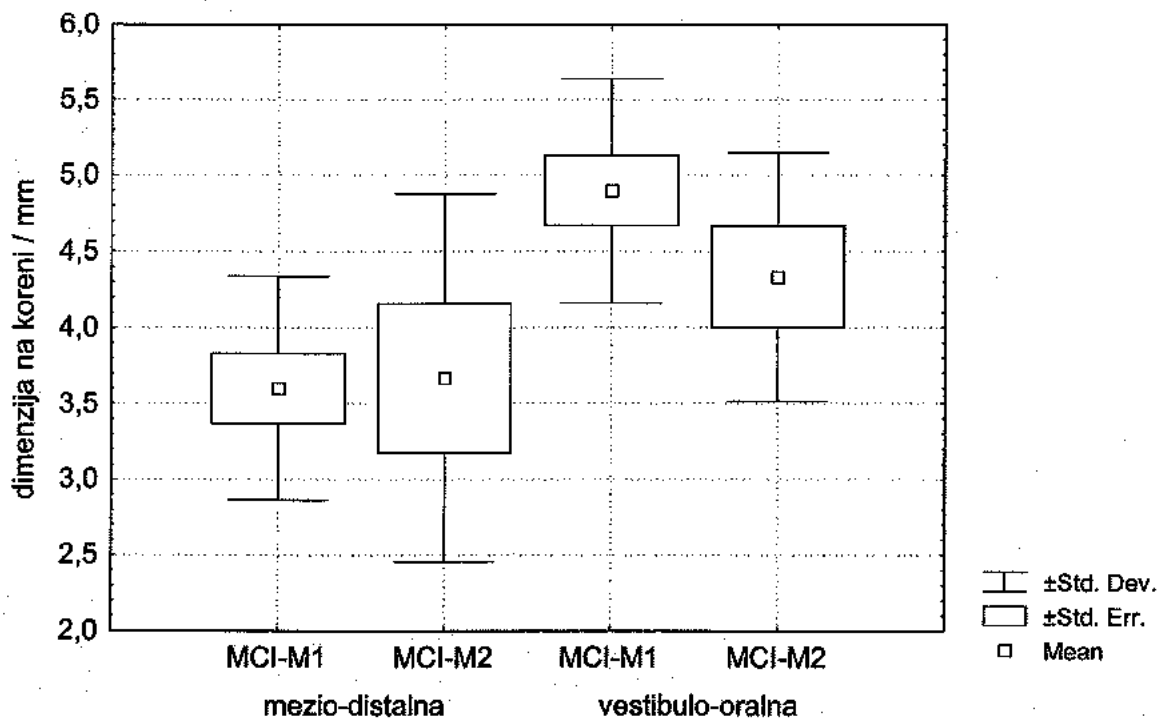
Прикажаните средни вредности на табела бр.30 на тродимензионалните проекции на ретро-кавитетите на **MdP** реализирани со ултрасоничната метода се унисони, и како такви во однос на конвенционалниот период немаат валидна компаративна употребна вредност од проста причина што ретропрепарациите на **MdP** единствено се можни и изводливи со примена на ултрасоничниот период.

II.5. Рестриктивност на дентинскиот супстрат

Табела бр. 31. - Средни вредности на димензии на Ресецирана Коренска Површина на **MCI** изразени во (mm) во релација со техниките на ретропрепарација

димензија Р.К.П	конвенционална (N = 10)		ултрасонична (N = 6)	
	ПРОСЕК	СА	ПРОСЕК	СА
мезио-дистална	3.6	0.74	3.7	1.21
вестибуло-орална	4.9	0.73	4.3	0.81

Графикон бр. 20. - Средни вредности на димензии на ресецирана коренска површина на **MCI** изразени во (mm) во релација со техниките на ретропрепарација



* M1 - конвенционална ретропрепарација

* M2 - ултрасонична ретропрепарација

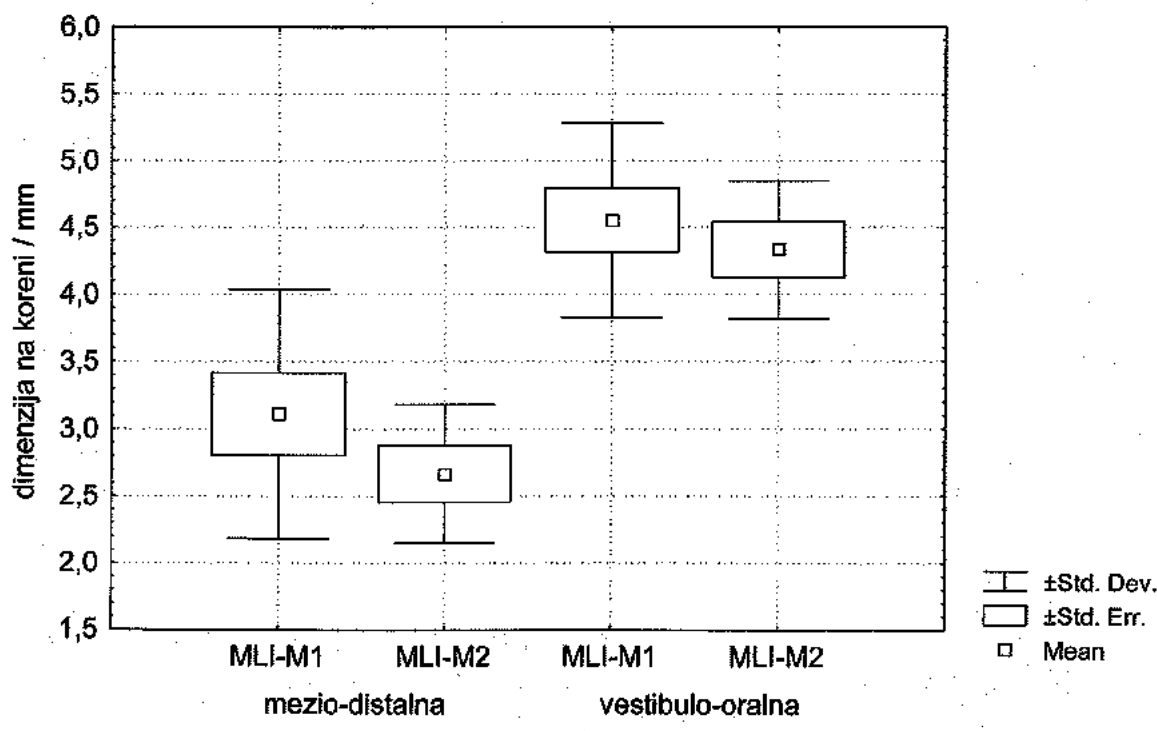
Mann Whitney U Test покажа дека не постојат статистички значајни разлики помеѓу средните вредности на мезио-дисталните димензии на ресецираната коренска површина на **MCI** во релација со техниките на ретропрепарација ($U = 27.0$ $Z = -0.325$ $p = 0.7449$).

Mann Whitney U Test покажа дека не постојат статистички значајни разлики помеѓу средните вредности на вестибуло-оралните димензии на ресецираната коренска површина на MCI во релација со техниките на ретропрепарација ($U = 16.5$ $Z = - 1.464$ $p = 0.1431$); (табела бр. 31 и графикон бр. 20).

Табела бр. 32. - Средни вредности на димензии на Ресецирана Коренска Површина на MLI изразени во (mm) во релација со техниките на ретропрепарација

димензија на Р.К.П	конвенционална (N = 9)		ултрасонична (N = 6)	
	ПРОСЕК	СД	ПРОСЕК	СД
мезио-дистална	3.1	0.92	2.7	0.51
вестибуло-орална	4.5	0.71	4.3	0.52

Графикон бр. 21. - Средни вредности на димензии на ресецирана коренска површина на MLI изразени во (mm) во релација со техниките на ретропрепарација



* M1 - конвенционална ретропрепарација

* M2 - ултрасонична ретропрепарација

Mann Whitney U Test покажа дека не постојат статистички значајни разлики помеѓу средните вредности на мезио-дисталните димензии на

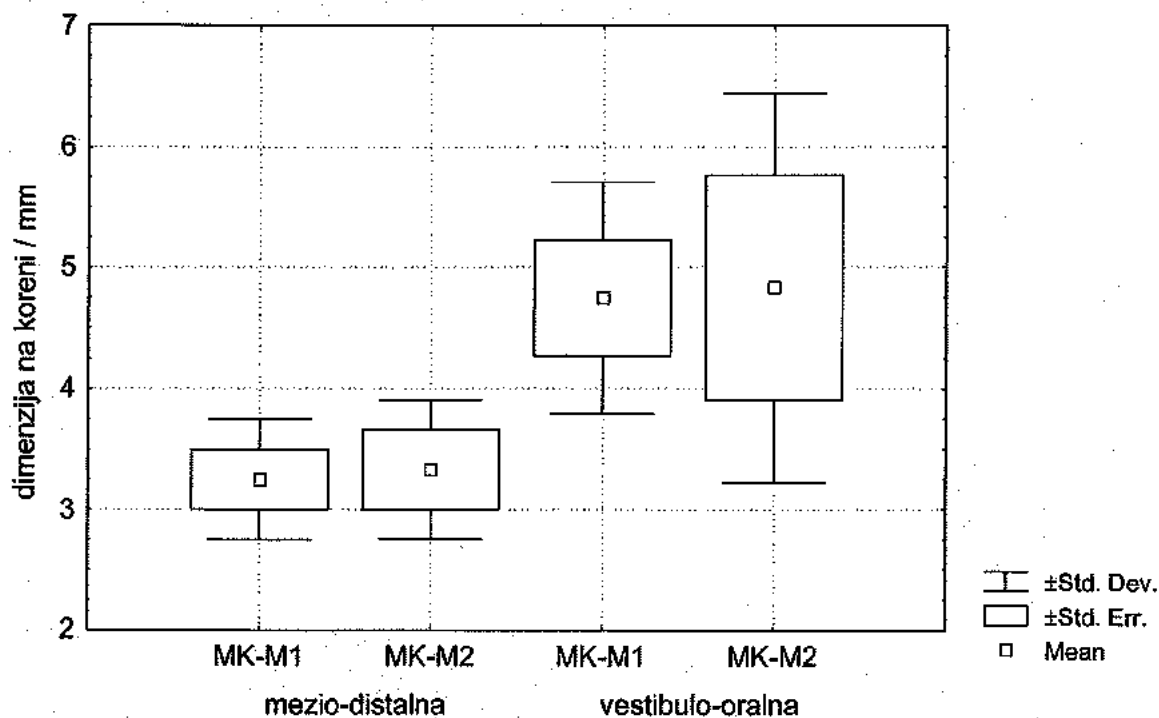
ресецирана коренска површина на MLI во релација со техниките на ретропрепарација ($U = 20.0$ $Z = -0.824$ $p = 0.4094$).

Mann Whitney U Test покажа дека не постојат статистички значајни разлики помеѓу средните вредности на вестибуло-оралните димензии на ресецирана коренска површина на MLI во релација со техниките на ретропрепарација ($U = 24.0$ $Z = -0.353$ $p = 0.7236$); (табела бр. 32 и графикон бр. 21).

Табела бр. 33. - Средни вредности на димензии на Ресецирана Коренска Површина на МК изразени во (mm) во релација со техниките на ретропрепарација

димензии на Р.К.П	конвенционална (N=4)		ултрасонична (N=3)	
	ПРОСЕК	СА	ПРОСЕК	СА
мезио-дистална	3.2	0.50	3.3	0.58
вестибуло-орална	4.7	0.96	4.8	1.6

Графикон бр. 22. - Средни вредности на димензии на ресецирана коренска површина на МК изразени во (mm) во релација со техниките на ретропрепарација



* M1 - конвенционална ретропрепарација

* M2 - ултрасонична ретропрепарација

Mann Whitney U Test покажа дека не постојат статистички значајни разлики помеѓу средните вредности на мезио-дисталните димензии на ресецирана коренска површина на МК во релација со техниките на ретропрепарација ($U = 5.5$ $Z = -0.1767$ $p = 0.8596$).

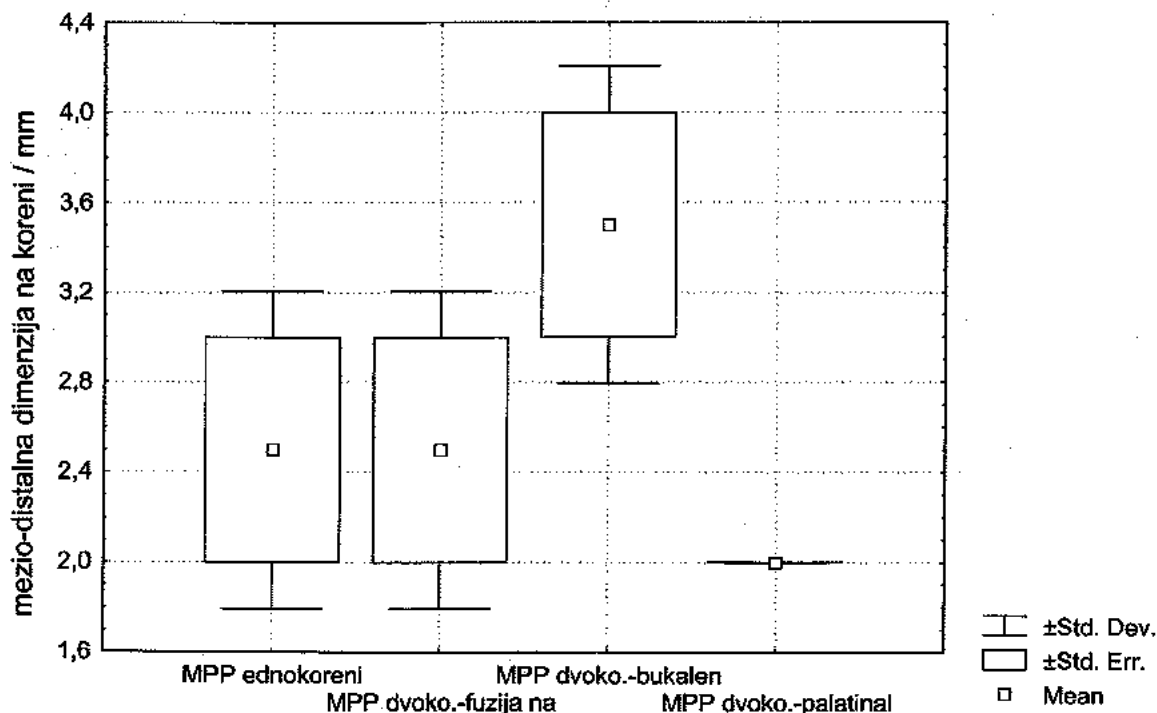
Mann Whitney U Test покажа дека не постојат статистички значајни разлики помеѓу средните вредности на вестибуло-оралните димензии на ресецираната коренска површина на МК во релација со техниките на ретропрепарација ($U = 5.5$ $Z = -0.1767$ $p = 0.8596$); (табела бр. 33 и графикон бр. 22).

Табела бр. 34. - Средни вредности на мезио-дистална димензија на Ресецирана Коренска Површина на МРР изразени во (mm) ултрасонично ретропрепарирани

димензии на Р.К.П	просек	СД
Еднокорени	2.5	0.70
Двокорени со Фузијана корени	2.5	0.71
Двокорени (букален к.)	3.5	0.71
Двокорени (палати. к.)	2.0	0.00

Анализата на варијанса (ANOVA) покажа дека не постојат статистички значајни разлики помеѓу средните вредности на мезио-дисталната димензија на еднокорените и двокорените МРР ултрасонично ретропрепарирани ($F = 2,111$ $p = 0,2415$), (табела бр. 34 и графикон бр. 23).

Графикон бр. 23. - Средни вредности на мезио-дистална димензија на ресецирана коренска површина на МРР изразени во (mm) ултрасонично ретропрепарирани

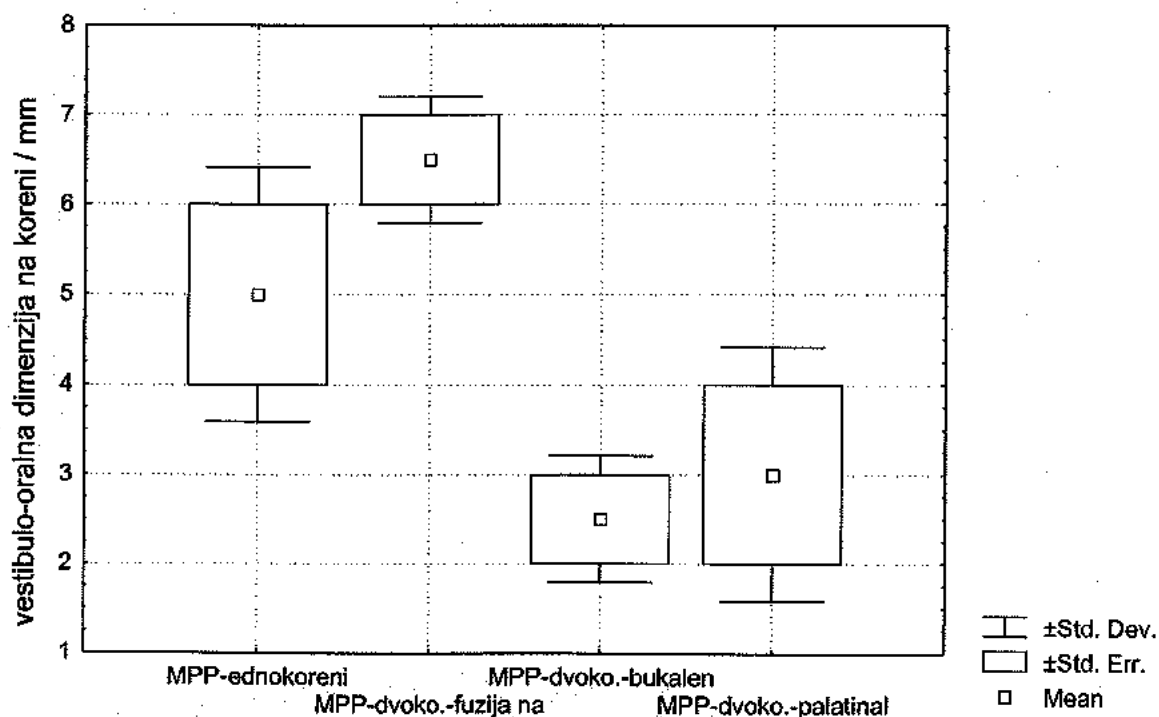


Табела бр. 35. - Средни вредности на вестибуло-орална димензија на Ресецирана Коренска Површина на **MPP** изразени во (mm) ултрасонично ретропрепарирани

димензии на Р.К.П	просек	СА
Еднокорени	5.0	1.41
ДВОКОРЕНИ со фузијана корени	6.5	0.70
ДВОКОРЕНИ (бук. корен)	2.5	0.71
ДВОКОРЕНИ (пал. корен)	3.0	1.40

Анализата на варијанса (ANOVA) покажа дека не постојат статистички значајни разлики помеѓу средните вредности на вестибуло-оралната димензија на ресецираната коренска површина на еднокорените и двокорените **MPP** ултрасонично ретропрепарирани ($F = 5,466$ $p = 0,0671$), (табела бр. 35 и графикон бр. 24).

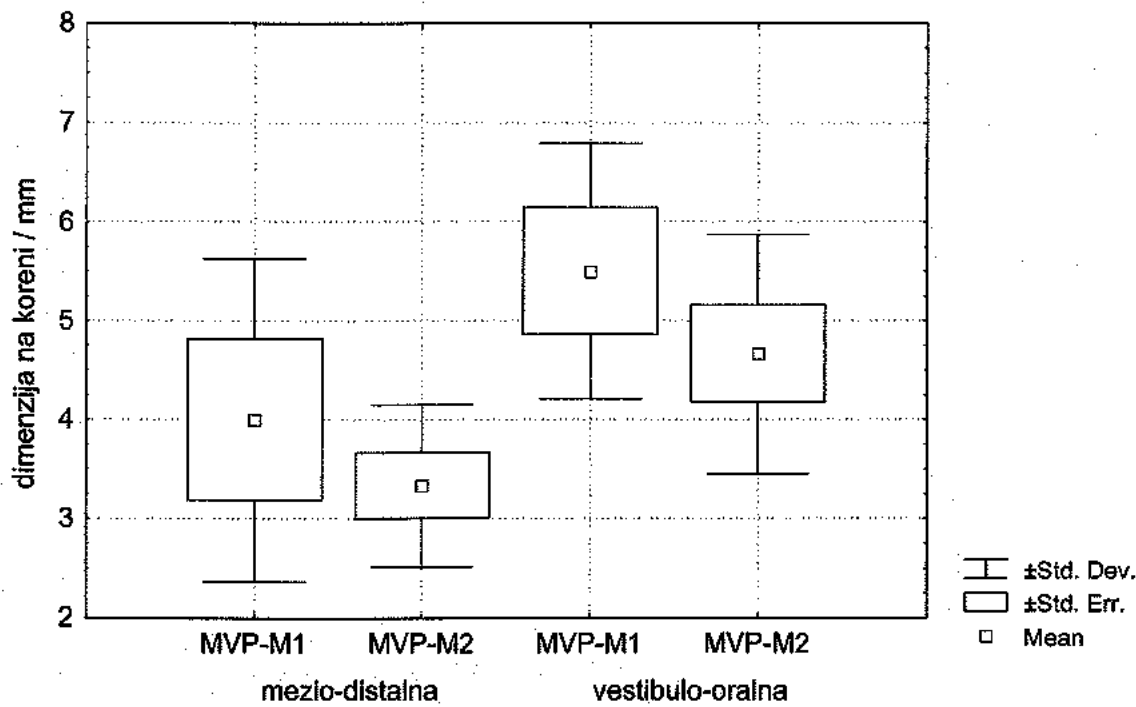
Графикон бр. 24. - Средни вредности на вестибуло-орална димензија на ресецирана коренска површина на **MPP** изразени во (mm) ултрасонично ретропрепарирани



Табела бр. 36. - Средни вредности на димензии на Ресецирана Коренска Површина на MVP изразени во (mm) во релација со техниките на ретропрепарација

димензија на Р.К.П	конвенционална (N=4)		ултрасонична (N=6)	
	ПРОСЕК	СА	ПРОСЕК	СА
мезио-дистална	4.0	1.63	3.3	0.81
вестибуло-орална	5.5	1.29	4.7	1.21

Графикон бр. 25. - Средни вредности на димензии на ресецирана коренска површина на MVP изразени во (mm) во релација со техниките на ретропрепарација



* M1 - конвенционална ретропрепарација

* M2 - ултрасонична ретропрепарација

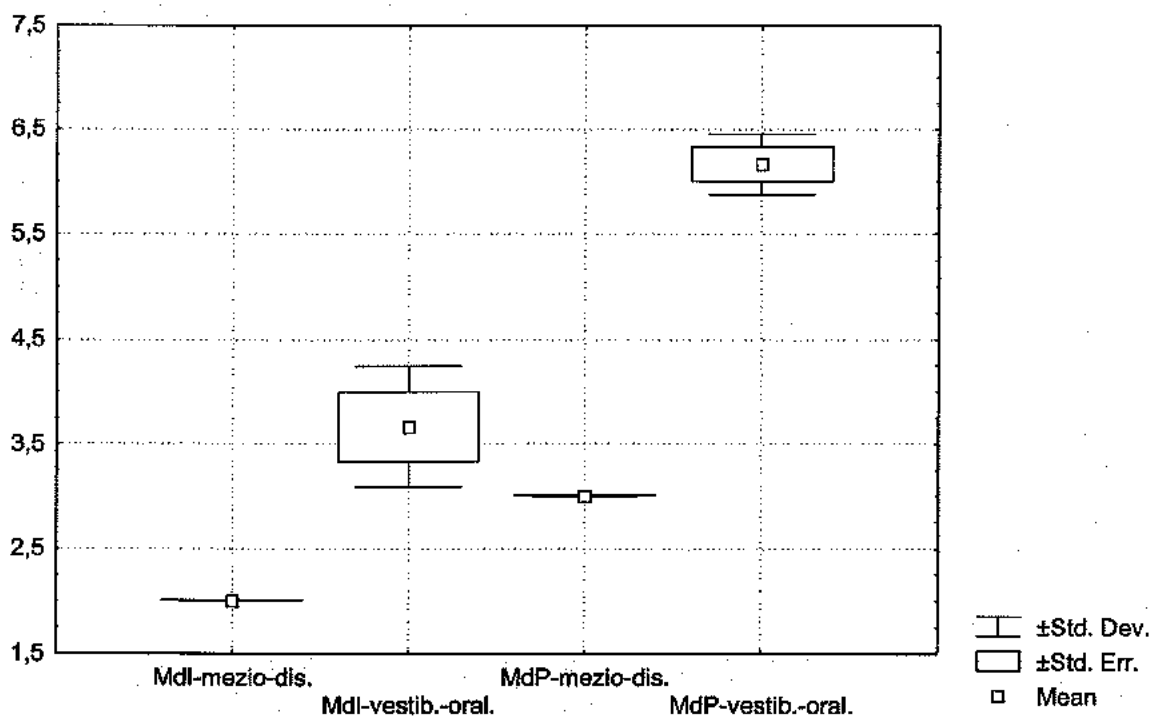
Mann Whitney U Test покажа дека не постојат статистички значајни разлики помеѓу средните вредности на мезио-дисталните димензии на ресецирана коренска површина на MVP во релација со техниките на ретропрепарација ($U = 8.5$ $Z = -0.7462$ $p = 0.4555$).

Mann Whitney U Test покажа дека не постојат статистички значајни разлики помеѓу средните вредности на вестибуло-оралните димензии на ресецираната коренска површина на MVP во релација со техниките на ретропрепарација ($U = 7.0$ $Z = -0.9594$ $p = 0.3373$), (табела бр. 36 и графикон бр. 25).

Табела бр. 37. - Средни вредности на димензии на Ресецирана Коренска Површина на **Mdl** и **MdP** изразени во (mm)

димензија на Р.К.П	Mdl (N = 3)		MdP (N = 3)	
	ПРОСЕК	СД	ПРОСЕК	СД
мезио-дистална	2.0	0.00	3	0.00
вестибуло-орална	3.7	0.58	6.2	0.29

Графикон бр. 26. - Средни вредности на димензии на ресецирана коренска површина на **Mdl** и **MdP** (mm)



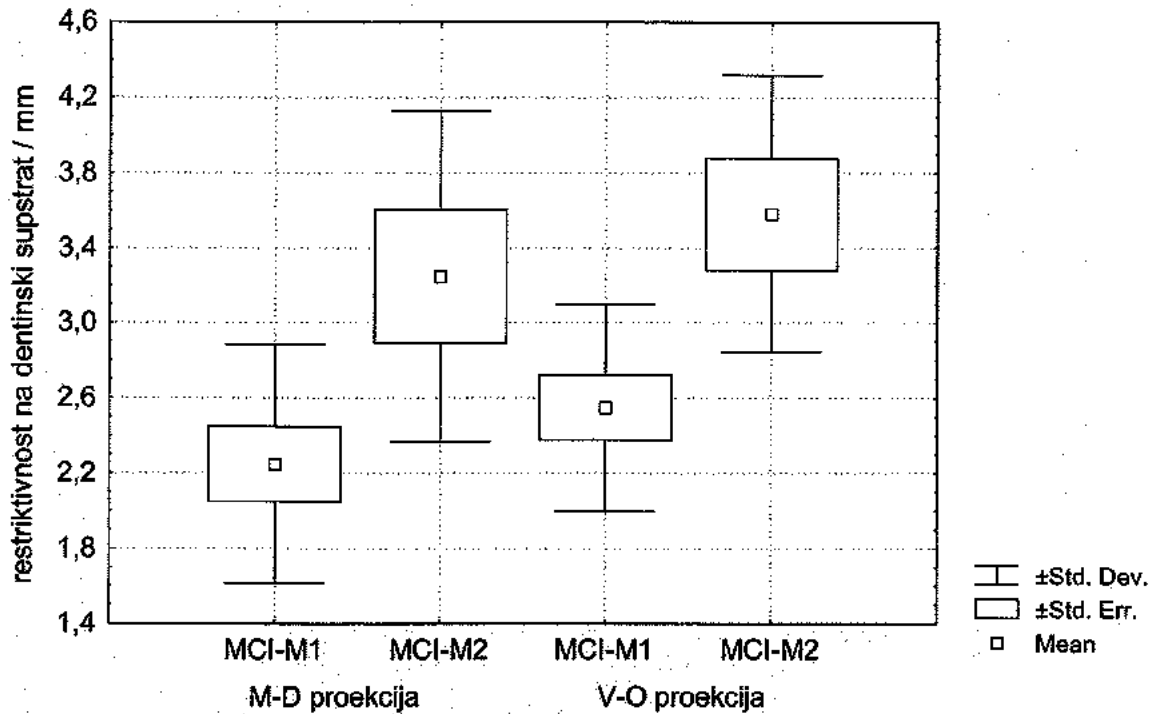
Кај трите **Mdl** мезио-дисталната димензија на ресецираната коренска површина изнесуваше 2 мм, а вестибуло-оралната кај два **Mdl** изнесуваше 4мм и кај еден 3 мм. Два **Mdl** беа ретропрепарирани со конвенционална, а еден со ултрасонична техника.

Кај трите **MdP** мезио-дисталната димензија на ресецираната коренска површина изнесуваше 3 мм, а вестибуло-оралната кај два **MdP** изнесуваше 6мм и кај еден - 6,5 мм. Трите **MdP** беа ретрооперирани со ултрасонична техника (табела бр. 37 и графикон бр. 26).

Табела бр. 38. - Средни вредности на рестриктивност на дентински супстрат за MCI изразени во (mm) во релација со техниките на ретропрепарација

Дентински супстрат	конвенционална (N = 10)		ултрасонична (N = 6)	
	ПРОСЕК	СА	ПРОСЕК	СА
M – D проекција	2.3	0.63	3.2	0.88
V – O проекција	2.6	0.55	3.5	0.73

Графикон бр. 27. - Средни вредности на рестриктивност на дентински супстрат за MCI изразени во (mm) во релација со техниките на ретропрепарација



* M1 - конвенционална ретропрепарација

* M2 - ултрасонична ретропрепарација

Mann Whitney U Test покажа постоење на статистички значајни разлики помеѓу средните вредности на рестриктивноста на дентинскиот супстрат за MCI во M-D проекција во зависност од методата на ретропрепарација ($U = 6,5$ $Z = -2,6944$ $p = 0,0384$).

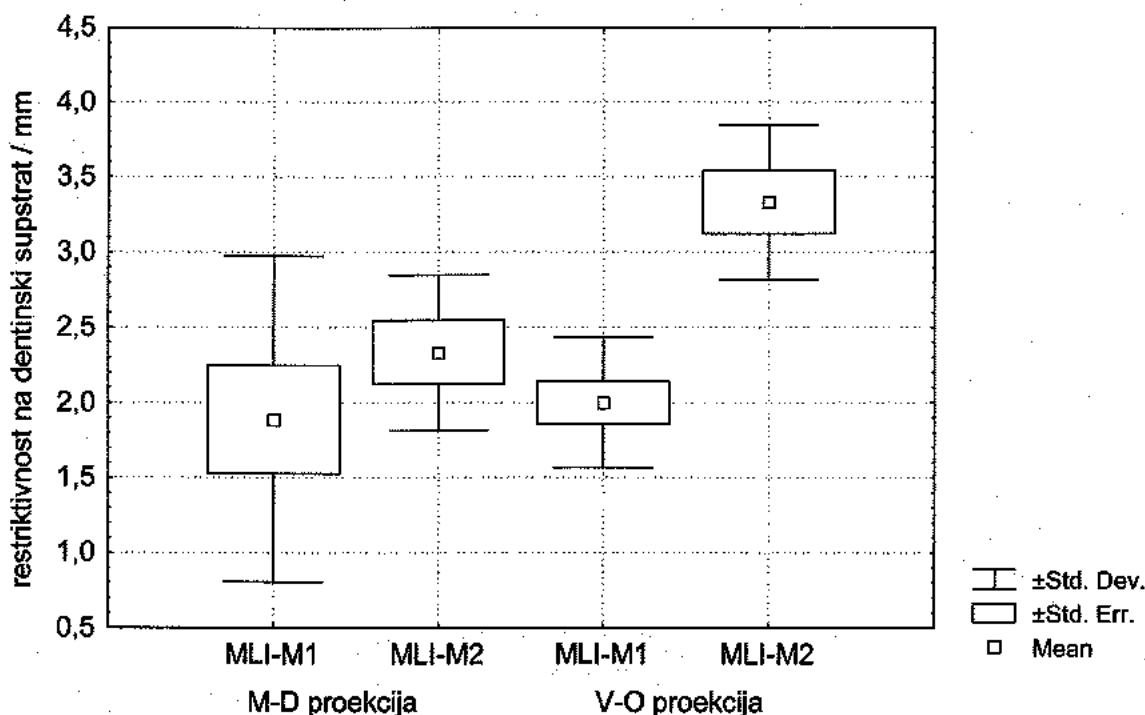
Mann Whitney U Test покажа постоење на статистички значајни разлики помеѓу средните вредности на рестриктивност на дентинскиот супстрат за MCI во V-O проекција во зависност од методата на ретропрепарација ($U = 6,0$ $Z = -2,8813$ $p = 0,0309$), (табела бр. 38 и графикон бр. 27).

Ултрасоничната техника на ретропрепарација отстранува помалку дентинско тивна маса, во споредба со конвенционалната техника.

Табела бр. 39. - Средни вредности на рестриктивност на дентински супстрат за MLI изразени во (mm) во релација со техниките на ретропрепарација

Дентински супстрат	конвенционална (N=9)		ултрасонична (N=6)	
	ПРОСЕК	СА	ПРОСЕК	СА
M - D проекција	1.9	1.08	2.3	0.51
V - O проекција	2.0	0.43	3.3	0.50

Графикон бр. 28. - Средни вредности на рестриктивност на дентински супстрат за MLI изразени во (mm) во релација со техниките на ретропрепарација



- * M1 - конвенционална ретропрепарација
- * M2 - ултрасонична ретропрепарација

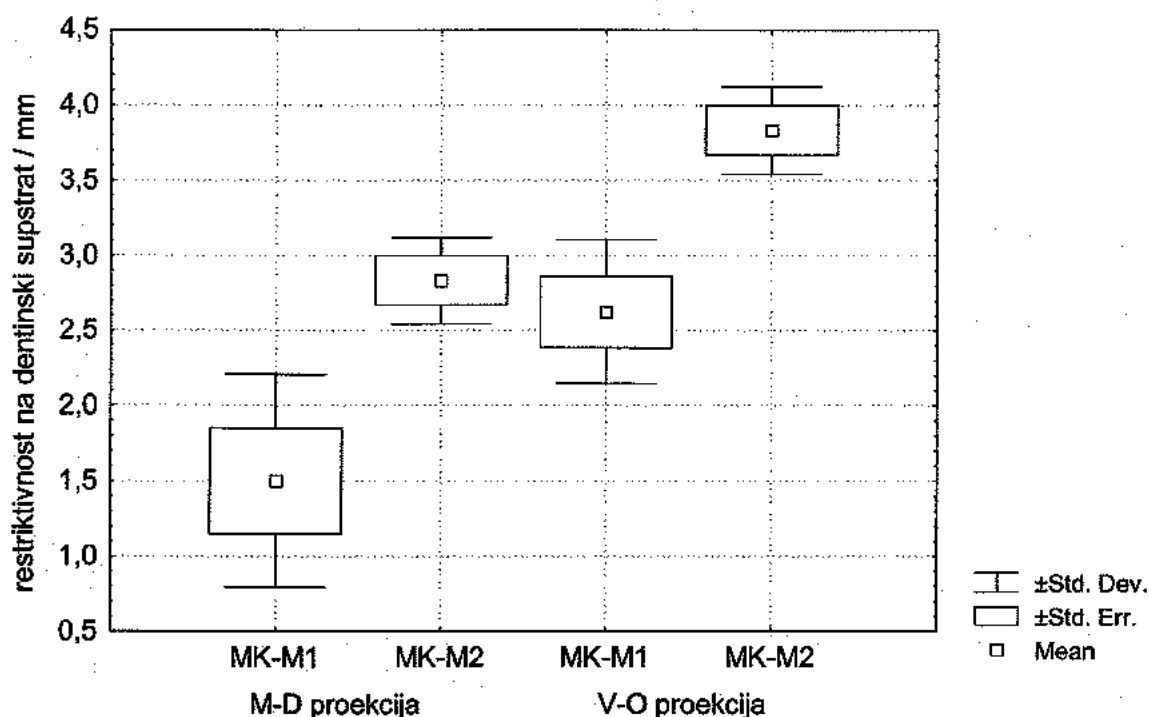
Mann Whitney U Test покажа отсуство на статистички значајни разлики помеѓу средните вредности на рестриктивност на дентинскиот супстрат за MLI во M-D проекција во зависност од методата на ретропрепарација ($U = 18,0$ $Z = -1,3551$ $p = 0,6519$).

Mann Whitney U Test покажа постоење на статистички значајни разлики помеѓу средните вредности на рестриктивност на дентинскиот супстрат за MLI во V-O проекција во зависност од методата на ретропрепарација ($U = 3,5$ $Z = -3,2177$ $p = 0,0086$). Ултрасоничната техника на ретропрепарација отстранува помалку дентинско ткивна маса, во споредба со конвенционалната техника.

Табела бр. 40 - Средни вредности на рестриктивност на дентински супстрат за МК изразени во (mm) во релација со техниките на ретропрепарација

Дентински супстрат	конвенционална (N = 4)		ултрасонична (N = 3)	
	ПРОСЕК	СА	ПРОСЕК	СА
М - D проекција	1.5	0.71	2.8	0.29
V - O проекција	2.6	0.47	3.8	0.28

Графикон бр. 29. - Средни вредности на рестриктивност на дентински супстрат за МК изразени во (mm) во релација со техниките на ретропрепарација



* M1 - конвенционална ретропрепарација

* M2 - ултрасонична ретропрепарација

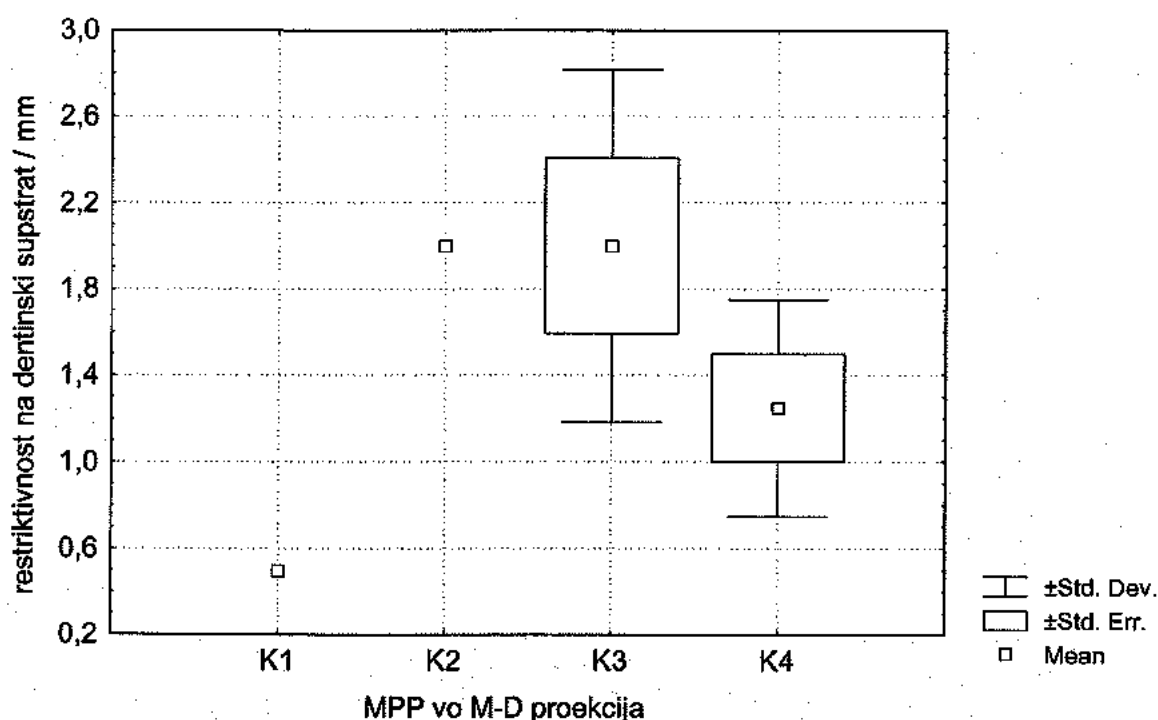
Mann Whitney U Test покажа дека постојат статистички значајни разлики помеѓу средните вредности на рестриктивност на дентинскиот супстрат за МК во M-D проекција во зависност од методата на ретропрепарација ($U = 6,0$ $Z = -2,3644$ $p = 0,0258$).

Mann Whitney U Test покажа дека постојат статистички значајни разлики помеѓу средните вредности на рестриктивност на дентинскиот супстрат за МК во V-O проекција во зависност од методата на ретропрепарација ($U = 5,0$ $Z = -2,1172$ $p = 0,0433$), (табела бр. 40 и графикон бр. 29). Ултрасоничната техника на ретропрепарација отстранува помалку дентинско ткивна маса, во споредба со конвенционалната техника.

Табела бр. 41. - Средни вредности на рестриктивност на дентински супстрат за **MPP** изразени во (mm) во **M-D** проекција во релација со техниките на ретропрепарација (N = 10)

Дентински супстрат за M – D проекција	просек	СА
K1 -кавитет - конвенционално преп.	0.5	0.00
K2 -кавитет - ултрасонично преп.	2.0	0.00
K3 - букални кавитети - ултрасонично преп.	2.0	0.81
K4 -палатин. кавитети - ултрасонично преп.	1.25	0.50

Графикон бр. 30. - Средни вредности на рестриктивност на дентински супстрат за **MPP** изразени во (mm) во **M-D** проекција во релација со техниките на ретропрепарација

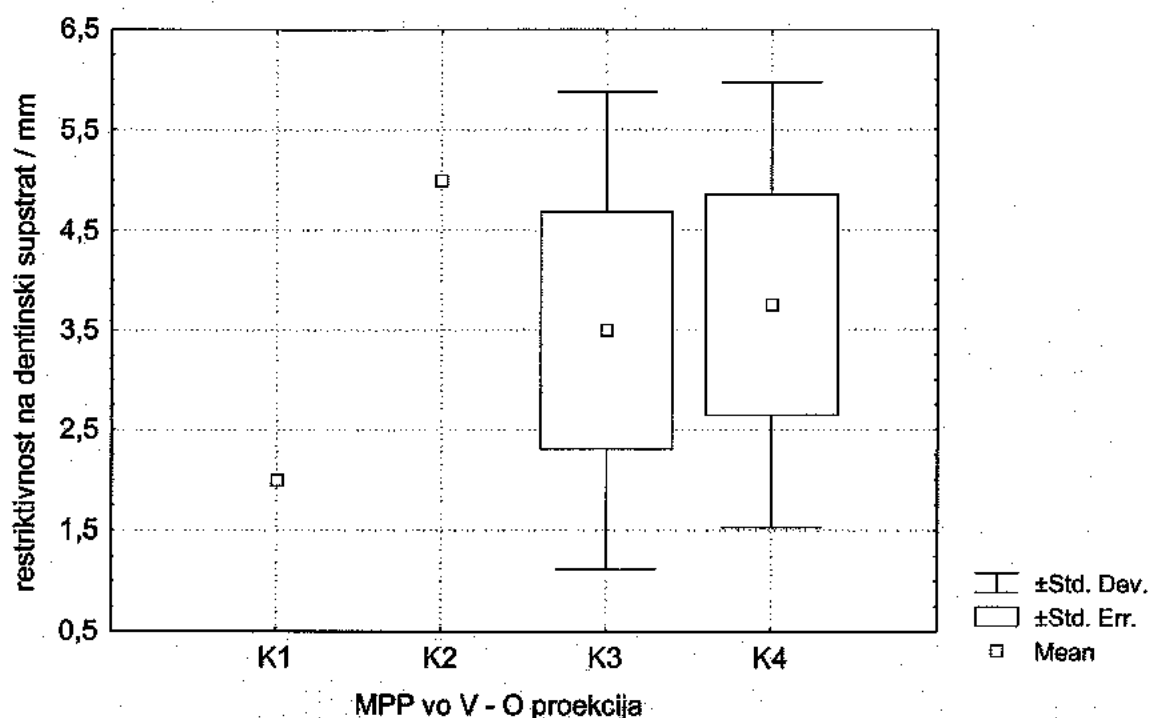


Анализата на варијанса (ANOVA) покажа дека не постојат статистички значајни разлики помеѓу средните вредности на рестриктивност на дентинскиот супстрат за **MPP** во **M-D** проекција на ретро-кавитетите ($F = 1,801$ $p = 0,2472$), (табела бр. 41) и графикон бр. 30). Презентираните податоци се однесуваат на ултрасонично ретропрепарирани **MPP**.

Табела бр. 42. - Средни вредности на рестриктивност на дентински супстрат за **MPP** изразени во (mm) во V-O проекција, во релација со техниките на ретропрепарација (N = 10)

Дентински супстрат V - O проекција	Просек	СА
K1 -кавитет конвенционално преп.	2.0	0.00
K2 -кавитет - ултрасонично преп.	5.0	0.00
K3 -букални кавитети ултрасонично преп.	3.5	2.38
K4 -палатин. кавитети - ултрасонично преп.	3.8	2.21

Графикон бр. 31. - Средни вредности на рестриктивност на дентински супстрат за **MPP** изразени во (mm) во V-O проекција, во релација со техниките на ретропрепарација

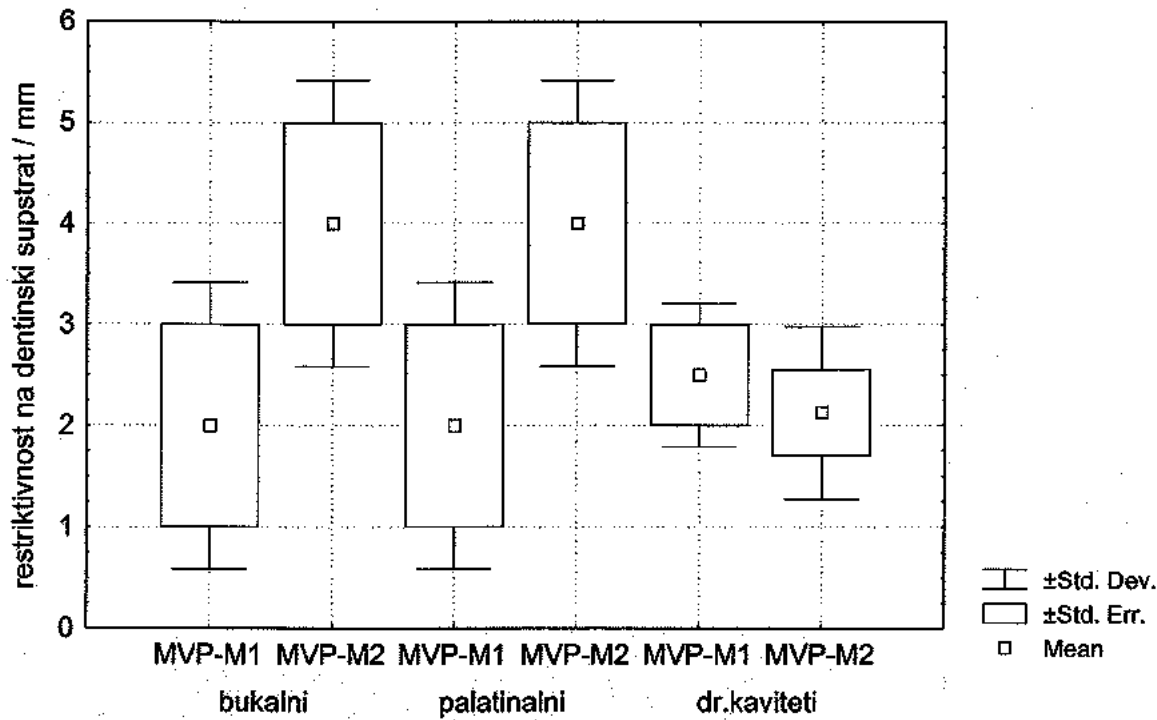


Анализата на варијанса (ANOVA) покажа дека не постојат статистички значајни разлики помеѓу средните вредности на рестриктивност на дентинскиот супстрат за MPP во V - O проекција на ретро-кавитетите ($F = 0,2930$ $p = 0,8294$), (табела бр. 42 и графикон бр. 31). Презентираните податоци се однесуваат на ултрасонично ретропрепарирани MPP.

Табела бр. 43. - Средни вредности на рестриктивност на дентински супстрат за MVP изразени во (mm) во M - D проекција, во релација со техниките на ретропрепарација

Дентински супстрат	Конвенционална (N = 6)		Ултрасонична (N = 8)	
	ПРОСЕК	СА	ПРОСЕК	СА
букални к.	2.0	1.41	4.0	1.42
палатин к.	2.0	1.41	4.0	1.42
останати к.	2.5	0.71	2.1	0.85

Графикон бр. 32. - Средни вредности на рестриктивност на дентински супстрат за MVP изразени во (mm) во M - D проекција, во релација со техниките на ретропрепарација



* M1 - конвенционална ретропрепарација
 * M2 - ултрасонична ретропрепарација

Mann Whitney U Test покажа дека постојат статистички значајни разлики помеѓу средните вредности на рестриктивност на дентински супстрат на булачните ретро-кавитети на MVP во M-D проекција во зависност од техниката на препарација ($U = 0,5$ $Z = -1,161$ $p = 0,0345$).

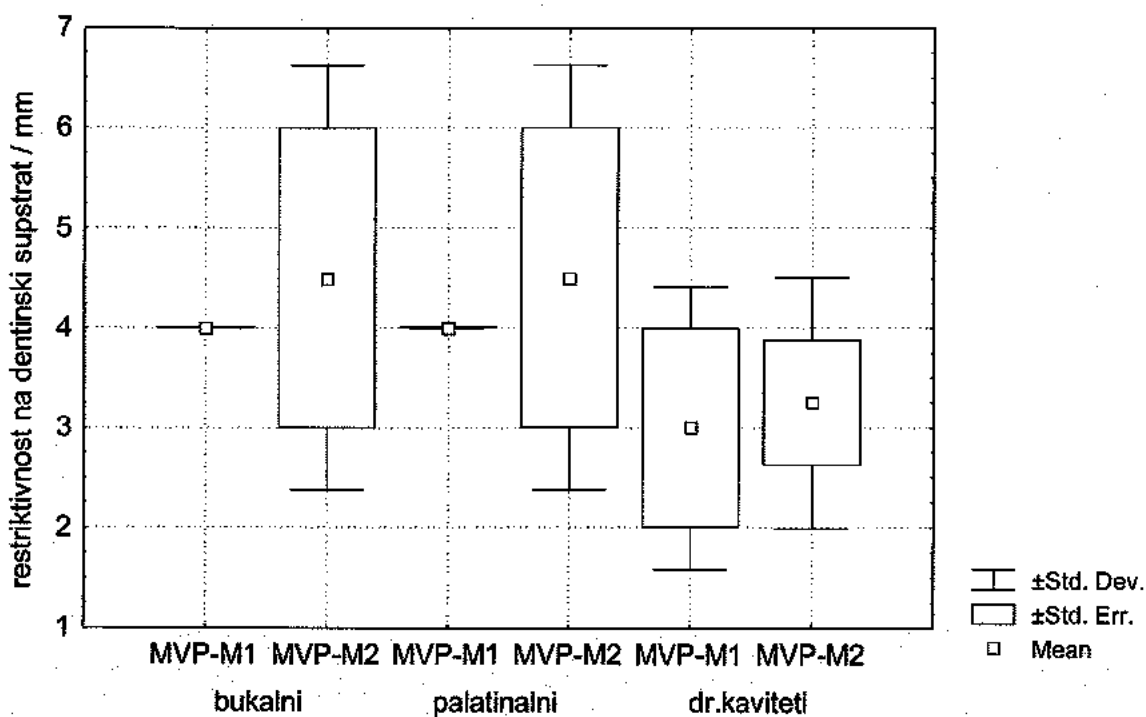
Mann Whitney U Test покажа дека постојат статистички значајни разлики помеѓу средните вредности на рестриктивност на дентински супстрат на палатиналните ретро-кавитети на MVP во M-D проекција во зависност од техниката на препарација ($U = 0,5$ $Z = -1,161$ $p = 0,0245$).

Mann Whitney U Test покажа дека постојат статистички значајни разлики помеѓу средните вредности на рестриктивност на дентински супстрат на останатите ретро-кавитети на MVP во M-D проекција во зависност од техниката на препарација ($U = 3,0$ $Z = - 0,462$ $p = 0,0534$), (табела бр. 43 и графикон бр. 32).

Табела бр. 44. - Средни вредности на рестриктивност на дентински супстрат за MVP изразени во (mm) во V - O проекција, во релација со техниките на ретропрепарација

Дентински супстрат	Конвенционална (N = 6)		Ултрасонична (N = 8)	
	ПРОСЕК	СА	ПРОСЕК	СА
букални	4.0	0.00	4.5	2.12
палатинални	4.0	0.00	4.5	2.12
ост. кавитети	3.0	1.41	3.3	1.26

Графикон бр. 33. - Средни вредности на рестриктивност на дентински супстрат за MVP изразени во (mm) во V - O проекција, во релација со техниките на ретропрепарација



- * M1 - конвенционална ретропрепарација
- * M2 - ултрасонична ретропрепарација

И покрај евидентните разлики, Mann Whitney U Test покажа дека не постојат статистички значајни разлики помеѓу средните вредности на рестриктивност на дентински супстрат на булакните ретрокавитети на MVP во V-O проекција во зависност од техниката на препарација ($U = 2,0$ $Z = 0,00$ $p = 1,0$).

И покрај евидентните разлики, Mann Whitney U Test покажа дека не постојат статистички значајни разлики помеѓу средните вредности на

рестриктивност на дентински супстрат на палатиналните ретро-кавитети на MVP во V-O проекција во зависност од техниката на препарација ($U = 2,0$ $Z = 0,00$ $p = 1,0$).

И покрај евидентните разлики, Mann Whitney U Test покажа дека не постојат статистички значајни разлики помеѓу средните вредности на рестриктивност на дентински супстрат на другите ретро-кавитети на MVP во V-O проекција во зависност од техниката на препарација ($U = 3,5$ $Z = -0,2314$ $p = 0,8169$), (табела бр. 44 и графикон бр. 33).

Табела бр. 45. - Средни вредности на рестриктивност на дентински супстрат на ретро-кавитети на Mdl изразени во (mm) во M-D и V-O проекција, во релација со техниките на препарација

Дентински супстрат	Конвенционална (N=2)		Ултрасонична (N=1)	
	ПРОСЕК	СА	ПРОСЕК	СА
M-D проекција	1.0	0.00	1.0	0.00
V-O проекција	1.8	0.35	3.0	0.00

Средните вредности на рестриктивност на дентински супстрат на ретро-кавитети на Mdl во M-D и V-O проекција според направената дескрипција се разликуваат, односно имаат поголеми вредности за ултрасоничната ретропрепарациона техника (табела бр. 45).

Табела бр. 46. - Средни вредности на рестриктивност на дентински супстрат на ретро-кавитети на MdP изразени во (mm) во M-D и V-O проекција ултрасонично ретро-препарирани

Дентински супстрат	Ултрасонична (N=3)	
	ПРОСЕК	СА
M-D проекција	2.0	0.00
V-O проекција	5.16	0.29

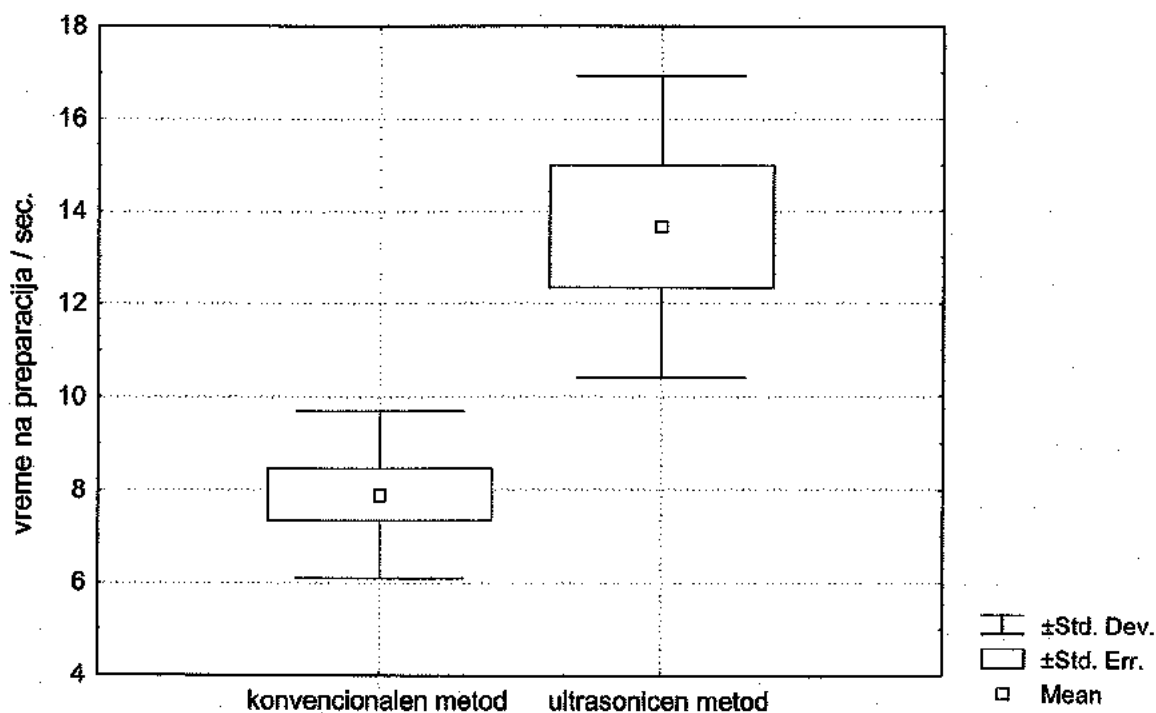
Во M-D проекција рестриктивноста на дентинскиот супстрат кај трите заба ултрасонично ретро-препарирани е еднаква и изнесува 2 мм (заради тоа стандардната девијација е 0.00).

II.6. Време на подготовка

Табела бр. 47. - Средни вредности на време на подготовка изразени во (sec) за MCI во релација со техниките на ретропрепарација

време на подготовка	Конвенционална (N = 10)		Ултрасонична (N = 6)	
	ПРОСЕК	СА	ПРОСЕК	СА
MCI	7.9	1.8	13.7	3.3

Графикон бр. 34. - Средни вредности на време на подготовка изразени во (sec) за MCI во релација со техниките на ретропрепарација

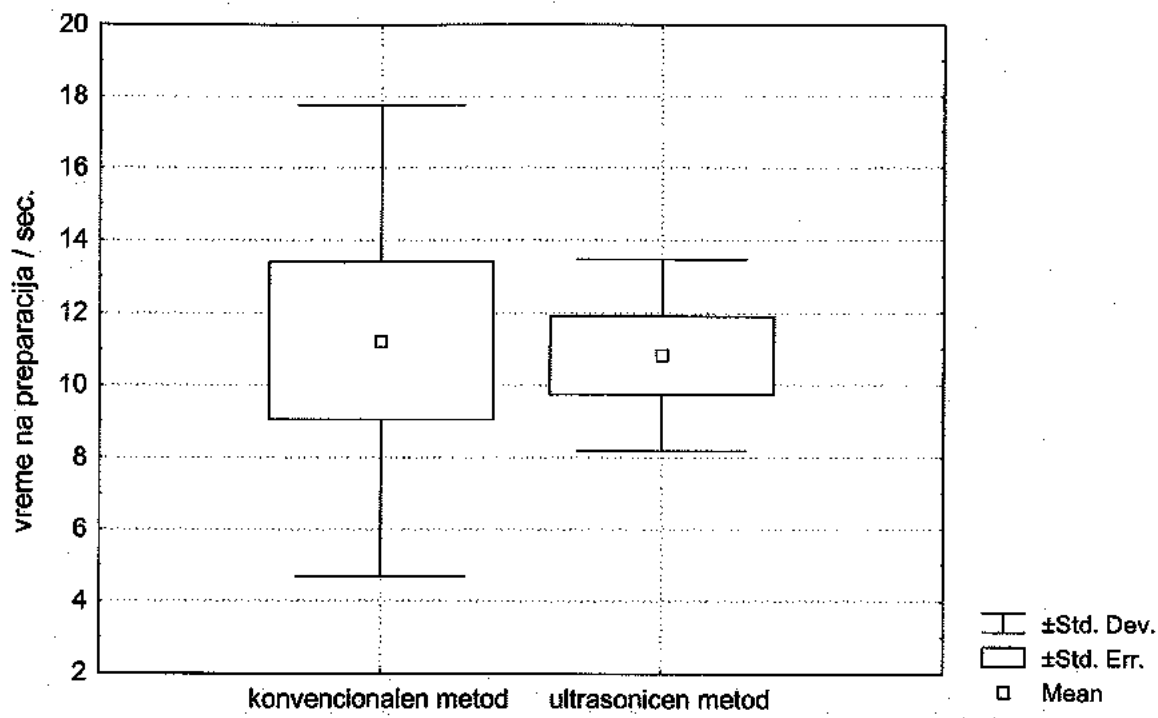


Mann Whitney U Test покажа дека постојат статистички значајни разлики помеѓу средните вредности на времето на подготовка за MCI во зависност од техниката на подготовка ($U = 4,5$ $Z = -2,765$ $p = 0,0056$). Значајно беше подолго времето за ултрасонична ретропрепарација, (табела бр. 47 и графикон бр. 34).

Табела бр. 48. - Средни вредности на време на препарација изразени во (sec) за MLI во релација со техниките на ретропрепарација

време на препарација	конвенционална (N = 9)		ултрасонична (N = 6)	
	ПРОСЕК	СА	ПРОСЕК	СА
MLI	11.2	6.53	10.8	2.64

Графикон бр. 35. - Средни вредности на време на препарација изразени во (sec.) за MLI во релација со техниките на ретропрепарација

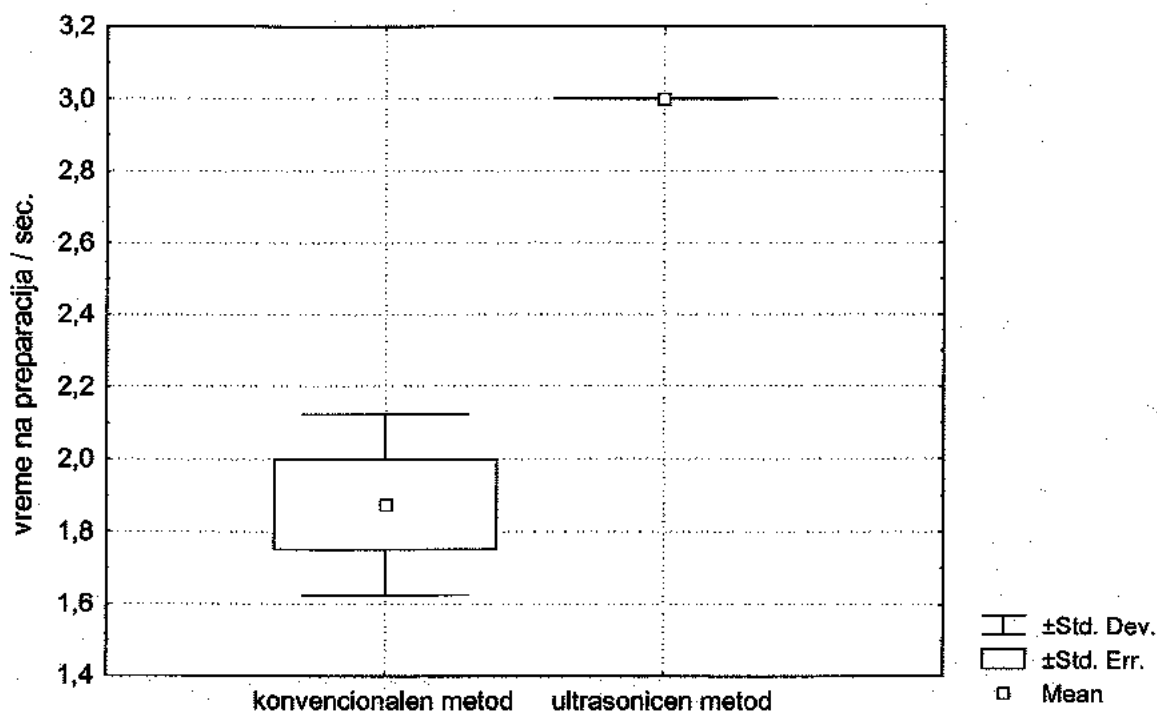


Mann Whitney U Test покажа дека не постојат статистички значајни разлики помеѓу средните вредности на времето на препарација за MLI во зависност од техниката на препарација ($U = 23,0$ $Z = -0.471$ $p = 0,637$), (табела бр. 48 и графикон бр. 35).

Табела бр. 49. - Средни вредности на време на препарација изразени во (sec) за МК во релација со техниките на ретропрепарација

време на препарација	конвенционална (N=4)		ултрасонична (N=3)	
	ПРОСЕК	СА	ПРОСЕК	СА
МК	1.8	0.25	3.0	0.00

Графикон бр. 36. - Средни вредности на време на препарација изразени во (sec) за МК во релација со техниките на ретропрепарација

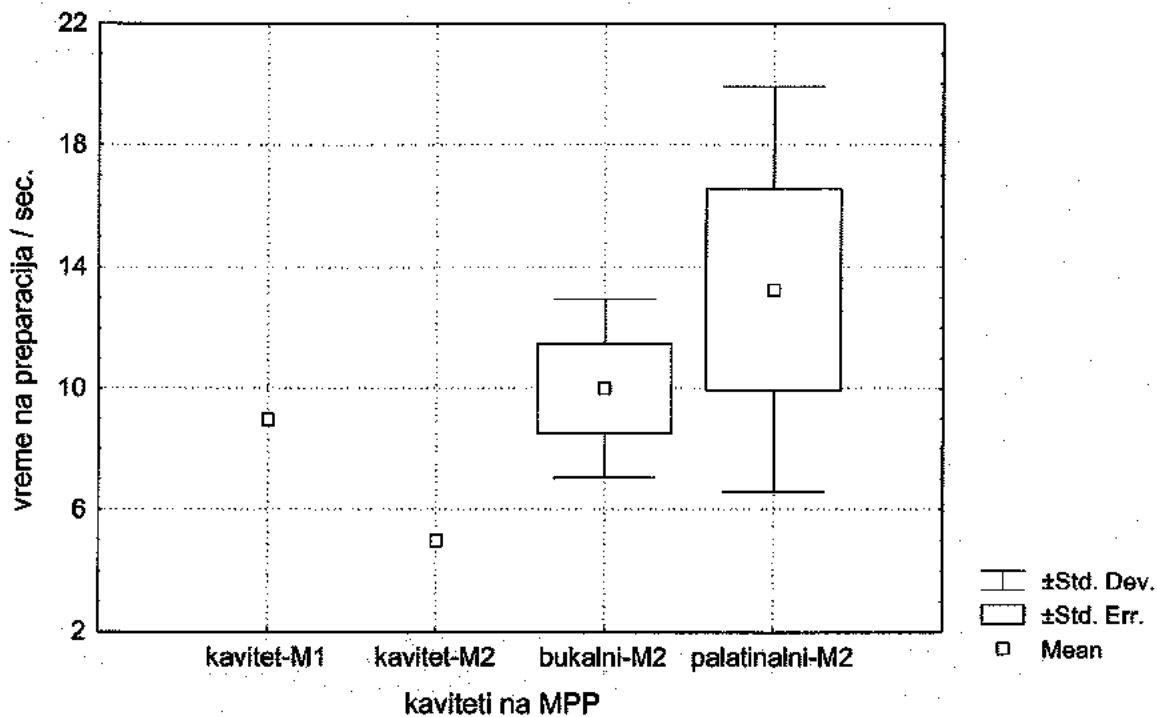


Mann Whitney U Test покажа дека постојат статистички значајни разлики помеѓу средните вредности на времето на препарација за МК во зависност од техниката на препарација ($U = 0.00$ $Z = -2.121$ $p = 0.0339$). Значајно беше подолго времето за ултрасонично ретропрепарирање на МК; (табела бр. 49 и графикон бр. 36).

Табела бр. 50. - Средни вредности на време на препарација изразени во (sec) за MPP во релација со техниките на ретропрепарација (N = 10)

време на препарација за MPP	Просек	СА
K1 -кавитет конвенционално преп.	9.0	0.00
K2 -кавитет - ултрасонично преп.	5.0	0.00
K3 -букални кавитети ултрасонично преп.	10.0	2.94
K4 -палатин. кавитети ултрасонично преп.	13.2	6.65

Графикон бр. 37. - Средни вредности на време на препарација изразени во (sec) за MPP, во релација со техниките на ретропрепарација

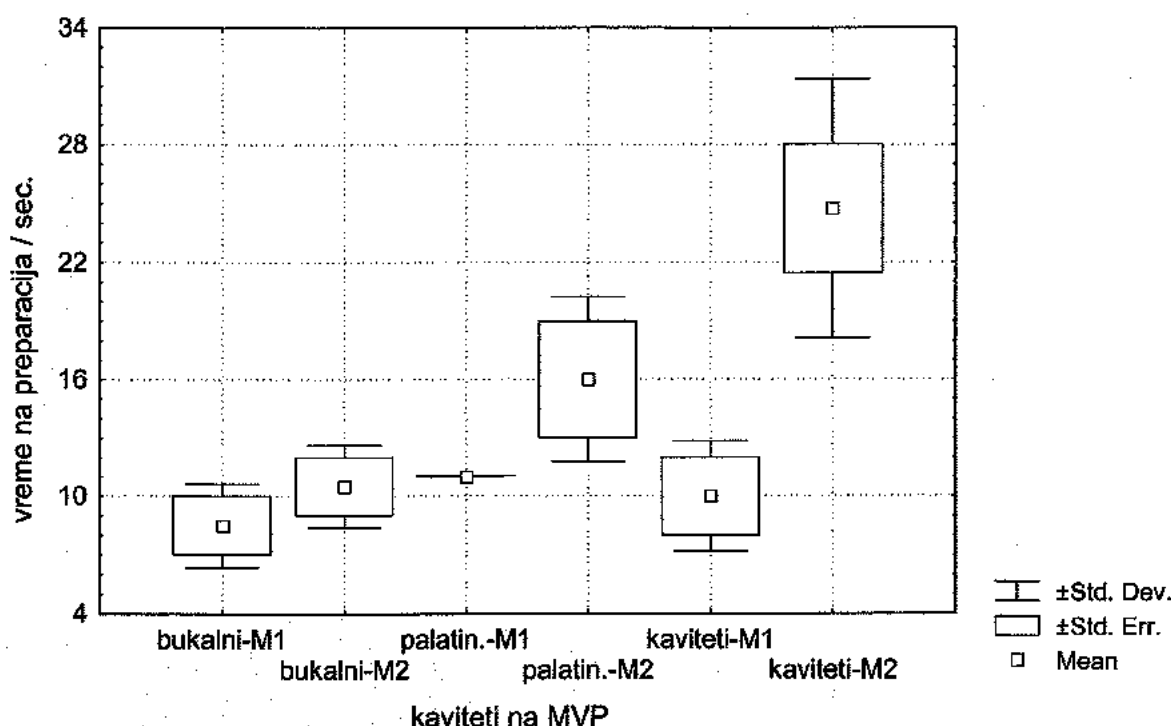


Анализата на варијанса (ANOVA) покажа дека не постојат статистички значајни разлики помеѓу средните вредности на времето на препарација за букални, палатинални и други кавитети на MPP ($F = 0,798$ $p = 0,5384$). (табела бр. 50 и графикон бр. 37).

Табела бр. 51. - Средни вредности на време на препарација изразени во (sec) за MVP, во релација со техниките на ретропрепарација

кавитети на МВП	конвенционална (N = 6)		ултрасонична (N = 8)	
	ПРОСЕК	СА	ПРОСЕК	СА
букални	8.5	2.12	10.5	2.10
палатинални	11.0	0.00	16.0	4.24
ост. кавитети	10.0	2.83	24.8	6.60

Графикон бр. 38. - Средни вредности на време на препарација изразени во (sec) за MVP во релација со техниките на ретропрепарација



Mann Whitney U Test покажа дека не постојат статистички значајни разлики помеѓу средните вредности на времето за препарација на булакните кавитети на MVP во зависност од техниката на препарација ($U = 1,0$ $Z = -0,7746$ $p = 0,4385$).

Mann Whitney U Test покажа дека не постојат статистички значајни разлики помеѓу средните вредности на времето за препарација на палатиналните кавитети на MVP во зависност од техниката на препарација ($U = 0,00$ $Z = -1,5491$ $p = 0,1213$).

Mann Whitney U Test покажа дека постојат статистички значајни разлики помеѓу средните вредности на времето за препарација на останатите кавитети (еднокорени) на MVP во зависност од техниката на препарација ($U = 0,00$ $Z = -2,026$ $p = 0,0468$). Значително беше подолго времето за ултрасонично ретропрепарирање; (табела бр. 51 и графикон бр. 38).

Табела бр. 52. - Средни вредности на време на препарација изразени во (sec) за Mdl во релација со техниките на ретропрепарација

време на препарација	конвенционална (N = 2)		ултрасонична (N = 1)	
	ПРОСЕК	СА	ПРОСЕК	СА
Mdl	9.0	0.00	15.0	0.00

Според направната дескрипција времето на препарација со ултрасонична техника беше подолго, но не е можна анализа поради малиот примерок на Mdl.

Табела бр. 53. - Средни вредности на време на препарација изразени во (sec) за MdP ултрасонично препарирани

време на препарација	ултрасонична метода (N = 3)			
	ПРОСЕК	СА	min.	max.
MdP	19.7	4.72	16	25

Времето на ретропрепарација со ултрасонична техника за MdP изнесува ше 19.7 ± 4.72 секунди. Минималното потребно време беше 16 сек., а максималното 25 секунди.

II.7. Детекција на постоперативни дентински пукнатини

Табела бр. 54. - Детекција на дентински пукнатини, по извршена ретропрепарација кај MCI со помош на телескоп магнификација, фокусирана илуминација и метиленско сино

присуство на пукнатини	конвенционална (N = 10)	ултрасонична (N = 6)	Вкупно
Има	2 (20.0%)	1 (10.0%)	3
Нема	8 (80.0%)	5 (90.0%)	13
ВКУПНО	10 (100.0%)	6 (100.0%)	16

Анализата со помош на Fisher exact test покажа дека не постои статистички значајна поврзаност помеѓу присуството на пукнатини и техниката на ретро-препарација за МСИ ($p = 0,5110$).

Детектираните пукнатини беа оние кои се предоперативно идентификувани, односно не се резултат на реализираната препарација.

По извршените ретропрепарации на MLI, МК, MPP, MVP, Mdl и MdP со конвенционалната и ултрасоничната техника, не се детектирани пукнатини при инспекција со телескоп магнификација, фокусирано светло и метиленско сино. Само кај еден MVP беше дијагностицирано присуство на непрепарирани истмус по конвенционално изведена препарација.

II. 8. Причини за неуспех на примарна хируршка терапија

Табела бр. 61. - Интраоперативна проценка на причините за неуспех на примарната хируршка интервенција

Број на заби N=16	ПРИЧИНА
9 (56,3%)	апикална пропусливост
3 (18,7%)	поголем агол на ресекција и апикална пропусливост
2 (12,5%)	поголем агол на ресекција и надолжна фрактура
2 (12,5%)	недоресециран радикакс и апикална пропусливост
16(100,0%)	Вкупно

Од вкупно 60 заби обработени и анализирани во студијата, 16 (26,7%) претходно беа еднократно или двократно хируршки третирани. Од нив кај 9 (56,3%) со телескоп магнификација, фокусирана илуминација и метиленско сино беше детектирана апикална пропусливост (табела бр. 61).

III. Постоперативна рентгенолошка проценка на екстензија на ретрокавитетите

Табела бр. 55. - Рентгенолошка проценка на екстензија на ретро-кавитетите на MCI (N = 16)

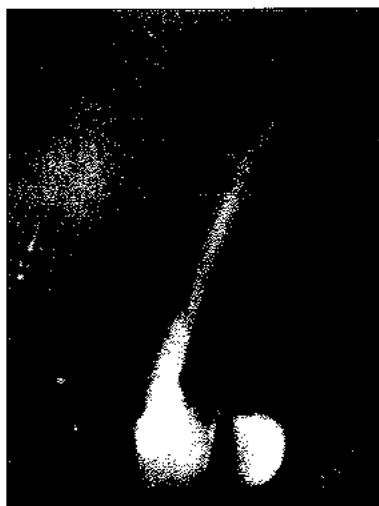МЕТОДА	N	ПРОЦЕНКА
Конвенционална N = 10	0	се совпаѓа со оска на канал
	5	се совпаѓа со оска на канал, но е предимензионирана.
	5	ексцентрична во однос на оска на канал
УЛТРАСОНИЧНА N=6	6	се совпаѓа со оска на канал
вкупно	16	/

Student-овиот t-test на пропорции покажа дека постојат статистички значајни разлики помеѓу направената рентгенолошка проценка и техниките на ретропрепарација ($p = 0,0162$). Кај сите 6 (100%) MCI кои беа ултрасонично ретропрепарирани постоеше совпаѓање на ретрокавитетите со оската на каналот, беа со паралелни ѕидови и оптимална длабина.

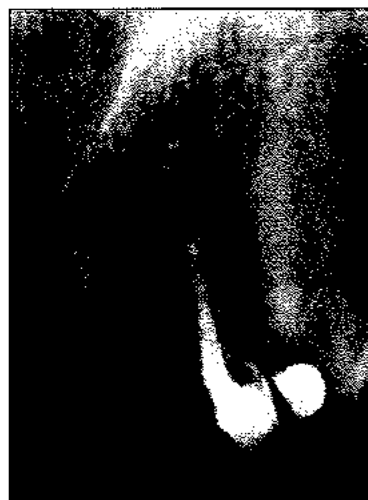Табела бр. 56. - Рентгенолошка проценка на екстензија на ретро-кавитетите на MLI (N = 15)

МЕТОДА	N	ПРОЦЕНКА
Конвенционална N=9	0	се совпаѓа со оска на канал
	3	се совпаѓа со оска на канал но е предимензионирана.
	6	ексцентрична во однос на оска на канал
УЛТРАСОНИЧНА N=6	6	се совпаѓа со оска на канал
вкупно	15	/

Кај сите 6 (100.0%) MLI кои беа ултрасонично ретропрепарирани постоеше совпаѓање на ретрокавитетот со оската на каналот, наспроти конвенционално ретропрепарираниите, кај кои не беше констатирано совпаѓање на ретрокавитетот со анатомските граници на каналот.



сл. 13 а) предоперативен Ртг на примарно ендодонтски лечен MLI

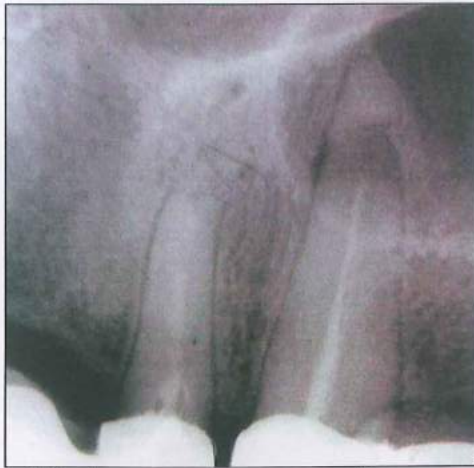

сл. 13 б) постоперативен Ртг на MLI, со предимензиониран конвенционален ретрокавитет

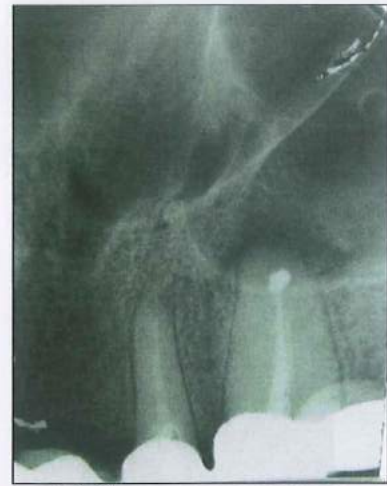Табела бр. 57. - Рентгенолошка проценка на екстензија на ретро-кавитетите на МК (N = 7)

МЕТОДА	N	ПРОЦЕНКА
Конвенционална N=4	0	се совпаѓа со оската на канал
	0	се совпаѓа со оската на канал, но е предимензионирана.
	4	ексцентрична во однос на оската на канал
УЛТРАСОНИЧНА N=3	3	се совпаѓа со оската на канал
ВКУПНО	7	/

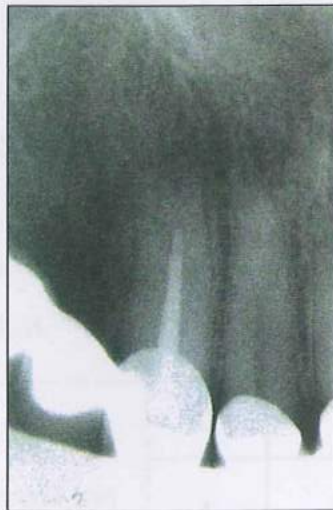Кај сите 3 (100,0%) МК кои беа ултрасонично ретропрепарирани постоеше совпаѓање на кавитетите со оската на каналот, додека кај конвенционално ретропрепарираниите не беше констатирано совпаѓање со оската на каналот.



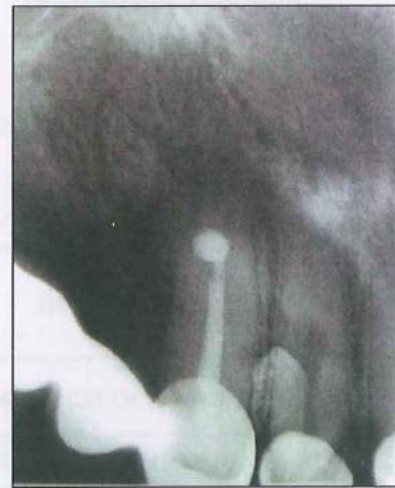сл.14 а) - предоперативен Ртг на примарно хируршки третиран МК (со нецелосна апикална ресекција)



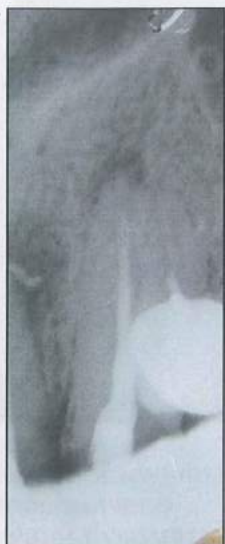сл.14 б) постоперативен Ртг на МК, со ексцентрично поставен конвенционален ретрокавитет



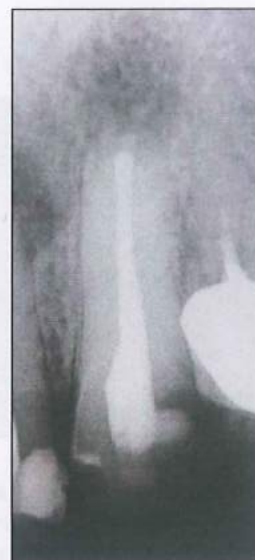сл.15а) предоперативен Ртг на примарно ендодонтски третиран МК



сл.15 б) постоперативен Ртг на МК, со конвенционален предимензиониран ретрокавитет



сл.16 а)
предоперативен Ртг на
примарно некоректно
ендодонтски третиран
МСИ

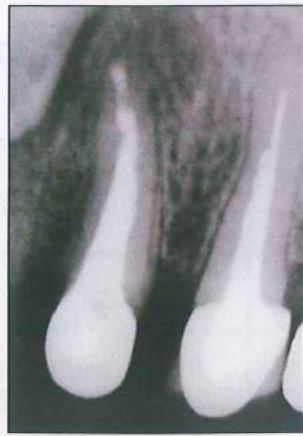

сл. 16 б) постоперативен Ртг
на МЛИ, ултрасонично
формиран ретрокавитет,
аксијално поставен, со
паралелни ѕидови, и
оптимална длабина

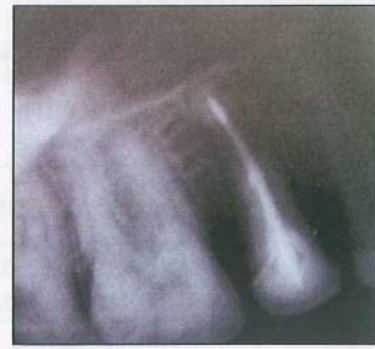Табела бр. 58 - Рентгенолошка проценка на екстензија на ретро-кавитетите на МРР (N = 10)

МЕТОДА	N	ПРОЦЕНКА
Конвенционална N=1	0	се совпаѓа со оска на канал
	1	се совпаѓа со оска на канал, но е предимензионирана.
	0	ексцентрична во однос на оска на канал
ултрасонична N=9	9	се совпаѓа со оска на канал
вкупно	10	/

Кај сите 9 (100,0%) МРР кои беа ултрасонично ретропрепарирани постоеше совпаѓање на кавитетите со оската на каналот, беа со паралелни ѕидови, и со доволна длабина.



сл.17
аксијално поставени,
ултрасонично
формирани букални и
палатинални
ретрокавитети на
MVP



сл.18
аксијално поставен
ултрасонично формиран
ретрокавитет на MVP

Табела бр. 59 - Рентгенолошка проценка на екстензија на ретро-кавитетите на MVP (N = 14)

МЕТОДА	N	ПРОЦЕНКА
Конвенционална N=6	0	се совпаѓа со оска на канал
	1	се совпаѓа со оска на канал, но е предимензионирана.
	5	ексцентрична во однос на оска на канал
ултрасонична N=8	8	се совпаѓа со оска на канал
вкупно	14	/

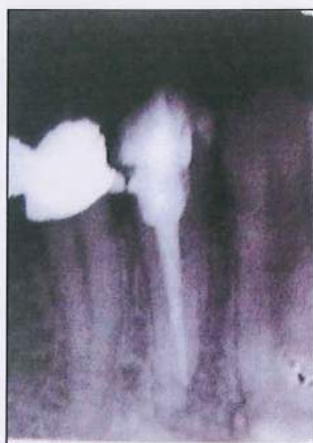Кај сите 8 (100.0%) MVP кои беа ултрасонично ретропрепарирани постоеше совпаѓање на кавитетите со оската на каналот. Истите беа со паралелни ѕидови и доволна длабина.

Табела бр. 60. - Рентгенолошка проценка на екстензија на ретро-кавитетите на Mdl (N = 3)

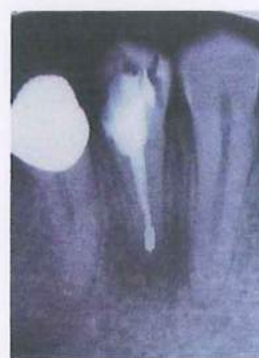МЕТОДА	N	ПРОЦЕНКА
Конвенционална N=2	0	се совпаѓа со оска на канал
	1	се совпаѓа со оска на канал, но е предимензионирана.
	1	ексцентрична во однос на оска на канал
УЛТРАСОНИЧНА N=1	1	се совпаѓа со оска на канал
вкупно	3	/

Кај еден Mdl кој беше ултрасонично ретропрепариран постоеше совпаѓање на кавитетите со оската на каналот, додека кај конвенционално препарираните ретрокавитети, еден кавитет се совпаѓаше со оската на забот, но беше предимензиониран, а другиот ретрокавитетот беше ексцентрично поставен во однос на оската на каналот.

Кај трите MdP кои беа ултрасонично препарирани, постоперативната рентген проценка на екстензијата на ретро-кавитетите покажа нивно совпаѓање со оската на каналот, паралелни ѕидови, како и задоволителна длабина.



сл. 19 а)
предоперативен Ртг
на примарно
некоректно
ендодонтски
третиран MdP



сл. 19 б)
постоперативен Ртг на
MdP, ултрасонично
формиран
аксијално поставен
ретрокавитет

2. АБСТРАКТНИ ОСВРТ

2. Аналитички осврт

Во оваа студија *in vivo*, беа проследени 60 заби со периапикални парарадикуларни заболувања кај кои врз основа на клинички и рентгенолошки сознанија беше индицирана периапикална хируршка постапка со ретрограден приод.

Од нив, 54 (90%) беа заби во горно виличната коска со застапеност на централни инцизиви 16 или (26.7%), латерални инцизиви 15 или (25.0%), канини 7 односно (11.7%), први премолари 6 (10%), втори премолари 10 (16.7%). Во долно виличната коска беа 6 заби (10%), и тоа: централни инцизиви 1 (1.7%), латерални инцизиви 2 (3.3%), први премолари 1 (1.7%) и втори премолари беа 2 (3.3%) (табела бр.4).

Нашите резултати одат во прилог на наводите на Zuolo ML et al¹¹³, кој во својата студија евидентира преваленција на ретрооперирани максиларни заби, од кои латерални инцизиви (20%), максиларни премолари (19.6%), максиларни постериорни заби (18.6%) и мандибуларни премолари 18.6%.

Споредувајќи ги информациите од консултираната литература за преваленција на причинската зависност за клиничката манифестација на апикалните пародонтити, обемната, радиографска студија на Tercas AG et al.⁹² апсолвирана на 5008 заби кај бразилската популација, демонстрира значајна асоцираност на апикалните пародонтити кај ендодонтски третирани заби во 42.5% од случаите, и тоа најчесто кога каналното полнење е 2мм и повеќе оддалечено од рентгенолошкиот апекс. Таа асоцираност, според него е 4 пати поголема во споредба со асоцирани апикални пародонтити кај заби без ендодонтски третман.

Во тој контекст, резултатите добиени во нашата студија, демонстрираа исклучителна висока, скоро идентична асоцираност на периапикалните парарадикуларни заболувања со наодите на Tercas A.G. et al⁹⁵.

Според нашите наоди, од вкупниот број проследени 60 заби со периапикални парарадикуларни заболувања, 44 или 77.33% од забите беа претходно примарно ендодонтски третирани, додека 16 (26.67%) беа претходно примарно хируршки третирани (табела бр.2 и 3).

Рентгенолошката проценка на квалитетот на реализираниот ендодонтски третман демонстрираше задоволителни квалитет само кај 3 (6.8%) од случаите, а останатите имаа канално полнење 2 и повеќе милиметри оддалечено од рентгенолошкиот апекс (табела бр.2), што е во согласност со наодите на Tercas A.G. et al⁹⁵.

Високата асоцираност на периапикалните парарадикуларни заболувања на ендодонтски третирани заби индицира лимитирана способност на ендодонтската терапија да ја превенира или контролира болеста.

Рентгенолошката проценка на примарно реализираниот хируршки третман демонстрираше задоволителни квалитети во 2 (17%) од случаите, (табела бр.3), додека останатите случаи демонстрираа апикална неоптурираност од 2 и повеќе милиметри кај 10 заба (62.5%), и некомплетна ресекција кај 3 (18.7%).

Во хируршко терапевска смисла, со цел да се експонира апикалната третина на коренот направивме остеотомии на вестибуларната ламина во проекција на апикалната ареа. Волуменозноста на коскените крипти за потребите на двата различни приоди на ретро-препарации беа валоризирани и компаративно проследени. За нивно мегриторно вреднување во обзир беа земени случаите кај кои парарадикуларната периапикална

коскена деструкција рентгенолошки беше верифицирана во рамките на дискретно просветлување од 2-3мм.

Единствена причина за неизбежно големата остеотомија кога станува збор за конвенционалната ретро-препарација, е големината на стандардните хируршки инструменти (насадник или колењак со микроглава). Таа, за конвенционалниот метод, изразена преку дијаметар на направени остеотомии изнесува повеќе од 10 мм Kim S⁴⁵. За да се минимизира оваа причински екстремна екстензија на коскениот кавитет, хирургот треба да применува едноставно правило: остеотомијата треба да е што е можно помала, но толку колку што е потребно голема.

Предимензионираната остеотомија, од една страна често предизвикува безпредметна деструкција на букалната ламина и консеквентна периодонтално-ендодонтска комуникација; а пак од друга страна, процесот на заздравување е пролонгиран и со повеќе можни компликации за време на постоперативниот период.

Според Mehlhaff DS et al⁵⁷ направените остеотомии за потребите на микрохируршкиот период - ултрасонична ретропрепарација се помали, што значително ја намалува хируршката траума. Големината на остеотомијата изразена преку нејзиниот дијаметар треба да биде помалку од 5мм, сугерира Kim S^{45,46}, односно остеотомијата треба да изнесува приближно 4мм во дијаметар, освен ако опсегот на гранулационото ткиво не диктира поинаку, овозможувајќи му на 3-мм долгиот ретропродолжеток непречен пристап во коскената крипта и можност слободно да вибрира.

Добиените податоци за волуминозност на коскените крипти изразени во (cm³) кај оперираните MCI во релација со техниките на ретропрепарација демонстрираа статистички значајни разлики. Оние MCI кои се ултрасонично препарирани имаа значајно помали коскени крипти (табела бр. 6 и графикон бр2).

Добиените податоци за волуминозност на коскените крипти изразени во (cm³) кај оперираните MLI и MP во релација со техниките на ретропрепарација демонстрираа статистички значајни разлики. MLI и MP кои се ултрасонично препарирани имаа значително помал волумен на остеотомии (табела бр. 6, график бр.2).

Добиените податоци за волуминозност на коскените крипти изразени во (cm³) кај оперираните MK во релација со техниките на ретропрепарација не демонстрираа статистички значајни разлики.

Проминентната поставеност на максиларните канини (на преод помеѓу фронталната и бочната регија), нивната маркантна коренска формација, со дискретна палатодистална повиеност, а посебно исклучителната специфичност на архитектонската структура на вестибуларната ламина вдолж проекцијата на коренот, детерминирана со позиционираноста на ламеларната компактна коска во нејзината средна третина и со позиционираноста на спонгиозната коскена структура во цервикалната и апикалната третина, интегрално како спецификум, обезбедуваа прегледно оперативно поле за хируршко-ендодонтските процедури, вклучувајќи ги и ретро-операциите со конвенционална техника.

Добиените податоци за волуминозност на коскените крипти изразени во (cm³) кај оперираните MdI во релација со техниките на ретропрепарација не покажа статистички значајни разлики, поради малиот број на проследени примероци.

Мандибуларните премолари беа исклучиво ултрасонично ретро препарирани, па добиените податоци за волуминозност на коскена крипта се однесуваат само за оваа ретропрепарациона техника.

Поради отсуство на релевантни податоци во достапната литература за волуминозност на коскената крипта во релација со ретропрепарационите техники за групи на оперирани заби, нашите податоци се автентични.

Ресекција на коренот при ретро-операциите, како и при останатите хируршко-ендодонтски терапевски постапки се прави со цел да се отстранат апикалните рамификации, да се обезбеди подобра визуелизација на оперативното поле, да се експонира - идентифицира и дефинира каналната морфологија, констатираат Petrovic V i sor⁷⁰.

Во овој контекст, во врска со позитивната импликација од ресекцијата на дел од апикалната третина на коренот, во терапевско оперативна смисла, покрај изнесеното од Petrovic V i sor⁷⁰, според нашите долгогодишни иследувања и сознанија применети како критериуми и во оваа студија, има примарно за цел одстранување на некротичниот цемент на дел од апикалната третина на коренот, но не повеќе од 1/3 од неговата должина, како еден од основните предуслови за успешна периапикална хирургија.

Со ресекција на апикалните 3 мм, се отстрануваат 98% од апикалните рамификации и 93% од латералните канали, тврди Gilheany PA et al²⁵.

Во минатото коренската ресекција се изведуваше со агол на закошеност од 45 степени, известува Kim S⁴⁵.

Gilheany P et al²⁵ во своите истражувања ја потврдуваат позитивната корелација помеѓу зголемениот агол на закошеност и зголемената апикална пропустливост, што според него се должи на експонирање на поголем број на дентински каналчиња. Најмала пропустливост тој забележал кај хоризонтално ресецирани корени (0 агол на ресекција). Зголемување на аголот на закосување експонира поголем број на дентински каналчиња, што воедно ја зголемува апикалната пропустливост.

Стандардните инструменти за ретропрепарација се преголеми и не дозволуваат 0-ти агол на ресекција, па затоа аголот на ресекција најчесто изнесува 45 степени Kim S et al.⁴⁶

Во одредени случаи аголот може да биде поголем и од 45 степени, но во тој случај постои опасност да се зголеми бројот на апикални рамификации.

Микрохируршката тријада овозможува апексот да се ресецира без закосување. Примената на малите ултрасонични продолжетоци го дозволуваат тоа.

Кај борер препарациите евидентиран е значително поголем агол, и тоа 35.1 степен, наспроти 16.0 за ултрасоничните препарации според евидентните резултати во студиите на Mehlhaff DS et al⁵⁷.

Во тој контекст, се препорачува мала закошеност на ресецираниот корен (не повеќе од 10 степени), со цел визуелно да биде експонирана целосно ресецираната површина и максимално достапен орифициумот на ресецираниот канал, а воедно и да се запази букалната ламина Kratchman SI⁵⁰.

Нашите податоци за вредноста на аголот на ресекција во релација со техниките на ретропрепарација демонстрираа постоење на статистички многу значајни разлики за оперираните групи на заби. Просекот за конвенционалната техника се движеше од 31 степен за MCI до 41 степен за MP, додека просекот за ултрасоничната техника изнесуваше од 2.1 степен за MCI до 20 степени за MdP (табела бр 7, график бр 3; 6).

Добиените наоди се во согласност со горе цитираните автори.

Архитектонската структура на вестибуларната коскена ламина на *processus alveolaris* како валиден клинички атрибут, со својата позиционираност представува во оперативна смисла интегративен дел на двете предметни техники, а во функционално перспективна смисла, како дел на *processus alveolaris* претставува резултанта на функцијата на забите. *Processus alveolaris* е изграден од две компактни паралелни плочи-ламини, вестибуларна и орална, и во неговите алвеоларни чашки се сместени забите. Распоредот, дебелината и меѓусебниот однос на компактата и спонгиозата се разликуваат во зависност од виличната коска, регијата и возраста. Хируршкиот пристап за изведување на ретро-операции на максиларни и мандибуларни заби е вестибуларен, со трепанација на вестибуларната ламина во пределот на коренскиот апекс.

За потребите на нашата студија дебелината на вестибуларната ламина ја регистравме и евидентиравме во проекција на коренската ресекција на предметните заби.

Добиените резултати за дебелина на вестибуларната ламина кај групи на оперирани заби демонстрираа статистички значајни разлики. (табела бр.8, 9 и график бр.4). Најмала просечна дебелина на ламината беше регистрирана кај МК - 0.47 мм, додека најголемата просечна дебелина од 2.30 мм беше измерена на ниво на ресекција на MdP. Оригинални податоци.

Вестибуларната ламина во горната вилица во целост е тенка, со исклучок на првиот молар, каде е без спонгиоза помеѓу ламината и коренската површина, како и кај канинот, специфичната вестибуларна ламина во архитектонска смисла е претставена со тенка компактна коскена ламела во средната третина, која е врамена со спонгиозна коска на ниво на цервикалната и апикалната третина на коренот, наспроти мандибулата чија архитектура се карактеризира со задебелување на компактата во постериорните партии, поради присуство на *linea obliqua*.

Аголот на закосеноста на ресецираната површина не е резултанта на дефинирани константи. Под кој агол ќе се ресецира коренот во голема мера зависи од:

- локализацијата на забот;
- коренска и канална морфологија;
- тип на оптурација;
- инциденца на апикални рамификации;
- видливост на оперативното поле Petrović V и соп⁷⁰.

Добиените податоци од нашите истражувања за постоење на корелација помеѓу дебелината на вестибуларната ламина и вредноста на аголот на ресекција демонстрираа присуство на слаба позитивна корелација (графикон бр. 7. и 8).

Дебелината на вестибуларната ламина е фактор кој во одредена мерка влијае врз вредноста на аголот на ресекција за двете ретропрепарациони техники.

Поради отсуство на релевантни податоци во достапната литература, нашите податоци се оригинални (автентични).

Добиените податоци за вредност на аголот на ресекција кај еднокорени и двокорени MPP ретропрепарирани со ултрасонична техника не демонстрираа статистички значајни разлики (табела бр. 12, графикон бр.10).

Во таа смисла, бројот на корените и нивната дивергентност немаат влијание врз вредноста на аголот на ресекција кога станува збор за ултрасоничната техника.

Поради отсуство на релевантни податоци во достапната литература, на шите податоци имаат статус на автентичност.

Пред да пристапи кон препарација на ретро-кавитетот, оралниот хирург задолжително треба визуелно да ја проследи ресецираната коренска површина со цел:

- идентификација на каналната структура со сите нејзини можни варијации;

- идентификација на причините за ендодонтскиот неуспех (превидени канали, слаба obturacija, микрофрактури) Carr GB^{15} .

Во нашата студија ресецираната коренска површина примарно ја проследивме со голо око, а потоа со фокусирано светло и телескоп магнификација. Беше проследена и идентификувана присутната канална морфологија, присуство или отсуство на obturatorна маса, нејзината пропустливост, како и евентуално постоење на предоперативни пукнатини.

Добиените податоци во сите проследени случаи покажаа статистички значајни разлики во поглед на информациите добиени со двете методи на визуелно проследување, односно ја потенцираа супериорноста на визуелната магнификација и фокусираната илуминација.

Проследените 16 MCI на ниво на ресекција имаа овална коренска површина со поголема вестибуло-орална димензија (табела 31, график бр. 20), со еден канал централно поставен. 11 MCI имаа видлива со голо око obturatorна маса. Истата, откако беше проследена со визуелна магнификација и фокусирана илуминација, беше квалификувана како пропустлива дури кај 10 MCI односно 90.9% (табела бр. 13).

Проследените 15 MLI имаа овална ресецирана коренска површина со поголема вестибуло-орална димензија (табела бр. 32, графикон бр. 21) и еден канал. 8 MLI имаа видлива со голо око obturatorна маса. Истата, откако беше проследена со визуелна магнификација и фокусирана илуминација, беше квалификувана како пропустлива кај сите 8 (100%) MLI (табела бр. 14).

Сите проследени 7 MK имаа овална ресецирана коренска површина (табела бр. 33, графикон бр. 22) со еден канал, централно поставен. 3 MK имаа видлива со голо око obturatorна маса, која откако се проследи со визуелна магнификација и фокусирана илуминација беше квалификувана како пропустлива кај сите 3 (100%) MK (табела бр. 15).

Од проследените 6 MPP, 2 беа еднокорени со овална коренска форма и ендоканална структура детектирана со голо око, 2 двокорени - фузија на корени со овална коренска форма и еден канал букално и палатинално позициониран, 2 беа двокорени со одвоени корени со голо око видлива канална структура (табела бр. 16, табела бр. 34, графикон бр. 23, табела бр. 35, графикон бр. 24). Со телескоп магнификација и фокусирана илуминација кај MPP со фузионирани корени беа детектирани два канали, еден букален и еден палатинален, додека кај двокорените беше идентификувана двоканална структура на букалната ресецирана коренска површина, и едноканална на палатиналната.

Проследените 10 MVP беа еднокорени со округла ресецирана коренска површина и поголема V-O димензија (табела бр. 36, графикон бр. 25), 4 (40%) MVP имаа видлива со голо око obturatorна маса, и 4 (40.0%) немаа видлива канална структура (табела бр. 17). Со телескоп магнификација и фокусирана

илуминација кај 4 (100%) беше детектирана пропусливост на оптурацијата, а кај останатите 4-те беше идентификувана двоканална структура со и без истмус.

Проследените 3 MdI имаа изразито сплескана во мезиодистален правец ресецирана коренска површина, со едноканална структура видлива со голо око (табела бр.18).

Проследените 3 MdP имаа овална ресецирана коренска површина и видлива со голо око оптурирана едноканална структура. Истата проследена со визуелна асистенција беше оценета како пропуслива (табела бр.19).

Апикалните ретрокавитети реализирани со двете ретропрепарациони техники беа тродимензионално проследени. Беше регистрирана и евидентирана нивната вестибуло-орална, мезио-дистална екстензија, и длабина.

Идеалната ретропрепарација Carr.GB¹⁵ ја дефинира како препарација класа I, најмалку 3мм во коренскиот дентин, со паралелни ѕидови, коинцидентни со анатомските граници на пулпалниот радикуларен простор.

Конвенционално препарирани ретрокавитети имаат кратки аксијални ѕидови, со просечна длабина од 1мм и се накосени кон надолжната оска на забот. Во некои случаи, постои опасност борерот да ја перфорира лингвалната коренска површина Wuchenich et al¹¹⁰.

Формата на препарираниот ретрокавитет како еден од фундаменталните критериуми во профилирањето на идеалната ретропрепарација е исклучително важна. Апикалниот кавитет треба да ја интегрира целата канална структура, па зависно од коренот, неговиот облик и каналната конфигурација на ресецираната површина, препарациите можат да имаат округла, овална, или форма на осмица.

Класичните техники на ретро-препарација го игнорираат истмусното ткиво, од едноставна причина - одсуство на прецизен метод за препарирање на оваа зона, без значително оштетување на коренот Y Y Hsu et al¹¹¹.

Потребата да се реализира оптимална длабочина на ретрокавитетите според разни автори е различна. Во оваа смисла, во своите проспективни студии Gagliani MM et al²² длабочината на ретрокавитетите ја оптимализираат на ниво од 3mm, додека ретропрепарациите направени со DC ултрасонични ретро-продолжетоци треба да бидат 2-3 mm според Zuolo ML et al¹¹², Von Arx T et al¹⁰³.

Добиените резултати за тродимензионалната проекција на ретрокавитетите на M.C.I (mm) во релација со ретро препарационите техники (табела бр.20, графикон бр.11) демонстрираа статистички значајни разлики. Ултрасоничната ретропрепарација беше супериорна во однос на конвенционалната техника. Направените ретро-кавитети беа со помали димензии, со оптимална длабина од 3 mm. Но не само тоа.

Реализираната рентгенолошка проценка не екстензијата на ретрокавитетите демонстрираше статистички значајни разлики, односно аксијална поставеност на сите ултрасонично ретропрепарирани кавитети. Наспроти ултрасоничните, конвенционалните ретропрепарации беа предимензионирани и ексцентрично поставени (табела бр.56).

Добиените резултати за тродимензионалната проекција на ретрокавитетите на MLI (mm) во релација со техниките на ретропрепарација демонстрираа статистички значајни разлики во однос на вестибуло-оралната екстензија и длабина на кавитетите (табела бр.21, график бр. 12). Ултрасоничната препарација формира кавитети со помали димензии во

вестибуло-орална и мезио-дистална насока, и длабина од 3мм, која е исклучително важна за ретенција на полнењето.

Реализираната рентгенолошка проценка на екстензијата на ретрокавитетите за проследените MLI демонстрираше статистички значајни разлики. Ултрасонично препарирани ретрокавитети во целост беа аксијално поставени (табела бр.57).

Добиените резултати за тродимензионална проекција на ретрокавитетите на МК (mm) во релација со техниките на ретропрепарација демонстрираа статистички значајни разлики во секој поглед. Ултрасонично направените ретрокавитети имаа помали димензии, со оптимална длабина од 3 мм. Настојувањата конвенционалната препарација да биде што подлабока, од една страна доведува до ексцентрична поставеност на ретропрепарациите, а од друга страна го зголемува ризикот од коренска перфорација (табела бр.22, график бр.13).

Реализираната рентгенолошка проценка на екстензијата на направените ретрокавитети за проследените МК демонстрираше статистички значајни разлики. Ултрасонично препарирани ретрокавити во целост беа аксијално поставени (табела бр.58).

Добиените резултати за тродимензионална проекција на ретрокавитетите на MPP (mm) во релација со техниките на ретропрепарација демонстрираа отсуство на статистички значајни разлики. Имајќи го во предвид податокот според кој од 10 MPP, 9 беа ретрооперирани со ултрасонична техника, добиените податоци се сосема разбирливи (табела бр.23; 24; 25, график бр.14; 15; 16).

Реализираната рентгенолошка проценка на екстензијата на направените ретрокавитети за проследените MPP демонстрираше аксијална поставеност на сите ултрасонично препарирани ретрокавитети (табела бр.59).

Добиените резултати за тродимензионална проекција на ретрокавитетите на MVP (mm) во релација со техниките на ретропрепарација демонстрираа статистички значајни разлики во поглед на длабината на ретрокавитетите. И покрај присутните разлики во мезиодистална и вестибуло-орална екстензија на ретрокавитетите, истите не беа статистички значајни (табела бр. 26; 27; 28; график бр.17; 18; 19).

Реализираната рентгенолошка проценка на екстензијата на направените ретрокавитети за проследените MVP демонстрираше аксијална поставеност на сите ултрасонично препарирани ретрокавитети (табела бр.60).

Добиените резултати за тродимензионална проекција на ретрокавитетите на Mdl (mm) во релација со техниките на ретропрепарација, поради лимитираниот број на проследени примероци (три) според направената дескрипција не се разликуваа (табела бр.36).

Реализираната рентгенолошка проценка на екстензијата на направените ретрокавитети за проследените Mdl демонстрираше аксијална поставеност на сите ултрасонично препарирани ретрокавитети (табела бр.61).

Проследените три MdP беа исклучиво ултрасонично препарирани, со мезиодистална и вестибуло орална димензија од 1.0 mm, и длабина од 3.2 mm (табела бр.37). Реализираната рентгенолошка проценка на екстензија на кавитетите, демонстрираше совпаѓање со оската на каналот и оптимална длабина.

Нашите наоди за тродимензионална екстензија на ретрокавитетите се во согласност со наодите на Carr GB¹⁵, Yoshimura M et al¹¹², Schwartz SA et al⁷⁹; King et al⁴⁷, Mattison GD et al⁵⁵, Gagliani MM et al²², Zuolo ML et al¹¹³; Von Arx T et al¹⁰⁴.

Одредени студии демонстрираат редуцирано отстранување на забна супстанца со ултрасоничната техника Abedi HR et al², Engel TK et al¹⁹. Особено е важна рестриктивноста на препарцијата во мезио-дистална насока поради помалата мезио-дистална димензија на корените.

Нашите податоци добиени за рестриктивност на дентинскиот супстрат во вестибуло-орална и мезио-дистална насока во однос на техниките на ретропрепарација демонстрираа присуство на статистички значајни разлики за сите проследени групи на заби, и се во согласност со погоре цитираните наводи. Презервацијата на ткивно дентинската маса, која се постигнува со рестриктивноста на ултрасоничната ретропрепарација, е исклучително важен атрибут, кој на оваа метода и дава биолошко-физиолошки предзнак, а со тоа и ја потврдува како метод на избор (табела бр.38, график бр.27; табела бр.39, график бр. 28; табела бр.40, график бр.29; табела бр.41, график бр.30; табела бр.42, график бр.31; табела бр.43, график бр.32; табела бр.44, график бр.33; табела бр. 45).

Времето на препарација во клиничката пракса е од голема важност, според нас, како и според Engel TK et al¹⁹; Gutmann J et al³¹; Waplinton M et al¹⁰⁵; Peters CI et al⁶⁹. Резултатите кои произлегуваат од *in vitro* студијата на Khabbaz MG et al³⁹ сугерираат пократко потребно време за подготовка на ретрокавитет со борер (5 сек), во споредба со ултрасоничните продолжетоци.

Времето потребно за препарација со дијамантски (DC) ултрасоничен ретропродолжеток, според Khabbaz MG et al³⁹ изнесува од 57-82 сек.

Во својата *in vitro* студија Abedi HR et al² регистрирал потребно време од 2 минути за ултразвучна ретропрепарација. Ако гутаперката се отстрани пред апликација на ултразвучниот продолжеток, помалку време е потребно за ретропрепарацијата, што пак може да ја намали инциденцата на создавање на пукнатини. Употребата на дијамантски ретропродолжетоци може да го намали времето на препарација, а со тоа се намалуваат и шансите за создавање пукнатини. Просечното време потребно за препарација со борер, според него, изнесува од 10-15 сек.

Во нашата студија, заради унисоност во постапката, и заради релаксираност и објективност во приодот, времето на препарација беше планирано во рамките на 3 минути.

Добиените податоци, за време на препарација, изразени во (sec), во релација со техниките на ретропрепарација, демонстрираа статистички значајни разлики за оперираните MCI (табела бр.47, график бр.34), МК (табела бр.49, график бр.36), MVP - за останатите кавитети, односно кавитети на енокорените примероци (табела бр.51, график бр 38) и за испитаните Mdl (табела бр.52). Значително подолга беше ултрасоничната ретропрепарација. Презентираните средни вредности на време на препарација за оперираните MdP се однесуваа на ултрасоничната техника (табела бр.53).

Добиените податоци за време на препарација, изразени во (sec), во релација со техниките на ретропрепарација не демонстрираа статистички значајни разлики за оперираните MLI (табела бр.48, график бр.35), MPP (табела бр.50, график бр.37) и MVP - за букалните и палатиналните кавитети (табела бр.51, график бр.38).

Времето потребно за ретропрепарација, претставува време неопходно за да се формира задоволителен ретрокавитет, во релација со ретропрепарационите техники, како и за да се отстрани во потполност примарното полнење. Ултрасоничната ретропрепарациона техника има индивидуален предзнак - да создаде идеален ретрокавитет. Токму затоа и времето на ултрасоничната ретропрепарација беше подолго. Исклучок беа MLI, MPP, и MVP кои поради грациалноста на каналниот систем на ниво на ресекција, ултрасонично беа ретропрепарирани за пократко време. Нашите податоци делумно беа во согласност со наодите на Abedi HR et al², Khabbaz MG et al³⁹, во зависност од индивидуалните специфичности на секој заб поединечно.

И покрај одличните резултати добиени со ултразвучната препарација, како единствен недостаток на ултрасоничната техника Khabbaz MG et al³⁹ го посочуваат создавањето на пукнатини на ресецираната коренска површина. Peters CI et al⁶⁹ воочил позитивна корелација помеѓу инциденцата на пукнатини и времето потребно да се заврши препарацијата.

Во овој контекст, во нашата студија имајќи ги во предвид предметните техники како и планираното оптимално и реално потрошено време за ретропрепарација, а во врска со тоа и можноста за појава на пукнатини на ниво на ресецирана површина и нивно благовремено евидентирање, процедурално, веднаш по ретропрепарациите, истите ги проследивме со визуелна телескоп магнификација, фокусирана илуминација и примена на метиленско сино.

Добиените податоци демонстрираа отсуство на пукнатини за сите проследени групи на заби, освен за 3 MCI, кои имаа пукнатини регистрирани предоперативно, и истите без влошување беа детектирани и постоперативно (табела бр.54). Нашите наоди не се во согласност на горе наведените.

Отсуството на пукнатини кај двете техники на ретрорепарациите, според наше мислење е резултат на:

- сите апикални кавитети се изведени во амбиентална автентичност, *in vivo* услови, во услови на интегрално сочувани формативно-пластични ремоделирачки биодинамички функции, како атрибути на *organon dentale* за реципрочен компензаторен одговор на микрострес состојба, како што е ретропрепарацијата.
- рационалната примена на минимално оптималното време потребно за ретропрепарација без притисок, или примена на исклучително мал притисок користејќи го *tact-touch* системот при ретропрепарациите.

Заклучоци

Имајќи ги во предвид севкупните сознанија од оваа докторска дисертација за клиничко-тераписките атрибути на ултрасоничната наспроти конвенционалната ретропрепарација, произлезени од резултатите добиени од студиско-истражувачката процедура, реализирана *in vivo* услови, можеме релевантно да ги извлечеме следниве заклучоци:

1. Ултрасоничната техника на ретропрепарација овозможува формирање на коскени крипти со значително помал волумен во споредба со конвенционалната ретропрепарациона техника.
2. Аголот на ресекција според критериумите за идеална ретропрепарација, како важен параметар за процена на клиничките перформанси на ретропрепарационите техники има значително помала вредност кај ултрасонично препарираниите заби (просек 2.1° до 20°) наспроти конвенционално ретропрепарираниите (просек 31° до 41°).
3. Добиените автентични сознанија демонстрираат постоење на зависност помеѓу дебелината на вестибуларната ламина и вредносната разноликост на аголот на ресекција за двете ретропрепарациони техники.
4. Бројот на корените и нивната дивергентност немаат влијание врз вредносната разноликост на аголот на ресекција кога е во прашање ултрасоничната техника, наспроти тоа, тие кај конвенционалната имаа директно влијание врз зголемувањето на вредносната разноликост на аголот на ресекција.
5. Сите микрохируршки интервенции во генерална смисла, вклучувајќи ги и ретро-оперативните процедури во *in vivo* услови, асоцираат потреба од задолжителна примена на магнификација, фокусирана илуминација, а во тој контекст и примена на специјално за таа намена конструирани микрохируршки инструменти.
6. Регистрираните коректни оптурации на примарно ендодонтски третираните заби со голо око на ниво на ресецирана површина, проследени со телескоп магнификација, фокусирана илуминација и метиленско сино го демантираат првичниот впечаток, а ја потврдуваат нивната безисклучна пропуштаивост.
7. Од горе изнесеното сознание, недвосмислена е потребата во рамките на хируршко ендодонтските процедури на примарно ендодонтско третираните заби, доктринарно и без исклучок да партиципираат ретрооперативните процедури.

8. Интраоперативно, тродимензионално проследените ултрасонично препарирани ретрокавитети го интегрираат целиот канален систем, рефлектиран и проектиран на ниво на ресецираната површина.
9. Внимателноста и рационалноста во примената на минимално оптималното време потребно за ретропрепарација, ретропрепарација изведени во *in vivo* услови без притисок, или примена на исклучително мал притисок, користејќи го *tact-touch* системот, како и употребата на специјално конструирани дијамантски микрогранулирани ретропродолжетоци, интегрално претставуваат објективни предуслови за ретропрепарации без пукнатини.
10. Конвенционално препарирани ретрокавитети може да ги дефинираме како:
 - предимензионирани,
 - без лимитирачка рестрикција на дентинско ткивниот супстрат,
 - без паралелни ѕидови,
 - плитко инсталирани,
 - ексцентрично поставени во однос на радикуларниот канал,
 - со реални предуслови за проблематична ретенција и пропусливост на ретрооптурацијата.
11. Ултрасонично препарирани ретрокавитети, интраоперативно и постоперативно рентгенолошки проследени, може да ги легитимираме како кавитети кои се со:
 - аксијална поставеност во однос на радикуларниот канал,
 - оптимална длабочина од 3мм,
 - паралелни ѕидови,
 - минимално-оптимални димензии
 - максимална рестриktivност на дентинско-ткивниот супстрат.
 Такви предиспозиции сигурно обезбедуваат реални предуслови за идеална ретенција и егзактно ретро-оперативна оптурација.
12. Ултрасоничната ретропрепарација заради техничко-технолошките перформанси кои ги има, без исклучок, по сите основи на сите нивоа целосно ги исполнува критериумите за идеална ретропрепарација, и реално претставува префериран метод на избор.
13. Добиените вредности за:
 - дебелината на вестибуларната ламина кај групи на оперирани заби, како посебен параметар;
 - дебелината на вестибуларната ламина во релација со агловата вредносна разноликост при ресекција;
 - бројот на корени и нивната дивергенција во релација со агловата вредносна разноликост кај заби оперирани со ултрасоничната процедура; како и
 - добиените вредности за големините на коскените крипти на ретропрепарациите во релација со ретропрепарационите техники за групи на оперирани заби, сумарно како посебни и интегрални вредности, поради отсуство на релевантни податоци во екстензивно консултираната литература имаат автентична вредност.

Имајќи ги во предвид основната цел на овој дисертационен труд, а во врска со тоа и добиените резултати и мултиаспектни сознанија, можеме одговорно и компетентно да го презентираме **ГЕНЕРАЛНИОТ ЗАКЛУЧОК**.

Раководени од идејата, во научно истражувачките процедури да не се направи елементарната грешка, современите гледишта безрезервно да се прифаќаат како конечни вистини, нашиот *in vivo* изработен дисертационен труд е само уште еден прилог повеќе кон бесконечноста на научните сознанија.

Тој е обид за можен личен придонес во верификацијата на автентичните амбиентални параметри како функционален партиципиент во диференцијацијата и експликацијата на *in vivo* добиените резултати и сознанија.

Овие сознанија претставуваат збир на релевантни параметри, а не резултанта на дефинирани константи. Како сознанија во апликативна смисла имаат асоцијативни вредности во обидот за стандардизација на клиничките фактори кои најдиректно имаат влијание на резултатите од превземените ретрооперативни хируршки процедури, а воедно, и нам да ни пружат сатисфакција за оправданоста на вложениот личен труд.

Библиографија

1. Abedi A.: Treatment of periapical pathology with retrograde endodontic technique. *J Endod* 1999;25:668-79
2. Abedi HR, van Mierlo BL, Wilder-Smith P, Torabinejad M: Effects of ultrasonic root end cavity preparation on the root apex. *Oral Surgery, Oral Medicine, Oral Pathology, Oral Radiology and Endodontics* 1995;80,207-13.
3. Ahmad M: Ultrasonic debridment of root canals: acoustic streaming and its possible role. *J Endod* 1987;13:490-9.
4. Allen RK, Newton CW, Brown CE:
A statistical analysis of surgical and non-surgical endodontic retreatment cases. *J Endod* 1989;15:261-266
5. Arad DS, Yaom N, Lustig J: A retrospective radiographic study of root-end surgery with amalgam and intermediate restorative material. *Oral Medicine, Oral Pathology, Oral Radiology Endod* 2003;96:472-7
6. Arens D. Surgical endodontics
In: Coren S, Bums RC, eds. *Pathways of the pulp*. 5th ed. St Louis: CV Mosby 1991:594-6
7. Arens DE, Adams WR, De Castro RA:
Endodontic surgery. Philadelphia, Harper & Row, 1981
8. Bergenholtz G, Lenkholm U, Milton R et al: Retreatment of endodontic fillings
Scand J Dent Res:1979;87:217-224
9. Block RM, Bushell A, Rodrigues H:
A histologic, histobacteriologic and radiographic study of periapical lesions.
Oral Surg Oral Med Oral Pathol Oral Radiol Endod 1976;42:656-678q
10. Brent P, Morgan L: Evaluation of diamond coated ultrasonic instruments for root-end preparation. *J Endod* 1999;25(10):672-5
11. Briggs PF, Scott BJ:
Evidence-based dentistry: Endodontic failure - how should it be managed. *Br Dent J*: 1997;183:159-64
12. Bystrem A, Sundqvist G:
The antibacterial action of sodium hypochlorite and EDTA in cases of endodontic therapy
Int Endod J: 1985;18:35-40

13. Carr GB: Advanced techniques and visual enhancement for endodontic surgery. *Endod Rep* 1992;7:8-9.
14. Carr GB:
Common errors in periradicular surgery
Endod rep 1993;8-12.
15. Carr GB.:
Ultrasonic root end preparation
Dental Clinics of North America;1997 41(3) 541-54
16. Carr GB, Bentkover SK:
Surgical endodontics . in: Cohen S, Burns R.C. (ed): *Pathways of the pulp*, 7th ed, Mosby, 1998
17. Danin J, Linder LE, Lundqvist G, Ohlsson L, Ramscold LO, Stromberg T: Outcomes of periradicular surgery in cases with apical pathosis and untreated canals.
Oral Surg Oral med Oral Pathol Oral Radiol Endod 1999;87;227-32
18. Danin J, Stromberg T, Forsgren H: Clinical management of nonhealing periradicular pathosis. Surgery versus endodontic retreatment. *Oral Surg Oral Med Oral Pathol Oral Radiol Endod.* 1996; 82: 213-217.
19. Engle TK, Steiman HR:
Preliminary investigation of ultrasonic root end preparation
J Endod 1995;21:443,
20. Friedman S:
Retrograde approaches in endodontic therapy
Endod Dent Traumatol 1991;7:97-107
21. Friedman S, Rotstein I, Koren L, Trope: Dye leakage in retrofilled dog teeth and its correlation with radiographic healing.
J Endod 1991;17:392-5
22. Gagliani MM, Gorni FG, Strohmenger L: Periapical resurgery versus periapical surgery: a 5-year longitudinal comparison
Int Endod J 2005;38,320-327
23. Gary SPC: Endodontic failures changing the approach
International Dental Journal 1996; 46,131-138
24. Garber FN: Roentgen lucent peri apical areas
Oral Surg Oral Med Oral Pathol Oral Radiol Endod 1964;1760-466

25. Gilheany P, Figdor D, Tyas M:
Apical dentin permeability and micro leakage associated with root end resection and retrograde filling
J Endod 1994; 20:22-26
26. Gorman M.C, Steiman R, Gartner AH: Scanning Electron Microscopic Evaluation of Root-End Preparations.
J of Endod,1995;21(3),113-117
27. Graff KF. Process applications of powerful ultrasonics - a review. IEEE Symposium on Sonics and Ultrasonics, Milwaukee, 1974:1-14
28. Gray G, Hatton FJ, Holtzmann D, Jenkins D, Nielsen C: Quality of root-end preparations using ultrasonic and rotary instrumentation in cadavers. J Endod 2000;26:281-3.
29. Gutmann JL, Dumsia T:
Cleaning and shaping the root canal system
J Endod 1987:156-82
30. Gutmann J, Pitt Ford T: Posterior endodontic surgery: anatomical considerations and clinical techniques.
Inter Endod J 1985,18:8-34.
31. Gutmann JL, Saunders WP, Nguyen L, Guo IY, Saunders EM:
Ultrasonic root-end preparation.Part 1. SEM analysis. Inter Endod J 1994;27,318-24.
32. Harty FJ, Parkins BJ, Wengraf AM:
Success rate in root canal therapy: A retrospective study of conventional cases
Br Dent 1970;128:65-70
33. Happonen RP:
Periapical actinomycosis: A follow up study of 16 surgically treated cases
Endod Dent Traumatol 1986;2 205-209
34. Ingle JJ, Bakland LK:
Endodontics, 5th ed, Williams & Wilkins, Baltimor, 1994
35. Ingle JJ, Beveridge EE, Glick DH, Weichman JA:
Modern endodontic therapy in endodontics
Philadelphia: Lea & Febiger, 1985:27-52
36. Ishikawa H, Kobayashi SC, Suda H: Evaluation of root-end cavity preparation using ultrasonic retreaters. Int Endod J 2003;36;586-90.

37. Iqbal MK, Ku J:
Instrumentation and Obturation of the Apical Third of Root Canals:
Addressing the Forgotten Dimension.
Compendium of continuing education in dentistry 2007;25;11-19
38. Jansson I, Sanstedt P, Laftman A-C, Skogland A:
Relationship between apical and marginal healing in periradicular
surgery
Oral Med, Oral Path, Oral Radiol Endod 1997;83;596-601
39. Khabbaz MG, Kerezoudis NP:
Evaluation of different methods for the root-end cavity preparation
Oral Surg Oral med Oral Pathol Oral Radiol Endod 2004;98:237- 42.
40. Kakehashi S, Stanley HR, Fitzgerald RL:
The effects of surgical exposure of dental pulps in germ free and
conventional laboratory rats
Oral Surg Oral Med Oral Pathol Oral Radiol Endod 1965;20:340-49
41. Кацарска М:
Морфолошка диспозиција на апикалните варијации на каналниот систем
кај хуманите максиларни премолари. ЕНДОДОНТСКО-ОРАЛНО ХИРУРШКИ
ТЕРАПИСКИ ПРОБЛЕМ:
(магистериум) Скопје, Македонија, Стоматолошки факултет: 2003 год.
42. Karabucak B; Frank Setzer:
Criteria for the Ideal Treatment Option for Failed Endodontics: Surgical
or Nonsurgical?
Compendium of Continuing Education in Dentistry 2007;25;3-10.
43. Kerebes K, Tronstad L:
Long term results of endodontic treatment performed with a
standardized technique
J. Endod 1979,5:83-90
44. Kezele D
Punjenje kanala korena
Endodoncija, 1996 str.295-317
45. Kim S:
Principles of endodontic microsurgery
Dent Clin of North America 1997, 41 (3) 481-47
46. Kim S, Pecora G, Rubinstein R. Color Atlas of Microsurgery in
Endodontics. Philadelphia, Pa: WB Saunders; 2001.
47. King KT, Anderson RW, Pashley DH, Pantera EA:
Longitudinal evaluation of the seal of endodontic retrofillings
J Endod. 1990;16:9-12

48. Kvist T, Reit C.:
Results of endodontic retreatment: A randomized clinical study comparing surgical and non-surgical procedures. *J Endod* 1999;25:814-7
49. Koppang HS, Koppang R, Solheim T, Arneals H, Stilen SO:
Cellulose fibers from endodontic paper points as an etiologic factor in postendodontic periapical granulomas and cysts *J Endod* 1989;15:369-372
50. Kratchman S. I: Endodontic Microsurgery.
Compendium of continuing education in dentistry 2007;25;20-26.
51. Langeland K, Liao K, Pascon EA:
Work - saving devices in endodontics efficacy of sonic and ultrasonic technics. *J Endod* 1985;11:499-510
52. Lin LM, Skribner JE, Gaengler P. Factors associated with endodontic treatment failures. *J Endod.* 1992; 18:625-627.
53. Lin CP, Chou HG, Chen RS, Lan WH:
Root deformation during root-end preparation
J Endod 1999 Oct;25(10):668-71
55. Masatoshi Miyashita, Estu & Kasahara, Eichi Yasuda, Akip Yamamoto & Toshiko Sekizawa:
Root canal system of the mandibulars
I.J. Oral Surg 1976;7:33-40
55. Mattison GD, von Frankhofer JA, Delivanis PD, Anderson AN:
Microleakage of retrograde amalgams
J Endod 1998; 11: 340-345
56. Матовска Љ.
Ретретманот и ендодонтската хирургија како алтернатива на неуспешната ендодонција
Макед.Стомат.Преглед; 20(1-4):55-9;1996
57. Mehlhaff DS, Marshall JG, Baumgartner JC: Comparison of ultrasonic and high speed bur root end preparations using bilaterally matched teeth. *J of Endod* 1997(23),448-52.
58. Mehmet K. Caliskan et al:
Root canal morphology of human permanent teeth in a Turkish population
Journal of Endodontics 1995;vol 21
59. Mizutani T, Ohno N, Nakamura H. Anatomical study of the root apex in the maxillary anterior teeth. *J Endod.* 1992; 18:344-347.

60. Moller A.J.R., Fabricius L, Dahlen G et al:
Influence on periodicals tissues of indigenous oral bacteria and necrotic pulp tissue in monkeys
Scand J. Dent Res 1981; 89:475-484
61. Morgan LA, Marshal JG:
A scanning electron microscopic study of in vivo ultrasonic root-end preparations
J Endod 1999 Aug;25(8):567-70
62. Nair PNR:
New perspectives on radicular cysts – do they heal?
Int Endod J 1998;31:155-160
63. Nair P.N.R, Parajola G, Schroeder HE:
Types and incidence of human periodicals lesions obtained with extracted teeth
Oral Surg Oral Med Oral Pathol Oral Radiol Endod 1996;81:93-102
64. Nair PNR, Sjogren U, Krey G, Kalnberg KE, Sundqvist G:
Intra radicular bacteria and fungi in root filled asymptomatic human teeth with therapy resistant periodicals lesions: A long term light and electron microscope follow-up study
J Endod 1990;16: 580-588
65. Nair PNR, Sjogren U, Schumacher E, Sundqvist G:
Radicular cyst affecting a root filled human teeth: A long-term post-treatment follow-up.
Int Endod J;1993;26 225-233
66. Orstavic D:
Time course and risk analyses of the development and healing of chronic apical periodontitis in man
Int Endod J 1996;29;150-155
67. Pecora G, Andreana S:
Use of dental operating microscope in endodontic surgery
Oral Surg Oral Med Oral Pathol 75:751-758,1993
68. Peterson J, Gutmann JL:
The outcome of endodontic resurgery: A systematic review
Int. Endod. J 2001; 34:169-175
69. Peters CI, Peters OA, Barbakow F. An in vitro study comparing root-end cavities prepared by diamond coated stainless steel ultrasonic retrotips. Int Endod J 2001;34:142-8

70. Petrovic V, Colic S:
Periapikalne lezije 2001 81-87;105-115
71. Pitt Ford TT, Roberts GJ:
Tissue response to glass ionomer retrograde fillings
Int Endod J 1990 23:232-238
72. Ray HA, Trope M:
Periapical status of endodontically treated teeth in relation to the technical quality of the root filling and the coronal restoration
Int. Endod. J, 1995;28:12-18
73. Ricucci D, Langeland K:
Apical limit of root canal instrumentation and obturation, part 2. A histological study.
Int Endod J. 1998; 31: 394-409.
74. Rubinstein R, Kim S. Short term observation of the results of endodontic surgery with the use of a surgical operation microscope and Super Eba as root end filling material. *J Endod* 1999;25:43-8.
75. Rubinstein RA, Kim S. Long-term follow-up of cases considered healed one year after apical microsurgery. *J Endod.* 2002; 28:378-383.
76. Rud J, Andreasen JO, Jensen JE:
radiographic criteria for the assessment of healing after endodontic surgery
Int J Oral Surgery 1972;1:195-214
77. Salehrabi R, Rotstein I.
Endodontic treatment outcomes in a large patient population in the USA: an epidemiological study.
J Endod. 2004; 30: 846-850.
78. Saunders WP, Saunders EM, Gutmann JL. Ultrasonic root-end preparation, Part 2. Microleakage of EBA root-end filling. *Int Endod J* 1994;27:325-9.
79. Schwartz SA, Alexander JB:
A comparison of leakage between silver glass ionomer cement and amalgam retrofillings
J Endod 1998;14:385-391
80. Schilder H:
Cleaning and shaping the root canal
Dent Clin North Am 1974;18:270-1

81. Shrout MK, Hall JM, Hildebolt CE:
Differentiation of periapical granulomas and radicular cysts by digital radiometric analysis. *Oral Surge Oral Med Oral Pathol* 1993;76:356-361
82. Shovelton DS:
The presence and distribution of micro-organisms within non-vital teeth. *Br. Dent. J* 1964 117:101-107
83. Simon JHS:
Incidence of periodontal cysts in relation to the root canal
J Endod 1980;6: 845-848
84. Sjogren U, Hagglund B, Sundqvist G, Wing K:
Factors affecting the long-term results of endodontic treatment
J Endod 1990;16:498-504
85. Sjogren U, Sundqvist G, Nair PN:
Tissue reaction to gutta-percha particles of various sizes when implanted subcutaneously in guinea pigs.
Eur J Oral Sci 1995;103; 313-321
86. Sjogren U, Happonen RP, Kalnberg K et al:
Survival of *arachnia propionica* in periodontal tissue.
Int Endod J 1988 21:277-282
87. Schwartz Arad D. et al 2003
A retrospective radiographic study of root end surgery with amalgam and intermediate restorative material.
88. Stabholz A, Friedman S, Tamse A: Endodontic failures and retreatment in; Cohen burnes RC (eds) *Pathway of the pulp*. 5th ed, pp.738-775. St. Lois: Mosby- year book, 1991.
89. Стефановски Ј:
Клинички, рентгенолошки и гнатодинамометриски вредности при хируршко лекување на заби со хронични периапикални промени на горната вилица (хабилитација): Скопје, Југославија: Стоматолошки факултет 1980
90. Stockdale CR, Chandler NP:
The nature of the periodontal lesion-a review of 1108 cases.
J Dent 1988;16:123-129
91. Strindberg LZ:
The dependence of the results of pulp therapy on certain factors: An analytic study based on radiographic and clinical follow-up examination
Acta Odontol Scan 1956; 14

92. Sundqvist G, Figdor D, Sjogren U:
Microbiologic analysis of teeth with failed endodontic treatment and the
outcome of conservative re-treatment.
Oral Surg Oral Med Oral Pathol Oral Radol Endod 1998;85:86-93
93. Swanson K, Medison S:
An evaluation of coronal mikroleakage in endodontically treated teeth
J Endod 1987;13:56-59
94. Tascieri S, Testori T, Francetti L: Effects of ultrasonic root end
preparation on resected root surfaces: SEM evaluation. Oral Surg Oral
Med Oral Pathol Oral Radol Endod 2004;98:611-8
95. Tercas A.G, Oliveira A.F, Lopes F, Maia Filho M: Radiographic study
of the prevalence of apical periodontitis and endodontic treatment in the
adult population of Sao Luis, Brazil
J Appl Oral Sci. 2006;14(3):183-7
96. Torebinejad M, Ung B, Kettering JD: In vivo bacterial penetration of
coronally unsealed endodontically treated teeth
J Endod 1990;16:566-69
97. Tronstad L:
Clinical Endodontics pp: 225-226, New York; Thime Medical Publishers,
1991
98. Tronstad L, Barnett F, Cervone F:
Periodicals bacterial plaque in teeth refractory to endodontic treatment
Endod Dent Traumatol 1990;6:73-77
99. Trope M, Pettigrew J, Petras J, Barnmett F, Tronstad L:
Differentiation of radicular cysts and granulomas using computerised
tomography
Endod Dent Traumatolo 1998;5:69-72
100. Vertucci FJ:
Root canal anatomy of the human peranent teeth
Oral Surg.58:589-99,1984
101. Vire DE. Failure of endodontically treated teeth: classification and
evaluation. *J Endod.* 1991; 17:338-342.
102. Von Arx T, Kurt B:
Root-end cavity preparation after apicoectomy using a new type of
sonic diamond surfaced retrotip: a 1-year follow up study
J Oral Maxillofac Surg 1999 Jun;57(6);656-61

103. Von Arx T, Walker W:
Microsurgical instruments for root end cavity preparation following apicoectomy: a literature review. *Endod Dent Traumatol* 2000;16,47-62.
104. Von Arx T, Hardt G & N:
Periradicular Surgery of molars: A prospective clinical study with a one - year follow up.
International Endodontic Journal 2001;34;520-525
105. Waplington M, Lumley P, Walmsley D. Cutting ability of an ultrasonic retrograde cavity preparation instrument: *Endod Dent Traumatol* 1995;11:177-80
106. Wayman BE, Murata SM, Almeida RJ:
A bacteriological and histological evaluation of 58 periapical lesions. *J Endod.* 1992; 18:152-155.
107. Winstock D:
Apical disease: an analysis of diagnosis and management with special reference to root lesion resection and pathology.
Ann R Coll Surg Engl 1980;62:171-179
108. Wu MK, de Gee AJ, Wesselink PR et al:
Fluid transport and bacterial penetration along root fillings
Int Endod J 1993;16:203-208
109. Wu MK, R'oris A, Barkis D:
Prevalence and extent of long oval canals in the apical third.
Oral Surg Oral Med Oral Pathol Oral Radiol Endod. 2000; 89:739-743.
110. Wuchenich G, Meadows D, Torabinejad M:
A comparison between two root end preparation techniques in human cadavers
J of Endod 1994;20(6):279-82.
111. Y Y Hsu, S. Kim, M.Phil:
The resected root surface: the issue of canal isthmuses
Dent Clin of North Amer 1997;41(3):529-40
112. Yoshimura M, Marshall FJ, Tinkle JS:
In vitro quantification of the apical sealing ability of retrograde amalgam fillings
J Endod 1990,16:19-12
113. Zuolo M.L. et al: Prognosis in periradicular surgery: a clinical prospective study. *International Endodontic Journal* 2000,33:91-98