



Универзитет „Св. Кирил и Методиј“
Стоматолошки факултет – Скопје



**РАДИОЛОШКА ПРОЦЕНА НА ВИТАЛНИ И
ЕНДОДОНТСКИ ТРЕТИРАНИ ПОТПОРНИ
ЗАБИ НА ПРОТЕТИЧКА КОНСТРУКЦИЈА**

- МАГИСТЕРСКИ РАД -

Кандидаи

Д-р Марија Андоновска

Мениор

Проф. д-р Љубен Гугувчевски

Коменџор

Доц. д-р Илијана Муратовска

Скопје, 2013 година



Универзитет „Св.Кирил и Методиј“
Стоматолошки факултет – Скопје



РАДИОЛОШКА ПРОЦЕНА НА ВИТАЛНИ И
ЕНДОДОНТСКИ ТРЕТИРАНИ ПОТПОРНИ
ЗАБИ НА ПРОТЕТИЧКА КОНСТРУКЦИЈА

- МАГИСТЕРСКИ ТРУД -

Кандидат

Д-р Марија Андоновска

Ментор

Проф. д-р Љубен Гугувчевски

Коментор

Доц. д-р Илијана Муратовска

Скопје, 2013 година

Д-р Марија Андоновска

**Радиолошка процена на витални и ендодонтски
третирани потпорни заби на протетска
конструкција**

Клучни зборови: дентални рентген снимки, витални заби, ендодонтска терапија, потпорни заби, периапикален и пародонтален статус

**Radiographic assessment of vital and endodontic
treated abutment teeth of prosthetic construction**

Key words: dental X-ray, vital teeth, endodontic therapy, abutment teeth, periapical and parodontal status

Ментор: Проф.Д-р Љубен Гугувчевски

Коментор: Доц.Д-р Илијана Муратовска

Стоматолошки факултет - Скопје

ПОСВЕТЕНО

НА МОИТЕ РОДИТЕЛИ,

МИЛЕ И ГОРДАНА

ЗА БЕЗУСЛОВНАТА ПОДДРШКА

ВО ТЕКОТ НА ЖИВОТОТ.

Јас, долупотпишаната, Марија Андоновска, родена на 20.03.1981 година, ја давам следната:

ИЗЈАВА

- Дека магистерскиот труд е авторско дело;
- Дека идеите и деловите кои се преземени на авторите се доследно наведени;
- Подготвена сум да одговарам морално, материјално и кривично за одредени барања доколку се покаже дека не сум ги почитувала одредбите од законите со кои се гарантираат авторските права;
- Дека наведените податоци се точни.

БЛАГОДАРНОСТ

За несебичната посветеност, високостручни совети, консултации и перманентно интересирање и трпение при изработката на мојот магистерски труд, благодарност му должам на менторот проф. д-р Љубен Гугувчевски, професор на Стоматолошкиот факултет, воедно и коменторот доц. д-р Илијана Муратовска.

Благодарност до колегите и вработените на Клиниката за болести на заби и ендодонтот, како и колегите од Универзитетски стоматолошки клинички центар „Св. Пантелемон“–Скопје за поддршката во текот на изработка на трудот.

Исто така, благодарност им должам и на пациентите кои ми дадоа одобрение да направам анализа на нивната стоматолошка историја, за потребите на мојот магистерски труд.

Посебна благодарност им должам и на моите родители Миле и Гордана, кои беа покрај мене при изработката на трудот и ми дадоа безрезервна поддршка.

Скопје, 2013 година

СОДРЖИНА

1. Вовед

1.1. Радиолошка процена на витални и ендодонтски третирани потпорни заби на протетичка конструкција

1.1.1. Поим и индикации на ендодонтска терапија

1.1.1.1. Дефинирање на радиолошка снимка на заб

1.1.1.2. Дефинирање на потпорен заб на протетичка конструкција

1.1.1.3. Периапикални промени на ретроалвеолна снимка

1.2. Можности за примена на Rtg снимка во ендодонцијата

1.3. Реставрација на ендодонтски третирани заби

2. Преглед на литература

3. Цели на истражување

4. Методологија на истражување

4.1. Дизајн на студијата

4.2. Испитувана група

4.3. Критериуми за вклучување

4.4. Критериуми за исклучување

4.5. Инструменти на истражување

4.6. Статистичка обработка на податоци

5. Резултати

5.1. Карактеристики на истражувачка популација

5.2. Компаративна анализа на двете испитни категории

5.3. Класична наспроти дигитална радиографија на потпорни заби

6. Дискусија

7. Заклучоци

8. Препораки

9. Прилози

10. Литература

1. ВОВЕД

Во секојдневната стоматолошка пракса за евалуација на витални и ендодонтски третирани заби се служиме со радиолошки статус на заб каде се применуваат повеќе ретроалвеоларни снимки со цел да се одговори на барањето да биде согледана сеопфатната состојба на забот и парадонтот во горната и/или долната вилица. Периапикалните промени по својата застапеност, според дијагностичките проблеми кои се поставуваат, а особено според радиолошката полиморфиза се еден од клучните проблеми на стоматолошката медицина. Меѓутоа, радиолошката обработка на периапикални процеси не е воедначена, нивната симптоматологија не е систематизирана, а радиолошката дијагностика се темели на различни и не секогаш силни критериуми. Ретроалвеолните снимки се оптимална техника за рендгенолошка дијагностика на периапикалните промени. Правилно изведеното радиолошко снимање претставува предуслов за секој сериозен пристап кон дијагностиката.

Процената на успехот на ендодонтската терапија е во тесна корелација со интерпретацијата на радиографијата на лекуваните заби. Од ендодонтски аспект радиографијата претставува битен елемент кој е од помош во дијагностиката. Исто така, Rtg снимката се смета за единствен метод преку кој се добиваат потребните информации за каналното полнење, периапикалното ткиво, периодонтални дефекти, каналниот систем на забот и др. Оваа метода е од големо значење и за одредувањето на понатамошната терапија на забите, како и во процената кој заб може да биде носач на протетичка конструкција.¹

Протетичката изработка којашто е поставена во устата на пациентот не смее да ја нарушува анатомијата и физиологијата на забалото на пациентот. Значаен сегмент при одлуката за имплементирање на протетичка конструкција е виталноста, односно авиталноста на потпорниот заб, која првенствено се одредува преку претходно направена Rtg снимка. Според Reither², авиталниот заб во протетичката конструкција претставува слаба алка на таа конструкција, додека виталниот заб претставува носач кој подобро го поднесува оптоварувањето и има поголема трајност.

Општо познато е дека авиталните заби се биолошки помалку вредни и дека нивното вклучување во протетички конструкции, особено во поголеми мостовни конструкции е проблематично и ризично.³

На успешна ендодонтска терапија укажува: зачуваната функција, отсуство на болка или отекување, отсуство на фистула, радиографски се забележува нормален периодонтален простор околу забот.⁴

Ендодонтската терапија несомнено има социјални, економски и биолошки предности над екстракцијата и протетичките надокнади (Suskin, 1963) и тоа од повеќе на причини:

- ❖ на пациентите им останува природниот заб во биолошки прифатлива состојба;
- ❖ соседните заби не е неопходно да се препарираат за протетички конструкции и со тоа да бидат изложени на нивно функционално оптоварување;
- ❖ зачувување на природната дентиција кај голем број пациенти има и психолошко значење;
- ❖ трошоците за ендодонтска терапија се значително помали за разлика од трошоците потребни за изработка на одредени протетички конструкции после екстракција.

Во истражувањето спроведено од страна на Wolleb со сор.⁵ во кое биле вклучени 45 пациенти на кои им е имплементирана протетичка конструкција, како на здрави, така и на ендодонтски третирани заби, по опсервацијата од неколку години е дојдено до заклучок дека:

- оние пациенти кај кои е поставена протетичка конструкција на здрав заб, во 99% од случаите забот е неоштетен.
- забележана е загуба на виталноста кај 2,9% од сите потпорни заби на кои е поставена протетичка конструкција.
- кај правилно ендодонтски третирани потпорни заби, контролните Rtg снимки укажуваат на висок степен на опстојување каде има релативно мал број компликации.

Со цел обработка на оваа студија, се направија анализи на класични и дигитални Rtg снимки, како на витални, така и на ендодонтски третирани потпорни заби на протетички фиксни или мобилни конструкции.

Теоретско појмовно определување на клучните поими:

Стоматолошките рендгенски снимки се добиваат со помош на т.н. x-зраци (анг. x-ray). Стоматолозите користат рендгенски снимки од многу причини:

- ❖ да најдат скриени дентални структури;
- ❖ откривање на малигни или бенигни маси;
- ❖ губиток на коскена маса;
- ❖ ендодонтски третман;
- ❖ дијагностицирање и сл.

Радиографската слика се формира од збир (сноп) на x-зраци радијација која што пенетрира орално во структурата на различни нивоа, зависно од различната анатомска густина, пред ударот на филмот или сензорот. Забите ги пропуштаат x-зраците поради помалата радијација која што пенетрира низ нив за да стигне до филмот. Забниот кариес, инфекциите и други промени на коскената густина и периодонтаниот лигамент изгледаат потемни заради x-зраците кои што полесно пенетрираат заради помалата коскена густина.

Забните реставрации (полнења, пломби, надградби, коронки, мостови) може да се појават како посветли или потемни зони во зависност од густината на материјалот.

Дозата на x-зраци радијација примена од страна на пациент при Rtg денална снимка е многу мала (околу .150 mSv за целосна усна серија според веб страната на Американската денална асоцијација (ADA), еквивалентно на вредноста на позадинска изложеност на радијација од околината или слично на онаа доза радијација која што ја примаме додека се возиме во авион. (концентрирано во краток сноп целен во мал дел).

Инцидентната изложеност понатаму е редуцирана со употреба на оловен штит, оловна наметка, некогаш со оловна тиреоидна жлезда. Изложеноста на техничарот е редуцирана со излегување од собата или позади соодветен заштитен материјал, кога изворот на x-зраците е активиран.

Кога фотографскиот филм ќе биде еднаш изложен на радијација со x-зраци, тој треба да биде развиен, традиционално со користење на постапка каде што филмот е изложен на серија од хемикалии во темна соба, затоа што филмовите се осетливи на нормално светло. Ова може да биде временски продолжен процес и некоректната изложеност или грешка при постапката на развивање, може да доведе до повторно снимање т.е изложеност на пациентот на дополнителна радијација.

Дигиталните x-зраци, коишто го заменуваат филмот со електронски сензор, стануваат многу употребувани во стоматологијата како дел од новите придобивки од развојот на технологијата. Тие може да бараат помала радијација, воедно се процесирани многу побрзо отколку конвенционалниот радиографски филм и воедно веднаш можат да се гледаат на компјутер. Како и да е, дигиталните сензори се екстремно скапи и имаат послаба резолуција, иако ова е подобро во модерните сензори.⁶

Дигиталната радиографија успешно ја заменува класичната и сè почесто терапевтите почнуваат да ги препознаваат предностите на нејзината употреба. Има екстремно висока резолуција од 15 lp/mm : 20 lp/mm, како и големината на пикселите е само 19,5 микрони. Постојат различни величини на сензори кои што имаат коцкаста форма и се лесни за ставање во оралната шуплина. Сликите едноставно се снимаат на дискови и можат брзо да бидат подигнати од хард дискот. Зачувувањето, во споредба со класичната рендгенологија, користи многу мал простор. Сликите може да бидат дистрибуирани помеѓу терапевтите и преку интернет.

Дигиталните дентални Rtg снимки можат да се зголемат, зумираат, што овозможува точен и прецизен ендодонтски третман на забите.

За примената на машината со x-зраци секој терапевт мора да добие посебна дозвола која што е издадена од Дирекцијата за радијациона сигурност. За добивање на таква дозвола тие го бараат следното:

- ❖ извештај за испитувањето на машината;
- ❖ извештај од докторот;
- ❖ регуларна дозиметрија и
- ❖ курс за заштита од радијација.

Пациентот може да ги провери сите барани информации во практиката. Познато е дека постои недоверба помеѓу пациентите за големата штетност која што се случува при снимање со x-зраци кај забите. Компаративно средни вредности (поради големината на штетата) за:

- ❖ панорамските снимки на забите: 0,011 mSv;
- ❖ интраорална снимка на забите 0,010 mSv, и др.⁷

Забна пулпа – Евалуацијата на виталноста на пулпата не е потребна на секој заб, но потребно е да се тестира секој заб на кој му е потребна екстензивна реставрација, како и заби кои се критични за планот на третман и заби со пулпи чија виталност е доведена во прашање. Во ситуација кога резултатите од тестирањата на пулпата не се во согласност со клиничкиот впечаток, индицирани се дополнителни тестови.

Виталноста на пулпата треба да се одреди пред започнување на реставративниот третман. Кога прогнозата на пулпата е несигурна, се препорачува да се примени ендодонтска терапија пред реставративниот третман. Доколку ендодонтскиот третман е компетиран пред реставративното згрижување може да се одбегне репарација или замена на речиси комплетна реставрација.⁸

Витален заб е токму витален заб кај кој е присутна пулпа. Пулпата е функционална и во повеќето случаи со соодветна терапија, со реставрација, забот може да биде зачуван во таква состојба т.е да остане витален. Авитален заб значи дека пулпата е умртвена, девитализирана и дека секој обид да се задржи забот за подолго време е отежнато. Состојбата на каналите на коренот и периапикалниот простор од значење се во двете ситуации за да се реставрира забот.

Накратко, витален заб е оној кој има добро функционирачки нерв, додека авитален заб е заб без пулпа, односно пулпата е умртвена, девитализирана.

Ендодонтска терапија на коренскиот канал е секвенца од третмани на пулпата или на забот што резултира со елиминацијата на инфекцијата и заштита на деконтаминираниот заб од идна микробиотска инвазија. Коренските дентални канали и нивната асоцијативна пулпна комора се физички шуплини во забот во кои се сместени нерви, крвни садови и други целуларни ентитети.

Ендодонтската терапија вклучува:

- ❖ вадење на споменатите структури;
- ❖ последователно обликување;
- ❖ чистење и деконтаминација на шуплината со мали фајлови и раствор за испирање, полнење на деконтаминираниите канали со *asqutta percha* или типичниот *eugenol* цемент. Ергоу смолата,

која може или не мора да содржи Bisphenol A, се вметнува за да го врзе gutta percha во некои процедури на коренскиот канал.⁹

По ендодонтскиот третман забот ќе биде девитализиран и доколку инфекцијата се рашири во периапикалниот простор, неопходно е да се направи апикотомија. Процедурата е релативно безболна кога истата ќе се изведе правилно.¹⁰

Периапикален и пародонтален статус - Целта беше да се пристапи објективно при оценката на стапката на промени во периапикалниот статус по ендодонтскиот третман во релација на предоперативен радиографски статус (периапикален индекс рејтинг, PAI) и до типот на заб. Радиографските резултати од вкупно 1410 заби, во седум проспективни клинички студии на странски универзитети се оценувани. Периапикалниот статус бил оценуван на слепо користејќи PAI систем за оценување.

- ❖ Најдолгиот follow-up период беше 4 години;
- ❖ Интервалите помеѓу контролите варираа од 3 месеци до 1 година;
- ❖ Лекувањето на постоечки периапикални лезии беше направено од 3 месеци до 2 години.

Забите со иницијално поздрава периапикална структура очекувано одржуваат добро периапикално здравје. Максиларните заби, особено моларите, дале послаба заздравувачка стапка отколку мандибуларните заби. Радиографските тераписки стапки може да варираат помеѓу забните групи во стоматологијата. Забите, кај кои не се присутни периапикални промени и кои што се со соодветно ендодонтски полнети коренски канали, може да немаат потреба од постоперативна контрола.¹¹

1.1. Радиолошка процена на витални и ендодонтски третирани потпорни заби на протетичка конструкција

1.1.1. Поим и индикации на ендодонтска терапија

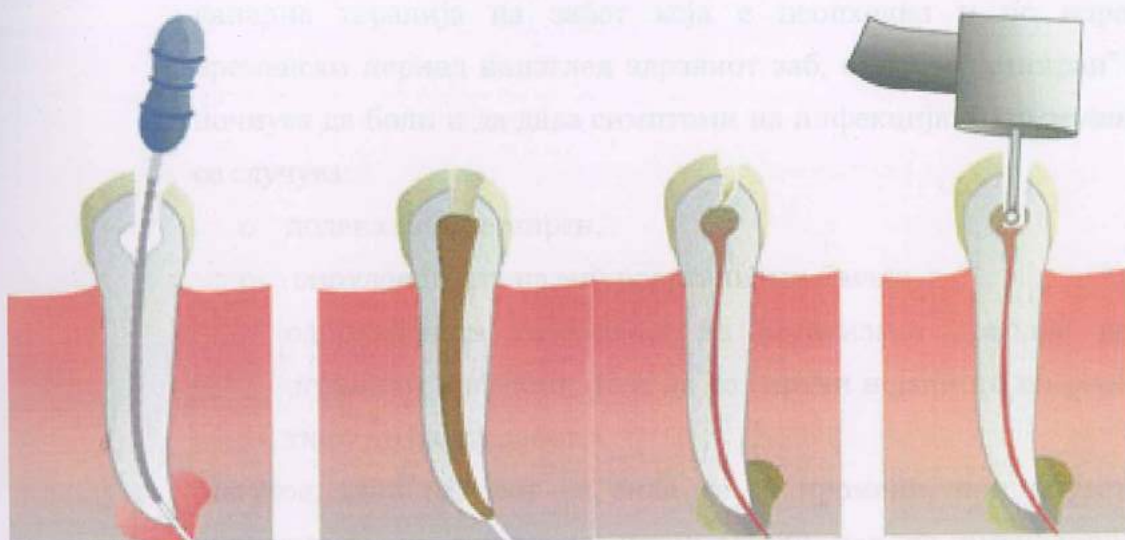Ендодонцијата е клиничка дисциплина која се однесува на третман на коренскиот канал каде што е сместена забната пулпа.

Ендодонцијата се занимава со проучување на формата, функцијата и здравјето, на повреди и болести на забната пулпа и перирадикуларниот простор, нивна превенција и третман.¹²

Процедурата на коренската канална терапија на забот вклучува примена на биолошко прифатлив хемиско-механички третман со што се елиминираат пулпалните и перирадикуларните заболувања со цел да се промовира заздравување на перирадикуларното ткиво.¹³

Во забната пулпа покрај нерви се наоѓаат крвни и лимфни садови, ткиво и многу клетки. Иако забите главно се состојат од тврда структура како што е:

- ❖ глеф-substantia adamantina;
- ❖ дентин-substantia eburnea;
- ❖ цемент-substantia ossea;
- ❖ во секој заб се наоѓа и комора на пулпата- *cavum pulpaе* која содржи меко ткиво – забна пулпа(*pulpa dentis*).



Сл. 1- Ендодонција

Забната пулпа претставува високо васкуларизиран, сврзно-ткивен орган, кој се наоѓа во пулпалниот кавитет, опколена со дентинска супстанца, освен апикално.¹⁴

Комора на пулпата (*cavum pulpaе*) – е шуплив простор, кој повеќе или помалку, се наоѓа во централниот дел на коронката на забот и се состои од *cavum coronaе* и *cavum radіcis dentіs*. Секоја пулпа влегува во забот низ врвот на неговите корени т.н *foramen apіcis dentіs*. Од местото на влез, пулпата се протега низ централниот дел на коренот (канал на коренот на забот-*canalis radіcis dentіs*) и влегува во широк простор во внатрешноста на коронката на забот, односно комора на пулпата.

Понатаму, ќе говориме за индикациите на ендодонтската терапија. Постои состојба кога е потребно да се спроведе канална терапија, а не се присутни болки и отекување, а тие состојби се однесуваат на следново:

- **“Проблематичен заб” случајно откриен на Rtg снимка** – Забната пулпа може да го изгуби својот виталитет незабележано. Дегенерацијата на ткивото во внатрешноста не е секогаш пропратена со болка. Токму поради тоа, во поединечни **случаи** се случува стоматологот на редовен преглед на забот да не индицира

канална терапија на забот која е неопходна и по одреден временски период наизглед здравиот заб, односно „саниран“ заб почнува да боли и да дава симптоми на инфекција. Што всушност се случува:

- додека забот е мирен,
- вируленцијата на микроорганизми е мала, а
- одбранбената способност на организмот доволна да ја ограничи инфекцијата и да го спречи нејзиното ширење во ткивото околу забот.

Меѓутоа, кога односот на сила ќе се промени, при пораст на вируленција на микроорганизми и/или пад на имунолошкиот систем, доаѓа до ширење на инфекција и состојба која е проследена со симптоми на инфламација, болки, оток и др.

Не е невообичаено терапевтот да открие ваков заб врз основа на рендгенска снимка на некој друг заб во вилицата или при рутинско снимање на сите заби со ортопантомографска техника. Она што укажува дека забната пулпа претрпела дегенеративни промени е присуството на просветлување на врвот на корените на забот¹⁵. Ова просветлување укажува дека на тоа место е намалена густината на коската, односно дека постои разредување на густината на коскените гредички во коскениот ткиво кое претставува циста или гранулом на врвот на коренот на забот.

- **Појавување на фистули кои се наоѓаат веднаш над врвот на забниот корен** – Фистулата е споена со каналот на забот преку апексот на инфицираниот заб, а низ него, од време на време излегува гноен секрет и непријатен мирис. Постои можност стоматологот да забележи присуство на фистула за време на рутински преглед на заб, а пациентот да не е свесен за нејзиното постоење.
- **Отворање на пулпата при отстранување на кариес** – Ова значи дека стоматологот отстранувајќи ги длабоките кариозни лезии, доаѓа во колизија со забната пулпа и во еден момент може

таа да се отвори. Бидејќи денес санацијата на забите често се прави со локална анестезија, отсуствува чувството на болка кај пациентот и притоа може да дојде до отворање на пулпата. Доколку се случи отворање на забната пулпа, потребно е терапевтот да донесе одлука дали во таа ситуација ќе спроведе канална терапија за да ги одбегне можните компликации со таквиот заб во периодот што следува.

Профилот на пулпната патофизиологија, според нашите согледувања, искуства и ставови, а кои се во склад и со ставовите на други автори, ни дозволуваат да ја презентираме целосно како најсоодветна и најприфатлива, долго употребувана, следната класификација на пулпини заболувања:

- *хиперемија на пулпа* (hiperemio pulpaе);
- *пулпити* (акутни и хронични);
- *некроза на пулпа* (necrosis pulpaе);
- *гангрена на пулпа* (gangraena pulpaе).¹⁶

- **Повреда на забната пулпа по траума на забот** – Забите може да имаат и трауматски оштетувања, како акутна или хронична траума, предизвикани од удар, пад, нестручна употреба на сепаратор, полнење на кавитетите, инлеј, висока коронка и др.

Непосредно по траумата на забната пулпа, многу е тешко да се одреди, како и да се предвиди, што ќе се случи со него во иднина. Може во еден момент ваквиот заб да ја промени бојата, да се јави болка, оток, дислокација, а тоа укажува дека настанале дегенеративни промени на забната пулпа, додека во дел од случаите може да е асимптоматска, при што е неопходно да се спроведе ендодонтска канална терапија.

Ендодонтски третиран заб не претставува „мртов заб“, затоа што по успешниот ендодонтски третман на лекување и полнење на коренскиот канал на забот, тој и понатаму продолжува да се храни низ апексното и латералното пародонтално ткиво.¹⁷

1.1.1.1. Дефинирање на радиолошка снимка на заб


Радиографските слики се произведени од диференцијалните слабеења на X-зраците на ткивото. Радиографскиот квалитет зависи од густината на ткивото, интензитетот на снопот, осетливоста на емулзијата, техниката на обработка и условите за гледање.¹⁸

Според Балканското здружение за стоматолози, здравствената статистика дошла до податоци кои покажуваат дека денес луѓето се изложени на зрачење многу повеќе за разлика од пред неколку децении. Поголемиот дел од луѓето тоа зрачење го добиваат во текот на животот со примена на медицинската радиолошка дијагностика, како што се КТ, мамографија, RTG дијагностика. Меѓутоа, многу малку се говори за рендгентското зрачење кое секој од нас го добива при снимање на заб.¹⁹

Pattison, Bachmann и Beddoe²⁰ сметаат дека ретроалвеоларната снимка на заб претставува помошна дијагностичка метода преку која стоматологот може да види што има во внатрешноста на забната регија. Стоматолозите најчесто применуваат два вида на снимки за двете вилици, ретроалвеоларни односно мали и ортопантомограм, ОПТ односно голема снимка.

Малите снимки се по правило поостри, помалку ја деформираат сликата и најчесто се применуваат за анализа на состојбата на еден заб – оној на кој е центриран тубус кај снимањето.

Големата снимка на двете вилици може да биде многу прецизна²¹, но на основа на неа се анализираат покрупни структури, се набљудуваат и анализираат анатомските односи, како на пример каде е коренот на неизникнатиот трет молар (умник) во однос на каналот во долната вилица каде поминуваат нерви, крвни садови, и слично.



Сл. 2- Ортопантомографска снимка

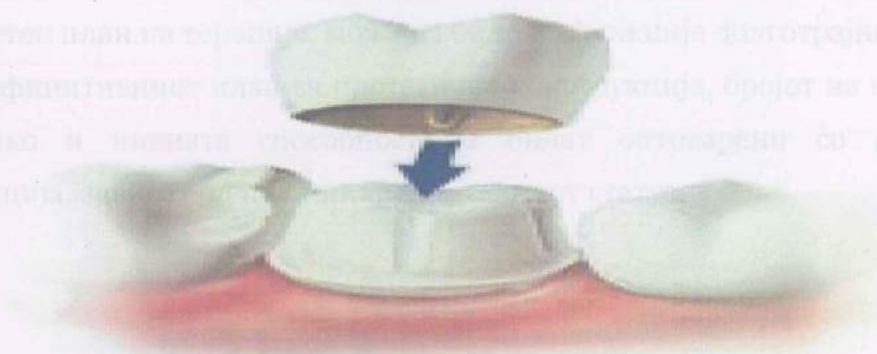
Како што на малата снимка не може да се види колкав е степенот на ресорпција на коската во двете вилицы, така на големата снимка не може да се види со сигурност квалитетот на лекување на поедини заби.

Rtg снимката е значаен елемент во стоматологијата, кога се донесуваат одлуки за видовите на третман на забите, за да останат во оралната празнина.²²

Денеска во стоматологијата, освен класичните ретроалвеоларни и ПАН (дентална панорамска томографија) снимки, се користат и дигитални снимки кои се повеќе софистицирани во однос на класичните конвенционалните методи.

1.1.1.2. Дефинирање на потпорен заб на протетичка конструкција

При планирана протетичка конструкција врз забите, значаен сегмент во оцена на состојбата на потпорниот заб подразбира правилно спроведен ендодонтски третман и воедно потребно е да се има предвид и пародонталното здравје.



Сл. 3 – Потпорен заб на протетичка конструкција (коронка)

При проценка на потенцијалниот потпорен заб, предвид се зема коренската површина на забот, односно подрачјето на пародонталниот лигамент, врската помеѓу корените и околната коскена структура. Повеќекоренските заби имаат поголема коренска површина и соодветно на тоа се подобра потпора во случај кога се користат како потпорен заб на протетичка конструкција.

Вредноста на потпорниот заб зависи од односот на коронката со коренот, анатомијата на коренот, пародонталната состојба, експонираноста на пулпата, виталитетот, степенот на оштетувањето на забот и ретенционата форма на коронките.

Кога забот треба да биде потпорен заб, воедно треба да се внимава за општите фактори, како кариес статусот и постојните реставрации, но сепак секогаш треба да се размислува и за две специфичности, а тоа се ретенцијата и потпората.²³

Во принцип, секоја протетичка конструкција дополнително го оптоварува пародонциумот, но егзактно планираната и изработена конструкција индуцира функционална стимулација на потпорниот апарат. За правилно планирање и решавање на проблемот на протетичките конструкции, неопходна е правилна и реална процена на забодржачкиот комплекс, односно на пародонтот.²⁴

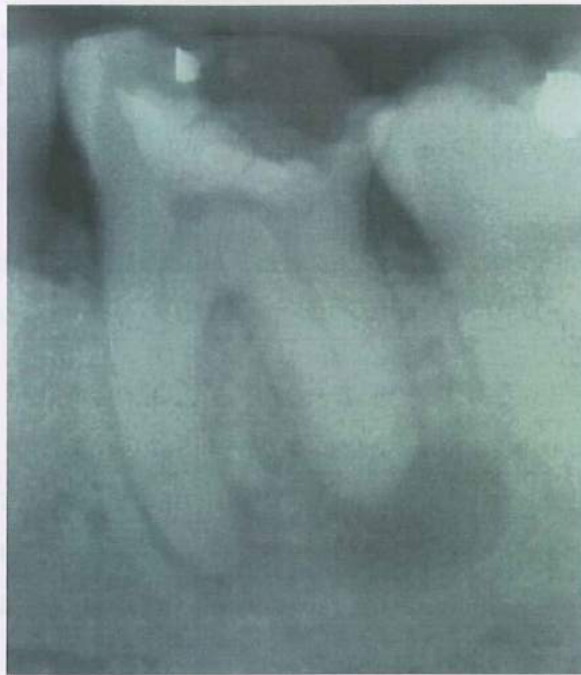Коректно излечен заб, ендодонтски третиран, кој е правилно надграден со соодветен план на терапија, може да биде во функција долготрајно.

Дефинитивниот план за протетичка конструкција, бројот на потпорните заби, како и нивната способност да бидат оптоварени со протетичка конструкција, зависат од пулпо-пародонталниот статус.

1.1.2. Периапикални промени на ретроалвеолна снимка

Периапикалните промени според својата зачестеност според дијагностичките проблеми кои што ги поставуваат, а особено според радиолошката полиморфиза се еден од клучните проблеми во стоматолошката медицина. Меѓутоа, радиолошката обработка на периапикалните процеси не е изедначена, нивната симпоматологија не е систематизирана, а радиолошката дијагностика се темели на различни и не секогаш доверливи критериуми.

Ретроалвеолните снимки се оптимална техника за рендгенолошката дијагностика на периапикалните промени. Коректно изведеното снимање, со исправна хемиска обработка на снимениот филм се предуслов за секоја сериозна дијагностичка обработка.



Сл. 4 – Периапикални промени

Периапикалните процеси во вилицата радиолошки се манифестираат на два начини:

- ❖ периапикални сенчења;
- ❖ периапикални просветлувања

Односно:

- **Периапикалните сенчења** постојат кај остеосклероза и оститис конденсанс.
- **Остеосклерозата** е термин кој што се употребува за ограничена кондензација на коскената градба. Згуснувањето или остеосклерозата не е директна последица од инфекција. Првично може да се разбере како постинфективен репараторен процес чија што патогенеза не е сосема јасно објаснета. На ретроалвеолните снимки остеосклерозата многу убаво се гледа. Се исполнува со сенчење чиј што пречник е неколку милиметри до еден сантиметар.

Како на пример, вилица која што нема заби исто така секогаш покажува остеосклеротични напластувања на местото на екстрахираните заби - што би можело да се објасни со мастикаторна траума која што хронично ја трпи беззабата вилица.

Радиолошки манифестираната остеосклероза вообичаено е пропратена со сиромашен клинички наод.

- **Оститис конденсанс** е згуснување на коскената структура која што се создава како директна последица од инфекција. Вообичаено во прашање е хронична инфекција на особено вирулентна бактерија. Најчесто се погодени првите молари, било во максилите или во мандибулите.

Околу апексот на коренот се забележува згуснување на коскената структура. Повеќе не се распознаваат шупливи ретикулари. Коската е толку густа што скоро личи на компактна. Низ неа слабо се гледа lamina dura и периодонталната линија на заболениот заб. Процесот е во извесна мера реверзибилен: кога ќе се отстрани изворот на инфекција, се нормализира коскената структура.

Периапикалните просветлувања радиолошки произлегуваат во два вида:

- ❖ како нејасно ограничени расветлувања (а) кај кои што не може да станува збор за некој одреден облик на патолошки процес;
- ❖ како јасно ограничени расветлувања (б) кои што имаат одреден рендгенолошки облик - полумесечести, овални, округли.

✦ **НЕЈАСНИ ОГРАНИЧЕНИ РАДИОТРАНСПАРЕНЦИИ** даваат акутно супуративните процеси. Акутниот тек на заболувања временски не дозволува да се формира рендгенолошки воочливата граница и демаркационата зона.

Во таква акутна супурација спаѓаат:

- ❖ акутните дентоалвеолни апцеси, и
- ❖ акутните дифузни рарефицирачки оститис.

- **Акутен дентоалвеолен апцес** рендгенолошки покажува цела низа преоди од едвај забележливи, до рендгенолошки јасно изразени форми. Снимката мора да биде технички беспрекорна за да може на неа еден дискретен рендгенолошки наод воопшто да се забележи. Кај изразените облици постои деструкција на коската со неправилно округол или овален облик со неостри и излитени рабови.
- **Акутниот дифузен рарефицирачки оститис** ги разорува сите сегменти на алвеоларено продолжение на заболената вилица. Деструкцијата е со различен облик, сосема нејасно ограничена, забите „пливаат во празен простор“, впечаток е дека само меките делови се држат приврзани во вилицата.

✦ **ЈАСНО ОГРАНИЧЕНА РАДИОТРАНСПАРЕНЦИЈА** дава главно хронични процеси – еден исклучок тука е перицементитисот. Обликот на овие транспаренции е троен:

- ❖ полумесечест;
- ❖ овален;
- ❖ округол.

Полумесечна транспаренција, која како некоја капа го покрива апексот, имаат перицементитисот и хроничниот рарефицирачки оститис.

Перицементитисот рендгенолошки се манифестира со полумесечни просветлувања кои што се создадени при проширување на периодонталната линија врз апексот на заболениот корен.

Хроничниот периапикален оститис исто така покажува над апексот на заболениот корен полумесечно просветлување. Меѓутоа просветлувањето тука е повеќе полуокругло, а помалку како полумесечина и создава проширување на периодонталната линија. За разлика од перицементитисот, lamina dura тука е уништена.

- ❖ **Овалната транспаренција** дава хроничен дентоалвеолан апсес. Над апексот и странично врз коренот се гледа надолжна овална радиотранспаренција која што понекогаш преминува и интеррадикуларно. Во просветлувањето стрчи заболениот корен. Околу транспаренција постои демаркациона зона која што изградува појас на склеротични коски, некогаш дебел и по неколку милиметри.
- ❖ **Округлата транспаренција** се забележува кај грануломите како епителни така и кај фиброзните. Кај епителните грануломи просветлувањето е сосема правилно округло јасно ограничено од соседната коска со рабни линеарни бели первази. Во однос на заболениот корен, просветлувањето лежи апикално или странично - пародонтално.

Кај фиброзните грануломи просветлувањето исто така е округло, но границата не му е сосема јасна и остра како кај претходниот. Не постојат рабни линеарни бели первази. Фиброзната гранулома може да доведе до пореметување во исхраната на коренот и појава на хиперцементоза кога коренот станува позадебелен.

Највпечатлив процес на облик на округла радиотранспаренција е радикуларната циста. Радикуларната циста на радиографијата е округла, поретко овална, униокуларно расветлување, јасно ограничена, која експанзивно расте, понекогаш доведувајќи до раздвижување на соседните заби, односно до ресорпција на нивниот корен. Во помал број случаи, радикуларната циста може потполно да се прикаже на ретроалвеолните радиографии: обично

димензиите се такви што екстраоралната радиографија е попогодна за радиолошка обработка на радикуларната циста.

Помеѓу епителната гранулова и радикуларната циста лежи границата која што го одвојува она што се дијагностицира со ретроалвеолната радиографија од она за што треба да се користи екстраоралната снимка.

Овој многу краток и резимиран приказ точно покажува колкаво е значењето на ретроалвеолната радиографија во дијагностицирањето на перипикалните процеси.

1.1.3. Можности за примена на Rtg снимка во ендодонцијата

Во нашата секојдневна стоматолошка пракса за рендген статусот на забите во ендодонцијата и пародонтологијата ги користиме 12-14-те мали Rtg снимки за да може да се задоволат барањата да ја согледаме сеопфатната состојба на забите и пародонтот на двете вилици.

Стоматологот на овој начин добива многу снимки, но не е во можност да ја долови целината, бидејќи тоа мора да го постигне со собирање на одредени детали од различни филмови што често пати како последица има одредени пропусти во дијагностиката, особено ако снимките не ни се најјасни, што за жал многу пати е чест случај.

Во поново време, овој проблем се обидува да се реши на тој начин што панорамската снимка сè повеќе се користи и во стоматологијата со помош на која добиваме на една снимка состојба на забите и пародонциумот на двете вилици. Покрај тоа, ваквата снимка ни дава можност да ја согледаме состојбата на млечните и трајните заби, нивната положба и слично, што е од големо значење за дијагностиката во детската стоматологија и ортопедијата на вилица.

Кај овој вид на снимање се користат различни апарати кои може да се поделат во две групи. Едниот вид на апарати овозможуваат снимање на тој начин што рендгенската цевка се движи од десно кон лево околу главата на

пациентот наназад, а во исто време касетата со филмот се движи од лево кон десно пред лицето на објектот кој што се снима. Другиот вид тоа го постигнува на тој начин што тубусот се аплицира во устата на пациентот, а филмот се фиксира надвор. За првиот вид констатација е дека состојбата на постерорните заби е значително појасна, додека состојбата кај предните заби е значително појасна и прикажана на снимките сочинети со помош на апарат од другата група.

За да може квалитетот на снимката да биде уште подобар, треба да се пронајде најповолната положба на главата на која што таа треба да биде фиксирана, бидејќи во спротивно ќе имаме пред сè силно изразена суперпозиција на коските од черепот, вратните прешлени и ребра коишто се проектираат во пределот на горниот и долниот фронт и на тој начин оневозможуваат преглед на оваа регија.

Покрај тоа, можеме да имаме развлечени две вилици, продолжени заби, висока позиција на кондилата на долната вилица или нивен недостаток на снимката итн. Со еден збор, со практична обука, рендген техничарот треба да ја пронајде соодветната положба на пациентот зависно од целта на снимката. Ова е разбирливо, бидејќи на оралниот хирург ќе му биде поважна состојбата на темпоромандибуларните зглобови, состојбата на синусите, што бара сосема друга позиција на главата, отколку што тоа е случај ако се бара само статусот на забите и пародонтот. При сè ова треба да се знае дека ваква снимка претставува зголемување на одредени детали кои што се создаваат заради помало или поголемо растојание на примарниот фокус и филмот.

Според искуството на многу странски автори панорамската рентген снимка има многу широка примена во стоматологијата, особено во детската пракса и ортопедија на вилица. Ваквата снимка нема ништо помала вредност и во другите специјалистички дисциплини, како што се стоматолошка протетика, ендодонција и пародонтологија и орална хирургија.

Во многу стоматолошки клиници стоматолозите се одлучуваат за примена на ортопантомограф со цел дијагностицирање на различни состојби,

особено кога се во прашање барањата за добивање на посеопфатна целина, односно во случај кога треба да се видат деталите двострано и истовремено на двете вилици. Во склоп на оваа широка работа, нашата задача се состоела во утврдување на можноста од користење на панорамски рендген снимки во ендодонцијата и пародонтологијата.

За таа цел, во текот на една година биле направени 300 панорамски снимања на пациенти со незгрижен и saniран забен кариес, со различна состојба на периодонталниот спациум, каналите на коренот на забите, периапикални регии и пародонциуми. Посебен интерес се јавил од можноста за дијагностика на суперфицијалниот кариес, кариес медиа и профунда, потоа кариесот цемент и состојбата во интерденталната и интеррадикуларната регија. По сите извршени анализи кај одделни и други случаи дојдено е до една општа констатација дека оваа снимка може да се користи при дијагностика на различни заболувања во ендодонцијата и пародонтологијата.

Ако би го расчлениле ова тврдење, тогаш би имале поблиска состојба во поглед на одделни можности за користењето на оваа снимка.

Така со сигурност може да се каже дека суперфицијалниот кариес не може да се дијагностицира со помош на оваа снимка. Не може исто така со сигурност да се дијагностицира помала кариозна лезија во цементот. Не може со сигурност да се даде оценка за регијата на предните долни и горни заби со тоа што успешно може да се констатираат само поголеми кариозни лезии и разградување во пародонциумот. Со ограничените можности во дијагностиката, можеме да сметаме во случаи на процена на состојбата на пародонтот и периапикалната регија, особено на горната вилица. Со сигурност може да се открие и најмала кариозна лезија на дентинот било да станува збор за примарен или секундарен кариес со исклучок на забите во пределот на горниот и долниот фронт.

Со цел да се помогне на дијагностиката за утврдување на дентогени инфламации (жаришта), ваквата снимка може многу да ни користи со тоа што понекогаш е потребно да се повтори со помала интраорална снимка. Ако уште

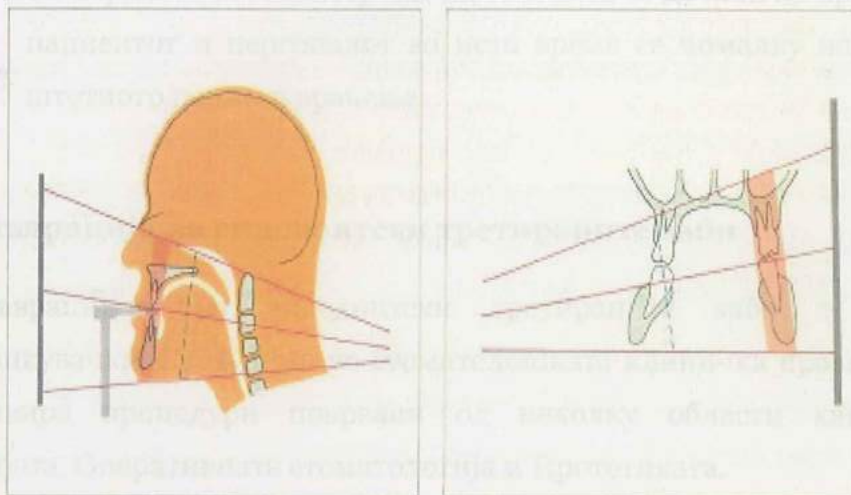
подетално тоа го разложиме, тогаш би ја имале следната состојба: карлесот може со сигурност да се утврди дури и кај намалите лезии, ако станува збор за бочни заби, особено во горната вилица, а зависно од силината на суперпозицијата во пределот на фронтот имаме варијабилна состојба, бидејќи некогаш ќе имаме добар преглед во горната, а некогаш во долната вилица.

Состојбата на каналот на коренот на забот речиси кај сите заби може успешно да се процени, тоа особено се однесува на полнењето. Состојбата на периапикалната регија може успешно да се согледа кај бочните заби на долната вилица, доста поуспешно кај бочните заби на горната вилица, со ограничен успех во пределот на долниот фронт и неуспешно во пределот на забите на горниот фронт.

Што се однесува за состојбата на пародонтот, може да се констатира дека успешна процена може да се даде кај повеќето заби, бидејќи хоризонталната, а особено вертикалната атрофија маркантно одговара во сите региони, иако во пределот на предните заби состојбата не е така поволна од веќе претходно изнесените причини. Сè на сè може да се каже дека ваквата снимка може корисно да се примени во ендодонцијата и пародонтологијата, иако кај предните заби со доста ограничен успех, што зависи првенствено од можноста за избегнување на силни суперпозиции во пределот на горниот и долниот фронт.

Но, и покрај тоа, овој вид на снимање сигурно претставува чекор напред и на овие гранки од стоматологијата, бидејќи ни дава една ориентациона сеопфатност при прегледот во една снимка, односно на едно место, што досега не било случај. Кои се тие предности кои што ни ги нуди панорамската снимка? Пред сè подобра ориентација бидејќи на една снимка ни се дава преглед на целокупната орофацијална регија. При оваа прилика, во најголем број случаи, можеме да се задоволиме со панорамска снимка, во помал процент ќе биде потребно да се направи по некоја корективна интраорална снимка, а особено ваквата снимка не може да ни користи. Понатаму, предностите се гледаат во заштеда на времето бидејќи ваквите снимки неспоредливо брзо се

изработуваат, практични се во поглед на чувањето, заштитата од штетно рендгенско зрачење итн.



Сл.5 – Рендген зрак при Rtg снимка на заби

Познато е дека, за да се процени статусот на забите, пациентите треба да се изложат на најмалку 20 секунди зрачење, додека кај панорамската снимка тоа време е пократко од 5 секунди. Покрај тоа дифузирањето (распростирањето) на рендген зракот кај стоматолошките апарати за интраорални мали снимки се неспоредливо поголеми од оние кај панорамската снимка. Според тоа и за пациентот и за рендген техничарот помалку се опасни постапките при панорамската снимка отколку кај досегашниот класичен начин на работа кога се барал целокупен статус на забите.

Според тоа може да се сумира дека:

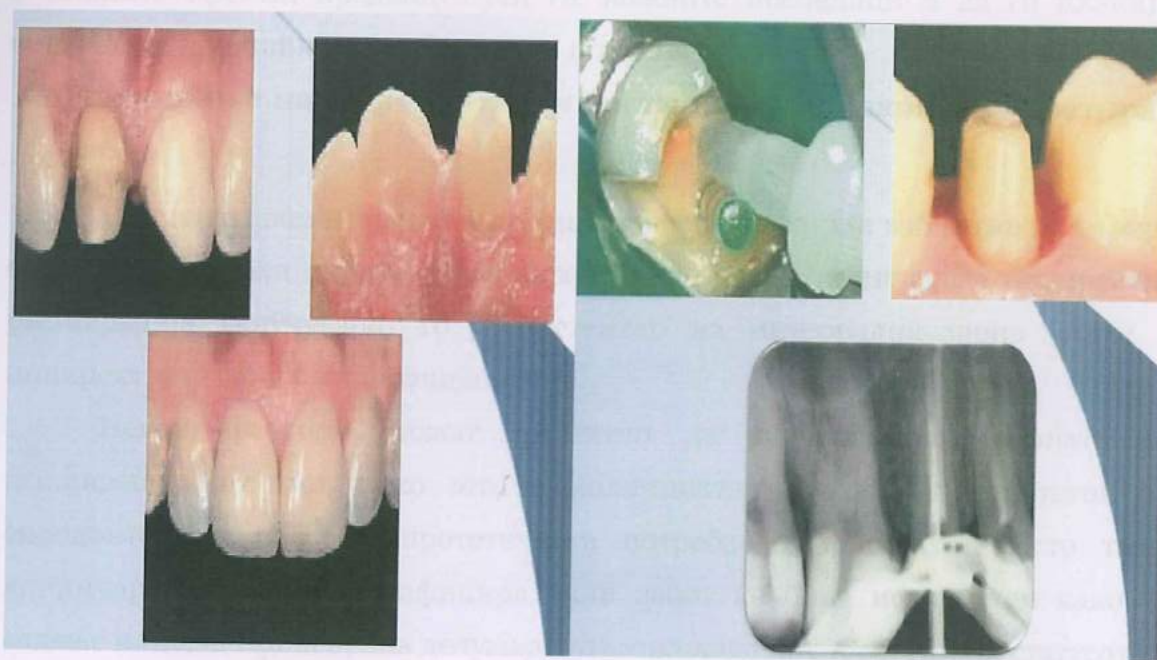- ❖ Панорамската снимка во стоматологијата сè повеќе во светот, а во последно време и кај нас, наоѓа на широка примена особено во случаи на барања за изработка на целокупен статус на орофацијалниот систем.
- ❖ Примената на овој вид на снимање во ендодонцијата и пародонтологијата и покрај тоа што делумно е ограничена, секако

е оправдана, бидејќи на една снимка ни дава најбрза ориентација во поглед на проценката на состојбата на забите и пародонциумот.

- ❖ Со користењето на овој вид на снимања се добива на време додека пациентот и персоналот во исто време се помалку изложени на штетното рендген зрачење.

1.1.4. Реставрација на ендодонтски третираните заби

Реставрацијата на ендодонтски третираните заби е една од најпредизвикувачките ситуации во стоматолошката клиничка пракса, бидејќи таа инволвира процедури поврзани од неколку области како што е Ендодонцијата, Оперативната стоматологија и Протетиката.



Сл. 6 – Реставрација на ендодонтски третиран заб

Овие реставрации целат кон тоа да заменат структура на загуба при ендодонтска операција и да пристапат до двете, како до комората од пулпа, така и до системот на каналскиот корен при инструментацијата, како и за отстранување на кариозното ткиво и привремена реставрација. Исто така, значајно е да се запамети дека прогнозата од ендодонтски третираните заби

зависи не само од успехот на самиот ендодонтски третман, туку исто така и од количината на остаток од забното ткиво и дефинитивната реставрација која што ќе биде адаптирана во денталниот елемент.

✦ Ефекти од ендодонтскиот третман на забната структура

Девитализираните заби поради ендодонтскиот третман понекогаш имаат некои различни карактеристики во споредба со виталните заби. Ова се случува генерално поради сегашната, но и претходната историја од кариозни лезии (мали или многу екстензивни), претходно правени реставративни третмани, евентуални фрактури и трауми, како и поради самата ендодонтска терапија.

Да се планира и да се изврши реставрациски третман на ендодонтски третиран заб правилно, е многу важно стоматологот да ги знае овие алтерации и нивните ефекти, предвидувајќи ги можните последици и да ги планира најточните пристапи за секој третман поединечно.

✦ Планирање на реставративен третман кај ендодонтски третиран заб

Реставративниот третман кај ендодонтски третиран заб може да варира од релативно мала директна реставрација до повеќе комплексна индиректна реставрација вклучувајќи го и местењето на интеррадикуларно колче и индиректната сама реставрација.

Некои фактори можат директно да влијаат врз опцијата за реставрацискиот тип, како што е количината на коронален остаток по ендодонтски третман и протетичката потреба на пациентот. Исто така, клиничарот треба да верифицира дали забот ќе биде искористен како за вадење или како фиксирана делумна стоматолошка потпора. Потоа, статусот на забното периодонтално и потпорно ткиво исто така треба да биде проверено. Треба да биде јасно дека планирањето на реставративниот третман на забот на тековната ендодонтска терапија мора да биде внимателно извршен и некогаш може да инволвира и мултидисциплински тим.

↓ Реставрација на ендодонтски третиран заб

Најдобриот период да се изврши реставрација на ендодонтски третиран заб е многу контроверзно прашање, главно кај оние кај кои што перзистира периапикална лезија. Затоа, во овие случаи реставрацискиот третман може да биде изведен веднаш по завршувањето на ендодонтскиот третман или во одреден период да се чека регресијата на периапикалната лезија.

Студиите кои што го оценуваат времето на дефинитивната реставрација на ендодонтски третиран заб, покажуваат дека прогнозата на забот со перманентна реставрација (директен амалгам или реставрација на композитната смола и индиректната реставрација со или без интрарадикуларно колче), ставен веднаш по завршувањето на ендодонтскиот третман, ќе е подобро отколку забот да добива привремена реставрација (цинк оксид или еугенол цемент и гипс-базирани цементи).²⁵

Во литературата исто така, често може да се сретне дека маргиналните микроистекувања од забот со привремена реставрација се поголеми отколку кај забот со дефинитивна реставрација, сугерирајќи дека дефинитивната реставрација треба да биде извршена што е можно побрзо по завршувањето на ендодонтската терапија.

За да се спречи контаминација на системот на коренскиот канал, во период помеѓу завршувањето на ендодонтскиот третман и почетокот на дефинитивната реставрација на забот, е клучен фактор за успех. Стоматологот треба да биде внимателен, бидејќи бактериолошката контаминација се смета за важен причинител на идни проблеми кај ендодонтски третираниот заб.²⁶

Сугерирано е дека апикалното микроистекување може да не е најважниот фактор за неуспехот на ендодонтскиот третман и дека короналното микроистекување е најверојатната причина и клучниот фактор за успех или неуспех на ендодонтскиот и реставративниот третман. Со цел да се следи прогресот на ендодонтски третираниот заб и неговата реставрација со протетичка конструкција се препорачува периодично следење преку радиографски снимки.²⁷

2. ПРЕГЛЕД НА ЛИТЕРАТУРАТА

Според White и Pharoah²⁸, книга "Орална радиологија", се истакнува дека радиобиологијата е студија за ефектите од јонизираната радијација врз живите системи. Оваа дисциплина бара студирање на многу нивоа на организација помеѓу биолошките системи кои имаат широк опсег на големина и моментална скала. Иницијалната интеракција помеѓу јонизираната радијација и материјата, се случува на нивото на електроните во првите 10-13 секунди по изложувањето.

Првите рендгенографии во стоматологијата ги направил пионерот на ендодонцијата Otto Walkhoff²⁹ на своите заби, за нешто подоцна Edmun Kells³⁰ да започне со примена на рендгенот во клиничката дијагностика и во тек на ендодонтска постапка, засебно. Процената може да се врши преку примена на современи можности кои ги нуди интраоралното снимање по панорамикс, ортопантограф и др.

Silva и David & Lorra Michel³¹ радиографијата ја претставуваат како сликање на радиографии, додека радиологијата е нивното толкување. Радиографските слики се произведени од диференцијалните слабеења на X-зраците низ ткивото. Радиографскиот квалитет зависи од густината на ткивото, интензитетот на снопот, осетливоста на емулзијата, техниката на обработка и условите за гледање.

White и Pharoah³² имаат свој став и во однос на зракот од фотонски х-зраци коишто поминуваат низ денталните арки кој се редуцира во интензитетот при апсорпција и дифузно ширење на фотоните надвор од основниот зрак. Патернот на фотоните кои што излегуваат од субјектот,

остатокот од зракот, пренесува информации за структурата и композитноста на апсорберот. За оваа информација да биде корисно дијагностицирана, остатокот од зракот мора да биде снимен на сликата рецептор. Сликата рецептор често пати користена во денталната радиографија е рендген филм. Тие го опишуваат рендген филмот и неговите својства и употребливоста на интензивирани екрани и мрежи за модифицирање на радиографските слики. Дигиталните радиографски системи, исто така, може да бидат употребени за да се направи радиографија.

Hession³³ ендодонт од Австралија пријавил најголема стапка на успех во 98,% од 151 случај. Нелсон пријавил помала стапка во Ангија од 81,9% од 299 случаи. Со повторен третман спасил 11 од изгубените случаи, подигнувајќи ја стапката на успех до 85,6%.

Karekes и Tronstad³⁴ употребувајќи стандардизирана техника, истакнуваат дека имале успешна стапка слична со студијата од Вашингтон³⁵ како што Сјогрен и Хис од Шведска. Нивната извонредна студија од 356 пациенти, повторно прегледани од 8 до 10 години по ендодонтската терапија, пријавиле стапка од 96% успех, ако забот имал витална пулпа пред третманот. Стапката на успех паднала до 86%, ако пулпата била некротична и забот имал перирадикуларна лезија и паднала уште подолу до 62%, ако забот бил третиран повторно. Тие заклучиле дека „забот со некроза на пулпата и перирадикуларна лезија и оној со перирадикуларна лезија со повторен третман сочинуваат големи терапевтски проблеми...“ Тие се сомневаат дека бактериите во „недостапни страни“ може да бидат причина за зголемениот неуспех.

Низ светот многу студии се сложуваат дека ниската стапка на успех е поврзана со преполнетите канали, заби со претходна појава на перирадикуларна лезија и заби неправилно реставрирани по терапија „коренски канал“.

Шведска група на автори пријавиле повисока стапка на неуспех, ако каналите не биле добро обтуирани. Сјогрен, наведено погоре, исто така нотирал директна корелација помеѓу успехот и точката на терминација на

полнењето на коренот. Забите полнети од 0 до 2 mm од апексот, уживале стапка на успех од 94%, којашто паднала до 76%, ако забите биле преполнети и паднала повеќе до 68%, ако тие биле наполнети повеќе од 2 mm. Во повторно третираните случаи, овие стапки на успех биле неочекувано ниски. Само 50% од преполнетите случаи биле прифатливи.

Во студијата на Zivkovic, Jelic, Miletic и Lazic³⁶ се истакнува дека ги разбрале условите за успешен исход на лечење на забolen заб. Целта била, врз основа на Rtg параметри во ендодонтско лекување на заби да се анализира ефикасноста. Клиничките и телерендгенографски испитувања опфатиле 142 заби на пациенти по ендодонтското лекување кои биле на одреден начин третирани. Добиените резултати од анализата укажале на коректно уреден и цементиран во 64% од случаите, несоодветно поставен во 14,9% од случаите, а несоодветна обтурација од врвот на каналот до апексот констатирана е во 19,9% од случаите.

Врз основа на добиените резултати, се заклучува дека за коректна реставрација на ендодонтските заби на индивидуалните колчиња неопходен е правилен план за третман, познавање на анатоморфолошките карактеристики на каналот на коренот на забот, правилно отстранување на гутарперките од каналот на коренот на забот, како и можноста за прилагодување на терапијата на соодветниот клинички случај. За коректна реставрација на ендодонтски лекуваните заби со интрадикуларни колчиња, неопходно е да се направи правилен план за третман.

Silva и David & Lorra Michel³⁷ исто така имаат свој придонес и кон дефинирањето на забот-носач на протетичка конструкција кој го дефинираат како дел од заб или дел од забен имплант кој служи како поткрепа и/или ретенција за мостови или друг вид на протетичка конструкција. Кога се одлучува кој заб да биде носач, потребно е да се води сметка и за основните фактори, како кариес статусот и постојните реставрации, но сепак секогаш треба да се води сметка и за специфичностите кои се во корелација со мостовните конструкции, а тоа се ретенција и потпора.

Пред да се изработи конструкција на мост, постојат услови кои мора да се исполнат кои Milas³⁸ ги наведува во својата работа:

- ❖ студиски модели;
- ❖ Rtg анализа;
- ❖ план за протетичка терапија;
- ❖ конзервативно-хируршка терапија;
- ❖ пародонтна терапија и
- ❖ изработка на провизорен надоместок.

Биолошкиот фактор на забот-носач се дефинира како способност на носачот и неговиот потпорен орган да го издржи оптоварувањето при цвакање, а зависи од неговата анатомска градба и големината на потпорниот апарат.

Важен сегмент во оценување на состојбата на потенцијалниот заб-носач е неговата погодност разгледувана од пародонтно гледиште. Корените, коишто на попречниот пресек се пошироки во вестибулолингвална насока отколку во мезиодистална, се попогодни од округлите. Повеќекоренските странични заби со широко развоен корен даваат подобра подлога кај коренот којшто меѓусебно се спојува или има коничен облик. Забите со коничен корен може да се искористат како заб-носач при изработка на мостови со пократок распон.

При процена на потенцијалниот заб-носач предвид треба да се земе и коренската површина на забот, односно подрачјето на периодонталниот лигамент, врската помеѓу коренот и околната коскена структура. Поголеми заби имаат поголема коренска површина и подобро поднесуваат оптоварување при цвакање.

Во докторската дисертација на Neskovic³⁹ се истакнува дека наспроти несомнената зачестеност во секојдневната клиничка практика меѓу ендодонтите таралевти сè уште не постои точна дефиниција за неуспех од ендодонтско лекување, сепак како основни критериуми се земаат постоењето на инфламаторна лезија во апексната регија која што порано не постоела, односно нејзино перзистирање или зголемување на истата по преземената

примарна терапија. Доколку постои клиничка симптоматологија во вид на болка, перкуторна осетливост, непријатност, фистула или оток, неуспехот лесно се дијагностицира.

Меѓутоа, најчесто во прашање се асимптоматски случаи коишто радиографски случајно се дијагностицираат со постоење на:

- ❖ радиографско просветлување (локализирани апексно или латерално);
- ❖ прекината lamina dura, односно проширување на периодонталниот простор или пак хиперцементоза;
- ❖ кондензирачки оститис или ресорпција на апексниот дел на коренот на квалитетот на ендодонтската интервенција каде влијаат низа фактори од кои што некои се непроменливи (анатомско морфолошката комплицираност на каналниот систем);
- ❖ дијагноза и перирадикуларниот статус пред интервенцијата;
- ❖ додека на некои не може да се влијае (техничката опременост и стручноста на терапевтот, присуството на инфекции пред дефинитивната obturacija на каналот).

Ендодонтскиот третман се состои од низа етапи од кои што секоја почнувајќи од формирањето на пристапниот кавитет, па до коронарната реставрација по дефинитивната obturacija на каналот, еднакво е важен за конечен исход на терапијата. Во текот на самата интервенција може да се јават и различни компликации како последица на процедурални грешки, како што се:

- ❖ фрактурирани инструменти;
- ❖ перфорација на коренот на различни нивоа;
- ❖ недоволно наполнети или преполнети канали..., и др.

Овие компликации можат да влијаат на конечен исход и прогноза на ендодонтско лекување (Neskovic, 2011).

Меѓутоа, многу студии покажале дека процедуралните грешки сами по себе не се директни причинители за неуспех при ендодонтското лекување, но посредно го зголемуваат ризикот од неуспех од применетата терапија, така што оневозможуваат комплетен хемо-механички дебридман или соодветна обтурација на каналниот систем на коренот. Само два фактори, а тоа се присуство на инфекција во каналот во време на дефинитивна обтурација и постоење на предоперативна периапикална лезија, евидентно и директно ги намалуваат шансите за успешен исход на терапијата.

Во студијата на Khreisat⁴⁰ се бележат инцидентите при ендодонтскиот третман коишто мора да се направат за витален потпорен заб при неговата подготовка или веднаш по завршувањето на протетскиот третман. Студиската група е содржана од сите пациенти коишто примаат протетски третман во King Hussein Medical Center од декември 2003 до мај 2007 година. Сите членови на целната група примиле металкерамичка реставрација на барем еден од потпорните заби кои што не примиле никаква форма на третман на коренски канал пред конструкцијата на реставрацијата.

Потпорниот заб бил оценет клинички и радиографски пред подготовката. Забот бил подготвен со примена на ротирачки секачки инструменти со воздух и воден спреј за ладење. До цементирањето на финалната реставрација, подготвениот заб бил покриен со привремена реставрација. Секој случај на целуозна изложеност или пулпит во текот на подготовката или веднаш по цементирањето на финалната реставрација или по една недела од цементирањето, бил сниман.

- ❖ Вкупно 264 пациенти (101 жена и 163 мажи) добиле 290 протетски конструкции во текот на студискиот период.
- ❖ Средната возраст на пациентите била 40 години рангирајќи ги од 18 до 73 години.
- ❖ За сите 290 протетски конструкции имало 616 потпори и 415 мостови во потпорен/мостовен сооднос од 1,48:1. 571 од потпорните заби (92,7%) биле витални во текот на реставрација и 45 заби (7,3%) биле ендодонтски третирани. 34 (6%) од виталнит

потпорни заби имале потреба од ендодонтски третман во текот, или веднаш по цементирањето на фиксните делумни протези.

- ❖ Мандибуларните катници, максиларните катници и мандибуларните молари, респектирачки (6,9%, 6,7%, 6,7%) беа најзаедничките заби коишто може да развијат симптоми со ендодонтски компликации.
- ❖ Шест проценти од виталните потпорни заби последователно побарале ендодонтски третман при подготовката или веднаш по цементирањето при финалната реставрација.

Според Димкова и Тавчиовски⁴¹ процената на успехот на една ендодонтска терапија е во корелација со интерпретацијата на радиографијата на лекуваните заби. При анализа на интраорални Rtg снимки непосредно по полнење на каналите и до еден месец, по три месеци и потоа 12 до 36 месеци. Со цел да се одбегне можноста за грешка во интерпретацијата, анализата е направена од двајца терапевти, двапати.

Радиографската анализа на ендодонтски третирани заби била извршена од аспект на присуство на lamina dura (прекината, нејасна), периапикални просветлувања, промени на периодонталниот спациум и случаи без промени на околните структури на забите, во сите три контролни периоди по полнењето. Тие истакнуваат дека радиографијата од добар квалитет е еден од најбитните помошници при спроведувањето на ендодонтска терапија. Rtg интерпретацијата на ефектот од ендодонтската терапија се смета за единствен начин на оценување на постигнатиот (не)успех на истата, во отсуство на било какви сензации.

Lang⁴² истакнува дека при клиничките истражувања, периодичната радиографија може да биде од голема корист при дополнувањето на наодите за прогресивноста на заболувањето, како и за евалуација на ендодонтската терапија.

Според Samit, Robins, Hillton и Scvarc⁴³ радиографското испитување е неопходен елемент при целокупната евалуација на забите. Проблемите кои се откриени за време на евалуацијата на Rtg снимките се наброени: реставративни, ендодонтски, парадонтални и др. Радиографиите можат да обезбедат корисна информација за примена во дијагнозата и планирањето на третманот на забот. Разумна водечка линија која треба да се следи е дека сите пациенти кои имаат заби, треба на почетокот да имаат радиографска серија на која се гледаат периапикалните зони на целата дентиција.

Sokic и Dzaic⁴⁴ по обавената анализа на Rtg снимки увиделе присуство на разредени трабекули на заб кој подолг временски период не бил функционален и докажале дека по ендодонтски третман и препарација на забот за изработка на протетичка конструкција (забна коронка), било потребно да поминат 2-3 месеци, бидејќи тоа е период кога забот се вклучува во групен пародонициум. Споменатите автори препорачуваат мерење на индивидуалната отпорност на забите кои се планираат да бидат носачи на протетичка конструкција.

3. ЦЕЛИ НА ИСТРАЖУВАЊЕ

Имајќи ја предвид важноста на радиолошката процена на потпорните заби на протетичките изработки, ги формиравме следните цели на истражувањето:

1. Да се процени ретроалвеоларната снимка како оптимална техника за рентгендијагностика на периапикални промени.
2. Да се докаже дека успешниот ендодонтски третман значи и успешен, квалификуван потпорен заб на протетичка конструкција.
3. Со анализа на Rtg снимка да се одреди дали има промени на lamina dura и пародонтални промени кај витални потпорни заби, користени за протетички конструкции подолго од 6 месеци.
4. Со анализа на Rtg снимка да се одреди дали има промени на lamina dura и периапикалните промени кај авитални ендодонтски третирани потпорни заби, користени за протетички конструкции подолго од 6 месеци.
5. Да се направи споредба помеѓу класичната и дигиталната радиографија на потпорните заби.

4. МЕТОДОЛОГИЈА НА ИСТРАЖУВАЊЕ

4.1 Дизајн на студијата

Во однос на дизајнот на студијата, истражувањето претставува опсервациона, трансферзална студија. Истата е реализирана во Универзитетскиот стоматолошки клинички центар – Скопје.

Временската рамка во која е реализирано истражувањето е во периодот на септември 2012/јуни 2013 година.

4.2 Испитувана група

Целна популација за анализата на случај се лица кои се кандидати за протетичка конструкција, кои претходно (или во периодот на истражувањето) имаат ендодонтски третирани заби кои сега се јавуваат во улога на потпорен заб, односно ова бил нивен случај во блиско минато. Возраста не играше улога при изборот на кандидати кои земаа учество во истражувачкиот примерок.

Големина на примерокот – испитаниците кои беа предмет на анализа, се пациенти кои имаат витални потпорни заби или авитални ендодонтски третирани потпорни заби на протетичка конструкција, вкупно 50 случаи во две групи. Односно:

- ❖ 25 витални потпорни заби на протетичка конструкција и
- ❖ 25 авитални ендодонтски третирани потпорни заби на протетичка конструкција, беа предмет на радиолошка процена т.е анализа на нивните класични или дигитални рендген снимки.

4.3 Критериуми за вклучување

- Пациенти кои дадоа согласност да учествуваат во истражувањето и одобруваат да бидат искористени нивните Rtg снимки од заби (класични или дигитални) и нивната стоматолошка историја, секако, без откривање на нивниот идентитет.

4.4 Критериуми за исклучување

- Пациенти кај кои е позната нивната стоматолошка историја, но не постојат Rtg снимки за целосно анализирање на случајот.

4.5 Инструменти на истражување

За потребите на истражувањето се примени СЗО Картон за орално здравје.

СЗО Картонот за орално здравје се примени со цел да се добијат релевантни податоци за стоматолошката историја на пациентите, евиденција на лекувањето на потпорниот заб, примената и резултатите од ендодонска терапија и имплементацијата на протетичка конструкција.

4.6 Статистичка обработка на податоци

Статистичката обработка и анализа се изврши со анализа и интерпретација на добиените резултати од истражувањето, при што се применија квантитативниот и компаративниот метод.

Статистичките серии се прикажани табеларно и графички. Податоците добиени од истражувањето се статистички обработени.

Во табеларниот приказ се прикажани фреквенциите за секој добиен резултат, како и нивна конвертација во процентуален износ.

На база на добиените проценти се изработени графиконите каде се добива јасна слика за добиените резултати стекнати од спроведеното истражување и анализирани случаи.

5. РЕЗУЛТАТИ

Резултатите од извршеното испитување на 50 испитаника од обата пола, на возраст од 26 до над 56 години, прикажани се табеларно и графички.

Статистички се обработени 100 Rtg снимки на заби.

За статистичка обработка на податоците користен е статистички метод за пресметка на фреквенца и проценти.

5.1. Карактеристики на истражувачката популација

На следната табела е прикажана половата структура на испитаниците кои беа дел од ова истражување.

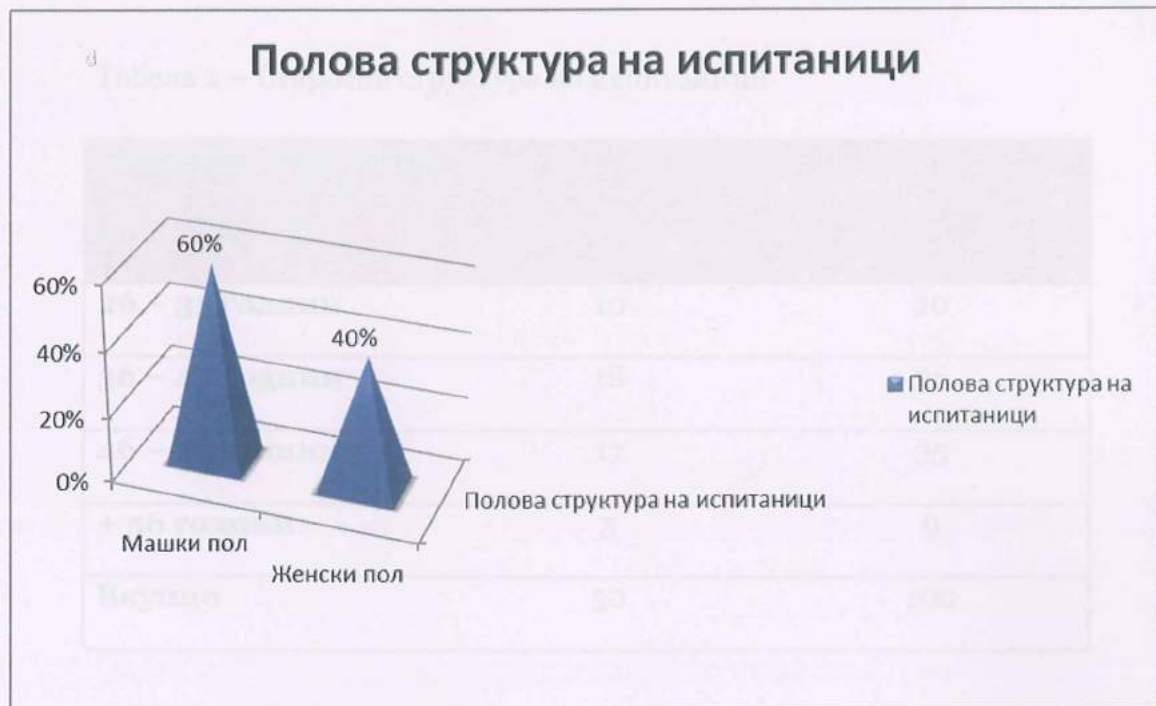Табела 1 – Полова структура на испитаници

Полова структура на испитаници	Ф	%
Машки пол	30	60
Женски пол	20	40
Вкупно	50	100

На следната табела е прикажан процес на старосната структура на испитаните пациенти.

Ова прикажано на графикон изгледа вака:

Графикон 1 – Полова структура на испитаници



Според прикажаните резултати на табелата и графиконот можеме да истакнеме дека повеќе од половина, односно:

- ❖ 60% од испитаниците се од машки пол, додека
- ❖ останатите 40% од испитаните пациенти се од женски пол.

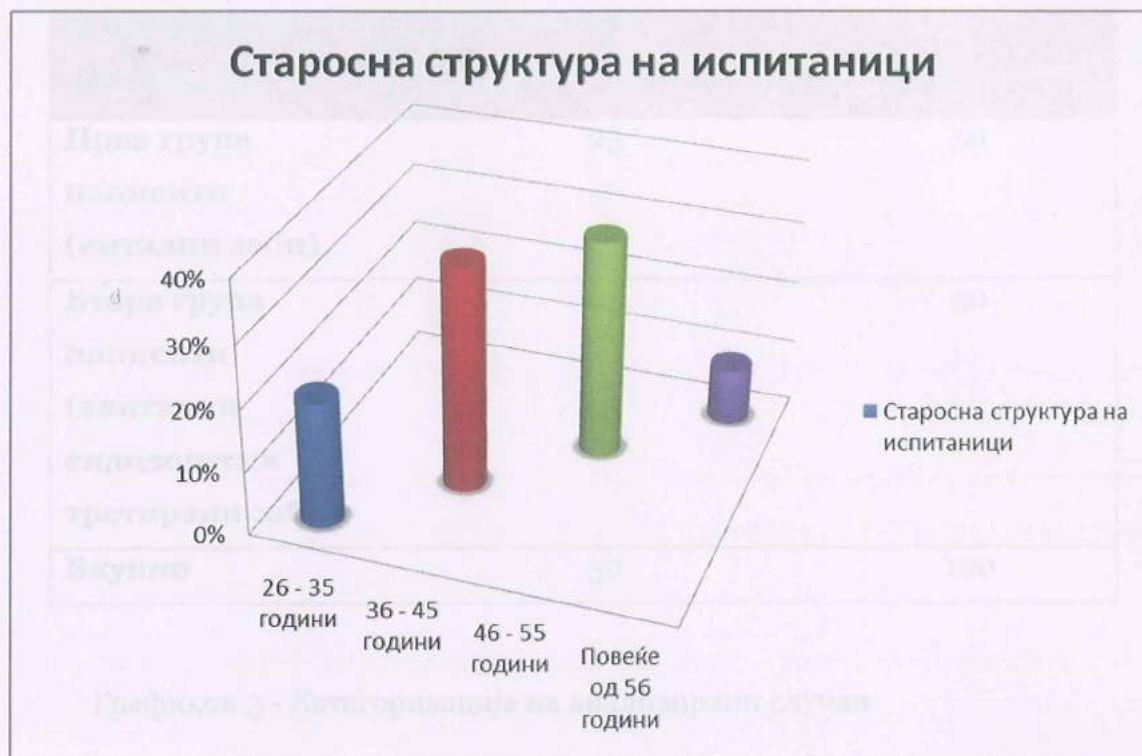На следната табела е направен приказ на старосната структура на испитаните пациенти.

Табела 2 – Старосна структура на испитаници

Старосна структура на испитаници	Ф	%
26 – 35 години	10	20
36 – 45 години	18	36
46 – 55 години	17	35
+ 56 години	5	9
Вкупно	50	100

Ова прикажано на графикон изгледа вака:

Графикон 2 – Старосна структура на испитаници



Според прикажаните резултати можеме да истакнеме дека:

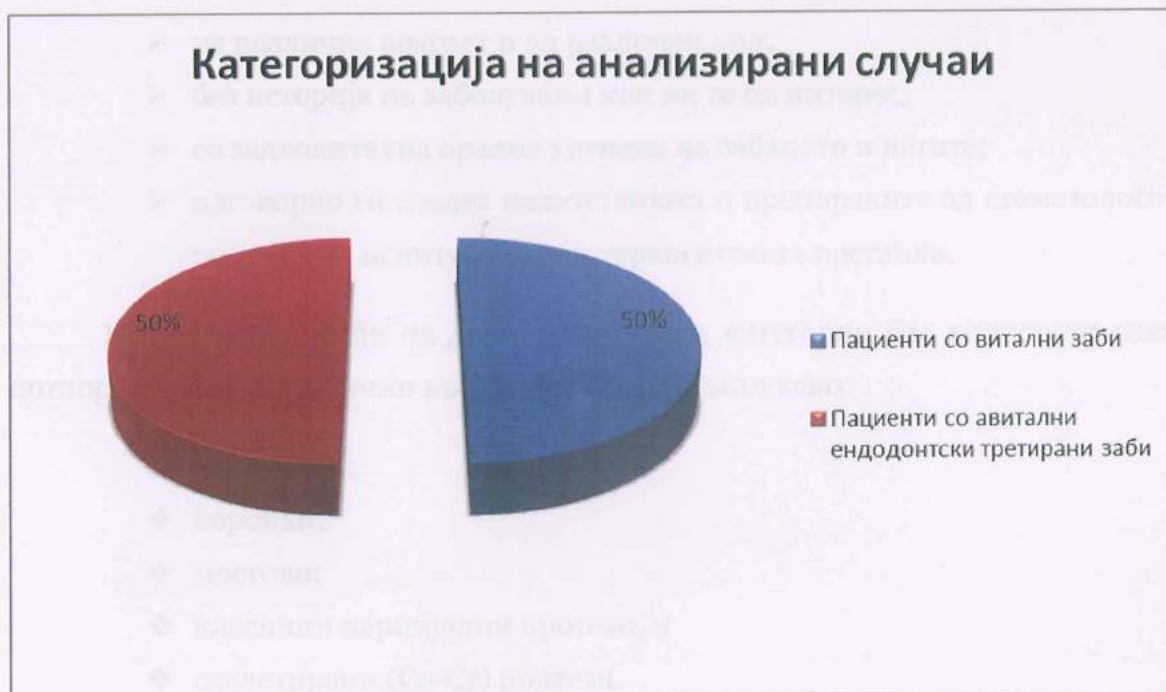- ❖ 36% од испитаниците се на возраст од 36 до 45 години;
- ❖ 35% се на возраст од 46 до 55 години;
- ❖ 20% од испитаниците се на возраст од 26 до 35 години, и
- ❖ како најмалку бројна е категоријата на испитаници на возраст поголема од 56 години, што сочинува 9% од вкупниот број испитани пациенти.

Пациетите кои дадоа согласност да бидат дел од овој истражувачки примерок (вкупно 50), беа поделени во две категории. На табелата подолу е прикажана поделбата на анализираниите случаи:

Табела 3 – Категоризација на анализирани случаи

Категории на испитаници	Ф	%
Прва група пациенти (витални заби)	25	50
Втора група пациенти (авитални ендодонтски третирани заби)	25	50
Вкупно	50	100

Графикон 3 - Категоризација на анализирани случаи



Според прикажаните резултати можеме да истакнеме дека:

- ❖ 25, односно 50% од пациентите имаа витални заби кои служеа како потпорни заби на протетичка конструкција;
- ❖ додека во втората категорија испитувањето е изведено на 25, односно на 50% од пациентите кои имаа авитални ендодонтски третирани потпорни заби на протетичка конструкција.

5.2. Компаративна анализа на двете испитни групи

Сите (50%) од испитуваните заби од втората категорија (авитални ендодонтски потпорни заби), пред да послужат како потпорен заб на протетичка конструкција, беа успешно ендодонтски третирани, применувајќи соодветна ендодонтска терапија и постапка согласно со претходно утврдената дијагноза на забите кои беа третирани.

Испитаниците од двете категории, како што претходно беше прикажано во социодемографскиот дел од резултатите, беа:

- на различна возраст и од различен пол;
- без историја на заболувања кои ни се од интерес;
- со задволителна орална хигиена на забалото и истите;
- одговорно ги следеа напатствијата и препораките од стоматологот во текот на испитувањето и терапевтската постапка.

Испитуваните заби од двете испитувани категории беа користени како потпорни заби на различни протетски конструкции како:

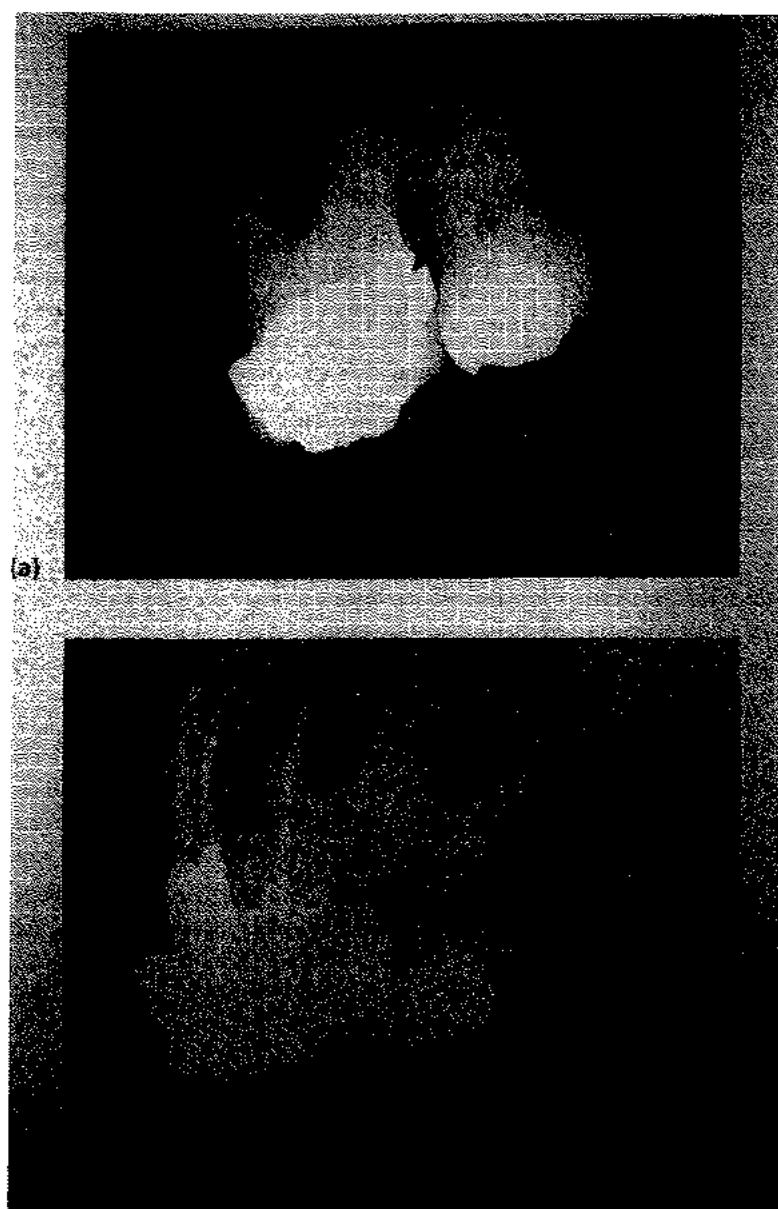
- ❖ надградби;
- ❖ коронки;
- ❖ мостови;
- ❖ класични парцијални протези, и
- ❖ скелетирани (Co-Cr) протези.

Во постапката на испитување и анализа беа применети класични и дигитални *Rtg* снимки на заби.

Во првата категорија, каде беа испитани 25 (50%) витални заби, за секој заб, кој е предмет на испитување, беа направени по две (2) *Rtg* снимки.

- Првата *Rtg* снимка беше направена пред забот да биде подложен на подготовки за изработка на протетичка конструкција, додека,
- Втората *Rtg* снимка беше направена откако истиот заб подолго од шест месеци е потпорен заб на протетичка конструкција.

Непосредно пред одлуката за поставување на протетичка конструкција, се правеше проценка дали е потребно ендодонтско третирање на забот пред негово поставување како потпорен заб.




Сл. 7 – Проценка дали е потребна ендодонтска терапија пред поставување на коронка

Во втората категорија, каде беа испитани 25 (50%) ендодонтски третирани заби, за секој заб, кој е предмет на испитување, беа направени по три (3) Rtg снимки.

- Првата Rtg снимка беше направена пред ендодонтскиот третман на забот;

- Втората Rtg снимка беше направена по завршување на ендодонтскиот третман на забот, и
- Третата Rtg снимка беше направена откако истиот ендодонтски третирани заб подолго од шест месеци претставува потпорен заб на протетичка конструкција.

Во прилог на втората категорија се претставени Rtg снимки од трите засебни снимања на забот, односно пред ендодонтскиот третман, по завршување на третманот и неколку месеци откако третираниот заб се применува како потпорен заб на протетичка конструкција.



Сл. 8 – Rtg снимка пред ендодонтски третман, по завршување на ендодонтски третман и неколку месеци од поставување на третираниот заб во улога на потпорен заб на протетичка конструкција.

Предмет на анализа во текот на постапката на испитување беше да воочиме дали на Rtg снимката од забот постојат евентуални промени на *lamina dura* и периапикални промени на истиот.

- Во првата категорија, каде беа испитани 25 (50%) витални заби пред почетокот на подготовките за изработка на протетичка

конструкција, анализирајќи ги првите Rtg снимки на забите, не беа забележани промени на lamina dura (не беше прекината, ниту нејасна), а воедно не беа воочени ни периапикални просветлувања т.е. периапикални промени на ниту еден од забите.

- Во истата оваа категорија, каде беа испитани 25 (50%) витални заби, како што беше споменато, беше направена и втора Rtg снимка на секој заб, кој подолго од 6 месеци е потпорен заб на протетичка конструкција.

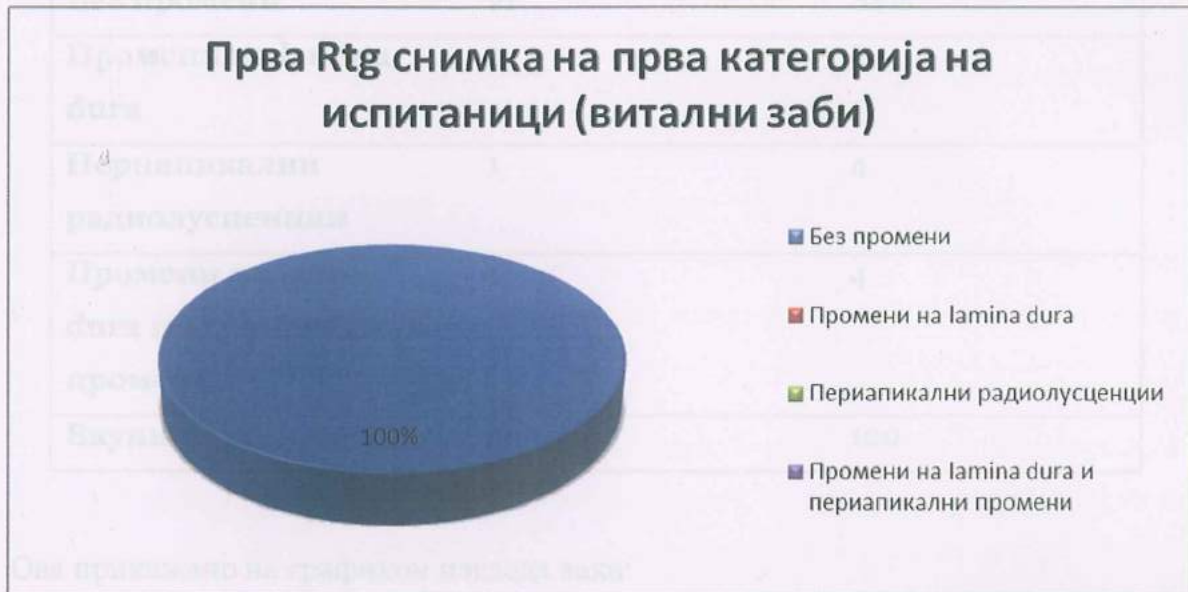
На следната табела ќе бидат прикажани резултатите од првата и втората Rtg снимка на испитаните витални заби.

Табела 4 – Прва Rtg снимка на прва категорија на испитаници (витални заби)

Прва Rtg снимка на витални заби	Φ	%
Без промени	25	100
Промени на lamina dura	/	/
Периапикални радиолусценции	/	/
Промени на lamina dura и периапикални промени	/	/
Вкупно	25	100

Ова прикажано на графикон изгледа вака:

Графикон 4 - Прва Rtg снимка на прва категорија на испитаници (витални заби)



На графиконот е претставен вкупниот број испитани заби од првата категорија на пациенти со витални заби, вкупно 25, односно 100% од оваа категорија.

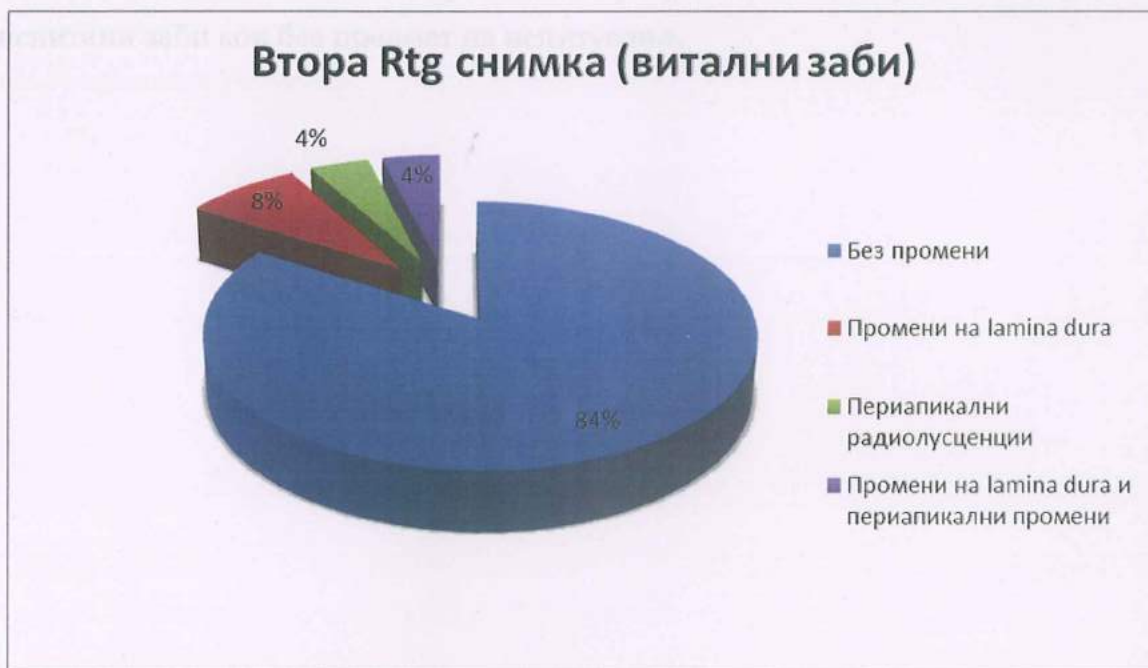


Табела 5 – Втора Rtg снимка на прва категорија испитаници (витални заби)

Втора Rtg снимка на витални заби	Ф	%
Без промени	21	84%
Промени на lamina dura	2	8
Периапикални радиолусценции	1	4
Промени на lamina dura и периапикални промени	1	4
Вкупно	25	100

Ова прикажано на графикон изгледа вака:

Графикон 5 - Втора Rtg снимка на прва категорија испитаници (витални заби)



Според прикажаните резултати, можеме да истакнеме дека при направената втора Rtg снимка кај испитаниците од првата категорија со витални потпорни заби на протетичка конструкција:

- ❖ во 84% од случаите не се забележани никакви промени;
- ❖ во 8% е забележана промена на lamina dura;
- ❖ во 4% од случаите се забележани периапикални радиолусценции и
- ❖ во останатите 4% од случаите се забележани промени на lamina dura и периапикалните промени.

Во втората категорија, каде беа испитани 25 (50% од вкупниот број на испитаници) ендодонтски третирани потпорни заби на протетичка конструкција, како што беше споменато, за секој заб се направени по три Rtg снимки.

Првата Rtg снимка е направена пред почетокот на ендодонтската терапија на забите. Истата снимка беше од корист, како за дијагностика, така и за процена на состојбата на lamina dura и перипикалниот простор и успешноста на понатамошниот ендодонтски третман.

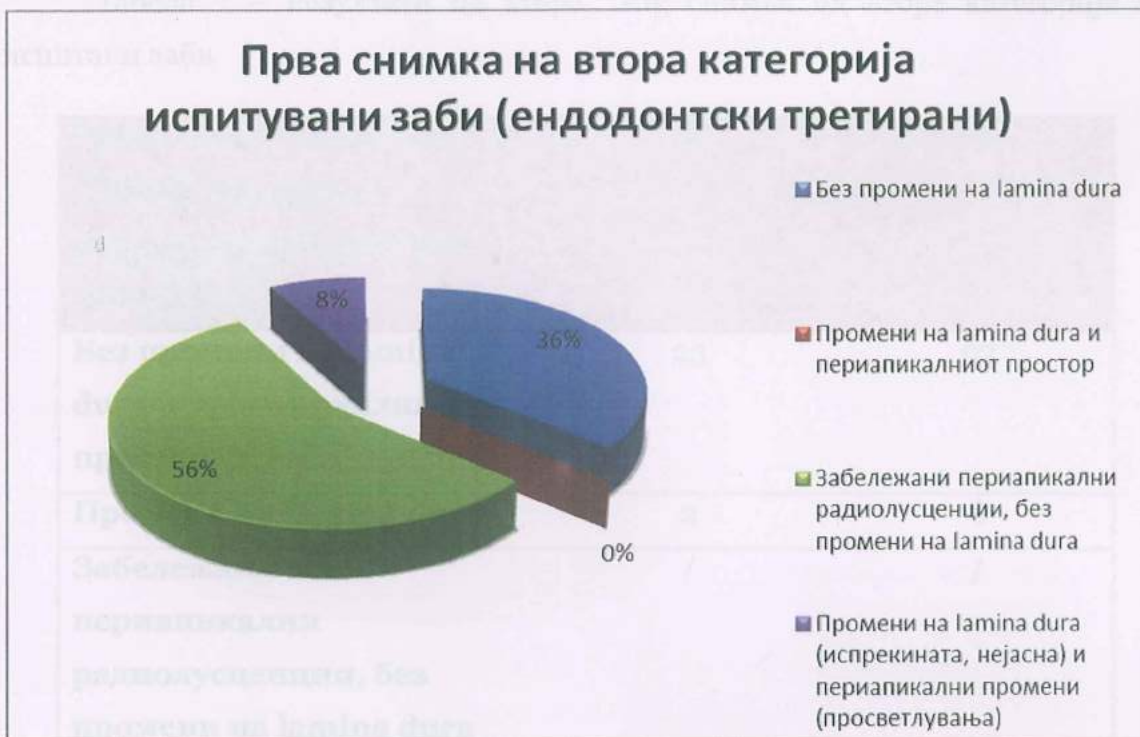На следната табела се претставени резултатите од втората категорија на испитани заби кои беа предмет на испитување.

Табела 6 – Прва снимка на втора категорија испитаници со ендодонтски третирани заби

Прва снимка на втора категорија испитувани заби	Ф	%
Без промени на lamina dura и периапикалниот простор	9	36
Промени на lamina dura	/	/
Забележани периапикални радиолусценции, без промени на lamina dura	14	56
Промени на lamina dura (испрекината, нејасна) и периапикални промени (просветлувања)	2	8
Вкупно	25	100

Ова претставено на графикон изгледа вака:

Графикон 6 – Прва снимка на втора категорија испитувани заби (ендодонтски третирани)



Според прикажаните резултати можеме да истакнеме дека:

- ❖ во најголем дел (56%) при првата Rtg снимка на испитувани заби се забележани периапикални радиолусценции, без промени на lamina dura;
- ❖ во ниту еден случај не се забележани промени на lamina dura и периапикалниот простор;
- ❖ во 36% од случаите не се забележани никакви промени на lamina dura и периапикалниот простор;
- ❖ во 8% се воочени промени на lamina dura која е испрекината и нејасна, како и периапикални просветлувања.

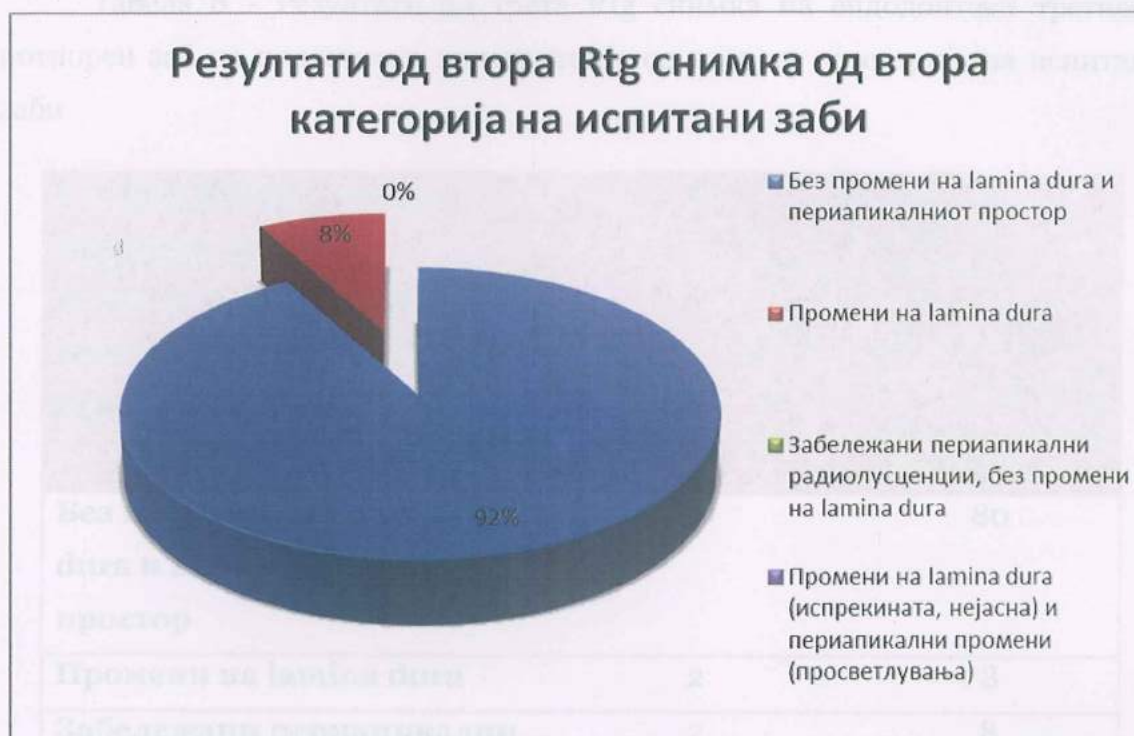На следната табела се претставени резултатите од втората Rtg снимка од втората категорија на испитани заби по завршување на ендодонтската терапија.

Табела 7 – Резултати од втора Rtg снимка од втора категорија на испитани заби

Резултати од втора Rtg снимка од втората категорија на испитани заби	Ф	%
Без промени на lamina dura и периапикалниот простор	23	92
Промени на lamina dura	2	8
Забележани периапикални радиолусценции, без промени на lamina dura	/	/
Промени на lamina dura (испрекината, нејасна) и периапикални промени (просветлувања)	/	/
Вкупно	25	100

Ова претставено на графикон изгледа вака:

Графикон 7 - Резултати од втора Rtg снимка од втора категорија на испитани заби



Од прикажаните резултати на графиконот можеме да дојдеме до сознание дека при втората обавена Rtg снимка на испитуваните заби од втората категорија:

- ❖ во 92% од случаите нема промени на lamina dura, ниту на периапикалниот простор, додека
- ❖ кај останатите 8% се забележани промени единствено на lamina dura.

Откако сите заби од втората категорија (25 заби), по успешниот ендодонтски третман беа ставени во функција на потпорни заби на протетички конструкции, по одреден временски период, кој е подолг од шест месеци, беше направена уште по една, трета контролна Rtg снимка на секој заб.

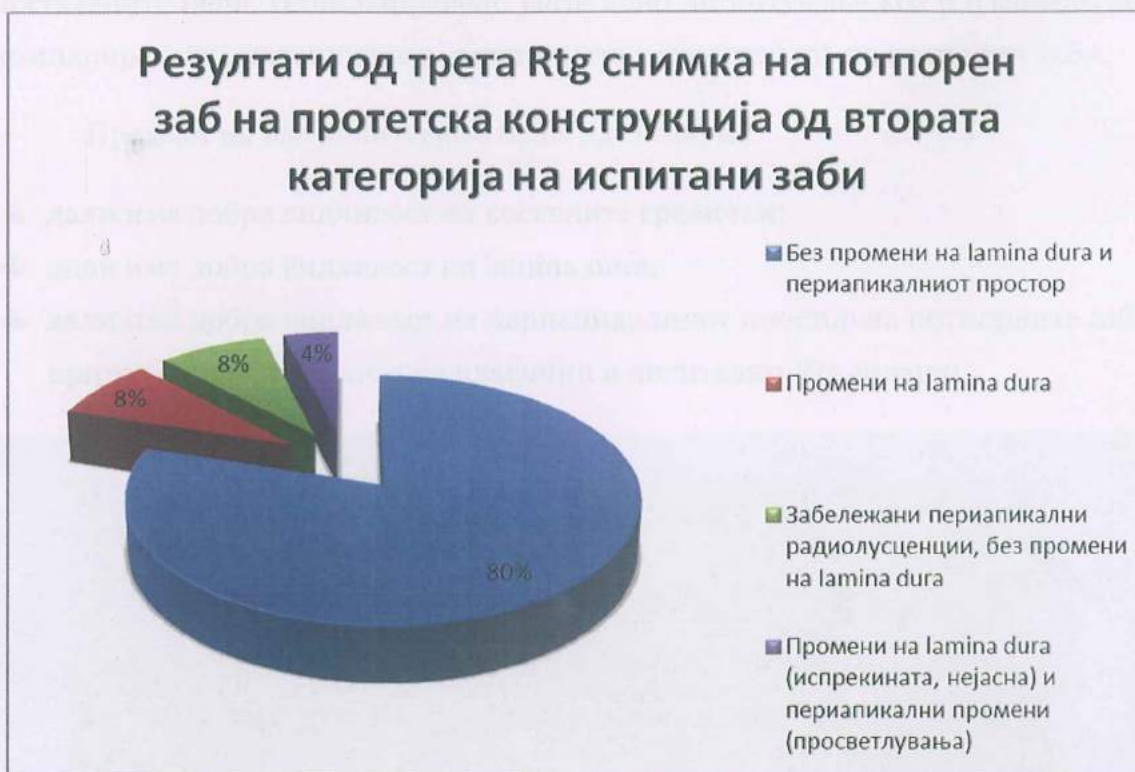На следната табела се прикажани резултатите од третата Rtg снимка на потпорен заб на протетичка конструкција од втората категорија на испитани заби (ендодонтски третирани).

Табела 8 - Резултати од трета Rtg снимка на ендодонтски третиран потпорен заб на протетичка конструкција од втората категорија на испитани заби

Третата Rtg снимка на потпорен заб на протетичка конструкција од втората категорија на испитани заби	Ф	%
Без промени на lamina dura и периапикалниот простор	20	80
Промени на lamina dura	2	8
Забележани периапикални радиолусценции, без промени на lamina dura	2	8
Промени на lamina dura (испрекината, нејасна) и периапикални промени (просветлувања)	1	4
Вкупно	25	100

Ова претставено на графикон изгледа вака:

Графикон 8 - Резултати од трета Rtg снимка на потпорен заб на протетичка конструкција од втората категорија на испитани заби



Според прикажаните резултати од третата Rtg снимка, направена на ендодонтски третирани потпорни заби од испитаниците од втората категорија, дојдовме до сознание:

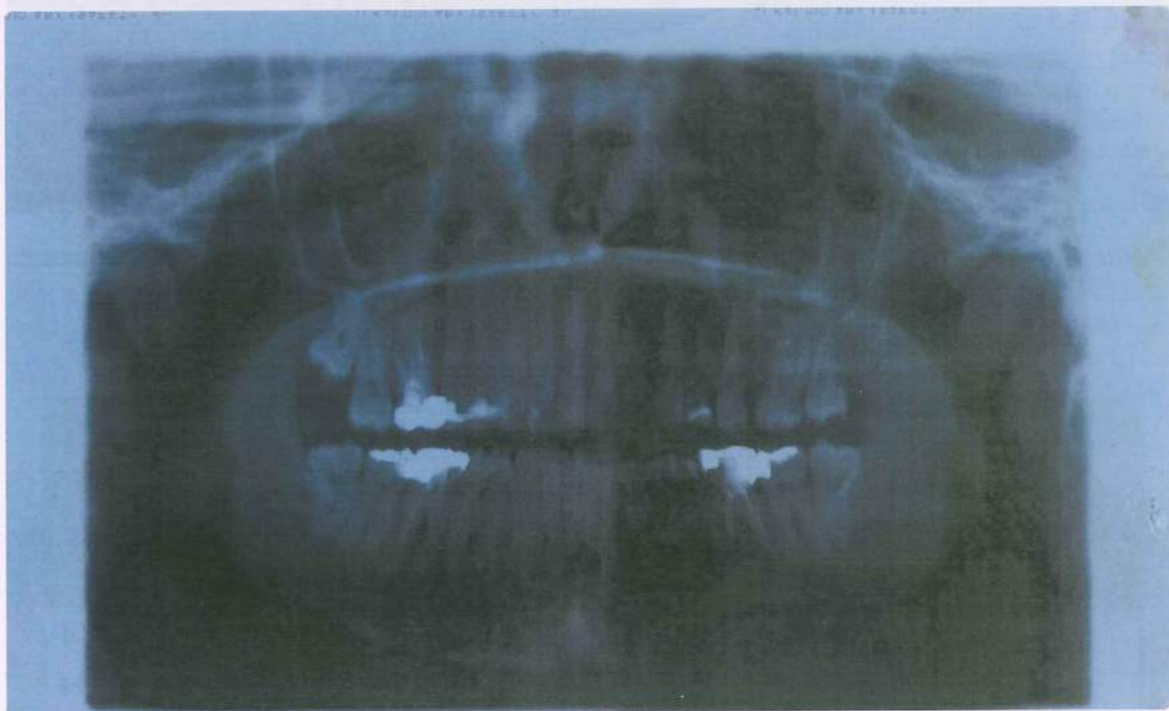
- ❖ во најголем дел (80%) од случаите не се воочени промени на lamina dura и периапикалниот простор;
- ❖ кај 8% од испитаните заби се воочени само промени на lamina dura (прекината, нејасна);
- ❖ кај 8% се забележани периапикални радиолусценции, без промени на lamina dura, и
- ❖ кај 4% се забележани промени на lamina dura и периапикални промени.

5.3. Класична, наспроти дигитална радиографија на потпорни заби

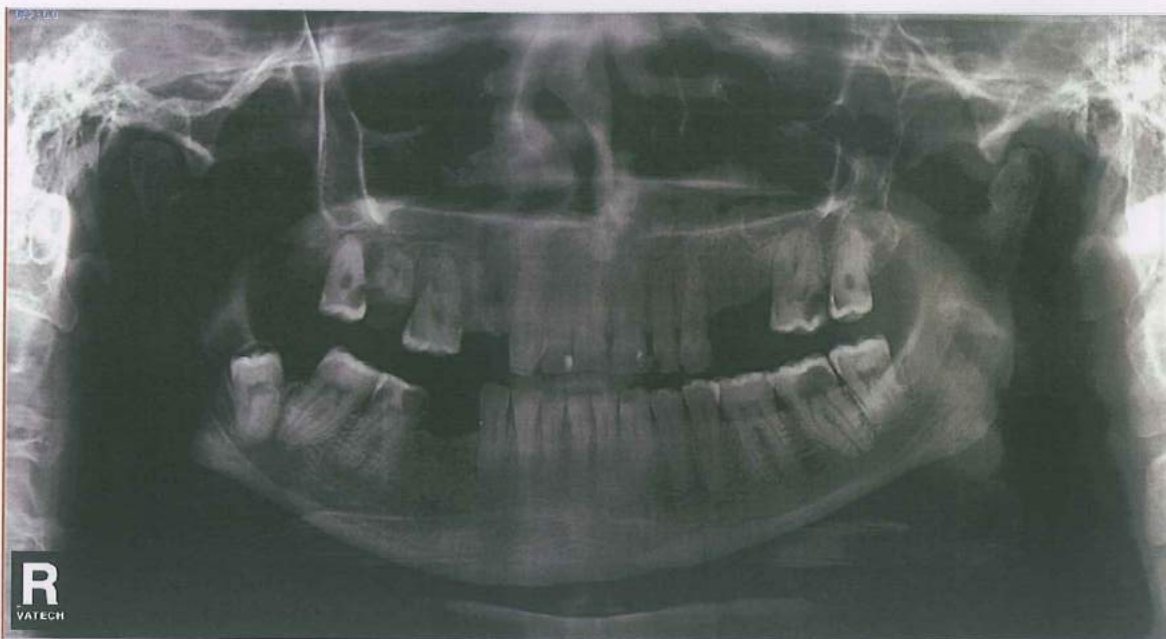
За потребите на овој магистерски труд, за поткрепа на една од претходно поставените цели, беше направено уште едно испитување кое е насочено кон компарирање на класичната и дигиталната радиографија на потпорни заби.

Предмет на ова испитување беше да се воочи:

- дали има добра видливост на коскените гредички;
- дали има добра видливост на lamina dura;
- дали има добра видливост на периапикалниот простор на потпорните заби, притоа вршејќи анализа на класични и дигитални Rtg снимки.



Сл. 9 – Приказ на забало на класична Rtg снимка



Сл. 10 – Приказ на забало на дигитална Rtg снимка

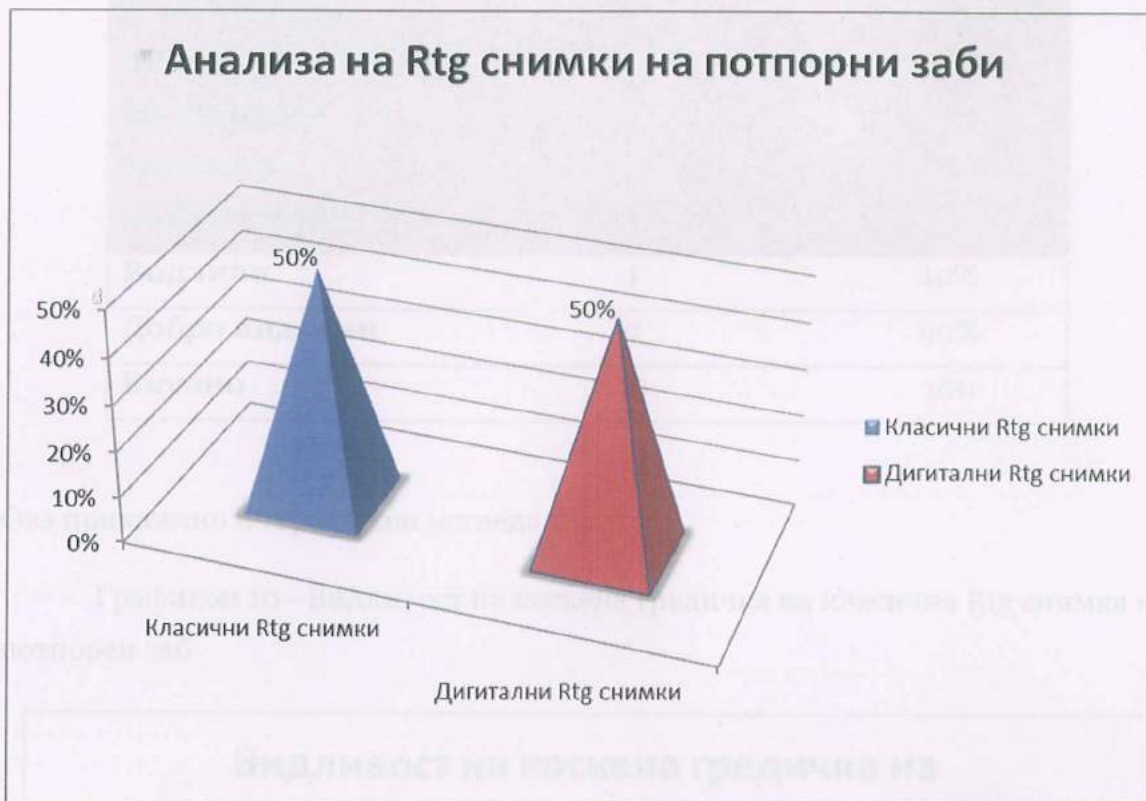Се направи анализа на вкупно 20 класични и дигитални Rtg снимки на потпорни заби, од кои 10 беа класични Rtg снимки, а 10 беа дигитални Rtg снимки. На следната табела е направен приказ на анализираните Rtg снимки.

Табела 9 – Анализа на Rtg снимки на потпорни заби

Анализа на Rtg снимки на потпорни заби	Ф	%
Класични Rtg снимки	10	50
Дигитални Rtg снимки	10	50
Вкупно	20	100

Ова претставено на графикон изгледа вака:

Графикон 9 - Анализа на Rtg снимки на потпорни заби



Според прикажаните резултати, јасно е воочливо дека беа анализирани подеднаков број класични и дигитални Rtg снимки на потпорни заби, односно:

- ✚ 50% од снимките беа класични и
- ✚ 50% беа дигитални Rtg снимки.

Класична Rtg снимка на потпорен заб

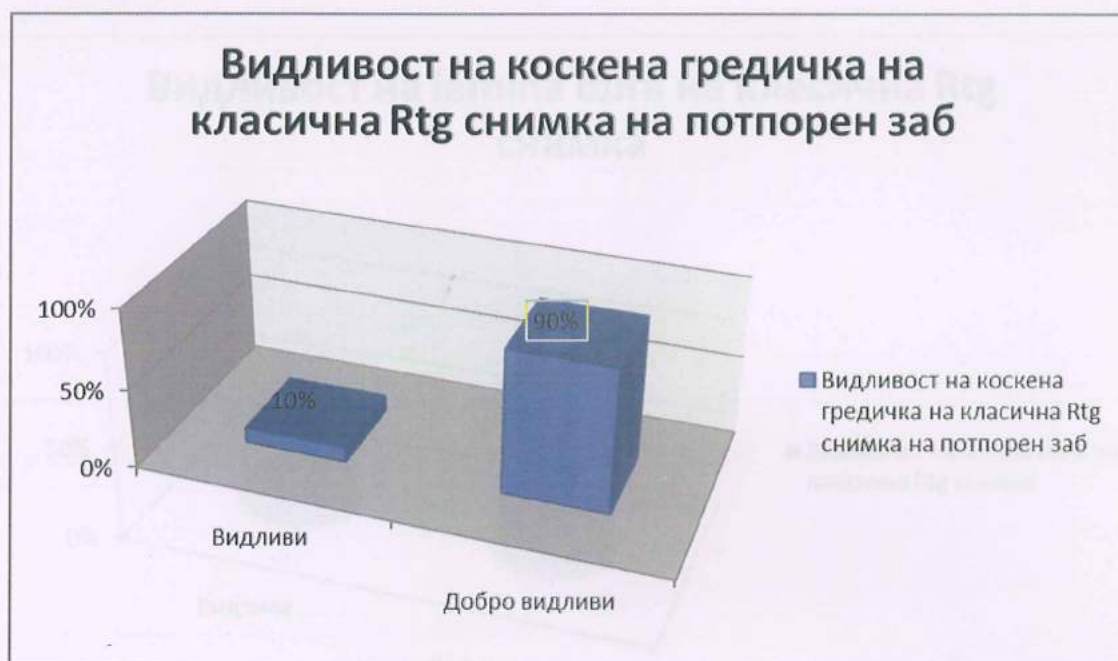Во првата категорија, предмет на анализа беа 10 класични Rtg снимки на потпорен заб.

Табела 10 – Видливост на коскена гредичка на класична Rtg снимка на потпорен заб

Видливост на коскена гредичка на класична Rtg снимка на потпорен заб	Ф	%
Видливи	1	10%
Добро видливи	9	90%
Вкупно	10	100

Ова прикажано на графикон изгледа вака:

Графикон 10 - Видливост на коскена гредичка на класична Rtg снимка на потпорен заб



Според добиените резултати, можеме да истакнеме дека при анализа на видливоста на коскената гредичка на класична Rtg снимка во: 10% од случаите таа е видлива, додека во 90% од случаите е добро видлива.

Табела 11 – Видливост на lamina dura на класична Rtg снимка

Видливост на lamina dura на класична Rtg снимка	Ф	%
Видлива	1	10
Добро видлива	9	90
Вкупно	10	100

Ова претставено на графикон изгледа вака:

Графикон 11 - Видливост на lamina dura на класична Rtg снимка



Според прикажаните резултати, можеме да истакнеме дека:

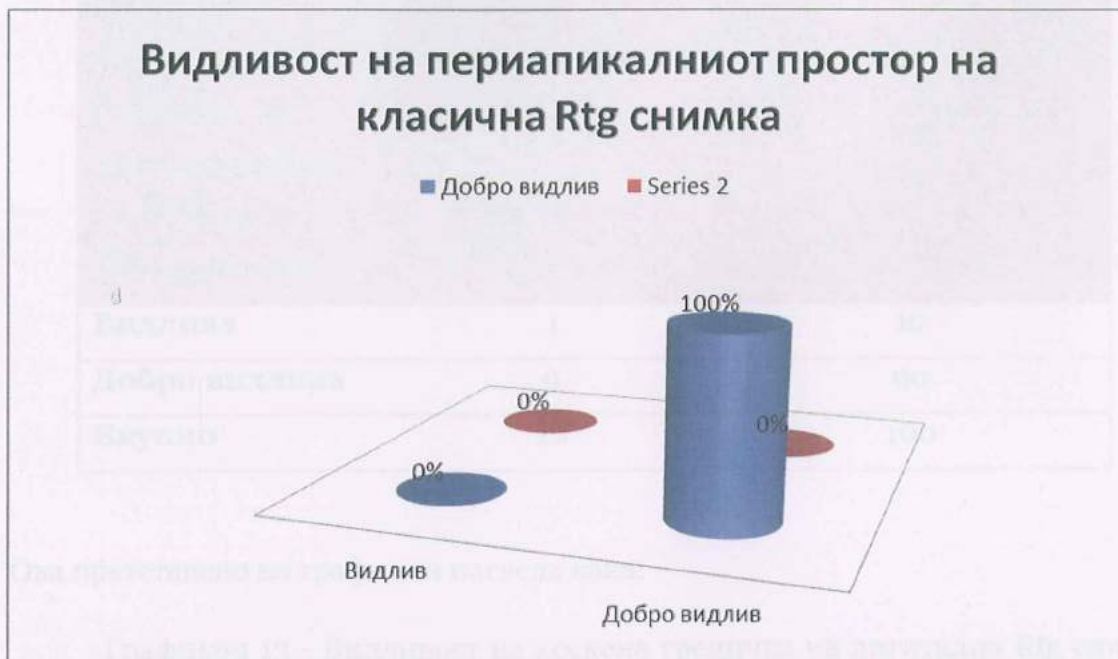- ✚ во 90% од анализираниите случаи на класична Rtg снимка, lamina dura е добро видлива;
- ✚ додека кај останатите 10% е видлива.

Табела 12 - Видливост на периапикалниот простор на класична Rtg снимка

Видливост на периапикалниот простор на класична Rtg снимка	Φ	%
Видлива	0	0
Добро видлива	10	100
Вкупно	10	100

Ова претставено на графикон изгледа вака:

Графикон 12 - Видливост на периапикалниот простор на класична Rtg снимка



Од резултатите прикажани на графиконот, може да се констатира дека:

- кај сите (100%) анализирани класични Rtg снимки периапикалниот простор е добро видлив.

Дигитална Rtg снимка на потпорен заб

Во овој дел од трудот се прикажани резултатите добиени од анализираниите дигитални Rtg снимки на потпорни заби.

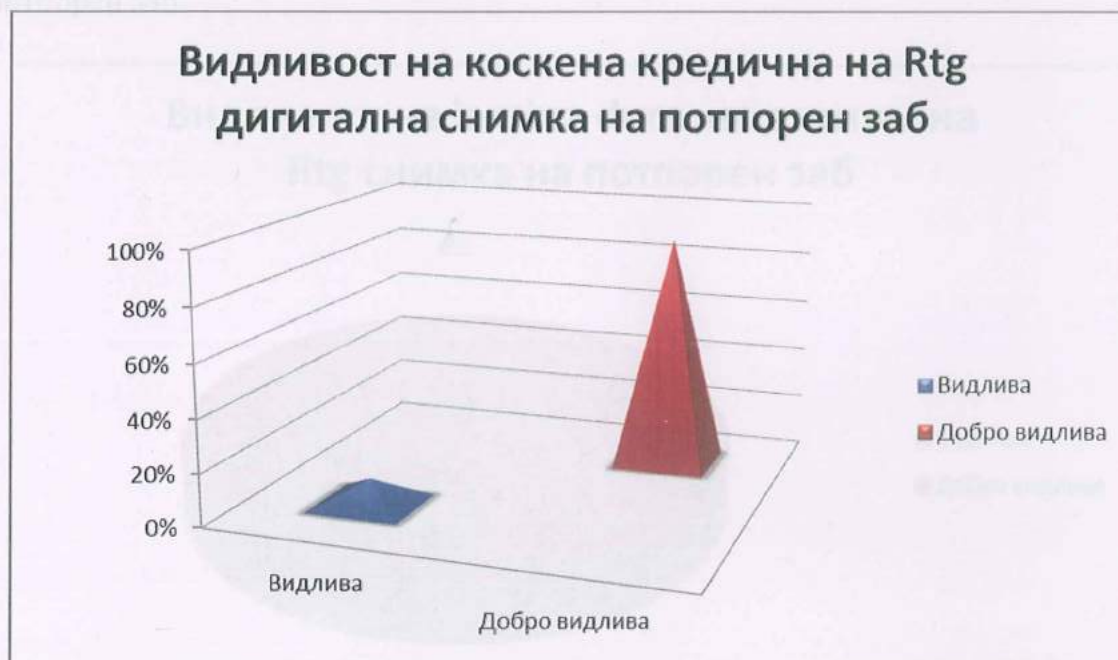Во втората категорија, предмет на анализа се 10 дигитални Rtg снимки на потпорни заби.

Табела 13 – Видливост на коскена гредичка на дигитална Rtg снимка на потпорен заб

Видливост на коскена гредичка на дигитална Rtg снимка на потпорен заб	Ф	%
Видлива	1	10
Добро видлива	9	90
Вкупно	10	100

Ова претставено на графикон изгледа вака:

Графикон 13 - Видливост на коскена гредичка на дигитална Rtg снимка на потпорен заб



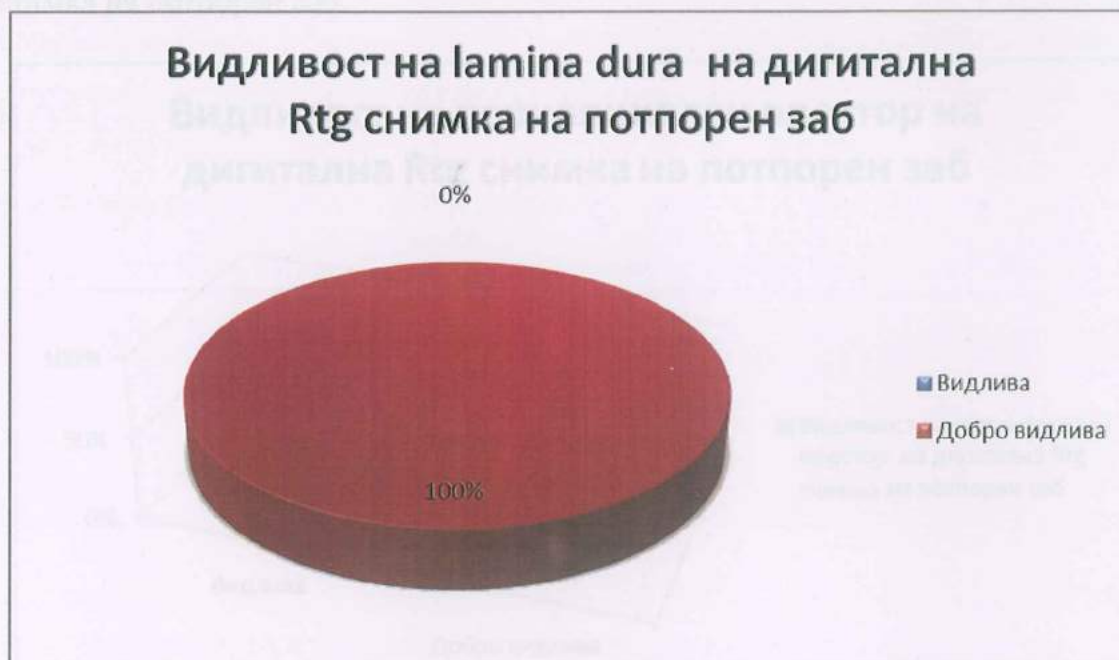Според прикажаните резултати, можеме да истакнеме дека во 10% од анализираните дигитални Rtg снимки, коскените гредички се видливи, додека кај останатите 90% се добро видливи.

Табела 14 – Видливост на lamina dura на дигитална Rtg снимка на потпорен заб

Видливост на lamina dura на дигитална Rtg снимка на потпорен заб	Ф	%
Видлива	/	/
Добро видлива	10	100
Вкупно	10	100

Ова претставено на графикон изгледа вака:

Графикон 14 – Видливост на lamina dura на дигитална Rtg снимка на потпорен заб

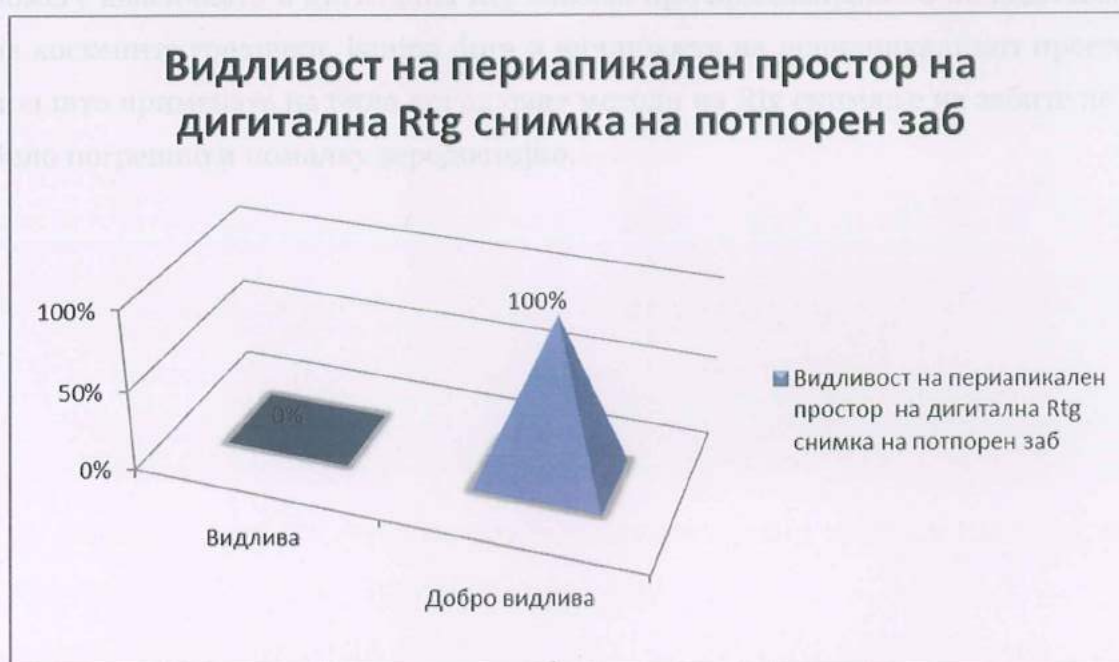

Од претставените резултати може да се заклучи дека кај сите (100%) од анализираните дигитални Rtg снимки на потпорен заб lamina dura е добро видлива.

Табела 15 - Видливост на периапикален простор на дигитална Rtg снимка на потпорен заб

Видливост на периапикален простор на дигитална Rtg снимка на потпорен заб	Ф	%
Видлив	/	/
Добро видлив	10	100
Вкупно	10	100

Графикон 15 – Видливост на периапикален простор на дигитална Rtg снимка на потпорен заб



Од графиконот можеме да забележиме дека кај 100% од анализираните дигитални Rtg снимки на потпорен заб постои добра видливост на периапикалниот простор.

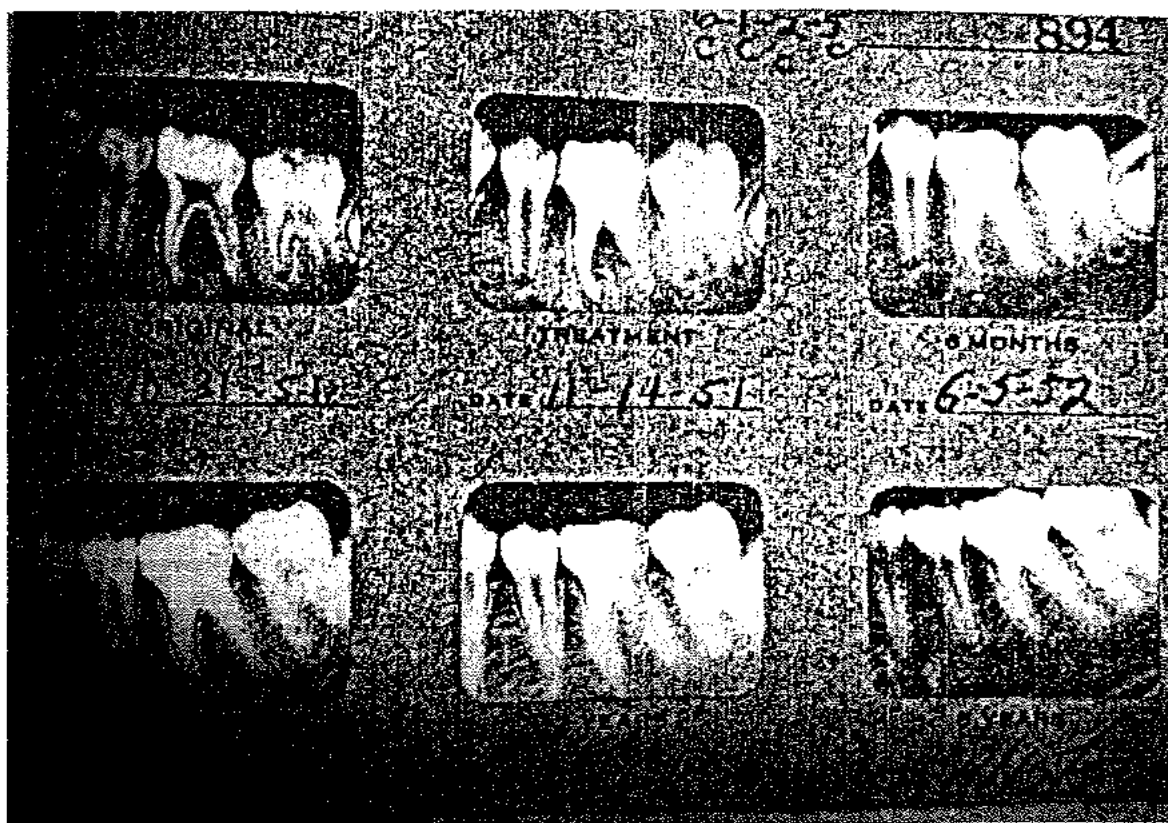При направената компаративна анализа на класичните и дигитални Rtg снимки на потпорен заб, можеме да истакнеме дека резултатите релативно соодветствуваат, односно:

- ❖ Не е воочена разлика на резултатите помеѓу класичната и дигитална Rtg снимка на потпорен заб при анализа на видливоста на коскените гредички.
- ❖ При анализа на видливоста на lamina dura на класична и дигитална Rtg снимка, кај класичната снимка во еден случај lamina dura-та е видлива, додека на останатите девет снимки е добро видлива, што пак е случај кај сите 10 дигитални снимки.
- ❖ Во однос на анализата на видливоста на периапикалниот простор на класична и дигитална Rtg снимка не е воочена никаква разлика.

Накратко, можеме да резимираме дека не постојат големи разлики помеѓу класичната и дигитална Rtg снимка при анализирањето на видливоста на коскените гредички, lamina dura и видливоста на периапикалниот простор, при што примената на било кој од овие методи на Rtg снимање на забите не би било погрешно и помалку веродостојно.

6. ДИСКУСИЈА

Резултатите добиени од студијата *The Washington Study* од *Универзитетот во Вашингтон*⁴⁵ се едни од неколкуте од извршената студија која опфаќа многу аспекти од ендодонтската терапија. Модификацијата на третманот споменат погоре, била спроведена следејќи ги анализите на пилот студијата од ендодонтските успеси и неуспеси. И покрај лимитираниот број случаи во пилот студијата, причините за неуспех биле очигледни. Клиничките техники тогаш биле сменети со цел да се надминат неуспесите.



Сл. 11 – Снимки од радиографија снимени: пред третман, третман, по 6 месеци, по 1 година, по 2 години и по 5 години

Сите ендодонтски случаи во Универзитетот во Вашингтон биле снимени на „Унисорт аналитичка картица“ 5" x 8" картичка која што дозволува рапидно сортирање и последователно сортирање и анализа. Во прилог на аналитичката картичка, секој случај имал соодветна рендген снимка од устата во која што аплицираните радиографи биле поднесени. Картата била хронолошки пополнета. Пациентот бил повикан на преглед по 6 месеци, 1 година, 2 години и 5 години. Потсетувачка поштенска картичка која нудела „бесплатна рендген снимка“ била испраќана кај секој пациент само 1 недела пред секој период споменат погоре.

Потсетувачките радиографи, монтирани во соодветен „прозор“ во устата, биле внимателно евалуирани за унапредување или недостаток од унапредување. Вклучени во успешната група биле оние случаи со одлучувачко перирадикуларен напредок и оние случаи со континуирано перирадикуларно здравје.

Неуспешните случаи биле составени од оние случаи кои иницијално демонстрирале перирадикуларна штета и кои немале напредок, како и оние случаи кои имале влошување по третманот. Оваа информација била снимена на ренгенските снимки од устата и исто така биле пренесени на аналитичка картица. Штом статистички важната група на случаи се соберел во фајл, материјалот бил спремен за анализа.

Претходно во студијата стана јасно дека филмовите снимени 6 месеци и 1 година подоцна биле безвредни за анализа, бидејќи перирадикуларната обнова била почесто некомплетна за средновечните и постарите пациенти во една година. Многу адолесценти оздравеле по 6 месеци. 2 години подоцнежниот повторен преглед бил добар за студија, за пример од статистичка важност развиен во оваа група. 5 години подоцнежниот повторен преглед, исто така бил анализиран, но разбирливо помал со значителни бројки.

Студијата не ги земала предвид оние болести или системски разлики помеѓу пациентите.

Радиографијата е од големо значење во праксата за ендодонтите. Би било виртуелно невозможно да се добијат добри резултати од третманот без употребата на x-зраците. На секого му треба добар дијагностички филм пред да почне третманот, во текот на третманот (и покрај можноста за електронски апекс локатор) и да се евалуираат резултатите од третманот по завршување на ендодонтската терапија. Задолжително е и други тестови да се користат во комбинација со x-зраците. Обичен тест за виталитет би можел да го алармира стоматологот за грешки во дијагностиката.

Преку анализа на Rtg снимки во истражувањето спроведено за потребите на овој магистерски труд, беше воочено дека од вкупно 25 испитувани витални заби, на вторите Rtg снимки на истите, направени после 6 месеци откако забите се користат како потпорни заби на протетичка конструкција се согледа дека кај 21 од нив не постојат промени на lamina dura (не е прекината, ниту нејасна) и нема периапикални промени.

- Кај 2 од испитуваните заби, беа забележани промени само на lamina dura (прекината, нејасна), но нема периапикални промени.
- Во 1 случај не беа забележани периапикални просветлувања, односно периапикални промени, но нема промени на lamina dura.
- Во 1 случај беа забележани промени на lamina dura (прекината, нејасна), како и периапикални промени, просветлувања.

Во текот на изминатите 25 години имало зголемен интерес за реставрација на ендодонтски третиран заб. Стоматолозите сфатиле дека со добра ендодонтска терапија и соодветна реставрација, забите без пулпа може да продолжат неограничено да бидат интегрален дел од денталниот апарат. А сепак, ендодонтската терапија не треба да се прави врз заб кој што не може да биде сочуван или чие што задржување ќе биде лош совет. Бенефитот од реставрација на таков заб, мора да биде внимателно измерена против ризикот од негово отстранување и заменување со фиксна или мобилна протеза.

Преку разбирање со правилната употреба на мислења и справување, исто така на стоматологот ќе му се овозможи да произведе финална реставрација која што овозможува соодветно задржување додека се замени или зајакне изгубената забна структура.

Во прилог на тоа ќе ја споменеме втората категорија на анализа од истражувањата за овој труд. Од вкупно 25 заби (50% од вкупниот број испитани заби) кои беа предмет на испитување во втората категорија на заби (ендодонтски третирани), на првите Rtg снимки:

- без промени на lamina dura и периапикалниот простор беа 9 заби, односно 36%;
- при испитувањето немаше постоење на заби кои имаа промена само на lamina dura;
- кај 14 заби, односно кај 56% од испитаните заби од втората категорија, беа забележани само периапикални промени (просветлувања), и
- кај останатите 2 заба (8%) беа забележани промени на lamina dura (испрекината, нејасна) како и периапикални промени (просветлувања).

Guyer⁴⁶ пријавил успех на клинички случај во кој што два витални корени биле ставени под протеза која што била носена 27 месеци.

Контроверзно Bowles и Daniel⁴⁷ пријавиле неуспех. Во нивните серии „вкупно осум витални корени биле ставени и останале под мост кај два пациенти. По две до три години секој пациент доживеал проблеми со болка, повторно излагање и инфламација, резултирајќи со отстранување на корените“. Тие заклучиле дека „некои сомневања остануваат од долгорочниот успех во оваа техника“.

Garver и Fenster⁴⁸ развиле протокол за скрининг на забите за бидат сметани за витални корени. Овие заби треба да имаат барем една третина од нивната коска со не повеќе од 1 mm мобилност. Исто така, треба да бидат

соодветни, здрави, со гингивно ткиво за да дозволат затворање и најважно пулпата треба да биде витална и асимптоматска.

Нешто подоцна, група на стоматолози во Универзитетот во Вирџинија пријавила успех на задржување на два ендодонтски третирани заби кај 15 годишно момче⁴⁹. Simon и Luebke⁵⁰ ја потврдиле поентата дека ендодонтски третирани корени исто така може да бидат потопени под фиксниот мост за ефективно да се задржи на нормалната контура на алвеоларниот процес под протетскиот мост.

Hulton⁵¹ смета дека можноста за „носење преку“ кај корени на забите - носачи претставува проблем. „Носењето преку“ е појавата на корените преку мекото ткиво, не преку ерупција, туку од протетички притисок преку коренот кој што е неправилно прекриен со коска. Ако пулпата во таков заб била витална во моментот на поставување, очигледно ќе настане некроза и ќе треба ендодонтски третман при „појавата“.

Во овој труд, во втората категорија на испитани заби (50%) од вкупниот број испитувани и анализирани заби, по ендодонтскиот третман беше направено и второ Rtg снимање на забите со цел да се процени успешноста на ендодонтската терапија. На добиените Rtg снимки, од вкупно 25 заби, кај 23 од нив, односно кај 92% од вкупните испитани во втората категорија, не беа забележани промени на lamina dura, ниту периапикални промени. Додека кај 2 заба (8%) се забележаа само на промени на lamina dura (испрекината, нејасна), без периапикални промени.

Во анализите на овој труд, на третата Rtg снимка на испитаните заби од втората категорија на испитувани заби (ендодонтски третирани), од вкупно 25, кај 20 заби (80% од вкупниот број од втората категорија) не беа забележани промени ниту на lamina dura, ниту периапикални промени. Кај 2 заба (8%) беше установена промена само на lamina dura која беше нејасна и испрекината, но без периапикални промени. Исто така, кај 2 заба (8%) од оваа категорија, беше забележано постоење на периапикални просветлувања, промени, но без промени на lamina dura. И кај 1 заб од оваа категорија беа

забележани мали промени на lamina dura, која беше прекината и нејасна, како и периапикални радиолусценции.

Разгледувајќи ги периапикалните процеси, како и секоја друга инфицирана рана, се дошло до идеја тие процеси да се третираат како и споменатите рани. Имено, потребно е да се отстрани што побргу целата инфицирана маса од каналот и периапикалниот процес, односно веднаш на тоа да се аплицира биолошко средство што поблиску до виталното ткиво, на кое што му е најпотребна помош. Со самата таква работа можеме на виталното ткиво најдобро да му помогнеме.

Иако терапијата на каналот и периапикалните процеси во една сеанса можеби изгледа како едноставно, сепак од терапевтот се бара големо теоретско знаење, но и практично искуство во работење околу лечење на авитални заби. Овој метод на работа треба да произлезе од работата на сите познати методи, па дури тогаш терапевтот треба да се впушти кон третирање на авиталните инфицирани заби во една сеанса. Многу е опасно, ако некој млад и неискусен терапевт почне веднаш да го употребува овој метод.

При спроведена анализа и третиран пациент кај кој што авиталниот заб е обработен во една сеанса, стоматолозите биле во состојба на подготвеност во случај да се појават некакви силни непосакувани реакции од општо значење, кои што се опасни по животот на пациентот. За нивна среќа, сè се завршило без компликации, онака како што и очекувале. При таа работа се водело сметка за сите моменти, а посебно за оние дека при ширењето и чистењето на каналот да не се вметне инфициран материјал во виталното периапикално ткиво. Особено е важно, во таа прилика да не се повреди одбранбената бариера која што е создадена во тој апикален дел. Покрај тоа, кај овој метод на работа многу е важно да се контролира апликацијата на лекот, кој што треба да е аплициран точно во периапикалното ткиво. Заради тоа, задолжително е веднаш по мекото полнење, во иста сеанса да се направи рендгенска снимка која што би ни ја покажала апликацијата на пастата, односно лекот. Доколку лекот е добро

аплициран, тогаш може пациентот да се отпушти, во спротивно треба да се повтори мекото полнење.

Од досегашното стекнато искуство при оваа работа, може да се каже дека реакциите кај добро аплицираното средство трансапикално биле секогаш подносливи. Ако се појавиле, никогаш не биле толку силни како што се случувало кај оние случаи кај кои што апликацијата на средства во овој случај антипулпит не била добро извршена.

Она што кај терапијата на каналот и периапикалните процеси со антипулпит II спречува добро и потполно излекување при процесот, секако е префорсираното тврдо полнење на каналот на коренот со јодоформ-фосфатен цемент, канасон, а и на други средства за дефинитивна оптурација. Оваа констатација во еден дел е прикажана и во казуистиката. Можни се две претпоставки кои кај префорсираното тврдо полнење оневозможуваат излекување на периапикалниот процес.

Првата претпоставка е дека со јодоформ-фосфатниот цемент како тврда материја, се однесува како секое туѓо тело во ткивото кое што подржува при создавање на гранулациско ткиво околу себе. Притоа, секако организмот изолира, го оградува секое туѓо тело.

На рендгенската снимка секогаш околу таа маса се гледа одредена ширина на деструирана коска надоместена со гранулациско ткиво. Втората претпоставка е дека остатокот од инфекција кој што би требал да биде уништен со антипулпитот II, бара заштита во пукнатините на цементот, па така ќе се одржува подолго време. Оттаму може полесно инфекцијата и понатаму да го раздрагнува виталното ткиво на отпор за создавање на ново или одржување на постојното гранулациско ткиво. Кога би биле сигурни дека за создавање на тоа гранулациско ткиво единствена причина било индиферентното тврдо полнење, тогаш би можеле дури да бидеме и задоволни. Оваа констатација никогаш не може да биде гаранција и тоа посебно кај оние пациенти кои што се подложни на фокална инфекција. Дури кога по оперативен пат би се земало такво гранулациско ткиво и бактериолошки би се испитало, тогаш би можело нешто

поточно да се каже за него. За споменатиот експеримент секако би требало да се оперираат поголем број пациенти, за да се дојде до што поточна констатација за состојбата на таквото гранулациско ткиво.

Од долгогодишната работа со тој метод, забележано е особено во почетокот на работата дека имало и неуспеси во лечењето. Тој неуспех се изразува не само во стагнацијата на процесот, туку и во неговото зголемување. Најчесто имало неуспех кај оние случаи кај кои што било префорсирано тврдото ткиво во апикалната регија, а и таму каде што не била добра апликацијата на антипулпитот II.

Заради овие наведени моменти, подоцна се настојувало да се изврши што подобра апликација на антипулпитот во периодонталниот простор, како и тврдото полнење секогаш да се изврши до физиолошкиот форамен. Излекувањето на периапикалниот процес секогаш било поефикасно од она кога од виталното ткиво преку апексот на забите била само пастата на антипулпитот II. Ако тоа било точно, би се видело кај прикажаните случаи во оваа работа. За успехот или неуспехот при работа со овој метод, влијаат и други моменти кои што сè уште не се наведени.

Забележано е дека во текот на работата, а и подоцна, во периодот на лечење на процесот, различно се однесуваат отворените или затворените инфицирани заби. Лечењето на отворените инфицирани заби (Gangrena aperta) во една сеанса е многу успешно. Кај ваквите случаи, по мекото полнење со антипулпит II, ако е добро извршено, реакцијата била минимална. Ретки се случаите кај такви заби да се појави некоја силна реакција после полнењето. Ако реакцијата е силна, тогаш третманот не е добро извршен.

Сосема спротивно се однесуваат затворените инфицирани заби. Ако тие се третираат во мирна фаза на воспаление, со една сеанса забележано е дека се јавуваат многу често силни реакции во смисла на болки и едеми. Покрај тоа, забележано е исто така дека во овие случаи поспоро и послабо се лечат воспалителните промени. Ако затворените авитални инфицирани заби се лечат во реактивирана фаза на воспаление, тогаш и тука мора да се води сметка

за тоа дали тоа воспаление е пурулентно или не, бидејќи тие исто така различно се однесуваат и при лечењето, а подоцна и при излекувачкиот процес. Реактивирањето на хроничното воспаление кај отворените заби е многу ретко. Ако се реактивираат, тоа обично се случува тогаш кога отворените канали ќе се затворат со храна или со некој друг тврд предмет. Ваквите случаи треба да се сметаат како да се затворени авитални заби, бидејќи реактивирањето всушност е создадено заради затворањето на комората на пулпа.

Тие реактивирања на хронични воспалувања може да станат пурулентни или гангренозни. Ако при дренажа на забот истече од комората на пулпата една или две капки крваво-гноен секрет, тогаш тоа е гнојно воспаление. Ако пак при дренажа на забот нема никаков секрет, туку само се чувствуваат гасови на путридна маса, тогаш тоа е сосема друг вид на воспаление кое што за нашата терапија е неповолно. Реактивираниите хронични воспаленија кои што се преобразуваат во гнојно воспаление, обично се поволни за терапија во една сеанса со антипулпит II.

Со класичен начин овие воспаленија многу е тешко да се третираат. Обично при терапијата се појавувале силни болки, па и едеми. Тоа е најверојатно затоа што инфекцијата споро се отстранувала, а слабо се дезинфицирале при класичен начин. Кај терапијата во една сеанса, вообичаено инфекцијата се отстранува многу брзо. Потребно е само, при ширењето и чистењето на каналот со каналските игли, да не се оштети одбранбениот појас околу воспалението кое што организмот го формирало кај ова гнојно воспаление. Со правилно отстранување на инфекцијата од каналот, испирање, дезинфекција и полнење со мек медикамент (антипулпит II) се постигнува многу брзо и ефективно намалување на воспалението. Секако потребно е медикаментот добро да се аплицира во некторичниот испран центар на периапикалниот процес. Слабата апликација на мекото полнење може да доведе до уште поголема реакција, односно до пропација на постојното воспаление. За оваа работа потребно е добро искуство на терапевтот, инаку подобро би било да не се впушта во оваа работа, бидејќи може да дојде до

многу тешки компликации кои што можат да бидат опасни и неповолни за пациентот.

Што се однесува до затворените реактивирани воспаленија кај кои што со трепанација се чувствува силна непријатна миризба и тоа без секреција, воопшто не смеат да се третираат во една, односно прва сеанса. Потребно е да се остави така трепанираниот заб неколку дена за да може воспалението да се смири и дури тогаш многу внимателно да се пристапи кон терапија во една сеанса. Доколку терапевтот не е доволно извежбан за терапија во една сеанса, тогаш подобро е забот да се третира со класичен начин. По класичниот третман на ваквиот заб да се пристапи со меко полнење на каналот со медикаментот кој е избор на терапевтот. Терапијата на вакви заби во една сеанса повлекуваат со себе најчесто многу незгодни и силни реакции. Болките се многу јаки, може да бидат пропратени со оток, а и не мораат, па обично траат 10-15 дена. Општо би препорачале, ваквите воспаленија да не се третираат во една сеанса.

Може да се каже само тоа дека отпорноста на бактеријата кон нашата терапија е различна. Вегетативната форма или младата форма на бактерија е послабо отпорна на третманот. Таа обично се наоѓа и кај отворените инфицирани заби, оттука и терапијата на ваквите заби е поволна за лечење. Бактериите кои што живеат во анаеробни услови, многу се отпорни и нив можеме потешко да ги уништиме. Затоа, потребно е трепанираниот заб секогаш да се остави одредено време отворен за да може анаеробната инфекција да се претвори во аеробен вегетативен облик.

Терапијата на коренските канали и периапикалните процеси не е секогаш изведена само во една сеанса. Во голем број случаи е обработена со класичен начин на лекување, кај кој е аплицирано меко биолошко полнење со избран медикамент. Резултатите од оваа терапија се скоро исти како и третирањето во една сеанса. Разликата е само во тоа што кај класичниот начин на лечење не постои поголем опасност, како што тоа е случај кај третирањето на заби во една сеанса. Затоа, им препорачуваме на оние терапевти кои што немаат доволно искуство со терапија во една сеанса, да ги третираат забите со

класичниот начини да вршат меко полнење со антипулпит II или со било кое друго слично биолошко средство.

Заклучувајќи го излагањето во однос на ендодонтската терапија, би напоменале дека наша цел на оваа анализа е да се придонесе во решавањето на овој тежок проблем за лечење на коренските канали и периапикалните процеси, со цел третираниот заб да може да се користи како потпорен заб на протетичка конструкција.

Тука ќе ја споменеме студијата на Универзитетот на Ајова⁵², каде предмет на анализа се коронките кои се земаат за избор при реставрација на ендодонтски третирани заби. Оваа студија ги тестирала хипотезите каде што поставувањето на коронката (коронално покривање) е поврзано со подобреното преживување на ендодонтски третираниот заб кога пристапот, ендодонтските и ресторативните фактори се контролирани.

Во Универзитетот на Ајова Колеџот за стоматологија, третмантската дата база била користена да се идентификуваат перманентните заби кои што беа подложени на иницијална обтурација помеѓу 1 јули 1985 година и 31 декември 1987 година. Студираниите пациенти биле ограничени на луѓе кои што имаат барем 1 стоматолошка посета во интервал од 2 години интервал од 1985 до 1996 година, едноставен пример од 280 пациенти (n=400 заби) биле селектирани. Стоматолошките картони, радиографите и компјутеризираниите дата бази биле испитани до одредени варијабли на интерес и да ја верифицираат студијата на заклучните критериуми. Проценките за преживување на Kaplan-Meier⁵³ биле генерирани за 203 заби кои што ги задоволувале критериумите на завршината од студијата. Мултиваријалните Кокс пропорционални хазардни регресивни модели биле развиени со стандардни грешки адаптирани да дадат отчет за групирање на забите кај пациентите.

Резултати: Кога типот на забот и радиографските докази за кариес во пристапот биле контролирани, финалниот модел на Кокс покажал дека ендодонтски третираниите заби кои не биле носач на коронка по обтурација,

биле изгубени за 6,0 пати повеќе отколку забите на кои што била поставена коронка по обтурацијата (95% доказен интервал: 3,2 до 11,3).

Заклучок: Во рамките на ограничувањата на оваа студија, како предмет на разгледување се поставила силна асоцијација помеѓу поставување на коронки и опстојувањето на ендодонтски третирани заби. Овие резултати може да влијаат на третманот на планирање на терапијата за долгогодишно задржување на забот кое претставува основна цел.

Резултатите се конзистентни со претходните студии и „експертските“ документи од мислења кои што тврдат дека коронките и другите фиксни конструкции се индицирани за ендодонтски третиран заб.⁵⁴

Во една студија направена за испитување на степенот на траење на заби кај шведската популација Eckerbom⁵⁵, се дошло до сознание со процена на РТГ снимка дека забите кои биле носачи на коронка како протетичка конструкција, биле изгубени во исто време како и виталните заби. Во студија од 116 извадени РТГ заби, Vire⁵⁶ демонстрирал дека забите кои служеле како потпора за протетичка конструкција, демонстрирале значително зголемување во долговечноста, во споредба со забите кои не биле потпорен заб на протетичка конструкција. Биле користени различни форми на коронално покривање, како злато, керамика или ставање на компоненти од смола за да се реставрира постериорниот РТГ заб. Стар се залагал за комплексна покривка на врвот со сребрена амалгамска реставрација како алтернатива за ставање на коронка на РТГ постериорниот заб, но ниту еден доказ не бил презентираан за да се поддржи оваа препорака.

Од другите студии кои што со помош на РТГ процена ја анализирале долговечноста на комплексната амалгамска реставрација, ниту еден специјално не ја оценувал нејзината употреба како алтернатива да се заврши поставување на коронка за реставрација на постериорниот заб. Значителното намалување на преживувањето на вторите молари споредено со други типови на заб, може да биде резултат од зголемени оклузални стресови, трауми и тешки ендодонтски третмани поради анатомијата на забот, компромитирачки пристап и рестриktivна визуелност.

Во продолжение, други ендодонтски и епидемиолошки студии пријавиле дека генерално долговечноста, траењето на моларите е поголемо отколку кај другите заби. Било востановено дека повеќе од 5 пати е поголема долговечноста на вторите молари во споредба со другите заби и истото може да влијае дали ендодонтската терапија ќе биде употребена или вториот молар ќе биде екстрахиран. Ова особено може да биде точно кога вкупната вредност на вториот молар при ендодонтска терапија, основата и коронката ќе бидат земени предвид. Ако пациентот избере да го задржи забот и да воведи ендодонтска терапија, тогаш резултатите на оваа студија сугерираат дека ставањето на коронка како дефинитивна реставрација е критична за долговечно перзистирање, опстојување на забот. Намалената долговечност се проценува со анализа на РТГ снимка на забот и радиографскиот доказ за постоење на кариес при постапката не е изненадувачки, туку напротив, забниот кариес бил нотирани како еден од водечките причини за губење на забот и во епидемиолошките студии и во студиите за успех кај ендодонтски третирани заби. Иако бројот на проксималните контакти во пристапот, типот на основата и времето помеѓу обтурацијата и затворањето не влијаеле врз мултиваријативниот модел за долговечноста на забот кој го анализираме со помош на РТГ снимка, сепак овие варијабли биле делумно поврзани со опстојувањето на забот при анализата.

Бројот на апроксимални контакти во пристапот влијаеле на опстојувањето, долговечноста на забот кој го анализираме со помош на РТГ снимка во студијата на Caplan и Weintraub⁵⁷ кои што пријавиле дека заб со 2 проксимални контакти во случајот, постапката имал 3 пати помали шанси да биде екстрахиран, отколку заб со 0 или 1 проксимален контакт. Авторите хипотетички изјавиле дека непосредниот заб може да помогне да се дистрибуираат, пренесат оклузални сили и дека забот со 2 апроксимални контакти може да послужи како протетичка потпора која што може да ја зголеми долговечноста на забот за кој што станува збор и кој го анализираме на постоечка РТГ снимка. Добиени се исти заклучоци при анализата на РТГ снимки на заби кај пациенти каде недостасуваат поголем број заби.

Литературата содржи многубројни студии за ефектите на спојниците при реставрација на ендодонтски третираниот заб. Неколку клинички студиски извештаи биле пријавени, но контрадикторните резултати правеле тешкотија да се развие соодветен водечки клинички третман. Во овие студии контрадикторните резултати се најверојатно поради разликите во истражувачката методологија, изборот на пациентот, клиничките процедури, дефинициите за успех, евалуативните критериуми и должината на опсервацијата. Стапките на успех и неуспех пријавени во претходните студии добиени со анализа на РТГ снимки на заби, не се директно споредливи, компаративни едни со други или со оваа студија, поради тоа што сите користеле различни дефиниции за успех и неуспех како што е *dowel* задржување, реставрација за задржување, потреба за повторна реставрација, фрактура на коренот, фрактура на забот, јатрогена перфорација, периодонтални фактори, ендодонтски компликации, кариес и екстракција. Оваа ретроспективна студиска група се разликува од претходните пријавени студии за реставрација на ендодонтски третиран заб, како во мултиваријативниот модел и пропорционалната анализа за хазардно опстојување кои беа користени да се евалуираат ефектите од ставањето на коронката на забот кој го анализираме со помош на РТГ снимка. Анализата на РТГ снимка на потпорен заб на коронка покажала дека забот бил изгубен за 6,0 пати повеќе отколку забот кој не е потпорен заб на протетичка конструкција и кога присуството на кариес при пристапот биле контролирани. Степенот на губиток на забите молари кои се анализираат при постапката, кај кои бил присутен кариес, бил со поголем процент во однос на другите заби.

Низ третманот, препораките треба да бидат направени на индивидуална основа. Асоцијацијата помеѓу коронките и долговечноста на забот кој се анализира со помош на РТГ снимка треба да бидат препознаени во текот на планирањето на третманот на подолг временски период за опстојување на забот како основна цел.⁵⁸

Добиените резултати во овој труд, со анализа и споредба на табела 6 со табела 7 од истиот, ни укажуваат на успешно изведена ендодонтска терапија. Така што во табела 6 од овој труд се анализираат Rtg снимките пред почетокот

на ендодонтската терапија и се нотирани сите присутни промени на lamina dura како и периапикалните промени на забите. Во табела 7 од овој труд се анализираат Rtg снимките по завршување на ендодонтската терапија на забите и се нотираат сите присутни промени на lamina dura како и периапикалните промени на забите. Со споредба на резултатите од табела 6 со резултатите од табела 7 во овој труд, јасно го воочивме намалувањето на промените на lamina dura, како и намалувањето на периапикалните промени на забите по завршување на ендодонтската терапија, што претставува потврда за успешно спроведена ендодонтска терапија.

Добиените резултати во овој труд, со анализа и споредба на табела 5 со табела 8 од истиот, ни укажуваат на тоа дека и виталните заби, како и успешно ендодонтски третирани заби се добри потпорни заби на протетичка конструкција. Во табела 5 од овој труд се анализираат промените на lamina dura, како и периапикалните промени на витални заби кои подолго од 6 месеци се користат како потпорен заб на протетичка конструкција. Во табела 8 од овој труд се анализираат промените на lamina dura како и периапикалните промени на ендодонтски третирани заби кои подолго од 6 месеци се користат како потпорен заб на протетичка конструкција. Со споредба на резултатите од табела 5 со резултатите од табела 8 во овој труд, забележавме дека кај 84% од виталните потпорни заби на протетичка конструкција подолго од 6 месеци, нема промени на lamina dura и периапикални промени, додека тој процент на промени на lamina dura и периапикални промени кај ендодонтски третирани потпорни заби на протетичка конструкција е 80%. Разликата во процентот на постоечки промени на lamina dura и периапикални промени, како кај виталните потпорни заби на протетичка конструкција, така и кај ендодонтски третирани потпорни заби на протетичка конструкција, е мал и незначителен, што претставува потврда дека подеднакво се функционални и виталните потпорни заби така и ендодонтски третирани заби на протетичка конструкција.

Воедно се направија анализи на резултатите добиени од спроведеното истражување за овој магистерски труд каде фокусот е насочен на компарација

понеѓу класичната и дигиталната Rtg снимка. При анализата на добиените резултати, се забележува дека од вкупно 10 класични Rtg снимки, коскените гредички се видливи кај 1 Rtg снимка, додека истите се добро видливи кај 9 класични Rtg снимки. При анализата на класичната Rtg снимка, lamina dura е видлива кај 1 Rtg снимка, додека е добро видлива кај 9 класични Rtg снимки. Периапикалниот простор на класичната Rtg снимка е јасен и може добро да се анализира кај сите 10 класични Rtg снимки. Овие резултати се нотирани и претставени табеларно и графички во табела и графикон 10, 11 и 12.

Со анализа на 10 дигитални Rtg снимки на потпорен заб, се добија резултати каде коскените гредички се видливи на 1 Rtg снимка, додека истите се добро видливи кај 9 Rtg снимки. Lamina dura е добро видлива кај сите 10 анализирани дигитални Rtg снимки. Периапикалниот простор е јасен и може добро да се анализира кај сите 10 дигитални Rtg снимки. Овие резултати се нотирани и претставени табеларно и графички во табела и графикон 13, 14 и 15.

Со анализа на добиените резултати од табела 10, 11 и 12, споредени со добиените резултати од табела 13, 14 и 15, се забележа дека класичните и дигиталните РТГ снимки се главно еднакво целисходни за анализа и процена за состојбата на забот и периапикалниот простор, со мали варијации кои се занемарливи и индивидуални.

7. ЗАКЛУЧОЦИ

Врз база на добиените резултати од спроведеното истражување на вкупно 50 испитаници кои беа поделени во две категории: 25 со витални заби и 25 со ендодонтски третирани заби можеме да заклучиме:

- ✦ Испитувањето на витални и авитални потпорни заби на протетичка конструкција беше направено на лица од различна старосна структура, односно лицата кои беа предмет на анализа во овој магистерски труд беа на возраст од 26 до 60 години. Согласно добиените резултати, можеме да констатираме дека не постои старосна разлика во однос на издржливоста на забите, ниту во успешноста на ендодонтскиот третман на потпорниот заб. Во обата случаи се добиени исти резултати.
- ✦ Преку анализираните случаи на двете категории на испитувани заби (витални и авитални) дојдовме до сознанија дека најадекватен начин за проценка на витален или ендодонтски третирани заб-носач кој е погоден за протетичка конструкција е Rtg снимката (класична или дигитална).
- ✦ Ретроалвеоралната снимка е најверодостојна и оптимална техника за рендгендијагностика преку која јасно можат да се увидат евентуалните периапикални промени.
- ✦ Преку ретроалвеорална снимка утврдивме дека во 84% од случаите на витален заб-носач на протетичка конструкција не се забележани никакви промени по 6 месеци од поставувањето, додека кај 8% се забележани промени само на lamina dura, кај 4% промени на lamina dura и периапикални промени и кај 4% се забележани само периапикални радиолусценции. Ова јасно ни

докажува дека во најголемиот број случаи виталниот потпорен заб е квалификуван заб-носач на протетичка конструкција.

- ✦ Со анализа на ретроалвеорална снимка на авиталните ендодонтски третирани заби, од втората категорија на испитаници, во 80% од случаите не се забележани никакви промени по направената Rtg снимка по 6 месеци од поставувањето на протетичката конструкција, кај 8% се забележани само промени на lamina dura, кај 8% се забележани само периапикални просветлувања и кај 4% се забележани промени на lamina dura како и периапикални промени. Според ова, можеме да констатираме дека успешниот ендодонтски третман на авитален заб го прави квалификуван потпорен заб на протетичка конструкција, исто како и виталниот заб, па и подобар од него.
- ✦ Преку анализа на класичната и дигиталната радиографија на потпорни заби дојдовме до заклучок дека не постои голема разлика помеѓу едната и другата, бидејќи преку направените анализи не се забележаа никакви разлики, односно, во 90% од случаите коскените гредички беа добро видливи и на класичната и на дигиталната Rtg снимка, во 90% од случаите на класичната снимка lamina dura беше добро видлива. Единствена разлика која е воочена дека во 10% од случаите lamina dura е подобро видлива на дигиталната Rtg снимка, додека периапикалниот простор е добро видлив и на двете снимки.

Накратко, можеме да сумираме дека секој заб, витален и авитален, кој е успешно ендодонтски третиран е квалификуван потпорен заб на протетичка конструкција, без оглед на возраста на лицето на кое се поставува истата.

Утврдувањето на состојбата на забот пред поставувањето на протетичката конструкција се обавува со ретроалвеорална снимка, класична или дигитална, како и следењето на процесот по ендодонскиот третман и поставувањето на забот во улога на потпорен заб.

Во однос на изборот на техника на радиографија подеднакво може да се користат двата видови кои според направените анализи не покажаа промени во констатирањето на промените при анализирање на класични и дигитални Rtg снимки.

8. ПРЕПОРАКИ

- ✦ Пред започнување на планирање на процесот на поставување на протетичка конструкција на витален заб, задолжително да се направи Rtg снимка со цел да се утврди состојбата на забот.
- ✦ По поставување на протетичка конструкција на витален заб да се прават задолжителни контроли на три, шест и 12 месеци по поставувањето на протетичката конструкција, со цел да се воочат евентуални промени на lamina dura, периапикалниот простор или периапикални просветлувања, со цел да се следи состојбата на здравиот заб.
- ✦ Во случаите кога авитален заб се става во улога на потпорен заб - носач на протетичка конструкција, задолжително да се направи Rtg снимка пред започнување на третманот, по ендодонтскиот третман, како и на три, шест и 12 месеци од поставувањето на протетичката конструкција, со цел да се следи состојбата на забот како и да се увидат евентуалните промени кои доколку се јават, да може да се лекуваат доколку има потреба.
- ✦ Со цел да се следат светските трендови, можам да препорачам да се користи дигитална рентгенграфија, но од професионален аспект нема воочливи разлики помеѓу класичната и дигиталната Rtg снимка.

9. ПРИЛОЗИ

Попис на табели

- Табела 1 – Полова структура на испитаници
- Табела 2 – Старосна структура на испитаници
- Табела 3 – Категоризација на анализирани случаи
- Табела 4 – Прва Rtg снимка на прва категорија на испитаници (витални заби)
- Табела 5 – Втора Rtg снимка на прва категорија испитаници (витални заби)
- Табела 6 – Прва снимка на втора категорија испитувани заби (ендодонтски третирани)
- Табела 7 – Резултати од втора Rtg снимка од втора категорија на испитани заби
- Табела 8 - Резултати од трета Rtg снимка на потпорен заб на протетичка конструкција од втората категорија на испитани заби
- Табела 9 – Анализа на Rtg снимки на потпорни заби
- Табела 10 – Видливост на коскена гредичка на класична Rtg снимка на потпорен заб
- Табела 11 – Видливост на lamina dura на класична Rtg снимка
- Табела 12 - Видливост на периапикалниот простор на класична Rtg снимка

Табела 13 – Видливост на коскена гредичка на дигитална Rtg снимка на потпорен заб

Табела 14 – Видливост на lamina dura на дигитална Rtg снимка на потпорен заб

Табела 15 - Видливост на периапикален простор на дигитална Rtg снимка на потпорен заб

Попис на графикони

Графикон 1 – Полова структура на испитаници

Графикон 2 – Старосна структура на испитаници

Графикон 3 – Категоризација на анализирани случаи

Графикон 4 - Прва Rtg снимка на прва категорија на испитаници (витални заби)

Графикон 5 - Втора Rtg снимка на прва категорија испитаници (витални заби)

Графикон 6 – Прва снимка на втора категорија испитувани заби (ендодонтски третирани)

Графикон 7 - Резултати од втора Rtg снимка од втора категорија на испитани заби

Графикон 8 - Резултати од трета Rtg снимка на потпорен заб на протетичка конструкција од втората категорија на испитани заби

Графикон 9 - Анализа на Rtg снимки на потпорни заби

Графикон 10 - Видливост на коскена гредичка на класична Rtg снимка на потпорен заб

Графикон 11 - Видливост на lamina dura на класична Rtg снимка

Графикон 12 - Видливост на периапикалниот простор на класична Rtg снимка

Графикон 13 - Видливост на коскена гредичка на дигитална Rtg снимка на потпорен заб

Графикон 14 – Видливост на lamina dura на дигитална Rtg снимка на потпорен заб

Графикон 15 – Видливост на периапикален простор на дигитална Rtg снимка на потпорен заб

Попис на слики

Сл. 1- Ендодонција

Сл. 2- Ортопантомографска снимка

Сл. 3 – Заб-носач на протетичка конструкција (круница)

Сл. 4 – Периапикални промени

Сл.5 – Рендген зрак при Rtg снимка на заби

Сл. 6 – Реставрација на ендодонтски третиран заб

Сл. 7 – Проценка дали е потребна ендодонтска терапија пред поставување на коронка

Сл. 8 – Rtg снимка пред ендодонтски третман, по завршување на ендодонтски третман и неколку месеци од поставување на третираниот заб во улога на потпорен заб на протетичка конструкција.

Сл. 9 – Приказ на забало на класична Rtg снимка

Сл. 10 – Приказ на забало на дигитална Rtg снимка

Сл. 11 – Снимки од радиографија снимени за секој случај: пред третман, третман, по 6 месеци, по 1 година, по 3 години и по 5 години

10. ЛИТЕРАТУРА

- ¹ Димкова, Љ., Тавчиовски, И., (1978) Македонски стоматолошки преглед - Рендгенска интерпретација на ефектот од ендодонската терапија, Стоматолошки факултет – Скопје, стр.367
- ² Reither, W.E., (1968) Der marktote zahn im luckengebiss – prothetische aspekte, DZZ, 23, 10, 1019
- ³ Мирчев, Е., Димитровска, А., Положани, Ш., Костиќ, Б., (1981) Македонски стоматолошки преглед – Авитални заби од протетски аспект и погодно време за протетски третман, Стоматолошки факултет – Скопје, Скопје, стр.37
- ⁴ Demien, A.V., Volsh, T.F., Lamli F.J., Turk, F.J.T., Shortol, E.K.K., Holl, R.H., Priti, I.A., (2007) Restravrativna stomatologija, p.106
- ⁵ Wolleb K, Sailer I, Thoma A, Menghini G, Hammerle CH, (2012) Clinical and radiographic evaluation of patients receiving both tooth- and implant-supported prosthodontic treatment after 5 years of function, Int J Prosthodont. 2012 May-Jun;25(3):252-9
- ⁶ Carranza's Clinical Periodontology, 9th Ed., W.B. Saunders 2002, page 435
- ⁷ Rotar, T., (2011) Modern dental radiologu or how to get more done with less harmful effects, Zobo-zdravnik, Достапно на <http://zobozdravnik-tomaz-rotar.com>, Пристапено 11-05-2013
- ⁸ Група автори (2011) Основи за реставрација на забите: современ пристап, Скопје, стр.43
- ⁹ M. A. Marciano, R. Ordinola-Zapata, T. V. R. N. Cunha, M. A. H. Duarte, B. C. Cavenago, R. B. Garcia, C. M. Bramante, N. Bernardineli, I. G. Moraes (April

2011). "Analysis of four gutta-percha techniques used to fill mesial root canals of mandibular molars". *International Endodontic Journal* **44**: 321–329.

¹⁰ Zadik Y, Sandler V, Bechor R, Salehrabi R (August 2008), "Analysis of factors related to extraction of endodontically treated teeth", *Oral Surg Oral Med Oral Pathol Oral Radiol Endod* **106**(5): e31, doi:10.1016/j.tripleo.2008.06.017, PMID 18718782.

¹¹ Huuonen, S., Orstavik, D., (2013) Radiographic follow-up of periapical status after endodontic treatment of teeth with and without apical periodontitis, Springer-Verlag, German Society of Dental, Oral and Craniomandibular Sciences, p.2-10

¹² Pitt, T.R., Ricucci, D., Saunders, E.M., Stubnols, A., Suter, B., (2006) European Society of Endodontology, Quality guidelines for endodontic treatment, p.39; 921-930

¹³ Dahlkemper, P.E., Ang, D.B., Goldberg, R.A., Rubin, R.L., Schultz, G.B., (2013) American Association of Endodontist, Clinical Endodontic; p. 13

¹⁴ Матовска, Љ., (2002) Ендодонција, Универзитет „Св Кирил и Методиј“, Стоматолошки факултет - Скопје, Скопје, стр.9

¹⁵ Матовска Љ., (2002) Ендодонција, Универзитет „Св. Кирил и Методиј“, Стоматолошки факултет Скопје, стр.42-43

¹⁶ Матовска Љ., (2002) Ендодонција, Универзитет „Св. Кирил и Методиј“, Стоматолошки факултет Скопје, стр.42-43

¹⁷ Филипович, В., Гвозденовиќ, С.С., Караџов, О., Кезеле, Д., Колак, Ж., Кубриновиќ, Д., Марковиќ, Д., Миљушковиќ, Д., Пајич, М., Петровиќ, В., (2003) Ендодонција, Белград, стр.14

¹⁸ Da Silva, J.D., (2008) American handbook of clinical dentistry, Oxford University Press, p.16

¹⁹ WebMedicina, Clanak - RTG dijagnostika u stomatologiji, Beograd, april 2011

- ²⁰ Pattison JE, Bachmann DJ, Beddoe AH. Gamma Dosimetry at Surfaces of Cylindrical Containers. *Journal of Radiological Protection*. 1996;16(4):249-261
- ²² Frederiksen NL. (1996) X-Rays: What is the Risk? *Texas Dental Journal*. 112(2):68-72
- ²³ Da Silva, J.D., (2008) *American handbook of clinical dentistry*, Oxford University Press, p.265
- ²⁴ Капушевска, Б., (1998) Функционална вредност на забите носачи на фиксно-протетските конструкции, Универзитет „Св.Кирил и Методиј“, Стоматолошки факултет, Скопје, стр.14-15
- ²⁵ Balto H. An assessment of microbial coronal leakage of temporary filling materials in endodontically treated teeth. *J Endod*. 2002;28(11):762-4
- ²⁶ Magne P, So WS, Cascione D. Immediate dentin sealing supports delayed restoration placement. *J Prosthet Dent*. 2007;98:166-74
- ²⁷ Gonzaga, C.C., Campos, A.E., Filho, B.F., (2011) restoration of endodontically treated teeth, RSBO, Brazil, p.1-14
- ²⁸ White, C.S., Pharoah, J.M., (2009) *Oral radiology: Principles and interpretation*, Elsevier, Missouri, p.18
- ²⁹ Standley, E., (2010) *Dental Radiography*, RDH, Достапно на: <http://www.rdhmag.com/articles/print/volume-31/issue-1/features/dental-radiography.html>
- ³⁰ Standley, E., (2010) *Dental Radiography*, RDH, Достапно на: <http://www.rdhmag.com/articles/print/volume-31/issue-1/features/dental-radiography.html>

- 3¹ Silva, D.J., Michel, D., Michel, L., Amerikanski priracnik po klinicka stomatologija, str.16
- 3² White, C.S., Pharoah, J.M., (2009) Oral radiology: Principles and interpretation, Elsevier, Missouri, p.18
- 3³ Hession, R.W., (1976) Applied research in endodontic morphology, University of Sidney, Sydney
- 3⁴ Tronstad, L., (2008) Clinical Endodontics: A Textbook, 3rd Edition, Thieme, Stuttgart, p.230-249
- 3⁵ За која ќе говориме понатаму во трудот
- 3⁶ Zivkovic, S., Jefic, B., Miletic, V., Lazic, V., (2002) Rengengrafska analiza restauracija endodontski lecenih zuba individualno izradzenim kocicima, Stomatoloski fakultet, Univerzitet u Beogradu, Beograd, UDK 616.31, str.1-6
- 3⁷ Silva, D.J., Michel, D., Michel, L., Amerikanski priracnik po klinicka stomatologija, str.16
- 3⁸ Milas, I., (2012) Fiksnoprotetska terapija mostova, Stomatoloski fakultet, Zagreb, str.9
- 3⁹ Neskovic, J., (2011) Klinicka I mikrobioloska analiza neuspeha endodontskog lecenja zuba, Stomatoloski fakultet, Beograd, 3-10
- 4⁰ Khreisat, A.S.A., (2010) Early endodontic complications following fixed prosthodontics restorations, Department of Conservative Dentistry, King Hussein Medical Center, p.1-6
- 4¹ Димкова, Љ., Тавчиовски, И., (1978) Рендгенска интерпретација на ефектот од ендодонтската терапија, Македонски стоматолошки преглед II, Клиника за дентална патологија и терапија, Стоматолошки факултет, Скопје, стр.367-370

- 42 Lang, N., (1977) radiographs in periodontics, *Journal of Clinical Periodontology*, 16,28
- 43 Група автори (2011) Основи за реставрација на забите: современ пристап, Скопје, стр.52
- 44 Sokic, T., Dzaic, D., (1971) *Bolesti usta*, Naucna knjiga, Beograd
- 45 Ingle, I.J., Beveridge, E.E., Glick, H.D., Weichman, A.J., p.24-25, 507
- 46 Guyer, S.E., 1975, Selectively retained vital roots for partial support of overdentures. A patient report. *J.Prosthet. Dent.*, 33:258
- 47 Bowles, W.H., Daniel, R.E., 1983, Reevaluation of submerged vital roots, *JADA*, 107:429
- 48 Garver, D.G., Fenster, R.K., 1980, Vital root retention in humans: A final report, *Oral Surg*, 43:368
- 49 Kemp, W.B., Calhoun, R.L., Andrews, C.H., 1979, Subcrestal retention of endodontically treated roots, *Joe*, 5:145
- 50 Simon, J.F., Luebke, 1983, Ridge preservation through root submergence, *Gen, Dent*, 31:304
- 51 Hylton, R.P., 1986, Improving host acceptance of submucosal submersion of tooth roots by observing basic surgical princioles, *Gen.Dent*, 34:390
- 52 Steven A. Aquilino, DDS, MS,a and Daniel J. Caplan, DDS, Ph, (1985)Relationship between crown placement and the survival of endodontically treated teeth, *College of Dentistry, The University of Iowa, Iowa City, Iowa*;
- 53 Caplan DJ, Slade GD, Gansky SA. Complex sampling: implications for data analysis. *J Public Health Dent* 1999;59:52-9.
- 54 *Journal of Prosthetic Dentistry*, 2002; Volume 87, Issue 387:256-63

- 55 Eckerbom, M., Andersson, J.E., Magnusson, T., 2006, Frequency and technical standard of endodontic treatment in a Swedish population, <http://onlinelibrary.wiley.com>
- 56 Vire DE. Failure of endodontically treated teeth: classification and evaluation. *J Endod* 1991;17:338-42.
- 57 Caplan DJ, Weintraub JA. Factors related to loss of root canal filled teeth. *J Public Health Dent* 1997;57:31-9.
- 58 Aguilino, A.S., Caplan, J.D., (2002) Relationship between crown placement and the survival of endodontically treated teeth, *The journal of prosthetic dentistry*, V.87, N.3, p.1-8
- 59 Catović A. (1999) *Klinička fiksna protetika*. Zagreb: Sveučilište u Zagrebu, Stomatološki fakultet
- 60 Goaz Pw, White, S., (1982) *Oral radiology principles and interpretation*, St.Louis, C.V. Mosby Co, p.5
- 61 Димова, Ц., (2012) Профилакса на орални болести, Универзитет „Гоце Делчев“ – Штип, Факултет за медицински науки – Стоматологија, Штип
- 62 Friedman, S., Abitbol, S., Lawrence, P., (2003) Treatment outcome in endodontics: the Toronto Study, *Endod*
- 63 Jerolimov V, (2005) *Osnove stomatoloških materijala (knjiga na internetu)*. Zagreb: Sveučilište u Zagrebu, Stomatološki fakultet, Dostupno na: <http://www.sfzg.hr>
- 64 Lost, C., (2006) *International Endodontic Journal*, European society of Endodontology, Germany
- 65 Murray, P.E., Godoy, G.F., Hargreaves, K.M., (2007) Hargreaves, K.M. (2007) regenerative Endodontics: a review of current status and a call for action, *Endod*

Nunn JH, Smeaton I, Gilroy J. (1996). "The development of formocresol as a medicament for primary molar pulpotomy procedures." *ASDC J Dent Child*. **63**: 51-53.

66 Rotstein I, Salehrabi R. (December 2004), "Endodontic treatment outcomes in a large patient population in the USA: an epidemiological study", *Journal of Endodontics* **12** (30): 846-50

67 Tronstad, Leif (2008). *Clinical Endodontics: A Textbook*. Thieme. ISBN 978-3-13-768103-8

68 Wuehrmann Ah, Manson – Hing Lr (1973) *Dental radiology* 3rd ed. St. Louis: C.V. Mosby Co, стр. 222-60