

УНИВЕРЗИТЕТ "СВ. КИРИЛ И МЕТОДИЈ"

МЕДИЦИНСКИ ФАКУЛТЕТ - СКОПЈЕ

КАТЕДРА ЗА БОЧЕЛ ГАТАЊЕ И МЕДИЦИНСКИ ПАРЦЕЛОЛОГИЈА

МАКЕДОНСКИ ЈАЗЫК

УЛОГАТА НА ЦЕНТРОРНИОТ
МАХИМЕНТОР НА ПЕРИОДИЧНАТА
ПРОМЕНА ВО ЗАРАДУВАЊЕТО НА
ОРАЛНИТЕ МАМИ

ДОКТОРСКА ДИСЕРТАЦИЈА

Автор: проф. др. Зоран Милошевиќ

Скопје, Мај 2019

УНИВЕРЗИТЕТ “СВ. КИРИЛ И МЕТОДИЈ”

**СТОМАТОЛОШКИ ФАКУЛТЕТ - СКОПЈЕ
КЛИНИКА ЗА БОЛЕСТИ НА УСТАТА И ПАРОДОНТОТ**

НИКОЛА И. АНГЕЛОВ

**УЛОГАТА НА СЕКРЕТОРНИОТ
ИНХИБИТОР НА ЛЕУКОЦИТНАТА
ПРОТЕАЗА ВО ЗАРАСНУВАЊЕТО НА
ОРАЛНИТЕ РАНИ**

ДОКТОРСКА ДИСЕРТАЦИЈА

Ментор: проф. д-р сци Методи Симоновски

Скопје, 2004 година

Ментор:

Проф. д-р сци Методи Симоновски
Стоматолошки факултет-Скопје

Членови на рецензентската комисија и комисијата за одбрана:

1. _____

2. _____

3. _____

4. _____

5. _____

Датум на одбрана:

Датум на промоција:

Научна област: Стоматологија, орална патологија и пародонтологија

Во изработката на оваа докторска дисертација свој придонес дадоа повеќе институции и поединци, кон кои чувствувам не само обврска, туку и посебно задоволство да се заблагодарам. Благодарност должам кон:

Мојот ментор, Проф. д-р Методи Симоновски за исклучителната поддршка и визија, доблеста и стручноста без кои не беше можна реализацијата на оваа дисертација.

Проф. д-р Марија Накова, за искрената грижа и поддршка.

Проф. д-р Ана Миновска, за отвореноста и стремежот за усовршување.

Вработените на Клиниката за Болести на устата и пародонтот при Стоматолошкиот Клинички Центар, Скопје за поддршката.

Д-р Sharon Wahl, од Националните Институту за Здравје, САД, за стручните совети, материјалната поддршка и исклучителната помош при осознавањето на базичните научно-истражувачки методи.

На вработените во Одделот за Орални инфекции и имунитет при Националните Институту за Дентално и Краниофацијално Истражување во САД за несебичната и континуирана стручна помош.

Моите родители, Иван и Милена, за поддршката и постојаната родителска грижа.

Сопругата Драгана, Иван и Ангела за трпеливоста, поддршката и неизмерната и искрена љубов која постојано ми дава сила.

Улогата на секреторниот инхибитор на леукоцитната протеаза во зараснувањето на оралните рани

Кратка содржина

Ледираната орална мукоза генерално зараснува со порапидно темпо и со минимално формирање на лузнесто ткиво, во споредба со кожата, а негативни дополнителни ефекти од зараснувањето на раните се доста ретки во оралниот епител. Мултиплите функции на секреторниот инхибитор на леукоцитната протеаза (SLPI) во природниот имунитет, како и неговите анти-протеолитички, анти-микробни и анти-инфламаторни својства одат во прилог на негова важна, не само ендогена, туку и евентуална терапевтска улога при нарушената инфламација и инфекција. Нашата хипотеза е дека присуството на повисоки нивоа на SLPI во саливата може да придонесе за посупериорно здравување на раните, присутно во оралниот кавум. Имајќи ги предвид актуелните научно-стручни сознанија, како и желбата да дојдеме до сопствени и оригинални искуства во однос на репараторно-регенерирачкиот одговор на оралната мукоза во услови на експериментално создадена рана, целта на ова истражување се состои во: детерминирање на улогата на SLPI во оралниот кавум со темелно и детаљно проучување и експлицирање на процесите на репарација на ткивото при експериментално создадена орална рана, преку креација на нов, оригинален модел на експериментална орална рана и негова примена во услови на генетски детерминиран недостаток на SLPI кај експериментални животни, а со комплексна анализа на хистолошки и цитолошки фактори, како и генската експресија на определени инфламаторно репараторни медијатори во текот на консолидациониот процес, и дополнително детерминирање на евентуалните разлики во процесите на ткивната репарација на орално и дермално ниво во услови на недостаток на SLPI секреција. Во студијата беа користени 150 SLPI KO (Knock Out) глвци (глвци дефициентни за генот кој кодира продукција на SLPI); како и 150 WT (Wild Type) глвци, односно нормална лоза на глвци, како контролна група. Во недостаток на претходен соодветен апликативен метод за орални рани, пристапивме кон иновирање на оригинален метод за креирање на орални рани, преку т.н. "букална мукозна punch биопсија" (buccal mucosal punch biopsy). Оралните рани беа креирани на булалната слузница, преку апликација на 1.5 мм округол по форма инструмент за биопсија, маркирани со црна маркер ткивна боја и екстрахирани во различни временски интервали (прв, трет, и петти ден) со помош на 3-4 мм округол по форма инструмент за биопсија, со комплетна околна ексцизија на раната. Контролни примероци од нормална булална слузница беа обезбедени со користење на истата метода. Во функција и на компаративна анализа и детекција на евентуалните разлики помеѓу процесите на зараснување при оралниот и дермалниот "wound healing" модел, на истите експериментални животни беа креирани и дермални рани, преку креирање на две паралелни линеарни инцизални – "full thickness" дермални рани со должина од по 1 cm.

Хистолошка анализа беше спроведена со специфични хистолошки боења: хематоксилин-еозин, PAS (мукополисахаридно присуство), Masson's (колагена депозиција) и СЕМ (инфламаторен инфилтрат). Дефинирањето на димензиите на раните беше спроведено преку планиметричка компјутерска анализа на хистолошките примероци. Примероци од оралните рани екстрахирани седмиот ден од формирањето на рана, беа користени за детерминирање на специфични електроно-микроскопски структурни елементи во доцната фаза од процесот на зараснување на оралните рани. Испитувањето на генската експресија на поедините инфламаторни цитокини и инфламаторни медијатори беше спроведено преку RPA (Rnase Protection Assay System) анализа на екстрахирана RNA од раните. Детектирањето на експресијата на MMP (Matrix Metalproteinases) и тоа специфично MMP2 и MMP9 беше спроведена со помош на протеинска Zymogram студија, а активноста на еластазата при процесите на зараснување на оралните рани во отсуство на SLPI беше анализирана со помош на "elastase assay" методата. Заради анализирање на морфолошките карактеристики на фибробластите, како и нивниот капацитет за колагена продукција, беше спроведена серија на боења на определен број на фибробластни клетки, и тоа: DifQuick и Picro-Sirius Red. Генската експресија на определените цитокини/фактори на раст беше детерминирана со RPA анализа на целуларна RNA од фибробластните клетки. Миграторниот потенцијал на фибробластните клетки беше одредуван преку стандардизирана Миграторна Assay метода; а пролиферацијата на претходно стимулираните фибробластни клетки со користење на стандардизиран Assay за клеточна пролиферација. За повеќето методолошки зацртани параметри од компаративен и индикативен карактер беше спроведена статистичка (компјутерска) анализа на податоците, а за обработка на податоците беше користен t-тест за независни примероци. Нашиот модел на орални мукозни рани- "букалната мукозна punch биопсија", секако дека ја овозможува пореално детекцијата на полиаспектите на чисто мукозното зараснување на оралните рани. Зараснувањето на раните генерално беше позабрзано кај раните во оралната мукоза, споредено со дермалните инцизиони рани а макроскопските разлики меѓу SLPI KO и WT раните беа помалку нагласени. Димензиите на оралните рани кај SLPI KO примероците се сигнификантно повисоки во однос на WT. Бројот на инфламаторни клетки во услови на отсуство на SLPI, во текот на целиот консолидационен процес на зараснување на оралните рани (1-5 ден), е сигнификантно повисок, споредено со нормалните експериментални животни, што коинцидира и со најизразените генерални разлики во зараснувањето на оралните рани. Овој факт недвосмислено укажува на круцијалната улога на инфламаторната фаза од процесот на зараснување на раните во правилното регулирање на целиот процес на ткивна репарација. Намалената матриксна депозиција и продолжената инфламаторна состојба во SLPI KO оралните мукозни рани во нашите експерименти беа асоцирани со зголемена еластазна активност и продукција на матриксни металопроотеинази. Сигнификантно зголемена еластазна активност беше детектирана третиот ден од ранувањето, што секако коинцидира со периодот на најинтензивна активност во матриксот, и

неговите динамични процеси на матриксна депозиција/разградба. Ткивните протеински екстракти од SLPI KO оралните рани покажаа вкупно зголемено покачување на MMP2 и MMP9 активноста, што од своја страна дополнително го интензивира и потенцира протеолитичкото миље, нарушувајќи ја репарацијата и доведува до дефинитивно нарушен ткивен репараторен, односно заздравувачки одговор. Резултатите од нашата анализа на генската експресија на поедините цитокини и фактори на раст во дермалните и оралните рани при процесот на зараснување и ткивна регенерација на истите сугерираа и дефинитивно постоење на една дисрегулираност на овие важни фактори во отсуство на SLPI. Постои покачување на TGF- β 1 mRNA кај SLPI KO оралните мукозни рани, споредено со контролните примероци на WT орални рани, а исто така, и сигнификантно покачување на TGF- β 1 mRNA експресијата кај дермални рани, споредено со оралните примероци. Кај SLPI KO оралните рани, фибробластите демонстрираа генерално зголемена миграторна и пролиферативна способност, како и зголемена матриксна синтеза *in vitro*, што може да придонесува кон, или пак да биде последица од одложеното зараснување на оралните мукозални рани во отсуство на SLPI. Веројатниот механизам на учество на SLPI во текот на процесите на зараснување на оралните рани се остварува преку инхибирањето на еластазната и матрикснометалпротеиназната активност, асоцирано со индиректната инхибиција на матриксните металопроотеинази, како директна последица на инхибираната еластаза, следена од регулација на протеолитичката ткивна активност, и балансирање на овие процеси со цитокината активност, како и со нагласената тенденција на фибробластните клетки да извршат депозиција на нов матрикс и акцелерирање на ткивната консолидација на оралните мукозни рани. Од реализираните клиничко-лабораториски испитувања, преку проследување на методолошки зацртаните објективни и индикативни параметри за можна проценка на улогата на SLPI во процесите на зараснување на оралните рани, може да се заклучи дека SLPI претставува есенцијален фактор со дефинитивно етаблирана круцијална улога во процесите на ткивно-целуларна репарација при процесот на зараснувањето на оралните мукозни рани.

Клучни зборови:

SLPI, зараснување, орална рана, мукоза, дермална рана, инфламација, генска експресија

The role of Secretory Leukocyte Protease Inhibitor in the healing of oral wounds

ABSTRACT

Wounded oral mucosa generally heals at a more rapid pace and with minimal scarring compared to the skin while additional negative effects of the wound healing are very rare in the oral epithelia. The multiple functions of the Secretory Leukocyte Protease Inhibitor (SLPI) in innate immunity, as well as its anti-proteolytic, anti-microbial and anti-inflammatory functions implicate SLPI to have important, not only endogenic, but also therapeutic role in the processes of impaired inflammation and infection. Our hypothesis is that the presence of SLPI in the saliva can contribute for more superior healing of the wounds, present in the oral cavity. Bearing in mind the newest scientific knowledge, as well as our desire to gain our own original experiences of the reparatory-regenerative response of the oral mucosa during experimental wounding, the aim of this study is: to determine the role of SLPI in the oral cavity using methodical, detailed analysis and explication of the reparatory processes during experimental wound healing by creating a new, original model of oral wound healing and its use in genetically created SLPI-free environment in experimental animals with consecutive complex histological and cytological analysis, as well as gene expression analysis of certain cytokines and growth factors during the healing process leading to additional determination of the possible differences between the tissue reparation during oral and dermal wound healing, in the absence of SLPI secretion.

Total of 300 mice, 150 SLPI KO (Knock Out) mice (deficient in the SLPI production gene) and 150 WT (Wild Type) normal mice, as a control group were used in our experiments. In absence of adequate applicable oral wound healing model, we innovated original method of oral wound healing—"buccal mucosal punch biopsy". The oral wounds were created in the buccal mucosa with 1.5 mm biopsy punch, marked with tissue marker and extracted at different time points (day 1, 3 and 5) with 3-4 mm biopsy punch, achieving complete excision of the wound. Controls from normal buccal mucosa were obtained using the same method. In order to evaluate the differences between the dermal and oral wound healing processes, two parallel, 1 cm long linear incisal—"full thickness" dermal wounds were created on the same animals. Histological analysis was performed using different histological stainings: Hematoxylin-eosin, PAS (mucopolisaccharide presence), Masson's (collagen deposition) and CEM (inflammatory infiltrate). Computer planimetry was used to measure the wound area in the histological samples. Oral wound samples extracted at day 7 were used for assessment of specific electron-microscopy elements in the late phase of the oral wound healing process. Gene expression analysis of certain cytokines and inflammatory mediators was evaluated by RPA (Rnase Protection Assay System) analysis of the RNA extracted from the wounds. The MMP's (Matrix Metalloproteinase's), specifically MMP2 and 9 expressions was detected with protein Zymogram study and elastase activity in the oral wounds in absence of SLPI was analyzed by specific elastase assay. In order to evaluate the morphological distinctiveness of the fibroblast cells and their ability of collagen production, a series of stainings were performed on distinct number of fibroblast cells: DiffQuick and Picro-Sirius Red. The gene expression of certain cytokines/growth factors was established by RPA analysis of

the fibroblasts cellular RNA. Migratory potential of the fibroblasts was assessed by use of standard migratory assay and proliferation of the stimulated fibroblast cells was evaluated with cell proliferation assay. Statistical differences were determined by use of a t-test. Our oral mucosal wound healing model- "buccal mucosal punch biopsy" provides realistic detection of the multiple aspects of the mucosal oral wound healing. The wound healing was generally faster in the oral mucosal wounds, compared to the dermal incisional wounds and the macroscopic differences between SLPI KO and WT wounds were less pronounced. The proportions of the SLPI KO oral wounds are significantly higher compared to WT. Inflammatory cell counts in absence of SLPI are significantly higher during the whole wound healing process (1-5 day), compared to the normal mice, which corresponds with the most pronounced general differences in the healing of the oral wounds between the two groups. This fact undoubtedly points to the crucial role of the inflammatory phase of the wound healing process in the accurate regulation of the whole tissue reparatory process. The decreased matrix deposition and prolonged inflammatory state in the SLPI KO oral mucosal wounds in our experiments were associated with increased elastase activity and matrix metalloproteinase production. We detected significant increase in elastase activity on the third day of the oral wounding, which certainly corresponds with the period of most intense matrix activity, with its dynamic processes of matrix deposition/proteolysis. The tissue protein samples from SLPI KO oral wounds demonstrated overall increase of the MMP2 and 9 activities, which intensifies and enhances the proteolytic milieu, decreasing the reparation and leading to definitive impaired tissue reparatory and healing response. The results of our gene expression analysis of cytokines and growth factors in the dermal and oral wounds during wound healing suggested deregulation of these important factors in absence of SLPI. There is an increase of TGF- β 1 mRNA in SLPI KO oral mucosal wounds, compared to WT and a significant increase of TGF- β 1 mRNA expression in dermal wounds, compared to oral wounds. In SLPI KO oral wounds, the fibroblasts demonstrated generally increased migratory and proliferative ability, as well as increased matrix synthesis *in vitro*, which may contribute to or be a consequence of delayed healing in absence of SLPI. The possible mechanism for the role of SLPI in oral mucosal wound healing is by inhibition of elastase and MMP activity, associated with indirect MMP inhibition due to the inhibited elastase activity, followed by proteolytic tissue regulated activity and balance of this processes with the cytokine activity, as well as the pronounced ability of fibroblasts for matrix deposition and acceleration of the tissue consolidation of the oral mucosal wounds. Via analysis of our clinical and laboratory research experiments and as a result of evaluation of the objective and indicative parameters of the possible role of SLPI in the oral wound healing processes we conclude that SLPI is an essential factor with definite crucial role in the tissue-cellular reparative processes during oral mucosal wound healing.

Key words: SLPI, wound healing, oral, mucosa, dermal, inflammation, gene expression

СОДРЖИНА

ВОВЕД 2

ЛИТЕРАТУРЕН ПРЕГЛЕД 10

ЦЕЛ НА ТРУДОТ 21

**МАТЕРИЈАЛ И МЕТОД
НА РАБОТА** 23

РЕЗУЛТАТИ 51

ДИСКУСИЈА 102

ЗАКЛУЧОЦИ 124

ЛИТЕРАТУРА 128

*На мојата најголема инспирација-Дале,
Иво и Ангела, како неизмерна благодарност за
огромната и несебична поддршка што постојано
ми ја даваат, од се срце.*

Вовед

В О В Е Д

Заздравувањето на раните, во англо-саксонската стручнонаучна литература познато како “wound healing”, според дефиницијата на Dana и соработниците (2001) претставува “комплексен добро-оркестриран процес кој што води до репарација на повреденото ткиво”. Според Muncaster (2001) пак, заздравувањето на раните е комплексен вонреден процес кој се јавува кога организмот одговара на траума преку интеракција на неколку сложени процеси, а во функција на одржување на хомеостазата на организмот.

Процесот на заздравување на раните го карактеризираат три главни фази (Hunt и сор., 1999). Генерално, процесот на заздравување на раните е инициран со инфламаторна фаза кога се создаваат, односно генерираат цитокини и други инфламаторни медијатори, проследено со втората, т.н. пролиферативна фаза, при што доаѓа до пролиферација на одделни клеточни структури, особено фибробласти и ендотелијални клетки. Последната, третата фаза всушност претставува продукција и реорганизација на екстрацелуларниот матрикс, што води до репарација или регенерација.

Инфламаторната фаза се смета за важна во репаративниот процес бидејќи таа води кон зголемена регрутација на леукоцити и други клеточни структури кои од своја страна продуцираат цитокини, хемокини, фактори на растот (growth factors), кои учествуваат и во елиминацијата на дебрисот од раната.

За време на процесот на заздравување, огромен број на инфламаторни цитокини се диспропорционално регулирани, но изненадувачки е фактот што досега има ислучително малку докази дали оваа нерегулираност на инфламаторните медијатори има некакво функционално значење.

Сепак, спроведените истражувања, преку анимални експериментални модели (глувци) од страна на Subramaniam и соработниците (1997), преку таргетирано бришење на P и E-селектинските региони, укажуваат на намалена регрутација на инфламаторни клетки (неутрофили и макрофаги), како и на

нарушено затворање на раната, што само по себе укажува на функционалната неопходност од инфламаторната динамика.

Ова е и во конзистентност со претходните студии на Leibovich и Ross (1975), кои укажаа на нарушено заздравување на раните кај животни подложени на отстранување на моноцитната лоза, од што произлегува дека експресијата на инфламаторните цитокини може да има централна улога во раните фази од зараснувањето на раните, делумно асоцирано и со фактот што тие вршат стимулација на леукоцитната регрутација.

Многу значајната улога на инфламаторната динамика при процесот на зараснување на раните само по себе укажува на круцијалната улога на инфламаторните цитокини/фактори на раст и протеази во оваа значајна фаза од сложениот репараторно-регенерирачки процес.

Bischoff SC и Sellge G во 2002 година известија за особената важност на цитокините во регрутацијата на маст-клетките, нивниот развој и функција, осврнувајќи се притоа на општо прифатените факти за прогениторните маст клетки, кои продуцирани во коскената срцевина циркулираат во периферната крв и последователно мигрираат во ткивото каде подлежат на финална матурација под влијание на локалните фактори, учествувајќи при тоа во бројни патолошки процеси, како што се хроничните инфламаторни процеси, фиброзните пореметувања, зараснувањето на раните или неопластичката трансформација на ткивото.

Експресијата на поедините инфламаторни цитокини, како што е TGF (Transforming Growth Factor)- β 1, TGF- β 3; TNF (Tumor Necrosis Factor)- α , интерлеукините (IL) и други е постојан предмет на научна експлорација насочен кон дефинирање на процесот на зараснување на раните.

Голем број автори (Cordeiro, 2002; Kinbara и соp., 2002) јасно ја подвлекуваат улогата на TGF- β како значајна компонента при зараснувањето на

раните, од аспект на потенциен стимуланс за формирање на лузна, односно лузнесто ткиво (scar tissue).

Интерлеукините се потентни про-инфламаторни цитокини кои регулираат многу битни аспекти на имуниот одговор (Alheim и Bartfai, 1998).

Дана и соработниците во 2001 година укажаа на клучната улога на IL-1 во зараснувањето на оралните, но не и на дермалните рани, истовремено апострофирајќи го и сознанието за различните финални механизми на ткивна репарација кај оралните, наспроти дермалните рани.

Високото ниво на активност на протеазите честопати се наведува како причина за разградба на факторите за раст и поедините компоненти на екстрацелуларниот матрикс (ECM), како што е фибронектинот, колагенот, и други, иако мора да се истакне дека индуцирањето на продукцијата на овие протеази на контролиран начин е нормален дел од зараснувањето на раните (Grinnell и сор., 1994; Rao и сор., 1995; Herrick и сор., 1997 и Grinnell и сор., 1998).

Протеазите сецеднирани од страна на полиморфонуклеарните леукоцити (PMN), како што се еластазата и катепсинот G се инволвирани во значителна и екстензивна, патолошка ткивна деструкција кај многу нарушувања, вклучувајќи го и забавеното и хронично зараснување на раните (Weiss и сор., 1986; Herrick и сор., 1997).

Абнормалниот баланс на активноста на серинските протеази наспроти соодветниот ендеген инхибитор е од особена важност не само за хуманите хронични, бавнозараснувачки рани, туку исто така и при нарушеното зараснување на акутни рани, асоцирано со возраста на пациентите (Grinnell и Zhu 1994; Herrick и сор., 1997 и Ashcroft и сор., 1999), што е во согласност и со резултатите на Shugars и соработниците (2001), кои детерминирајќи ја евентуалната корелација на возраста на пациентите и SLPI, известија за најдена намалена саливарна концентрација на SLPI кај пациентите со понапредната возраст.

Сите овие случувања би можело да се објаснат со способноста на еластазата да деградира мноштво на различни структурни и функционални протеини кои се депонираат во раните, како што е колагенот и фибронектинот, но и со деградацијата на клучните фактори на раст како што е TNF- α и други (McDonald и Kelley 1980; Scuderi и сop., 1991 и Kafienah и сop., 1998), како и со фактот што еластазата индиректно ја подржува матриксната деградација преку својата способност да ги активира матриксните метал-протеинази (Song и сop., 1999).

Секреторниот инхибитор на леукоцитната протеаза (Secretory Leukocyte Protease Inhibitor), уште познат како SLPI, претставува протеин од 12 kDa, составен од 2-богати со цистеин домеини, со протеаза-инхибиторно место на леуцин 72 во домеинот на јаглородниот терминал (Seemuller и сop., 1986; Eisenberg и сop., 1990). SLPI е продуциран од различни епителни структури, најверојатно и од неутрофилите и маст клетките (Hiemstra, 2002), како и од макрофагите (Ashcroft и сop., 2000; Jin и сop., 1997; Song и сop., 1999; Zhu и сop., 2002).

SLPI е прво откриен во семиналната течност и предоминантно ги обложува мукозните површини, а е присутен и во бронхијалната течност, цервикалните течности и саливата, но може да се детектира и во инфламаторните клетки кај лабораториските глвци, во нивните како и во хуманите дермални кератиноцити (Schlessler и сop., 1976; Jin и сop., 1997; Hiemstra и сop., 1998; Wingens и сop., 1998; Wiedow и сop., 1998 и Song и сop., 1999).

SLPI е потентен инхибитор на серинските протеази, како што се неутрофилната еластаза, катепсин G, химазата на маст клетките, како и на ензимот сличен на химотрипсин, пронајден во stratum corneum (Stettler и сop., 1986; Thompson и Ohlsson, 1986; Franzke и сop., 1996 и Pemberton и сop., 1998).

Освен неговата примарна функција како антипротеаза, докажани се и други, односно мултипли функции на SLPI молекулата, како што е улогата и

придонесот во природниот имунитет преку анти-микробната и анти-инфламаторна активност, контролата на синтеза на интрацелуларните ензими, како и супресијата на продукцијата и експресијата на моноцитните матриксни металпротеинази (McNeely и сор., 1995; McNeely и сор., 1997; Tomee и сор., 1997, Zhang и сор., 1997, Song и сор., 1999).

Како дополнение на неговата анти-еластазна активност, SLPI демонстрира антимикробни активности, кои во содејство со други добро-карактеризирани протеини, како што се лизозимот и лактоферинот, остваруваат критична улога во мукозната одбрана (Sallenave, 2002; Shugars и Wahl, 1998).

Физиолошките концентрации на SLPI ги подржуваат адхерентните моноцити и активираните периферни крвни мононуклеарни клетки против HIV-инфекција (McNeely и сор., 1997; McNeely и сор., 1995). Дополнително, SLPI покрај антибактериски поседува и анти-фунгални својства (Sallenave, 2002; Shugars и Wahl, 1998), што е од посебно значење при отвореното зараснување на раните.

Бидејќи неговите системски нивоа се прилично ниски, се смета дека SLPI делува на ткивно ниво, за разлика од циркулирачките серински протеаза инхибитори, како што се α 1-антитрипсинот и α 2-макроглобулинот.

Поновите откритија на епителијалната SLPI експресија за време на зараснување на дермалните рани, генерираа огромен научен интерес за улогата на оваа молекула во нормалниот заздравувачки одговор на организмот при ранување (Wingens, 1998).

Потенцијално најинтригирачката улога на SLPI во контекст на репарација на раните е дефинитивно асоцирана со способноста на оваа молекула да ги инхибира серинските протеази.

Улогата на прекумерните количества на неутрофилната еластаза во деградацијата на функционалните и структурни протеини, како што се колагенот и фибронектинот (McDonald и Nelly, 1980; Scuderi и сор., 1991; Kafienah и сор., 1998),

забележана при нарушено зараснување на дермални рани, резултираше во зголемен интерес за научна верификација на улогата на SLPI за време на процесите на зараснување на раните.

Определен број на верифицирани функции на SLPI детерминирани при *in vitro* реализирани експерименти на свој начин ја сугерираат потенцијалната улога на SLPI молекулата за време на зараснување на раните.

Освен неговите анти-инфламаторни, анти-вирални, анти-фунгални и анти-бактериски карактеристики, SLPI е исто така и антагонист на липополисахаридно - индуцираната синтеза на про-инфламаторните медијатори од страна на моноцитите и макрофагите (McNeely и сop., 1997; Jin и сop., 1997; Zhang и сop., 1997; Niemstra и сop., 1998; Song и сop., 1999).

Глувци дефициентни со SLPI демонстрираат одложено зараснување на дермалните рани, карактеризирано со понагласен и пролонгиран инфламаторен одговор, зголемена еластазна активност и редуцирана матриксна акумулација (Ashcroft и сop., 2000; Zhu и сop., 2002).

Оралните мукозни рани се карактеризираат со рапидна реепителизација и ремоделирање, покажувајќи притоа голема сличност со феталните рани и нивната способност за зараснување без цикатрикс, при што интраоралните фибробласти поседуваат фибробластен фенотип како и феталните фибробласти, т.н. "фетален фенотип", и тоа во три-димензионален екстрацелуларен матрикс, (Sloan 1991; Irwin и сop., 1994), докажано и со нивната способност да го реорганизираат колагенот-тип 1 (Stephens и сop., 1996) и да репопулираат рани во *in vitro* услови за разлика од екстраоралните фибробласти (Al-Khateeb и сop., 1997).

Култивираниите епителни клетки, вклучувајќи ги тука и оние од оралниот епител, успешно се применуваат во промоцијата на зараснување на раните, при

што се смета дека факторите ослободени од епителните клетки партиципираат во сигнификантно корисни ефекти, од тип на зараснување на раните без лузна.

Иако автологните материјали неможат да бидат продуцирани во итни случаи, сепак култивираните епителни клетки од алогени донори можат да допринесат за зараснување на раната без лузна во голем број на клинички состојби, како што се: изгореници, улцери, и донорни места за split-thickness кожни графтови (Hefton и сор., 1983; Leigh и сор., 1987; Sumi и сор., 1999).

Имајќи ја предвид круцијалната улога на фибробластните клетки во формирањето на колагеното ткиво, дел од научните истражувања се насочени токму кон расветлување на комплексната улога на овие клетки во процесот на зараснување на раните.

Во 2000 година, Sumi и соработниците известија за постоењето на определен фактор кој ја инхибира фибробластно-иницираната контракција на колагениот гел во *in vitro* модел на зараснување на раната и формирање на лузна. Тој фактор тие го идентификуваа како "Human Secretory Leukocyte Protease Inhibitor" (SLPI), со што ја ставија SLPI молекулата во фокусот на стручно-научниот интерес за нејзино подетално испитување, посебно насочено кон влијанието врз фибробластните клетки.

Доколку, пак се набљудува од друг аспект, во контекст на хронична, спорозараснувачка рана, каде инфламацијата и бактериската инфекција партиципираат во одложеното, пролонгираното зараснување на раната, SLPI претставува потенцијален фактор за зајакнување на заздравувачкиот одговор.

Сепак, главната функција на SLPI (Secretory Leukocyte Protease Inhibitor) како локално анти-еластазно средство е сеуште многу интригирачка и мотивирачка бидејќи и покрај силната асоцираност меѓу абнормалната еластазна активност и нарушеното зараснување на раните, причинско-последичен ефект досега не е докажан.

Литературен иреҗлед

ЛИТЕРАТУРЕН ПРЕГЛЕД

Стручно-научната литература поврзана со биолошкиот феномен на зараснување на раните, т.н. "wound healing" - изобилува со мноштво податоци кои укажуваат на сериозната партиципација на определените молекули, клетки, инфламаторни цитокини, фактори на раст, инхибитори на протеазната активност и многу други фактори во овој сложен биофизиолошки процес, чија главна цел е одржување на биохомеостазата на организмот, преку соодветни и испреплетени протективни и репараторно-регенерирачки механизми.

Влијанието на раните, како ткивни дезинтегрирачки процеси врз квалитетот на животот е општо познато, имајќи го предвид фактот дека секое хумано битие во текот на својот живот се соочува и стекнува одредено, повеќе или помалку непријатно искуство. Во тој контекст, О'Флуп во 2000 година укажа на трендот кој го индицира сигнификантното влијание на минорните акутни рани врз квалитетот на животот на пациентите, сугерирајќи натамошни и континуирани истражувања.

Cole и соработниците во 2001 година, преку користење на високо-сензитивни методи за детекција на mRNA (cDNA microarrays), идентифицираа повеќе гени, супресори на цитокинскиот сигнален систем, кои се високо изразени после повреда, со можна и значајна улога во регулирањето на иницијалниот инфламаторен одговор, податок, односно параметар веројатно потценет во поранешните студии.

Kaesler и соработниците во текот на 2002 година го дефинираа местото на зараснување на дермалните рани како место на акција на специфични хемокини, преку детерминирање на генската експресија на ниво на mRNA и протеинско ниво.

Инфламаторните цитокини, како што се Тумор Некротичниот Фактор-алфа (TNF- α) и Интерлеукин-1 (IL-1), заедно со нивните антагонисти, се

проминентни како кај акутните, така и кај хроничните, спорозараснувачки рани, при што нивните релативни пропорции, во обата случаи, се базираат на цитокината активност (Mast и Schultz, 1996).

Според Falanga и сор., (1995) TNF- α е индуциран на автокрин начин и тој ја стимулира фибробластната пролиферација и продукција на протеазите, при што флуидот од хроничните рани ја инхибира пролиферацијата на фибробластите, додека кај акутните рани истата е стимулирана (Chen и сор., 1992).

Истражувањата на Kim и соработниците во 2001 година го подржаа концептот дека TGF- α остварува значајна и иницијална улога во епителизацијата *in vivo*, а во негово отсуство таа улога е компензирана, доколку процесот е проследен со формирање на гранулационо ткиво.

Кај акутните рани, тромбоцитниот фактор-PDGF, TGF- α , Интерлеукин-6 (IL-6) и Интерлеукин-8 (IL-8), се наоѓаат во високи концентрации; TGF- β може да се измери, додека IL-1, базичниот фибробластен фактор за раст (FGF) и епидермалниот фактор за раст (EGF) се присутни само во ниски концентрации (Ono и сор., 1994; Ono и сор., 1995). Во хронични и спорозараснувачки рани, пак нивните нивоа се прилично варијабилни.

За разлика од претходните сознанија, Jude и соработниците во 1999 година детектираа високи нивоа на TGF- β 3 и намалени нивоа на TGF- β 1 кај улцери.

Тромбоцитно - производениот фактор - PDGF, како и TGF (Transforming Growth factor)- β имаат важна улога во процесот на заздравување на раните.

Kimbara и соработниците во 2002 година докажаа дека TGF- β изоформите различно ја стимулираат про- α 2 (I) колаген експресијата за време на процесот на зараснување на раните кај трансгенични глувци, притоа сугерирајќи дека TGF- β 1 и TGF- β 3 имаат слични, но не и идентични регулаторни механизми на експресија, и дека нивната улога во процесот на зараснување на раните може да биде различна.

Во тој контекст, Soma и сор. во 2002 година, сугерираа дека TGF- β 1 може да делува антагонистички кон PDGF кај луѓето под одредени услови, преку специфична инхибиција на фибробластната хемотакса, што мора да биде земено предвид доколку истиот се применува во третманот на раните како потенцијално терапевтско средство.

Sinha и соработниците во 2002-та година, осврнувајќи се на улогата на TGF- β како потентен регулатор на зараснување на раните и формирање на лузна, укажуваат на неговата клучна улога во одговорот на артериски повреди, преку латентните TGF- β -поврзани протеини (LTBPs), кои како членови на фибрилината суперфамилија раководат со ослободувањето на TGF- β 1, при што индуцираат активација *in vitro*, истовремено играјќи улога на структурни компоненти на фибрилин-богатите микрофибрили.

Hirshberg и соработниците пак, во 2001 година, индицираа дека топичната апликација на TGF- β 3 е сигурна и корисна во третманот на улцерите и дека е најефективна во раните стадиуми на раната.

Од своја страна пак, Mann и соработниците во 2001 година известија за констатирано влијание на определени стимулирачки фактори и фактори на раст при зараснувањето на раните, укажувајќи на постоењето на кератиноцитно-произведениот GM-CS (Granulocyte Macrophage-Colony Stimulating) фактор кој го забрзува процесот на заздравување на раните преку стимулација на кератиноцитната пролиферација, формирање на гранулационо ткиво и васкуларизација.

Yao и соработниците во 2001 година, во компаративната студија на зараснување на раните третирани со различни дози на бовин базичен фактор за раст на фибробластите (bFGF), препорачаа секојдневна топична апликација за добивање оптимални клинички резултати, односно за скратување на времето на комплетна реепителизација.

Фибробластите, како клеточни структури директно инволвирани во колагениот циклус покажуваат редуцирана активност насочена кон гел-контракцијата, доколку се трансферираат со SLPI cDNA, при што SLPI ја инхибира гел-контракцијата во зависност од дозата, а истовремено хуманите дермални фибробласти стануваат пократки и со инхибирана способност за екстензија (Sumi и сор., 2000). Натаму, според истите автори, после SLPI третманот, α -интегринската имунореактивност опаѓа, а нивото на цикличниот AMP се покачува, додека ексцесивна гел-контракција се забележува при третман со TGF- β 1 и култивирање на фибробласти од хипертрофично и келоидно лузнесто ткиво во колаген гел. Sumi и соработниците натаму заклучуваат дека SLPI може да биде корисен во промоција на зараснување на раните без лузна.

Stephens и соработниците во 2001 година укажаа на фактот дека дермалните и оралните фибробласти покажуваат фенотипски разлики во реорганизацијата на екстрацелуларниот матрикс и активноста на матриксните металпротеинази, при што оралните фибробласти имаат покачени нивоа на MMP2.

In vitro студиите обезбедија докази дека за време на миграцијата на полиморфонуклеарните леукоцити во матриксот на сврзното ткиво, еластазата е инволвирана во деградацијата на компоненти од сврзното ткиво, како што се еластинот и фибронектинот (Rice & Weiss, 1990). Grinel и соработниците, уште во 1994 година ја идентифицираа неутрофилната еластаза како одговорна за разградбата на фибронектинот во раните, додека Herrick и соработниците (1997) известија дека дисрегулацијата на еластазата е веројатна причина за матриксната деградација при процесот на зараснување на раните.

Полиморфонуклеарните еластази можат да учествуваат во нагласена разградба на екстрацелуларни матриксни протеини, вклучувајќи ги тука

еластинот, протеогликаните, и составните делови на базалната мембрана (Janoff, 1985; Schrijver и соp., 1989).

SLPI (Secretory Leukocyte Protease Inhibitor) претставува инхибитор на протеиназата кој е продуциран од клетките на мукозните површини, присутен во соодветните мукозни течности, кој според Wingens и соработниците (1998) покажува индуктибилна експресија во не-жлездениот епителиум, како на протеинско, така и на ниво на mRNA. Истите автори детектирале слаба експресија на SLPI во stratum granulosum на нормалниот хуман епидермис, но истовремено силно цитоплазматско обојување на супрабазалните, мигрирачки кератиноцити во раните кои се во процес на зараснување, при што функционалните студии со рекомбинантен SLPI индицирале дека неговиот антимикробен спектар и потентност се разликуваат од другите антимикробни пептиди, како што се лизозимот и дефенсините, промовирајќи го на тој начин SLPI како примарен и важен одбранбен механизам при повреди на кожата.

Имајќи го предвид фактот дека при процесот на зараснување на раните, нео-епидермисот мигрира во и преку регионот на раната, т.н. "кревет на раната" (wound bed), кој е полн со PMN (полиморфонуклеарни леукоцити) и дебрис, Abe и соработниците во 1991 година демонстрирале експресија на генот за секреторниот инхибитор на леукоцитната протеаза во епителните клетки, додека во 1993 година, Jacoby и соработниците известиле за постоење на докази за експресија на SLPI од страна на хондроцитите и фиброхондроцитите.

Според Wingens и соработниците (1998), експресијата на SLPI, во содејство со протеазниот инхибитор SKALP, веројатно обезбедува заштита против трите главни неутрални серински протеази од PMN. Инхибиторниот спектар на овие две молекули е истовремено и преклопувачки (и SLPI и SKALP ја инхибираат PMN еластазата) и комплементарен (инхибицијата на протеиназата 3 и катепсинот G од страна на обете молекули).

Во 2000 година, Ascroft и соработниците, преку таргетирање на гени докажаа дека SLPI има важна улога во процесот на заздравување на дермалните рани, при што отсуството на SLPI води до одложено зараснување на раните, засилен и пролонгиран инфламаторен одговор, зголемена еластазна активност и одложена матриксна акумулација. Истите автори понатаму заклучуваат дека иако SLPI може да има бројни и различни улоги во каскадната динамика на зараснување на раните, сепак може да се подвлечат три главни улоги на SLPI: инхибиција на локалната еластаза, контролирање на леукоцитната активација, како и редукција на TGF- β активацијата, што води до ограничен, односно контролиран инфламаторен одговор.

Сознанијата на Song и соработниците од 1999 година дополнително укажуваат на фактот дека покаченото ниво на еластазата во отсуство на SLPI води кон редуцирана матриксна депозиција и нарушено зараснување на раната, што генерира каскаден ефект, бидејќи еластазата ги активира матриксните металпротеинази на локално ниво при што тие ја засилуваат разградбата на матриксот.

Според наодите на Zhang и сор., (1997) SLPI ја инхибира и синтезата на еластазата од макрофагите, што ја имплицира SLPI како клучна молекула во контролата на прекумерната деструкција на ткивото.

Ascroft и соработниците (2000) заклучиле дека апликацијата на SLPI на раните води до редукција на локалниот инфламаторен одговор и акцелерирано зараснување при што во врска со претходно недефинираната поврзаност помеѓу SLPI и TGF- β , известиле дека SLPI најверојатно ја контролира активноста на TGF- β преку регулација на целуларната активација.

Одстранувањето на латентниот и активниот TGF- β е важна регулаторна карика во неговата биоактивност што бара претходна целуларна активација (Barcellos-Hoff и сор., 1994), при што зголемената локална активација на TGF- β , во

отсуство на SLPI, е веројатно асоцирана со раниот и постојан прилив на инфламаторни клетки.

Студиите временски реализирани после откритието на SLPI демонстрираа и дефинитивно широк спектар на дејства на оваа молекула и во тој контекст Shugars во 1999 година за првпат ја сврстува SLPI молекулата во групата на ендогени мукозни антивирални фактори на оралниот кавум кои на свој начин, придонесуваат за ниската инциденца на трансмисија на поедините вируси, вклучително и HIV; преку оралната мукоза, потврдувајќи ги така и претпоставките на Shugars и Wahl од 1998.

Во 2001 година Robinovitch и соработниците, дизајнираа студија со цел да ги испитаат молекуларната природа, спектарот на активност и механизмите на делување на хуманите базични-со пролин богати протеини кои располагаат со анти HIV активност, при што заклучиле дека SLPI претставува важна молекула која покажува анти-HIV активност, што е во согласност и со некои претходни наоди (Mc Neely и сор., 1995; Vaqui и сор., 1999 година, Shugars и сор., 1999).

Alkemade и соработниците уште во 1994 година известија за најдени анти-канцерогени дејства на анти-леукопротеиназата SKALP која веројатно влијае врз протеолитичката активност на инфилтрирачките инфламаторни клетки или врз непознатите протеинази на туморните клетки кај сквамозно-клеточните карциноми.

Анти-инфламаторните дејства на SLPI беа демонстрирани и од страна на Song и соработниците (1999) кои покажаа дека SLPI ја супримира инфламацијата и оштетувањето на зглобовите кај пациенти со дијагностициран артритис.

Етаблирањето на соодветен анимален модел за проучување на процесот на зараснување на раните е сеуште во тек. Во 2001 година, од страна на Wang и соработниците беше дизајниран модел за користење на кожа од свињи, при што

беше спроведена комплетна карактеризација на молекуларната и целуларната биологија, како и бактериологија на процесот на зараснување на раната.

Сепак, користењето на глувци како експериментални животни- т.е. муриниот модел, е најшироко и општо прифатен модел за *in vitro* дизајнираните научно-истражувачки проекти, вклучувајќи ги и проектите за процесот на "wound healing". Во почетните периоди, предностите на муриниот модел лежеа во едноставната изведба, брзото размножување и можноста за добивање "чисти" линии на експериментални животни. Современите генетски методи кои овозможуваат преку отстранување на определени гени кои кодираат продукција на специфични молекули, цитокини и.т.н, да се добие експериментално животно (глушец) кое е природно дефициентно за продукција на одредена молекула, го направија муриниот модел исклучително квалитетен и високо индикативен.

Според Melton (1994) полето за продукција на глувци со алтерации на специфичните ендогени гени преку таргетирање на одделни гени во ембрионските "стем" клетки, се развива рапидно, особено во последната декада; бројни чисти линии глувци со најразлични генетски дефиценции беа произведени, при што т.н. "knockout" глувци создадоа идеална можност, преку оригинален модел за научна експлорација да се проследат одредени хумани генетски нарушувања и патолошки состојби.

Dana и сор. во текот на 2001 година реализираа студија, всушност компаративна анализа на процесот на зараснување на дермални и орални рани, на експериментални животни-глувци, подложени на одстранување на генот кој ја кодира продукцијата на IL-1, и од таму формулирани како Knock-Out (КО) глувци (IL1r^{-/-}). Оралните рани беа креирани на тврдото непце, додека дермалните рани во пределот на главата на експерименталните животни, при што добиените резултати укажале на присуство на перзистентен инфламаторен клеточен инфилтрат кај оралните рани кај КО-глувците за разлика од нормалните

експериментални животни (Wild Type-WT). Спротивно на ова, брзината и текот на заздравување и регрутација на полиморфонуклеарни клетки кај дермалните рани била слична кај обата типа на експериментални животни.

Фактот за непостоењето на соодветни научни докази за причинско-последичниот ефект од еластазната активност врз нарушеното зараснување на раните, како и непостоењето на соодветен анимален модел, ја поттикна Aschroft и нејзините соработници во 2000 година да креираат експериментални животни, глувци-дефициентни за еластазниот инхибитор SLPI (SLPI ^{-/-}).

Истите автори за првпат ја разоткриваат комплексната интеракција на протеазите и инфламаторните медијатори инволвирани во нарушеното зараснување на дермалните рани, сугерирајќи истовремено дека мултиплие функции на SLPI во природниот имунитет, како и неговите анти-протеолитички, анти-микробни и анти-инфламаторни својства одат во прилог на негова важна, не само ендогена, туку и евентуална терапевтска улога при нарушената инфламација и инфекција. Во овој контекст, истите автори сугерираат дека присуството на SLPI во саливата и забележаната ефикасна консолидација на раните кај експерименталните животни може да се последица на локалната “порака” на SLPI, што го карактеризираат како важна и револуционерна претпоставка за зараснување на раните по природен пат.

Иако современата стручно-научна литература располага со извесен број податоци за досегашни истражувања на зараснувањето на раните асоцирани со SLPI молекулата, тие истражувања претежно го користат дермалниот пристап, односно го истражуваат процесот на зараснување на дермално креираните рани.

После детално проследување на современата стручно-научна литература, може и дефинитивно да се заклучи дека не постојат релевантни податоци за спроведени студии за детекција на инволвираноста на SLPI молекулата во процесот на зараснување на оралните рани и разјаснување на неговата улога во

оралниот кавум, воопшто, а постоечките модели за експлорација на феноменот на “oral wound healing” не овозможуваат комплетно регистрирање на сите аспекти на овој сложен процес, како и евентуална компарација на оралните и дермалните ткивно-целуларни параметри во процесот на зараснување на раните.

Ледираната орална мукоза генерално зараснува со порапидно темпо и со минимално формирање на лузнесто ткиво, во споредба со кожата (Stephens и сор., 1996; Bullard и сор., 2003), а негативни дополнителни ефекти од зараснувањето на раните, како што се формирањето на келоид или хроничитет на истите се доста ретки во оралниот епител (Stephens и сор., 1996). Овој зајакнат репараторно-регенерирачки потенцијал на оралната мукоза е доста добро етаблиран во стручно-научната литература, но механизмите кои водат до оваа појава не се сосема целосно проучени. Нашата хипотеза е дека присуството на повисоки нивоа на SLPI во саливата може да придонесе за посупериорно заздравување на раните, присутно во оралниот кавум. Идентификацијата на не само уникатните аспекти на оралните епителијални репараторни процеси може да обезбеди некаков увид и приод во развојот на соодветен тераписки модалитет насочен кон пристап за забрзување на процесите на репарација и регенерација. Поради ова, креацијата на оригинален модел за проучување на процесите при зараснувањето на оралните мукозни рани и детерминирањето на соодветната улога на SLPI во овие сложени процеси се наметнува како *conditio sine qua non*.

Цел на ̄трудо̄и

ЦЕЛ НА ТРУДОТ

Имајќи ги предвид актуелните научно-стручни сознанија, како и желбата да дојдеме до сопствени и оригинални искуства во однос на репараторно-регенерирачкиот одговор на оралната мукоза во услови на експериментално создадена рана, целта на ова истражување се состои во:

-детерминирање на улогата на секреторниот инхибитор на леукоцитната протеаза (SLPI) во оралниот кавум,

-темелно и детаљно проучување и експлицирање на процесите на репарација на ткивото при експериментално создадена орална рана, преку креација на нов, оригинален модел на експериментална орална рана и негова примена во услови на генетски детерминиран недостаток на SLPI кај експериментални животни, а со комплексна анализа на хистолошки и цитолошки фактори, како и

-генската експресија на определени инфламаторно репараторни медијатори во текот на консолидациониот процес, и дополнително

-детерминирање на евентуалните разлики во процесите на ткивната репарација на орално и дермално ниво во услови на недостаток на SLPI секреција.

Материјал и метод на работа

МАТЕРИЈАЛ И МЕТОД НА РАБОТА

Реализацијата на поставената цел беше спроведена преку следниве неколку експлорациони експериментални фази:

ДЕФИНИРАЊЕ НА АНИМАЛЕН ЕКСПЕРИМЕНТАЛЕН МОДЕЛ (генерирање на SLPI - мутантни животни)

Во функција на директно проследување на улогата на SLPI во процесот на зараснување на раните *in vivo*, се пристапи кон создавање на генетски чиста лоза на експериментални животни на кои им беше отстранет генот кој ја кодира продукцијата на SLPI молекулата, според критериуми предложени од страна на Ashcroft и сор., (2000).

Оваа фаза комплетно беше реализирана во одделот за Грижа и користење на животни при Националниот Институт за Дентални и Краниофацијални Истражувања-Национални Институтути за Здравје, Bethesda, САД.

Најпрво, беше конструиран таргетирачки вектор во кој 849-бр промотор регионот и 46-бр ексонот I од SLPI беа заменети со неомycin-резистентен ген, за да потоа се воведат во R1 ембрионските стем (ES) клетки. Таргетираните ES клонови потоа беа инјектирани во бластоцисти од C57BL/6 глумци, и потоа трансферирани во B6D2F1 мајки/маќеи. Потоа, хомозиготната мутантна прогенија беше идентифицирана преку PCR и Southern-blot анализа на геномската DNA од опашот, а Northern-blot анализа беше спроведена за да се потврди отсуството на SLPI-експресијата од ткивата на SLPI-KO (SLPI-Кнокаут) глумците.

Во студијата беа користени два типа на експериментални животни: претходно споменатата генетски манипулирана лоза на SLPI KO-гљувци и WT (Wild Type), чиста лоза на генетски неманипулирани гљувци, како контрола. Сите експериментални животни беа од машки пол, заради избегнување на евентуалното хормонално влијание, и сите на старост од 4-6 недели.

Вкупно 300 експериментални животни беа употребени, од кои 150 SLPI KO гљувци (гљувци дефициентни за генот кој кодира продукција на SLPI); како и 150 WT (Wild Type) гљувци, односно нормална лоза на гљувци, како контролна група.

МОДЕЛ НА ОРАЛНА РАНА

(креирање на "oral wound healing" модел)

Експерименталните животни беа третирани според Прирачникот на Националните Институты за Здравје (NIH Policy Manual Animal care and use in intramural programs), анестезирани со употреба на анестетик- Metofane-methoxyflurane (Schering-Plough Animal Health Corp, Kenilworth, NJ, USA) и после постигнување на фаза на безболност, беа создавани орални рани.

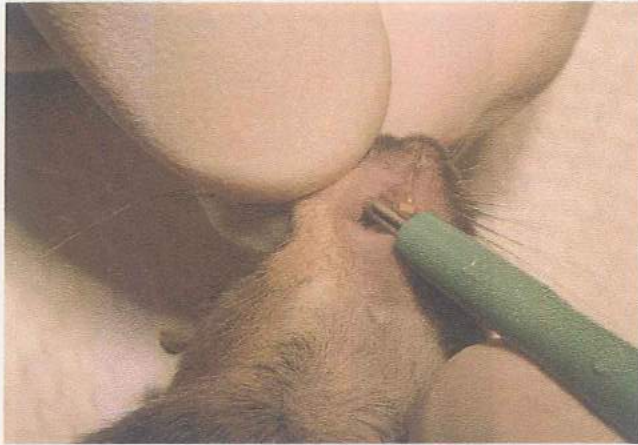Во недостаток на претходен соодветен апликативен метод за орални рани, а со цел да се создадат услови за проучување на дејството на SLPI врз зараснувањето на оралните рани, пристапиме кон иновирање на оригинален метод за креирање на орални рани, преку т.н. "букална мукозна punch биопсија" (buccal mucosal punch biopsy).

Оралните рани беа креирани на букалната слузница, преку апликација на 1.5 мм округол по форма инструмент за биопсија (Dermal biopsy punch, Miltex Instrument Company, Inc. Bethpage, NY, USA), а ексцидираното парче од 1.5 мм беше отстрането (Слика бр. 1). На слика бр. 2 е прикажана креираната орална рана во букалната слузница.

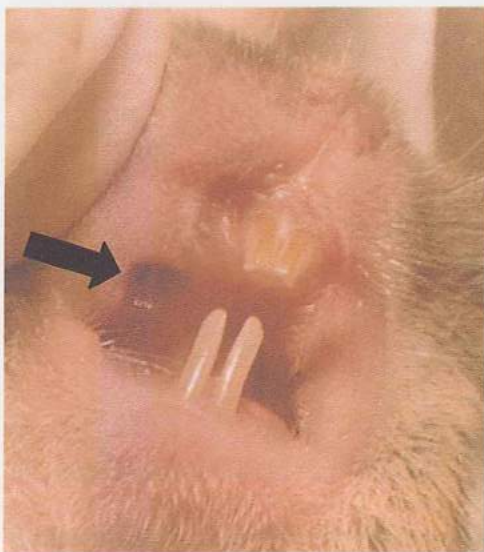
За подоцнежна полесна идентификација на местото на оралната рана, на местото на ранување беше аплицирана црна маркер ткивна боја (nontoxic-Black Margin Marker; StatLab Medical Products, Inc., Lewisville, TX, USA; Слика бр 3). Оралните рани потоа не се манипулираат, со цел да се обезбеди зараснување-“per secundam”.

Екстракцијата на оралните рани беше изведена во различни временски интервали, и тоа: прв, трет, и петти ден после креирањето на оралните рани со помош на 3-4 мм округол по форма инструмент за биопсија (Dermal biopsy punch, Miltex Instrument Company, Inc. Bethpage, NY, USA), со комплетна околна ексцизија на раната (Слика бр 4 и 5).

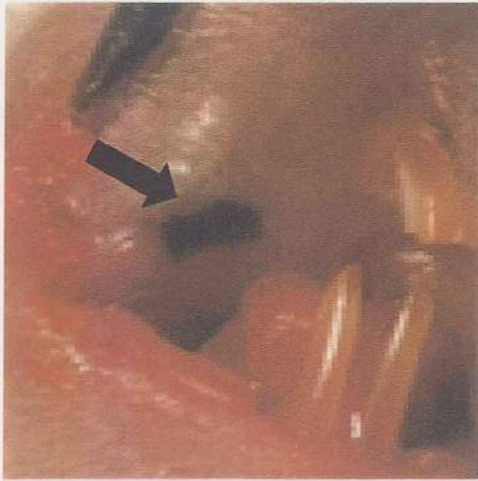
Контролни примероци од нормална букална слузница беа обезбедени со користење на истата метода.



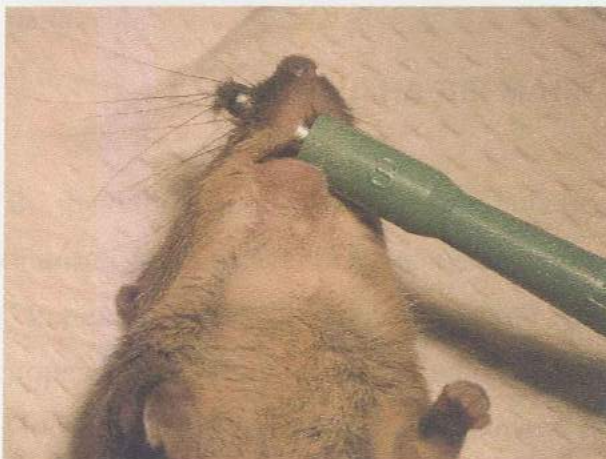Слика бр 1. Креирање на орална рана во букална слузница со помош на 1.5 mm инструмент за биопсија.



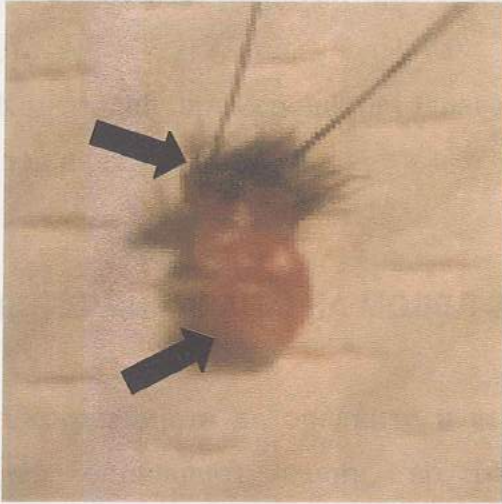
Слика бр 2. Орална рана во букална слузница



Слика бр 3. Маркирање на оралната рана во букална слузница со ткивен маркер.



Слика бр 4. Екстрахирање на оралната рана со апликација на 3-4 mm инструмент за биопсија.



Слика бр 5. Екстрахирана орална рана. Горната стрелка го означува подрачјето на дермисот, додека долната стрелка го демонстрира подрачјето на букалната мукоза, односно подрачјето на оралната рана.

МОДЕЛ НА ДЕРМАЛНА РАНА

Во функција и на компаративна анализа и детекција на евентуалните разлики помеѓу процесите на зараснување при оралниот и дермалниот "wound healing" модел, на истите експериментални животни беа креирани и дермални рани, според критериуми предложени од страна на Ashcroft и сор., (2000):

После отстранување на влакнестите делови од кожата на грбот на експерименталните животни, беа направени две паралелни линеарни инцизални – "full thickness" дермални рани со должина од по 1 cm.

Дермалните рани, истотака, беа оставени да зараснат-per secundam а нивната екстракција беше спроведена со прецизна околна ексцизија, во

различни временски периоди: прв, трет, и петти ден после создавањето на раната.

Контролни примероци од здрава кожа беа исто така обезбедени на идентичен начин.

ДЕТЕРМИНИРАЊЕ НА МОДЕЛ ЗА РАБОТА

Екстракцијата на оралните и дермалните рани беше спроведена на претходно опишаниот начин, во различни временски интервали од опсервацискиот период, и тоа; Ден 1, 3 и 5 после создавањето, како на оралните, така и на дермалните рани, кај обете групи на експериментални животни-WT и SLPI KO (30 SLPI KO и 30 WT во секој временски интервал, односно вкупно 150 SLPI KO и 150 WT експериментални животни).

Добиените примероци од секој поединечен временски период (1, 3 и 5 ден), беа искористени за реализација на предвидените анализи на научна експлорација:

I. ХИСТОЛОШКА АНАЛИЗА

Добиените примероци беа фиксирани во 10% пуферизиран цинк-формалин и понатаму процесирани со Автоматски Ткивен Процесор (Sakura Finetek USA Inc., Torrance, CA, USA). Микротомските иссечоци со дебелина од 4 до 6 микрони беа боени со хематоксилин-еозин (HE)-за дефинирање на меѓусебните генерални соодноси и опсервирање на степенот на епителизација

на примероците, PAS-за дефинирање на присуство на мукополисахариди во (на) раните и Massons-за детерминирање на депозицијата на колагенот во раните, односно беа подложени на серија хистолошки процедури, заради детерминирање на пато-хистолошката динамика при зараснувањето на оралните и дермалните рани, во присуство или отсуство на SLPI, и во различни временски периоди после формирањето на раните.

Кај оралните рани беше дополнително спроведено и СЕМ боење на инфламаторниот инфилтрат, со последователно броење на инфламаторните клетки, како и електронска-микроскопска верификација на супстратот во доцната фаза од процесот на зараснување на оралните рани. Хистолошката анализа беше спроведена на Одделот за Патологија на George Washington University, Washington, DC, USA, а дел како лабораториска услуга од Histoserv Inc, Gaithersburg, MD, USA.

I.1 Хематоксилин-еозин боење

1. Потопување на препаратот во вода
2. Боење во хематоксилински раствор за бараното време
3. Краткотрајно промивање во вода и диференцијација во кисел алкохол
4. Добро измивање во вода и синило во времетраење од 10-30 секунди, а потоа микроскопирање, при што јадрата треба да бидат темно-сино обоени со добро означен хроматински дел, а позадината да покажува само слабо резидуално хематоксилинско обојување

5. Препаратот се измива во вода и се бои со еозински раствор во траење од 5 мин.
6. Брзо се измива во вода, се диференцира и дехидрира во алкохол. Се чисти и се продолжува со следното боење

I. 2 Бојење со периодична киселина-Schiff-ов реагенс - PAS

1. Препаратот се потопува во дестилирана вода
2. Се третира со периодична киселина 5 мин.
3. Се измива добро во дестилирана вода
4. Се третира со Schiff-ов реагенс (15 мин).
5. Се измива во вода која тече во времетраење од 5-10 мин. Се бои јадрото со хематоксилински раствор, се диференцира и бои со сино
6. Се дехидрира и чисти.

I. 3 Accustain Trichrome Stain (Massons)

1. Депарафинизација во дејонизирана вода
2. Бовинов раствор, на 56 °C за времетраење од 15 минути.
3. Ладење во вода (18-26 °C) и промивање на слајдот во протечна вода
4. Бојење во Weigert's Iron Hematoxylin раствор за 5 минути
5. Измивање под протечна вода за 5 минути
6. Промивање во дејонизирана вода
7. Бојење во Biebrich Scarlet-Acid Fuchsin, за време од 5 минути

8. Плакнење во DEPC вода
9. Потопување во Phosphotungstick/Phosphomolybdic Acid Solution за време од 5 минути
10. Потопување на слајдовите во Anilin Blue раствор, за време од 5 минути
11. Потопување на слајдовите во оцетна киселина-1%, 2 минути
12. Промивање на слајдовите, алкохолна дехидратација и чистење во ксилен.

I. 4 CEM (Combined Eosinophil/Mast Cell Stain)

1. Депарафинизирање на слајдот со Xylene и дехидратација низ алкохол.
2. Измивање низ протечна вода
3. Боење во Astra Blue боја, со повремено протресување-за време од 30 минути
4. Брзо промивање низ проточна вода
5. Боење со Vital Red боја, со повремено протресување, за време од 30 минути
6. Брзо промивање низ проточна вода
7. Боење со Modified Mayer's Hematoxylin за 15 до 30 секунди
8. Промивање низ проточна вода за 2 минути
9. Дехидратација на слајдот со три промени на свеж апсолутен алкохол
10. Чистење на слајдот со три промени на свеж Xylene или замена на Xylene-от
11. Покривање на слајдот со стаклен медиум.

I. 5 Електронска микроскопија

Примероци од оралните рани екстрахирани седмиот ден од формирањето на рана, WT и SLPI KO, беа праќани во Оделот за патологија

при George Washington University, Washington, DC, USA за детерминирање на специфични електроно-микроскопски структурни елементи во доцната фаза од процесот на зараснување на оралните рани.

Анализата на хистолошките препарати беше изведена со помош на инвертен микроскоп тип-Leica DM-RB,GMBH;Germany, а фотографирањето на примероците со помош на камера тип Digital camera DXM 1200 (Nikon Corporation Imaging Company, Tokyo, Japan) и примена на компјутерска програма-Metamorph 4.6 (Universal Imaging Corporation, Downington, PA).

Дефинирањето на димензиите на раните беше спроведено преку планиметриска анализа на хистолошките примероци (Ashcroft и сop., 2000) и употреба на компјутерска програма Metamorph 4.6. а димензиите на раните беа изразени во микрометри $\times 10^5$.

Беше спроведено и броење на инфламаторните клетки на СЕМ препаратите при што беа направени по пет снимки од секоја поединечна рана ($n=4$) од детерминираните временски интервали со помош на камера тип Digital camera DXM 1200 и бројот на позитивни клетки/поле беше подложен на натамошна статистичка анализа.

II. ИСПИТУВАЊЕ НА ГЕНСКАТА ЕКСПРЕСИЈА НА ПОЕДИНИТЕ ЦИТОКИНИ ВО ТКИВО

Испитувањето на експресијата на поедините инфламаторни цитокини и инфламаторни медијатори, беше спроведено на следниот начин:

II. 1 Екстракција на RNA (Рибонуклеинска Киселина) од оралните/дермалните рани

а) После екстракцијата на оралните/дермалните рани, тие беа обработувани со инструменти, при што беше отстрануван вишокот на дермис, влакна и слично, задржувајќи го само пределот на раната. Ткивото потоа се става во посебни- "RNA-se free" туби и на сув мраз, за да се избегне деградацијата на чувствителната RNA.

б) Фрагментирање на ткивото, кое прво беше ставано во 1ml на TRIzol (Invitrogen, Carlsbad, CA) а потоа со употреба на апарат-хомогенизатор (Polytron, USA), фрагментирано на мали делови.

в) Ткивото и TRIzol-от се префрлаат во 1.7 ml RNA-se free туби, подложени на фактичкиот процес на екстракција на RNA:

- додавање на 200 μ L Chloroform во секоја туба проследено со 15 секунди силно мешање и инкубација на 25° C-3 минути.
- центрифугирање на 12000 rpm ,15 минути на 4° C
- префрлање на супернатантот во нова туба и додавање на 500 μ L isopropanol алкохол.
- промешување со апарат за миксирање (Vortex) и инкубирање на примероците на 25° C-10 минути
- центрифугирање на 12000 rpm, 10 минути на 4° C
- отстранување на супернатантот и додавање 1ml од 75% EtOH (раствор во DEPC вода)

- промешување на апарат за миксирање (Vortex) и центрифугирање на 7500 rpm, 5 минути на 4° C
- отстранување на супернатантот и сушење на примероците на воздух, во времетраење од 30 минути
- додавање 50-60 µL DEPC вода во секој примерок, промешување со енергично пипетирање, и инкубирање во водена бања на 55 ° C, 10 минути
- земање 5µL од секој примерок, и одредување на квалитативните и квантитативните параметри на добиената RNA со употреба на спектрофотометар (Spektra Max Plus, SoftMAX Pro, USA).

II. 2 Проверка на квалитетот на РНА

Квалитетот на екстрахираната RNA, беше проверен преку електрофореза на RNA на RNA-гел.

- по 3 µL од претходно екстрахираната RNA беа подложени на сушење во вакуум микроцентрифуга (MicroVac)
- се спрема гел, со додавање на : 0.4 g Агароза ; 32 mL DEPC вода; 4 mL 10x MOPS buffer; 4 mL Formaldehyde и 2 µL EtBr (10 µg/mL) / се загрева
- се спрема специјална боја, по рецепта за определен број примероци
- се додава по 8 µL од бојата на секој примерок
- се миксира и центрифугира

- се става во водена бања на 65° C-10 минути
- се додава по 10 µL од секој примерок на гелот
- гелот се приклучува на апарат
- читање на гелот на апарат-Phosphoimager

II.3 Детекција на генската експресија

За детекција на генската експресија беше користен Multi-Probe Rnase Protection Assay (RPA) System на Pharmingen, USA, како високо сензитивен и специфичен метод за детекција и квантификација на mRNA видовите.

Од RPA- системот, беа користени проби за детекција на генската експресија на поедините инфламаторни цитокини, како што се: TGF-β 1; TGF-β 2; TGF- β 3, MIF; IFN-γ, IFN-δ, TNF- α, IL-6; IL-1Ra, IL-1 β; IL-1-α, и.т.н.

RPA-анализата беше реализирана во неколку фази:

- а) синтеза на пробата
- б) припрема на RNA
- в) хибридизација (преку ноќ)
- г) RNA-за третман и пурификација на заштитените проби
- д) подготовка на денатурирачки полиакриламиден гел
- ѓ) електрофореза на денатурирачки полиакриламиден гел

детекција и квантификација на генската експресија на одредените параметри, употребени во RPA-пробата, со употреба на ImageQuant (Molecular Dynamics, Amersham Biosciences, Piscataway, NJ).

е) калкулација на генската експресија преку нивелирање на добиените резултати со GAPDH или L32.

III. АНАЛИЗА НА ПРОТЕОЛИТИЧКИТЕ ПРОЦЕСИ ПРИ ПРОЦЕСОТ НА ЗАРАСНУВАЊЕ НА ОРАЛНИТЕ РАНИ ВО ОТСУСТВО НА СЛПИ

III.1 Детерминирање на улогата на Матриксните Металпротеинази

Детектирањето на експресијата на MMP (Matrix Metalproteinases) и тоа специфично MMP2 и MMP9 беше спроведена со помош на Zymogram студија која ги дефинира разликите во капацитетот на одредените примероци да деградираат колаген на гел, преку користење на стандардизиран кит - Novex-10% Zymogram (Gelatin) Gel (Invitrogen, Carlsbad, CA, USA). Екстракцијата на протеините беше спроведена на свежо-смрзнати ткивни примероци од орални рани од 0-5 ден по формирањето на рана. Хомогенизирањето на примероците во 1 ml homogenization buffer (6 M urea, 100mM Tris/HCl buffer pH 7.5, 15 mM CaCl₂, 0.25% Triton X-100) беше проследено со центрифугирање на 14,000 rpm за 20 min на 4°C и одредување на супернатантниот протеин според методата на Bradford (1976). Примероците беа аплицирани на зумограм гел (Novex, Invitrogen, Carlsbad, CA, USA) во волумен еквивалентен на 10 µg протеин/mg. Одделни ленти беа аплицирани со кондициониран медиум од HT1080 human fibrosarcoma cells (Cha и соp., 1998). После електрофорезата, геловите беа инкубирани во zymogram renaturing buffer на собна температура во времетраење од 30 минути и потоа 30 минути инкубирани во zymogram

developing buffer (Novex). Потоа, геловите беа инкубирани преку ноќ на 37°C во developing buffer; обоени со 0.5% Coomassie brilliant blue за 1 саат и обезбоени за 30 минути во gel fix (10% acetic acid, 40% methanol, во дестилирана вода).

Подрачјата на протеиназна активност се гледаа како чисти зони наспроти црна позадина, на приближно 84 kDa за активната форма на MMP9 (Wilhelm и сор., 1989) и 62 kDa за активната форма на MMP2 (Han и сор., 2001) Анализата на снимките беше спроведена со помош на Alpha Imager 2200 (Alpha Inotech Corporation, San Leandro, CA).

III.2 Анализа на активноста на еластазата во оралните рани

Активноста на еластазата при процесите на зараснување на оралните рани во отсуство на SLPI, како потентен инхибитор на еластазата, беше анализирана со помош на "elastase assay" метода, и тоа на следниот начин:

Протеините од свежо-смрзнати ткивни примероци од орални рани (0-5 ден) беше спроведено со хомогенизирачки buffer (100 mM Tris/HCl, 6M urea, 15 mM CaCl₂, 0.25% TritonX-100). Хомогенизирачкиот buffer и неутрофилна еластаза-neutrophil elastase (15 nM, Calbiochem, La Jolla, CA, USA) како позитивна контрола беа инкубирани до 2 часа на 37°C во 140 µL од assay buffer (100 mM Tris pH 8.3, 0.96 M NaCl) со субстрат (0.5mM methoxy succinyl-ala-ala-pro-val-p-nitroanilide, Sigma Aldrich). За детекција на еластазната активност во ткивото, тоталните протеини (30 µg) и assay buffer-от беа инкубирани со субстратот до 2 часа на температура од 37°C. Деградацијата на субстратот беше одредувана преку мерење на OD₄₀₅ (Dynatech Lab. MRX, Nashville, TN, USA). Стандардна

деградациона крива беше приготвена од податоците за еластазна позитивна контрола.

IV . КВАЛИТАТИВНА ЦИТОЛОШКА АНАЛИЗА НА ФИБРОБЛАСТИ ОД ОРАЛНИ РАНИ

За детерминирање на евентуалните разлики помеѓу морфо-функционалните карактеристики на фибробластите, беше спроведена комплексна цитолошка анализа на фибробластните клетки од екстрахираните орални рани кај SLPI KO и WT глувците.

Примероците беа обезбедени со користење на претходно опишаната метода за креирање/екстракција на оралните рани, од вкупно 48 глувци, и тоа: 24 од типот на SLPI KO , и 24 од WT, нормална лоза на глувци, за секој временски интервал по 6 SLPI KO и 6 животни од WT (0, 1, 3 и 5 ден).

Екстрахираните рани беа хируршки обработени за отстранување на дебрис, остатоци од крзно и слично, и во стерилни услови, во стерилна кабинет просторија (BioGuard), примероците беа поставени во стерилни петриеви садови со 6 комори, и тоа со мукозната страна насочена кон подлогата. Потоа, со употреба на направа за автоматско пипетирање, околу секој примерок на ткиво беше аплициран специјално подготвен фибробластен медиум, во количина од 2 ml/комора.

IV. 1 Припрема на фибробластен медиум

Фибробластниот медиум (за 500 ml) беше подготвен на следниот начин:

1. 50 мл од 10% Фетален Бовин Серум (FBS)
2. 100 μ L/ml Penicilin
3. 100 μ L/ml Streptomycin
4. 0,25 μ L/ml Fungizone
5. 5 ml L-Glutamine
6. 5 μ L/ml Gentamycin
7. DMEM медиум до 500 ml
8. Филтрација преку престелизиран вакуумски филтрационен систем (Millipore, MA, USA)

После апликацијата на ткивните примероци и на специјалниот фибробластен медиум, примероците се оставаат во инкубатор на 36.5 ° C со константно регулиран CO₂ притисок од 5% (Forma Scientific, USA), во функција на фибробластна клеточна пролиферација, кои во контакт со дното на петриевиот сад се адхерираат, со консекутивен нормален раст и размножување на фибробластни клонови во медиумот.

Нормалниот раст на фибробластите беше контролиран преку инвертен микроскоп тип-Leica DM-RB, GMBH; Germany, а фотографирањето на примероците беше изведено со помош на Digital camera DXM 1200 (Nikon Corporation Imaging Company, Tokyo, Japan) и примена на компјутерска програма-Metamorph 4.6 (Universal Imaging Corporation, Downington, PA).

Во период од 10-15 дена фибробластите се размножуваа и стануваа конфлуентни, после што се пристапуваше кон прибирање на клетките од добиената исклучително чиста култура.

Прибирањето на клетките од културата беше спроведувано на следниот начин:

1. Апликација на Trypsin од 0.5-1ml, во зависност од количеството на клетки
2. Инкубација од 3-5 минути
3. Вадење на трипсинизираните клетки, додавање на фибробластен медиум до 5 ml и центрифугирање на 1800 rpm во времетраење од 10 минути
4. Отстранување на супернатантот, подложување на клетките на миксирање (Vortex) и ресуспензија во определено количество на медиум.
5. Бројење на клетките со помош на хемоцитометар.

IV. 2.1 Квантитативна и квалитативна анализа на фибробластите

Заради анализирање на морфолошките карактеристики на фибробластите, како и дефинирање на процентот на фибробласти кои се позитивни на боењата за колаген, а во функција на детерминирање на евентуалната инволвираност на фибробластните клетки во зараснувањето на оралните рани во отсуството на SLPI, беше спроведена серија на боења на определен број на фибробластни клетки, добиени од орални рани, во различни временски интервали после креирањето на раните (0, 1, 3 и 5 дена)

После бројењето на клетките, ресуспензијата од 10 000 клетки беше аплицирана во специјални стерилни, 4-коморни слајдови (Lab-Tek USA) заради овозможување раст и re-attachment на фибробластните клетки на површините од овие специјално дизајнирани слајдови. После 2-3 дена, откако клетките беа прикрупени комплетно за површината на садот, тие беа фиксирани со цинк

формалин-(Z-Fix/Anatech Ltd, USA) беше спроведена и серија на цитолошки боења врз препаратите; и тоа:

1. DIF-Quick

- Се отстранува супернатантот
- Апликација на DIF-Quick фиксатив
- Апликација на DIF-Quick раствор 1
- Апликација на DIF-Quick раствор 2
- Промивање со дестилирана вода

2. Picro-Sirius Red, како сензитивна метода за детекција на колагените влакна

- Промивање во вода
- Ставање во пикросириус црвен раствор во времетраење од еден час
- Промивање на двапати со оцетно-киселинска вода
- Дехидратација со етанол, чистење со ксилен

Препаратите беа анализирани на инвертен микроскоп тип-Leica DM-RB,GMBH;Germany, а фотографирањето на примероците беше изведено со помош на Digital camera DXM 1200 (Nikon Corporation Imaging Company, Tokyo, Japan) и примена на комјутерска програма-Metamorph 4.6 (Universal Imaging Corporation, Downington, PA). DIFQuick препаратите беа користени за анализа на цитоморфолошките разлики меѓу SLPI KO и WT оралните фибробластни клетки. Броењето на позитивните Picro Sirius Red клетки беше реализирано со

користење на NIH-Imager програмата, а резултатот изразен во процент на позитивно обоени клетки за секое поединечно специфично цитолошко боење.

IV. 3 . Испитување на генската експресија на поедините фактори во фибробластните клетки

Испитувањето на експресијата на поедините инфламаторни цитокини, инфламаторни медијатори и други фактори, овој пат во фибробластните клетки беше спроведено на следниот начин:

IV. 3 .1. Екстракција на RNA од фибробластите

Трипсинизираните клетки беа прераспределени во поголеми садови за култивирање, поради неопходноста за поголемо количество на фибробластни клетки за екстракција на адекватно количество на RNA од нив; клетките беа трансферирани во петриеви садови со димензија 10 cm и натаму култивирани во период од дополнителни 10-15 дена.

RNA од клетките-фибробласти беше екстрахирана со употреба на стандардизиран протокол, преку кит за екстракција на RNA од анимални клетки (Rneasy Mini kit, QIAGEN, CA-USA), и тоа :

- Апликација на Trypsin од 0.5-1ml, во зависност од количеството на клетки
- Инкубација од 3-5 минути

- Вадење на трипсинизираниите клетки, додавање на фибробластен медиум до 5 ml и центрифугирање на 1800 rpm во времетраење од 10 минути
- Отстранувањето на супернатантот и разрушување на клетките со употреба на Buffer RLT, во количество зависно од бројот на клетките
- Аплицирање до 700µL од примерокот на Rneasy мини колумна, поставена во 2мл колекторска туба
- Центрифугирање 15 sec над 10 000 rpm
- Додавање на 700µL Buffer RW1 и повторно центрифугирање 15 sec над 10 000 rpm; фрлање на протокот и колекторската туба
- Трансферирање на Rneasy мини колумната во нова туба и пипетирање 500µL Buffer RPE; центрифугирање 15 sec над 10 000 rpm и фрлање на протокот
- Додавање на нови 500µL Buffer RPE; центрифугирање 2 min над 10 000 rpm, за да се исуши мембраната (по потреба додатна 1 минута)
- Трансферирање во нова 1.7 ml туба; пипетирање 30-50 µL DEPC-вода, и центрифугирање 2 min над 10 000 rpm за да се изврши елуција на RNA
- Проверка на квантитетот и квалитетот на RNA на спектрофотометар (Spektra Max Plus, SoftMAX Pro)

IV. 3 .2. Проверка на квалитетот на РНА

За проверка на квалитетот на екстрахираната RNA, беше користена електрофореза на RNA на RNA-гел.

- подложување на сушење по 3 μ L од претходно екстрахираната RNA во вакум микроцентрифуга (MicroVac)
- Припремање на гел, со додавање на : 0.4 g Агароза ; 32 mL DEPC вода; загревање на 4 mL 10x MOPS buffer; 4 mL Formaldehyde и 2 μ L EtBr (10 μ g/mL)
- Припремање на специјална боја, по рецепт за определен број примероци
- додавање по 8 μ L од бојата на секој примерок
- миксирање и центрифугирање
- ставање во водена бања на 65° C-10 минути
- додавање по 10 μ L од секој примерок на гелот
- приклучување на гелот на апарат
- читање на гелот на апарат-Phosphoimager

IV.3.3 Методи за детекција на генската експресија

За детекција на генската експресија беше користен Multi-Probe Rnase Protection Assay (RPA) System на Pharmingen, USA.

Од RPA- системот, беа користени проби за детекција на генската експресија на поедините фактори, како што се: TGF- β 1; TGF- β 2; TGF- β 3, MIF; IFN- γ , IFN- δ , TNF- α , IL-6; IL-1Ra, IL-1 β ; IL-1- α , и.т.н.

RPA-анализата беше реализирана во неколку фази:

- а) синтеза на пробата
- б) припрема на RNA
- в) хибридизација преку ноќ
- г) RNA-за третман и пурификација на заштитените проби
- д) подготовка на денатурирачки полиакриламиден гел
- ѓ) електрофореза на денатурирачки полиакриламиден гел
- е) детекција и квантификација на генската експресија на одредените параметри, употребени во RPA-пробата, со употреба на Phosphorimager.
- ж) калкулација на генската експресија преку користење на нормализирање на добиените резултати со GAPDH или L32.

IV.4 Миграторен потенцијал на фибробластните клетки

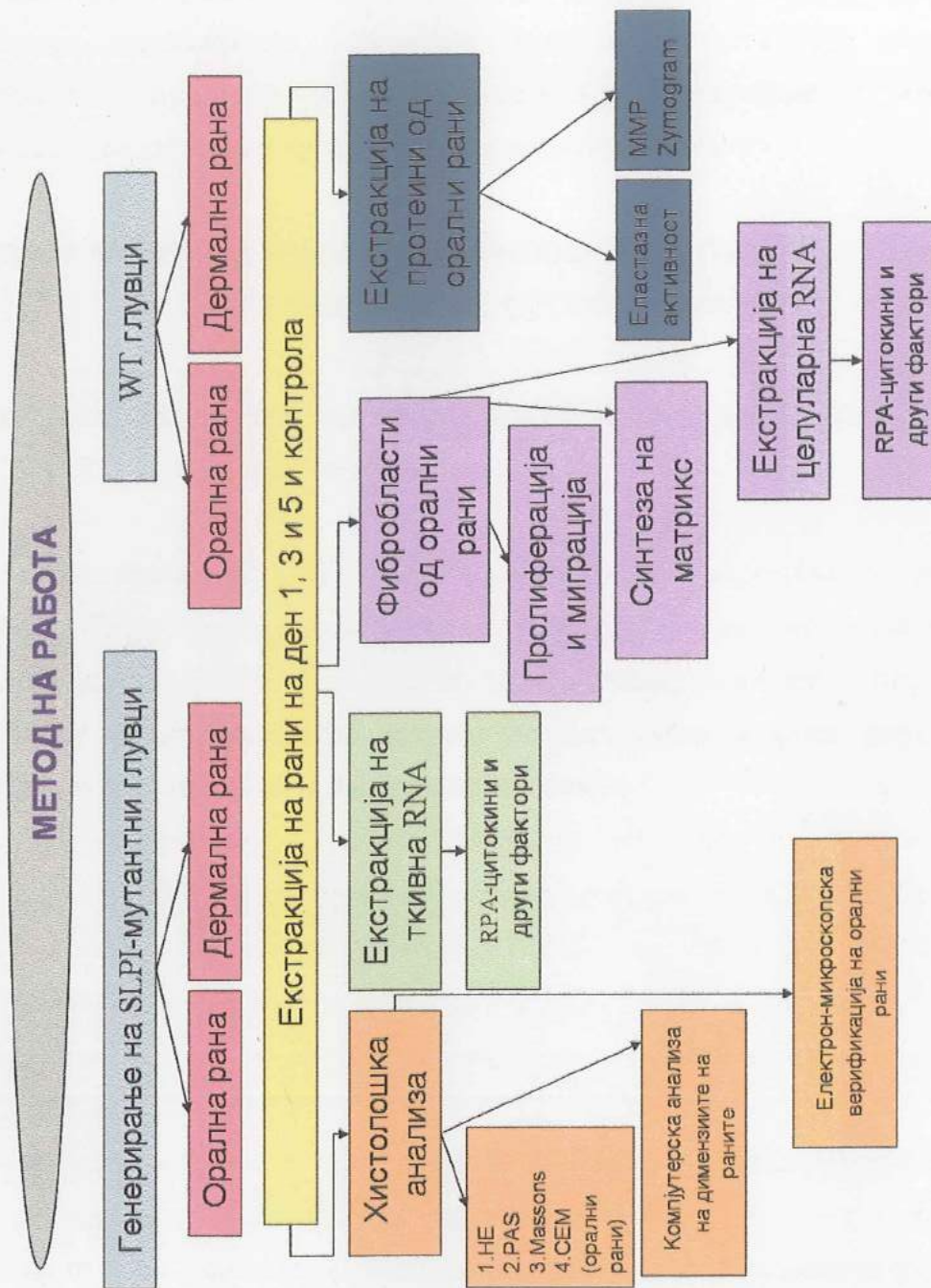
Миграторниот потенцијал на фибробластните клетки беше одредуван преку стандардизирана Миграторна Assay метода; претходно трипсинизираните фибробластни клетки беа суспензирани (10^4 - 2×10^6 /ml) во phenol red free w/o serum медиум. 500 μ l од кондиционираниот медиум беа додадени во долната комора. Клетките/100 μ беа ставени во горната комора (Falcon 8.0 μ m, Cat. # 1152, Fluorescence blocking) и беа инкубирани на 37°C со CO₂ за време од 4-18 часа. Calcein AM (Molecular Probes C-3099) во PBS (5-10 μ g/mL) беше приготвен и 500 μ L беа додадени во секоја комора (bottom, Falcon 35-3504). После 30 минути инкубација со Calcein AM, беше спроведена калкулација и читање на резултатот со употреба на plate reader.

IV.5 Пролиферативен капацитет на фибробластните клетки

Пролиферацијата на претходно стимулираните фибробластни клетки беше изведена со мерење на митохондријалната MTS-метаболизирачка активност со користење на стандардизиран CellTiter 96 Aqueous Non-Radioactive Cell Proliferation Assay (Promega, WI, USA). При тоа, беше регистриран пролиферативниот потенцијал на претходно култивираниите орални и дермални фибробласти, кај SLPI KO и WT примероци, во различни временски периоди од креирањето на оралните рани (пред, како и 1, 3 и 5 дена после создавањето на раната). Временските интервали за пролиферација беа дефинирани на 12, 24, 48 и 72 часа за да се одреди најоптималното време. Ензимите од митохондријалниот респираторен ланец го трансформираат егзогениот MTS [3-(4,5-dimethylthiazol-2-yl)-5-(3-carboxymethoxyphenyl)-2-(4-sulphophenyl)-2H-tetrazolium] во растворлив во вода формазан продукт, и оваа активност ја рефлектира клеточната пролиферација во растечки клеточни култури (Cory и сор., 1991). Фибробластите беа култивирани во 96-коморни плочи во времетраење од 24 часа во фибробластен медиум со 20 μ l kombiniran MTS/phenazine. Абсорбенсата на секоја поединечна комора беше одредувана на 490nm со microplate reader (Spectra MaxPlus, Molecular Devices, Sunnyvale, Ca, USA). Релативниот клеточен број беше квантифициран врз основа на концентрацијата на формазанскиот продукт од MTS.

V. СТАТИСТИЧКА ОБРАБОТКА НА ПОДАТОЦИ

За повеќето методолошки зацртани параметри од компаративен и индикативен карактер беше спроведена статистичка (компјутерска) анализа на податоците, при што беше проследена сигнификантноста на разликите на вредностите на испитуваните параметри кај компаративно проследените групи во соодветните временски периоди од експериментално-опсервациските групи, а резултатите се графички прикажани. За обработка на податоците беше користен t-Тест за независни примероци (<http://faculty.vassar.edu/lowry/VassarStats.html>).



Графикон бр 1. Материјал и метод на работа

Резултати

Резултати

РЕЗУЛТАТИ

Детерминираниите наоди од спроведената претрага на методолошки зацртаните индикативни параметри, како и статистичката обработка на податоците се презентирани на повеќе колор фотографии од реализираните микроскопски анализи и графички прикази, кои ќе следат :

I. ЕПИТЕЛИЗАЦИЈА И КОЛАГЕНА ДЕПОЗИЦИЈА ПРИ ЗАРАСНУВАЊЕ НА ОРАЛНИ РАНИ ВО ОТСУСТВО НА SLPI

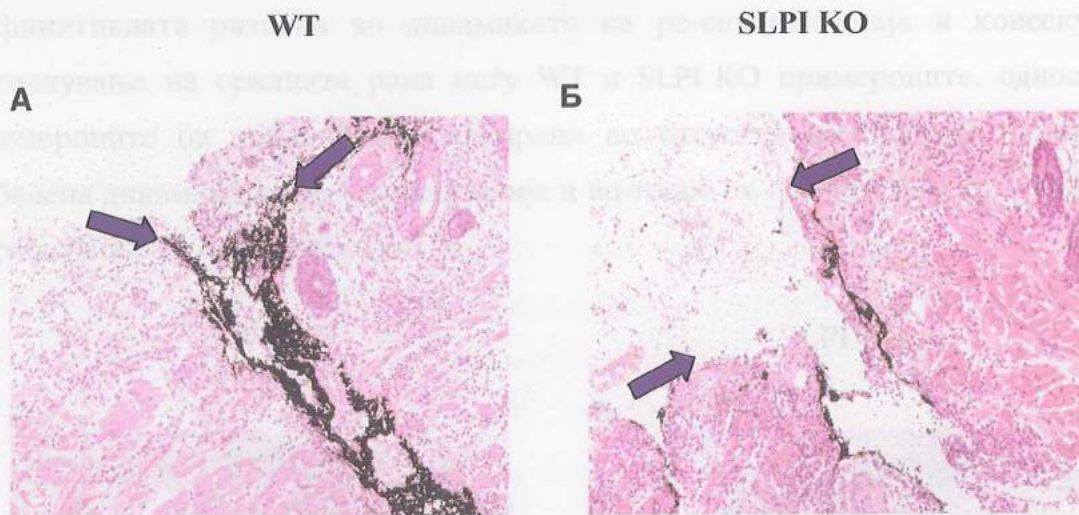
I. 1 Нарушен процес на ре-епителизација кај оралните рани при недостаток на SLPI (Secretory Leukocyte Protease Inhibitor).

После креирањето на оралните рани, примероците за хистолошка обработка беа екстрахирани во методолошки определените временски интервали по ранувањето (1, 3 и 5-ти ден после ранување), соодветно процесирани и подложени на микроскопска анализа со цел да се изврши дефинирање на процесот, односно брзината на ре-епителизација.

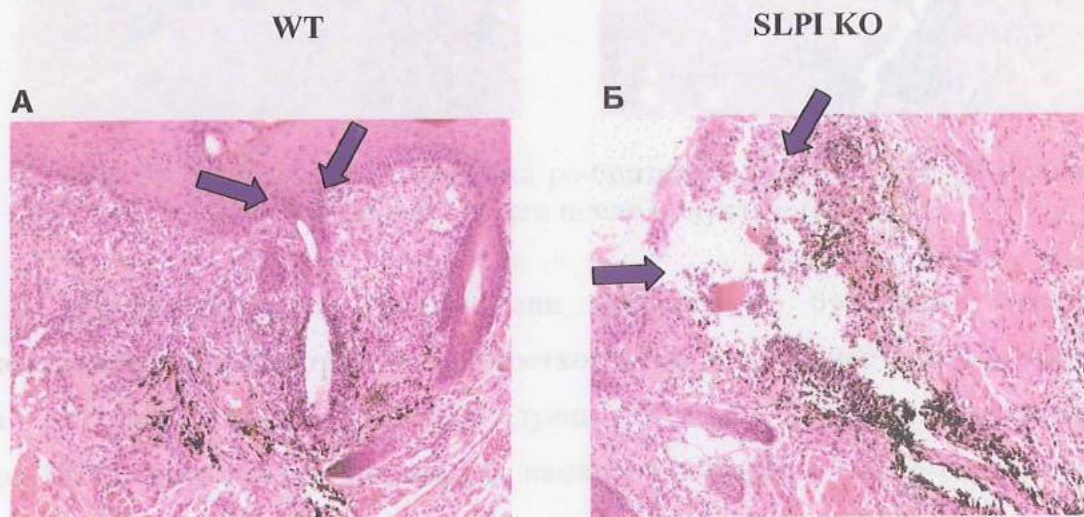
На сликата број 6, прикажани се резултатите од примероци од екстрахирани орални рани првиот ден после креирањето на истите. Од сликата се гледа нарушена фаза на ре-епителизација кај SLPI KO (SLPI Knockout) примероците веќе првиот ден после ранувањето, во однос на WT (Wild type) примероците (Слика 6, А и Б), манифестирана преку зголемени димензии на подрачјето на оралната рана.

На слика бр 7 е исто така прикажана споредба на фазата на ре-епителизација меѓу WT и SLPI KO примероците од орални рани, три дена после ранувањето. Од сликата јасно се гледа и дефинитивно нарушената фаза, односно брзина на затварање на раната, односно ре-епителизација на SLPI KO примерокот

на орална рана (Слика 7, Б), споредено со соодветниот примерок на орална рана од WT примероците на експерименталните животни (Слика 7, А).

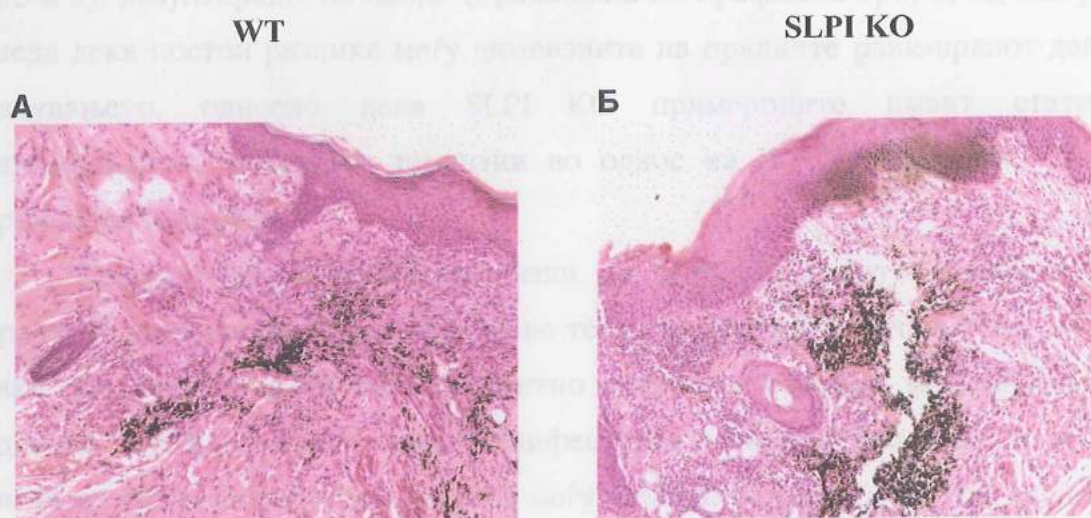


Слика бр 6. Ре-епитализација на орална рана кај WT (А) и SLPI KO (Б), прв ден после ранување (HE x 10). Стрелките ги означуваат рабовите на оралната рана



Слика бр 7. Нарушена ре-епитализација кај SLPI KO примерок од орална рана (Б), споредено со WT (А), трет ден по ранување (HE x10). Стрелките ги означуваат рабовите на оралната рана

На слика бр 8 е даден приказ на хистолошки препарат на WT и SLPI KO орални рани, петтиот ден после ранување. Од сликата јасно се гледа дефинитивната разлика во динамиката на ре-епителизација и консекутивно зараснување на оралната рана меѓу WT и SLPI KO примероците, односно кај примероците од орални рани креирани во отсуство на SLPI, се забележува забавена динамика на ре-епителизација и во текот на петтиот ден од процесот на зараснување на оралните рани.



Слика бр 8. Редуциран степен на ре-епителизација кај SLPI KO орални рани (Б), споредено со WT (А), петти ден после ранување (HE x 10).

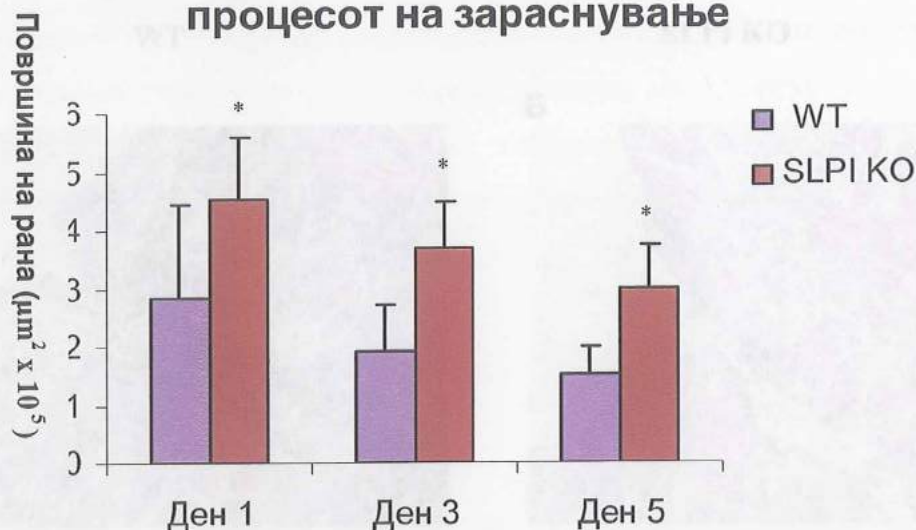
Примероците од орални рани креирани во букалната слезница кај експериментални животни на кои претходно им е отстранет генот за продукција на SLPI, односно т.н. SLPI Knockout глумци, споредено со нормалните глумци, Wild type (WT), покажуваат динамично намалена динамика на ре-епителизација и следствено забавена и одложена репарација во тек на целиот процес на зараснување на оралните рани.

1.1.1. Споредбена компјутерска анализа на димензиите на оралните рани

Прецизната детекција и дефинирање на точните димензии на оралните раните, спроведено преку анализа на хистолошките примероци со планиметрија (прецизно компјутерски контролирано дефинирање на рабовите на раната, проследено со калкулација на површината), на WT и SLPI KO примероци од орални рани, екстрахирани во методолошки зацртаните временски термини (ден 1, 3 и 5), резултираше во наоди (прикажани на Графикон број 2) од кои јасно се гледа дека постои разлика меѓу димензиите на оралните рани-првиот ден после ранувањето, односно дека SLPI KO примероците имаат статистички сигнификантно поголеми димензии во однос на WT примероците од истиот временски интервал.

Трендот на поголеми димензии на SLPI KO раните во однос на WT оралните рани особено продолжува во текот на третиот и петтиот ден, каде исто така беа регистрирани сигнификантно поголеми разлики меѓу примероците, односно SLPI KO оралните рани манифестираа поголеми димензии на раните, со нагласен тренд на растечки разлики меѓу добиените вредности; очигледно дека и оваа прецизна, компјутерски контролирана метода дефинитивно ги потврди наодите од микроскопската анализа за постоење на дефинитивни разлики во динамиката на ре-епителизација на нормални орални рани (WT примероци) и орални рани кои зараснуваат во отсуство на SLPI.

Димензии на орални рани во тек на процесот на зараснување



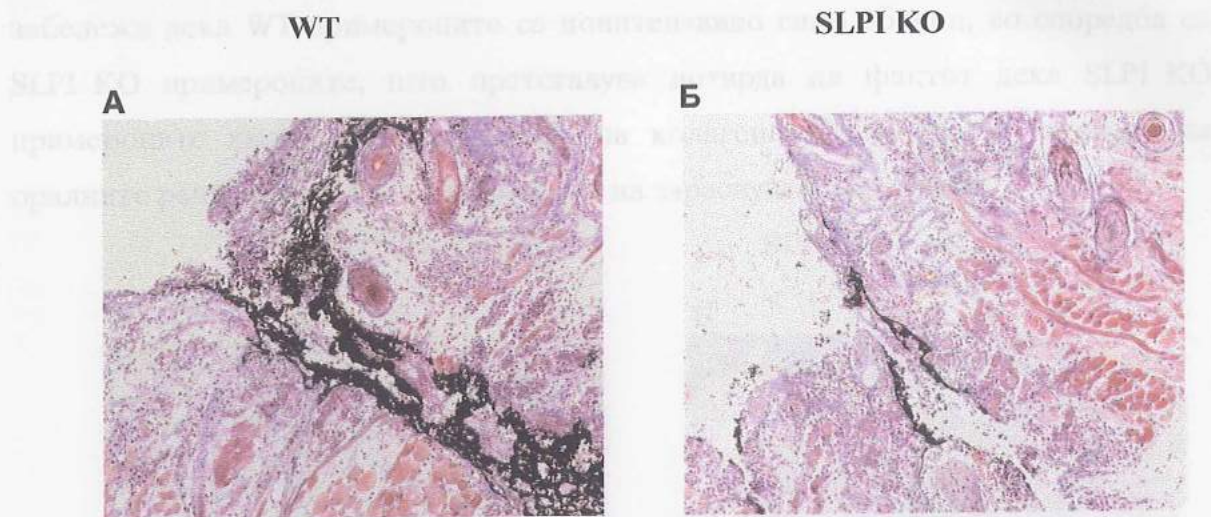
Графикон бр.2. Сигнификантно поголеми димензии на орални рани кај SLPI KO примероците, во однос на WT, на прв, трет и петти ден од процесот на зараснување на оралните рани.

1.2. Намалена колагена депозиција кај орални рани, при недостаток на SLPI

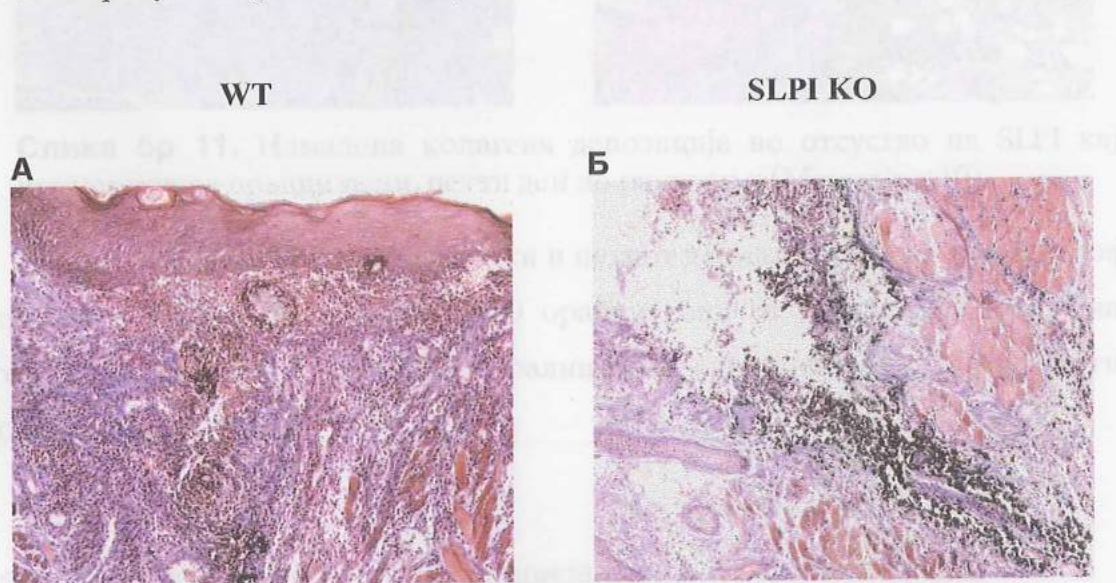
Улогата на SLPI молекулата во процесите на зараснување на оралните рани од аспект на динамиката на колагената депозиција во истите, беше детерминирана со микроскопска анализа на препаратите од оралните рани, екстрахирани во различни временски интервали (ден 1, 3 и 5), а обоени по методот на Masson's, кој дава реален приказ на степенот на колагената депозиција, манифестиран како степен на интензитет на сино пребојување.

На слика број 9 е даден приказ на примероци од екстрахирани орални рани, прв ден после ранување, при што од сликата се забележува лесно намален интензитет на сино пребојување, доказ за намалениот степен на колагена

депозиција во отсуство на SLPI во тек на првите 24 часа од процесот на зараснување на оралните рани.

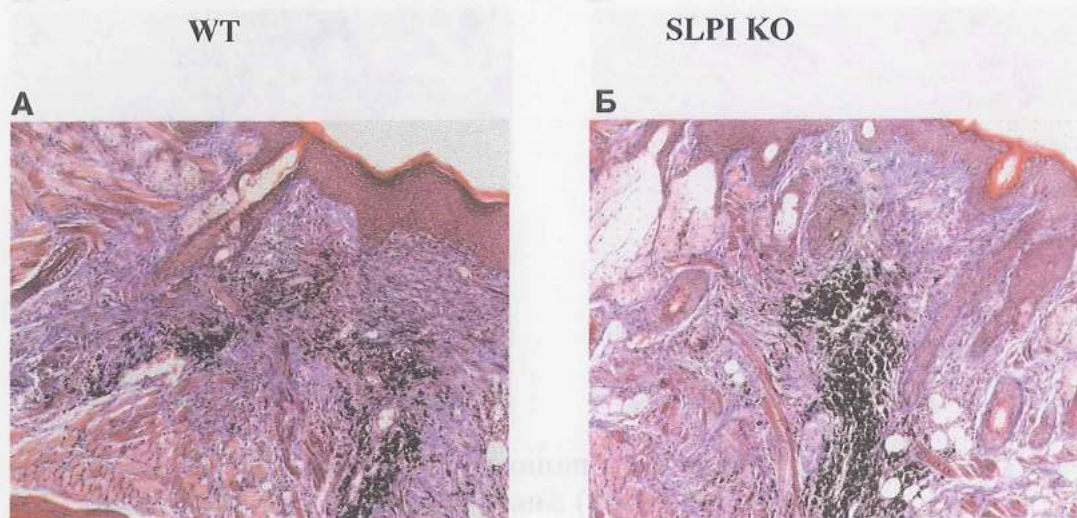


Слика бр 9. Колагена депозиција кај WT и SLPI KO орални рани, прв ден после ранување (Masson's x 10).



Слика бр 10. Разлики во интензитетот на колагена депозиција меѓу WT и SLPI KO примероци од орална рана, трет ден после ранување (Masson's x 10).

На слика број 10 е прикажана колагената депозиција во WT (A) и SLPI KO (Б) примероци од орални рани, трет ден после ранување. Од сликата може да се забележи дека WT примероците се поинтензивно сино обоени, во споредба со SLPI KO примероците, што претставува потврда на фактот дека SLPI KO примероците имаат намален степен на колагена депозиција во ткивото на оралните рани, третиот ден од процесот на зараснување на истите.



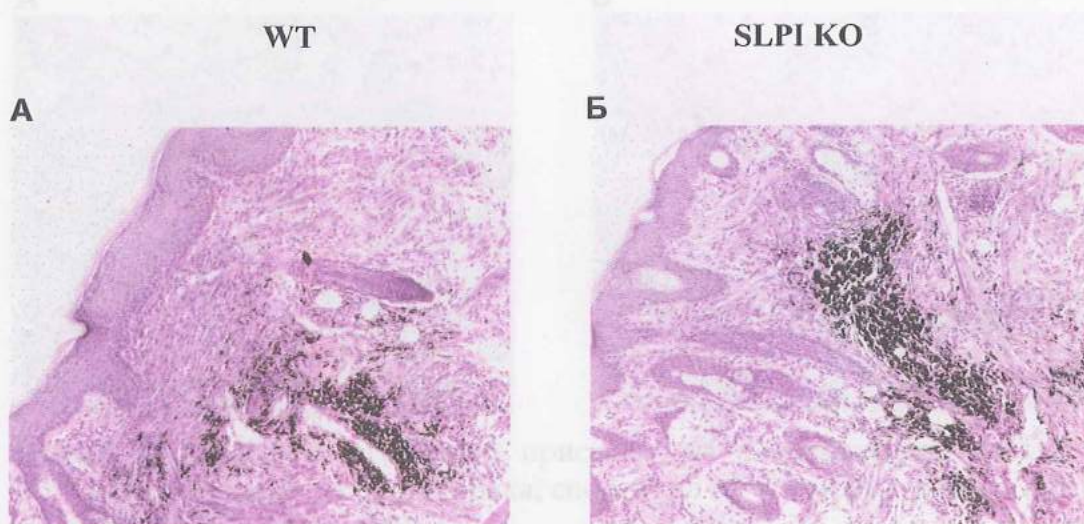
Слика бр 11. Намалена колагена депозиција во отсуство на SLPI кај примероци од орални рани, петти ден по ранување (Masson's x 10).

Истиот тренд може да се забележи и петиот ден по ранување, при што кај препаратите од примероци на SLPI KO орални рани се забележува намалена колаген депозиција, споредено со WT орални рани, како контролна група, пети ден по ранување (Слика бр 11, А и Б).

I.3. Незначително присуство на мукополисахариди во оралните рани.

Детекцијата на евентуалното присуство на мукополисахариди и нивната интерференција во процесот на зараснување на оралните рани, спроведена преку

Истиот наод беше карактеристичен и за третиот и петтиот ден од креирањето на оралните рани (Слика 13 и 14).



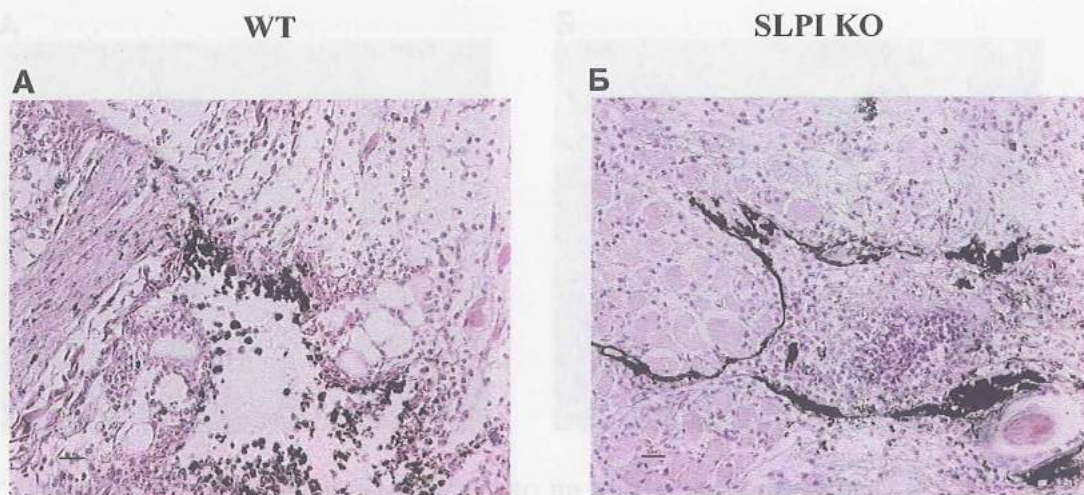
Слика бр 14. Незначително мукополисахаридно присуство кај WT и SLPI KO орални рани, петти ден по ранување (PAS x 10).

II. ДЕТЕРМИНИРАЊЕ НА ИНФЛАМАТОРНИТЕ СЛУЧУВАЊА ВО ТЕК НА ПРОЦЕСОТ НА ЗАРАСНУВАЊЕ НА ОРАЛНИТЕ РАНИ

II.1. Инфламаторен инфилтрат во оралните рани

Заради адекватно комплетирање на соодветните ткивно-целуларни параметри во контекст на евидентно нарушеното зараснување на оралните рани во отсуство на SLPI молекулата, се изврши хистолошко бојење на инфламаторниот инфилтрат и квантифицирање на истиот, преку бојење по CEM (Combined Eosinophile Mast Cell Staining), и последователно квантифицирање на инфламаторните клетки во препарати од орални рани (WT и SLPI KO),

екстрахирани во методолошки детерминирани временски интервали (ден 1, 3 и 5).

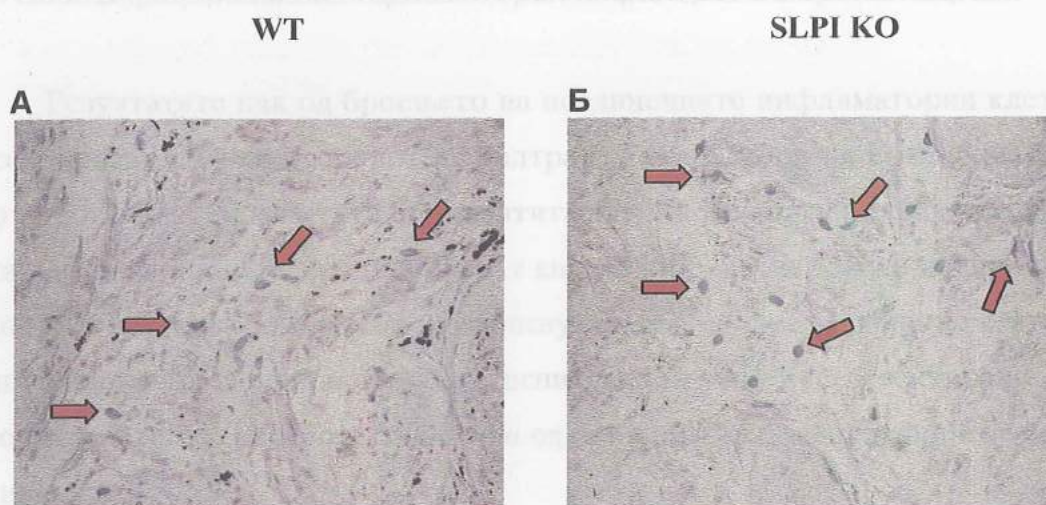


Слика бр 15. Лесно зголемено присуство на инфламаторни клетки кај SLPI KO примероци од орална рана, споредено со WT примероци од прв ден после ранување (SEM x 10)

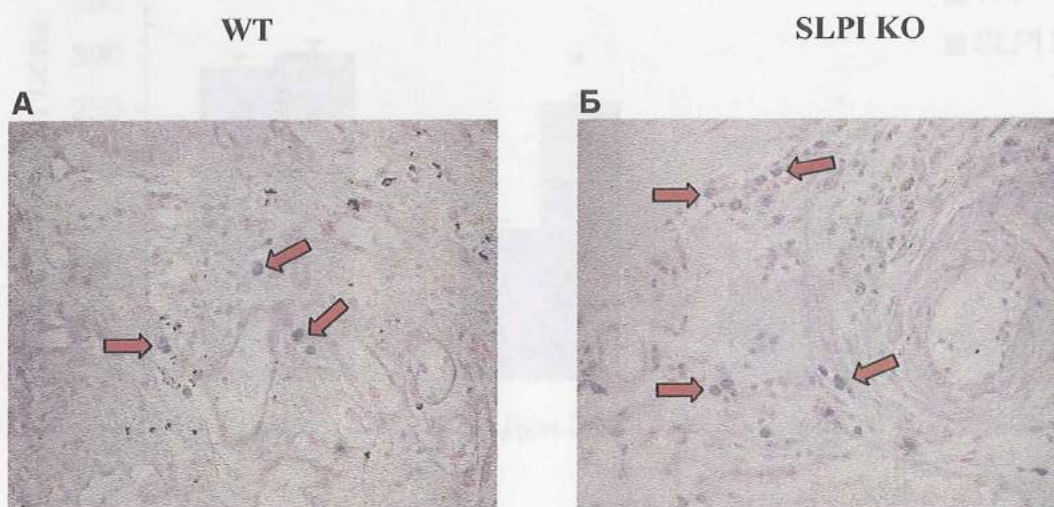
На слика бр 15 е даден приказ на инфламаторен инфилтрат кај примероци од орални рани, SLPI KO и WT, првиот ден после ранувањето. Од препаратите може да се забележи лесно зголемен инфилтрат кај SLPI KO (Б) примерокот, споредено со WT примерокот од орална рана.

Примероците од третиот, како и петтиот ден од процесот на зараснување на оралните рани (Слика 16 и 17) укажуваат на дефинитивно зголемено присуство на инфламаторен инфилтрат кај SLPI KO оралните рани, споредено со WT примероците, манифестирано преку зголен број на инфламаторни клетки во примероците од орални рани, креирани во отсуство на SLPI.

Слика бр 17. Зголемувано присуство на инфламаторни клетки кај SLPI KO примероци од орална рана, споредено со WT примероци, прв ден после ранување (SEM x 10) Стрелките укажуваат дефинитивно зголемено присуство на инфламаторни клетки.



Слика бр 16. Зголемено присуство на инфламаторни клетки кај SLPI KO примероци од орална рана, споредено со WT примероци од трет ден после ранување (SEM x 40). Стрелките покажуваат позитивно обоени инфламаторни клетки.

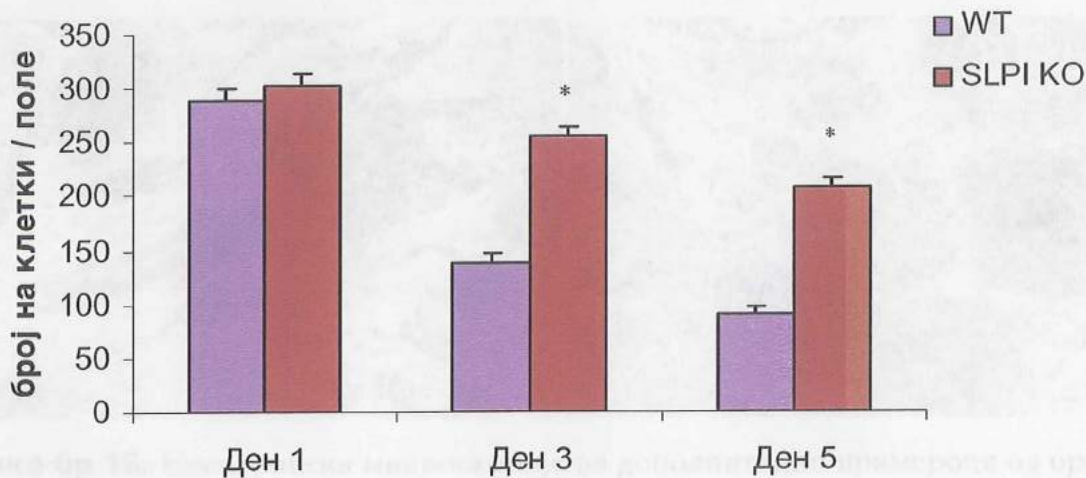


Слика бр 17. Зголемено присуство на инфламаторни клетки кај SLPI KO примероци од орална рана, споредено со WT примероци, петти ден после ранување (SEM x 10) Стрелките покажуваат позитивно обоени инфламаторни клетки.

II.1. Квантифицирање на инфламаторен инфилтрат во оралните рани

Резултатите пак од броењето на поединечните инфламаторни клетки, кои го сочинуваат инфламаторниот инфилтрат се прикажани на Графикон бр 3, при што спроведената квалитативно-квантитативна компаративна анализа укажа на поинтензивен инфламаторен инфилтрат кај SLPI KO примероците, првиот, третиот, како и петиот ден од процесот на зараснување на оралните рани, но статистички сигнификантни разлики меѓу обете испитувани групи беа детектирани само во текот на третиот, односно петиот ден од процесот на консолидација на оралните рани.

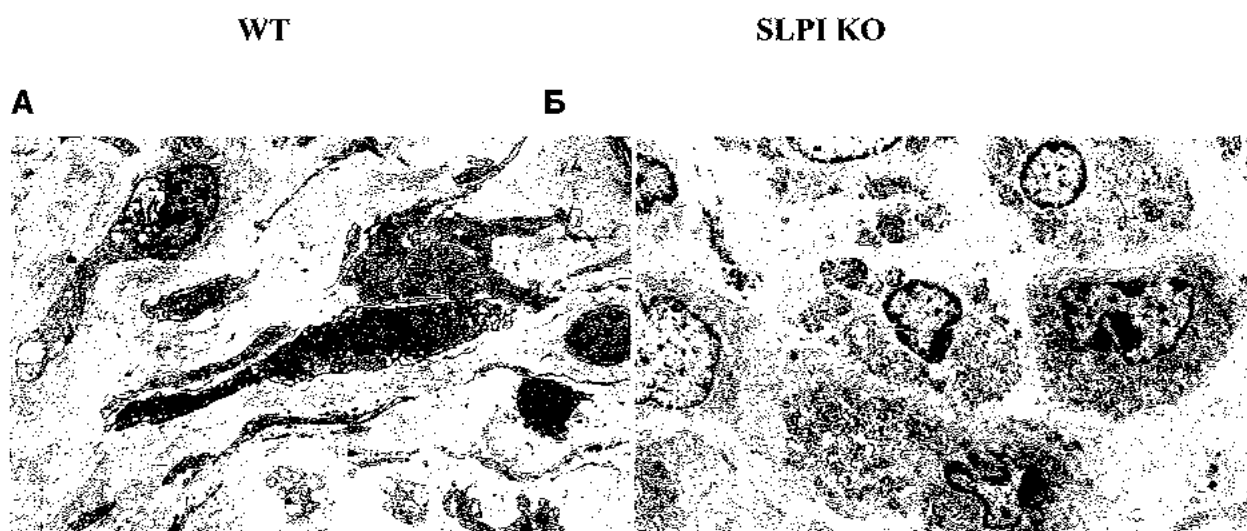
Инфламаторен инфилтрат кај оралните рани



Графикон бр 3. Зголемен број на инфламаторни клетки кај SLPI KO примероци од орални рани, споредено со WT, прв, трет и пети ден после ранување

II.1.1 Електронско-микроскопска анализа на инфламаторниот инфилтрат во оралните рани во доцните фази од процесот на зараснување

За да се добие дефинитивна потврда за квалитетот на инфламаторниот инфилтрат, истовремено исклучувајќи ја можноста за присуство на партикли од ткивниот маркер употребен при маркирање на оралните рани во процесите на ткивна ренарација и ремоделирање, извршивме електронско-микроскопска анализа на примероци од орални рани (WT и SLPI KO) во доцната фаза од процесот на зараснување, односно на 7 ден од креирањето на истите, претпоставувајќи дека процесите на ремоделирање се при крај, и дека оралните рани се дефинитивно матурирани.



Слика бр 18. Електронска микроскопија на дополнителни примероци од орални рани, SLPI KO и WT, во касна фаза на зараснување, седми ден после ранување

Електронската микроскопија потврди зголемено присуство на инфламаторни клетки кај SLPI KO примероците, споредено со WT примероци на орални рани, дури и на седмиот ден после ранувањето (Слика бр. 18). Истовремено, партиклите од ткивниот маркер беа скоро исклучиво дигестирани

од страна на макрофагите, и во незначителен број присатни во фибробластните клетки.

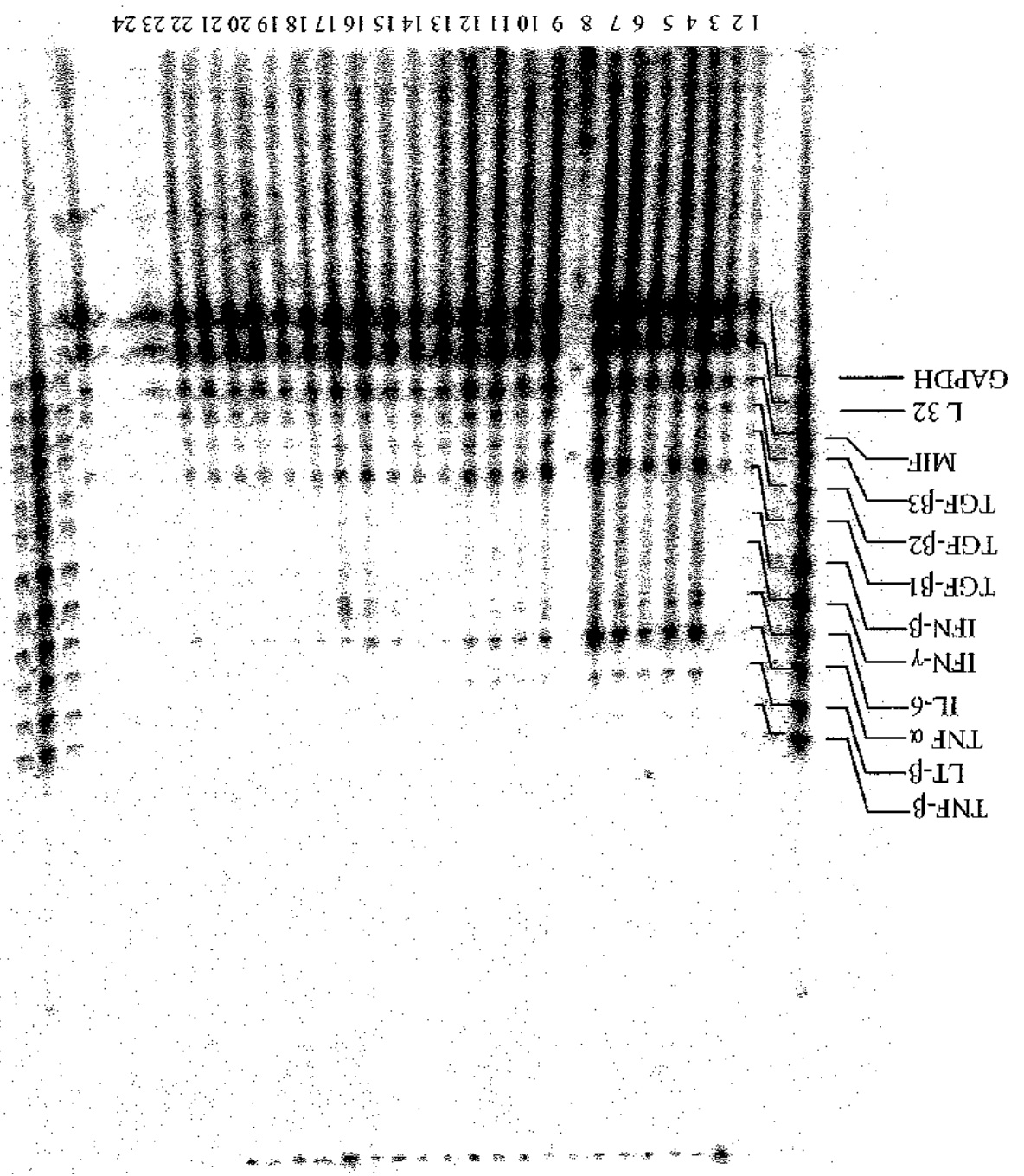
III. ДЕТЕРМИНИРАЊЕ НА ГЕНСКАТА ЕКСПРЕСИЈА НА ЦИТОКИНИ И ФАКТОРИ НА РАСТ ВО ТКИВО ПРИ ПРОЦЕСОТ НА ЗАРАСНУВАЊЕ НА ОРАЛНИТЕ И ДЕРМАЛНИТЕ РАНИ

III.1. Детерминирање на генската експресија на цитокини и фактори на раст во ткиво кај оралните и дермалните рани

Преку примена на RPA-системот, како високо сензитивен и специфичен метод за детекција и квантификација на mRNA видовите беше спроведена квалитативна и квантитативна анализа врз RNA, екстрахирана од орални и дермални рани во определени временски интервали по ранување; на слика бр. 19 претставен е репрезентативен примерок од скениран RPA-гел, при што резултатите се нормализирани наспроти GAPDH, т.н. "housekeeping gene". Вкупно 5 μ г тотална RNA (збирна RNA од 10 орални/дермални рани) од секој временски интервал по ранување (1, 3 и 5 дена) како и контролна RNA беше користена во секој од поединечните RPA експерименти (n=4). Примероците на гелот се означени од по следниот редослед: 1-14 примероци од дермални рани; 1: контролен примерок-WT, 2: контролен примерок-SLPI KO, 3: Ден 1-WT, 4: Ден 1-SLPI KO, 5: Ден 2-WT, 6: Ден 2-SLPI KO, 7: Ден 3-WT, 8: Ден 3-SLPI KO, 9: Ден 5-WT, 10: Ден 5-SLPI KO, 11: Ден 7-WT, 12: Ден 7-SLPI KO.

Примероците од 13-24 се примероци од орални рани, и тоа по следниот редослед: 13: контролен примерок-WT, 14: контролен примерок-SLPI KO, 15: Ден 1-WT, 16: Ден 1-SLPI KO, 17: Ден 2-WT, 18: Ден 2-SLPI KO, 19: Ден 3-WT, 20: Ден 3-SLPI KO, 21: Ден 5-WT, 22: Ден 5-SLPI KO, 23: Ден 7-WT, 24: Ден 7-SLPI KO.

Слика бр. 19. RPA-реал. Нормализацијата на резултатите наспроти GAPDH.

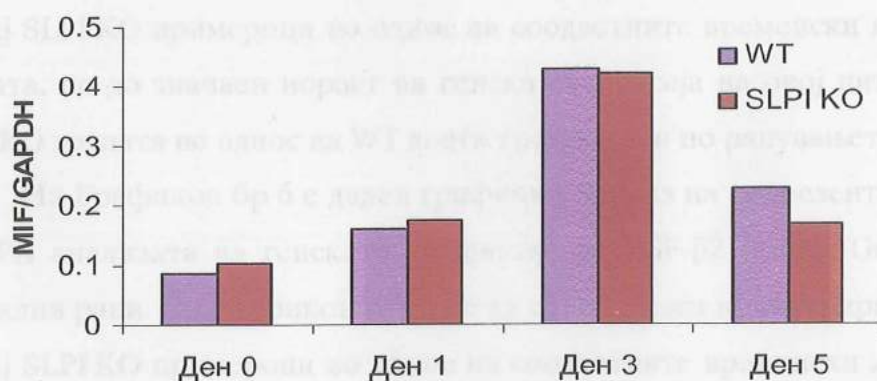


На графиконите кои ќе следат се дадени репрезентативни примероци од резултати на вкупно четири RPA последователни анализи на различни пулови на тотална RNA. Нивната компаративна анализа ни укажа на трендовските движења на генската експресија на поедините цитокини.

III.1.1 Детерминирање на генската експресија на цитокини и фактори на раст во ткиво кај дермални рани

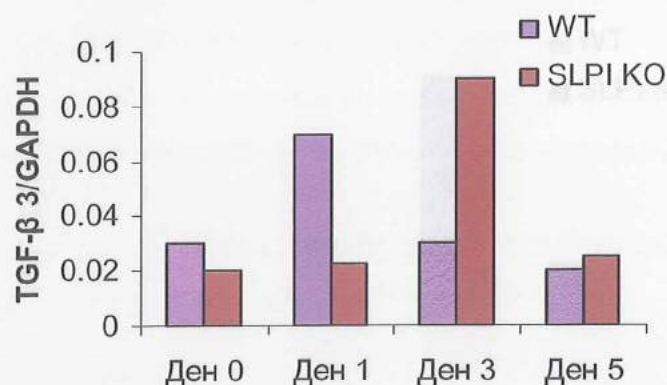
На Графикон бр. 4 е даден графички приказ на репрезентативни резултати од RPA анализата на генската експресија за MIF (Macrophage Inhibitor Factor) за дермални рани. Од графиконот може да се забележи слаб пораст на MIF кај SLPI KO примероците од контролната група, како и првиот ден по ранување, во однос на соодветните временски интервали кај WT групата. Сепак, третиот и петтиот ден по ранувањето, забележуваме лесно зголемена генска експресија на овој цитокин фактор кај WT групата во однос на SLPI KO групата.

Генска експресија на MIF во дермални рани



Графикон бр 4. Репрезентативни резултати на генска експресија на Macrophage Inhibitor Factor (MIF) во примероци на дермални рани-прв, трет и петти ден по ранување, и контролни дермални примероци, кај WT и SLPI KO експериментални животни

Генска експресија на TGF- β 3 во дермални рани

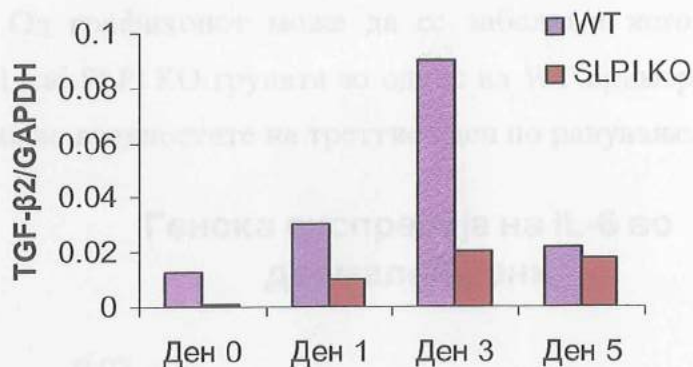


Графикон бр 5. Репрезентативни резултати на генска експресија на TGF- β 3 (Tumor Growth Factor- β 3) во примероци на дермални рани-прв, трет и петти ден по ранување, и контролни дермални примероци, кај WT и SLPI KO експериментални животни

На Графикон бр 5 е даден графички приказ на репрезентативни резултати од RPA анализата на генската експресија за TGF- β 3 (Tumor Growth Factor- β 3) за дермални рани. Од графиконот јасно се забележува континуиран пораст на TGF- β 3 кај SLPI KO примероци во однос на соодветните временски интервали кај WT групата, но до значаен пораст на генска експресија на овој цитокин фактор кај SLPI KO групата во однос на WT доаѓа третиот ден по ранувањето.

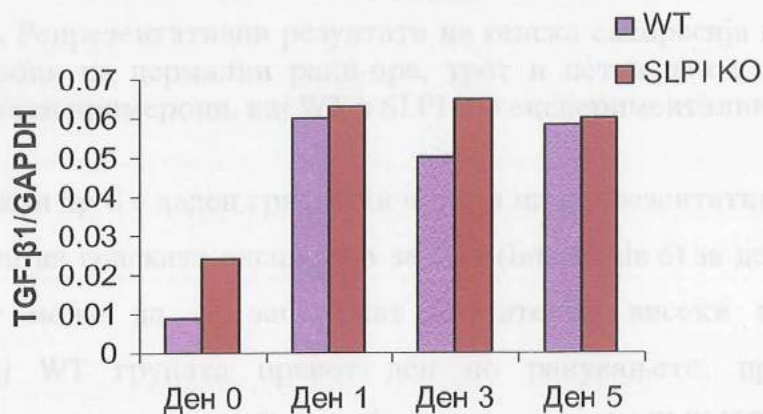
На Графикон бр 6 е даден графички приказ на репрезентативни резултати од RPA анализата на генската експресија за TGF- β 2 (Tumor Growth Factor- β 2) за дермални рани. Од графиконот може да се забележи континуиран пораст на TGF- β 2 кај SLPI KO примероци во однос на соодветните временски интервали кај WT групата; меѓутоа до значаен пораст на генска експресија на овој цитокин фактор кај SLPI KO групата во однос на WT доаѓа дури третиот ден по ранувањето.

Генска експресија на TGF- β 2 во дермални рани



Графикон бр 6. Репрезентативни резултати на генска експресија на TGF- β 2 (Tumor Growth Factor- β 2) во примероци на дермални рани-прв, трет и петти ден по ранување, и контролни дермални примероци, кај WT и SLPI KO експериментални животни

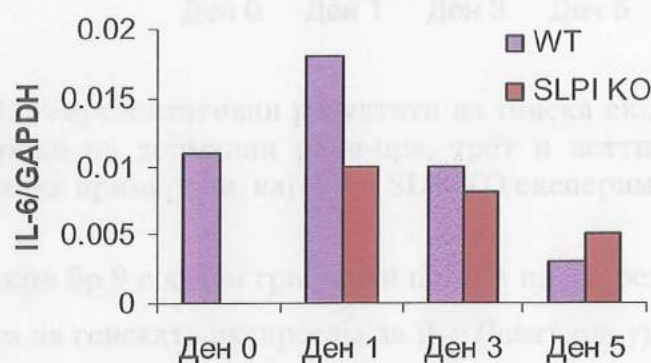
Генска експресија на TGF- β 1 во дермални рани



Графикон бр 7. Репрезентативни резултати на генска експресија на TGF- β 1 (Tumor Growth Factor- β 1) во примероци на дермални рани-прв, трет и петти ден по ранување, и контролни дермални примероци, кај WT и SLPI KO експериментални животни

На Графикон бр 7 е даден графички приказ на репрезентативни резултати од RPA анализата на генската експресија за TGF- β 1 (Tumor Growth Factor- β 1) за дермални рани. Од графиконот може да се забележи истотака континуиран пораст на TGF- β 1 кај SLPI KO групата во однос на WT примероците до ден 5, со најголема разлика во вредностите на третиот ден по ранување.

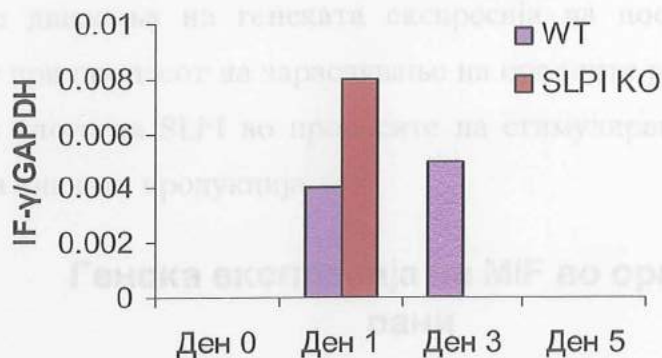
Генска експресија на IL-6 во дермални рани



Графикон бр 8. Репрезентативни резултати на генска експресија на Interleukin 6 (IL-6) во примероци на дермални рани-прв, трет и петти ден по ранување, и контролни дермални примероци, кај WT и SLPI KO експериментални животни

На Графикон бр 8 е даден графички приказ на репрезентативни резултати од RPA анализата на генската експресија за IL-6 (Interleukin 6) за дермални рани. Од графиконот може да се забележат значително високи вредности на експресијата кај WT групата првиот ден по ранувањето, проследено со континуиран пад, до петтиот ден. Споредбената анализа кај SLPI KO примероците пак, открива прва појава на експресијата во првиот ден по ранувањето, проследено со благ пад на експресијата до петтиот ден, кога вредностите за првпат ги надминуваат оние од WT групата.

Генска експресија на IF- γ во дермални рани



Графикон бр 9. Репрезентативни резултати на генска експресија на Interferon- γ (IF- γ) во примероци на дермални рани-прв, трет и петти ден по ранување, и контролни дермални примероци, кај WT и SLPI KO експериментални животни

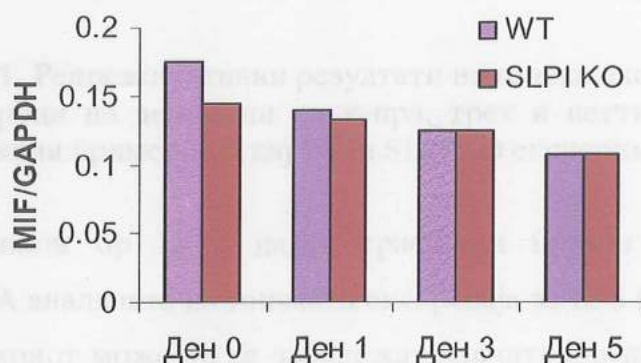
На Графикон бр 9 е даден графички приказ на репрезентативни резултати од RPA анализата на генската експресија за IF- γ (Interferon- γ) за дермални рани. Од графиконот може да се забележи појава на експресијата кај WT групата во текот на првиот ден по ранувањето, проследено со благ пад во третиот и исчезнување на цитокината експресија во петтиот ден. Споредбената анализа кај SLPI KO примероците пак, открива транзиторна висока појава на експресијата единствено во текот на првиот ден по ранувањето, каде вредностите високо ги надминуваат вредностите од контролната, WT група.

III.1.2 Детерминирање на генската експресија на цитокини и фактори на раст во ткиво кај орални рани

На графиконите кои ќе следат се дадени репрезентативни примероци од резултати на вкупно четири RPA последователни анализи на различни пулови на

тотална RNA од орални рани, во различни временски интервали по ранување, кај обете главни групи на експериментални животни, SLPI KO глумците, како и WT, група на нормални експериментални животни; компаративната анализа укажува на трендовските движења на генската експресија на поедините цитокини и фактори на раст при процесот на зараснување на оралните рани, со прецизирање на евентуалната улога на SLPI во процесите на стимулирање, инхибирање или модификација на нивната продукција.

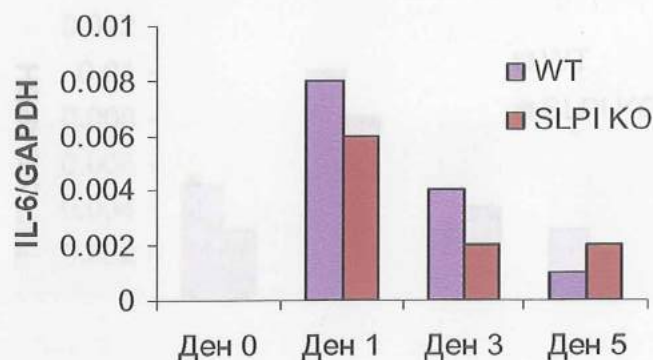
Генска експресија на MIF во орални рани



Графикон бр 10. Репрезентативни резултати на генска експресија на Macrophage Inhibitor Factor (MIF) во примероци на орални рани-прв, трет и петти ден по ранување, и контролни примероци, кај WT и SLPI KO експериментални животни

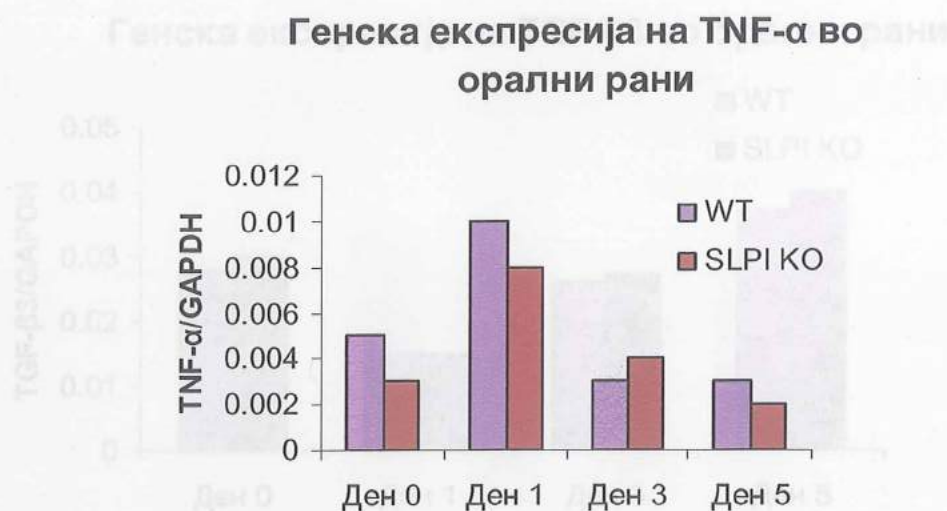На Графикон бр 10 се гледа дека не постојат поголеми разлики на генската експресија на MIF (Macrophage inhibitor Factor) меѓу SLPI KO и WT примероците на орални рани во тек на целиот процес на зараснување на оралните рани, освен можеби кај нормална мукоза, означена како ден 0.

Генска експресија на IL-6 во орални рани



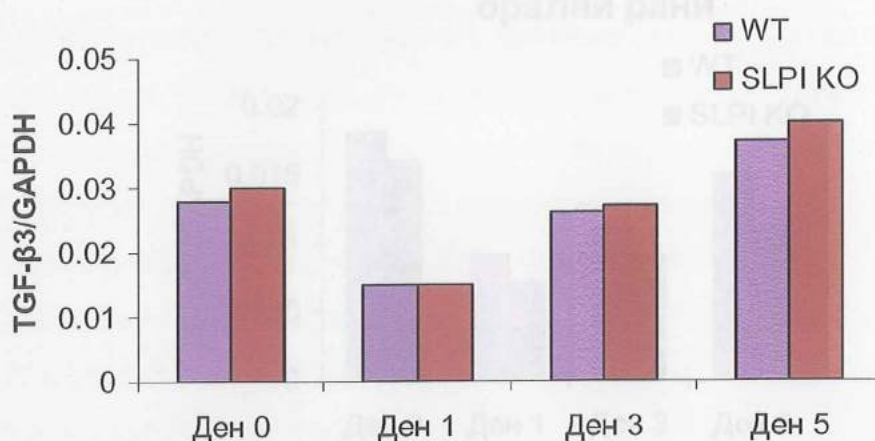
Графикон бр 11. Репрезентативни резултати на генска експресија на Interleukin 6 (IL-6) во примероци на дермални рани-прв, трет и петти ден по ранување, и контролни дермални примероци, кај WT и SLPI KO експериментални животни

На Графикон бр 11 е даден графички приказ на репрезентативни резултати од RPA анализата на генската експресија за IL-6 (Interleukin 6) во орални рани. Од графиконот може да се забележат значително повисоки вредности на експресијата кај WT групата во текот на првиот ден по ранувањето, проследено со континуиран пад, до петтиот ден. Споредбена анализа кај SLPI KO примероците пак, открива прва појава на експресијата првиот ден по ранувањето, проследено со пад на експресијата во третиот ден, за да петтиот ден SLPI KO примероците покажат слични вредности на генската експресија со третиот ден, при што овие вредности за првпат се повисоки од оние на WT групата, петтиот ден по ранувањето.



Графикон бр 12. Репрезентативни резултати на генска експресија на TNF- α (Tumor Necrosis Factor- α) во примероци на орални рани-прв, трет и петти ден по ранување, и контролни примероци, кај WT и SLPI KO експериментални животни

На Графикон бр 12 е даден графички приказ на репрезентативни резултати од RPA анализата на генската експресија на TNF- α (Tumor Necrosis Factor- α) во орални рани. Од графиконот може да се забележат варијации во експресијата на овој инфламаторен фактор, односно континуирано пониски вредности на SLPI KO примероците во тек на целиот процес на зараснување на оралните рани, освен третиот ден, каде има еден значителен транзитoren пораст на генската експресија на TNF- α , споредено со примероци од орални рани од WT примероците. Сепак, заедничка карактеристика за обете групи е најизразеното покачување на експресијата евидентирано првиот ден по ранувањето.

Генска експресија на TGF- β 3 во орални рани

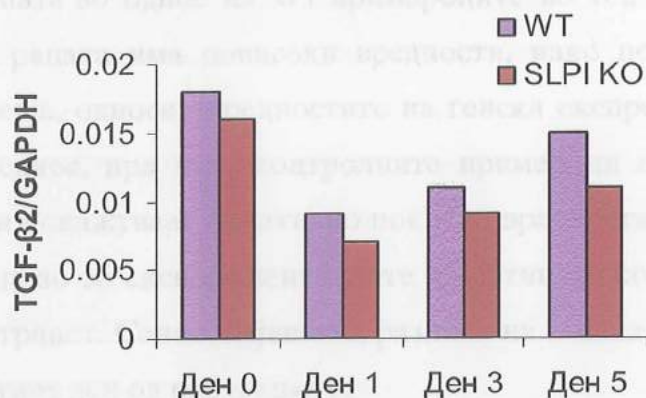
Графикон бр 13. Репрезентативни резултати на генска експресија на TGF- β 3 (Tumor Growth Factor- β 3) во примероци на орални рани-прв, трет и петти ден по ранување, и контролни примероци, кај WT и SLPI KO експериментални животни

Од графиконот број 13 се забележува континуиран пораст на TGF- β 3 кај SLPI KO примероци од орални рани во однос на соодветните временски интервали кај WT групата во подоцните фази на процесот на заздравување на раната, односно третиот и петтиот ден.

Од графиконот број 14, кој претставува приказ на репрезентативни резултати од RPA анализата на генската експресија за TGF- β 2 (Tumor Growth Factor- β 2) во орални рани може да се забележи континуирано повисок TGF- β 2 кај WT групата во однос на SLPI KO примероците во тек на целиот процес на зараснување на раната, иако почетната вредност на генската експресија, односно вредностите на генска експресија во здраво ткиво имаат обратен однос

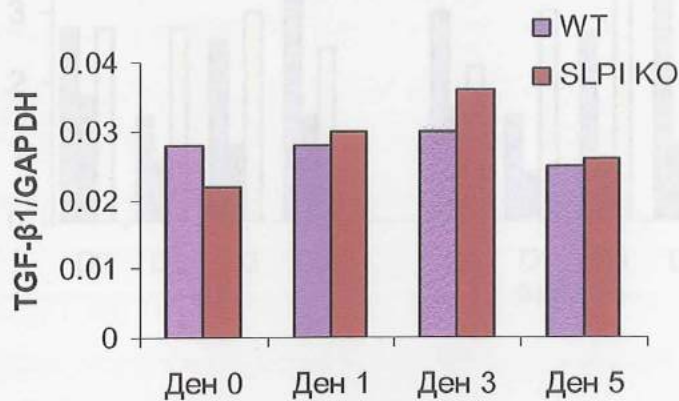
Графикон бр 15. Репрезентативни резултати за генска експресија на TGF- β 1 (Tumor Growth Factor- β 1) во примероци на орални рани-прв, трет и петти ден по ранување, и контролни примероци, кај WT и SLPI KO експериментални животни

Генска експресија на TGF- β 2 во орални рани



Графикон бр 14. Репрезентативни резултати на генска експресија на TGF- β 2 (Tumor Growth Factor- β 2) во примероци на орални рани-прв, трет и петти ден по ранување, и контролни примероци, кај WT и SLPI KO експериментални животни

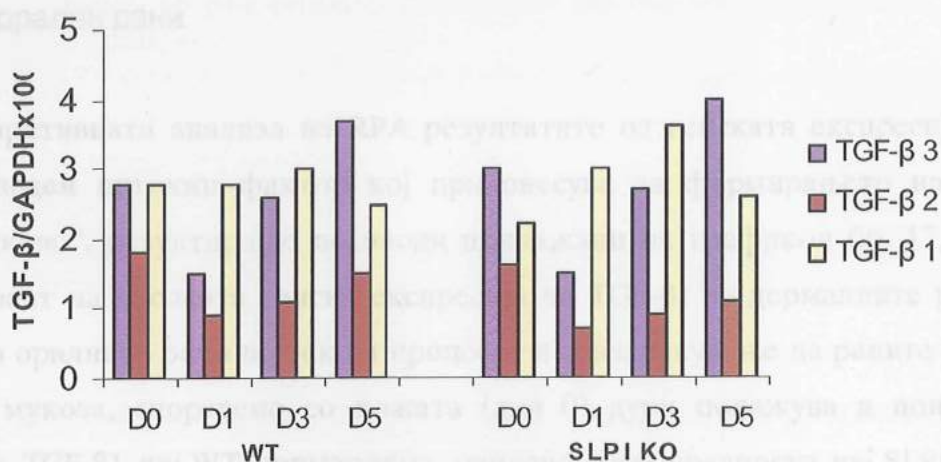
Генска експресија на TGF- β 1 во орални рани



Графикон бр 15. Репрезентативни резултати на генска експресија на TGF- β 1 (Tumor Growth Factor- β 1) во примероци на орални рани-прв, трет и петти ден по ранување, и контролни примероци, кај WT и SLPI KO експериментални животни

На Графикон бр 15 се дадени репрезентативни резултати од RPA анализата на генската експресија за TGF- β 1 (Tumor Growth Factor- β 1) во орални рани. TGF- β 1 кај SLPI KO групата во однос на WT примероците во тек на целиот процес на зараснување на раната има повисоки вредности, иако почетната вредност на генската експресија, односно вредностите на генска експресија во здраво ткиво имаат обратен однос, при што контролните примероци од орална мукоза кај нормални глувци покажуваат релативно пониски вредности на генска експресија на TGF- β 1 споредено со експерименталните животни на кои генот за експресија на SLPI им е одстранет. Сепак, највисока разлика на генската експресија може да се забележи третиот ден од ранувањето.

Генска експресија на TGF- β цитокината фамилија во орални рани



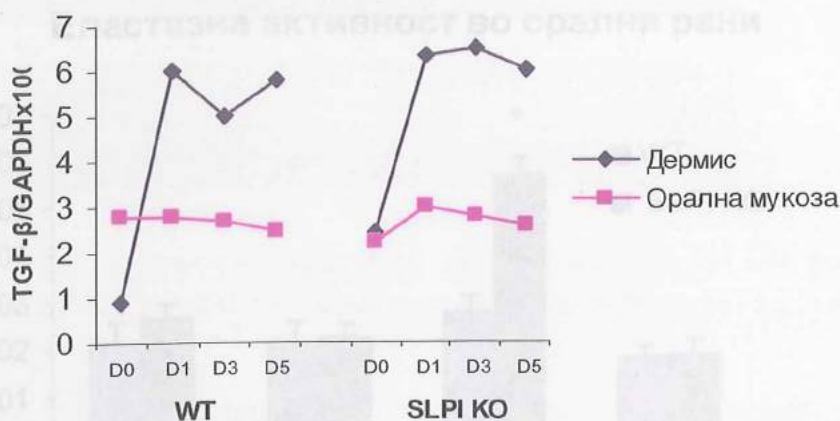
Графикон бр 16. Репрезентативни резултати на генска експресија на TGF- β цитокините (Tumor Growth Factor- β) во примероци на орални рани-прв, трет и петти ден по ранување, и контролни примероци, кај WT и SLPI KO експериментални животни

Графикон бр 16 всушност претставува компаративен графички приказ на репрезентативни резултати од RPA анализата на генската експресија за сите TGF- β (Tumor Growth Factor- β) цитокинѝ во орални рани. Од истиот може да се забележи дека TGF- β 2 покажува најнизок степен на експресија од целата TGF- β група, со тенденција на пораст од првиот, па се до петиот ден од процесот на зараснување на оралните рани. TGF- β 3 кој демонстрира висока генска експресија кај оралните рани воопшто, покажува изразена тенденција за пораст во тек на зараснување на оралните рани, со сличен тренд и кај SLPI KO групата, и кај WT примероците. TGF- β 1 пак покажува тренд на пораст во тек на првите три дена од процесот на зараснување на оралните рани и тренд на опаѓање петтиот ден, со генерално покачени вредности во SLPI KO групата, споредено со WT.

III.2. Споредбена анализа на генската експресија на TGF- β 1 во ткиво кај дермални и орални рани

Компаративната анализа на RPA резултатите од генската експресија на TGF- β 1, потврден цитокин фактор кој придонесува за формирањето на т.н. “лузнесто ткиво”, резултираше во наоди прикажани на графикон бр. 17, кои јасно укажуваат на високата генска експресија на TGF- β 1 во дермалните рани, споредено со оралните рани во тек на процесот на заздравување на раните иако нормалната мукоза, споредено со кожата (ден 0) дури покажува и пониски вредности на TGF- β 1 кај WT примерокот, односно исти вредности кај SLPI KO. Истовремено, примероците од орални рани, WT како и SLPI KO демонстрираат слаба варијабилност во тек на целиот процес, за разлика од експресијата на TGF- β 1 во дермалните рани, каде варијациите се забележително посилно изразени.

Генска експресија на TGF- β 1 кај орални и дермални рани



Графикон бр 17. Репрезентативни резултати на генска експресија на TGF- β 1 цитокините (Tumor Growth Factor- β 1) во примероци на орални и дермални рани- прв, трет и петти ден по ранување, и контролни примероци, кај WT и SLPI KO експериментални животни

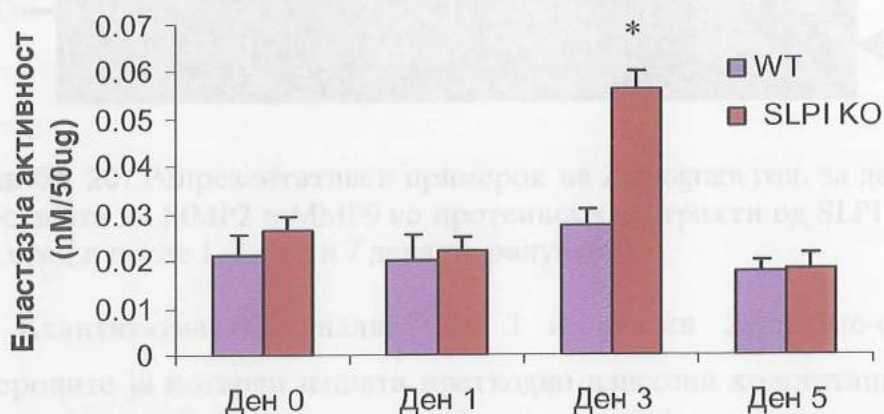
IV. ДЕФИНИРАЊЕ НА УЛОГАТА НА ПРОТЕОЛИТИЧКИТЕ ПРОЦЕСИ ВО ПРОЦЕСОТ НА ЗАРАСНУВАЊЕ НА ОРАЛНИТЕ РАНИ ВО ОТСУСТВО НА SLPI

IV.1 Еластазна активност и нејзина улога во зараснувањето на оралните рани

Детерминирањето на нивото на неутрофилната еластаза кај оралните рани, пред ранување, како и во соодветните временски интервали по ранување, врз протеински екстракт од орални рани (ден 1, 3, 5 како и контролна група), резултираше во наоди прикажани на Графикон број 18, од каде јасно може да се забележи елевирана еластазна активност кај SLPI KO примероците во тек на

целиот процес на зараснување на раните, споредено со WT, статистички дури сигнификантно изразен третиот ден од процесот на зараснување.

Еластазна активност во орални рани

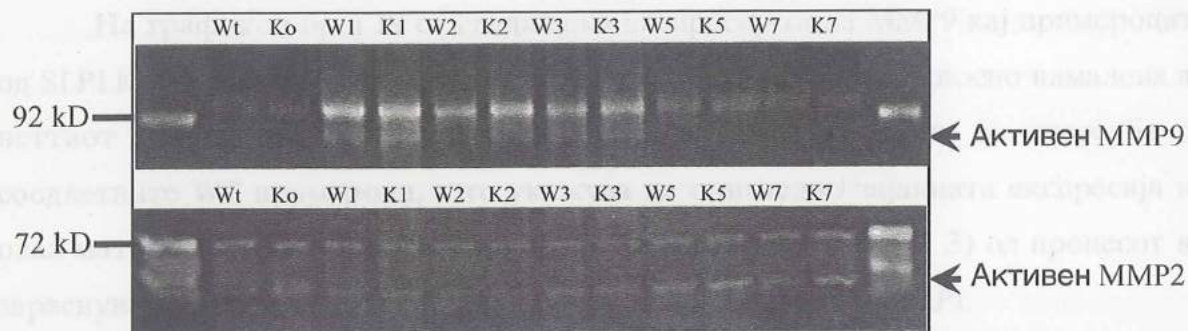


Графикон бр 18. Еластазна активност во примероци на орални и дермални рани-прв, трет и петти ден по ранување, и контролни примероци, кај WT и SLPI KO експериментални животни

IV.2. Матриксни Металоротейнази (MMPs) и нивна улога во зараснувањето на оралните рани

Резултатите од дефинирањето на нивото на активните матриксни металопротейнази, тип 2 и 9, се прикажани на слика број 20, од каде може да се види дека постои генерална тенденција за поголема експресија, како на MMP2, така и на MMP9 кај SLPI KO примероците, споредено со WT во текот на процесот на зараснување на оралните рани.

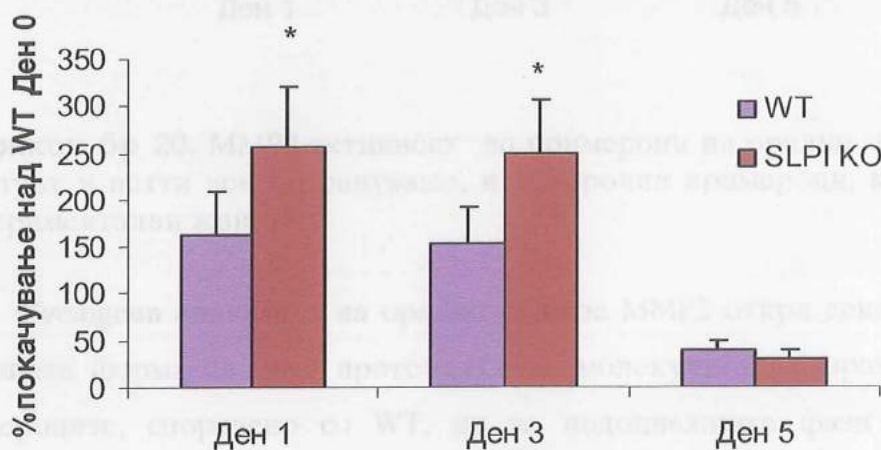
Графикон бр 19. MMP9 активност, во примероци на орални и дермални рани-прв, трет и петти ден по ранување, и контролни примероци, кај WT и SLPI KO експериментални животни



Слика бр 20. Репрезентативен примерок на Zymogram гел, за детерминирање на експресијата на MMP2 и MMP9 во протеински екстракти од SLPI KO и WT орални рани, пред и после 1, 2, 3, 5 и 7 дена по ранување.

Квантитативната анализа на 3 независни Zymogram-ски анализи на примероците ја потврди нашата претходно изнесена констатација за елевирани нивоа на MMP кај примероците од SLPI KO орални рани, во тек на зараснување на истите.

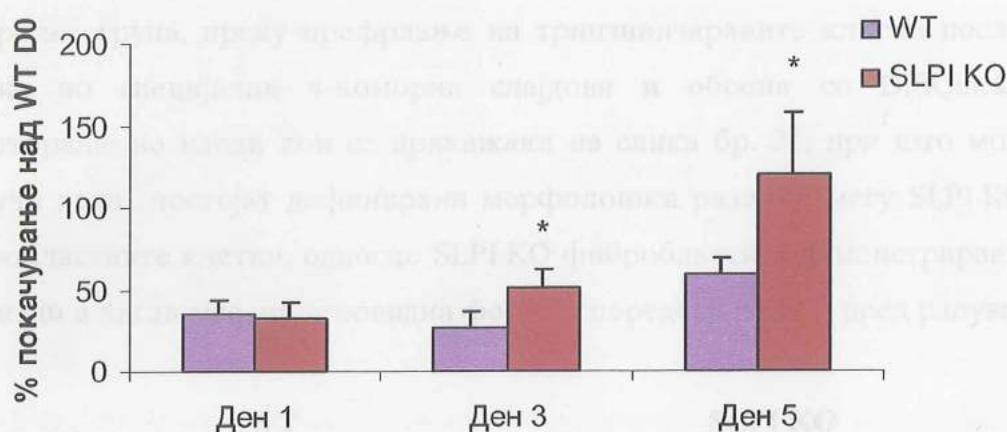
Експресија на активен MMP9 во орални рани



Графикон бр 19. MMP9 активност во примероци на орални и дермални рани- прв, трет и петти ден по ранување, и контролни примероци, кај WT и SLPI KO експериментални животни

На графикон број 19 се гледа дека експресијата на MMP9 кај примероците од SLPI KO е значително покачена во првиот и третиот ден, односно намалена во петтиот ден од процесот на зараснување на оралните рани, во споредба со соодветните WT примероци, што укажува на очигледно зајакната експресија на оваа матриксна металопротеиназа во почетната фаза (ден 1 и 3) од процесот на зараснување на оралните рани во отсуство на молекулата на SLPI.

Експресија на активен MMP2 во орални рани



Графикон бр 20. MMP2 активност во примероци на орални и дермални рани- прв, трет и петти ден по ранување, и контролни примероци, кај WT и SLPI KO експериментални животни

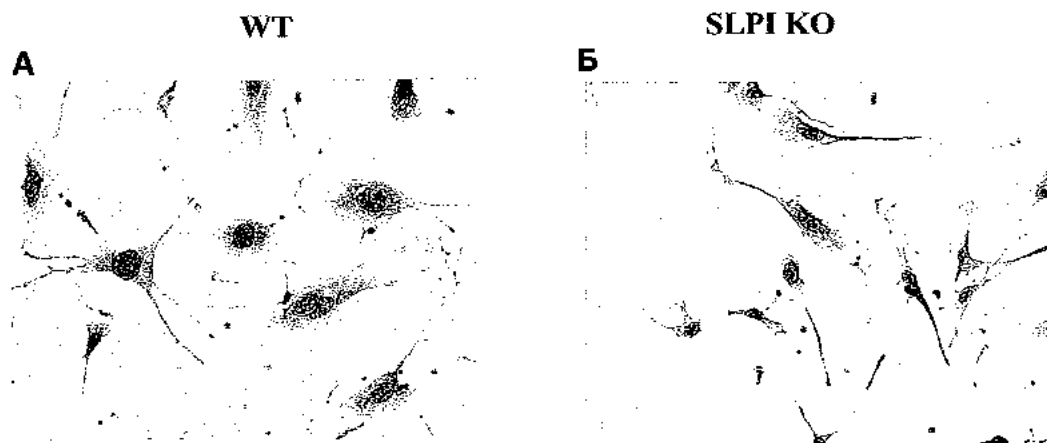
Zymogram анализата на орални рани за MMP2 откри дека експресијата на активната форма на оваа протеолитичка молекула е најизразена кај SLPI KO примероците, споредено со WT, но во подоцнежните фази од процесот на зараснување на раните, односно третиот, и особено петтиот ден (Графикон бр 20).

Слика бр 21. Фибробластни клетки експримираат од нормална орална мукоза на WT (А) и SLPI KO (Б) случаи (MMP9, x 20).

V. ДЕТЕРМИНИРАЊЕ НА УЛОГАТА НА ФИБРОБЛАСТИТЕ ВО ПРОЦЕСОТ НА ЗАРАСНУВАЊЕ НА ОРАЛНИТЕ РАНИ ВО ОТСУСТВО НА SLPI

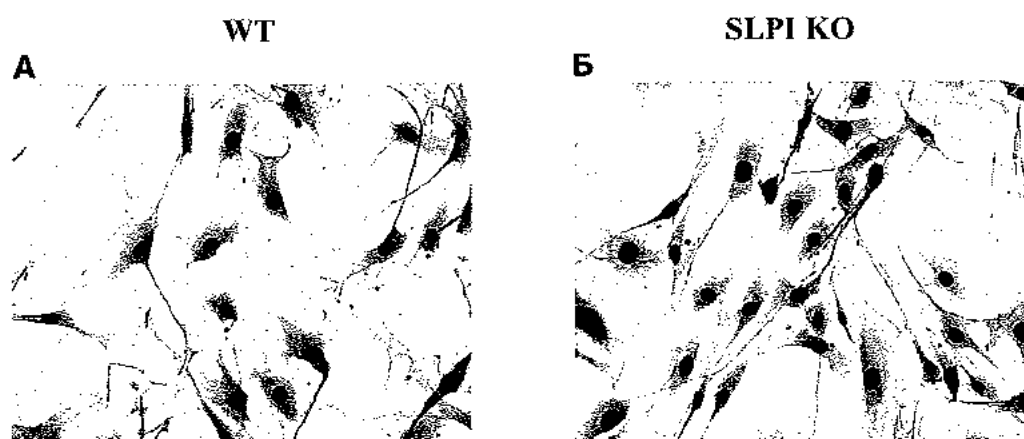
V.1. Морфолошки карактеристики на фибробластните клетки

Компаративната морфолошка анализа на формата и големината меѓу фибробластните клетки екстрахирани од SLPI KO примероци на орални рани и соодветни WT примероци, во различни временски интервали по ранување, како и контролна група, преку префрлање на трипзинизираниите клетки после првата пасажа во специјални 4-коморни слајдови и обоени со DiffQuick бојење, резултираше во наоди кои се прикажани на слика бр. 21, при што може да се заклучи дека постојат дефинирани морфолошки разлики меѓу SLPI KO и WT фибробластните клетки, односно SLPI KO фибробластите демонстрираат помали димензии и нагласена вретеновидна форма, споредено со WT, пред ранување.

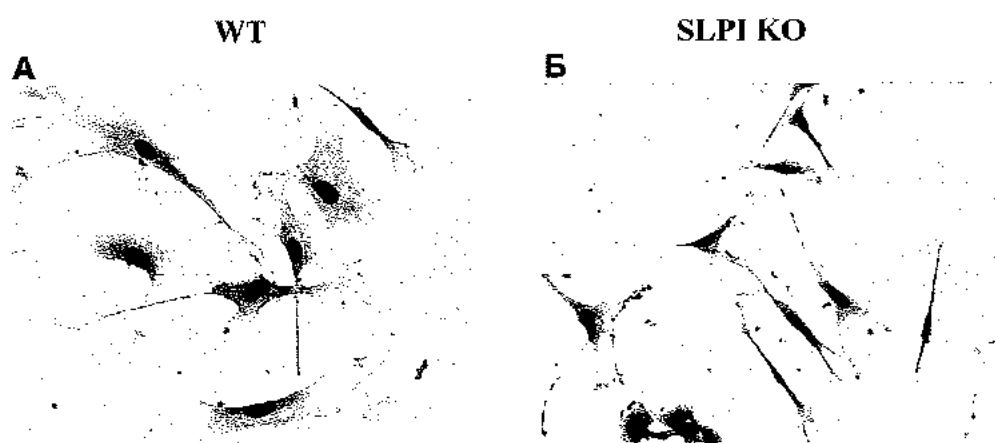


Слика бр 21. Фибробластни клетки екстрахирани од нормална орална мукоза на WT (A) и SLPI KO (B) глумци (DiffQuick x 20)

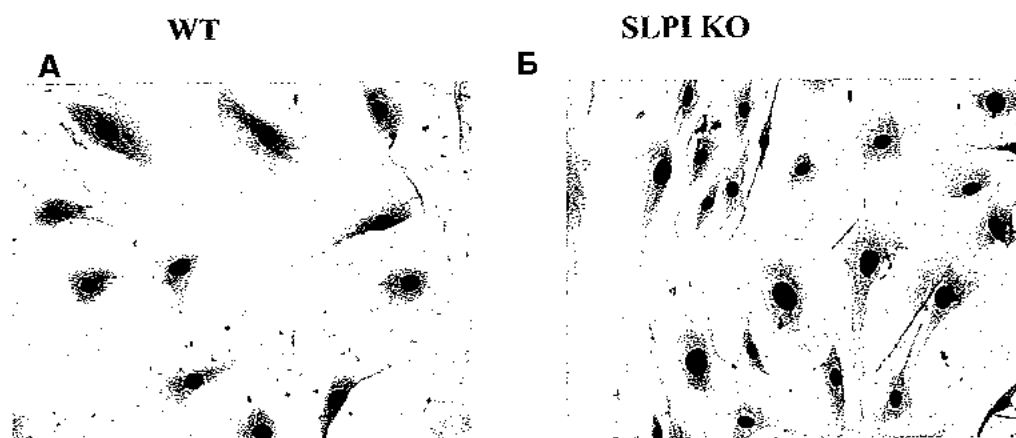
Резултатите од морфолошката анализа на фибробластните клетки после креирање на оралната рана исто така укажуваат на истиот тренд на нагласени морфолошки разлики меѓу SLPI KO и WT фибробластните клетки, кои исто така имаат помали димензии и се со понагласена вретеновидна форма, во споредба со фибробластните клетки екстрахирани од орални рани и тоа прв, трет и петти ден после ранување (слика 22, 23 и 24).



Слика бр 22. Фибробластни клетки екстрахирани од орална мукоза на WT (A) и SLPI KO (B) глумци, прв ден после ранување (DiffQuick x 20)



Слика бр 23. Фибробластни клетки екстрахирани од орална мукоза на WT (A) и SLPI KO (B) глумци, трет ден после ранување (DiffQuick x 20)



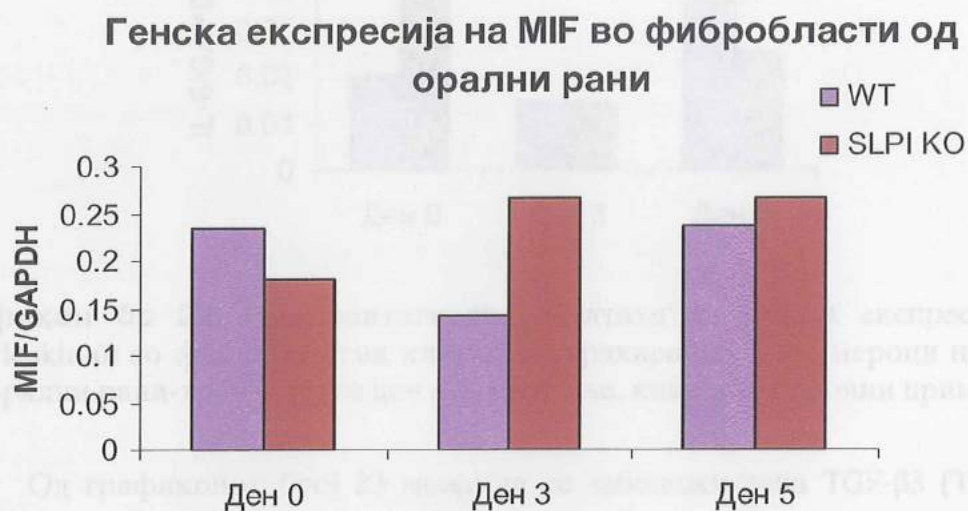Слика бр 24. Фибробластни клетки екстрахирани од орална мукоза на WT (А) и SLPI KO (Б) глумци, петти ден после ранување (DiffQuick x 20)

V.2 Детерминирање на генската експресија на цитокини и фактори на раст во орални фибробласти при орално ранување

На графиконите кои ќе следат се дадени репрезентативни примероци од резултати на вкупно четири RPA последователни анализи на различни нивоа на тотална RNA од фибробластни клетки-добисени од орални рани екстрахирани во различни временски интервали по ранување како и во нормална орална мукоза, при што круцијалната улога на фибробластите во процесите на ремоделирање и реорганизација на ткивниот матрикс, беше одредувана, односно анализирана третиот и петтиот ден по ранување.

Компаративната анализа на податоците од овој суптилен експеримент укажа на трендовската динамика на генската експресија на поедините цитокини и фактори на раст во фибробластите како доминантна клеточна структура, со клучна улога во дефинитивната ре-моделација на матриксните структури при процесот на зараснување на оралните рани.

На Графикон бр 21 е даден графички приказ на репрезентативни резултати од RPA анализата на генската експресија за MIF (Macrophage Inhibitor Factor) во фибробластни клетки екстрахирани од орални рани., при што се приметува дека MIF кај SLPI KO групата во однос на WT примероците има постојано покачени вредности на генска експресија во фибробластите во тек на целиот процес на ткивна ремоделирање и матриксна депозиција, иако почетната вредност на генската експресија на овој фактор, односно вредностите во нормална мукоза имаат обратен тренд. Сепак, највисока разлика на генската експресија може да се забележи третиот ден од ранувањето.

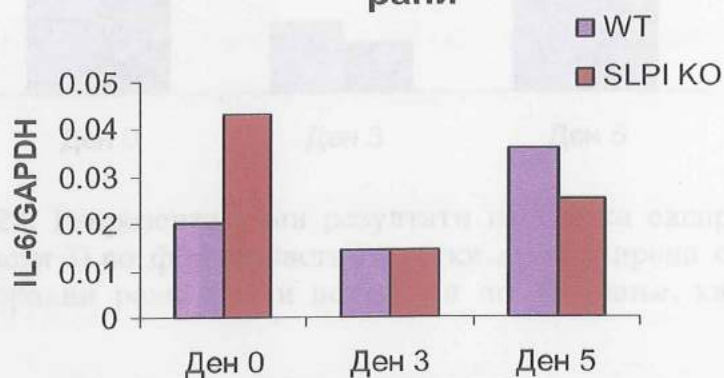


Графикон бр 21. Репрезентативни резултати на генска експресија на MIF (Macrophage Inhibitor Factor) во фибробластни клетки екстрахирани од примероци на WT и SLPI KO орални рани-трет и петти ден по ранување, како и контролни примероци

Фибробластите екстрахирани од примероци на орални рани во отсуство на SLPI во нормална мукоза демонстрираат значително покачени вредности на IL-6, споредено со WT, укажувајќи на веројатна нарушеност на нормалната експресија на овој интерлеукин во отсуство на SLPI. Сепак, во тек на процесот на ранување,

овие вредности се скоро идентични во третиот ден од процесот на зараснување на оралните рани, за да петтиот ден дојде до зголемена IL-6 генска експресија на WT фибробластите, споредено со SLPI KO во истиот временски термин по ранување (Графикон број 22).

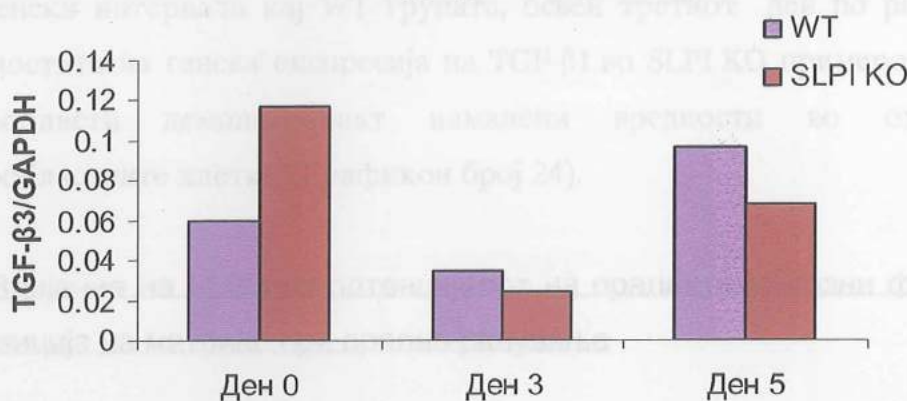
Генска експресија на IL-6 во фибробластни клетки од орални рани



Графикон бр 22. Репрезентативни резултати на генска експресија на IL-6 (Interleukin-6) во фибробластни клетки екстрахирани од примероци на WT и SLPI KO орални рани-трет и петти ден по ранување, како и контролни примероци

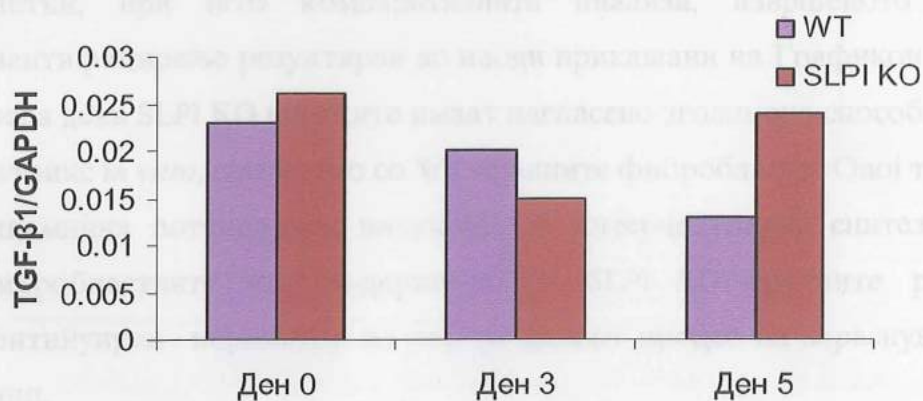
Од графиконот број 23 може да се забележи дека TGF- β 3 (Tumor Growth Factor- β 3) кај фибробластни клетки екстрахирани од SLPI KO примероци на орални рани е со намалена генска експресија во однос на соодветните временски интервали кај WT групата во подоцните фази на процесот на заздравување на раната, односно третиот и петтиот ден. SLPI KO примероците од орални фибробласти од нормална орална мукоза генерално демонстрираат покачени вредности на TGF- β 3.

Генска експресија на TGF- β 3 во фибробласти од орални рани



Графикон бр 23. Репрезентативни резултати на генска експресија на TGF- β 3 (Tumor Growth Factor 3) во фибробластни клетки екстрахирани од примероци на WT и SLPI KO орални рани-трет и петти ден по ранување, како и контролни примероци

Генска експресија на TGF- β 1 во фибробластни клетки од орални рани



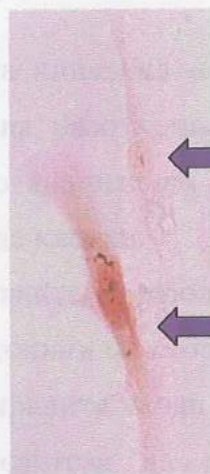
Графикон бр 24. Репрезентативни резултати на генска експресија на TGF- β 1 (Tumor Growth Factor 1) во фибробластни клетки екстрахирани од примероци на WT и SLPI KO орални рани-трет и петти ден по ранување, како и контролни примероци

TGF- β 1 во фибробластни клетки екстрахирани од орални рани кај SLPI KO примероци е со генерално зголемена генска експресија во однос на соодветните временски интервали кај WT групата, освен третиот ден по ранувањето кога вредностите на генска експресија на TGF- β 1 во SLPI KO примероците од орални фибробласти демонстрираат намалени вредности во однос на WT фибробластните клетки (Графикон број 24).

V.3 Влијание на SLPI врз потенцијалот на оралните мукозни фибробласти за депозиција на матрикс при орално ранување

На слика број 25 е даден приказ на примерок од позитивно обоена фибробластна клетка (Picro Sirius Red +) во култура, како и негативно обоена фибробластна клетка (Picro Sirius Red -), при што интензитетот на црвено пребојување е одраз на хидроксипролинската структура, како своевиден специфичен индикатор за интрацелуларна матриксна синтеза во фибробластните клетки, при што компаративната анализа, извршеното селектирање и квантифицирање резултира во наоди прикажани на Графикон бр. 25, од каде се гледа дека SLPI KO клетките имаат нагласено зголемена способност за синтеза на матрикс *in vitro*, споредено со WT оралните фибробласти. Овој тренд на нагласена динамична потенцирана индукција за интерцелуларна синтеза на матрикс на фибробластните клетки-деривати од SLPI KO оралните рани претставува континуиран параметер во тек на целиот процес на зараснување на оралните рани.

У.4 Фибробластна клетка



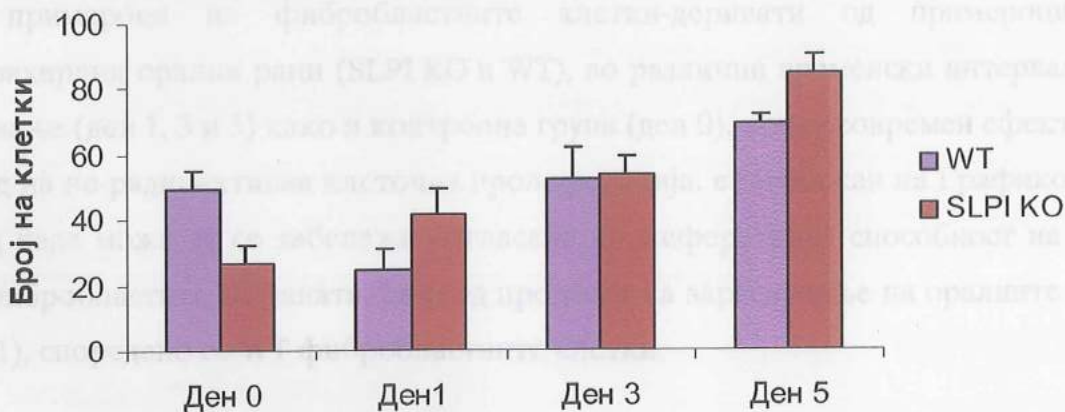
НЕГАТИВНО ОБОЕНА
ФИБРОБЛАСТНА
КЛЕТКА

ПОЗИТИВНО ОБОЕНА
ФИБРОБЛАСТНА
КЛЕТКА

Слика бр 25. Примероци од фибробластни клетки, со висок и низок интензитет на пребојување на хидроксипролинот, како индикатор за колагена синтеза. (Picrosirius Red x 40)

У.4.1. Фибробластна пролиферација

Синтеза на матрикс *in vitro* во орални рани



Графикон бр 25 Синтеза на матрикс *in vitro* во примероци од орални рани

V.4 Фибробластна кинетика

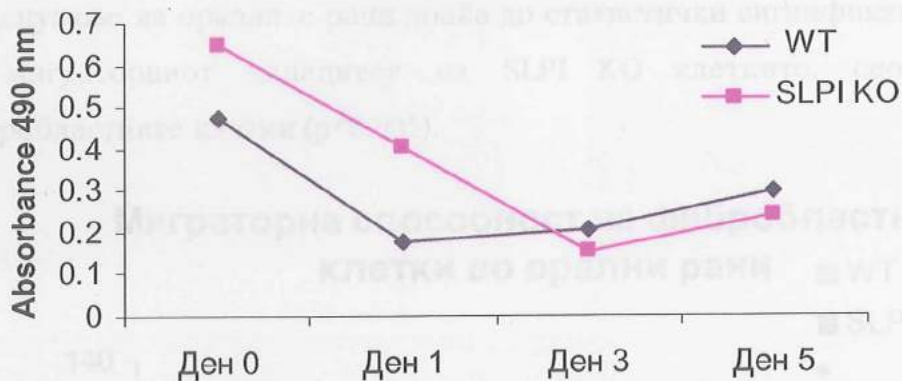
Клеточната кинетика на оралните мукозални фибробластни клетки, со посебен акцент на разоткривање на улогата на SLPI во овие процеси, беше дефинирана како анализа на пролиферативните способности и миграторниот потенцијал на овие клетки.

Квалитативните морфолошки разлики, разликите во генската експресија на поедините цитокини фактори и фактори на раст кај фибробластните клетки, како и детерминирани наоди за дефинитивни разлики во однос на целуларните капацитети за синтеза на матрикс *in vitro*, укажаа на неопходноста од дополнителна научна експлорација, заради појасна претстава за кинетичките особености на фибробластите при процесите на зараснување на оралните рани.

V.4.1. Фибробластна пролиферација

Пролиферативниот афинитет на фибробластните клетки, беше одредуван врз примероци на фибробластните клетки-деривати од примероци на екстрахирани орални рани (SLPI KO и WT), во различни временски интервали по ранување (ден 1, 3 и 5) како и контролна група (ден 0), преку современ ефективен метод на не-радиоактивна клеточна пролиферација, е прикажан на Графикон бр. 26 од каде може да се забележи нагласена пролиферативна способност на SLPI KO фибробластите во раната фаза од процесот на зараснување на оралните рани (ден 1), споредено со WT фибробластните клетки.

Пролиферативни карактеристики на оралните фибробласти



Графикон бр 26. Пролиферација на фибробластни клетки екстрахирани од орална мукоза-прв, трет, петти ден по ранување, како и контролна мукоза, кај WT и SLPI KO експериментални животни, после 24 часовна инкубација

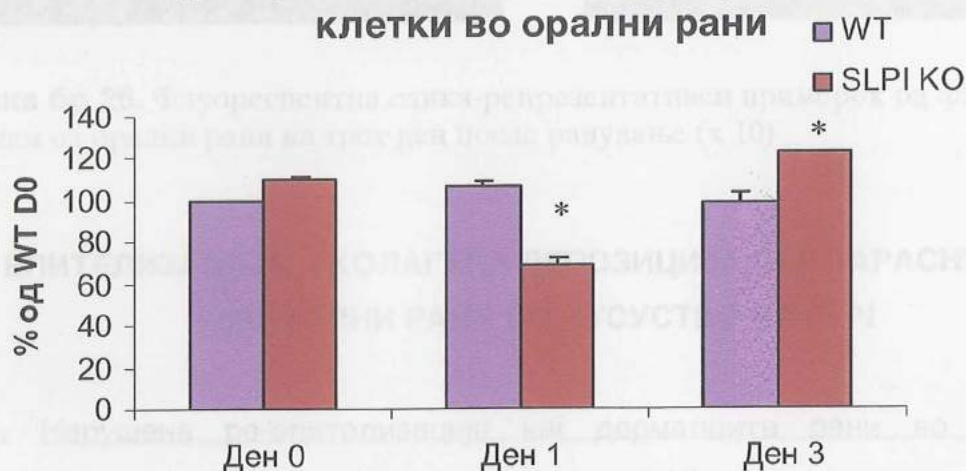Истиот тренд е забележан и кај клетките во нормална мукоза, односно пред ранувањето, кај обете групи, при што SLPI KO фибробластите имаат посилен пролиферативен потенцијал во однос на WT клетките; третиот ден се забележува драстичен пад на пролиферативната способност на SLPI KO фибробластните клетки, тренд кој продолжува и петтиот ден од процесот на зараснување на оралните рани, за разлика од WT орални фибробластни клетки кај кои доаѓа до значително зголемување на пролиферативните капацитети третиот ден од процесот на зараснување на оралните рани.

V.4.2 Фибробластна миграција

Резултатите од испитувањата на миграторните способности на оралните фибробластни клетки, екстрахирани од нормална орална мукоза, како и еден, три и пет дена после креирањето на орална рана кај WT и SLPI KO експериментални

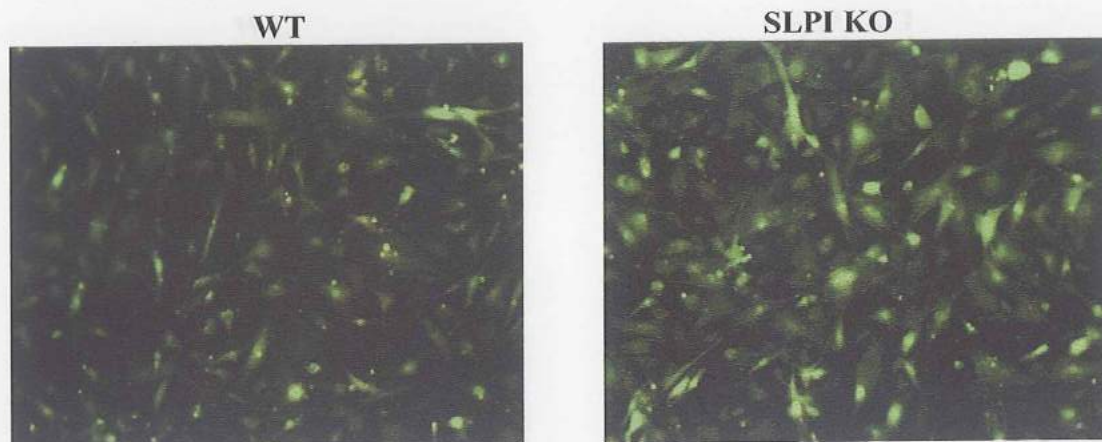
животни се дадени на графикон бр 27; од истиот се гледа слабо сигнификантно намалената миграторна способност на SLPI KO оралните фибробласти во првиот ден после ранувањето ($p < 0.05$). Сепак, веќе третиот ден од процесот на зараснување на оралните рани доаѓа до статистички сигнификантно покачување на миграторниот капацитет на SLPI KO клетките, споредено со WT фибробластните клетки ($p < 0.005$).

Миграторна способност на фибробластните клетки во орални рани



Графикон бр 27. Миграторна способност на фибробластни клетки екстрахирани од орална мукоза-прв, трет, петти ден по ранување, како и контролна мукоза, кај WT и SLPI KO експериментални животни, после 24 часовна инкубација.

Високо сензитивниот флуоресцентен метод, за визуелизирање на мигрирачките фибробластни клетки, (слика бр 26) јасно укажа на поинтензивно флуоресцентно обојување на SLPI KO фибробластните клетки третиот ден по ранувањето, споредено со WT клетките, како доказ за исклучително зајакнатиот миграторен потенцијал на овие клетки третиот ден по ранувањето.



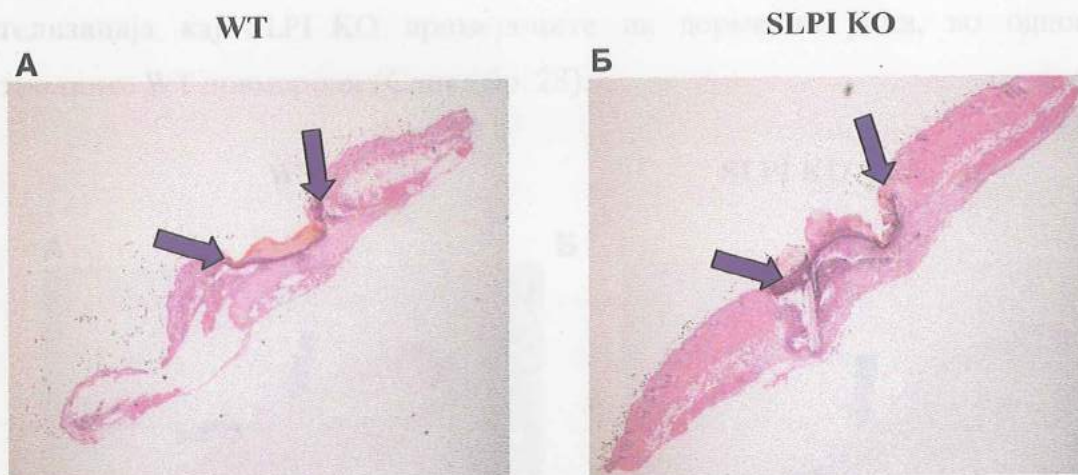
Слика бр 26. Флуоресцентна слика-репрезентативен примерок од фибробластни клетки од орални рани на трет ден после ранување (x 10)

VI. ЕПИТЕЛИЗАЦИЈА И КОЛАГЕНА ДЕПОЗИЦИЈА ПРИ ЗАРАСНУВАЊЕ НА ДЕРМАЛНИ РАНИ ВО ОТСУСТВО НА SLPI

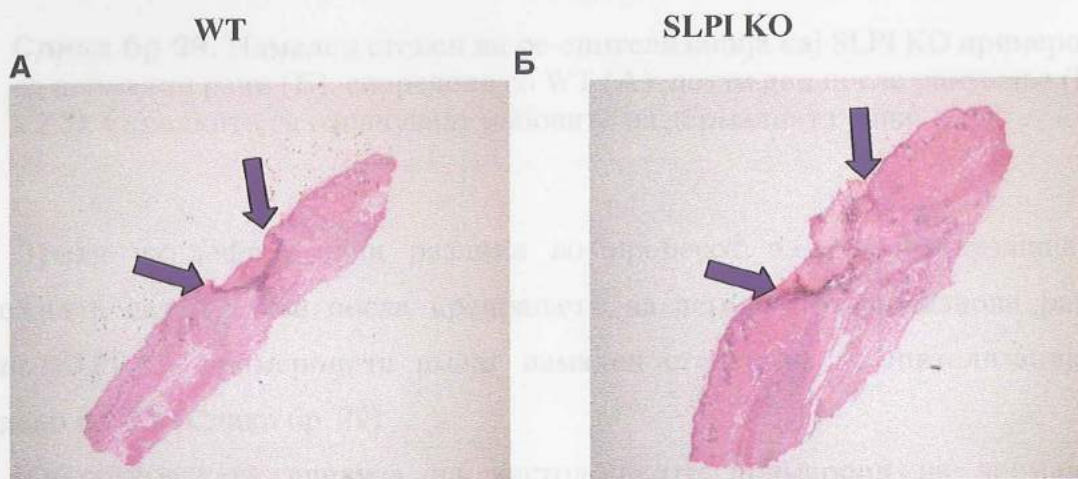
VI.1. Нарушена ре-епителизација кај дермалните рани во услови на недостаток на SLPI (Secretory Leukocyte Protease Inhibitor).

Дермалните- “full thickness” рани, оставени да зараснат-per secundam и екстрахирани со прецизна околна ексцизија, во различни временски периоди: прв, трет, и петти ден од експериментално создадената рана, беа микроскопски анализирани за детерминирање на евентуални разлики во процесот, односно брзината на ре-епителизација на истите.

Резултатите од компарацијата на SLPI KO и WT примероците на дермални рани, земени еден ден после ранувањето се прикажани на слика бр 27, при што може да се забележи дека не постојат особено евидентни разлики во почетната фаза на ре-епителизација при зараснување меѓу обата примероци.



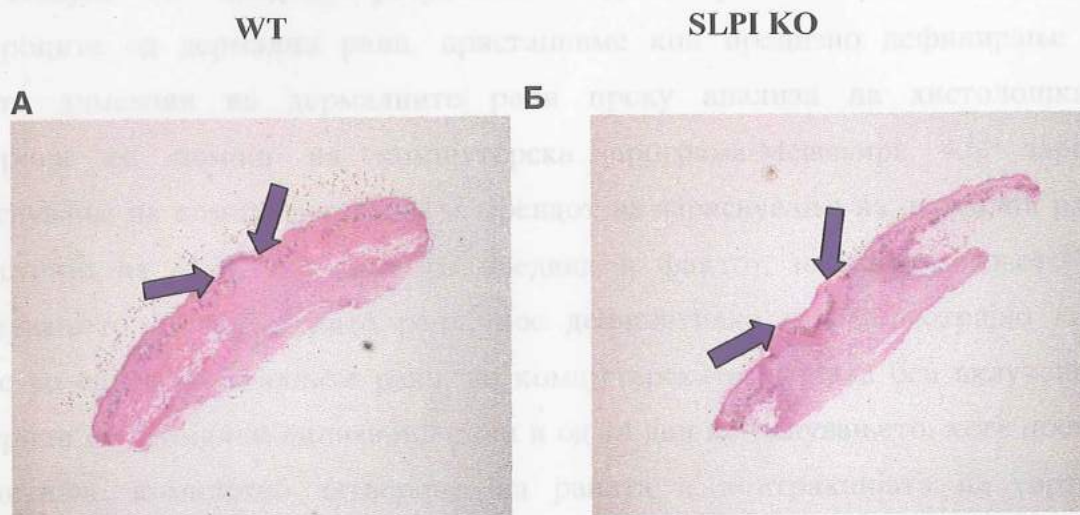
Слика бр 27. Степен на ре-епителизација кај WT (A) и SLPI KO (Б) примероци на инцизални дермални рани, еден ден после ранување (HE x 2.5). Стрелките ги означуваат рабовите на дермалната рана.



Слика бр 28. Успорена фаза на ре-епителизација кај SLPI KO примероци од дермални рани споредено со WT, трет ден после ранување (HE x 2.5). Стрелките ги означуваат рабовите на дермалната рана

Сепак споредбената анализа на примероците земени после третиот ден укажува на присутни разлики, односно лесно изразена поспора фаза на ре-

епителизација кај SLPI KO примероците на дермални рани, во однос на контролните WT примероци (Слика бр. 28).



Слика бр 29. Намален степен на ре-епителизација кај SLPI KO примероци од дермални рани (Б), споредено со WT (А), петти ден после ранување (HE x 2.5). Стрелките ги означуваат рабовите на дермалната рана

Тренд на дефинитивни разлики во процесот на ре-епителизација е забележан и петтиот ден после креирањето на дермалните инцизионни рани, односно SLPI KO примероците имаат намален степен на ре-епителизација, споредено со WT (Слика бр. 29).

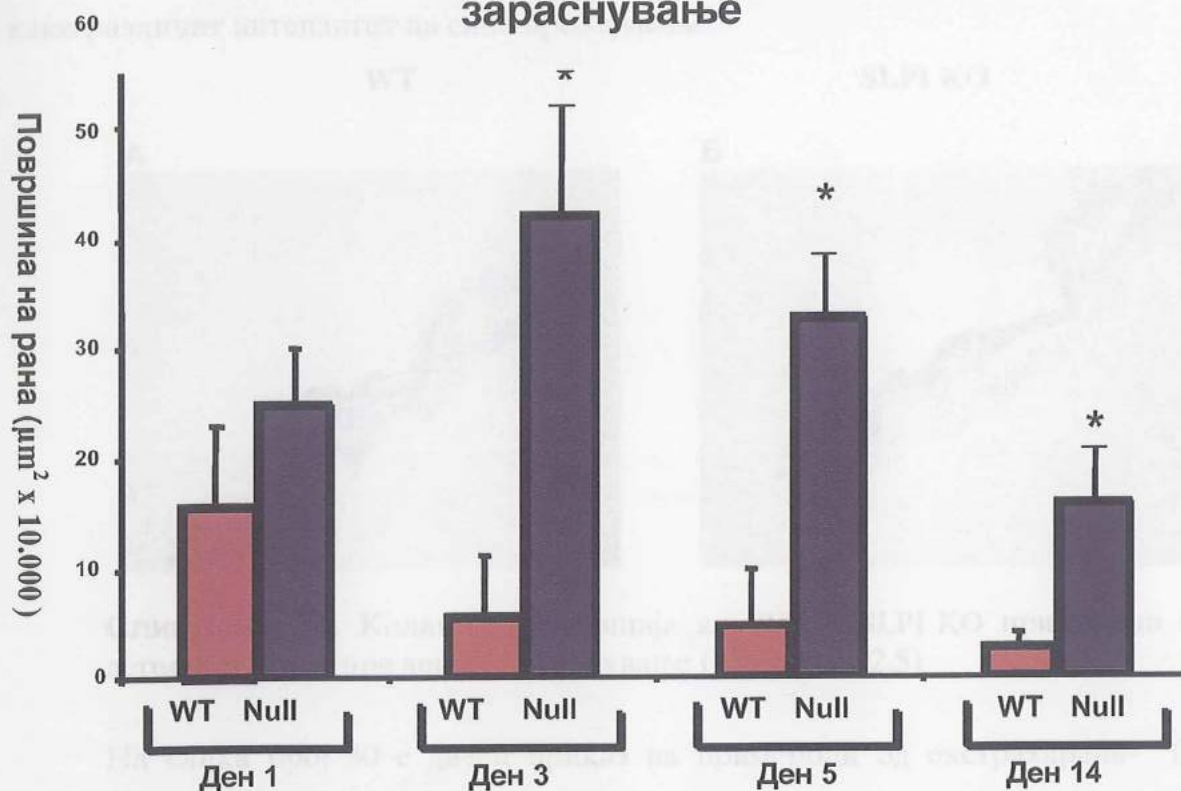
Микроскопската анализа на хистолошките примероци на дермални инцизионни рани креирани кај SLPI KO и WT(контролни) глумци, и екстрахирани во детерминирани временски интервали, секако дека укажа на дефинитивен тренд на поспоро и одложено зараснување на дермалните рани во отсуство на SLPI.

VI.1.1. Споредбена компјутерска анализа на димензиите на дермалните рани

Имајќи ги предвид резултатите од микроскопската анализа на примероците од дермални рани, пристапивме кон прецизно дефинирање на точните димензии на дермалните рани преку анализа на хистолошките примероци со помош на компјутерска програма-Metamorph 4.6. заради постигнување на комплетна слика за трендот на зараснување на дермални рани во отсуство на SLPI, а имајќи го предвид и фактот за времетраењето на зараснувањето на дермалните рани, кое дефинитивно е подолготрајно како процес во однос на оралните рани, во компјутерската анализа беа вклучени и примероци од дермални инцизионни рани и од 14 ден по ранувањето, кога постои дефинитивно комплетно затворање на раната и контракцијата на сврзоткивното лузнесто ткиво е завршена. Добиените резултати се прикажани на Графикон број 28 при што од графиконот јасно се гледа дека постои разлика меѓу димензиите на дермалните рани меѓу обете испитувани групи, во тек на целиот процес на зараснување на дермалните рани.

Оваа суштина компјутерска анализа укажа на фактот дека SLPI KO примероците уште првиот ден по “ледирањето” имаат зголемени димензии споредено со примероците на дермални рани креирани на дорзумот од WT експерименталните животни. Веќе третиот ден, овие разлики добиваат статистички сигнификантен карактер, а тој тренд на статистичка сигнификантност на разликите меѓу SLPI KO и WT примероците на дермални рани продолжува и петтиот, па дури до четиринаесетиот ден по креирањето на истите, при што дефинитивно се потврдува еден тренд на прогресија во разликите помеѓу примероците.

Димензии на дермални рани во тек на зараснување

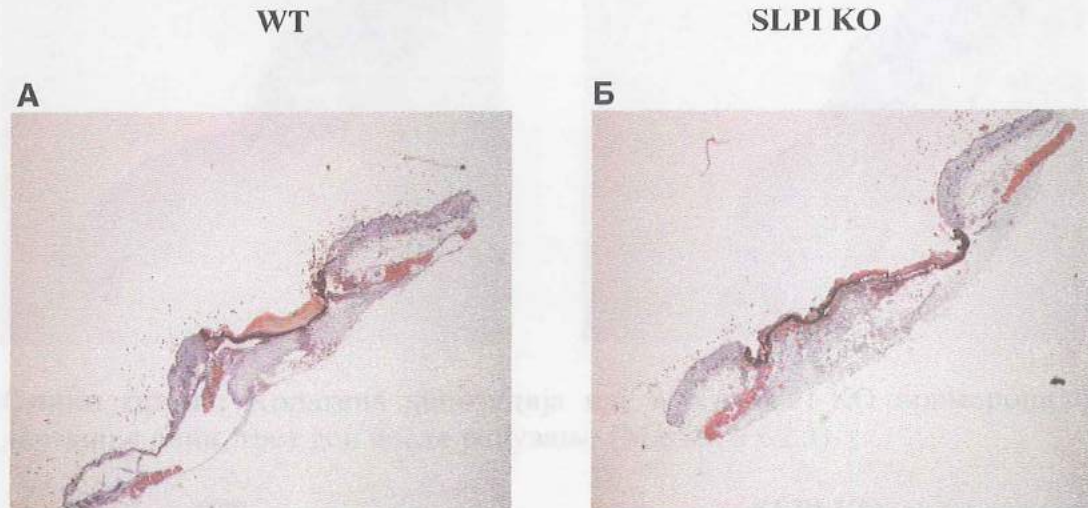

Графикон 28. Сигнификантно поголеми димензии на дермални рани кај SLPI KO примероците, во однос на WT, на прв, трет, петти и четиринаесети ден од процесот на зараснување на дермалните рани.

VI.2. Колагена депозиција кај дермални рани, при недостаток на SLPI

Колагената депозиција кај дермалните инцизионни рани во тек на процесот на зараснување на истите, а во контекст на улогата на SLPI молекулата во процесите на зараснување на дермалните рани беше детерминирана со микроскопска анализа на препаратите од дермалните рани, екстрахирани во

различни временски интервали (ден 1, 3 и 5), а обоени по методот на Masson's, кој дава реален приказ на степенот на колагената депозиција, манифестиран како различит интензитет на сино пребојување.



Слика бр. 30. Колагена депозиција кај WT и SLPI KO примероци од дермални рани, прв ден после ранување (Masson's x 2.5)

На слика број 30 е даден приказ на примероци од екстрахиран- “full thickness” инцизиони дермални рани, прв ден после креираната рана. Од сликата може да се заклучи дека не се забележуваат посебни разлики меѓу обоеноста на препаратите од WT и SLPI KO примероците на дермална рана, што укажува на фактот дека колагената депозиција кај дермални рани првиот ден од зараснувањето на истите не е асоцирана со евентуалното отсуство на SLPI.

На слика број 31 е даден приказ на колагена депозиција кај WT (A) и SLPI KO (B) примероци од дермални рани, трет ден после ранување. Од препаратите може да се заклучи дека истотака не постои некоја поголема разлика во интензитетот на бојење на колагените депозити кај SLPI KO и WT примероците на дермални рани.

поголем интензитет на колагено бојење, во однос на SLPI KO примероците (Слика број 32, А и Б), што веројатно претставува израз на намалениот степен на колагена депозиција кај SLPI KO примероците на дермални рани, во зрелите фази од процесот на зараснување на дермалните рани (петти ден); очигледно дека споредбената анализа на колагената депозиција кај примероци од дермални инцизионни рани креирани кај SLPI KO и WT глумци, и екстрахирани во детерминирани временски интервали укажа на одложено матриксна депозиција во дермалните рани во отсуство на SLPI петтиот ден од процесот на зараснување на истите, термин кој се совпаѓа со доцната фаза од процесот на зараснување на дермалните рани, односно матриксната депозиција и реорганизација.

Дискусија

ДИСКУСИЈА

Стручно-научната литература која ни беше на располагање ја карактеризираат присутни, но не така бројни податоци и информации, кои укажуваат пред се на значајната и мултипотентна улога на SLPI (Secretory Leukocyte Protease Inhibitor) во процесот на зараснување на дермалните рани и процесите на ткивна репарација како одговор на надворешни влијанија, воопшто; меѓутоа, улогата на овој секреторен инхибитор на леукоцитната протеаза во процесот на зараснување на оралните рани досега не е поцврсно истражувана.

Дел од причините за тоа лежи во отсуството на соодветен експериментален анимален модел за научна експлоатација, како и во фактот дека SLPI е релативно ново детектирана молекула, чии механизми на делување на молекуларно ниво сеуште се предмет на стручно-научна претрага од повеќе биомедицински аспекти.

Ваквите факти, како и инсуфициентноста на постоечките модели за истражување на ткивниот регенерирачко-репаратoren одговор на оралната мукоза претставуваа сериозен предизвик и поттик за наш стручно-научен обид насочен кон посеопфатноа осознавање на улогата на SLPI во процесот на зараснување на оралните рани.

Во тој контекст, искреираваме сосема нов и оригинален модел за експлорација на зараснувањето на оралните мукозни рани, преку т.н “букална мукозна punch биопсија” (buccal mucosal punch biopsy), во функција на поцелосно одгонетнување на улогата на SLPI во процесите на ткивна репарација, во услови на орална мукозна рана. На овој начин, за прв пат воведената примена на булалната мукозна биопсија, наспроти традиционално користениот модел за истражување на ткивно-целуларните аспекти на зараснувањето на оралните рани-преку т.н. палатинална ексцизиона рана-“palatal excisional wound” (Nooh, 2003), која имплицира и процеси на зараснување на потпорната коска, секако

дека ја овозможува пореално детекцијата на полиаспектите на чисто мукозното зараснување на оралните рани.

Експонирањето на коската кај палатиналните ексцизиони рани предизвикува суперфицијална остеонекроза која од своја страна придонесува за терцијално, а не секундарно зараснување на ваквата рана, следено од нагласен дискомфорт и намалена способност за исхрана на експерименталните животни.

Специфичната локализација на палатиналната рана априорно ја трансформира во вулнерабилна ареа која споро епителизира и е подложна на продолжителни механички, бактериски и други влијанија, кои од своја страна дополнително го нарушуваат деликатниот хомеостатски и ткивно-целуларен баланс, проблематизирајќи го на свој начин процесот на зараснување на ваквите орални рани; експерименталните животни, во нашиот модел, немаа никакви дополнителни проблеми, односно беа во состојба нормално да се хранат, со што беше избегната промената на начинот на исхрана, како резултат на експериментот.

Контрактилноста на оралните мукозни рани во нашиот модел (“букална мукозна биопсија”) овозможи природно приближување на епителните рабови на раната, како природен процес, постојано присутен кај оралните рани, имајќи го предвид дополнително и фактот за региите на најчеста локализација на оралните рани во оралниот кавум, воопшто.

Нашиот модел на орални мукозни рани, за разлика од палаталниот модел, овозможува и поегзактна споредба на молекуларно и клеточно ниво со класичниот дермален модел на инцизиона рана бидејќи контракцијата на раната, како критичен момент во зараснувањето на оралните рани се јавува во булалната мукоза, но не и во прикрепеното сврзно ткиво на палатумот. Поради овој недостаток на палатиналниот ексцизионен модел на орална рана, нашите резултати се во спротивност со наодите на Nooh и Graves (2003), кои вршејќи

споредба меѓу палатинални мукопериостални рани и дермални инцизиони рани известуваат за поспоро зараснување на оралните рани во однос на дермалните инцизиони рани, со нагласено повисоко присуство на полиморфонуклеарни леукоцити и намален квантум на новоформирано сврзно ткиво, што, на свој начин, повторно укажува на потребата од етаблирање на знатно попрецизен научен модел за експлорација на сложените механизми на зараснување на оралните мукозни рани, кој и дефинитивно би ја овозможил на пообјективен начин компарацијата со научно, досега пошироко етаблираниот модел на дермална инцизиона рана.

Повремено, и јазичниот модел (Nagy, 2001), преку креирањето на рана на јазикот бил користен како модел за истражување на зараснувањето на орални рани, пред сè, поради лесниот пристап, и присутната контрактилна способност на раната во тој предел. И покрај овие карактеристики, овие рани сепак неможат да се споредуваат со дермалните рани, поради специјализираниот епител присутен на јазикот, како и поради нагласената можност за крварење која може да го комплицира процесот на зараснување на раната.

Истовремено, со нашиот модел, за првпат се воведува и употребата на ткивен маркер, всушност ткивна боја за идентификација на оралните рани, која се покажа исклучително корисна, како ефективен метод за лоцирање на специфичното место на лезијата, дури и во временски интервал кога макроскопски оралните рани не беа видливи, пред сè поради малата димензија и брзата ре-епителизација и затворање на оралната рана.

Иако макроскопски, региите на оралните мукозни рани беа видливи првиот и третиот ден од ранувањето, сепак, после третиот ден кај WT, односно петтиот ден кај SLPI KO животните, оралните рани не можеа да бидат идентификувани без употреба на ткивната боја, поради силната контрактилност и последователната рапидната ре-епителизација на оралните рани во букалната

мукоза, за разлика од дермалните рани, чија ре-епителизација не е комплетна ни до петтиот ден кај WT, односно 7-10 ден кај SLPI KO дермалните рани (Ashcroft и сор., 2000).

Побрзото зараснување на оралните во однос на дермалните рани покажа димензија на постојан тренд, присатен во нашите експерименти без разлика на присутноста на SLPI, иако процесот е пролонгиран и одложен, дури и во оралната мукоза, кај експериментални животни кај кои отсуствува оваа молекула.

Нарушен степен на зараснување на дермалните и оралните рани беше регистриран кај експерименталните животни на кои претходно им беше отстранет генот за продукција на секреторниот инхибитор на леукоцитната протеаза.

Нашите наоди и дефинитивно научно ја демонстрираат и афирмираат важната улога на SLPI во процесот на зараснување на оралните рани. Зараснувањето на раните генерално беше позабрзано кај раните во оралната мукоза, споредено со дермалните инцизиони рани а макроскопските разлики меѓу SLPI KO и WT раните беа помалку нагласени.

Отсуството на SLPI води кон пролонгирано и одложено зараснување на оралните мукозни рани, карактеризирани со нарушена ре-епителизација, зголемени димензии на раните, нагласен и пролонгиран инфламаторен одговор, изразена еластазна и матрикс-металпротеиназна активност и одложена матриксна депозиција.

Овие карактеристики на нарушено заздравување во отсуство на SLPI беа претходно демонстрирани кај дермални рани (Ashcroft и сор., 2000), но секако дека претставуваат особен предизвик за стручно-научна екслорација во оралниот кавум каде бројни фактори би можеле потенцијално да го компензираат отсуството на SLPI.

И покрај етаблираните хистолошки структурни разлики меѓу оралната мукоза и дермисот, постојат и други фактори кои придонесуваат за подобрата репараторна способност на оралната мукоза во однос на кожата, при што се поставува сериозна дилема: дали отстранувањето на само еден од овие фактори од целиот процес на зараснување би имало сигнификантно влијание врз целиот процес?

Нагласената васкуларизација на оралната мукоза, саливарните бактериски фактори, присуството на специфична фибробластна популација во оралната мукоза како и диференцираната експресија на про-инфламаторните фактори и факторите на раст се асоцирани со силната способност за зараснување на оралната мукоза.

SLPI поседува антимикуробни карактеристики (Shugars и сор., 2001), а оралните и мукозните фибробласти поседуваат селективни разлики во однос на клеточното однесување и нивниот одговор кон факторите на раст, што најверојатно резултира во различното зараснување на оралните и дермалните рани (Lee и Eun, 1999).

Саливарниот EGF (Еозинофилен Фактор на Раст) ја регулира еозинофилната експресија на TGF- α во орални рани кај експериментални животни (хамстер), при што оралните рани зараснуваат приближно двојно побрзо отколку соодветните дермални рани (Yang и сор., 1996).

За поедини фактори, како што е IL-1 (Interleukin-1), има докази за нивната клучна улога во побрзото зараснување на оралните, во споредба со дермалните рани (Graves и сор., 2001).

Growth regulated peptide α (GRO- α), кој е со хемотактична улога во однос на неутрофилите, е продуциран од оралните, но не и од дермалните кератиноцити, во услови на присуство на IL-1, што од своја страна, исто така ги објаснува

посебните карактеристики на зараснувањето на оралните мукозни рани (Li и Tomhill, 2000).

Неодамна докажаната диференцијална експресија на FIRE (fibroblast-growth factor inducible element), според некои автори е асоцирана како фактор кој придонесува за доброто зараснување на оралните рани (Rautava, 2003).

Присуството на мноштво фактори кои имаат позитивен репараторен потенцијал, како и нивната релативна неспособност да го надополнат целосно влијанието на SLPI молекулата во процесот на зараснување на оралните мукозни рани оди во прилог на фактот дека SLPI има потенцијално повеќе од нагласена и дефинитивно значајна улога во процесите на ткивно-целуларната репарација и заздравувањето на оралната мукоза.

Ре-епителизацијата е критичен и водечки во оптималното зараснување на раните воопшто, посебно значајно во раните фази на овој сложен процес. Новоформираниот епител ја заштитува зоната на лезијата од инфекција, како и од трауматски влијанија.

Базичната општоприфатена хистолошка форма и модел на зараснување на оралните рани опфаќа разраснување на епителот од страничните делови на креираните мукозни рани кон и преку подрачјето на раната, т.н. "wound bed", кое е исполнето со фибрин и инфламаторни клетки. Спојот меѓу оригиналниот епител на рабовите на раната и новоформираниот разраснат епител може дефинитивно да се идентификува преку позицијата на колагените влакна во потпорното сврзно ткиво, кое е позиционирано под епителот (Bartkova, 2003).

Намалената брзина во процесот на ре-епителизација кај нашите експериментални SLPI KO орални мукозни рани, споредено со раните од нормална орална мукоза на генетски неманипулираните експериментални животни (WT глувци), оди во прилог на фактот за веројатно нарушување на деликатниот хомеостатски баланс, уште во раната фаза од процесот на

заздравување на оралните рани. При ова, инфламаторните процеси веројатно претставуваат клучен фактор за темпото и ефективноста на реепителизацијата.

Регрутацијата на инфламаторни клетки сигурно дека претставува клучен фактор во процесот на зараснување на раните, а продлабочувањето и нарушувањето на инфламаторната фаза од овој процес е најчесто асоцирано со одложено (пролонгирано) зараснување на истите, при што процесите на одложено зараснување на раните се асоцирани со зголемени нивоа на еластазата и пролонгирана инфламација кај хронични хумани рани и кај акутни рани кај постари лица (Ashcroft и соp., 1999; Herrick и соp., 1997).

Бројот на инфламаторни клетки во услови на отсуство на SLPI, во текот на целиот консолидационен процес на зараснување на оралните рани (1-5 ден), е сигнификантно повисок, споредено со нормалните експериментални животни, што коинцидира и со најизразените генерални разлики во зараснувањето на оралните рани. Овој факт недвосмислено укажува на круцијалната улога на инфламаторната фаза од процесот на зараснување на раните во правилното регулирање на целиот процес на ткивна репарација.

Серинските протеази од инфламаторните клетки, вклучувајќи ги и неутрофилите, се дефинитивно имплицирани во многу инфламаторни нарушувања. Бројни студии индицираат дека инхибиторите на серинските протеази, како што е SLPI ги демонстрираат своите анти-инфламаторни ефекти не само преку инхибиција на неутрофилната еластаза и другите леукоцитни серински протеази, туку се во состојба и да ја редуцираат индуцираната повреда на ткивото при анимални експериментални модели (Nagai и соp., 1992; Mitsuhashi и соp., 1996).

SLPI исто така ја инхибира и про-инфламаторната активност на бактериските продукти, како што се липополисахаридите, и ја регулира активноста на инфламаторните клетки (Jin и соp., 1996, Ding и соp., 1999).

Неутрофилната еластаза ја нарушува одбранбената реакција против инфекција преку деградирање на опсонините, како и површинските рецептори на макрофагите (Stockley, 1994; Hiemstra и сор., 1998), создавајќи повољна микросредина за делување на инфективните агенси и патогени. Поради тоа, SLPI, како инхибитор на неутрофилната еластаза, индиректно учествува во заштита на организмот од ова еластазно предизвикано нарушување на одговорот на домаќинот.

Неколку студии укажаа на фактот дека еластазните инхибитори како SLPI и елафинот можат исто така и директно да поседуваат антимикуробни својства (Hiemstra и сор., 1996; Simpson и сор., 1999). Бидејќи епителот претставува голем извор на овие протеазни инхибитори, SLPI веројатно претставува дел од палетата на антимикуробни пептиди кои се сецернирани од епителните клетки партиципирајќи на таков начин, како важен дел од одбрамбените механизми на заштита против инфекција со патогени.

Антимикуробната активност на SLPI е најверојатно независна од неговата способност да делува како инхибитор на еластазата, и SLPI е активен против грам-позитивните и грам негативните бактерии (Hiemstra и сор., 1996), фунгите (Simpson и сор., 1999) и одредени вируси, како што се HIV, Sendai и Influenza A (Shugars, 1999).

Инхибиторите на протеазите можат исто така да ја регулираат ткивната одбрана преку нивната способност да го контролираат протеолитичкото процесирање на антимикуробните пептиди. Најголем дел од овие пептиди се продуцираат како про-протеини, при што е неопходно претходно процесирање пред да се ослободат како активни пептиди.

Инхибицијата на еластазната активност во раните настаната како резултат на инхибиторите на протеазата ја блокира протеолитичката генерација на активни кателицидини (антимикуробни пептиди) и реперкуторно ја инхибира

антимикробната активност на флуидот во раните (Cole и сор., 2001). Овие наоди ја потврдуваат способноста на инхибиторите на серинските протеази, меѓу кои и SLPI, да го регулираат процесирањето на антимикробните пептиди, при што можат директно да влијаат врз леукоцитните функции, како што се хемотаксата и ослободувањето на медијатори на инфламација.

SLPI претставува еден од значајните регулатори на инфламаторниот одговор, дејствувајќи преку редукција на генската активација што резултира во генерирање на соодветни цитокини и хемокини (Ward и Lentsch, 2002) кои од своја страна дефинитивно остваруваат круцијална улога во регулирањето на соодветниот ткивен репараторно-регенерирачки одговор на организмот при повредите.

Матриксната депозиција е истотака еден од клучните фактори за нормално зараснување на раните. Дисрегулацијата на овој процес е асоцирана со дефектно заздравување на раните, што води кон создавање на хронични рани, појава на лузнесто ткиво и келоидни формации. Инхибиторите на протеазите се рестриктори на екстрацелуларната протеолитичка активност и на тој начин обезбедуваат заштита против прекумерна протеолитичка разградба на ткивниот матрикс.

Моделирањето на екстрацелуларниот матрикс (ECM) е регулирано преку продукцијата и дејството на екстрацелуларните протеинази, пред се и примарно на матриксните металпротеинази (MMP). Тие играат клучна улога во деструкцијата на сврзното ткиво кај хронични инфламаторни лезии, па поради тоа е битно да се идентификуваат природни инхибитори кои ја супримираат продукцијата на овие ензими. SLPI е очигледно потентен инхибитор на феноменот на сигналната трансдукција кај моноцитите кој од своја страна води до продукција на MMP (Zhang и сор., 1997).

Намалената матриксна депозиција и продолжената инфламаторна состојба во SLPI KO оралните мукозни рани во нашите експерименти беа асоцирани со зголемена еластазна активност и продукција на матриксни металопротеинази. Очекувано, во услови на отсуство на SLPI, нивоата на ткивна еластазна активност беа консекутивно покачени кај SLPI KO примероците, споредено со контролните примероци, во текот на сите фази од процесот на зараснувањето на оралните рани.

Сепак, сигнификатно зголемена еластазна активност беше детектирана третиот ден од ранувањето, што секако коинцидира со периодот на најинтензивна активност во матриксот, и неговите динамични процеси на матриксна депозиција/разградба, што веројатно претставува клучна кулминативна точка на протеолитичкиот дисбаланс, пред сè поради отсуството на SLPI, како инхибитор на еластазната активност.

Ткивните протеински екстракти од SLPI KO оралните рани покажаа вкупно зголемено покачување на MMP2 и MMP9 активноста, што од своја страна дополнително го интензивира и потенцира протеолитичкото миље, нарушувајќи ја репарацијата и доведува до дефинитивно нарушен ткивен репараторен, односно заздравувачки одговор.

Редуцираната матриксна депозиција како резултат на зајакнатата еластазна активност, како и дополнителната еластазно условена активација на матриксните металпротеинази, води локално до потенцирана матриксна разградба (Song и сор., 1999).

Отсуството на SLPI за време на процесот на зараснување на раните води кон зголемени нивоа на еластазата и матриксните металопротеинази, како и консекутивна деградација на протеогликаните, колагенот и фибронектинот, кои претставуваат структурални и функционални протеини, нормално депонирани во

претставуваат структурални и функционални протеини, нормално депонирани во раните во тек на процесот на заздравување (McDonald и Kelley, 1980; Kafienah и сop., 1998).

Инфламаторните процеси за време на зараснувањето на оралните рани се дополнително интензивирани во отсуство на SLPI, најверојатно поради фактот што пептидите кои водат потекло од еластинот, а кои се ослободуваат како резултат на еластазната активност имаат специфични хемоатрактантни својства за инфламаторните клетки, на тој начин продлабочувајќи ја и инфламацијата и протеолизата (Grosso и Scott, 1993).

Дермалните и оралните фибробласти демонстрираат фенотипски разлики во реорганизацијата на екстрацелуларниот матрикс (ECM), како и во активноста на матриксните металпротеинази (Stephens и сop., 2001).

Продукцијата на матриксните металпротеинази (MMP) од страна на фибробластите е регулирана од мноштво на фактори, вклучувајќи ја и ECM/клеточната интеракција (Seltzer и сop., 1994), механичката сила (Tomasek и сop., 1997) и експресијата на различни цитокини и фактори на растот, како што се TGF- β , интерлеукин-1 и TNF- α (Ries и Petrides, 1995).

Резултатите од нашата анализа на генската експресија на поедините цитокини и фактори на раст во дермалните и оралните рани при процесот на зараснување и ткивна регенерација на истите сугерираа и дефинитивно постоење на една дисрегулираност на овие важни фактори во отсуство на SLPI.

MIF игра соодветна улога во процесите на зараснување на раните како про-инфламаторен цитокин инволвиран преку хормоналната регулација на инфламацијата (Ashcroft и сop., 2003).

MIF е дерегулиран за време на зараснувањето на дермалните рани и негова најсилна експресија беше регистрирана третиот ден од зараснувањето на дермалните рани, додека неговата експресија во SLPI KO фибробластните клетки

е генерално покачена, споредено со WT, што е во согласност со улогата на овој про-инфламаторен цитокин во услови на продолжена инфламаторна состојба.

Што се однесува до експресијата на MIF во оралните рани, генералната тенденција за благо опаѓање на неговите нивоа, особено во тек на доцните фази од процесот на зараснување на оралните рани, најдена во нашиот експеримент, оди во прилог на неговата нагласена функција на медијатор на инфламацијата. MIF е "up"-регулиран за време на процесите на зараснување на оралните рани и додавањето на анти-MIF антители за време на овој процес доведува до одложување на процесот на заздравување на раните (Nishihira и сор, 2003).

Инфламаторниот одговор кој се јавува како реакција на повреда претставува предуслов за адекватно зараснување и одвивање на правилна ткивна репарација, при што инфламаторните цитокини, меѓу кои и IL-6 се дефинитивно инволвирани во овој процес.

Глувците дефициентни со генот за продукција на IL-6 имаат нарушено заздравување на раните, што може да биде реверзибилно, ако се изврши соодветна супституција со мурин пласмид кој има IL-6 експресија или рекомбинантен мурин IL-6 (rMuIL-6), што доведува до подобрување на епителизацијата, создавањето на гранулационо ткиво, како и до затворање на раната дури и во услови на имуносупресија (Gallucci и сор, 2001), што се совпаѓа и со нашите резултати за генската експресија на IL-6 во контролните фибробластни клетки (WT) петтиот ден од процесот на зараснување, период на интензивна ткивна синтеза и ремоделирање на гранулационото ткиво, што кај SLPI KO примероците е одложено.

На ткивно ниво, нашите резултати кои одат во прилог на постојано повисоки вредности на IL-6 кај контролната група во однос на SLPI KO групата, освен петтиот ден од процесот на репарација на свој начин ја потврдуваат пролонгираноста на ткивните репараторни процеси кај глувците дефициентни за

SLPI, кај кои најверојатно дисрегулираноста на IL6 во почетните фази придонесува за негова задоцнета експресија .

TNF- α е потентен индуктор на експресијата на поедини инхибитори на протеиназата, како што е SKALP, како на ниво на mRNA, така и на протеинско ниво (Pfundt и сор, 2000). Feng и Guan во 2002 известија за покачени нивоа на TNF α кај фетални во однос на адултни рани.

Нашите резултати за исклучително високи нивоа на генска експресија на TNF- α првиот ден од процесот на зараснување на оралните рани кај обете испитувани групи претставуваат потврда на потенцијалот на овој цитокин да игра важна улога во тек на процесите на “безлузносто” зараснување, како што е процесот на зараснување на оралните рани.

Како дополнение на веќе научно верифицираните фактори, присутни во оралниот кавум, ги идентификувавме и разликите во експресијата на TGF- β 1 меѓу оралните и дермалните рани, кои од своја страна може да се сметаат како причина за подобриот репараторен ткивен одговор на оралната мукоза на повреда, во споредба со дермалните рани.

TGF- β 1 е силно де-регулиран за време на зараснувањето на дермалните рани, додека за време на процесот на зараснување на оралните рани, вредноста на неговата експресија е прилично константна, со лесно изразено зголемување кај SLPI KO примероците. Исто така, експресијата на TGF- β 1 кај дермалните рани е силно зголемена во однос на соодветните примероци на орални рани.

TGF- β 1 е потентен хемо-атрактант кој преку продлабочувањето на инфламаторната фаза може да влијае на севкупниот процес на зараснување на раните, предизвикувајќи одложен ткивен репараторно-регенерирачки одговор што резултира во нарушено, или одложено зараснување на истите.

Дополнително, безлузностото (scarless) зараснување на феталните рани е асоцирано со ниски нивоа на TGF- β 1 во феталниот дермис, при што додавањето

на TGF- β 1 на фетални дермални рани резултира во создавање на лузна, односно нарушено зараснување на феталните рани (Sullivan, 1995).

Зголемената активација на TGF- β локално, во отсуство на SLPI, е интегрален фактор за раниот и постојан инфлукс на инфламаторни клетки. Количеството на расположлив латентен TGF- β , кој е брзо ослободен на местото на повредата од страна на дегранулираните тромбоцити и инфламаторни клетки, може секундарно да се зголеми како резултат на еластазно стимулираното ослободување на латентниот TGF- β -поврзан протеин од еластичните влакна (Ashcroft и сор., 2000).

Постои покачување на TGF- β 1 mRNA кај SLPI KO оралните мукозни рани, споредено со контролните примероци на WT орални рани, а исто така, и сигнификантно покачување на TGF- β 1 mRNA експресијата кај дермални рани, споредено со оралните примероци.

Разликите во процесите на зараснување, како и во формирањето на лузнесто ткиво меѓу дермалните и оралните рани веројатно се должат меѓу другото, и на дефинитивните разлики на клеточниот одговор од страна на фибробластите на TGF- β 1, како и на различните ткивни концентрации на овој фактор на раст. TGF- β 1 се смета за фиброген цитокин бидејќи ја промовира колагената синтеза и депозиција од страна на фибробластите, и ја зајакнува раната (Besk и сор, 1993).

Хипертрофичното лузнесто ткиво и фибробластите продуцираат повеќе TGF- β 1 mRNA и протеини отколку нормално ткиво (Wang и сор, 2000), а интра-оралните рани покажуваат карактеристики на “привилегирано” зараснување, споредено со екстра-оралните рани, со минимална лузна или без нејзина појава.

Дермалните рани кај фетус во рана гестација демонстрираат “привилегирано” зараснување и фибробластите од фетални рани покажуваат различни фенотипски карактеристики, споредено со екстраорални рани (Burd и

сop., 1991), како и фенотипски разлики во однос на реорганизацијата на екстрацелуларниот матрикс и активноста на металпротеиназите (Stephens и сop., 2001).

Поедини научни студии покажаа дека адултното хумано ткиво сепак зараснува со лузна во фетален амбиент, сугерирајќи дека безлузносто (scarless) зараснување на раните е карактеристично само за феталните ткива (Lorenz и Adzick, 1993).

Интраоралните фибробласти демонстрираат т.н. “фетален фенотип” во тридимензионални екстрацелуларен амбиент (Sloan 1991, Irwin и сop., 1994), карактеризиран со нивната преферабилна способност да ги реорганизираат колаген тип 1 влакната (Stephens и сop., 1996) и да ги репопулираат *in vitro* раните (Al Khateeb и сop., 1997), споредено со екстраорални рани. Затоа, подоброто разбирање на механизмите на безлузносто зараснување на раните може да има потенцијално огромна терапевска вредност во ситуации на нарушено зараснување на раните, каде се појавува поизразено лузносто ткиво.

Непосредно после ранувањето, дермалните фибробласти имаат круцијална улога во ремоделирањето на екстрацелуларниот матрикс (Al Khateeb и сop., 1997), како и во дефинитивната реорганизација на дермисот, проследен со формирање на лузна (Gould и сop., 1997).

Иако присуството на матриксни металпротеинази е есенцијално за созревање на раната, исто така може да биде и фактор кој придонесува за неможност за зараснување на хроничните рани. Постојат докази дека хроничните рани содржат големи количества на неутрофили, кои продуцираат матриксни металпротеинази и еластази, следено од ексцесивна и прекумерна протеинска деградација и инактивација на ткивните фактори на раст во хроничната рана (Stadelmann и сop., 1998).

Дополнително, идентификуваниот ефект на SLPI врз фенотипот на фибробластните клетки и функција, од своја страна исто така може да партиципира во задоцнетиот ткивно-целуларен одговор во текот на процесот на зараснување на оралните рани; различните пак морфолошки карактеристики на SLPI KO и WT фибробластите-деривати од оралните рани, најдени во нашите испитувања, сугерираат потенцијални разлики во нивниот клеточен циклус, што најверојатно се реперкуира и врз нивните квалитативни структурни и функционални целуларни карактеристики, како и функции во сложените сврзано-тквивни репараторни процеси.

Фибробластите играат интегрална улога во процесот на зараснување на раните. Непосредно после настанувањето на раната, постоечките, како и миграторните дермални фибробласти не само што учествуваат во процесите на синтеза на гранулационо ткиво, туку играат и круцијална улога во процесите на ремоделирање на привремениот екстрацелуларен матрикс, конечната организација на дермисот и појавата на излечена лузна (Gould и сор., 1997).

Кај SLPI KO оралните рани, фибробластите демонстрираа генерално зголемена миграторна и пролиферативна способност, како и зголемена матриксна синтеза *in vitro*, што може да придонесува кон, или пак да биде последица од одложено то зараснување на оралните мукозални рани во отсуство на SLPI.

Клеточната миграција има клучна улога во многу биолошки процеси, вклучувајќи го и зараснувањето на раните, преку вклучување на неколку молекуларни механизми, како што се цитоскелеталните промени, клеточното сигнализирање (cell signaling), генска регулација и интеракцијата меѓу клетките и нивниот екстрацелуларен матрикс (ECM), која, пак, помага во отстранувањето на миграторните бариери (Murphy и Gavrilovic, 1990) и овозможувањето на

комплетна миграција, пролиферација и реперкуторно функционално делување на миграторните клетки.

Нашите резултати укажаа на сигнификантно покачена миграторна способност на SLPI KO фибробластните клетки на третиот ден, што временски кореспондира со намалената матриксна депозиција во SLPI KO оралните рани во тој период, што може да се смета за компензаторен одговор, имајќи ја предвид повисоката клеточна пролиферативна способност на SLPI KO фибробластите во првите два дена од процесот на заздравување, т.е. по инфламаторната фаза, што според наше мислење ја потврдува нивната важна улога во однос на депозицијата на матриксот во подоцнежните фази од процесот на зараснување.

Зголемената способност за матриксна синтеза од страна на SLPI KO фибробластите забележана *in vitro*, веројатно е асоцирана со стимулацијата на SLPI KO оралните фибробласти да продуцираат колаген поради покачените нивоа на TGF- β 1 (Martelli-Junior и сор., 2003).

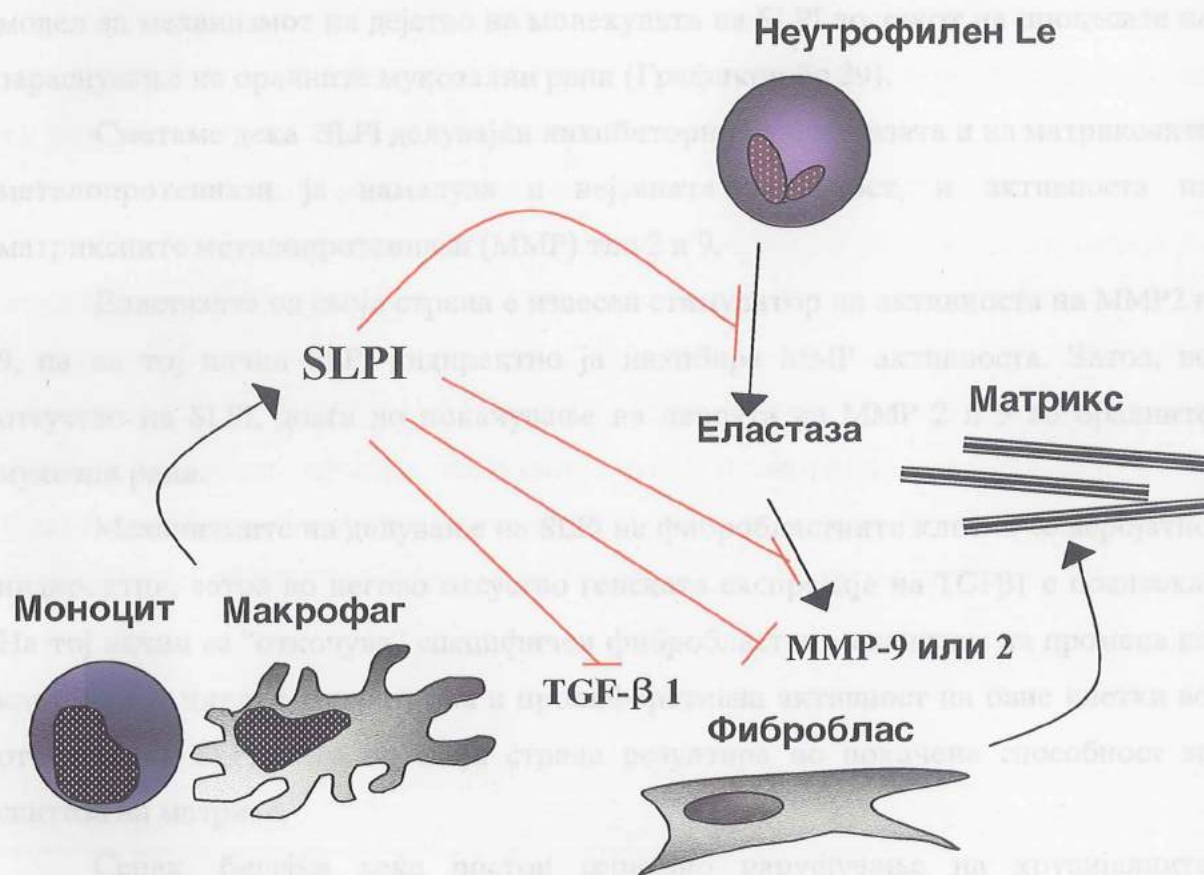
Детектираните разлики во однос на фибробластната активност меѓу SLPI KO и WT фибробластите може да бидат исто така последица на покачената TGF- β 1 активност која ги стимулира клетките на продукција на матрикс.

Сметаме дека овие специфични морфолошки карактеристики на SLPI KO фибробластните клетки одат во прилог на функционално различен целуларен циклус со реперкусија во потенцирање на миграторните и пролиферативните способности на овие клетки, најверојатно резултат на фиброгената стимулација од покачените нивоа на TGF- β 1 (Martelli-Junior и сор., 2003), како своевиден “обид” на ткивните фактори да извршат регулирано балансирање на нарушениот протеолитички еквилибриум во оралната рана, во отсуство на SLPI.

Сепак, оваа стимулација не е доволна да се спротистави на ефектите од зголеменото присуство на еластазата и матриксните металпротеинази во

подоцнежните фази од процесот на заздравување на раните, како и на пролонгираното присуство на продолжена инфламација.

Од таму, сметаме дека SLPI игра исклучително важна улога во одржувањето на деликатниот протеаза/антипротеаза баланс кој од своја страна е есенцијален за соодветно и ефективно зараснување на оралните рани.



Графикон бр 29. Механизам на делување на SLPI во тек на процесот на зараснување на оралните рани.

SLPI игра многу важна улога во процесот на заздравување на оралните мукозни рани. Слично како и при зараснувањето на дермалните рани, отсуството

на SLPI води до зголемена еластазна активност и инфламаторен одговор, како и намалена матриксна депозиција, што заедно со елевираната протеолитичка ткивна активност доведува до одложено и пролонгирано зараснување на оралните рани.

Сумарно согледано, добиените наоди и сознанија во текот на оваа студија, секако дека ни даваат за право да претпоставиме соодветен ткивно-целуларен модел за механизмот на дејство на молекулата на SLPI во текот на процесите на зараснување на оралните мукозални рани (Графикон бр 29).

Сметаме дека SLPI делувајќи инхибиторно на еластазата и на матриксните металопротеинази ја намалува и нејзината активност, и активноста на матриксните металопротеинази (MMP) тип 2 и 9.

Еластазата од своја страна е извесен стимулатор на активноста на MMP2 и 9, па на тој начин SLPI индиректно ја инхибира MMP активноста. Затоа, во отсуство на SLPI, доаѓа до покачување на нивоата на MMP 2 и 9 во оралните мукозни рани.

Механизмите на делување на SLPI на фибробластните клетки се веројатно индиректни, затоа во негово отсуство генската експресија на TGF β 1 е повисока. На тој начин се "откочува" специфичен фибробластен механизам на промена на клеточниот циклус, миграторна и пролиферативна активност на овие клетки во отсуство на SLPI, што од своја страна резултира во покачена способност за синтеза на матрикс.

Сепак, бидејќи веќе постои сериозно нарушување на круцијалните елементи на протеолитичките процеси во отсуство на SLPI, поради покачените нивоа на еластаза и матриксните металопротеинази, сериозните обиди на фибробластните клетки да извршат матриксна депозиција се неуспешни во остварувањето на крајната цел-комлетна и адекватна ткивна репарација.

Овие научни сознанија за функциите на SLPI сугерираат натамошна уште подетална научна експлорација на улогата на секреторниот инхибитор на леукоцитната протеаза (SLPI) во процесот на зараснување на оралните рани, посебно на евентуалното осознавање на суптилната улога на поедините ткивни фактори, како и дополнителна анализа на функционалните целуларни динамички карактеристики на фибробластните клетки.

Во таа насока, сметаме дека натамошната стручно-научна анализа на улогата на SLPI во ткивните репараторни процеси воопшто, може и дефинитивно да резултира во соодветна клиничка апликативна примена на оваа молекула, како силен акцелератор на ткивните репараторни процеси, воопшто.

Исто така, веруваме дека нашиот оригинален модел за експлорација на зараснувањето на оралните мукозни рани, како едноставен и ефективен, би можел да се користи и понатаму во идни експерименти за натамошна експлорација на механизмите на зараснување на оралните рани, што би обезбедило нови приоди насочени кон подобрување на процесите на заздравување на оралните рани, како и минимизирање на цикатрициелните формации на кожата и други места на повреда, преку респективна клиничка апликативност.

Заклучоци

ЗАКЛУЧОЦИ

Од реализираните клиничко-лабораториски испитувања, преску проследување на методолошки зацртаните објективни и индикативни параметри за можна проценка на улогата на SLPI во процесите на зараснување на оралните рани, може да се заклучи следното:

1. SLPI претставува есенцијален фактор со дефинитивно етаблирана круцијална улога во процесите на ткивно-целуларна репарација при процесот на зараснувањето на оралните мукозни рани.
2. Новиот и оригинален експериментален модел за букална рана, со својата едноставност, лесна применливост, прегледност, можноста за пролонгирање на временскиот период на детекција на оралната рана, како и можната компарабилност со дермалната инцизиона рана, сметаме дека содржи елементи на базична методолошка постапка која ќе овозможи натамошна стручно-научна претрага на сложените механизми на зараснување на оралните рани што од своја страна ќе резултира во можна детекција на нови клинички апликативни приоди кон адекватно разрешување на овој био-медицински проблем.
3. Оралните рани демонстрираат нагласено зголемен број на инфламаторни клетки, зголемена димензија на раните и нарушена ре-епителизација во отсуство на SLPI што оди во прилог на фактот за постоење на нагласена тенденција за дефинитивно одложено зараснување на оралните мукозни рани во услови на SLPI дефициенција.
4. Постои нагласен дисбаланс на генската експресија на поедините цитокини и фактори на раст во ткивото, како и во фибробластните клетки кај оралните

- рани во услови на недостаток на SLPI во тек на целиот процес на ткивно-целуларна репарација на оралните мукозни рани.
5. Генската експресија на TGF β 1 во тек на зараснувањето на оралните рани при недостаток на SLPI молекулата е покачена, следена од консекутивна стимулација на фибробластните клетки кон миграција, пролиферација и продукција на матрикс во регијата на раната.
 6. Култивираните SLPI KO фибробластни клетки демонстрираат функционални разлики кои можат да партиципираат во одложеното зараснување на оралните рани во отсуство на SLPI, или да бидат негова последица. Оралните SLPI KO фибробластни клетки преку модифицирање на својот клеточен циклус што резултира во нагласени миграторни и пролиферативни целуларни капацитети даваат свој сериозен придонес во надминувањето на продолжителната репараторна ткивна фаза при процесите на зараснување на орални рани при недостаток на SLPI.
 7. Зголемените нивоа на ткивна еластазна активност, заедно со зголемените нивоа на активни матриксни металопроотеинази во SLPI KO раните доведуваат до нагласена протеолитичка активност и ткивна деградација како директна последица на нарушениот протеаза-анти-протеаза баланс.
 8. Намалената генска експресија на TGF- β 1 во оралните, споредено со дермалните рани резултира и се совпаѓа со намалената матриксна депозиција и консекутивното формирање на лузна во оралната мукоза при процесите на ткивна репарација, за разлика од дермалните рани каде создаденото лузесто ткиво е перманентна последица на процесот на ткивна репарација на раните.

9. SLPI KO глумците кои се генетски манипулирани со краен резултат-отсуство на генетски фактор за продукција на SLPI молекулата, претставуваат адекватен анимален модел за истражување на механизмите на делување на секреторниот инхибитор на леукоцитната протеаза во тек на процесот на зараснување на оралните рани и ткивна репарација што може да обезбеди нови согледувања за оптимализација на заздравувањето и минимизирање на појавата на лузна во кожата и другите места на повреда.

10. Од спроведената претрага, преку суптилна научна анализа на повеќе ткивно-цитолошки фактори, сумарно може да се заклучи дека веројатниот механизам на учество на SLPI во текот на процесите на зараснување на оралните рани се остварува преку инхибирањето на еластазната и матрикснометалпротеиназната активност, асоцирано со индиректната инхибиција на матриксните металопроотеинази, како директна последица на инхибираната еластаза, следена од регулација на протеолитичката ткивна активност, и балансирање на овие процеси со цитокината активност, како и со нагласената тенденција на фибробластните клетки да извршат депозиција на нов матрикс и акцелерирање на ткивната консолидација на оралните мукозни рани.

Литература

ЛИТЕРАТУРА

A

1. Abe T, Kobayashi N, Yoshimura K, Trapnell BC, Kim H, Hubbard RC, Brewer MT, Thompson RC, Crystal RG. Expression of the secretory leukoprotease inhibitor gene in epithelial cells. *J Clin Invest.* 1991 Jun; 87(6):2207-15.
2. Alheim, K., and T. Bartfai. The interleukin-1 system: receptors, ligands, and ICE in brain and their involvement in the fever response. *Ann. NY Acad. Sci.* 840:51.
3. Al-Khateeb T, Stephens P, Shepherd JP et al. An investigation of preferential fibroblast wound repopulation using a novel in vitro wound model. *J Periodontol* 1997; 68: 1063-9
4. Alkemade HA., van Vijmen-Willems IM, van haelst UJ, van de kerkof PC, Schalkwijk J. Demonstration of skin-derived antileukoproteinase (SKALP) and its target enzyme human leukocyte elastase in squamous cell carcinoma. *J Pathol* 1994 Oct; 174(2): 121-9
5. Angelov N., Moutsopoulos N., Jeong MJ., Nares S., Ashcroft GS., Wahl SM. Aberrant mucosal wound repair in the absence of Secretory Leukocyte Protease Inhibitor. Accepted for publication December 7, 2003; *Thromb Haemost*
6. Ashcroft GS, Mills SJ, Lei K, Gibbons L, Jeong MJ, Taniguchi M, Burow M, Horan MA, Wahl SM, Nakayama T. Estrogen modulates cutaneous wound healing by downregulating macrophage migration inhibitory factor. *J Clin Invest.* 2003 May; 111(9):1309-18.
7. Ashcroft GS, Lei K, Jin W, Longenecker G, Kulkarni AB, Greenwell-Wild T, Hale-Donze H, McGrady G, Song XY, Wahl SM. Secretory leukocyte protease inhibitor mediates non-redundant functions necessary for normal wound healing. *Nat Med.* 2000 Oct; 6(10):1147-53.
8. Ashcroft, G.S., Greenwell-Wild, T., Horan, M.A., Wahl, S.M. and Ferguson, M.W. Topical estrogen accelerates cutaneous wound healing in aged humans associated with an altered inflammatory response. *Am J Pathol* 1999; 155, 1137-1146

B

9. Baqui AA, Meiller TF, Falkler WA Jr. Enhanced secretory leukocyte protease inhibitor in human immunodeficiency virus type 1-infected patients. *Clin Diagn Lab Immunol.* 1999 Nov; 6(6):808-11.

-
10. Barcellos-Hoff, M.H., Derynck R., Tsang M.L., and Weatherbee. J.A. Transforming growth factor beta activation in irradiated murine mammary gland. *J Clin Invest* 1994; 93: 892-899
 11. Bartkova J, Gron B, Dabelsteen E, Bartek J. Cell-cycle regulatory proteins in human wound healing. *Arch Oral Biol.* 2003 Feb; 48(2):125-32.
 12. Beck L.S., DeGuzman L., Lee W.P., Xu Y., Siegel M.W., Amento E.P. One systemic administration of transforming growth factor- β 1 reverses age- or glucocorticoid-impaired wound healing. *J Clin Invest* 1993; 92:2841-9
 13. Bischoff SC, Sellge G. Mast cell hyperplasia: role of cytokines. *Int Arch Allergy Immunol* 2002 Feb; 127(2):118-22
 14. Bradford MM. A rapid and sensitive method for the quantitation of microgram quantities of protein utilizing the principle of protein-dye binding. *Anal Biochem* 1976; 72:248-54.
 15. Burd DAR, Longaker MT, Rittenberger T et al. In vitro fetal wound contraction-the effect of amniotic fluid. *Br J Plast Surg* 1991; 44:302

C

16. Cha HJ, Park MT, Chung HY, Kim ND, Sato H, Seiki M, et al. Ursolic acid-induced down-regulation of MMP-9 gene is mediated through the nuclear translocation of glucocorticoid receptor in HT1080 human fibrosarcoma cells. *Oncogene* 1998;16(6):771-8.
17. Chen WYJ., Rogers AA., Lydon MJ. Characterization of biological properties of wound fluid collected during early stages of wound healing. *J Invest dermatol* 1992; 99: 559-64
18. Cole J, Tsou R, Wallace K, Gibran N, Isik F. Early gene expression profile of human skin to injury using high-density cDNA microarrays. *Wound Repair Regen* 2001 Sep-Oct;9(5):360-702.
19. Cordeiro MF. Beyond mitomycin: TGF-beta and wound healing. *Prog Retin Eye Res* 2002 Jan;21(1):75-89
20. Cory, A.H., Owen, T.C., Bartrop, J.A., Cory, J.G., 1991. Use of an aqueous soluble tetrazolium/formazan assay for cell growth assays in culture. *Cancer Commun.* 3, 207-212.

D

21. Ding A, Thieblemont N, Zhu J, Jin F, Zhang J, Wright S. Secretory leukocyte protease inhibitor interferes with uptake of lipopolysaccharide by macrophages. *Infect Immun.* 1999 Sep;67(9):4485-9.

E

22. Eisenberg, S.P., Hale, K.K., Heimdal, P. & Thompson, R.C. Location of the protease-inhibitor region of secretory leukocyte protease inhibitor. *J Biol Chem* 1990; 265,7976-7981

F

23. Falanga V., Grinnel F., Gilchrist B., Maddox YT., Moshell A. Experimental approaches to chronic wounds. *Wound Rep Reg* 1995; 3: 132-140
24. Feng G, Sun G, Guan Z. Analyses of EGF and TNF contents in fetal wound healing process *Zhonghua Zheng Xing Wai Ke Za Zhi.* 2002 Nov;18(6):341-2.
25. Franzke, c.W., Baici, A., Bartels, J., Christophers, E. and Wiedow, O. Antileukoprotease inhibits stratum corneum chymotryptic enzyme. Evidence of a regulative function in desquamation. *J Biol Chem* 1996;271,21886-21890

G

26. Gallucci RM, Sugawara T, Yucesoy B, Berryann K, Simeonova PP, Matheson JM, Luster MI. Interleukin-6 treatment augments cutaneous wound healing in immunosuppressed mice. *J Interferon Cytokine Res.* 2001 Aug;21(8):603-9.
27. Graves DT, Nooh N, Gillen T, Davey M, Patel S, Cottrell D, Amar S, Grinnell, F. and Zhu, M. IL-1 plays a critical role in oral, but not dermal, wound healing. *J Immunol.* 2001 Nov 1;167(9):5316-20.
28. Grinnell, F. and Zhu, M. Identification of neutrophil elastase as the proteinase in burn wound fluid responsible for degradation of fibronectin *J Invest Dermatol* 1994;103,155-161
29. Grinnell, F., Zhu, M., Parks WC. Collagenase-1 complexes with alpha2-macroglobulin in the acute and chronic wound environments. *J Invest Dermatol* 1998;110,771-776

-
30. Grosso LE, Scott M. PGAIPG, a repeated hexapeptide of bovine and human tropoelastin, is chemotactic for neutrophils and Lewis lung carcinoma cells. *Arch Biochem Biophys*. 1993 Sep;305(2):401-4.

H

31. Han YP, Tuan TL, Wu H, Hughes M, Garner WL. TNF-alpha stimulates activation of pro-MMP2 in human skin through NF-(kappa)B mediated induction of MT1-MMP. *J Cell Sci* 2001;114(Pt 1):131-139.
32. Hefton, J.M., Madden, M.R., Finkelstein, J.L., and Thomas-Shrine, G. Grafting of burn patients with allografts of cultured epidermal cells. *Lancet* 1983;20,428-430
33. Herrick, S. Ashcroft, G., et al. Up-regulation of elastase in acute wounds of healthy aged humans and chronic venous leg ulcers are associated with matrix degradation. *Lab Invest* 1997;77,281-288
34. Hiemstra PS, Maassen RJ, Stolk J, Heinzl-Wieland R, Steffens GJ, Dijkman JH. Antibacterial activity of antileukoprotease. *Infect Immun*. 1996 Nov;64(11):4520-4.
35. Hiemstra, P.S., van Wetering, S. and Stolk, J. Neutrophil serine proteinases and defensins in chronic obstructive pulmonary disease: effects on pulmonary epithelium. *Eur respir J* 1998;12,1200-1208
36. Hiemstra PS. Novel roles of protease inhibitors in infection and inflammation. *Biochem Soc Trans* 2002;30(2):116-20.
37. Hirshberg J, Coleman J, Marchant B, Rees R S. TGF-beta3 in the treatment of pressure ulcers: a preliminary report. *Adv Skin Wound Care* 2001 Mar-Apr;14(2):91-5
38. Hunt, T., J. Burke, A. Barbul, and M. Gimble. Wound healing. *Science*, 1999 284:1775

I

39. Irwin CR, Picardo M., Ellis I et al. Inter-site and intra-site heterogeneity in the expression of fetal like phenotypic characteristics by gingival fibroblasts-potential significance for wound healing. *J Cell Sci* 1994;107:1333-46

J

40. Jacoby AS, Melrose J, Robinson BG, Hyland VJ, Ghosh P. Secretory leucocyte proteinase inhibitor is produced by human articular cartilage chondrocytes and intervertebral disc fibrochondrocytes. *Eur J Biochem.* 1993 Dec 15;218(3):951-7.
41. Janoff A. Elastases and emphysema. Current assessment of the protease-anti-protease hypothesis. *Am rev respir Dis* 1985;132:417-433
42. Jin, F.Y., Nathan, C., Radzioch, D. and Ding A. Secretory Leukocyte Protease Inhibitor: a macrophage product induced by and antagonistic to bacterial lipopolysaccharide. *Cell* 1997; 88, 417-426
43. Jude E., Bolton A., Ferguson MJW. Increased TGF-beta3 but decreased TGF beta1 levels in diabetic foot ulcers. *Am J Pathol* 1999

K

44. Kafienah, W., Buttle, D.J., Burnett, D. and Hollander, A.P. Cleavage of type I collagen by human neutrophil elastase. *Biochem J* 1998;330,897-902
45. Karonen T, Jeskanen L, Keski-Oja J. Transforming growth factor beta 1 and its latent form binding protein-1 associate with elastic fibres in human dermis: accumulation in actinic damage and absence in anetoderma. *Br J Dermatol.* 1997 Jul;137(1):51-8.
46. Kaesler S, Regenbogen J, Durka S, Goppelt A, Werner S. The healing skin wound: a novel site of action of the chemokine c10. *Cytokine* 2002 Feb;17(3):157-63
47. Kim I, Mogford JE, Chao JD, Mustoe TA. Wound epithelialization deficits in the transforming growth factor-alpha knockout mouse. *Wound Repair Regen* 2001 Sep-Oct;9 (5):386-90
48. Kinbara T, Shirasaki F, Kawara S, Inagaki Y, de Crombrughe B, Takehara K. Transforming growth factor-beta isoforms differently stimulate proalpha2 (I) collagen gene expression during wound healing process in transgenic mice. *J Cell Physiol* 2002 Mar;190 (3):375-81

L

49. Lee HG, Eun HC. Differences between fibroblasts cultured from oral mucosa and normal skin: implication to wound healing. *J Dermatol Sci.* 1999 Nov;21(3):176-82.

-
50. Leibovich, S., and R.Ross. The role of macrophage in wound repair:a study with hydrocortisone and antimacrophage serum. *Am J Pathol* 1975 78:71
 51. Leigh,I.M., Purkins, P.E., Navsaria, H.A., and Phillips,T.J. Tretman of chronic ulcers with sheets of cultured keratinocytes. *Br J Dermatol* 1987;117,591-597
 52. Li J, Farthing PM, Thornhill MH. Oral and skin keratinocytes are stimulated to secrete monocyte chemoattractant protein-1 by tumour necrosis factor-alpha and interferon-gamma. *J Oral Pathol Med.* 2000 Oct;29(9):438-44.
 53. Lisa J., Gould et al. In vitro analysis of fetal fibroblast collagenolytic activity. *Wound Reapair Regen* 5(2):151-158
 54. Lorenz HP, Adzick NS. Scarless skin wound repair in the fetus. *West J Med* 1993 Sep;159(3):350-5

M

55. Mann A, Breuhahn K, Schirmacher P, Blessing M. Keratinocyte-derived granulocyte-macrophage colony stimulating factor accelerates wound healing: Stimulation of keratinocyte proliferation, granulation tissue formation, and vascularization. *J Invest Dermatol* 2001 Dec;117 (6):1382-90
56. Martelli-Junior H, Cotrim P, Graner E, Sauk JJ, Coletta RD. Effect of transforming growth factor-beta1, interleukin-6, and interferon-gamma on the expression of type I collagen, heat shock protein 47, matrix metalloproteinase (MMP)-1 and MMP-2 by fibroblasts from normal gingiva and hereditary gingival fibromatosis. *J Periodontol.* 2003 Mar;74(3):296-306.
57. Mast B., Schultz GS. Interactions of cytokines, growth factors, and protease in acute and chronic wounds. *Wound Rep Reg* 1996; 4: 411-20
58. McDonald, J.A. and Kelley, D.G. Degradation of fibronectin by human leukocyte elastase *J Biol Chem* 1980;255, 8848-8858
59. McNeely TB, Dealy M, Dripps DJ, Orenstein JM, Eisenberg SP, Wahl SM. Secretory leukocyte protease inhibitor: a human saliva protein exhibiting anti-human immunodeficiency virus 1 activity in vitro. *J Clin Invest.* 1995 Jul;96 (1):456-64.
60. McNeely TB et al. Inhibition of human immunodeficiency virus type 1 infectivity by secretory leukocyte protease inhibitor occurs prior to viral reverse transcription. *Blood,*

1997;90,1141-1149.

61. Melton D. Gene targeting in mouse. *BioEssays* 1994; (16) 9: 633-638
62. Mitsuhashi H, Asano S, Nonaka T, Hamamura I, Masuda K, Kiyoki M. Administration of truncated secretory leukoprotease inhibitor ameliorates bleomycin-induced pulmonary fibrosis in hamsters. *Am J Respir Crit Care Med.* 1996 Jan;153(1):369-74.
63. Muncaster D. The physiology of wound healing and wound assessment. *Br J Perioper Nurs* 2001 Aug;11(8):362-70
64. Murphy G, Gavrilovic J. Proteolysis and cell migration: creating a path? *Curr Opin Cell Biol.* 1999 Oct;11(5):614-21.

N

65. Nagai A, Aoshiba K, Ishihara Y, Inano H, Sakamoto K, Yamaguchi E, Kagawa J, Takizawa T. Administration of alpha 1-proteinase inhibitor ameliorates bleomycin-induced pulmonary fibrosis in hamsters. *Am Rev Respir Dis.* 1992 Mar;145(3):651-6.
66. Nagy A, Nagashima H, Cha S, Oxford GE, Zelles T, Peck AB, Humphreys-Beher MG. Reduced oral wound healing in the NOD mouse model for type 1 autoimmune diabetes and its reversal by epidermal growth factor supplementation. *Diabetes.* 2001 Sep;50(9):2100-4.
67. Nishihira J, Ishibashi T, Fukushima T, Sun B, Sato Y, Todo S. Macrophage migration inhibitory factor (MIF): Its potential role in tumor growth and tumor-associated angiogenesis. *Ann N Y Acad Sci.* 2003 May;995:171-82.
68. Nooh N, Graves DT. Healing is delayed in oral compared to dermal excisional wounds. *J Periodontol* 2003 Feb;74(2):242-6

O

69. O'Flynn L. The impact of minor acute wounds on quality of life. *J Wound Care* 2000 Jul;9(7):337-40
70. Ono I, Gunji H, Suda K, Iwatsuki K, Kaneko F. Evaluation of cytokines in donor site wound fluids. *Scand J Plast Reconstr Surg Hand Surg* 1994; 28: 269-73
71. Ono I, Gunji H, Zhang JZ, Maryama K, Kaneko F. A study of cytokines in burn blister fluid related to wound healing. *Burns* 1995; 21: 352-55

P

72. Pemberton, A.D., Huntley, J.F. and Miller, H.R. Differential inhibition of mast cell chymases by secretory leukocyte protease inhibitor. *Biochim Biophys Acta* 1998;1379:29-34
73. Pfundt R, Wingens M, Bergers M, Zweers M, Frenken M, Schalkwijk J. TNF-alpha and serum induce SKALP/elafin gene expression in human keratinocytes by a p38 MAP kinase-dependent pathway. *Arch Dermatol Res.* 2000 Apr;292(4):180-7.

R

74. Rautava J, Soukka T, Heikinheimo K, Miettinen PJ, Happonen RP, Jaakkola P. Different mechanisms of syndecan-1 activation through a fibroblast-growth-factor-inducible response element (FiRE) in mucosal and cutaneous wounds. *J Dent Res* 2003; 82:382-7.
75. Rice WG., Weiss SJ. Regulation of proteolysis at the neutrophil-substrate interface by secretory leukoprotease inhibitor. *Sci* 1990; 249:178-181
76. Ries C, Petrides PE. Cytokine regulation of matrix metalloproteinase activity and its regulatory dysfunction in disease. *Biol Chem Hoppe Seyler.* 1995 Jun;376(6):345-55.
77. Rao CN., Ladin DA., Liu YY., Chilukuri K., Hou ZZ., Woodley DT. Alpha 1-antitrypsin is degraded and nonfunctional in chronic wounds but intact and functional in acute wounds: the inhibitor protects fibronectin from degradation by chronic fluid enzymes. *J Invest Dermatol* 1995; 105:572-78
78. Robinovitch MR, Ashley RL, Iversen JM, Vigoren EM, Oppenheim. Parotid salivary basic proline-rich proteins inhibit HIV-I infectivity. *Oral Dis.* 2001 Mar;7 (2):86-93.

S

79. Sallenave JM. Antimicrobial activity of antiproteinases. *Biochem Soc Trans* 2002;30 (2):111-5.
80. Schiessler, H., Fink, E., and Fritz, H. Acid-stable proteinase inhibitors from human seminal plasma. *Methods Enzymol* 1976;45:847-859

81. Schrijver G., Schalkwijk J., Robben JCM., Assman KJM., Koene RAP. Antiglomerular basement membrane nephritis in beige mice. *J Exp Med* 1989;169: 1435-1448
82. Scuderi, P., Nez, P.A., Duerr, M.L., Wong, B.J. and Valdez, C.M. Cathepsin-G and leukocyte elastase inactivate human tumor necrosis factor and lymphotoxin. *Cell Immunol* 1991;135,299-313
83. Seemuller, U. et al. The acid-stable proteinase inhibitor of human mucous secretions (HUSI-I, antileukoprotease). Complete amino acid sequence as revealed by protein and cDNA sequencing and structural homology to whey proteins and Red Sea turtle proteinase inhibitor. *FEBS Lett.* 1986;199,43-48
84. Seltzer JL, Lee AY, Akers KT, Sudbeck B, Southon EA, Wayner EA, Eisen AZ. Activation of 72-kDa type IV collagenase/gelatinase by normal fibroblasts in collagen lattices is mediated by integrin receptors but is not related to lattice contraction. *Exp Cell Res.* 1994 Aug;213(2):365-74.
85. Shugars DC, Watkins CA, Cowen HJ. Salivary concentration of secretory leukocyte protease inhibitor, an antimicrobial protein, is decreased with advanced age. *Gerontology.* 2001 Sep-Oct;47(5):246-53.
86. Shugars DC., Wahl SM. The role of the oral environment in HIV-1 transmission. *J Am Dent Assoc* 1998; jul: 129(7): 851-8
87. Shugars DC. Endogenous mucosal antiviral factors of the oral cavity. *J Infect Dis.* 1999 May;179 Suppl 3:S431-5. Review.
88. Simpson AJ, Maxwell AI, Govan JR, Haslett C, Sallenave JM. Elafin (elastase-specific inhibitor) has anti-microbial activity against gram-positive and gram-negative respiratory pathogens. *FEBS Lett.* 1999 Jun 11;452(3):309-13.
89. Sinha S, Heagerty AM, Shuttleworth CA, Kielty CM. Expression of latent TGF-beta binding proteins and association with TGF-beta1 and fibrillin-1 following arterial injury. *Cardiovasc Res* 2002 Mar;53(4):971-83
90. Sloan P. Current concepts of the role of fibroblasts and extra-cellular matrix in wound-healing and their relevance to oral implantology. *J Dent* 1991;19,107-9
91. Song X, Zeng L, Jin W, Thompson J, Mizel DE, Lei K, Billingham RC, Poole AR, Wahl SM. Secretory leukocyte protease inhibitor suppresses the inflammation and joint damage of bacterial cell wall-induced arthritis. *J Exp Med.* 1999 Aug 16;190(4):535-42.

-
92. Soma Y, Mizoguchi M, Yamane K, Yazawa N, Kubo M, Ihn H, Kikuchi K, Tamaki K. Specific inhibition of human skin fibroblast chemotaxis to platelet-derived growth factor A-chain homodimer by transforming growth factor-beta1. *Arch Dermatol Res* 2002 Feb;293(12):609-13
 93. Stadelmann WK, Digenis AG, Tobin GR. Physiology and healing dynamics of chronic cutaneous wounds. *Am J Surg* 1998 Aug;176(2A Suppl):26S-38S
 94. Stephens P., Davies KJ, Al-Khateeb T et al. A comparison of the ability of intra oral and extra oral fibroblasts to stimulate extracellular matrix reorganization in a model of wound contraction. *J Dent Res* 1996;75:1358-64
 95. Stephens P, Davies KJ, Occleston N, Pleass RD, Kon C, Daniels J, Khaw PT, Thomas DW. Skin and oral fibroblasts exhibit phenotypic differences in extracellular matrix reorganization and matrix metalloproteinase activity. *Br J Dermatol.* 2001 Feb;144(2):229-37.
 96. Stetler,G., Brewer,M.T.& Thompson,R.C. Isolation and sequence of a human gene encoding a potent inhibitor of leukocyte proteases. *Nucleic Acids Res* 1986;14,7883-7896
 97. Stockley RA. The role of proteinases in the pathogenesis of chronic bronchitis. *Am J Respir Crit Care Med.* 1994 Dec;150(6 Pt 2):S109-13.
 98. Sullivan KM, Lorenz HP, Meuli M, Lin RY, Adzick NS. A model of scarless human fetal wound repair is deficient in transforming growth factor beta. *J Pediatr Surg.* 1995 Feb;30(2):198-202; discussion 202-3.
 99. Sumi Y, Muramatsu H, Hata K, Ueda M, Muramatsu T. Secretory leukocyte protease inhibitor is a novel inhibitor of fibroblast-mediated collagen gel contraction. *Exp Cell Res.* 2000 Apr 10;256(1):203-12.
 100. Sumi Y., Hata,K-I., Sawaki,Y., Mizuno,H., and Ueda,M. Clinical application of cultured oral epithelium for palatal wounds after palatoplasty:A preliminary report. *Oral Dis* 1999;5,307-312
 101. Subramaniam M.,S. Saffaripour, L. Van De Water, P.Frenette,T.Mayadas,R.Hynes,and D.Wagner. Role of endothelial selectins in wound repair. *Am J Pathol* 1997;150:1701

T

-
102. Taipale J, Lohi J, Saarinen J, Kovanen PT, Keski-Oja J. Human mast cell chymase and leukocyte elastase release latent transforming growth factor-beta 1 from the extracellular matrix of cultured human epithelial and endothelial cells. *J Biol Chem.* 1995 Mar 3;270(9):4689-96.
 103. Thompson,R.C and Ohlsson,K. Isolation,properties,and complete amino acid sequence of human secretory leukocyte protease inhibitor, a potent inhibitor of leukocyte elastase. *Proc Natl Acad Sci USA* 1986;6692-6696
 104. Tomasek JJ, Halliday NL, Updike DL, Ahern-Moore JS, Vu TK, Liu RW, Howard EW. Gelatinase A activation is regulated by the organization of the polymerized actin cytoskeleton. *J Biol Chem.* 1997 Mar 14;272(11):7482-7.
 105. Tomee,J.F., Hiemstra,P.S. Heinzl-Wieland, R. & Kauffman,H.F. Antileukoprotease:an endogenous protein in the innate mucosal defence against funghi. *J Infect Dis* 1997;176 740-747

W

106. Wahl SM, McNeely TB, Janoff EN, Shugars D, Worley P, Tucker C, Orenstein JM. Secretory leukocyte protease inhibitor (SLPI) in mucosal fluids inhibits HIV-I. *Oral Dis.* 1997 May;3 Suppl 1:S64-9. Review.
107. Wang J F, Olson M E, Reno C R, Wright J B, Hart D A. The pig as a model for excisional skin wound healing: characterization of the molecular and cellular biology, and bacteriology of the healing process. *Comp Med* 2001 Aug;51(4):341-8
108. Wang R, Ghahary A, Shen Q, Scott PG, Roy K, Tredget EE. Hypertrophic scar tissues and fibroblasts produce more transforming growth factor-beta1 mRNA and protein than normal skin and cells. *Wound Repair Regen.* 2000 Mar-Apr;8(2):128-37.
109. Ward PA, Lentsch AB. Endogenous regulation of the acute inflammatory response. *Mol Cell Biochem* 2002;234-235(1-2):225-8.
110. Weiss, S.J., Curnutte, J.T., and Regiani, S. Neutrophil-mediated solubilisation of the subendothelial matrix: oxidative and nonoxidative mechanisms of proteolysis used by normal and chronic granulomatous disease phagocytes. *J Immunol* 1986;136,636-641
111. Wiedow,O., Harder, J., Bartels, J., Streit, V., and Christophers, E. Antileukoproteinase in human skin: an antibiotic peptide conclusively produced by keratinocytes. *Biochem Biophys Res Commun* 1998;248,904-909

-
112. Wilhelm SM, Collier IE, Marmer BL, Eisen AZ, Grant GA, Goldberg GI. SV40-transformed human lung fibroblasts secrete a 92-kDa type IV collagenase which is identical to that secreted by normal human macrophages. *J Biol Chem* 1989;264(29):17213-21.
113. Wiggins, M et al. Induction of SLPI (ALP/HUSI-I) in epidermal keratinocytes. *J Invest Dermatol* 1998;111,996-1002

Y

114. Yao Y, Fei C, Li Z, et al. A comparative study on wound healing treated by different doses of bovine basic fibroblast growth factor (bFGF). *Zhonghua Shao Shang Za Zhi* 2001 Feb;17(1):10-2
115. Yang J, Tyler LW, Donoff RB, Song B, Torio AJ, Gallagher GT, Tsuji T, Elovic A, McBride J, Yung CM, Galli SJ, Weller PF, Wong DT. Salivary EGF regulates eosinophil-derived TGF-alpha expression in hamster oral wounds. *Am J Physiol* 1996 Jan;270(1 Pt 1):G191-202

Z

116. Zhang, Y., DeWitt, D.L., McNeely, T.B., Wahl, S.M. & Wahl, L.M. Secretory leukocyte protease inhibitor suppresses the production of monocyte prostaglandin H synthase-2, prostaglandin E2, and matrix metalloproteinases. *J Clin Invest* 1997;99,894-900
117. Zhu J, Nathan C, Jin W, Sim D, Ashcroft GS, Wahl SM, et al. Conversion of proepithelin to epithelins: roles of SLPI and elastase in host defense and wound repair. *Cell* 2002;111(6):867-78.