КОМПАРАТИВНА АНАЛИЗА НА РАЗЛИЧНИ ТЕРАПИСКИ МОДАЛИТЕТИ ВО ТРЕТМАНОТ НА АКУТЕН ДЕНТАЛЕН АЛВЕОЛИТИС

Апостолова Г.[1], Јанев Ј.[1], Симјановска Љ.[1], Пешевска С.[2] , Марковска М.[1]

[1]СТОМАТОЛОШКИ ФАКУЛТЕТ - Скопје, Клиника за орална хирургија
[2]СТОМАТОЛОШКИ ФАКУЛТЕТ - Скопје, Клиника за болести на устата и пародонтот

Апстракт

Акутен дентален алвеолитис е многу честа остеитична промена во оралната празнина што се јавува по екстракција на заб и е следена со жестока, исцрпувачка болка.

Недефинираната етиологија и акцентираната исцрпувачка болка сугерираат примена на повеќе тераписки модалитети за елиминација на овој симптом.

Целта на овој труд е да се компарираат ефектите од различните тераписки постапки кај пациенти со акутен дентален алвеолитис, преку следење на интензитетот на болката.

Во истражувањето беа опфатени три групи на пациенти третирани со:

1. јодоформ дрен натопен со solutio Sitisan

2. завој од цинкоксидолеумкариофилорум (ZNOOC)

3. ласер терапија,

сите во времетраење од 5 дена.

Статистичката анализа укажува на фактот дека купирањето на болката е акцентирано во групата третирана со ласер, каде што е фаворизирана и епителизацијата. Сметаме дека ваквиот наод е резултат на биостимулирачкото дејство на ласерот изразено преку акцентираната циркулаторна динамика како и нагласените аналгетски и репараторно-регенерациски процеси во ткивото.

Клучни зборови: алвеолитис, болка, ласер терапија

Вовед

Акутен дентален алвеолитис (АДА) претставува една од најтешките постекстракциони компликации проследени со болка. Постојат бројни теории за можниот етиолошки фактор на оваа остеитична состојба (инфективна, трауматска, алергична, вазоконстрикторна, зголемена фибринолитична активност на плунката и др.) кои придонесуваат за расветлување на етиопатогенезата, но таа сè уште се дефинира како мултикаузална.

Следејќи ги сите досега посочени фактори како можни причинители на АДА, се обидуваме да ја превенираме неговата појава, што подразбира: атрауматска работа, соодветна обработка на раната и исполнување на алвеолата со крв. Но, и покрај превенцијата 2% од постекстракционите компликации отпаѓаат на АДА.

За патогенезата на АДА постојат две главни мислења. Првото се базира на веројатноста дека се работи за апсолутно отсу-

ство на коагулум, а второто дека постои иницијален крвен коагулум кој подоцна е лизиран оставајќи празна алвеола(6).

Независно од причината за настанување, клиничката слика е единствена. Со неа доминира интензивна, упорна, долготрајна болка и специфичен foetor ex ore, додека изостануваат клинички знаци за инфекција.

Алвеолитот не е инфекција, но претставува одлична подлога за нејзино надоврзување (11).

Посочената интензивна болка е предизвик за пронаоѓање на најделотворна симптоматска терапија која во најкраток временски рок ќе ја намали или сосема ќе ја елиминира болката. Најексплоатирана е употребата на средства кои во својот состав содржат антисептични и аналгетични компоненти како Sol.Sitisan, паста од ZnOOC или Alvogyl. Современите медицински текови говорат за сè поголема застапеност на ласерот во третманот на болните орофацијални синдроми (1) од каде потекна идејата за ова истражување.

Високиот процент на застапеност на АДА придружен со акцентираната жестока болка отпорна на аналгетици како и сè уште недефинираната етиопатогенеза како и можноста за искористување на аналгетичното и регенераторно-репараторното ласерско дејствување, ја одредуваат целта на овој труд: преку компаративна анализа да се утврдат клиничките ефекти на различните применети тераписки модалитети и да се пронајде најделотворниот, за што побрзо скратување на интензивниот болен период.

Материјал и метод

За реализација на поставената цел на Клиниката за орална хирургија беа проследени 30 пациенти, кај кои беше поставена дијагноза акутен дентален алвеолитис. Кај сите испитаници беше дадена локална анестезија без вазоконстриктор и извршена киретажа на алвеолата сè до нејзино исполнување со свежа крв.

Во понатамошниот третман испитаниците беа поделени во три групи од по 10 пациенти. Кај првата група испитаници, по киретирањето беше аплициран јодоформ дрен натопен во Solutio Sitisan, со период на менување на 24 часа. Кај втората група испитаници, во горната третина од алвеолата беше поставен завој од цинкоксидолеумкариофилорум (ZnOOC), со период на менување на 48 часа. Третата група испитаници беше третирана со ласер на Клиниката за болести на устата и пародонтот. Ласер терапијата беше изведувана со апарат тип Scorpion D 405 7A на Optiko Laser-Sofia, со бранова должина на зраците од 630 нм, со времетраење од 6 минути и тоа 2 мин. директно во алвеолата и по 2 мин. вестибуларно и орално, во временски интервал од 24 часа.

Сите три групи беа третирани во тек на 5 дена. Интензитетот на болката беше верификуван како силна болка(3), умерена(2), слаба(1) и безболност(0). Добиените резултати беа графички прикажани.

Резултати

Резултатите од направените истражувања се прикажани на следните графикони

Анализата на добиените резултати укажува на различен интензитет на намалување на болката кај секоја поединечна група.

Графикон 1. *- Приказ на интензитетот на намалување на болката во групата третирана со јодоформ дрен натопен во Sol.Sitisan*

На графикон 1, прикажани се резултатите добиени од групата третирана со јодоформ дрен натопен со Sol.Sitisan. Во оваа група интензивната болка се намалува до умерена дури во четвртиот ден .

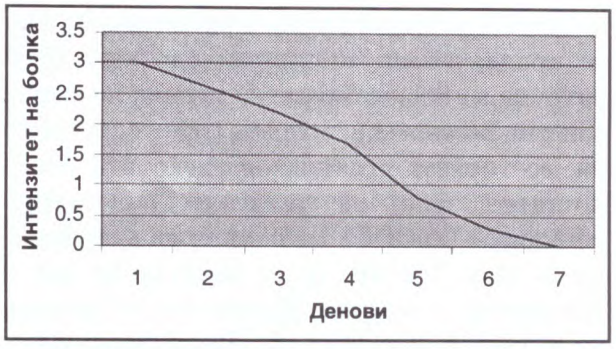

Графикон 2. *- Приказ на интензитетот на намалување на болката во групата третирана со завој од цинкоксидолеумкариофилорум (ZnOOC)*

На графикон 2, прикажани се резултатите од групата третирана со завој од ZnOOC. Интензивната болка се намалува до умерена во третиот ден, а до слаба болка во петтиот ден.

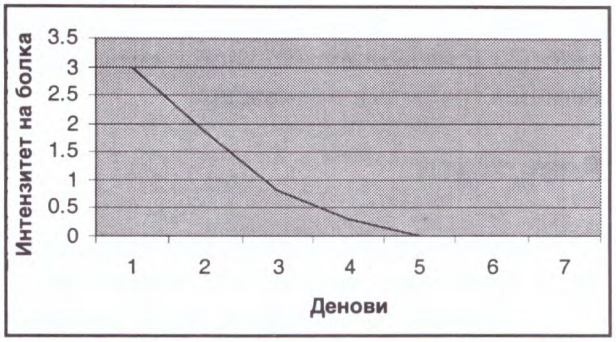

Графикон 3. *- Приказ на интензитетот на намалување на болката во групата третирана со ласер*

Резултатите од групата третирана со ласер се прикажани на графикон 3, каде интензивната болка веќе во вториот ден се намалува до умерена, во третиот до слаба, а во петтиот ден веќе имаме доминантна безболност.

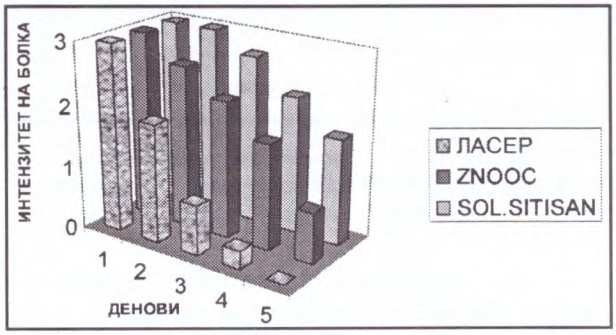

Графикон 4. *- Сумарен графички приказ на намалувањето на интензитетот на болката кај сите три групи на испитаници*

Графикон 4 претставува компаративна анализа на просечните вредности од намалувањето на болката кај сите три групи на испитаници, каде што евидентираме акцентирано нагласено купирање на болката кај групата третирана со ласер.

Дискусија

Болката е комплексен феномен, не ретко присутна кај човекот, проблем што сериозно може да го наруши животот. Респектирајќи го здравјето како привилегија на секој поединец, сметаме дека елиминирањето на секоја постојна болка е од непроценливо значење. Охрабрени од досегашните достигнувања во борбата против болката, се обидовме да дадеме свој придонес во еден сегмент од нашиот домен.

Интензивната болка како пропратен симптом на АДА се третира со различни препарати и на различен начин. Најстара и најексплоатирана метода е употребата на јодоформ дрен натопен со Sol. Sitisan, аналоген препарат на Sol. Chlumsky (6). Sol. Sitisan е фабрички препарат составен од фенол и камфор во соодветен процент. Честата употреба на овој препарат при болни постекстракциони состојби се должи на силното аналгетично дејство на камфорот, додека јодоформот се користи за стимулација на пролиферацијата на гранулационото ткиво.

Во нашето истражување кај пациентите третирани со јодоформ дрен и Sol.Sitisan, губитокот на болката е со најмал интензитет, податок кој, веројатно, се должи на отвореноста на алвеолата кон усната празнина и испирање на дејствувачките компоненти под дејство на плунката. Нашите резултати се во согласност со истражувањата на Garibaldi и сор. (3), а спротивни на наодите на Houston.и сор.(4).

Паста од цинкоксидолеумкариофилорум, исто така, е често употребуван препарат во терапијата на АДА. Се состои од две компоненти, прашок од цинкоксид и масло од каранфилче со благо антисептично и аналгетично дејство. Имајќи го предвид фактот

дека клиничката слика на АДА настанува поради отсуство на коагулум (11), сметаме дека функцијата на завојот од ZnOOC е двојна. Тој учествува во заштита на новоформираниот коагулум во долните 2/3 од алвеолата, но дејствува и благо-аналгетично благодарение на маслото од каранфилче, како негова составна компонента. Нашите добиени резултати за намалување на интензитетот на болка со оваа постапка се во согласност со наодите на Симјановска и сор.(9).

Практичната примена на биостимулирачките ласери во третманот на АДА е метода од понов датум (5). Ласерот како физиотерапевтски метод се препорачува во стоматологијата поради своето антиинфламаторно, аналгетско и регенеративно дејство (2).

Забележано е дека продукцијата на опоидни протеини од типот на ендофин и енкефалин, со аналгетски ефект, може да се стимулира со примена на фреквентни дразби. Се смета дека ендорфините се локализирани во нервните завршетоци на алвеолите и периостот (12). Ако на ова се надоврзе и фактот дека болката е резултат на спазмот на крвните садови со пропратна локална хипоксија, сметаме дека примената на ласерски зраци во внатрешноста на алвеолата за отстранување на спазмот на крвните садови и стимулираната продукција на ендорфини е клинички оправдана (7). Нашите резултати од употребата на ласер, за намалување на болката како пропратен симптом при АДА, покажуваат значително понагласен интензитет на намалување на болката во однос на другите две групи, што е спротивно на наодите на Roynesdall и сор.(8), а во согласност со наодите на Тројачанец (12), според кој аналгетскиот ефект на ласерот е условен од функционална блокада на рецепторите за болка, како и регенеративното дејство насочено кон прекинатите нервни завршетоци.

Не треба да се занемари фактот дека аналгетскиот ефект има кумулативно дејство, така што понекогаш е потребно да поминат три дена за тој да се искаже, поради што е потребна максимална трпеливост во терапијата како од пациентот така и од страна на терапевтот (12).

Врз основа на прикажаните резултати од компаративната анализа може да се заклучи дека купирањето на болката е акцентирано во групата третирана со ласер. Сметаме дека ваквиот наод е резултат на биостимулирачкото дејство на ласерот изразено преку фаворизираната циркулаторна динамика, како и нагласените аналгетски и репараторно-регенерациски процеси во ткивото.

Докажаната моќност на ласерот како помошно терапевтско средство отвора нови полиња за негова примена во оралната хирургија и во стоматологијата пошироко.

COMPARATIVE ANALYSIS TO THE DIFFERENT THERAPY TREATMENTS DURING THE ACUTE DENTAL ALVEOLITIS

Apostolova G., Janev J., Simjanovska Lj., Pesevska S., Markovska M.

Summary

Acute dental alveolitis (ADA) is very often osteitic condition in the oral cavity occuring after tooth extraction and it,s accompanied by powerful,exhausting pain.

Non-defined etiology and mentioned powerful pain, suggest usage of more therapy treatments for pain elimination.

The aim of this study is to compare the effects from different therapy treatments in patients with ADA following the pain intensity.

A comparative method has been applied, which included three groups of patients with diagnose of ADA, treated: first group with jodoform gause - solutio sitisan,the second with zinc-oxyde bend and the last with laser therapy only (in 5 days period for each).

Statistic analysis suggested that pain-losing is more accenting in laser therapy treated group, where the epitelisation was favourite too.

Our opinion is that the results are in corelation with biostimulating effects of laser therapy, releasing with favourite circulation accompained with powerful analgetic and regeneration processes in the tissue.

Key words: alveolitis, pain, laser therapy

Литература

1. Богдановски И., Накова М. За стоматолошката болка, Скопје, 1998
2. Франгов М., Примена на биостимулирачки ласери во орално хируршки интервенции Семинарски труд, 2002 Декември, Скопје.
3. Garibaldi JA., Greenlaw J., Choi J., Fotovatjah M. Treatment of post-operative pain J Calif Dent Asoc.1995 Apr; 23 (4): 71-2
4. Houston JP., McCollum J., Pietz D., Schneck D. Alveolar osteitis:A review of its etiology, prevention and treatment modalities Gen Dent. 2002 Sep-Oct; 50(5): 457-63
5. Јанев Ј., Пеева М., Примена на ласерот во оралната хирургија Македонски стоматолошки преглед 1996; 20:(1-4)
6. Jojic B., Perovic J. Oralna hirurgija Naucna knjiga, Beograd, 1986,192-5
7. Камчев М., Тројачанец З. Лекување на алвеолитот со помош на биостомулирачки ласер и алвожил, 2 Конгрес на Стом. на Макед. 1998; апстракти, 170
8. Roynesdal AK., Bjornland T.,Barkvoll P., Haanaes HR. The effect of soft-laser application on postoperative pain and swelling. Int J Oral Maxillofacial surg. 1993 Aug;22(4):242-5
9. Simjanovska Lj., Janev J., Janev E. Usage of Alvogyl during alveollitis treatment 5th Congress of the Balkan Stomatological Society Thessaloniki; abstract book 2000;281
10. Tam G. Low power laser therapy and analgesic action J. Clin. Laser Med. Surg. 1999,Feb; 17 (1):29-33
11. Todorovic V.,Petrovic V.,Jurisic M.,Kafedziska-Vracar V. Oralna hirurgija,Nauka Beograd, 2002, str. 60-61
12. Тројачанец З. Примена на биостимулирачки ласери во стоматологијата, Скопје 2002