УДК: 616.314.13–003.84

ЗАСТАПЕНОСТ НА ДЕНТАЛНИТЕ КАЛЦИФИКАТИ СПОРЕД ЛОКАЛИЗАЦИЈАТА ПО ЗАБ

Алексова П.[1], Накова М.[2], Грчев А.[3], Николовска Ј., Радојкова-Николовска В.[2], Миндова С.[2], Дирјанска К.[2], Костадинова М.[5]

СТОМАТОЛОШКИ ФАКУЛТЕТ - Скопје, [1]Катедра за болести на забите и ендодонтот, [2]Катедра за орална патологија и пародонтологија, [3]Катедра за максилофацијална хирургија, [4]Катедра за стоматолошка протетика, [5]ПЗУ „Чаир дент“ - Скопје

Од тераписки аспект, калцификатите во забната пулпа, се значајни, бидејќи може да го отежнат, а понекогаш и потполно оневозможат пристапот во коренските канали како и да бидат причина за неоснована екстракција на заб или група на заби.

Целта на овој труд е определување на застапеноста на калцификатите во забната пулпа, спрема локализацијата по заб.

Резултатите од направените испитувања покажаа дека :

Дентиклите почесто се присутни кај моларите (кај горните први молари почесто , од горните втори молари), во споредба со премоларите и инцизивите.

Нашите анализи со помош на рентгенграфијата, покажаа дека треба поголемо внимание да се посвети на анализата на рендгенските снимки, посебно на Panoramix сликите, бидејќи ни овозможуваат детекција на денталните калцификати и кај асимптомни заби, на целото забало.

На ова инсистираме, бидејќи е присутна не многу специфична клиничка слика, со што се наметнува и потребата од една поинаква анализа од вообичаената рутинска метода, како и медицинско набљудување, за да се избегне можноста за превид на вакви случаи.

Клучни зборови: дентикли, застапеност, локализација по заб.

Во литературните податоци не изостануваат приказите од поединечни описи на денталните калцификати, од сите актуелни аспекти (етиолошки, хистолошки, статистички испитувања). Студиите не се многу бројни, со што не се исцрпува можноста за обиди тоа да се дефинира попристапно, како можност за разјаснување на овој дентален ентитет, кој е присутен во секојдневната казуистика, но не и секогаш детектиран.

Ranjitkar S, Taylor JA, Townsend GC., констатирале дека дентиклите како дискретни калцифицирани телца во денталната пулпа, можеби се поврзани со видот на забот, бидејќи нивните испитувања покажале помала застапеност кај премоларните заби (0,4%), во однос на моларите (19,7%), што е сигнификантна разлика (11).

Од причина што досега се изнесени воглавно единечни студии за денталните калцификати, се наметна потреба за програмиран, компаративен пристап. За оценка на денталните калцификати од клинички и рентгенолошки аспект, со посебен акцент и на дијагностичкиот проблем, особено кај интактното забало, честопати дислоциран во погрешен терапевтски смер. Ваквиот превид во крајна инстанца може да биде и недозволена

дијагностичка и тераписка грешка, со системско губење на забот / е.

Сеуште не е многу голем бројот на стоматолозите, кои уште во почетната дијагностичка фаза, го насочуваат вниманието на можноста за дентални калцификати, како област со одредена нејасна симптоматологија.

Затоа добиените резултати, зборуваат за варијабилноста на оваа морфолошка единица од сите проследени аспекти.

Во тој смисол, присуството на денталните калцификати од 7,5%, до висока застапеност од 90%, според некои автори (7.8), ја потврдува варијабилноста на оваа дентална патоза.

Материјал и метод

Материјалот го добивме по пат на случаен избор, при што беа вклучени вкупно 150 пациенти, со 3108 заби, на возраст од 20 – 60 години.

Користевме специфично дизајниран анкетен прашалник, за систематизирано евидентирање на битните клинички параметри.

Рентгенолошка процена на забите правевме преку панорамско и ретроалвеоларно снимање по Dick.

Клиничката проценка беше изведена со користење на следните методи:

- метод на хронолошко анамнестичко следење на актуелната состојба и доминирачкиот наод,
- метод на клинички преглед: инспекција, палпација (сондирање), перкусија,
- метод на рентгенолошка анализа на забалото, посебно на забот со доминирачкиот наод, со примена на: панорамско снимање, и ретроалвеоларно снимање по Dick.

Резултат и дискусија

Со респект кон досега направените испитувања и литературни сознанија, кои говорат воглавно за поединечни студии на овој ентитет и во присуство на постојаната експанзија на техники и начини за следење на одредени патолошки состојби на забната пулпа, со оваа студија ние добивме релевантни податоци за фреквенцијата на калцификатите во пулпата.

Со тоа направивме обид епидемиолошки обработените податоци да ги користиме во клиничката процена и профилакса.

Анамнестичките податоци што ги добивме од пациентите кои имаа болки, се совпаѓаа. Сите инсистираа на прилично интензивни, повремени, неуралгиформни болки, како по правило во моларната регија или со нејасна локализација, со ирадијација кон слепоочницата. Исто така беа присутни општи тегоби со нагласени главоболки, ревматични, васкуларни, неврогени тегоби.

Поединечните резултати добивани со примена на изнесените методи, прикажани се графички, рентгенолошки и статистички.



Слика 1. *Графикон според видот на забите*

Разликата е сигнификантна, дентиклите во моларите се јавуваат значајно почесто во однос на премоларите и инцизивите.

На слика 1, графички е претставена застапеноста на денталните калцификати според видот на забите.

Застапеноста на денталните калцификати кај моларите изнесува 68,2%, застапеноста кај премоларите изнесува 27,6% и застапеноста на денталните калцификати кај инцизивите изнесува 3,2%.

Од овие резултати може слободно да се заклучи дека, инциденцата на денталните

калцификати, е најголема кај моларите во однос на премоларите и инцизивите, што не упатува на можна причина за појава на болка најчесто кај моларите, потоа кај премоларите и кај инцизивите.

Резултати од статистичката анализа на премоларите според пол

- 111 (64,5%) **премолари** со дентикли најдовме кај **мажи**, а 61 (35,4%) кај **жени.**

- Компарација на две пропорции

  Група 1 n = 172 p = 0,645

  Група 2 n = 172 p = 0,354

Разликата е: 0,291

Стандардно отстапување во разликата: 0,05392 95% сигурен интервал во разликата: 0,1853 до 0,3967

z = 5,289; P = 0,000

Разликата е сигнификантна, т.е. кај машкиот пол значајно почесто се наоѓаат дентикли во премоларите.

Резултати од статистичката анализа на инцизивите, според забниот низ и според полот

- 26 заби (3.2%) беа **инцизиви,** од кои 12 (46.1%) беа во **горна,** а 14 (53.8%) во **долна вилица** кај двата пола и тоа 18 (50%) кај **жени** и 18 (50%) кај **мажи.**

- Компарација на две пропорции

  Група 1 n = 26 p = 0,461

  Група 2 n = 26 p = 0,538

  Разликата е: - 0,077

Стандардно отстапување во разликата: 0,1387 95% сигурен интервал во разликата: - 0,3488 до 0,1948

z = 0,278; P = 0,781

Разликата не е сигнификантна, т.е. дентиклите во инцизивите подеднакво зачестено се јавуваат во горната и во долната вилица, кај двата пола.

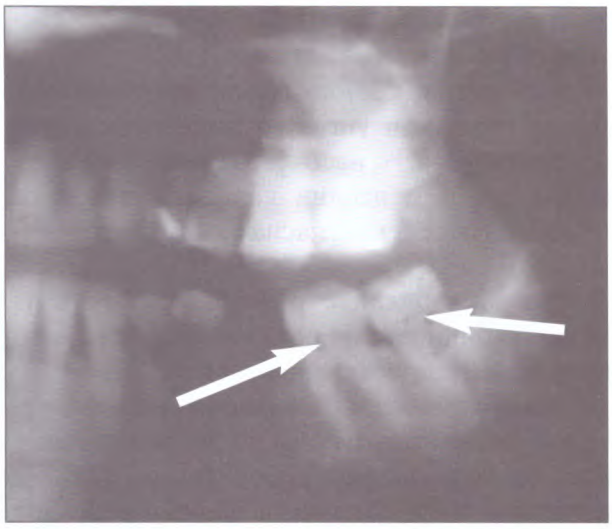

Слика 2. *Лева половина на Panoramix – снимка*

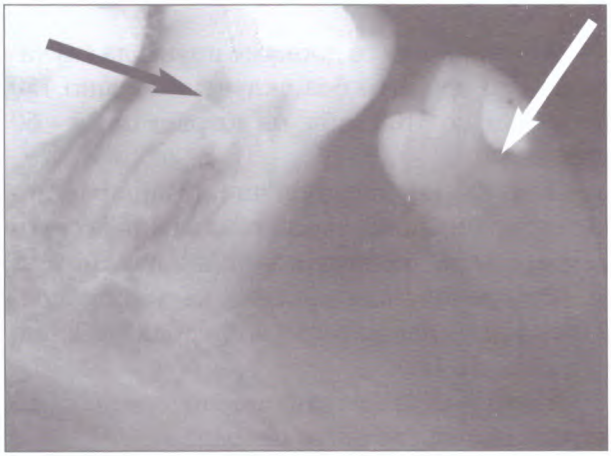

Слика 3. *Ретроалвеоларна снимка*

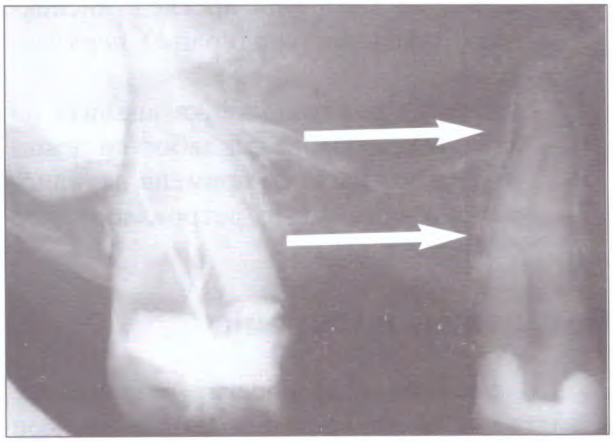

Слика 4. *Ретроалвеоларна снимка*

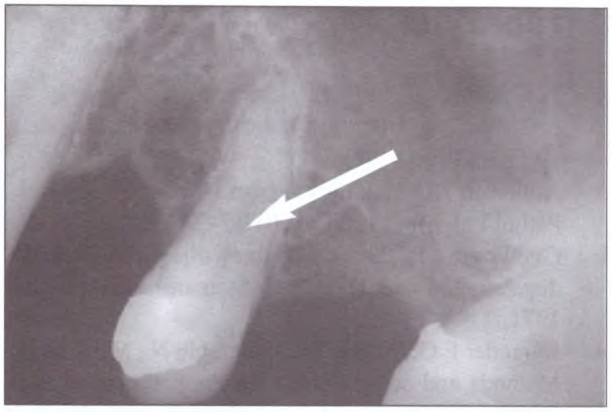

Слика 5. *Ретроалвеоларна снимка*

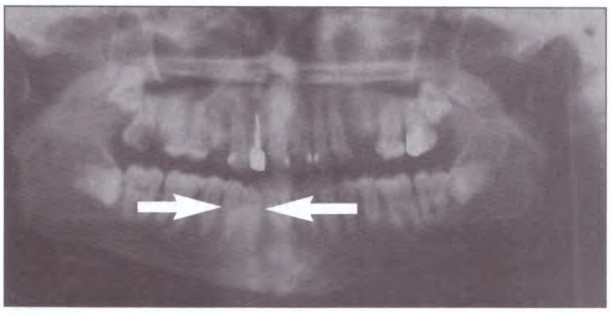

Слика 6. *Panoramix - снимка*

Слика 1, претставува графички приказ на застапеноста на денталните калцификати, според видот на забот.

На слика 2, претставено е присуство на коронарно поставени дентикли во долните леви молари.

На слика 3, претставено е присуство на коронарно поставени дентикли во долниот лев втор премолар, инклиниран према дистално и долниот лев втор молар.

Ретко се случува инклинирање на заб према дистално, најчесто забите мигрираат према мезијално. Во овој случај премоларот е ротиран и инклиниран поради екстракција на првиот молар

На слика 4, се детектира почеток на калцификација на горниот лев втор премолар, на две места прекинување на радикуларниот дел од пулпата.

На слика 5, претставено е присуство на радикуларно поставен дентикл кај горниот лев втор премолар.

Многу ретко рентгенолошки може да се детектира радикуларно поставен дентикл, тие се детектираат со хистолошка метода.

Слика 6, претставува Panoramix - рентген снимка, на која се детектира присуство на коронарно поставени дентикли во долниот десен трет инцизив и долниот десен прв премолар.

На снимката јасно може да се види дека, поради тескобата настаната од притисокот на импактираните молари во долната вилица, долниот десен канин е ротиран. Пулпата се брани од траумата со создавање на калцификати.

Застапеноста на денталните калцификати во однос на локализацијата во забите, покажа резултати на застапеност кај моларите и тоа 68,2%, што јасно може да се види на слика 2.

Фреквентноста на наодот кај премоларите е значајно пониска и изнесува 27,6% вкупно или 56,9% во горната слика 4,5 и 43% во долната вилица слика 3.

Овие податоци даваат можност за размислување на релација со активноста и јачината на мастикацијата во моларната регија, не исклучувајќи ја притоа можноста за одреден поголем трауматско – стимулирачки ефект.

Присуството на денталните калцификати од 3,2% кај забите во фронталната регија слика 6, со многу мала разлика во однос на локализацијата по вилици и пол, одговара на нивната функционална активност и волуминозна особеност. Нашите резултати во добар дел корелираат со оние добиени од други истражувања (11).

PREVALUENCE OF PULP STONES IN LOCALIZATION REGARDING THE TOOTH

Aleksova P., Nakova M., Grcev A., Nikolovska J., Radojkova-Nikolovska V., Dirjanska K., Mindova S.

Summary

When observed from therapeutic aspect, they appear to be of greater importance because they can make the access to the dental roots difficult or in some cases completely impossible, and they can also be the reason for groundless extraction of a tooth or a group of teeth.

The above mentioned reasons led to establishing the target objectives of this paper, being the following:

- To determine the level of dental pulp occurrence in accordance with localization regarding the tooth.

The results obtained from the carried out examinations showed that:

The denticles appear to have more frequent occurrence in molars (in the upper first molars they appear to be more frequent rather than in the upper second molars) when compared with the premolars and incisives.

The analyses we carried out by making advantage of the radiography showed that greater attention should be paid to the analysis of the X-rays, especially to the Panoramix X-rays, because they enable detection of the dental calcifications in the asymptomatic teeth regarding the jaws as a whole

We insist on this because of the fact that the present clinical image is not very specific, which on its behalf imposes the need for analysis which would be more than just a usual everyday routine method, and also the need for medical observation in order to avoid making oversight of any kind regarding these cases.

Kay words: denticles, prevalence, localization the tooth.

Литература

1. Алексова П. Дентални калцификати – причина за посебна анализа. Магистерски труд, Скопје – 2006.
2. Anderson HC. Calcific diseases. A concept. 1: Arch Pathol Lab Med. 1983 Jul;107(7):341-8.
3. Cvetkovic T. Diferencijalna dijagnoza krecne degeneracije zubne pulpe, Stomatoloski vlesnik, 1971, 1 – 4, 13 – 21.
4. Kajander E.O., Aho K.M., Ciftcioglu N., Millican B. Methods and compositions for the reatment of diseases characterized by pathological calcification.http.//www.Freshpatents.com/Methods -and-compositions-for-the-tre…
5. Костиќ Александар., Љубисављевиќ Вера, Калцификације пулпе – дентикли, Стом. гласник Србије 1965, 4, 231 – 233.
6. LIN C.T., Roan R.T., ROU W.J., Chen J.H., Chuang F.H., and Hsieh T.Y. A radiographic Assessment of the Prevalence of Pulp Stones in Taiwanese 11 : AM – 12 : 15 PM, Friday, 27 June 2003 Svenska Massan
7. Moss Salejtin L., Hendricks – Klyvert M. Epithelialy indueed denticles in the pulps of, recently erupted, noncarious human premola. J Endodon 1983; 9 (12) : 554 – 60.
8. Moss – Salejtin L., Hendricks – Klyvert M. Calcified structures in human dental pulps. J Endodon 1988; 14 (4) : 184 – 89.
9. Olivares HML., Ovalle CJM. Prevalense of pulp stones. Rev ADM 2001; 58 (4) : 130 – 137.
10. Olivares HML., Ovalle CJM. Radiologic relationship of pulp stones and periodontitis. Rev ADM 2002; 59 (1) : 10 – 15.
112. Ranjitkar S., Taylor JA., Townsend GC. A radiographic assessment of the preval pulp stones in Australians. 1:Aust dent J. 2002 Mar; 47 (1):36 – 40.
11. Siscos GJ., Georgoponlon M. Unusual case of general pulp calcification (pulp stones) in a yong Greek girl. 1 : Endod Dent Traumatol. 1990 Dec 6 (6) : 282 – 4.
12. Stajer AL., Kokai LE. Incidence and origin of dental pulp stones. 1 : Fogorv Sz.1997 Apr; 90 (4):119 – 23.