УДК : 616.311 : 616.155

КРВНИ ДИСКРАЗИИ И ПРОМЕНИ НА ОРАЛНАТА ЛИГАВИЦА

Поповска М.[1] Петровски М.[1], Атанасовска-Стојановска А.[1], Антовска З.[2]

[1]СТОМАТОЛОШКИ ФАКУЛТЕТ - Скопје, Клиника за болести на устата и пародонтот
[2]МЕДИЦИНСКИ ФАКУЛТЕТ - Скопје, Клиника за педијатрија, Оддел за хематологија и онкологија

Со желба да дадеме свој придонес во клиничката симптоматологија кај деца со хематолошки заболувања ја оформивме целта на овој труд: да ги евидентираме промените во уснатa празнина кај пациенти со анемии и со акутни леукози, во зависност од времетраењето на болеста (од дијагностицирањето до моментот на прегледот), како и да ги воочиме сличностите и разликите меѓу овие две многу чести заболувања.

За реализација на поставената цел беа проследени 40 деца на возраст од 1 до 12 години, хоспитализирани на Клиниката за детска хематологија. Кај 15 пациенти беше дијагностицирана анемија, а кај останатите 25 акутна леукоза. Покрај исцрпните анамнестички податоци, при прегледот се користеше методот набљудување и опипување. Кај испитаниците беа евидентирани субјективни параметри: болка, печење и жарење, неодреден вкус, сувост, а од објективните: колорит на оралната лигавица, крвавења, промени на усните и на оралната лигавица, како и депапилација на јазикот.

Добиените резултати од спроведеното истражување укажаа дека кај пациентите со анемии, каде заболувањето било дијагностицирано најмногу пред 15 дена, клинички беше пронајдена исклучително бледа лигавица, силно депапилиран јазик, ангуларен хеилитис, со силна болка и печење на јазикот. Таму каде болеста траела најмногу 6 месеци печењето и жарењето на јазикот беше дискретно, а објективно беше присутен слабо назначен сув хеилитис.

Пациентите со дијагноза акутна леукоза, независно од времетраењето на болеста, во споредба со анемичните пациенти имаа значително побогата симптоматологија. Печењето, жарењето, како и болката при голтање беа силни, отворањето на устата беше ограничено, во уснатa празнина постоеше дифузен еритем, наместа петехии и екхимози. Евидентни беа гингивитис со спонтани крвавења, ексфолијативен хеилитис и блед лицев колорит, независно од тоа дали болеста беше дијагностицирана во последните 15 дена или, пак, имаше тек од најмалку 3 до 6 месеци.

Потешката орална симптоматологија кај пациентите со акутни леукози беше последица на инсуфициенција на коскенатa срцевина, која резултираше во значајни нарушувања во сите крвни лози. Инфилтрацијата на ткивата со бласти кои се нефункционални и го нарушуваат локалниот имунитет кај младата испитувана популација карактеристична за акутните леукемични реакции наспроти примарната хипооксигенација кај анемиите секако беше основна причина за различната клиничка симптоматологија кај нашите испитаници.

Клучни зборови: крвни дискразии, анемија, акутна леукоза, орална лигавица,

Литературните податоци упатуваат на тоа дека речиси сите хематолошки заболувања се одразуваат врз состојбата на оралната слузница. Епидемиолошките студии, пак,

одат во прилог на фактот дека повеќето крвни дискразии се манифестираат многу рано, уште во детска возраст. Гледано од тој аспект, кај оваа популација сè почесто се сретнуваат анемии и акутни леукози.

Анемијата е клиничка состојба која е последица на здобиена или хередитарна абнормалност на еритроцитите, нивните прекурзори или структурни елементи Datz (4). Понекогаш таа може да биде манифестација и на некое друго нехематолошко заболување. Всушност, може да се дефинира како намалување на бројот на еритроцитите, а со тоа и намалување на оксидациониот капацитет на крвта. Откривањето на редукцијата на хематокритот, хемоглобинот или, пак, хемот ги дава базичните елементи за дијагностика на ова заболување. Според морфолошката класификација, анемиите се делат на микроцитни, нормоцитни и макроцитни, во кои се содржани одделни клинички ентитети (табела 1).

ТАБЕЛА 1. *КЛАСИФИКАЦИЈА НА АНЕМИИТЕ*

Микроцитни (хипохромни) анемии
Феодефицитна анемија
Таласемија
Сидеробластна анемија
Анемии кај хроничнизаболувања
Макроцитни (хиперхромни) анемии
Мегалобластна анемија
Анемии при заболување на хепар
Миелодиспластичен синдром (MDY)
Нормоцитни анемии
Постхеморагична анемија
Хемолитични анемии

Сепак, од литературата се исцрпени фактите кои велат дека од сите анемии најчеста е феродефицитната анемија (според СЗО од 2,3% кај децата меѓу 9-11 години до 5,7% кај децата од 2 до 4 години) Yepes (11).

Според Гламочанин (5), најчесто малигно заболување во детската возраст е акутната леукемија (3,45 случаи на 100.000 деца под 15-годишна возраст во текот на една година). Акутната леукемија настанува со пролиферација на малигните бластни клетки, кои ја инфилтрираат коскената срцевина и евентуално периферната крв. Според своето потекло, тие се поделени од миелодна или, пак, лимфоидна лоза. Соодветно на тоа има акутна миелобластна (нелимфобластна) леукемија-АМЛ и акутна лимфоидна леукемија-АЛЛ. Кај заболените деца преовладува акутната лимфобластна леукемија со 85% во однос на нелимфобластната која е поретка со 15% (овој процент е обратен кај возрасните). Денес во светот е прифатена т.н. ФАБ класификација која е дадена во табела 2.

Леукемичните инфилтрации, како важен патономогномичен знак, можат да се појават на било кој орган и секако во усната празнина. Оние кои се манифестираат во усната празнина а се типични за акутната леукемија се неспецифични и можат да личат на многу други патолошки состојби, кои не одат во прилог на вакво сериозно хематолошко заболување. Оттука потекнува и битната улога на секој стоматолог-клиничар. Промените во усната празнина кои имаат

ТАБЕЛА 2. *КЛАСИФИКАЦИЈА НА АКУТНИТЕ ЛЕУКЕМИИ*

Акутна миелобластна леукемија		Акутна лимфобластна леукемија
AML без зреење AML со зреење Акутна промиелоцитна леукемија Миеломоноцитна леукемија Монобластна/промонобластна леукемија Еритролеукемија Мегакариоцитна леукемија	L1 L2 L3	Бластни клетки слични на нормалниот лимфобласт Варијабилност во големината и во структурата на клетките Клетките личат на имунобласти и имаат Б-лимфоцитно потекло

прогресивен развој и се резистентни на терапија укажуваат на потреба од интерклиничка консултација и дополнителни испитувања.

Со желба да дадеме свој придонес во клиничката симптоматологија кај деца со присутни хематолошки заболувања ја оформивме целта на овој труд: да ги евидентираме промените во усната празнина кај педијатриските пациенти со анемии и акутни леукози, во зависност од времетраењето на болеста (од дијагностицирањето до моментот на прегледот), како и да ги воочиме клиничките сличности и разлики меѓу овие две многу чести крвни дискразии.

Материјал и метод

За да се реализира поставената задача проследивме 40 пациенти на Одделот за хематологија и онкологија на Клиниката за детски болести и Стоматолошкиот факултет во Скопје. Сите 40 опсервирани пациенти, кои ја формираа испитуваната група, беа на возраст од 1 до 12 години.

За остварување на истражувачките цели беше формирана испитувана група кај која беа проследени одредени параметри.

Испитувана група

Испитуваната група од 40 пациенти ја сочинуваа испитаници кои според поставената дијагноза беа поделени во две групи и тоа:

- кај 25 беше дијагностицирана акутна леукоза (леукемија); и
- кај 15 од прегледаните пациенти беше присутна анемија.

Секоја од овие две главни групи, во зависност од времетраењето беше поделена на три подгрупи:

- *прва подгрупа*-пациенти со анемија или со акутна леукоза со времетраење на болеста најмногу до 15 дена;
- *втора подгрупа*-пациенти со анемија или акутна леукоза со времетраење на болеста најмногу до 3 месеци;
- *трета подгрупа*-пациенти со анемија или акутна леукоза со времетраење на болеста до 6 месеци.

Пред да се изврши клинички преглед од сите пациенти беа земени исцрпни анамнестички податоци. Кај сите поединечно беа спроведени одредени клинички испитувања. Проценка на добиените резултати беше извршена врз база на клиничките и статистичките претраги.

За да се утврди присуството на одредени орални промени кои се јавуваат кај овие две клинички состојби, кај пациентите беа евидентирани субјективни и објективни промени. Со цел да се забележат субјективните промени кај пациентите тие беа испрашувани за евентуално присуство на болка, печење, неодреден вкус или, пак, сувост на усните.

Клиничкиот преглед го извршивме со примена на методите на набљудување (инспектио) и опипување (палпатио).

Клинички испитувања

Клинички кај сите испитаници беше земена анамнеза и направен клинички преглед. Во анамнестичкиот прашалник особено внимание им беше посветено на евентуалната генетичка генеза, лошите навики, социоекономските услови, како и на одделни субјективни и објективни симптоми.

Од субјективните симптоми беа проследени: болката, печењето и жарењето на устата, неодредениот вкус, проблемите со саливацијата.

Проценката на објективните симптоми беше реализирана преку следење на следниве параметри: промени во колоритот на оралната лигавица, крвавења на лигавицата, промени на усните и на оралната лигавица како и присутни промени на јазикот (како депапилација, хипертрофија, ерозии, улкуси итн.).

Како објективни тешкотии на кои наидовме кај децата беше неможноста за правилно интерпретирање на субјективните симптоми. Секако и кај децата кои сè уште не зборуваат беше неможно да се откријат вистинските субјективни симптоми. Во тој случај интерпретацијата на субјективната

симптоматологија ја добиваме од членовите на најтесното семејство.

Податоците ги обработивме и ги претставивме табеларно и графички.

Добиените резултати од објективните клинички и од другите испитувања кај испитуваната група ги претставивме процентуално.

Резултати

Од изведените прегледи и од нивната статистичка обработка се добиени податоци за субјективните и за објективните симптоми кај пациентите со анемија и акутна леукоза.

Во табела 3 се претставени субјективните симптоми кај пациентите со анемии и со акутни леукози, во зависност од времетраењето на болеста. Кај пациентите кај кои почетокот на болеста не го надминува времето од 15 дена беше евидентирана силна болка, како и печење и жарење на оралната лигавица и неодреден вкус. Синдромот на глосопироза беше присутен и кај оние чие времетраење на болеста беше најмногу до 3 месеци, со тоа што кај оваа група пациенти печењето и жарењето беше дискретно. Оние пациенти кои боледуваа од било кој вид анемија со времетраење од 6 месеци имаа значително поблага симптоматологија. Имено, освен печењето и жарењето кај нив беше нотирана и зголемена саливација.

Кај пациентите кај кои беше дијагностицирана акутна леукоза, а чија болест беше дијагностицирана до време од 15 дена, наодите беа слични со оние до 3 и до 6 месеци. Болка при голтање, печење и жарење, неодреден вкус, како и зголемена саливација беа субјективни симптоми кои ги евидентиравме кај сите освен кај онаа група пациенти чија болест траеше до 15 дена и кај останатите подгрупи т.е. оние чија болест почнала најмногу до 3 месеци и до 6 месеци, со тоа што симптомите беа посилно изразени кај сите испитаници кај кои болеста имаше подолга еволуција.

Во графиконот 1 а) е даден соодносот на децата заболени од акутни леукози во моментот на нашето истражување, според критериумот на која група ѝ припаѓаат - дали станува збор за акутна лимфоцитна или акутна миелобластна леукемија.

Од графичкиот приказ евидентно е дека кај нашата испитувана група доминираат деца заболени од АЛЛ (87%), наспроти оние со АМЛ кој изнесува 13%.

Во графиконот 1 б) е даден соодносот на децата кои боледуваат од различни анемии. Како што може да се види од графичкиот приказ доминираат болните деца со феродефициентна анемија (39%).

По нив следуваат перниционзната анемија и анемиите предизвикани од хронични заболувања (27%), додека кај останатите

ТАБЕЛА 3. *СУБЈЕКТИВНИТЕ СИМПТОМИ КАЈ ПАЦИЕНТИТЕ СО АНЕМИИ И СО АКУТНИ ЛЕУКОЗИ ВО ЗАВИСНОСТ ОД ВРЕМЕТРАЕЊЕТО НА БОЛЕСТА*

	Времетраење на болеста					
	Анемии			**Акутни леукози**		
Субјективни симптоми	15 дена	3 месеци	6 месеци	15 дена	3 месеци	6 месеци
Болка при голтање	+++			+	+	+++
Печење и жарење	+++	++	+	+	++	+++
Неодреден вкус	+	+		+	+	++
Зголемена саливација			+	+	+	+++
Спонтани крвавења				+++	++	++

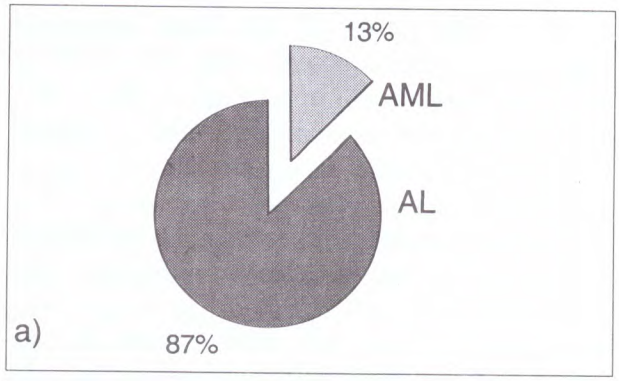

Графикон 1. *Процентуална застапеност на поттиповите на: а) акутна леукоза; б) анемија кај испитуваната група*

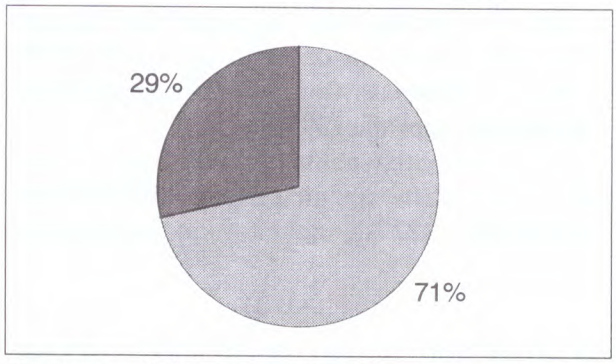

Графикон 2. *Приказ на болката кај пациентите со акутна леукоза*

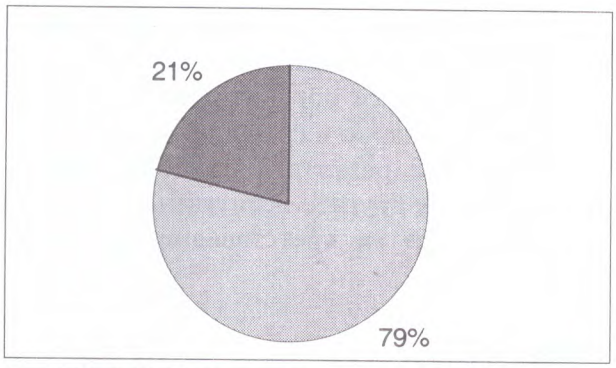

Графикон 3. *Приказ на печење и жарење кај пациенти со акутна леукоза*

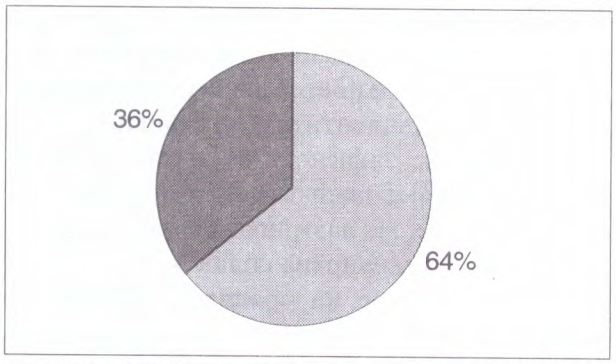

Графикон 4. *Застапеност на спонтаните крвавења кај пациентите со акутна леукоза*

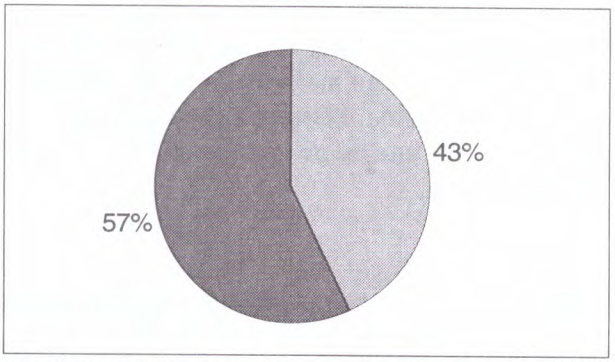

Графикон 5. *Застапеност на зголемена саливација кај пациентите со акутна леукоза*

(2%) е дијагностицирана комбинација на железодефициентна и пернициозна анемија.

Во следниот графикон процентуално е претставена болката кај заболените од акутна леукоза. Резултатите укажуваат дека без разлика на кој поттип на акутна леукоза припаѓаат, кај 29% од заболените болката отсуствувала како субјективен симптом, додека кај 71% од испитаниците беше забележано присуство на болна сензација. Најчесто децата се жалеа на болка која е спонтана, но и која се потенцира при мастикација.

Печењето и жарењето во усната празнина кај болните со акутни леукози се претставени во графикон 3. Без исклучоци, кај заболените од АМЛ и од АЛЛ, синдромот на глосодинија беше присутен кај 79% од болните,

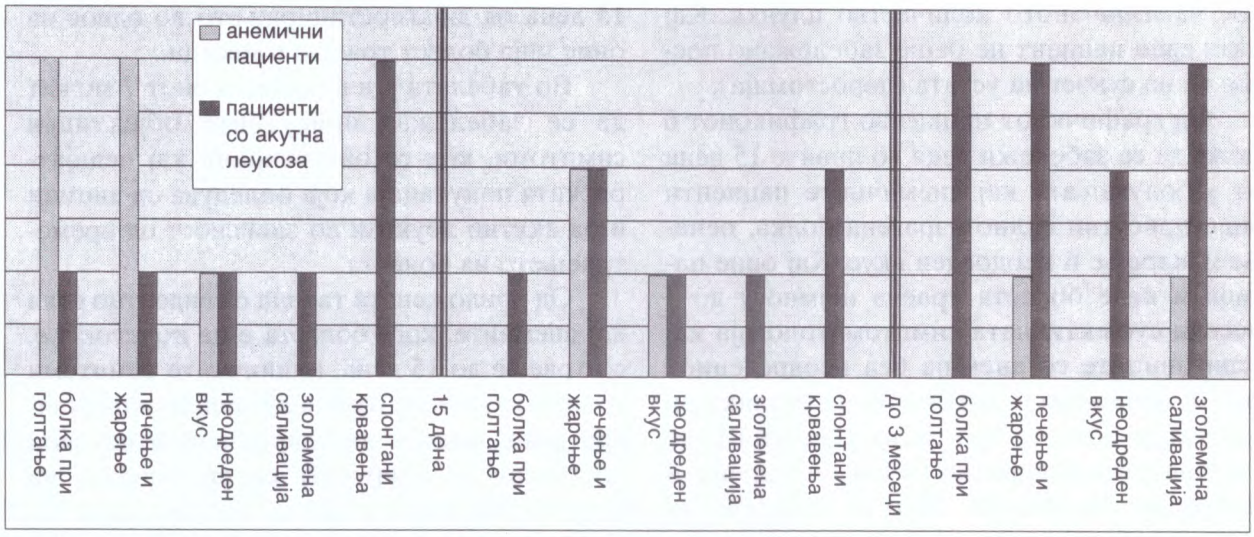

Графикон 6. *Графички приказ на присутните субјективни симптоми кај пациенти со анемии и леукози*

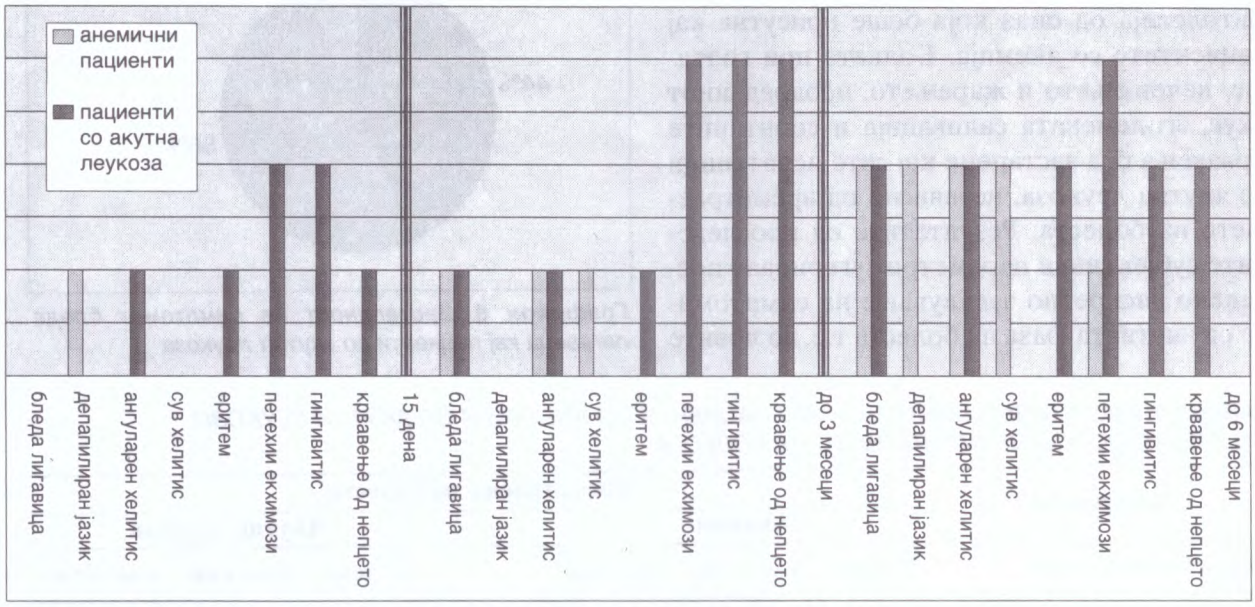

Графикон 7. *Објективни симптоми кај пациенти со анемија и акутна леукоза.*

додека кај останатите 21% печењето или жарењето отсуствуваше.

Во графиконот 4 е даден приказ на симптомот крвавење од слузницата кај пациентите со акутна леукоза. Овој маркантен симптом во усната празнина е евидентен кај 64% од испитаниците, додека спонтано крвавење отсуствуваше кај 36%. Спонтаното крвавење беше поинтензивно во акутната фаза т.е. во првите денови на хоспитализација на пациентите. Постепени скромни подобрувања беа забележени со почнувањето на терапијата.

Проблемите со саливацијата т.е. со зголемена саливација се претставени во графиконот 5. Од опсервираната педијатриска популација може да се забележи дека овие промени се присутни кај 43% од испитаниците, додека кај останатите 57% од пациентите не е забележано одредено отстапување во од-

нос на излаченото количество плунка. Кај ниту еден пациент не беше забележано постоење на сувост на устата (церостомија).

Од графичкиот приказ во графиконот 6 може да се забележи дека во првите 15 дена од заболувањата кај анемичните пациенти биле присутни силно изразена болка, печење и жарење и неодреден вкус. Кај оние пациенти каде болеста траела најмногу до 3 месеци субјективната симптоматологија кај испитаниците со анемија беа неодредениот вкус и печењето и жарењето, за разлика од оние каде болеста траела до 6 месеци каде беа присутни дискретно печење и жарење и зголемена саливација. Што се однесува до оние кои боледуваат од акутна леукоза резултатите од ова истражување се во прилог на значително побогата субјективна симптоматологија од онаа која беше присутна кај пациентите со анемија. Болката при голтање, печењењето и жарењето, неодредениот вкус, зголемената саливација и спонтаните крвавења беа застапени кај сите испитаници со акутна леукоза, независно од времетраењето на болеста. Резултатите од проследените субјективни параметри сугерираат постепено дискретно засилување на симптомите од акутната фаза на болеста т.е. во првите 15 дена од дијагностицирањето во однос на оние чија болест трае до 6 месеци.

Во табелата 4 и во графиконот 7 можат да се забележат присутните објективни симптоми, кои се опсервирани кај педијатриската популација која боледува од анемии и од акутни леукози во зависност од времетраењето на болеста.

Од приложената табела е евидентно дека кај анемиите, кога болеста е на почеток т.е. со траење до 15 дена, клиничките симптоми се силно изразени (бледа лигавица, депапилиран јазик, како и ангуларен хеилитис), кои постепено се смируваат со еволуцијата на болеста. Кај пациентите со анемија каде бо-

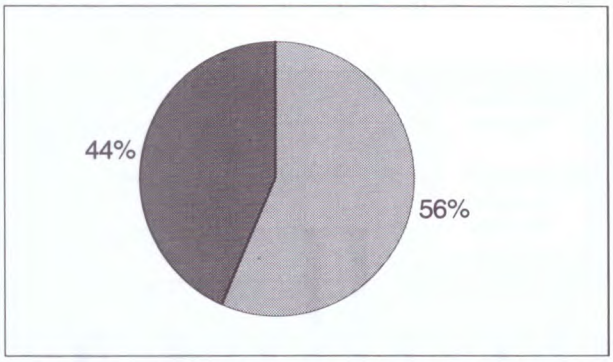

Графикон 8. *Застапеност на симптомот бледа лигавица кај пациенти со акутна леукоза*

ТАБЕЛА 4. *ОБЈЕКТИВНИ СИМПТОМИ КАЈ ПАЦИЕНТИ СО АНЕМИИ И СО АКУТНИ ЛЕУКОЗИ ВО ЗАВИСНОСТ ОД ВРЕМЕТРАЕЊЕТО НА БОЛЕСТА*

Заболување	**Времетраење на болеста**					
	Анемии			**Акутни леукози**		
Објективни тегоби	15 дена	3 месеци	6 месеци	15 дена	3 месеци	6 месеци
Бела лигавица	++	+			+	++
Депапилиран јазик	++	+	+			
Ангуларен хеилитис	++	+	+	+	+	++
Сув хеилитис	+	+	+			
Еритем				+	+	++
Петехии и екхимози					+	+++
Гингивитис					+	++
Крвавење од непцето					+	++

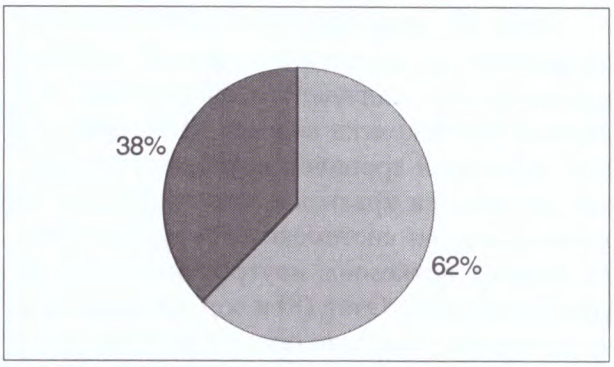

Графикон 9. *Застапеност на ангуларниот хеилитис кај пациенти со акутна леукоза*

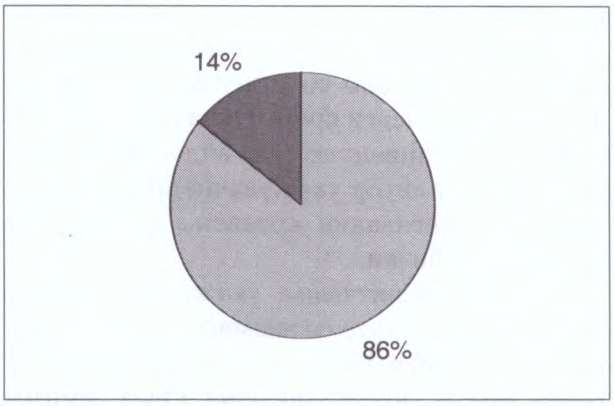

Графикон 10. *Застапеност на депапилација кај пациенти со акутна леукоза*

леста трае до 6 месеци беше евидентен ангуларен и сув хеилитис и депапилиран јазик. Добиените наоди од проследените параметри кај пациентите со акутни леукози укажуваат на постоење на бледа лигавица, дифузен еритем, петехии, екхимози, гингивитис, крвавење од непцето и ексфолијативен хеилитис, независно од времетраењето на болеста. Како болеста напредува така симптоматологијата станува сè побогата, па доколку болеста го надмине времето од 6 месеци посочените симптоми се потенцираат.

Присутната бледа лигавица е претставена во графиконот 8. Кај 56% од болните со акутни леукози беше забележана бледа лигавица, додека кај останатите 44% ваква промена не беше евидентирана т.е. лигавицата беше со нормален колорит.

Графиконот 9 ги прикажува патолошките промени на усните. Со присутен хеилитис

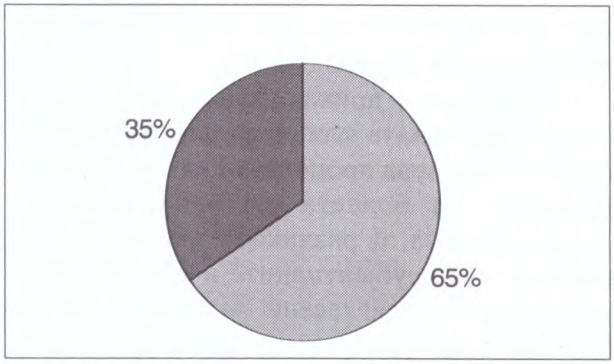

Графикон 11. *Застапеност на гингивитис кај пациенти со акутна леукоза*

беа забележани 62% од педијатриската популација, кај која беше дијагностицирана леукоза. Кај останатите 38% вакви промени не беа евидентирани. Кај децата со акутна леукоза доминираше ангуларниот хеилитис (cheilitis angularis), кој беше забележан кај 62% од сите оние кај кои беше евидентиран хеилитис. Останатиот процент им припадна на сите други воспалителни ексудативни хеилитиси.

Промените на јазикот кај заболените од акутни леукози се претставени во графиконот 10. Од сите испитаници кај 86% беа евидентирани промени. Доминантна од сите промени на јазикот беше присуството на депапилиран јазик и тоа кај 83,3% од пациентите. Кај два пациента (8% од испитаните) можеше да се забележи присуство на јазични улкуси (графикон 9).

Присуство на петехии и на екхимози, како еден вид екстраваскуларни крвавења, што е патогномонично за акутните леукози, беше забележано кај сите пациенти кои ја сочинуваа испитуваната група, оние кај кои болеста трае до 15 дена, до 3 или, пак, до 6 месеци.

Кај 27,5% од болните беше забележано присуство на ерозии или, пак, улцерации на слузокожата, додека кај 1 испитаник беше присутно ограничено отворање на устата.

Исто така, една од почестите промени кои можеа да се забележат кај болните деца од акутни леукози е промената на гингивата. Промените на гингивата беа забележани кај 65% од испитаниците, додека кај останатите 35% вакви промени не можеа да се забеле-

жат во периодот во кој беше извршено испитувањето (графикон 11).

Графичкиот приказ укажува на фактот дека објективната клиничка симптоматологија се зголемува пропорционално со времетраењето на болеста кај пациентите со акутна леукоза, за разлика од пациентите со анемија, каде субјективните и објективните симптоми беа нагласени на почетокот на болеста, а се намалуваа постепено.

Дискусија

Анемиите и леукозите во детската возраст се заболувања со кои често се сретнуваме во секојдневната практика. Анемиите имаат бенигна природа, за жал, леукозите содржат малигнен потенцијал, па оттука и лошата прогноза за нив. Сериозните тешкотии, кои се последица на постоењето на овие две заболувања, потекнуваат токму од богатата објективна и субјективна симптоматологија која е присутна во различни етапи на болеста.

Datz (4) наведува дека клиничката манифестација кај анемиите варира во зависност од годините, степенот и од брзината на прогресијата на болеста, има присуство на други заболувања и останати фактори. Според неа, лесните и умерено контролираните анемии најчесто се асимптоматски.

Симптомот кој го наведува во своето истражување е бледилото на кожата и на слузокожата. Тоа го потенцира како важен дијагностички и прогностички клинички симптом.

Во тој контекст Сиљановски (9) потврдува дека кај пациентите со анемија, независно за кој тип станува збор, покрај општата субјективна симптоматологија, меѓу кои замор, истоштеност, темнење пред очите, бучење во ушите, парестезии, присутни се и одредени орални промени. Меѓу почестите симптоми тој ги апострофира и промените на јазикот во вид на атрофичен глоситис, ангуларен стоматитис и кандидијаза. Овие симптоми авторот ги детектирал кај 30%-40% од болните.

Luker (7), испитувајќи ги симптомите кај пациентите со апластична анемија, опишал присуство на гингивална хиперплазија кај деца од претшколска возраст. Исто така, кај нив забележал хроничен катарален гингивитис со умерени крвавења, кои ги поврзал со некое постојно системско заболување како, на пример, леукемија, неутропенија и др. За разлика од него, Отан (8) и сор. кај пациентите со анемија опишале орални афтозни улцерации. Кај испитаниците евидентирал забрзана епителизација, која настанала по крвна трансфузија и по зголемување на нивото на хемоглобинот.

Според Brennan (2) и сор. петехиите и екхимозите, заедно со гингивалната хиперплазија, се најчести промени на оралната лигавица кај пациентите со апластична анемија. Истиот автор укажува на присуство на спонтани гингивални крвавења и присутни херпетични лезии.

Нашите испитувања укажаа на фактот дека кај пациентите со анемија, од субјективните симптоми најчести се: глосодинија, неодреден вкус и хиперсаливација. Оваа симптоматологија е побогата на почетокот на болеста и постепено се намалува. По две години од дијагностицирањето симптомите се благи и дискретни и доминира глосодинија.

Што се однесува до објективната симптоматологија, најфреквентен симптом кој го евидентиравме кај нашите испитаници беше ангуларниот хеилитис. Овој симптом всушност беше присутен кај сите испитаници независно од времетраењето на болеста (до 15 дена, до 3 или до 6 месеци). Бледата лигавица, депапилираниот јазик, како и ангуларниот хеилитис беа забележани во групите кај кои од дијагностицирањето болеста траела до 15 дена или, пак, до 6 месеци. Кај сите оние чија етиологија на болеста ја надминала границата од 3 месеци, беа присутни објективните симптоми сув и ангуларен хеилитис и депапилација на јазикот.

Со овие наоди се совпаднавме со Datz (4), Сиљановски (9), но и со многу други.

Со оглед на тоа дека анемијата се дефинира како апсолутно намалување на бројот

на еритроцитите, намалување на концентрацијата на хемоглобинот и намалување на хематокритот, сметаме дека субјективните и објективните симптоми се последица на намалената оксидациона способност на крвта. Од свој аспект овие нарушувања ја намалуваат способноста на крвта во одредено време да го транспортира потребното количество кислород од белите дробови до периферната крв. Сите овие промени доведуваат до ткивна и клеточна хипооксија, што клинички е евидентно со одреден наод во усната празнина и сите други органи. На овој начин ги објаснуваме различните наоди кај нашите испитаници во различните фази од еволуцијата на болеста (до 15 дена, до 3 и до 6 месеци).

Бурната клиничка симптоматологија која ги следи пациентите на почетокот на болеста т.е. во акутната фаза, сметаме дека се должи на патогенетските механизми на оваа крвна дискразија. Објективните и субјективните подобрувања во клиничкиот наод кај пациентите со анемија, кои имаат подолга еволуција (до 3 и до 6 месеци) најверојатно се должат на спроведениот терапевтски третман кој ги коригира нарушените хематолошки процеси, кои резултираат во релативно подобар клинички наод.

За леукозите се вели дека претставуваат абнормална, несопирлива, неконтролирана и инвазивна пролиферација на малигни клетки.

Според Гламочанин (6), најголем дел од детските малигноми, доколку се исклучи леукозата, се од ембрионално и саркоматозно потекло.

Според Wu (10), најчести орални промени кај леукемиите се: крвавења на лигавицата и од непцата, петехии, улцерации и гингивална хиперплазија.

Адултната Т-клиничка леукемија е ретка малигна неоплазма поврзана со ХТЛВ-1 вирус велат Albuquerque (1) и сор. Во својот приказ на случај тој забележал болна улцерозна лезија на лигавицата на тврдото непце.

Исто така, тој укажал на фактот дека најфреквентни орални промени кај леукемиите се гингивалната хиперплазија и крвавењето, а во општата симптоматологија ги вброил заморот и губењето на телесната тежина.

Во овој контекст Cooper (3) апострофирал дека хемотерапијата која се применува во лекувањето на акутните леукози се главни индуктори на присутниот орален мукозитис. Клинички промени кои ги евидентирал кај неговите испитаници се: вирусната херпес афекција и оралната кандидијаза. Примарната манифестација вклучува: бледило на лигавицата (поврзана со анемијата), одонталгија, улцерации на непцето, гингивални крвавења и гингивитиси, петехии и екхимози, кои се локализирани на тврдото и на мекото непце и тонзилите. Fetor ex ore и гингивалната хеморагија според Cooper (3) се двата најчести коегзистирачки наоди, кои се поврзуваат со леукемичната клеточна инфилтрација на гингивата.

Нашите наоди укажуваат на фактот дека најчести субјективни симптоми кај нашите испитаници се: болка при голтањето, печење и жарење на јазикот, неодреден вкус, спонтани крвавења и зголемена саливација. Овие симптоми беа поизразени кај пациентите кои боледуваа од акутна леукоза повеќе од две години. Кај сите чија болест датира не повеќе од 15 дена субјективните симптоми беа поблаги. Од објективните симптоми на почетокот на болеста (до 15 дена од нејзината еволуција), кај нашите пациенти можевме да забележиме присуство на благ ангуларен хеилитис, слабо назначен дифузен еритем, петехии, екхимози, гингивитис, ексфолијативен хеилитис, како и блед лицев колорит со бледа орална лигавица. Со понатамошната еволуција на заболувањето т.е. кај испитаниците чија болест трае најмногу до 3 месеци севкупната симптоматологија беше присутна, со потенцирани крвавења од спонтан и провокативен карактер. Оние пациенти чија болест имала претходна еволуција до шест месеци во устата имаа богат клинички наод. Имено, освен ангуларен хеилитис и еритем можеме да забележиме и присуство на: бледа лигавица, петехии и

екхимози, гингивитис и гингивална хеморагија, кои беа силно изразени.

Со овие наоди се совпаднавме со Wu (10), Cooper (3) и Fantasia (10).

Претпоставуваме дека непознатите и разновидните фактори, кои всушност се главни индуктори на леукозите, доведуваат до комплексно нарушување во хомеостазата на растот и во созревањето на хематопоетските клетки. Недоволно зрелите клетки или, пак, клетките кои неконтролирано растат се еден клон на леукемични клетки, кои најнапред ги потиснуваат нормалните хематопоетски клетки и немаат функционален капацитет за одбрана. Леукемичните клетки лесно се инфилтираат во сите органи и ткива, меѓу кои и устата. Вака нефункционални, квантитативно или квалитативно изменети се одразуваат врз имунолошкиот статус на општо или на локално ниво, кој води кон нарушен имунолошки одговор. Имунолошки аберираниот одговор резултира во неадекватна одбрана, што најверојатно е причина за присутната општа и локална симптоматологија. Промените кои се евидентираат во првите денови на болеста се поблаги, за разлика од симптомите кои се присутни кај пациентите со акутни леукози во време до 3 и до 6 месеци. Иако пациентите се подложени на хемотерапија, сепак таа не доведува до комплетна корекција на хематолошките параметри. Повремените и делумните подобрувања се од реверзибилен карактер и се недоволни за задоволителен клинички ефект. Постојаната дразба на имуниот систем со непознати фактори ги исцрпува одбранбените сили на организмот, па го доведува организмот во сè поголема декомпензаторна фаза. Декомпензиран и исцрпен тој сè повеќе е немоќен да им се спротивстави на суперинфекциите или, пак, на дразбите од различна природа, да ги вклучи репаративните можности со кои би се подобрил клиничкиот наод. Оттука сосема е разбирлив и логичен нашиот наод кој се влошува од година во година.

Кај акутните леукози и анемиите присутни се приближно исти субјективни и објективни клинички симптоми. Болката при голтањето, печењето и жарењето, неодреденото вкус се присутни и кај двете крвни дискразии, со таа разлика што доминантни се кај анемиите на почетокот на болеста, а кај леукозите превалираат во подоцнежниот стадиум на болеста. Саливацијата и спонтаните крвавења се типичен знак за леукозите, кои се присутни во целиот испитуван период. Објективната симптоматологија која кај испитаниците беше проследена преку бледа лигавица, ангуларен хеилитис, беа присутни и кај анемиите и кај акутните леукози. Аналогно на субјективните симптоми и објективните симптоми кај анемиите беа попотенцирани на почетокот на болеста, а се повлекуваа постепено. Кај акутните леукози состојбата беше обратна. Петехиите, екхимозите, крвавењата од непцата беа евидентирани само кај леукозите, а депапилираниот јазик и сувиот хеилитис беа присутни исклучително кај анемиите. Сметаме дека овие клинички наоди на патогенетските случувања кај овие хематолошки заболувања, се значително посериозни кај акутните леукози.

Зголемената саливација која се појавува кај заболените со овие две крвни дискразии може да се должи на повеќе фактори. Вака зголемената саливација може да претставува рефлексна појава предизвикана од присутната болка, печењето и жарењето на јазикот што настанува како последица на крвните дискразии. Но, зголемената саливација во овој период може да биде последица на тоа што овој период е период на никнување на забите кога таа значително е потенцирана.

Од спроведувањето на ова испитување може да се заклучи следново:

Кај пациентите со анемија евидентно е објективно и субјективно подобрување во клиничкиот наод започнувајќи од првите 15 дена, 3 и 6 месеци), кое се должи на спроведениот терапевтски третман, кој ги коригира нарушените хематолошки процеси, кои резултираат во релативно подобар клинички наод.

Спротивно на нив, кај пациентите со акутна леукоза каде еволуцијата на болеста напредува од 15 дена, на 3 и 6 месеци, клиничката симптоматологија сè повеќе се потенцира. Квалитативните и квантитативните промени на леукоцитите доведуваат до аберирана имун одговор, кој е неефикасен во одбрана на општо и на локално ниво, кој се манифестира со постепени влошувања во клиничкиот наод.

BLOOD DISCRASIES AND ORAL MANIFESTATIONS

Popovska M., Petrovski M., Atanasovska-Stojanovska A., Antovska Z.

Summary

With the intention to contribute in clinical symptomatology at children with hematology disorders we formed the aim of our project-to notice the oral signs and symptoms at the patients diagnosed with anemia and acute leucosis depending of disease's duration (from the moment of making diagnosis to the clinical examination as to realize the similarities and differences between these two diseases.

40 children at age of 1-12 years hospitalized at Pediatric clinic Department of hematology and oncology were examined. In 15 patients was diagnosed anemia, and at the rest (25) acute leucosis. To achieve the aim despite do anamnesis informations,at the clinical examination the methods of observation and palpation are used. Subjective parameters (pain, burning, indefinite taste, xerostomia) such as the objective: oral mucosa colour, bleeding, oral mucosa and lips changes and tongue depapilation are evidenced at subjects.

The results from the conduct point that the patients with anemia where the disease is diagnosed at least 15 days ago exceptionally pale oral mucosa, strong tongue depapilation,angular cheillitis, glossodynia and glossopirosis were clinically found. If the duration of the disease is 6 month at least glossodinia and glossopirosis are discreet and weakly expressed cheillitis sicca is objective present. Subjects diagnosed with acute leucosis in comparison with those with anemia have far reached symptomatology.Burning and pain during swelling are strong, mouth opening is limited, and there is a diffuse erythema in the oral cavity (the oral cavity is red colored). Gingivitis with spontaneous bleeding, cheillitis exfolliativa exudativa and pale face completion are evident regardless if the disease is diagnosed in the last 15 days or it has duration 3 or 6 month.

Higher oral symptomatology at patients with oral leucosis is consequence of bone marrow insufficiency which results in significant disorders of all blood cells. Tissue's infiltration with infunctional blast-cell which disrupt local immunity at the examinated young population characteristically for acute leucosis against the primary hypooxigenation in anomies is certainly basic reason for the different clinical symptomatology at our subjects.

Key words: blood desorders, anemia and leukosis, bleeding from oral mucosa, blood discrasies

Литература

1. Albaquerque MA, Migliari DA, Sugaya NN, Kuroishi M, Capuano AC, Sousa SO, Cavalcanti MG. Adult T-cell leukemia/lymphoma with predominant bone involvment, initialy diagnosed by its oral manifestations :a case report, J Periodontol 2002: 73(6): 664-8.
2. Brenan MT, Sankar V, Baccaglini L, Pillermer SR, Kingman A, Nunez O, Young NS, Atkinson JC. Oral manifestation in patients with aplastic anemia. Oral Surg Oral Med Oral Pathol Oral radiol Endod 2001; 92 (5): 503-7.
3. Cooper C, Loewen R, Shore T. Gingival hyperplasia complicating acute myelomonocytic leukemia. J Can Dent Assoc 2000; 66: 78-9.
4. Datz M. Approach to the patients with anemia.. Anemia Res Today 2004;1.
5. Glamočanin S. Maligni zaboluvawa vo detskata vozrast, Pedijatrija priračnik za studenti po stomatologija 2006 ; 74-83
6. Lu SY, Wu HC. Initial diagnosis of anemia from sore mouth and improved classification of anemias by MCV and RDW in 30 patients. Oral Surg Oral Med Oral Pathol Oral radiol Endod 2004 Dec;98(6):679-85.
7. Lucker J, Scully C, Oahhill A, Gingival Swelling as a manifestation of aplastic anemia. Oral Surg Oral Med Oral Pathol Oral radiol Endod 1991;71(1):55-6.
8. Otan F, Ackigoz G, Sakallioglu U, Ozkan B. Reccurent aphtouus ulcers in Fanconi's anemia, a case report. Int J Paediatr Dent 2004; 14: 214-7.

9. Симјановски Н. Анемија поради недостиг на железо (сидоропенична или хипохормна анемија). Хематологија, Интерна медицина, 2004: 877-5.
10. Wu J, Fantasia J, Kaplan R. Oral manifestation of acute myielomonocytic leukemia: A case raport and rewiew of the classification of leukemias. J Periodontol 2002; 73(6): 664-8.
11. Yepes JF. Anemia day. J Can Dent Assoc 2007; 116: 44-9.
12. Чевревска Л. Акутни леукемии. Хематологија во интерна медицина, 2004: 926-32.

Семинар за стоматологија

АЛЕРГИСКИ РЕАКЦИИ ВО СТОМАТОЛОГИЈАТА

организатор

СТОМАТОЛОШКИ ФАКУЛТЕТ - СКОПЈЕ

Скопје
ОКТОМВРИ 2008
Дом на АРМ

Семинарската програма ќе ја добиете дополнително на Вашата адреса што ја поседува Редакцијата на Македонски стоматолошки преглед

За сите потребни информации контактирајте со нас!

СТОМАТОЛОШКИ ФАКУЛТЕТ
ул. Водњанска бр.17
1000 Скопје

Телефон: (02) 3115.647
Факс: (02) 3115.647
e-mail: sfs@stomfak.ukim.edu.mk