АПОПТОЗАТА КАКО МОРФОЛОШКИ ТИП НА КЛЕТОЧНА СМРТ ВО КОРЕЛАЦИЈА СО СТЕПЕНОТ НА ГИНГИВАЛНА ИНФЛАМАЦИЈА

Пандилова М., Ставревска А.

Стоматолошки факултет - Скопје, Клиника за болести на устата и пародонтот

Програмираната клеточна смрт, апоптоза, е присутна како физиолошки процес на селективна клеточна елиминација во склоп на вкупната метаболна ткивна динамика. Меѓутоа, одредени фактори можат да доведат до нарушување на овој физиолошки момент.
Имајќи ја предвид спецификата на овој феномен си поставивме цел, да проследиме дали апоптозата како морфолошки тип на клеточна смрт е присутна во клинички здрав гингивално-ткивен супстрат, но да го утврдиме и нејзиното присуство во првиот, вториот и третиот степен на гингивална инфламација.
Беа земени 16 исечоци од здраво и по 16 од секој степен на инфламираното гингивално ткиво (беше применет индексот по Silness-Loe), а присуството на апоптозата беше проследено во базалните и парабазалните слоеви на епителот. Статистичката обработка на податоците, користејќи го t-тестот, покажа висока сигнификантност во разликите на апоптотичниот индекс меѓу здравиот и инфламираниот ткивен супстрат (p<0,001).
Интергрупната анализа на податоците покажа висока сигнификантна разлика на апоптотичните индекси (p<0,001) со исклучок на несигнификантната разлика (p>0,001) само меѓу здравата гингива и гингивалното ткиво со верифициран I степен на гингивална инфламација.
Ваквите наши резултати укажуваат дека за време на комплексните патолошки збиднувања има присуство на множество фактори кои партицииираат во иницирањето и амплифизирањето на програмираната клеточна смрт, на што укажува и високата сигнификантност на апоптотичниот индекс во понапреднатите стадиуми на гингивална инфламација.

Клучни зборови: апоптоза; гингивални заболувања

Повеќе од две децении клеточната смрт е во фокусот на истражувањата на голем број патолози (17, 8, 10, 2, 3). Меѓутоа, Wylle (19) и соработниците предлагаат нова класификација за клеточното изумирање базирана на морфолошките критериуми која го одвојува дегенеративниот феномен познат како некроза од втор тип на клеточна смрт, наречен апоптоза (Apo-pto-sis dropping of) или програмирана клеточна смрт. Ваквиот тип на клеточна смрт е активен процес којшто претставува карактеристика на регулираниот развиток и хомеосинтезата на повеќеклеточните организми (19). За време на органогенезата и ткивното ремоделирање, покрај екстензивната клеточна пролиферација и диференцијација, се случува и селективна клеточна елиминација на непожелните клетки токму по пат на добро контролирани генетски програми кои доведуваат до програмирана клеточна смрт, апоптоза (7).

Меѓутоа, ваквиот суициден механизам е присутен и за време на голем број патолошки состојби, клинички манифестирани преку различни заболувања (1, 19, 14). Иницијацијата на апоптозата е високо координиран и регулиран процес кој може да биде индуциран или супримиран од голем број различни интрацелуларни и екс-

трацелуларни сигнали (18). Иако стимулансот за смртта и почетокот на сложените клеточни измени се разликува, сепак апоптозата како комплексен процес ја карактеризира "стандардната биохемиска машинерија" чие функционирање се отсликува преку стереотипните секвенци на морфолошките измени кои ги претрпува клетката програмирана да изумре (9, 14, 1).

Почетните промени кај апоптозата се отсликуваат во кондензацијата на нуклеарниот хетерохроматин, кондензацијата на цитоплазмата и намалување на волуменот на клетката при што се сочувани клеточните органели. Иако ваквите промени се случуваат за неколку минути, апоптотичните клетки можат да го сочуваат интегритетот на мембраната со часови, меѓутоа, поверојатна, е фрагментацијата на апоптотичната клетка во апоптотични телца кои потоа се фрагоцитираат од моноцитите во отсуство на какви било знаци на инфламација.

Имајќи ја предвид спецификата на овој феномен си поставивме за цел да проследиме дали апоптозата како морфолошки тип на клеточна смрт е присутна во клинички здрав гингивално-ткивен супстрат, како и да го утврдиме нејзиното присуство во првиот, вториот и третиот степен на гингивална инфламација.

Материјал и метод

Со цел да се утврди постоење на апоптотични клетки во гингивата, на Клиниката за болести на устата и пародонтот беа земени вкупно 64 исечоци од гингивално ткиво, и тоа 16 исечоци од гингивален супстрат во отсуство на какви било клинички знаци на инфламација и пародонтална деструкција. Материјалот беше земен кај пациенти при екстракција на заби од ортодонтски причини. Исто така, беа земени по 16 исечоци од секој степен на инфламирано гингивално ткиво, групирани спрема индексот на гингивалната инфламација предложени од Sillness-Loe. Сите пациенти негираа постоење на какво било друго заболување и употреба на медикаменти.

Земените исечоци беа фиксирани во 10% формалин и по парафинското калапење беа боени по стандарден метод со хемотоксилин еозин. Читањето е извршено со светлосна микроскопија при што апоптотичните клетки се изразени со апоптотичен индекс како број на апоптотични клетки на вкупно 100 клетки, предложени од страна на Mooney (13).

За статистичката обработка беа користени Student-овиот t-тест и ANOVA за пропорции.

Резултати

По спроведената анализа и статистичката обработка беа добиени следниве резултати.

Во графиконот 1 прикажана е интергрупната анализа на податоците (користејќи ANOVA за пропорции), при што е добиена висока сигнификантност на разли-

Графикон 1. Просечна присутност на апоптотички клетки и на 100 клетки кај здрави и болни гингиви со различен степен на инфламација

ките (p<0,001) меѓу вториот и третиот клинички стадиум на инфламацијата и здравата гингива, додека првиот степен на инфламација не покажа сигнификантност на разликите (p>0,001) во споредба со здравата гингива.

Од графиконот 2 може да се види дека апоптотичниот индекс во епителот на здрав гингивално-ткивен супстрат изнесува 0,01625 или приближно една апоптотична клетка на сто клетки. Додека кај инфламираното ткиво апоптотичниот индекс изнесува 0,04104 или приближно четири апоптотични клетки на сто клетки, остварувајќи сигнификантна значајност на разликите од p<0,001.

доминираат во инфламираната гингива. Во вакви услови би требало протективните антитела синтетизирани од плазма клетките да ја елиминираат инфламацијата, а не да доведат до егзацербација на лезијата што би значело дека истите (антителата) не дејствуваат протективно, или во ткивото се присутни додатни агенси одговорни за егзацербација на инфламаторниот процес.

Според Ellis и соработниците (5), зголемената акумулација на IL-6 и влошената PMN апоптоза (16, 6, 15) детектирана кај активната пародонтопатија се карактеристики на хиперинфламаторната состојба при која доаѓа до зголему-

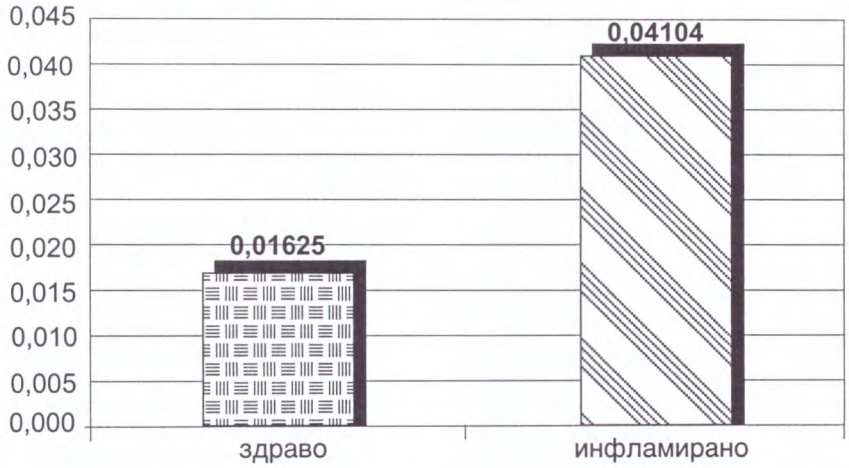

Графикон 2. Индекс на апоптоза во епителот на здрав и инфламиран гингивално-ткивен супстрат

Дискусија

Прогресивната пародонтална деструкција својата комплексност и специфичност ја должи пред сè на присуството на множество од инфламаторни клетки кои синтетизираат голем број макромолекули од кои цитокините се примарно одговорни за ваквите патогени ткивни заболувања.

Интензитетот на инфламаторните процеси е регулиран од соодносот меѓу T_H^1-T_H^2 клетките, како и од ткивниот цитокин профил (12, 4). Прогресијата на болеста се јавува кога T_H^2 клетките преваање на концентрацијата на проинфламаторните цитокини, како и ROS (reactive oxigen species), кои како дел од сигналната каскада (11) го активираат програмот за клеточно одумирање преку апоптотични прелетални промени, што како заклучок претставува и можно објаснување за констатираните сигнификантни разлики во апоптотичниот индекс (p<0,001) меѓу епителните клетки на интактниот гингивален супстрат и поинтензивните степени на инфламираната гингива, како и мотив за понатамошни и посуптилни испитувања.

APOPTOSIS AS A MORPHOLOGICAL TYPE OF CELL DEATH IN CORRELATION WITH DIFFERENT DEGREES OF GINGIVAL INFLAMMATION

Pandilova M., Stavrevska A.

Summary

Apoptosis is an important and well-controlled form of cell death that occurs under a variety of physiological conditions during normal tissue homeostasis but many agents that are produced during inflammatory changes in the tissue can induce apoptosis, transforming this phisiological event into pathological.

Considering the uniqness of his phenomenon our main attempt was to detect the presence of apoptosis in helthy, as well as in gingiva undergoing various degrees of inflamation.

Samples of gingival tissue from 16 healthy and 16 from each degree of gingival inflamation (recorder by Sillnes Loe) were obtained. Presence of apoptotic cells was assesed in the basal and parabasal layer of the epithelium.

Samples were fixed in 10% formalin and after paraffin embeding they were stained with hemotoxylin eozin. Apoptotic index was determined by light microseopy. From the statistical evaluation of data („t" test) high significance in apoptosis index between healthy and inflamed gingiva ($p<0,001$) was established. The analysis of data between each group of inflamed gingiva (ANOVA) indicated high statistical significance between each group exept for the low significance among healthy and inflamed gingiva of first degree.

Our results indicate that pathological events taking place during inflamation result in releasing many agents that may contribute in triggering the apoptotic cell death.

Key words: apoptosis; gingival diseases

Литература

1. ARENDS MJ, WILLIE AH. Apoptosis mechanisam and roles in pathology. Int Rev Exp Pathol 1991, 32:223-254.

2. BECKINGHAM-SMITH K, TATA JR. Cell death: Are new proteins synthesized during hormone-induced tadpole tail regresion. Exp Cell Res 1976; 100:129-146.

3. BESSIS M. Studies on cell agony and death an attempt at classification in Cibe Foundation Symposium on cellular Injury (eds: aks de Renck; Konght) Churchill. London 1964; pp: 287-316.

4. CLERICI M, CHEARER GM. A TH_1 to TH_2 switch is a criticel step in the etiology of HIV infection. Immunal Today 1993; 14:107-11.

5. ELLIS SD, TUCCI MA, SERRIO FG. Factors for progression of periodontal disseases. J Oral Path Oral Med 1998; 27:101-5.

6. GUILLIOT JH, POLLOCK SM, JOHNSON RB. Gingival interlenkin-6 concen tracion following phase I therapy. J Periodontal 1995; 66:677-72.

7. JACOBSON MD, WEIL M, RAFT MC. Programmed cell death in animal development. Cell 1997; 88:354-374.

8. JENINGS RB, GENOTE CE, REIMER KA. Ischaemic tissue injury. Am J Pathol 1975; 81: 179 -198.

9. KERR JF, WYLLIE AH, CURRIE. Apoptosis a basic biological phenomenon with wide-ranging implications in tissue kinetics. B R J Cancer 1972; 26:239-257.

10. LAIRD AK. Dynamical of growth in tumors and in normal organisms. Human tumor cell kinetics (ed Perry). National caiser institute Bethesda 1969; pp: 15-28.

11. LOCHIN AR, ZAKERI Z, TILLY LJ. When cells die. Wiley-liss Inc New York 1998; pp: 71-91.

12. MODLIN RL, NUTMAN TB. Type 2 cytokines and negative immune regulations in human infections. Curr Opin Immunol 1993; 5:511-7.

13. MOONEY EE, RIUS-PERIS JM, O'NEILL A. Apophotic and mihotic vudices in malignant melanoma and besd cell cakcinoma. J Clin Pathol 1995; 4813:242-4.

14. RAFT MC. Social controls on cell curvical and cell death. Nature (Lond) 1992; 356:397-400.

15. RAINHART RA, MASEDA MP, KALDAHL WB et al. Gingival Fluid IL 1 and IL 6 levels in refrectory periodontitis. J Clin Periodontol 1993; 20: 225-31.

16. TOKORO Y, MATSUKI Y, YAMAMOTO T. Relevance of local Tn2 cyhou. RNA expresion in immumnocom. in filtrehes in inflamed gingival tissue to periodontal dissease. Clin Exp Imunal 1997; 107:199-74.

17. TRUMP BF, MERGUER WJ. Cell Injyrury in: The inflammatory process Accademic press New York 1974; pp:115-257.

18. WILIAMS GT, SMITH CA. Molecular regulation of apoptosis: genetic controls on cell death. Cell 1993; 74:777-779.

19. Wyllie AH, Kerr JFR, Curie AR. Cell death: the significance of apoptosis. Int Rev Cytol 1980; 68: 251-306.