УДК: 616.314.13–003.84

ГОЛЕМИНА НА КАЛЦИФИКАТИТЕ ВО РАДИКУЛАРНАТА ПУЛПА КАЈ ХРОНИЧНИ ПУЛПИТИ

Алексова П.[1], Накова М.[2], Грчев А.[3], Миндова С.[2], Костадинова М.[6], Апостолова Г.[4], Николовска Ј.[5]

СТОМАТОЛОШКИ ФАКУЛТЕТ - Скопје, [1]Катедра за болести на забите и ендодонтот, [2]Катедра за орална патологија и пародонтологија, [3]Катедра за максилофацијална хирургија, [4]Катедра за орална хирургија, [5]Катедра за стоматолошка протетика, [6]ПЗУ „Чаир дент" - Скопје

Целта на овој труд е: врз основа на патохистолошките карактеристики на екстирпирана пулпа кај заби со хронични пулпити, да се определат хистолошките карактеристики (големината) на калцификатите, како и нивната присутност во пулпата.

Хистолошка анализа на пулпно ткиво, се правеше на материјал добиен по пат на ендодонтска екстирпација.

Хистопатолошката анализа опфати морфолошка анализа.

Со морфолошката анализа ја добивме големината на испитуваните калцификати во забната пулпа. Големината на испитуваните калцификати во забната пулпа, вариираше во широк дијапазон, но сепак се во функција од величината на компартманот. Имено, CPS во дентални от компартман се мали и истите не се поголеми од 1 micron – 1 cm.

Клучни зборови: калцификати во забната пулпа, големина, хронични пулпити.

Големината на калцификатите во забната пулпа е многу значајна за појава на болка кај забите. Колку се помали калцификатите во пулпата на забот, толку е помала веројатноста тие да извршат компресија на нервните влакна во пулпата и да предизвикаат болка. И обратно, колку се поголеми, поголеми се можностите тие да извршат притисок на нервните влакна во пулпата на забите и да предизвикаат болка.

Ова беше причина за хистопатолошка анализа на денталните калцификати, со помош на која може да се одреди големината на калцификатите во радикуларниот дел на пулпата.

Денталните калцификати, може да бидат локализирани во коронарниот, односно радикуларниот дел на пулпата.

Коронарно поставените калцификати, најчесто се детектираат рендгенолошки, но може да се детектираат и клинички. Во пракса тоа се случува при отворање на забниот кавитет и неможност за трепанација.

Радикуларно поставените калцификати, може да се детектираат единствено со хистопатолошка анализа, по индицирана екстирпација на пулпата на забот (многу ретко рентгенолошки, во случаи кога се поголеми).

Хроничните промени во пулпата, поточно хроничните пулпити, докажано многу често, може да бидат причина за создавање на дентални калцификати.

Механизмот на настанување во овие состојби, се објаснува со фактот дека: присуството на некротични клетки кај воспалителни

состојби на пулпата не е спорно, што кореспондира и со наодот на бројни калцификати, како не многу ретка појава. Овие клетки стануваат центар на калцификатот и како одбрана на пулпата од инфламаторниот процес, се обвиткуваат со минерали на калциум и фосфат.

Тоа значи дека, денталните калцификати, како посебен ентитет во патолошката калцификација, може да се јават како резултат и на дегенеративни промени во пулпата, кога околу некој осификационен центар ќе се напластат минерални материи. Тоа може да бидат некротични клетки, кои може да се ресорбираат или калцифицираат.

Денталните калцификати, може да започнуваат во периваскуларната адвентиција и васкуларниот sид (6, 7).

Калцификацијата во почетен стадиум, во забната пулпа, ја испитувале Nakagawa K., Yoshida T. Asai Y. Иницијалната калцификација, според авторите, околу фрагментите на дентин, развива различни карактеристични појави, како појава на сферични телца во колагените влакна и, директно прилепување на кристалите во форма на игла на фрагментите на дентин, кои се со различна големина (8).

Сето ова доведува до создавање на дентални калцификати во пулпата на забот, исто така со различна големина.

Материјал и методи

Материјалот кој за патохистолошко испитување, беше добиен при ендодонтска екстирпација на заби со хронични пулити, се состоеше од:

- екстирпирана витална пулпа на заби кај хронични заболувања.

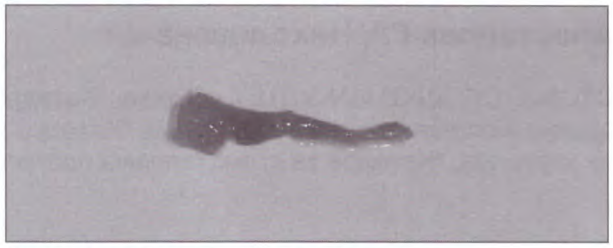

Слика 1. *Екстирпирана дентална пулпа*

На слика 1 се гледа екстирпирана дентална пулпа од втор премолар, заедно со дентикл, кој беше коронарно поставен во забот.

Хистолошката обработка и анализа на материјалот беше изведена на Институтот за патолошка анатомија при Медицинскиот факултет во Скопје.

60 екстирпирани пулпи од заби со хронични пулпити, испративме за хистопатолошка анализа

ТАБЕЛА 1. *ДИСТРИБУЦИЈА НА ЕКСТИРПИРАНИ ПУЛПИ НА ЗАБИ СО ХРОНИЧНИ ПУЛПИТИ*

Страна	Лево								Десно							
Заб	8	7	6	5	4	3	2	1	1	2	3	4	5	6	7	8
maxila		2	2	3	2	4	1	2	8	4	2		2	3		
mandibula	2	1	3	2		2	3	2	6	2		2			1	

ТАБЕЛА 2. *ДИСТРИБУЦИЈА НА ЕКСТИРПИРАНИ ЗАБНИ ПУЛПИ, НА ЗАБИ КАЈ ХРОНИЧНИ ПУЛПИТИ СПОРЕД СТАРОСТНИ ГРУПИ*

					Присутни калцификати			
Години	20-30	30-40	40-50	50-60	20-30	30-40	40-50	50-60
Пулпи	15	15	15	15	++	+++	+	+

На табела 1, претставена е дистри-буцијата на екстирпираните пулпи на заби со хронични пулпити, селектирани според:

- страната – лево и десно;
- видот на забот;
- забниот низ – maxilla и mandibula.

Дистрибуираните екстирпирани пулпи од заби со хронични пулпити, ги групиравме по старосни групи.

На табела 2, претставена е дистрибуцијата на екстирпираните пулпи од заби со хронични пулпити, селектирани по старосни групи.

За хистолошката обработка и морфолошката анализа, беа користени повеќе различни методи и процедури:

- фиксација,
- декалцинација,
- ткивно процесирање,
- добивање на парафински пресеци,
- стандардно боење,
- диференцијално боење,
- микроскопирање и
- морфолошка анализа со фотографирање.

Фиксацијата како најважна метода во стабилизирањето на протеините и презервирањето на јадрата и клеточните структури, изведена е со воден раствор на формалдехид.

Неопходно за добивање на парафински ткивни калапи, е омекнување на ткивото преку процес на **декалцинација.**

Декалцинацијата се одвиваше по комбинирана техника на брза и спора декалцинација.

Ткивното процесирање е изведено во ткивен процесор Citadela 2000 марка Shandon по метод на вообичаена и скратена процедура.

Парафинските пресеци, се добиени со лизгачки микротом марка „Leica“ и „Reinchard“. Дебелината на пресеците изнесуваше помеѓу 4 и 5 микрони, со правец на сечење лонгитудинален, односно паралелен на најголемиот промер од пулпата и забот.

Хистолошките боења кои беа користени се следните: стандардно, хематоксилин и еозин боење.

Диференцијални боења: von Kossa и Giemsa, како и боење по Masson trichrom:

Хистолошките препарати беа **микроскопирани** на микроскоп Nikon Labophot 2 и Laica со зголемување од 10 x 4, 10 x 10, 10 x 20, 10 x 40 и 10 x 60.

За хардвер и софтвер во овој сегмент искористена е наменската модификација на Image analyser Lucia M. При морфолошката анализа земен е морфолошкиот параметар: големина на калцификатите.

Резултати и дискусија

Тргнувајќи од претпоставките за морфолошка варијабилност, на промените во пулпата, која се потврдуваше и во нашиот материјал, евидентна е прилично назначена хетерогеност.

Големина на калцификатите

Во поглед на големината, калцификатите покажуваат широк степен на варијации.

Добиените наоди покажуваат вредности помали од 1 микрон, до 1 см., мерено во примероци со континуирани ареи на калцификати, кои ја исполнуваат скоро целата пулпа, во лонгитудинален правец.

Според големината во однос на поголемиот промер и површината на калцификатите, имаат слаба тенденција на групирање со висок степен на варијабилност.

Вредностите од помалиот промер на калцификатите, се со повеќе изразена тенденција на групирање, што е и разбирливо поради природната диспропорција во димензиите на попречниот и надолжен пресек на пулпата.

Попречниот пресек се движи во граници од 20 до 200 микрони, а надолжниот пресек е до 500 микрони.

На слика 2, различни по големина, повеќе на број, делумно декалцинирани калкулуси, познати уште под името дистрофични калцификати, кои често се присутни кај хроничните воспалителни процеси.

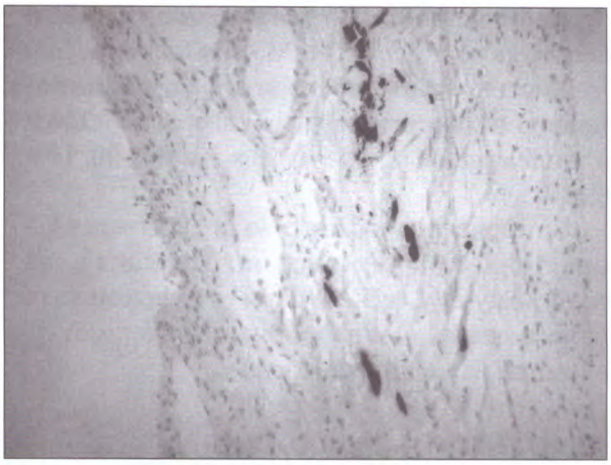

Слика 2. *Боење по von Kossa, зголемување од 10x10, повеќе на број, различни по големина, делумно декалцинирани калкулуси, познати уште под името дистрофични калцификати*

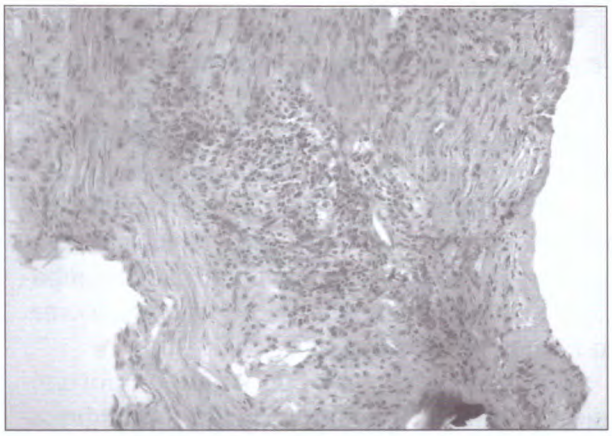

Слика 3. *Боење по HE, зголемување 10x10, тангенцијален пресек над ниво од дентински калкулус со хроничен мононуклеарен инфламаторен инфилтрат*

Слика 3 е хистопатолошки препарат на кој е претставен тангенцијален пресек на радикуларниот дел на пулпата, над ниво од дентински калкулус, со хроничен мононуклеарен инфламаторен инфилтрат, каде во дел се гледа фибробластна пролиферација, а во дел почетна хиалинизација.

Хистопатолошкото испитување во оваа анализа, се изведуваше на попречниот и надолжен пресек на пулпата.

Попречниот пресек се движи во граници од 20 до 200 микрони, а надолжниот пресек е до 500 микрони.

Хистопатолошкото анализа морфолошки покажа широк степен на морфолошки варијации, во однос на големината (од 1 микрон до 1см), мерено во примероци со континуирани ареи на калцификати, кои ја исполнуваат скоро целата пулпа, во лонгитудинален правец.

Варијациите во однос на големината, хистолошки суптилно верифицирани, зборуваат дека денталните калцификати имаат одреден степен на развоен тек, веројатно во иницијалната развојна фаза на единечна презентација, што заради изразената тенденција на групирање, честопати има апсолутна индивидуалност, освен неправилните по форма калцификати.

Со оваа анализа, дојдовме до сознание дека, големината на калцификатите директно има влијание на групирањето на калцификатите.

Кога се поголеми, тие може да имаат слаба тенденција на групирање со висок степен на варијабилност.

Кога се помали, калцификатите, се со повеќе изразена тенденција на групирање.

Оваа особина на радикуларните денталните калцификати, досега не е објавена во достапната литература.

HISTOLOGICAL FEATURES OF THE CALCIFICATIONS AND THEIR OCCURRENCE IN THE PULP.

Aleksova P., Nakova M., Grčev A., Mindova S., Kostadinova M., Apostolova G., Nikolovska J.

Summary

Being the following: to determine the histological features of the calcifications and their occurrence in the

pulp on the basis of the pathohistological characteristics (the size) of both the extirpated pulp from teeth with chronic pulpits.

The histological analysis of the pulp tissue was being made on material provided by means of endodontal extirpation

The hystopathological analysis consisted of making morphologic analysis.

With the morphologic analysis we got the size of the analyzed calcifications in the dental pulp. The size of the analyzed calcifications in the dental pulp, varied in a wide diapason, but they are still in the function of the compartment's size. Namely, the CPS in the dental compartment are small and not bigger than 1 micron – 1 cm.

Kay words: calcifications in the dental pulp, size, chronic pulpits.

Литература

1. Алексова П. Дентални калцификати – причина за посебна анализа. Магистерски труд, Скопје – 2006.
2. Hilman G., Genrsten W. Light – microscopical investigation of the distribution of extracellular matrix molecules and calcifications in human dental pulps of various ages, 1 : cell Tissue res. 1997 Jul; 289 (1) : 145 – 54.
3. Инджов М.Б. Ендодонциа Медицинско издателство в Шаров в, Софија, 2002, од : Heideman D. Endodontie. Urban – Fischer Verlag, Jena - Mhnhen, 2001.
4. Ingle JI., Bakland Lf. Endodontics. 4 th ed. Philadelphia : Lea & Febiger 1994. Костиќ Александар., Љубисављевиќ Вера, Калцификације пулпе –дентикли, Стом. гласник Србије 1965, 4, 231 – 233.
6. Moss Salejtin L., Hendricks – Klyvert M. Epithelialy indueed denticles in the pulps of, recently erupted, noncarious human premola. J Endodon 1983; 9 (12) : 554 – 60.
7. Moss – Salejtin L., Hendricks – Klyvert M. Calcified structures inhuman dental pulps. J Endodon 1988; 14 (4) : 184 – 89.
8. Nakagawa K., Yoshida T., Asai Y. Ultrastructure of initial calcification on exposed human pulp applied with autogenons dentin fragments. 1 : Bull Tokyo Dent Coll. 1989 Aug; 30 (3) : 137 – 43.
9. Smulson HM., Sieraski MS. Histopathology and diseases of the dental pulp. Vo Weine SF. Endodontic Therapy. ST. Louis., C.V. Moaby, Aed, 146 – 50, 1989.
10. Stroner FW., Van Cura EJ. Pulpal distrofic calcification. J Endodon 1984; 10 (5) : 202 – 04.