УДК: 616.314.18–003.84:616.366–003.7

КОРЕЛАТИВНА МАКРОСКОПСКА АНАЛИЗА НА ДЕНТАЛНИТЕ КАЛЦИФИКАТИ СО КАЛКУЛИ ВО ПЛУНКОВНИ ЖЛЕЗДИ И ЖОЛЧНО ЌЕСЕ

Алексова П.[1], Накова М.[2], Грчев А.[3], Бенедети А., Ристовски М.[4]

СТОМАТОЛОШКИ ФАКУЛТЕТ - Скопје, [1]Катедра за болести на забите и ендодонтот
[2]Катедра за орална патологија и пародонтологија, [3]Катедра за максилофацијална хирургија,
[4]Институт за патолошка анатомија

Целта на истражувањето ја поделивме на општа и специфична цел.

Со општата цел, ја дефиниравме релацијата помеѓу калцификатите во организмот и присуството на дентални калцификати.

Со специфичната цел, побаравме сличност со хистопатолошката макроскопска анализа

Добивме релевантни податоци за постоење на поврзаност на дентални калцификати со калцификатите од жолчно кесе и плунковните жлезди.

Според тежината: цврсти патолошки супстрати (CPS) се наоѓаат во широк дијапазон и истите се во зависност од локализацијата. CPS со најмала тежина присутни се во дентални структури.

Клучни зборови: калцификати, хистопатолошката макроскопска анализа

Калцификацијата е мешавина од минерали во телото, калциум и фосфор. Нормалната (стандардна) калцификација, како фосфатна мешавина е есенцијална за градбата на коските и забите.

Патолошката калцификација е депозит на калциум и фосфор во делови од телото, каде тоа не се претпоставува да биде.

Тој е различен од нормалниот депозит во мускулите, коските и забите, со диференциран матрикс. Всушност се работи само за различен матрикс.

Најблиска калкулозна формација на дентални калцификати е сијалолитијазата (камчиња во плунковните жлезди). Тоа е калкулоза во плунковните жлезди, која доведува до оштетување на мастикаторната функција. Како предизвик за ова истражување, го земавме фактот дека исхраната е основна биолошка функција и нејзиното оштетување доведува до последици кои во голема мера го отежнуваат нормалниот живот во секојдневието.

Формирањето на камчињата во плунковните жлезди е комплексен механизам, каде инфективните, механичките, невровегетативните дисрегулации и други агенси синхроно дејствуваат и на тој начин приготвуваат терен за нивно настанување. Во патогенезата на сијалолитијазата некои автори го гледаат и нарушувањето на рамнотежата на колоидите и кристалоидите, т.е. во нарушувањето на концентрацијата на кристалоидите и намаленото заштитно дејство на колоидите. Колоидите можат да се згрутчат околу бактериските остатоци, кои можат да се најдат во центарот на камчето. Плунката станува презаситена со спомнатите соли, со што тие почнуваат да се наталожуваат, фор-

мирајќи јадро околу него (13). Етиологијата на оваа болест опфаќа локални фактори, како што се: појава на страни тела, присуство на микроорганизми во изводните канали и во самиот паренхим на плунковните жлезди, наместа стеснувања на изводните плунковни канали и, бавно излачување на плунката. Општите фактори опфаќаат: пореметувања во метаболизмот на неорганските соли во организмот, заболувања на одделни системи како дигестивниот, кардиовскуларниот, респираторниот и други системи.

Начинот на исхраната влијае на формирањето на плунковните камчиња (доколку храната е тврда) и при нејзиното земање се конзумира чај или слични напитоци тогаш доаѓа до зголемено лачење на плунка и обратно, кога се употребува течна храна, тогаш е намалена плунковната секреција, што овозможува побрзо создавање на калкулуси.

Авитаминозата на витаминот А, заедно со другите фактори, има значајна улога во создавањето на камен во плунковните жлезди и во нивните канали. Морфолошките промени во жлездите при авитаминозата А, укажуваат на појавата на дегенерација и десквамација на епителните клетки, што служат како јадра за формирање на калкулуси. Исто така доаѓа и до пореметување на секрецијата на плунката. Покрај тоа, при оваа авитаминоза, доаѓа и до создавање на камчиња во бубрезите и во мочниот меур. Констатирано е кај овие случаи, дека доаѓа до пореметување на метаболизмот на калциумот и, до значително зголемување на неговата концентрација (12). Калкулозата (камен во паренхиматозни органи) е честа болест, која се манифестира во пределот на изводните канали на црниот дроб, жолчното ќесе, бубрезите и плунковните жлезди. Во поново време сијалолитијазата се вбројува во т.н. „синдром на патолошка калцификација“, кој опфаќа многу голем број на заболувања, како што се дентални калцификати, дентален плак, калцифицирани наталожувања во крвните садови, панкреас и др. (1, 3, 6). Според најновите истражувања во светот, во основата на настанувањето на овој синдром, стои и инфективна етиологија (101). Додека во пределот на црниот дроб и бубрезите, калкулозите доведуваат до тешки паренхиматозни промени, кои можат да го загрозат и животот на болниот, калкулозата во плунковните жлезди доведува до оштетувања на мастикаторната функција. Според тоа, под поимот сијалолитијаза се објаснува состојба создадена од повеќе етиолошки фактори во организмот. Стазата на плунката поради отежнатиот нејзин одвод во оралната шуплина, доведува до појава на едеми кои пациентите често ги поврзуваат со дентогено потекло. Сијалолитијазата која уште се нарекува и калкулозен сијалоаденитис, ја карактеризираат присуството на сијалолити во каналикуларниот и во паренхиматозниот дел. Досегашните сознанија велат дека етиопатогенезата на сијалолитијазата, претежно на субмандибуларната плунковна жлезда, се уште е нејасна, со контрадикторни мислења. Повеќе автори сметаат дека покрај воспалителните промени во изводните канали, нарушениот метаболизам на калциумот, хипо и авитаминозите и намалените имунобиолошки способности, можат да бидат причинители. Најчести се калкулусите во субмандибуларната плунковна жлезда поради анатомотопографијата и ангулираниот изводен канал, кој ја отежнува и ја забавува евакуацијата на плунката. Изводниот канал во сублингвалниот предел, често е изложен на локални трауми, присуство на туѓи тела, воспалени лимфогландули, лошо изработени протетски направи и др. (13).

Материјал и методи

Од патоанатомски аспект, искористен е макроскопски морфолошки пристап. Макроскопската морфолошка анализа, се состоеше во утврдување на тежината на примероците. Мерени се сите примероци со точност од 1 грам. Примероците полесни од 1 грам, беа ставени во една група.

Анализираните примероци, според бројот и локализацијата, ја имаа следната дистрибуција:

1. Примероци од 20 дентикли и забни пулпи со рентген верифицирано присуство на дентикли.
2. Калкулуси, 10 на број, добиени при хируршки интервенции на плунковните жлезди.
3. Калкулуси од жолчно кесе 40 на број, добиени при хируршки интервенции, односно холецистектомија.

Резултати

Слика 1. *Екстирпиран коронарен дентикл*

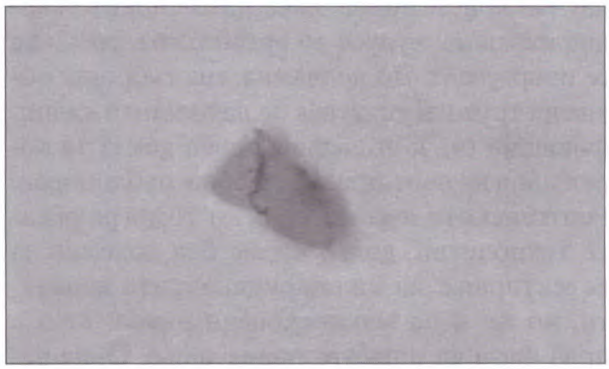

Слика 2. *Екстирпиран коронарен дентикл со радикуларен дел*

На слика 1, претставен е екстирпиран коронарен дентикл, од молар во мандибула, од пациент со калкулус во плунковна жлезда и во жолчно кесе

На слика 2, прикажан е екстирпиран коронарен дентикл со радикуларен дел, од пациент, кој истовремено има присуство на повеќе калкули во жолчното кесе и калкулус во плунковна жлезда

Слика 3. *Сијалолит од субмандибуларна жлезда*

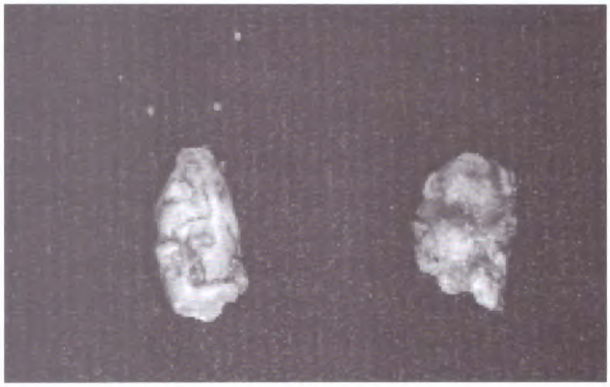

Слика 4. *Сијалолит, пресечен попречно*

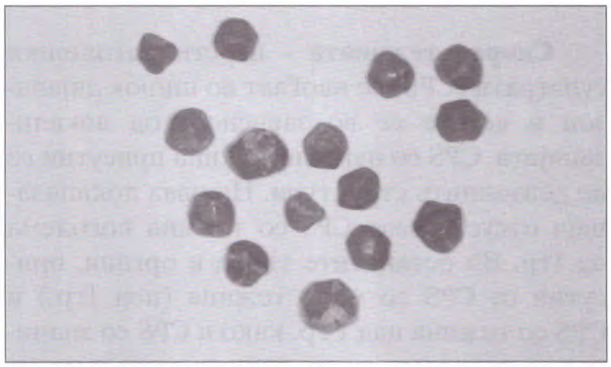

Слика 5. *Повеќе на број, мазни, цврсти калкули од жолчно ќесе*

На слика 3, прикажан е сијалолит од субмандибуларна жлезда, хируршки отстранет од пациент со истовремено присуство на дентикл во горниот лев прв молар и песок во бубрезите.

На слика 4. претставен е хируршки отстранет сијалолит од субмандибуларна жлезда. По мерењето на режината, попречно е пресечен, за да се види изгледот на внатрешноста на сијалолитот..

Слика 6. *Оперативно отстранети камчиња од жолчно кесе*

На слика 5, претставени се, хируршки отстранети, повеќе на број, мазни, цврсти калкули од жолчно ќесе, кај пациент со дентикл и калкулус во плунковната жлезда

На слика 6, претставени се хируршки отстранети калкулуси од жолчно ќесе, од пациент со истовремено присуство на дентикл.

Макроскопска анализа:

Според тежината - цврсти патолошки супстрати (CPS) се наоѓаат во широк дијапазон и истите се во зависност од локализацијата. CPS со најмала тежина присутни се во денталните структури. На оваа локализација отсуствуваат CPS со тежина поголема од 1гр. Во останатите ткива и органи, присутни се CPS со мала тежина (под 1гр.) и CPS со тежина над 1 гр. како и CPS со значително поголеми маси, тежина поголема од 50гр.

Според бројот - бројот на CPS во денталните структури е ограничен на 1-2, додека во другите ткива и органи, освен солитарното присуство, најдени се и повеќе на број.

ТАБЕЛА 2. *БРОЈ НА СЛУЧАИ ПО БРОЈЧАНА ЗАСТАПЕНОСТ НА CPS, ВО ОДНОС НА ИСПИТУВАНА ЛОКАЛИЗАЦИЈА*

	1-2 cps	>2 cps
Дентикли	20	
Пл. жлезда	10	
Жолч. кесе		10
Вкупно	30	10

Дискусија

Честата појава на патолошката калцификација кај човекот, беше причина да го одбереме ова подрачје како наш сопствен предмет и проект на фокусирање. Со оваа корелација, би сакале да дадеме придонес во новата научна констатација, дека патолошките калцификати/калкулуси во организмот, треба да се поврзуваат. До неодамна, многубројни објавени трудови упатуваа на патолошка калцификација (4,7), но дефинитивен доказ за корелација на партиклите, не беше публициран. Рентгенските и компјутерско томографските технологии, долго време беа доволни за детектирање на калцифицирачките депозити, но не и на макроскопски нивоа, што е прва фаза на нивното поврзување. Овие ре-

ТАБЕЛА 1. *ВО ОДНОС НА МАСА*

	<1 гр	1-2 гр	5 -10 гр	10 - 50 гр	> 50 гр
Дентикли	20				
Пл. жлезда		9	1		
Жолч. кесе			20	19	1
Вкупно	20	9	21	19	1

зултати, се почеток и вовед во микроскопските анализи, со што се доаѓа до молекуларно детектирање на заедничките особини на калцифицирачките партикли.

Преку морфолошката анализа на различни цврсти патолошки супстрати: дентикли, сијалолити и билијарни калкули, ги прикажавме сличностите и разликите во однос на тежината и бројот на овие супстрати.

Во обемната литература и во клиничката пракса, се среќаваме со повеќе различни термини како калцификати, калкулуси, дистрофична калцификација, калцифицирачки партикли, калцифицирачки депозити, што создава конфузија.

Сметаме дека терминолошки бенефит од овој труд, е нашиот предлог сите заедно да се нарекуваат цврсти патолошки супстрати CPS-и и наша сугестија е да се користи таа терминологија.

Хистопатолошката анализа опфати макроскопска анализа.

Макроскопската анализа ни помогна да добиеме резултати според тежината на CPS-и, од кои можеме да констатираме дека, веројатно тие се условени од нивната локализација и просторниот компартман. CPS-и (од испитуваните групи), со најмала тежина најдовме во денталните структури, што може да се види од Табела 1 - во однос на маса.

Помалку од 1% наталожен калциум, во однос на телесната тежина, доволно е да предизвика проблеми. Тежината на калцификатот, покрај минералите и липидите, во голем дел ја даваат протеините присутни во него. Покачувањето на нивото на минералите, посебно калциумот и фосфорот, како и на протеините, го активира создавањето на патолошката калцификација (14).

Бројот на CPS-и во денталните структури е ограничен на 1–2 (во поретки случаи и повеќе), според просторот во коронарниот дел и на влезот од каналите. Во другите ткива и органи, освен солитарното присуство, најдени се и повеќе на број.

Сметаме дека ова се должи на поголемиот простор на тие органи, што исто така може да се види на Табела 2 - број на случаи по бројчана застапеност на CPS-и, во однос на испитувана локализација.

CORRELATION MACROSCOPIC ANALISIS OF THE DENTAL CALCIFICATIONS WITH CALCIFICATIONS IN THE BILE OR IN THE SALIVA GLANDS

Aleksova P., Nakova M., Grčev A., Benedeti A., Ristovski M.

Summary

The goal of this research is both general and specific.

The general goal defines the relation between the calcifications in the organism and the presence of dental calcifications.

The specific goal targets at identifying similarity with the hystopathological macroscopic analisis.

We got relevant evidence about the existence of a connection between the dental calcifications with calcifications in the bile or in the saliva glands.

According to the weight, compact pathological substrates (CPS) are present in a wide diapason and they are dependable on the localization. CPS with the smallest weight are present in the dental structures.

Key words: calcifications, hystopathological macroscopic analisis.

Литература

1. Алексова П. Дентални калцификати – причина за посебна анализа. Магистерски труд, Скопје – 2006.
2. Алексова П., Антевски С. Корелација на денталните калцификати со други калцификати во организмот. 2007. МСП 1-2 : 74 – 79.
3. Алексова П. Корелација на патолошките калцификати во забната пулпа со други патолошки калцификати во организмот. Докторска дисертација, Скопје – 2010.
4. Anderson HC. Calcific diseases. A concept. 1: Arch Pathol Lab Med. 1983 Jul;107(7):341-8.

5. Cvetkovic T. Diferencijalna dijagnoza krecne degeneracije zubne pulpe, Stomatoloski vlesnik, 1971, 1–4, 13–21.
6. Kajander E.O., Aho K.M., Ciftcioglu N., Millican B. Methods and compositions for the reatment of diseases characterized by pathological calcification.http.//www.Freshpatents.com/Methods-and-compositions-for-the-tre.
7. Костиќ Александар., Љубисављевиќ Вера, Калцификације пулпе – дентикли, Стом. гласник Србије 1965, 4, 231–233.
8. Olivares HML., Ovalle CJM. Prevalense of pulp stones. Rev ADM 2001; 58 (4) : 130–137.
9. Olivares HML., Ovalle CJM. Radiologic relationship of pulp stones and periodontitis. Rev ADM 2002; 59 (1) : 10 –15.
10. Stajer AL., Kokai LE. Incidence and origin of dental pulp stones. 1:Fogorv Sz. 1997 Apr; 90 (4):119 – 23.
11. Stroner FW., Van Cura EJ. Pulpal distrofic calcification. J Endodon 1984; 10 (5) : 202 – 04.
12. Туџаров Т. Плунковни жлезди и нивните заболувања, НИО Студентски збор, 1983. 64– 72).
13. Васков И. Воспалителни процеси во максилофацијалната регија, Македонска академија на науките и уметностите, 2008. 171 – 200.
14. Wuthier RE. Lipids of matrix vesicles. 1: Fed Proc. 1976 Feb;35(2):117-21.