ПРЕД И ПОСТТЕРАПИСКИ ТКИВНИ ПРОМЕНИ ВО ГИНГИВАЛНИТЕ ЛЕЗИИ НА БРЗОПРОГРЕДИРАЧКАТА ПАРОДОНТОПАТИЈА

Поповска М., Ристоски М., Атанасовска А., Димитровски О.

СТОМАТОЛОШКИ ФАКУЛТЕТ - Скопје, Клиника за болести на устата и пародонтот
СТОМАТОЛОШКИ ФАКУЛТЕТ - Скопје, Клиника за орална хирургија
МЕДИЦИНСКИ ФАКУЛТЕТ - Скопје, Институт за патолошка анатомија

Апстракт

Желбата да ја дефинираме природата на пубертетската јувенилна и адулната рапидно-прогресивна пародонтопатија ја оформи целта на овој труд; да го проследиме инфламаторниот ткивен инфилтрат во гингивалните исечоци кај двете испитувани групи пред и по терапијата (конзервативна и ласер), со надеж дека патохистолошките наоди ќе не приближат до евентуалните причинители на ова заболување, но и ќе ги збогатат нашите сознанија за ефектите од применетата тераписка постапка, насочувајќи не кон вистинскиот тераписки избор. За реализација на поставената цел, на Клиниката за болести на устата и пародонтот, проследени се вкупно 25 испитаници на возраст од 10 до 18 години со пубертетска пародонтопатија и исто толку испитаници од 18 до 24 години со адултна рапидно-прогресивна. Контролната група брои вкупно 20 пациенти на возраст од 13 до 24 години. Биопсиите од гингива се земани пред и по спроведената терапија кај обете испитувани групи и контролата.

Во ткивните исечоци од гингивата евидентиран е густ инфламаторен инфилтрат кај двете испитувани групи независно од тоа дали се испитувани пред или по спроведената терапија. Инфламаторниот инфилтрат претежно е мононуклеарен и истиот опстојува по терапијата. Овие наоди одат во прилог на хроничен инфламаторен процес. Присуството на плазма клетки како и плазма - клетки со Russell - ови телца говорат за опсежна Б клеточна диференцијација со матурација во плазма клетки и интензивна имуноглобулинска синтеза. Морфологијата, типот и густината на инфилтратот кај обете групи во двете етапи на болеста е идентичен што укажува дека не постои корелација на промените со аплицираната терапија во истите групи. Специфичноста на составот на инфламаторниот инфилтрат кај сите испитаници оди во прилог на инволвираност на имуните механизми во патогенезата на ова заболување.

Клучни зборови: пубертетска јувенилна, адултна рапидно-прогресивна пародонтопатија, ласер, патохистолошки наод, гингивален исечок

Забите заедно со забопотпорниот апарат се во постојан контакт со надворешната средина, па оттука сосема е разбирлив допи-

рот со огромен број на микроорганизми чие влијание врз пародонтот, и пошироко во оралниот кавитет е неминовно. Влијанието на надворешните, внатрешните, а засега сè уште непознати и многубројни причинители доведуваат до појава на едно од најчестите заболувања во усната празнина кое го атакира забо-потпорниот апарат - пародонтопатија.

Во популацијата болеста е застапена над 95% со нееднаков почеток и еволуција. Заболувањето може да се појави кај помладите лица, да има прилично напреден, брз и фудројантен ток, кој завршува со рано губење на забите. Според сериозните функционални, естетски и социјални проблеми кои ги предизвикува им припаѓа на онаа категорија заболувања за кои е потребен посебен приод и ангажман не само од аспект на лекарот, туку и од аспект на пациентот.

Во суштина, брзопрогресирачката пародонтопатија е заболување во чија основа лежи хронична деструктивна и прогресивна инфламаторна реакција, која не корелира со присуството на локалните иритирачки фактори. Засега има непозната етиологија, а се споменуваат многубројни етиолошки причинители-мултифакторијелна (поливалентна) природа.

Cullinan (4) и Klouda (11) велат дека различните варијации во имуниот одговор се во директна корелација со имуногенетската конституција на секоја индивидуа. Варијациите во локалниот имунитет се одразуваат во хистолошката структура на пародонтот и составот на инфламаторниот инфилтрат во атакираното ткиво се сознанијата до кои дошле овие двајца еминентни научници.

Listgarten (13), Page& Schroeder (18) Taubman (23), Takahashi (22) и Clark (3) велат дека приемчивоста на организмот има променлив карактер и таа е условена од нарушувања во различни степени на имуниот систем. Секое имуно отстапување се одразува врз локалниот ткивен одговор чија проценка почива на составот на инфламаторниот инфилтрат.

Сакајќи што повеќе да се доближат до можните етиолошки причинители на ова заболување, некои автори меѓу кои Haubek (9), Nonnenmacher (17), Kachlany (10), Delaney (5), Eversole (7) како главни виновници за ледираните пародонтално-ткивни структури, ги споменуваат бактериите од родот на *Actinobacillus actinomycetemcomitans*. Во прилог на прокламираната бактериска теорија Sanguin (20), ги посочува грам негативните родови со предоминантно учество на *Bakteroidite*. Сите овие прелиминарни серолошки студии од една страна го потенцираат наодот на антитела против овие бактериски врсти, а од друга страна ги подвлекуваат хистолошки ткивните промени, дискретно поврзувајќи ги со причинителот.

Тргнувајќи од овие непобитни факти крајната цел примена на класичната хистологија со хематоксилински слајдови и диференцијални боења се темели на желбата што повеќе да се доближиме во морфолошкото дефинирање на природата на инфламаторниот инфилтрат кај пациенти со пубертетска јувенилна и адултна рапидно-прогресивна пародонтопатија. Водени од досегашните скромни сознанија си поставивме задача да спроведеме патохистолошка верификација во гингивалните исечоци кај пациенти со пубертетска јувенилна и адултна рапидно-прогресивна пародонтопатија, при што најнапред да ги евидентираме евентуалните сличности и разлики во биоптичните примероци пред терапија, а потоа да направиме проценка за степенот и квалитетот на ткивниот одговор кај двете испитувани форми по спроведениот тераписки (конзервативен и ласер) третман.

Материјал и метод

За реализација на поставената цел, на Клиниката за болести на устата и пародонтот при Стоматолошкиот факултет во Скопје се проследени вкупно 50 пациенти од обата пола на возраст од 10 до 24 години со поставена клиничка дијагноза, - рана појава на пародонтална болест кај млада популација, со брз, напреден и фудројантен ток.

Дијагнозата е поставена врз основа на темелно земена анамнеза, објективен клинички и рендгенолошки наод.

При анамнезата, посебно внимание е посветено на постоењето на некои системски заболувања кај групата испитаници, како и евентуалната фамилијарна предиспозиција.

При клинички преглед, кај пациентите кои ја сочинуваа испитуваната група е нотиран пародонтолошкиот статус преку проценка на следните параметри:

- индекс на дентален плак според Silness-Loe
- индекс на гингивална инфламација според Loe-Silness
- пародонтален индекс според Ramfjord

Кај сите пациенти по исцрпната анамнеза и спроведениот пародонтолошки преглед направена е рендгенолошка верификација (пред и по завршениот третман) кај двете испитувани групи.

Според возраста, сите пациенти кои ја сочинуваа испитуваната група се поделени во две подгрупи:

- првата подгрупа ја оформија 25 испитаници на возраст од 10 до 18 години
- втората група опфати 25 пациенти со возрасен дијапазон од 18 до 24 години

За поставената клиничка дијагноза кај пациентите од првата група употребен е терминот пубертетска јувенилна пародонтопатија, а за втората испитувана група адултна рапидно-прогресивна.

Како контролна група е користена оформената група на Клиниката за болести на устата и пародонтот, која брои вкупно 20 пациенти на возраст од 13 до 24 години, кај кои клинички е утврдено дека немаат пародонтопатија, а на стоматолошки преглед се дојдени заради екстракција на заби од ортодонтски причини.

Материјалот од сите испитаници (од испитуваната и контролната група) го сочинуваа биопсии од гингива. Имено, земан е дел од гингивата кој потоа е ставан во медиум и понатаму третиран на Институтот за патолошка анатомија при Медицинскиот факултет во Скопје. Биоптичните примероци се проследени од патохистолошки аспект пред спроведената терапија и по спроведениот третман (конзервативен и ласер).

Методолошкиот пристап при патохистолошката анализа на биоптичниот материјал ги вклучува следните процедури: стандардизација во земање на материјалот, дисекција, парафинска обработка, криостатска обработка, употреба на стандардни боења (хематоксилин и еозин), диференцијални боења (Giemsa,Von Gieson, PASS, trichrom), микроскопирање, фотографирање и морфометриска анализа.

Испитуваната група во склоп со терапијата е подложена на третман со ласер. За таа цел е користен ласерот Scorpion C-405 7A, производство на Оптика ласер, Софија.

Кај сите испитаници ласерското светло е дозирано во вкупно време од 16 минути во десет рамномерно распоредени сеанси. Имено, за оваа цел третирана е гингивата на горната и долната вилица. Секој пооделен квадрант е озрачуван по 4 минути.

Сите добиени резултати кај сите испитувани групи се споредувани со:

- контролната група
- помегу себе во два наврата, пред и по терапевтскиот (класичен и ласер) третман.

Добиените резултати се статистички обработени, преку примена на Студентовата „ *t*“ дистрибуција.

Резултати

За ***хистолошка анализа*** земени се ткивни примероци од сите испитувани групи: клинички здрави пациенти, пациенти со пубертетска јувенилна пародонтопатија и адултна рапидно-прогресивна пародонтопатија пред и по спроведената терапија со ласер. Квалитативната хистолошка анализа на сите испитувани групи проследени пред и по терапијата, покажува постоење на густ инфилтрат богат со инфламаторни клетки.

Застапеноста на инфламаторните клетки односно густината на инфилтратот е различен во однос на хистолошката локализација (епителот и крзното) од земените при-

мероци. Имено, во сите земени примероци, евидентен е фактот дека субепителното сврзно ткиво - крзното содржи побогат инфилтрат со изразена клеточна популација. Инфилтратот во епителот е ретко застапен, но содржината на инфламаторните клетки во сулкусниот епител е повеќе назначен во однос на нивната застапеност во оралниот епител. Подложен за квантификација е инфламаторниот инфилтрат во сврзното ткиво од примероците од сите групи. Анализата, (однос на клеточната површина од инфилтратот со вкупната мерена површина), покажа дека постои статистички значајна разлика помеѓу групата на клинички здрави пациенти и групата на пубертетска јувенилна и адултна рапидно-прогресивна пародонтопатија со и без ласерска терапија (сл.1).

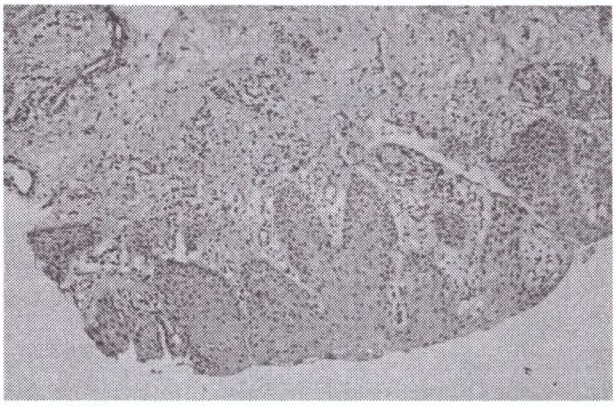

Сл. 1. *- Примерок од гингивален ткивен исечок на кој е прикажан дел од орален епител и дел од субепително сврзно ткиво-крзно (HE, 10X10)*

ТАБЕЛА 1. *- КВАНТИТАТИВНА ЕВАЛУАЦИЈА НА ИНФЛАМИРАНОТО СВРЗНО ТКИВО (ИСТ) ОД СЕКОЈА ГРУПА (СРЕДНИ ВРЕДНОСТИ ± СД) ПРЕД СПРОВЕДЕНАТА ТЕРАПИЈА. МЕРЕНА ПОВРШИНА ВО ТРИ ВИДНИ ПОЛИЊА (3 x 0.7 mm² = 0.21 mm²); ИСТ (p < 0.05) ИНФЛАМИРАНО КОНЕКТИВНО ТКИВО*

	К	*ПЈП*	*АРПП*
ИСТ%	9.1 ± 6.20	35.18 ± 14.02	35,92 ± 13.25

ИСТ – инфламирано сврзно ткиво
К – контролна група
ПЈП – пациенти со пубертетска јувенилна пародонтопатија
АРПП – пациенти со адултна рапидно–прогресивна пародонтопатија

Во табела 1, прикажана е густината на инфламаторниот инфилтрат во ткивните исечоци добиени од контролната група, пациенти со пубертетска јувенилна и адултна рапидно-прогресивна пародонтопатија. Од табеларниот приказ евидентна е зголемена густина на инфламаторниот инфилтрат кај двете испитувани групи наспроти наодите од контролната група. Во поглед на густината на инфламаторниот инфилтрат помеѓу ткивните исечоци добиени од пациентите со ЈП и РП пародонтопатија густината речиси е идентична, па направената квантитативна анализа покажува дека не постои статистички сигнификантна разлика помеѓу нив.

ТАБЕЛА 2. *– КВАНТИТАТИВНА ЕВАЛУАЦИЈА НА ИНФЛАМИРАНОТО СВРЗНО ТКИВО (ИСТ) ОД СЕКОЈА ГРУПА (СРЕДНИ ВРЕДНОСТИ ± СД) ПО СПРОВЕДЕНАТА ТЕРАПИЈА. МЕРЕНА ПОВРШИНА ВО ТРИ ВИДНИ ПОЛИЊА (3 X 0.7 mm² = 0.21 mm²); ИСТ (p < 0.005) ИНФЛАМИРАНО КОНЕКТИВНО ТКИВО*

	К	*ПЈП-Л*	*АРПП-Л*
ИСТ%	9.1 ± 6.20	34.48 ± 14.02	35,01 ± 13.25

ИСТ– инфламирано сврзно ткиво
К– контролна група
ПЈП-Л– пациенти со пубертетска јувенилна пародонтопатија третирани со ласер
АРПП-Л–пациенти со рапидно–прогресивна пародонтопатија третирани со ласер

Во табела 2, прикажана е густината на инфламаторниот инфилтрат во ткивните исечоци добиени од контролната група, пациенти со пубертетска јувенилна и адултна рапидно-прогресивна пародонтопатија по спроведената терапија. Во поглед на густината на инфламаторниот инфилтрат помеѓу ткивните исечоци добиени од пациентите со ЈП и РП пародонтопатија речиси е идентична, па направената квантитативна анализа покажува дека не постои статистички сигнификантна разлика помеѓу нив.

Квантитативно одредената густината на инфламаторниот инфилтрат во ткивните исечоци добиени од пациенти со пубертетска јувенилна и адултна рапидно-прогресивна пародонтопатија пред и по спроведената терапија е прикажан во табела 3. Во поглед на густината на инфламаторниот инфилтрат

***ТАБЕЛА 3.** - КВАНТИТАТИВНА ЕВАЛУАЦИЈА НА ИНФЛАМИРАНОТО СВРЗНО ТКИВО (ИСТ) ОД СЕКОЈА ГРУПА (СРЕДНИ ВРЕДНОСТИ ± СД) ПРЕД И ПО СПРОВЕДЕНАТА ТЕРАПИЈА. МЕРЕНА ПОВРШИНА ВО ТРИ ВИДНИ ПОЛИЊА (3 X 0.7 mm² = 0.21 mm²); ИСТ ($p < 0.005$) ИНФЛАМИРАНО КОНЕКТИВНО ТКИВО*

ИСТ%	ПЈП	АРПП
без терапија	35.18 ± 14.02	35,92 ± 13.25
со терапија	34,48 ± 14.02	35,01 ± 13.25

ИСТ – инфламирано сврзно ткиво
ПЈП – пациенти со јувенилна пародонтопатија
АРПП – пациенти со рапидно – прогресивна пародонтопатија

помеѓу ткивните исечоци добиени од пациентите со ЈП и РП пародонтопатија во двете етапи на испитувањето кај двете испитувани групи аналогно на претходните наоди речиси е идентична. Оттука направената квантитативна анализа покажува дека не постои статистички сигнификантна разлика помеѓу нив.

Поединечно, во ткивните исечоци екстрахирани од испитаниците кои ги оформија групите со пубертетска јувенилна пародонтопатија (ЈП) пред терапија и по терапија (ЈПЛ), најдена е хетерогеност во густината на инфламаторниот инфилтрат, наспроти обработените и проследени ткива добиени од пациентите со адултна рапидно-прогресивна пародонтопатија.

Ткивните исечоци од пациентите со пубертетска пародонтопатија, кај кои е констатирано присуство на хетерогено прераспределен инфламаторен инфилтрат е поделена на две подгрупи. Првата подгрупа која содржи помалку изразен инфламаторен инфилтрат пред и по ласер-третман (ЈП1, ЈПЛ1) и подгрупата со повеќе изразен инфламаторен инфилтрат (ЈП2, ЈПЛ2); (Табела 4). Во групата со помалку изразен инфламаторен инфилтрат, инфилтратот зафаќа 25%од мерената површина, а групата со повеќе изразен инфилтрат со воспалителни клетки е запоседната просечно 45% од мерената површина (сл. 2).

***ТАБЕЛА 4.** - ГУСТИНА НА ИНФЛАМАТОРНИОТ ИНФИЛТРАТ ВО ГИНГИВАЛНИ ТКИВНИ ИСЕЧОЦИ КАЈ ПАЦИЕНТИ СО ПУБЕРТЕТСКА ЈУВЕНИЛНА ПАРОДОНТОПАТИЈА ТРЕТИРАНИ СО И БЕЗ ЛАСЕР-ТЕРАПИЈА*

	ПЈП 1	ПЈП 2	ПЈП-Л1	ПЈП-Л2
ИСТ%	25.18 ± 4.06	45.1 ± 5.20	24.28 ± 5.04	44.18 ± 5.03

ИСТ – инфламирано сврзно ткиво
ПЈП1 – пациенти со јувенилна пародонтопатија третирани без ласер со присуство на помалку изразен инфилтрат
ПЈП-Л1 – пациенти со јувенилна пародонтопатија третирани со ласер со присуство на помалку изразен инфилтрат
ПЈП2 – пациенти со јувенилна пародонтопатија третирани без ласер со присуство на повеќе изразен инфилтрат
ПЈП-Л1 – пациенти со јувенилна пародонтопатија третирани со ласер со присуство на повеќе изразен инфилтрат

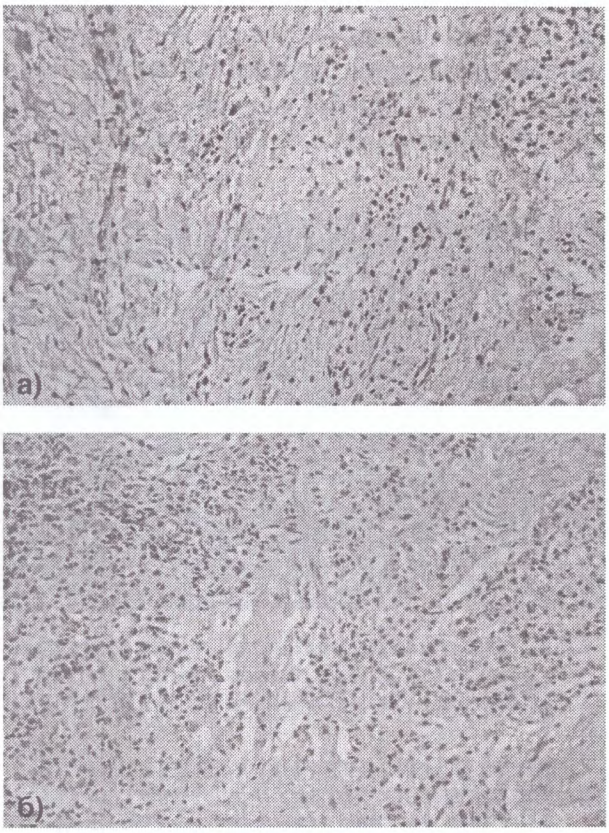

***Слика 2.** - Гингивален ткивен примерок. Фрагмент од крзното каде доминира сврзно ткиво: а) помалку изразен инфламаторен инфилтрат; б) поизразен инфламаторен инфилтрат (PAS, 10X10)*

На Слика 3 а) и б) приложен е бинарен приказ на прераспределбата на инфламаторниот инфилтрат според густината во двата проследени фрагменти. Имено, микроскопската фотографија е фотодокументација на коментираната табела 4. Плавите полиња го

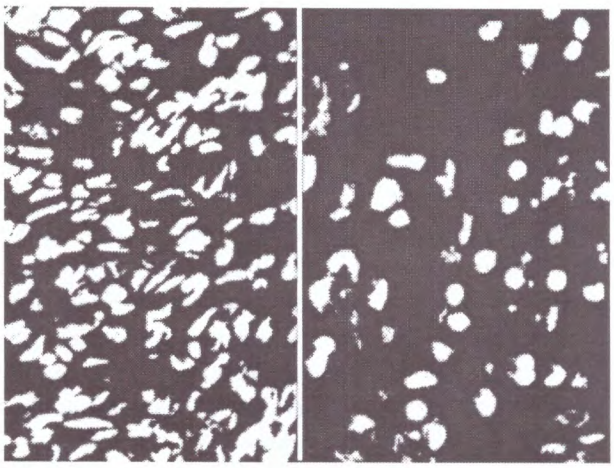

Слика 3. *- Бинарен приказ на површината на присутниот инламаторен инфилтрат; а) лево-погуст, б) десно-помалку густ*

прикажуваат субепителното сврзно ткиво, а белите полиња го означуваат инфламаторниот инфилтрат во сврзното ткиво.

До истите резултати, издвојување на две различни групи според густината на инфламаторниот инфилтратат, се дојде и со направената квантификација по методот на профилна функција од Lucia M image analyzing системот кој го мери нуклеарниот дензитет долж повеќе линии на зададено видно поле (графикон 1 и 2).

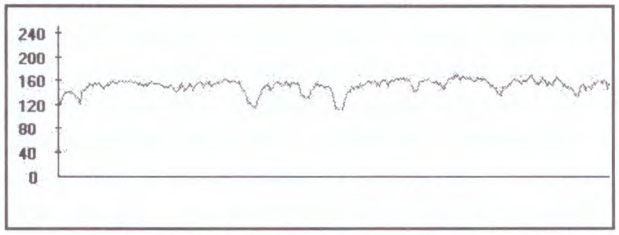

Графикон 1. *- Графички приказ на средниот нуклеарен дензитет во гингивалните ткивни исечоци кај фрагментите со помалку назначен инфламаторен инфилтрат во субепителното сврзно ткиво кај пациенти со пубертетска јувенилна пародонтопатија*

Од споредбата на двата графикона може да се види дека кривата во графиконот 1 во споредба со графиконот 2 има повеќе отклони долж „x" оската. Причините за ваквата амплитуда на кривата е поголемо присуство на воспалителни клетки во испитуваниот гингивален фрагмент т.е. поголемо е количеството на нуклеарен материјал кој се



Графикон 2. *- Графички приказ на средниот нуклеарен дензитет во гингивалните ткивни исечоци кај фрагменти со повеќе назначен инфламаторен инфилтрат во субепителното сврзно ткиво кај пациенти со пубертетска јувенилна пародонтопатија пред и по спроведениот третман*

интерполира во основниот клеточен и меѓуклеточен матрикс.

Ткивните примероци од гингивата во кои е пронајдено помалку назначен инфламаторен инфилтрат кај пациентите со пубертетска јувенилна пародонтопатија кои се подложени на ласер-третман не корелираат со аплицираната терапија.

Анализата на составот на инфламатирниот инфилтрат во ткивните примероци екстрахирани од групата клинички здрави пациенти, пациенти со пубертетска јувенилна пародонтопатија квалитативно не покажа големи разлики. Инфламаторните клетки во најголем број се мононуклерани со мал број на плазма клетки. Типот на инфламаторниот инфилтрат во групите со пубертетска јувенилна пародонтопатија речиси е идентичен. Истиот е граден во најголем дел од мононуклеарни клетки со случаи на повеќе или помалку изразена плазма клеточна присутност. Во случаите со повеке назначена присутност на плазма-клетки најдени се незрели облици на плазма клетки, диференцирани плазма-клетки, плазма-клетки со Russell-ови телца, дегенерирани и распаднати плазма клетки. Инфламаторниот инфилтрат пред спроведената терапија квалитативно не се разликува од инфилтратот по спроведената терапија (сл. 4).

Во анализираните примероци кај двете испитувани групи пронајдени се промени на субепителното сврзно ткиво во крзното. Во фрагментите со назначен инфламаторен инфилтрат кои беа регистрирани кај групата испитаници со пубертетска јувенилна пародонтопатија постои дисоцијација, дисрупција

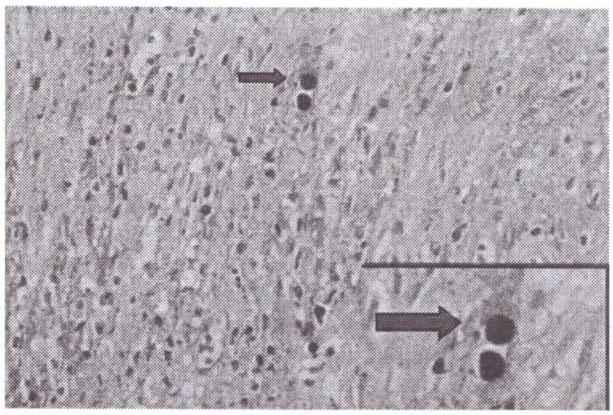

Слика 4. *- Примерок од гингивален фрагмент каде во крзното е прису тен инфламаторен инфилтрат со Russell - ови телца*

и исчезнување на колагените влакна. Состојбата останува речиси идентична и по спроведената терапија.

Дискусија

Истражувањата во ткивните исечоци од гингивата укажуваат на густ инфламаторен ифилтрат кај двете испитувани групи (пубертетска јувенилна и адултна рапидно-прогресивна). Наодите се идентично независни дали се работи за испитуваните групи пред или по спроведената терапија. Ова претставува индиректен доказ дека со порастот на густината на инфламаторниот инфилтрат расте и Б клеточната популација односно бројот на имуноглобулин носечките клетки. Овие наши добиени наоди се во спротивност со добиените наоди од Engell и Mangan (6) кои докажуваат хетерогеност на клеточните инфилтрати во гингивата кај пародонталната болест. Авторите на овој начин ја потврдуваат хипотезата за промена на мирните Т-лезии во Б-клеточно прогредиентни промени со нагласена промена на овие молекули во плазмаклетки и хиперпродукција во инфламираните зони на гингивата.

Со оглед на тоа дека инфламаторниот инфилтрат претежно е мононуклеарен и истиот опстојува по терапијата, заболувањето од класичен патохистолошки аспект претставува хроничен инфламаторен процес. Тоа што во инфламаторниот инфилтрат во помал број се јавува присуство на гранулоцити, а во поретки случаи гнојни и распадни телца се објаснува со акутната егзацербација на процесот, односно активацијата на хроничното воспаление предизвикано од суперинфекции на локализација која и така претставува Ilocus minoris resitentiae I.

Присуството на плазма клетки како и плазма-клетки со Russell - ови телца говорат за опсежна Б клеточна диференцијација со матурација во плазма-клетки и интензивна имуноглобулинска синтеза. Постоењето на ваков инфламаторен ифилтрат има за претпоставка и назначена присутност на Т клеточната популација. Локализацијата на инфламаторниот инфилтрат, односно неговата назначеност во сврзното ткиво не е многу јасна но истата во заднината на своето постоење има две претпоставки кои не можат да се занемарат. Првата претпоставка е назначената репаративно регенеративна способност на епителот како ткиво што го одржува интегритетот на телесните празнини. Втората претпоставка е дека сврзно-ткивните структури се наоѓаат на медиодистанца помеѓу оралниот и сулкусниот епител како и на околните коскени и дентални структури. Со други зборови, кажано прогресијата и регресијата на воспалителниот процес гледана во просторен континуитет поминува низ оваа локализација. Lovelance (14) смета дека создадените антитела, кон плак антигените, ткивните антигени од гингивата и сулкусот, може да имаат локално потекло. Тој во својата студија претпоставува дека локалната имуноглобулинска синтеза и акумулација се очекуван наод во инфламираната гингива кај пациенти со пародонтопатија. До идентични наоди дошол и Nikoloupulou-Papakonstantinou (16).

Инфламаторните клетки присутни во примероците од контролната група претставуваат нормални конституенси на сврзното ткиво имајќи функција на имунолошка бариера „стално спремна“ да реагира на потенцијалниот оштетувачки агенс (инфективен, механички, имунолошки или друг генуин фактор).

Тенденцијата на групирањето на густината на инфламаторниот инфилтрат во двете групи, помалку и повеќе назначениот инфилтрат е во корелација со клиничката слика како и со природата на болеста и степените на ескалација од истата. Со овие наоди се согласува и Sanguin (20) кој тврди дека глобулинските нивоа во ткивните исечоци од различни стадиуми на болеста правопропорционално растат со јачината на инфламацијата. Секако, присутноста на инфламаторниот инфилтрат од мешана клеточност (супурација) придонесува во одреден број случаи кон севкупното зголемување на инфилтратот. Од друга страна отсуството на истиот, а сепак зголемената густина на инфламаторниот инфилтрат во сврзното ткиво, недвојбено говори дека постои тенденција на групирање на воспалителниот инфилтрат според густината, односно според процентот на зафатената површина. Овој поларитет, доколку бројот на испитуваните е значително поголем, би требало да претрпи помал или поголем степен на дисперзија, но сепак да ги задржи лимесите на помалку или повеќе назначен воспалителен инфилтрат.

Опишаната морфологија за типот и густината на инфламаторниот инфилтрат се однесува за групите на пубертетска јувенилна и адултна рапидно-прогресивна пародонтопатија со и без ласерска терапија. Статистички значајна разлика во тој поглед не е добиена ниту корелација на промените со аплицираната терапија во истите групи.

Заклучоци

Истражувањата во ткивните исечоци од гингивата укажуваат на густ инфламаторен ифилтрат кај двете испитувани групи (пубертетска јувенилна и адултна рапидно-прогресивна пародонтопатија). Наодите се идентично независни дали се работи за испитуваните групи пред или по спроведената терапија. Ова претставува идндиректен доказ дека со порастот на густината на инфламаторниот инфилтрат расте и Б клеточната популација, односно бројот на имуноглобулин носечките клетки.

Со оглед на тоа дека инфламаторниот инфилтрат претежно е мононуклеарен и истиот опстојува по терапијата, заболувањето од класичен патохистолошки аспект претставува хроничен инфламаторен процес.

Присуството на плазма-клетки како и плазма-клетки со Russell - ови телца говорат за опсежна Б клеточна диференцијација со матурација во плазма-клетки и интензивна имуноглобулинска синтеза. Морфологијата, типот и густината на инфламаторниот инфилтрат кај пациентите, пубертетска јувенилна пародонтопатија пред и по спроведената терапија не покажува статистички значајна разлика. Оттука и сознанието дека не постои корелација на промените со аплицираната терапија во истите групи. Специфичноста на составот на инфламаторниот инфилтрат кај двете испитувани групи укажува на инволвираност на имуните механизми во патогенезата на ова заболување.

TISSUE CHANGES WITH GINGIVAL LESIONS OF FAST PROGRESSIVE PERIODONTITIS BEFORE AND AFTER TREATMENT

Popovska M., Ristoski M., Atanasovska-Stojanovska A., Dimitrovski O.

Summary

The aim of the study was to follow the inflammatory tissue inflammatory tissue infiltration in gingival biopsy with both examine groups, before and after therapy (conservative and laser) and we were hoping that the patohistological results will get us closer to the reasons causing this disease as well as broadening our knowledge about the effects at the therapeutic procedure, leadeing us towards the right choice for therapy.

For the realization of this aim, we checked up 25 patient at the age 10-18 with pubertal juvenile periodontitis, and the same number at the age 18-24

with adult rapidly-progressive. Biopsy from the gingival tissue was taken before and after applied therapy in both examine group.

In gingival biopsies were found inflammatory infiltrates in both examine group independent of the time there were taken.Inflammatory infiltration is mostly mononuclear

And is the same even after the therapy. This data showed chronic inflammatory process. The presents of plasma cells, as well as plasma cell with Russel s body shows wide range of B cells and intensive synthesis of Ig. Morphology type and thickness of the infiltrate is the same with both examined group before and after the therapy,which shows no correlation between gingival changes and applied therapy. Specific contents of inflammatory infiltrate in all examiner explained involved immune mechanisms in pathogenesis of this disease.

Key words: pubertal juvenile periodontitis, adult rapidly-progressive periodontitis, laser therapy, pathological finding, gingival biopsy

Литература

1. Celenligil H.. Kansu E. Ruacan S. Eratlay K. Caglayan G. In situ characterization of gingival mononuclear cells in rapidly progressive periodontitis. Journal of Periodontology. 1993; 64(2): 120-71.
2. Challacombe S.J., Wilton J.M.A.: A study of antibodies and opsonic activity in human crevicular fluid in relation to periodontal disease. J.Periodont. Res. 1984,19,604-608.
3. Clark R.A. Page R.C. & Wilde G. Defective neutrophical chemotaxis in juvenile periodontitis. Infection & Immunity, 1977; 18.654-700.
4. Cullinan M.P. Sachs J. Wolf E. Seymour G.J.The distribution of HLA and B antigens in patients and their families with periodontitis. J. Periodontol. Res. 1980;15:177-184
5. Delaney J.E. Kornwan K.S. Microbiology of subgingival plaque from children with localized prepubertal periodontitis. Oral Microbiol. Immunology 1987;2(2):71-6.
6. Engel D. Clagett J. Page R. Williams B. Mitogenic activity of actinomices viscosus. Effects on murine B and T-lymphocytes and partial characterization. J.
7. Eversole J.L. Steffen M.J. Cappelli D. Longitudinal human serum antibody responses to outer membrane antigens of actinobacillus actinomycetemcomitans. J Clin
8. Gemmell E. Walsh J.Savage V. Seymour GJ. Adhesion molecule expression in chronic inflammatory periodontal disease tissue. Journal of Periodontal Research,1994; 29(1): 46-53.
9. Haubek D. Enkibi O. Poulsen K. Poulsen S. Benzarti N. Kilian M. Early-onset periodontitis in Morocco is associated with the lightly leucotoxic clone of Actinobacilus actinomycetemcomitans J. Dent. Res 2001 Jun; 80(6): 1580-3.
10. Kachlany SC. Fine DH. Figurski DH. Secretion of RTX leukotoxin of Aktinobacillus actinomycetem comitans. Infect Immune. 2000;68 (11): 6094-100.
11. Klouda PT. Porter SR. Scully C. Corbin SA. Bradley BA, Smith R, Davies RM. Association between HLA-19 and rapidly progressive periodontitis. Tissue Antigens,1986; 28:146-9.
12. Johansson A. D. Nilsen R.. Knudsen GE. In situ characterization of mononuclear cells in human chronic marginal peiodontitis using monoclonal antibodies. Journal of Periodontal Research, 1986; 21: 113-8.
13. Listgarten MA. Nature of periodontal diseases: Pathogenic mechanisms. Journal of Periodontal Research,1987;22:172-8.
14. Lovelenace BM. Thompson JJ. Yukina RA. Evidence of local immunoglobulins, complement and immune complexes in inflamed human gingiva. Acta Odontol Scand 1987;45: 187-93.
15. Mangan DF. Won T. Lopatin DE. Nonspecific induction of immunoglobulin M antibodies to periodontal disease associated microorganisms after policlonal human B limphocyte,activation by fusobacterium nucleatum. Infect. Immunol, 1983; 41:1038-47.
16. Nikolopoulou-Papaconstantinou AA. Johannessen AC. Deposits of immunoglobulins, complement and immune complexes in inflamed human gingiva. Acta Odontol. Scand.1987;45:-187-93.

17. Nonnenmacher C. Mutters R. De Jacoby LF. Microbiological characteristics of subgingival microbiota in adult periodontitis, localized juvenile periodontitis and rapidly
18. Page RS Altman LC. Eversole JL. Andersteen GE. Rapidly progressive periodontitis. A distinct clinical condition. Journal of Periodontology,1983; 54:197-209.
19. Ranney RR. Debski BF. Tew JG. Pathogenesis of gingivitis and periodontal disease in children and young adults. Pediatric Dent 3(Special issue), 1981:89-95.
20. Sanguin D.Eratalay K. Caglayan G. Gugen Y. The effect of periodontal treatment on immune response Hacettepe Dis Hek Fak Derg 1985;19:-587-90
21. Takahashi K., Takigawa M., Hara H., Nagai A. et all. Clinical and laboratory studies on a patient with early onset periodontitis and her family members. A case report. Journal of Periodontology, 1995; 66(5): 403-12.
22. Taubman M.A, Yoshie H., Wetherell J.R., Ebersole J.L., Smith DJ. Immune response and periodontal bone loss in germ-free rats immunized and infected with Actinobacillus actinomycetemcomitans. J. Periodont. Res.1983; 18:.393-401.