МАКЕД. СТОМАТ. ПРЕГЛЕД, IV, 1—2, 51—57, 1980 г.

Стоматолошки факултет — Скопје
Клиника за детска и превентивна стоматологија

ЈАТРОГЕНИ СТОМАТОЛОШКИ КОМПЛИКАЦИИ ВО ДЕТСКА ВОЗРАСТ*

Б. Бајрактарова, Љ. Нечева, М. Мирчева, С. Иљоска, М. Царчев

Во секојдневната педонтолошка клиничка практика се вршат бројни интервенции, како конзервативни, така и орално-хирушки. Притоа, повремено доаѓа до компликации од различен вид, во чие настанување имаат учество лекарот, а и пациентот. Во трудот се опишуваат вакви повреди, односно компликации, настанати во тек на стоматолошкиот третман на пациентот.

Во клиничката стоматолошка практика возможно е настанување на сите досега веќе опишувани компликации во санацијата на кариозниот процес, ендодонтскиот третман и орално-хируршките зафати, но некои од нив се поспецифични за детската возраст. Во литературата се среќаваат описи на поедини стоматолошки компликации. Така, Нечева и Симовска (1972) опишале една ретка компликација на мандибуларната анестезија кај дете од 10 години под форма на декубитална улцера на долната усна. Burch—Higgins (1973) истата појава ја опишуваат како самоповредување од страна на детето поради неосетливост на долната усна анестезирана во склоп на соодветна интервенција.

Пишќевиќ и Обрадовиќ (1966) пишуваат за кршење на игла при мандибуларна анестезија; Обрадовиќ (1965) пишува за повреда на мандибуларен канал, а Мацановиќ (1965) за медикаментозно оштетување на пулпа. Ваквите компликации во детската стоматологија резултираат, од една страна, од немирната природа и непредвидливост на децата, од друга страна, од специфичноста на оваа возраст, неискуството на терапевтот, непознавање на анатомо-морфо-топографијата на пулпата и соодветен третман, па затоа каузално претставуваат јатрогени повреди, односно компликации.

* Реферат поднесен на стручниот состанок на Стоматолошката секција на СРМ во Штип 1980 год.

Цел на нашиот труд е да укаже на некои компликации во детската возраст кои на некој начин имаат јатрогено потекло, да укаже на начинот на кој тие настанале, клиничките манифестации и можноста за нивното одбегнување.

Компликации можат да настанат во повеќе случаи:

— При лекување на кариес на детските заби, компликација е случајно откривање или колизија на пулпата при Caries Profunda. До оваа појава најчесто доаѓа поради невнимание, неискуство или недоволно познавање на топографските односи на детски заби, (млечни и трајни) кај кои папулата е волуминозна, а со потенок слој на тврди забни супстанци поради незавршена матурација и отсуство на секундарен дентин.

— При обилна депозиција на секундарен дентин кој настанал како последица на долготрајно дејство на ZnOOC (при индиректно прекривање или негово користење како подлога на дефинитивни полнења), настанува облитерација на пулпината комора, кое нешто не е својствено на младите заби, па без рентгенограм и не сметајќи на ова, а при евентуална потреба од ендодонтски третман, можна е нејзина перфорација, заменувајќи го дното на комората со нејзиниот покрив. Ова особено важи за трајните моларни заби, каде и бестоа во пределот на бифуркацијата постои релативно малку дентинска супстанца, па можноста за оваа т. н. субпулпална перфорација се зголемува. Сл. 1 прикажува шематски цртеж на субпулпална перфорација.

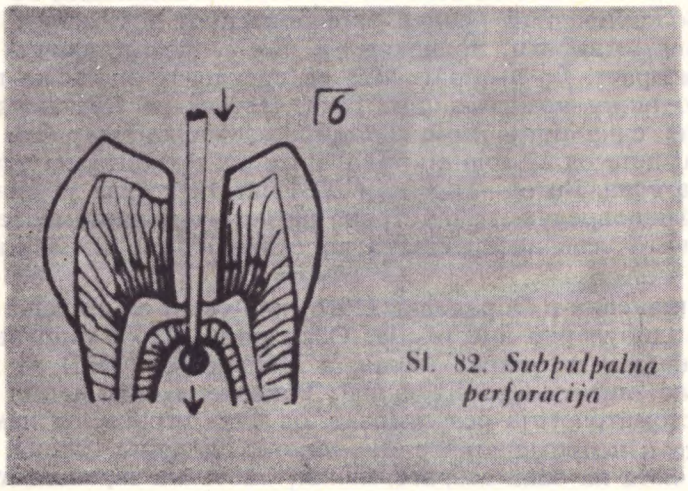

Sl. 82. *Subpulpalna perforacija*

Сл. 1

— Поради несоодветен ендодонтски третман: — некомплетна трепанација, заостанување на пулпини делови и канално полнење со пасти на база на етерични масла, а со недоволна

тоалета на пулпината комора, може да настане дисколорација на фронталните заби, поради тоа што пигментите лесно продираат преку широките дентински каналчиња и го обојуваат дентинот, а поради транспарентноста на емајлот, забот добива потемна боја.

— Обојување на забите во жолтеникава или кафеава боја од различен интензитет, може да настане и како последица на ординирање на ТС-ска (тетрациклинска) терапија, за време на минерализацијата, а тоа е периодот од раѓањето до 8-та година од животот.

— Естетски дефект се појавува и при импрегнација на фрактурирани заби од I и II кл. со солите на сребро, наместо со препарати на флуор, што претставува груба грешка во третманот на овие фрактури на трајни заби.

— Некалцифицираното апикално ткаење кое сè уште не ја покажува рентгенската густина како останатите делови на коренот, може да се оштети со нерв и Кер игли, при ендодонтски третман на заби со незавршен раст на коренот. Ова може да ни ја компромитира терапијата и да биде причина за забавување, односно оневозможување на понатамошното дооформување на апексот.

— Анализирајќи рентгенограм на заби со незавршен раст на корен, а не познавајќи ги неговите апикални рентгенолошки карактеристики, особено на моларни заби, јасно ограничено инкасто просветлување, истото може да биде заменето со патолошки процес (паталошка ресорпција), па забот да биде жртвуван. Затоа, потребно е да се обрне внимание на возраста на детето и дентацијата, а рентгенограмот правилно анализиран. На сл. 2 е прикажан првиот траен молар со незавршен раст на корен (нормален рентгенограм на заб со неоформен апекс) кај 8,5 год. девојче.

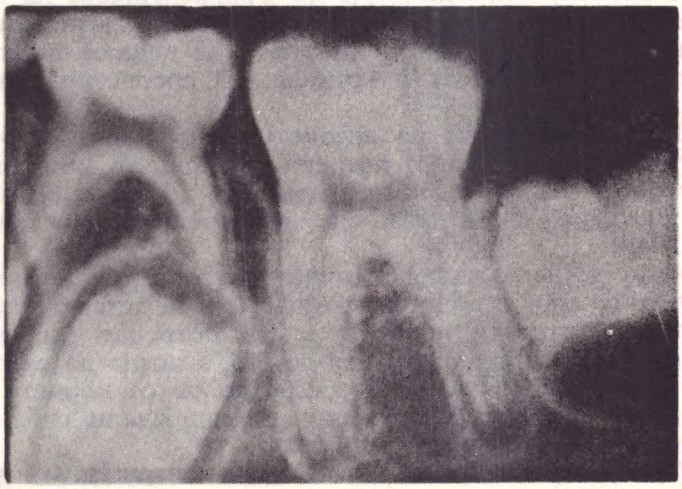

Сл. 2

Некаде и добро изведениот ендодонтски третман при фрактури од IV кл. може да биде компромитиран со дислокација на фрагментите поради превидување на имобилизацијата при планирањето на терапијата, поради кое не можела да настане нивна консолидација. Сл. 3

Сл. 3а

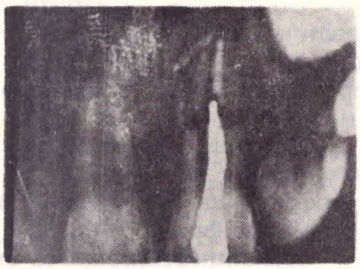

Сл. 3б

Сл. 3в

— Поради непредвидливоста во однесувањето на пациентите од детска возраст, во ендодонтскиот третман и орално-хируршките зафати, може да дојде до фрагментирање на кратки инструменти и игли, нивна аспирација како и аспирација на екстрахиран заб и radix. Затоа при работа со деца се налага многу поголема внимателност и примена на соодветни заштитни мерки.

— При користењето на високотуражни машини во педодонцијата, може да настанат повреди од лесни до многу тешки, од пресекување на образ, јазик и гингива, до сериозно оштетување на дното на усната празнина, со повредување на поголеми крвни садови.

За да не дојде до вакви и слични повреди кои се многу непријатни за лекарот и родителот, а посебно за детето, кое ја губи довербата честопати тешко стекната, потребно е претходно да се оцени психолошкиот тип на детето, а потоа да се одлучи дали во дотичниот случај може безбедно да се користи ваква машина или не. На слика 4 прикажуваме повреда на сублингвалната регија кај десетгодишно девојче.

— При употреба на постари насадни инструменти и работа без прекин, настанува загревање на истите и оштетување на меките делови на устата, кое се одбегнува со повремени прекини во работата.

Сл. 4

— Обилното користење на локалните површински анестетици, а и при другите видови анестезии каде бидуваат анестезирани и усните, поради неискуство во ваквото чувство децата

Сл. 5

честопати упорно ги грицкаат усните што се нечувствителни и доведуваат до појава на декубитални улцери со различна форма и големина. За да не се случи ова, на родителите, а и на децата треба да им се обрне внимание за ваквото трауматизирање преку гризење на усните, а исто така и на опасноста од оштетување со варена храна и пијалаци, до враќањето на нормалната сензибилност на истите. (сл. 5)

Дискусија

Опишаните повреди се дел од секојдневните можности за создавање на ситуации, како од страна на лекарот така и од страна на пациентот. Секако дека приодот кон пациентот во педодонцијата и особеното внимание на лекарот може да ги намали овие незгоди.

Стоматологот-педодонт, во секојдневната клиничка практика треба да покаже многу умешност, да поседува солидна стручна подготовка и адекватен приод кон пациентот. Непознавањето или недоволното познавање на специфичностите во анатомо-морфологијата на мтечната и трајна дентиција доведува до низа компликации. Отворањето на пулпата, било да е тоа настанато од невнимание на терапевтот или од промената на волуменот на пулпата по депозиција на секундарен дентин, може да доведе до воспалителни или дегенеративни промени во пулпата, кое може да заврши со губење на забот.

Незавршениот раст на корен кај трајните заби бара посебен начин на третман, каде секогаш терапијата е подредена на тоа растот на коренот да се заврши. Манипулацијата со механички, хемиски средства или пасти во просторот околу апексот го повредува ткивото и оневозможува да се заврши растот на коренот.

Промената на бојата на забот, особено во фронталната регија, голем дел од пациентите го доживуваат како психичко оптоварување, особено обојувањето на трајните заби како последица на ТС — терапија.

Траумите на трајните заби, доста чести во детската возраст, бараат соодветен специјалистички третман. Не навреме заштитените забни супстанци и забната пулпа и неадекватно применета имобилизација, може да придонесе да се изгуби забот.

Заклучок

Како заклучок може да се каже дека одреден вид на повреди зависат од психолошкиот тип на детето, па лекарот-педодонт уште при првиот контакт со младиот пациент треба да одреди за каков психолошки тип се работи, па зависно од тоа да го прилагоди својот однос, да примени адекватни инструменти и адекватен третман.

За оние пак повреди кои се исклучиво од јатрогено потекло потребно е да се имаат предвид сите специфичности кои со себе ги носи детската возраст, да се направи опстојна анализа, адекватен план на терапија и да се применат сите можни превентивни мерки, за до максимум да се намалат можностите за евентуални оштетувања, повреди и разни други компликации.

Summary

IATROGENIC STOMATOLOGICAL COMPLICATIONS IN CHILDHOOD

The authors describe conditions for some complikations in the course of stomatologic treatment of children:

— subpulpal perforation

— tooth discoloration because of unadequate stomatological treatment

— secrifice of a permanent molar tooth with unfinished development because malinterpretation of radiographies.

— aspiration of short instruments and radices

—injuries, cutting of the cheek, tongue gums and serious injuries of the base of oral cavity with high speed instruments

— self-injureis, deccubital ulcerae on the lips because of trauma from biting when excesive quantities of anaestetics applied.

The authors point out that adequate approach and proper sonsideration of the age of the patient would minimuze or even exclude iatrogenic somplications.

ЛИТЕРАТУРА

1. Burch — Huggins,: Practical Paedodontics, Edinburgh and London, 1973

2. Мацановић, Н.: Медикаментозна оштећења пулпе, СГС, 96, 1965.

3. Нечева, Љ., Симовска, Т., Ретка компликација на мандибуларната анестезија, Загреб, 1977.

4. Њемировскиј, З.: Ендодонција, Загреб, 1969.
фија, 1971.

5. Обрадовић, О.: Повреде мандибуларног канала и компликације, СГС, 89, 1965.

6. Пишћевић—Обрадовић,: Прелом игле при манд. анестезији, СГС, 89, 1966.

7. Странски, Д.: Детска стоматологија, Медицина и фискултура, Софиа, 1971.