МАКЕД. СТОМАТ. ПРЕГЛЕД, IX,1-2:5-9,1985

Стоматолошки факултет – Скопје
Клиника за детска и превентивна стоматологија
Клиника за орална хирургија

ТЕРАПИСКИ МОЖНОСТИ НА ТРАУМАТИЗИРАНИТЕ ЗАБИ

Нечева Љубинка, П. Царчев

Трајните заби со незавршен раст на коренот, поради својата важност и специфичност, имаат посебен третман. Опишани се три случаи при кои вообичаениот конзервативен третман и надградбата не дале соодветни резултати. Отстранувањето на надградбата и гнојното огниште по хируршки пат придонело растењето на коренот да продолжи, а апексот да се затвори.

Траумите на забите се честа појава во детската возраст, при што е зафатена млечната и трајната дентиција, што е условено од времето на физичкиот и психичкиот развиток.

Видот на повредите е разновиден: може да настане контузија, луксација, фрактура, интрузија, екструзија или експулзија, при што секоја група обилува со бројни варијации. Навидум лесната траума може да има тешки последици врз пародонталниот орган, а наспроти тоа, некогаш поголемите дефекти на забите даваат можност за подобри функционални и естетски решенија.

Траумата може да даде разновидни промени на забите: оштетување на тврдите забни супстанции, изумирање на забната пулпа, акутни и хронични пародонтити, интерна и екстерна ресорпција и др.([1,2,3,4,5]).

Промените во фронталната регија на забните лакови претставуваат недостиг кој тешко се прифаќа од децата и родителите. Нарушената фонетика и естетика создаваат сериозни проблеми во психата кај децата. Лошиот изговор и грдиот изглед се причина за чести потсмевања на децата, што доведува до тоа, детето да се повлекува во себе, да ги избегнува другарите, а кога треба на училиште да одговара, тоа го прави со страв и со посебен напор.

Траумата на предните трајни заби се вбројува во тешките повреди, поради последиците врз забнопотпорниот апарат. Една од специфичностите кои ја зголемуваат тежината е повредата на забите со незавршен раст на коренот. Широкиот апикален отвор овозможува поголема циркулација и исхрана на забот, па затоа и повредата е потешка, доколку формираниот корен е помал и доколку исхраната се прекине, поради што коренот престанува да расте и постои опасност од губење на забот.

На нашата Клиника повеќе од петнаесет години со успех се лекуваат забите со незавршен раст на коренот и со гангренозно распадната пулпа (6), па оттука и произлегува целта на овој труд: да укаже на некои специфичности што можат да се сретнат при терапијата на забите со незавршен раст на коренот.

---

* Трудот е читан на I-от конгрес по детска и прев. стом. Врњачка Бања 1984.

Случај бр. 1

И. А. на 11 години, на 7. III 1983 година се јавил на Клиниката со фрактура од III класа на $\underline{III}$, при што $\underline{II}$ заб бил интрудиран.

7.III 1983 год. $\underline{II}$ извршена витална екстирпација и полнење со паста за незавршен раст на корен, а еден месец подоцна и на $\underline{II}$ беше применета истата постапка (сл. 1).

Слика 1

Слика 2



Слика 3

Бидејќи пациентот имаше отворен гриз, а во меѓувреме настана реерупција на $\underline{II}$, по желба на родителот, во месец мај беше адаптирана готова коронка на колче.

26.IX 1983 год. на $\underline{II}$ заб на рендген контрола се покажа екстерна ресорпција, а помеѓу $\underline{III}$ интердентална ресорпција (сл. 2). Колчето беше извадено, а полнењето повторено.

30.I 1984 год. $\underline{III}$ на рендгенска контрола – затворање на апексот.
6.II 1984 год. $\underline{III}$ дефинитивно полнење (сл. 3)
24.II 1984 год. $\underline{III}$ надградба со композитен материјал

Случај бр. 2

Б.Е. на 13 години. На 8-годишна возраст настанала фрактура на $\underline{III}$. Извршена е надградба со композит кај нејзиниот лекар. На 6.V 1983 година се јавила на Клиниката. На $\underline{II}$ — parodontitis acuta purulenta. $\underline{II}$ заб бил авитален (сл. 4).

9.V 1983 год. $\underline{III}$ извршен ендодонтски третман и полнење со паста за незавршен раст на корен (сл. 5).

9.IV 1984 година на $\underline{II}$, поради акутна егзацербација, по хируршки пат е извршена евакуација на гнојната колекција, а забот е наполнет со паста за незавршен раст на корен.

24.IX 1984 год. $\underline{III}$ завршен раст на коренот (сл. 6).

Слика 4

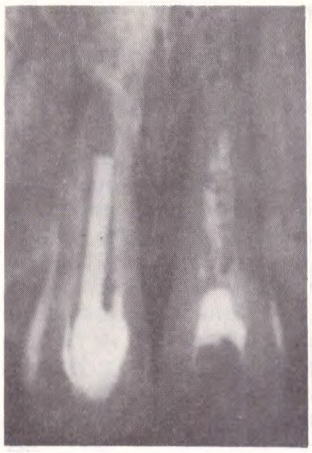

Слика 5

Слика 6

Случај бр. 3

Д.Г. на 13 години. На 8-годишна возраст паднал на брада. На 12-годишна возраст, поради тешко никнење на Ц̲, извршена е ексцизија, по која се појавил Турнеров заб со незавршен раст на коренот (сл. 7).

21.VI 1982 год. Ц̲ parodontitis acuta purulenta. Извршен е ендодонтски третман и полнење со паста за незавршен раст на корен (сл. 8).

На контролните рендгенограми ни по 10 месеци немаше затварање на апексот.

13.V 1983 год. Ц̲ по хируршки пат извршена е евакуација на периапикалното гранулационо ткиво и ретроградно полнење со паста за незавршен раст на корен.

27.IX 1983 год. Ц̲ затворање на апексот

16.XII 1983 год. Ц̲ затворен апекс и дефинитивно канално полнење (сл. 9)

23.XII 1983 год. Ц̲ надградба со композит

Слика 7

Слика 8

Слика 9

Дискусија

Траумата на предните трајни заби кај децата се сериозен проблем за самото дете, родителите и педодонтот, но забите со незавршен раст на коренот имаат свои специфичности, поради што се налага кон нив да се постапи со посебно внимание и третман. По правило, терапијата на забите со незавршен раст на коренот, во зависност од видот на заболувањето на пулпата, со применет соодветен ендодонтски третман, е успешна. Растот на коренот завршува за време од неколку месеци до една година, според тоа во која фаза на формирање на коренот настанало заболувањето на пулпата.

Кај трите наши случаи, иако етиологијата на промените во пулпата беше различна, заедничко беше тоа што кај сите заби растот на коренот не беше завршен. Појдувајќи од желбата на најсоодветен начин да се укаже помош на сите три пациенти, применетата терапија не ги даде очекуваните резултати.

Пациентот имаше интрузија на забот. Излегувајки во пресрет на желбата на родителот реруптираниот заб привремено и провизорно да се намести заради нарушената естетика, детето доби екстерна ресорпција на интрудираниот заб и интердентална ресорпција помеѓу двата централни инцизива. Сметаме дека оптоварувањето што настана на забот по надградбата (и покрај отворениот гриз) довело до ресорпција на коскеното ткиво, што се потврдува со тоа, по вадењето на колчето и забот и по ревизија на полнењето, да исчезне интерденталната ресорпција.

При другите два пациента настана изумирање на пулпата за време на изградбата на коренот за по период од пет години, да дојде до гнојно воспаление. Применетата конзервативна терапија која со успех се применува на Клиниката при заби со незавршен раст на коренот и некротична пулпа, овде и по една година не ги даде очекуваните резултати. На контролните рендгенограми коренот не го продолжи растот, па се наложи изведување хируршка интервенција во која треба да се отстрани инфективното огниште, а да не се оштети околното витално пародонтално ткиво. Дека хируршката интервенција била успешно изведена имаме потврда во контролните рендгенограми, каде што растот на коренот продолжил, а фораменот се затворил.

Заклучок

При терапијата на заби со незавршен раст на коренот потребно е:

1. да се примени соодветна терапија при заболувањата на пулпата;
2. надградбите на трауматизираните заби да се изведат по дефинитивното оздравување;
3. ако конзервативниот третман не покаже успех до шест месеци, гнојното огниште да се отстрани по хируршки пат и да се примени соодветен ендодонтски третман.

THERAPEUTICAL POSSIBILITIES IN TRAUMATISED TEETH

Summary

The authors describe three cases in which trauma caused fracture, intrusion and retention of front teeth in condition of uncompleted root growth. In the case of intrusion with fracture the temporary restauration maintained after endodontic treatment led to external interdental resorbtion. In the other two cases, pulp necrosis caused acute serous periodontitis, where, the endodontic treatment failed to encourage root growth even after a year follow-up.

After removel of the temporary restauration, reconstruction of the bony part occured, and after surgical removal of the serous focus root growth continued and the apex closed.

Литература

1. Нечева Љубинка: Последици од траума врз пулпо-пародонталниот орган, МСП, 1–2,5,1984

2. Нечева Љубинка, Мила Мирчева, Даринка Њего, Благородна Лазаревска: Траумата како етиолошки фактор при хроничните пародонтити, МСП, 1–2, 23, 1982

3. Њего Даринка, В. Силјановски, Снежана Иљовска, Љубинка Нечева, Мила Мирчева: Привремено–стално протезирање код деце, Зборник радова II стом. недеље Црне Горе, 283, 1981

4. Нечева Љубинка, Мила Мирчева, М. Царчев, Снежана Иљовска, Бона Бајрактарова, В. Сиљановски: Орална рехабилитација у дечјој доби, ASCRO, 1–2, 45, 1981

5. Мирчева Мила, Љубинка Нечева: Једна од могућности реставрације фрактурираних зуба, СГС, ванредан број, 465, 1975

6. Нечева Љубинка: Терапија на фрактурираните заби со гангренозно распадната пулпа и незавршен раст на корен, Зборник на XI конгрес на стом. на НР Бугарија, 31, 1971.