УДК : 616.314.18 – 003.7

ЛОКАЛИЗАЦИЈАТА НА ДЕНТАЛНИТЕ КАЛЦИФИКАТИ - ПРИЧИНА ЗА ОТЕЖНАТА ЕНДОДОНТСКА ТЕРАПИЈА

Алексова П.

СТОМАТОЛОШКИ ФАКУЛТЕТ- Скопје, Клиника за болести на забите и ендодонтот

Калцифицираните метарморфози во пулпното ткиво, како депозит на тврдото минерализирано ткиво во коронарниот и/или радикуларниот простор на забот, всушност се дискретни калцифицирани телца, со одредена, но и многу различна локализација, преваленција и хистолошка слика, презентирана низ разни типови минерализација.

Нивното етиопатогенетско профилирање може да се проследи и преку многуте претпоставки и клиничко - рендгенолошко - хистолошките истражувања на овој наод.

Локализацијата на денталните калцификати може да создаде проблеми во ендодонтската терапија, што беше и причина за поставување на целта на овој труд:

- *Одредување на застапеноста на денталните калцификати според локализацијата во забот, коронарно и/или радикуларно, преку статистичка и РТГ анализа.*

На Клиниката за болести на забите и ендодонтот добивме материјал по случаен избор од 150 пациенти, на возраст од 20 до 60 години, со 3.108 заби со дентикли. Кај 623 заби најдовме присуство на дентикли. На овој материјал направивме повеќе анализи, при што една од нив беше и одредувањето на застапеноста на денталните калцификати според локализацијата во забот.

Во резултатите добивме значително поголема застапеност коронарно - 68,9%, од радикуларната застапеност - 31,3%.

Клучни зборови: ендодонција, дентални калцификати

Дентиклите, како посебен ентитет во патолошката калцификација, можат да се појават како резултат на дегенеративните промени во пулпата, со таложење на минерални материи. Најчесто таложењето е околу некротичните клетки, кои не се ресорбирале туку се калцифицирале. Воспалителните состојби на пулпата доведуваат до појава на некротични клетки, што често кореспондира и со наодот на бројни калцификати, како честа појава.

Се смета дека настанувањето на дентиклите може да биде и од ѕидот на кавумот на пулпата, каде може да почне таложењето, како резултат на зголеменото создавање на дентин, што ја одредува и нивната локализација (13).

Во 1979 година Robins заклучил дека во основата на овој процес е иницијалната калцификација на некои компоненти на пулпното ткиво (колагени влакна, некротични клетки, алтерирана основна супстанца и сл.), кои на тој начин формираат осификационо јадро околу кое настанува концентрично-слојно или ирегуларно аморфно таложење на минерални соли. На овој начин настануваат пулпни камчиња и дифузни калцификации (11).

Според некои автори, денталните калцификати обично се локализирани во радикуларниот дел на пулпата и почнуваат во периваскуларната адвентиција и васкуларниот ѕид (7, 8).

Стојановски Ј., Димкова Љ., - 1972 година; Baghadi S.V., Ghose J.L., Nahoom Y.H., - 1988 година; Мамедова Ф.М., Крахмалев В.А. - 1998 година; Siskos G.J., Georgoponlon M. - долготрајните дразби од секаков карактер како: кариес, длабоки реставрации, хронични воспаленија на пулпата, трауматски повреди на забот, како и ортодонтски интервенции, ги поврзуваат со појавата на калцифицирани творби (13, 3, 5,12).

Врз основа на одредени истражувања се изнесува мислење дека дентиклите можеби се ирегуларни местимични творби од дентин во забната пулпа (6).

Споредбата меѓу дентиклите од пулпата на човечки заби со дентиклите од заби на крава покажува дека дентиклите во пулпата на човечките заби содржат биолошки апатит, како и органски зависни и аморфни минерали. Дентиклите во пулпата на забите од крава, во својот средишен дел, содржат гранулирани структури, таканаречени „nidi". Овие „nidi" можат да бидат тромби или некротична крв со еритроцити. Ваквите „calcospherulites" во забната пулпа кај крава се слични со „spherulitic" забните камчиња кај човекот. Човечките „nidi" би можеле да бидат присутни во разни делови на човечкиот организам (4).

Истражувањата за застапеноста на дентиклите, направени во 2001 година, даваат сознание дека дентиклите почесто се локализирани во пулпната комора, а поретко во каналите (10).

Калцификацијата во почетниот стадиум, во забната пулпа, како иницијална калцификација, настанува околу фрагментите на дентинот, развивајќи различни карактеристични појави, како појава на сферични телца во колагените влакна и, директно прилепување на кристалите во форма на игла на фрагментите на дентинот (9).

Барајќи ја причината за отежнатата ендодонтска терапија дојдовме до целта на оваа студија:

- одредување на застапеноста на дентиклите според локализацијата во забот (коронарно – радикуларно).

Материјал и метод

Материјалот го добивме по пат на случаен избор, на Клиниката за болести на забите и ендодонтот при Стоматолошкиот клинички центар „Св. Пантелејмон" - Скопје, при што беа вклучени 150 пациенти, со вкупно 3.108 заби, на возраст од 20 до 60 години.

Користевме специфично дизајниран анкетен прашалник за систематизирано евидентирање на битните клинички параметри.

Рендгенолошка проценка на забите правевме преку панорамско и ретроалвеоларно снимање по Dick.

Хистолошката обработка и анализа на материјалот, добиен преку витална ендодонтска екстирпација, беше изведена на Институтот за патолошка анатомија при Медицинскиот факултет во Скопје. Од овој материјал добивме податоци за радикуларната застапеност на денталите калцификати.

Добиените резултати статистички беа обработени на Институтот за епидемиологија при Медицинскиот факултет во Скопје.

Резултати и дискусија

Резултатите ги прикажуваме рендгенолошки и статистички.

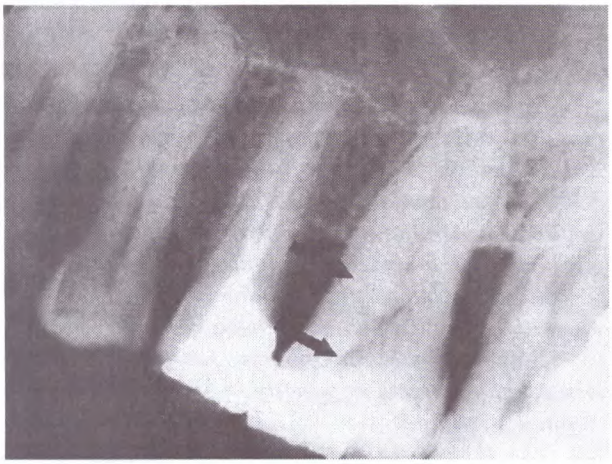

Слика 1. *Дентикли во горниот лев прв молар, со локализација во коронарниот и во радикуларниот дел на пулпата, со слаба неодредена болка*

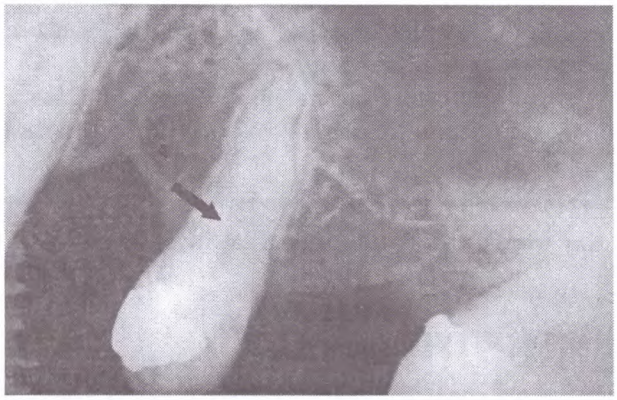

Слика 2. *Дентикл во горниот лев втор премолар, радикуларно поставен, асимптомен*

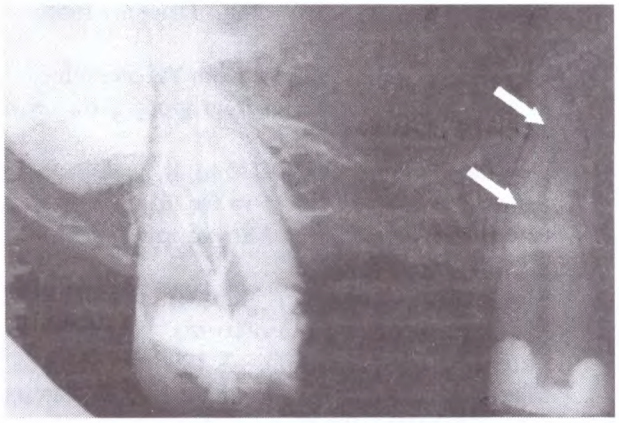

Слика 3. *Почеток на калцификација на горниот лев втор премолар, на две места прекинување на пулпата, случајно откриен*

Слика 4. *Мали, тркалезни дентикли, на влезот на мезијалниот канал во долниот десен трет молар, со силна болка*

Нашите резултати се совпаднаа со резултатите на Olivares и Ovalle, а се спротивни од резултатите на Moss Salejtin и Hendricks – Klyvert. Ова се објаснува со фактот дека постојат тешкотии во радиолошката дистинкција, произлезени од објективните тешкотии, како што се, ниска резолуција на апаратите, недоволно искуство во толкувањето на наодите, како и мал број сопствени корелативни клиничко - хистопатолошки податоци (екстирпираните пулпи не се испраќаат на рутинска хистолошка анализа).

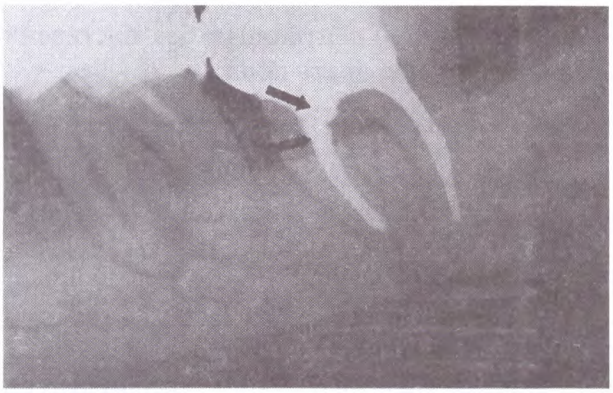

Слика 5. *Истиот заб по отстранувањето на дентиклите, завршена ендодонтска терапија, видливи деформитети на влезот на мезијалниот канал*

Особено треба да се истакне значајната разлика меѓу коронарната 68,9%, (слики 1, 2) и радикуларната 31,3% (слики 1, 2, 3, 4) застапеност на денталните калцификати, што дава можност за активна морфолошка оценка, која би насочила кон етиопатогенетска претпоставка, а со тоа таа би била и можност и критериум не само за точна, туку и за рана дијагноза, како предуслов за евентуална терапевтска профилакса.

Во секојдневната практика појавата на дентиклите е релативо честа, но не и дијагностицирана. Особено ако е проследена со ирадирачка болка, која опфаќа група заби или цела страна на забалото со нагласени главоболки, таа често го свртува вниманието во погрешна дијагноза и терапија.

Присуството на овој забен ентитет и неговото често превидување во дијагностицирањето беше предизвик за изработка на оваа студија.

Од вкупно 623 заби со дентикли во нашето истражување, кај 428 заби (68,9%) дентиклите беа поставени **коронарно**, а кај

195 заби (31,3%) дентиклите беа поставени **радикуларно,** кај двата пола.

б- Компарација на две пропорции б-

Група 1 n = 623 p = 0,689
Група 2 n = 623 p = 0,313

Разликата е: 0,376

Стандардно отстапување во разликата: 0,02833

95% сигурен интервал во разликата: од 0,3205 до 0,4315

z = 13,216; P = 0,000

Од добиените резултати може да се види дека разликата е сигнификантна т.е. дентиклите значајно почесто се јавуваат поставени коронарно, отколку радикуларно, кај двата пола.

LOCALIZATION OF DENTAL PULP CALCIFICATIONS HINDERING ENDODONTIC PROCEDURES

Aleksova P.

Summary

Dental pulp calcifications, solid mineralized tissue deposits in the coronal and/or radicular tooth part, represent discrete calcification with distinct, but also very variable localization, prevalence and histological features, presented by different mineralization types.

Their ethiopathogenesis is traced on the basis of a variety of theories and clinical, radiographic and histological investigation.

The localization of dental pulp calcifications may hinder endodontic procedures, so, the aim of this study is to assess their prevalence according to their localization in the tooth – coronal or radicular, using radiography analysis data and statistical procedures.

Our study comprised 150 subjects referred at the Clinic for restorative dentistry and endodontics, aged 20-60, and a total number of 3.108 teeth. Calcifications were found in 623 teeth. Amongst different analyses performed, assessment of dental calcifications incidence according to localization inside the toot.

Our results revealed significantly higher incidence in the coronal part (68,9%) related to the radicular localization (31,3%).

Key words: endodontics, dental calcifications

Литература

1. Алексова П., магистерски труд, Скопје - 2006.
2. Матовска Љ., Стојановски Ј., Петрушевска М. Калцифицирана метаморфоза на забната пулпа. Макед. Стоматол. Прегл. 1985; 9 (1–2): 237.
3. Baghadi SV., Ghose JL., Nahoom YH. Prevaluence of pulp stones in ateenegi Iragi groop J Endodon 1988; 14 (60) : 309 – 11.
4. Kodaka T., Hiroyama A., Mori R. and Sano T. Spherulitic brushite stones in the dental pulp of a cow. Journal of Electron Microskopy 47 : 57 - 65 (1998).
5. Мамедова Ф.М., Крахмалев В.А. Микроскопическаа аматомиа корна зуба. Ташкент, Медицина, 11 – 3, 1998.
6. Матовска Љ. Ендодонција. Скопје, Сигма прес 2002 : 91 – 94.
7. Moss Salejtin L., Hendricks – Klyvert M. Epithelialy indueed denticles in the pulps of, recently erupted, noncarious human premola. J Endodon 1983; 9 (12) : 554 – 60.
8. Moss – Salejtin L., Hendricks – Klyvert M. Calcified structures in human dental pulps. J Endodon 1988; 14 (4) : 184 – 89.
9. Nakagawa K., Yoshida T., Asai Y. Ultrastructure of initial calcification on exposed human pulp applied with autogenons dentin fragments. 1 : Bull Tokyo Dent Coll. 1989 Aug; 30 (3) : 137 – 43.
10. Olivares HML., Ovalle CJM. Prevalense of pulp stones. Rev ADM 2001; 58 (4) : 130 – 137.
11. Robbins LS. Patologijske osnove bolesti. Zagreb, Skolska knjiga, 1 : 56 – 9, 1979.
12. Siscos GJ., Georgoponlon M. Unusual case of general pulp calcification (pulp stones) in a yong Greek girl. 1 : Endod Dent Traumatol. 1990 Dec 6 (6) : 282 – 4.
13. Стојановски Ј., Димкова Љ. Генеза на дентиклите и претрага на калцификати во скелетот. 5 Конгрес стоматолога Југославије (зборник радова) Охрид, 1972 : 437 – 41.