УДК: 616.314-77

ANKYLOS® SynCone® - ТРЕТМАНСКИ КОНЦЕПТ ЗА ИМЕДИЈАНТНО РЕХАБИЛИТИРАЊЕ НА ТОТАЛНА БЕЗЗАБОСТ ВО МАНДИБУЛАТА

Ковачевска Г.[1], Јорданов Б.[2], Ковачевски А.[3]

[1]СТОМАТОЛОШКИ ФАКУЛТЕТ - Скопје, Клиника за фиксна стоматолошка протетика
[2]СТОМАТОЛОШКИ ФАКУЛТЕТ - Софија (Р Бугарија), Клиника за стоматолошка протетика
[3]ПЗУ Стоматолошка ординација Д-р Ковачевска - Скопје

Голем процент од населението има загуба на сите заби во мандибулата, каде при рехабилитирањето со тотална протеза не може да се постигне адекватна ретенција. Во повеќето случаи пациентите се сè уште во активна возраст, и се принудени да употребуваат дополнителни средства (пасти, креми за фиксирање или лепаци) за зголемување на ретенцијата.

Ankylos SynCone е дизајниран специјално за пациенти кои подолго време се корисници на тотална протеза во мандибулата или кај пациенти кои прв пат се рехабилитираат со изработка на нова тотална протеза.

Цел на оваа студија е:

Да ги прикажеме основните клинички фази и принципи при изработката на имедијантна имплантантно-поддржана супраструктура ретинирана со конусни коронки преку концептот на Ankylos SynCone:

- *Да се прикаже методот на хируршко-имплантантолошкиот третман на вградување на имплантантите;*
- *Да се прикаже методот на клиничката протетичка изработка и материјалите за полесен и посоодветен начин за изработка;*
- *Да се презентираат индикациите и предностите од третманот со овој вид имплантантно-протетичка рехабилитација на тотална беззабост во мандибулата, особено кај пациенти со неповолни услови за протетичка рехабилитација.*

Методот на третманот кој е опишан е базиран на имедијантно оптоварување над четири интерфораминални Ankylos имплантанти без да се користи пречка за ретинирање. Конструкциите се ретинирани од префабрички конусни коронки, кои се вметнати во постојната основа на супраструктурата со директна интраорална полимеризација, имедијантно по хируршката интервенција, и потврдени со соодветни конусни примарни имлантантни абатменти. Овој метод овозможува секундарно сплинтирање на начин со вметнување на целосната супраструктура.

Третманскиот концепт за рехабилитирање Ankylos SynCone е еден од светските лидери во имплантантно-протетичката рехабилитација на пациенти со мандибуларна тотална протеза. Со овој систем се гарантира подобрување на квалитетот на живот кај пациентите кои воедно се чувствуваат подобро и поудобно. Како резултат на зголемената ретенција и адхезија, пациентите имаат зголемен мастикаторен т.е. цвакален ефект, што придонесува за подобра исхранетост и виталност. Исто така, со овој систем се губи дестабилизацијата на тоталната протеза при фонација или смеење, со што се зголемува и чувството на сигурност кај пациентот.

Клучни зборови: тотална беззабост, имедијантно оптоварување, вградување имплантанти, имплантантно поддржани протетички надоместок, ретенција со конусни коронки, естетика и функција

Голем процент од населението има тотална загуба на заби во долната вилица, при што настануваат промени во стоматогнатниот систем, а нарушени се и сите функции, особено мастикаторната. Со нарушувањето на мастикаторната функција настануваат и естетски промени во ликот на пациентите, имено тие добиваат старечки изглед (слика 1 а, б и в). Кај овие пациенти, при рехабилитирањето со тотална протеза во мандибулата, не може да се постигне адекватна ретенција. Во повеќето случаи пациентите се сè уште во активна возраст, и се принудени да употребуваат дополнителни средства (пасти, креми или лепаци за фиксирање) за зголемување на ретенцијата.

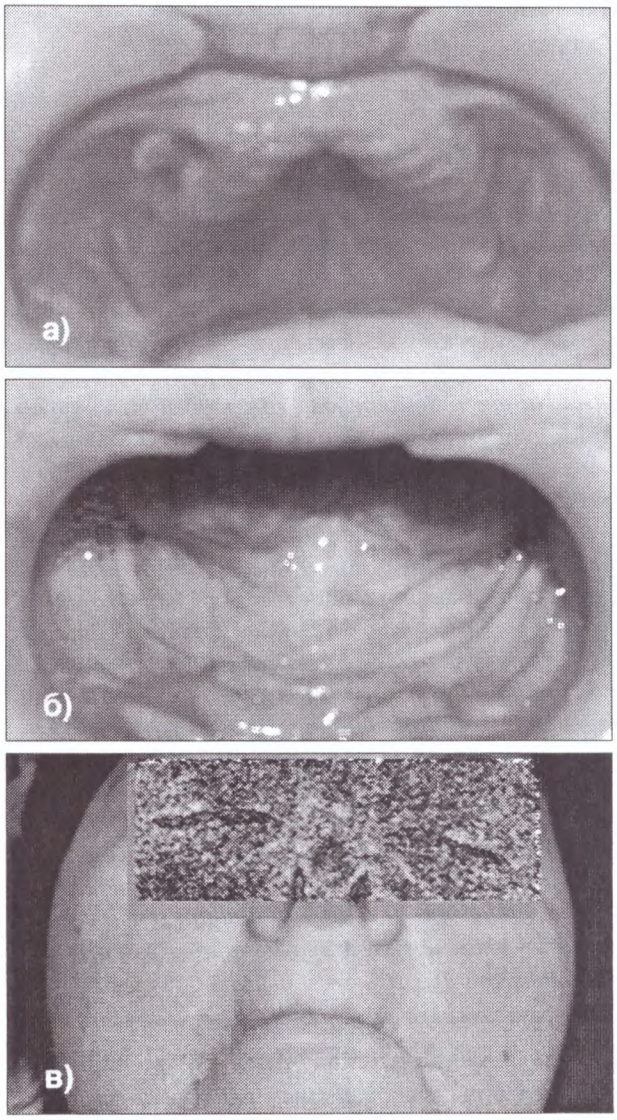

Слика 1. *Усна празнина со беззабни алвеоларни гребени: а) максиларен алвеоларен гребен), б) мандибуларен гребен, и в) надворешен изглед на пациент со тотална беззабост*

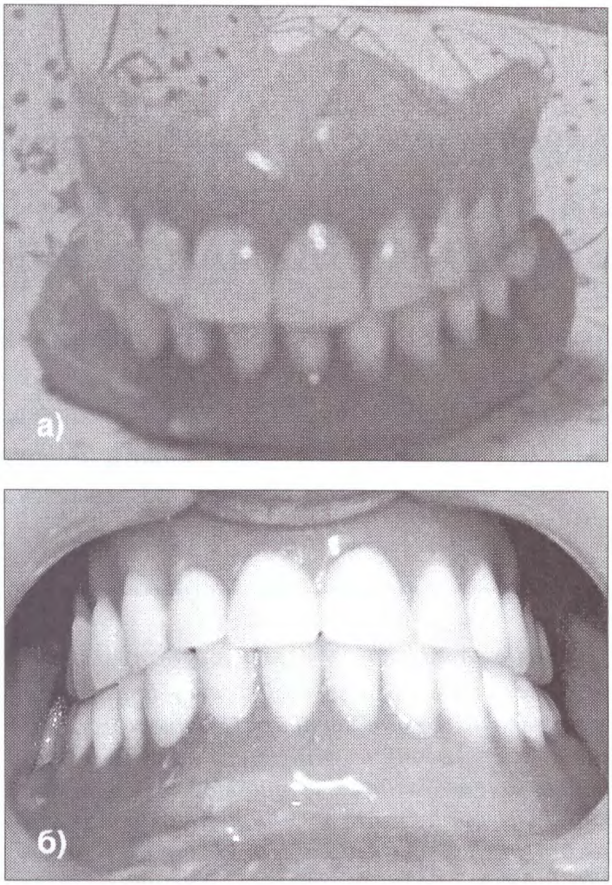

Слика 2. *Изработените тотални протези (а) и б) готови акрилатни тотални протези поставени во усната празнина*

Терапијата на беззабните пациенти е со изработка на пар тотални протези (слика 2 а) и б)), со кои се надоместуваат анатомските и функционалните недостатоци (се надоместуваат изгубените ткива и нивните функции, се коригира естетскиот изглед, пациентот може подобро да се храни, да зборува и да остварува комуникација со околината). Рехабилитацијата со тотални протези делува на подобрување на општата здравствена состојба.

Во денталната имплантологија ретенцијата на мандибуларните целосни супраструктури на два или на четири имплантанти е стандардна процедура. Како додаток на



Слика 3. *ANKYLOS SynCone за имплантантно-протетичка рехабилитација на долната вилица (имплантанти, абатменти и конусни коронки)*

традиционалното ретинирање со пречки, постојат и други елементи за ретенција, достапни речиси за сите имплантантни системи (3, 4, 7 и 25). Методот на примарното сплинтирање на четири имплантанти со пречка, проследено со имедијантно оптоварување било презентирано од страна на Ledermann уште во 1979 година.

Ankylos SynCone е дизајниран специјално за пациенти кои подолго време се корисници на тотална протеза во мандибулата или кај пациенти кои прв пат се рехабилитираат со изработка на нова тотална протеза. Предуслов за долготраен успех, како на вградените имплантанти, така и на супраструктурата, е постигнување стабилна контактна зона меѓу површината на имплантантот и коската (осеоинтеграцијата), која ја ретинира неговата јачина, како при функционалното оптоварување, така и при вадењето на протезата, при имедијантно оптоварување, со оглед на фактот дека брзата рехабилитација има позитивно социолошко и психолошко влијание кај пациентите (6, 14, 24).

Методот на третманот кој е опишан во трудов е базиран на имедијантно оптоварување над четири интерфораминални Ankylos имплантанти, без користење пречка за ретинирање (4). Конструкциите се ретинирани од префабрички конусни коронки, кои се вметнати во постојната основа на супраструктурата со директна интраорална полимеризација имедијантно по хируршката интервенција, и поткрепени со соодветни конусни примарни имплантантни абатменти (слика 3 а), б) и в)). Овој метод овозможува секундарно сплинтирање на начин со вметнување целосни конструкции.

Намена на Ankylos SynCone концептот

Методот Ankylos SynCone, како нов третмански концепт за рехабилитирање на тотална беззабост во мандибулата, има повеќекратна намена. Се употребува при:

1. Ретенција на долна тотална протеза при максимално неповолни анатомски услови: силно атрофиран гребен на долната вилица; мало и плитко непце, остар алвеоларен мандибуларен раб; немање можност за екстензија на протезата; подминирани места на алвеоларните гребени; екстремно тенка и нежна лигавица и особено за пациенти со изгубени анатомски структури во усната празнина како последица на траума или на радикални отстранувања на коскени туморозни формации; фенотипски карактеристики и на усната празнина кај пациенти со синдромски нарушувања;
2. Кај пациенти кои имаат ксеростомија (недостатокот на доволно количество плунка го намалува задржувањето на протезата, а во исто време е зголемена можноста за декубитуси на меките ткива);
3. Посебна индикација за имплантантно-протетичка рехабилитација со Ankylos SynCone има во случаите на пациенти со: нарушена нервно-мускулна контрола (Паркинсонова болест, мозочни инциденти на крвните садови, Мијастениа гравис, дискинезии). Кај овие пациенти има подобри услови за одржување на хигиенскиот режим на усната празнина и на протетичките надоместоци, од страна на лицата кои се грижат за нивниот надзор;
4. Рехабилитација на психолошките принципи за стабилност на протезите во функција на професијата и секојдневните контакти. Овој систем се употребува во сите случаи кога протезата предиз-

викува тешкотии при мастикација, фонација, смеење или предизвикува декубитуси.

Задоволството на пациентот преку идеално изработената долна тотална Ankylos SynCone супраструктура претставува и особен успех за стоматологот-протетичар.

Оценката за ефикасноста на овој концепт на третман е извршена In vitro (сила на адхезија, реакција на напречна сила, субјективна оценка, еластичност и сила на изместување од основата) и In vivo (испитување на силата на загризување, со Гнатодинамометар и испитување на изместувањето од основата) (12, 15, 17).

Предности на протетичко-имплантантолошката терапија со Ankylos SynCone супраструктурите

- Едноставноста и прецизноста на техниката на вградување на имплантантите;
- Намалување на чувството на туѓо тело во усната празнина;
- Може да се редуцира екстендираната база на протезата, со што се намалува чувството за присуство на голем вештачки надоместок;
- Се намалуваат фонетските проблеми настанати како последица на новата положба на јазикот од тоталната протеза;
- Стабилноста при актот на џвакање и загризување се подобрува што придонесува за отстранување на тешкотиите при исхраната;
- Пренос на силите имплантантно (коскено) и гингивално;
- Се намалува тенденцијата пациентот да игра со протезата, што придонесува за дразнење, декубитуси, болка и создавање на подвижно меко ткиво;
- Можност за одржување хигиена на протезата кај пациенти кои не се во состојба самостојно да се грижат за нејзино одржување;
- Превенција од натамошна ресорпција на алвеоларната коска;
- Можност за контрола и за терапија на воспалителни промени на меките ткива под протезата.

Цел на оваа студија е да ги прикажеме основните клинички фази и принципи при изработката за добивање имедијантна имплантантно-поддржана супраструктура ретинирана со конусни коронки преку концептот на Ankylos SynCone:

- Да се прикаже методот на хируршко-имплантантолошкиот третман на вградување имплантанти;
- Да се прикаже методот на клиничката протетичка изработка и материјалите за полесен и посоодветен начин за изработка;
- Да се презентираат индикациите и предностите од третманот со овој вид имплантантно-протетичка рехабилитација на тотална беззабост во мандибулата, особено кај пациенти со неповолни услови за протетичка рехабилитација.

Материјал и метод

Методот на третманот кој е опишан е базиран на имедијантно оптоварување над четири интерфораминални Ankylos имплантанти без користење пречка за ретинирање. Конструкциите се ретинирани од префабрички конусни коронки, кои се вметнати во постојната основа на супраструктурата, со директна интраорална полимеризација, имедијантно по хируршката интервенција, и поткрепени со соодветни конусни примарни имплантантни абатменти. Овој метод овозможува секундарно сплинтирање на начин со вметнување на целосната супраструктура.

Фаза на имплантантно-протетичкиот третман

По завршената лабораториска фаза за добивање тотална протеза треба да се изврши:

- Анализа на состојбата на меките ткива и алвеоларниот гребен во усната празнина и на студио-модел;
- Рендгенолошка анализа на состојбата на коскеното ткиво и анатомските услови на мандибулата;
- Изработка на загризен шаблон, водач на хируршкиот третман;
- Хируршко-имплантантолошки третман на вградување на имплантантите;
- Протетички третман на вградување на конусните коронки во базата на готовата тотална протеза;
- Контрола на имедијантната супраструктура ретинирана со конусни коронки во беззабна мандибула.

Во денешно време на пазарот постојат многу видови имплантанти за реставрирање на тоталната беззабост, кои придонесуваат за успехот на тоталните протези.

Материјалите за изработка на базата и на бедемот од тоталната протеза треба да имаат својства за висок квалитет:

Хируршко-имплантантолошки третман на вградување на имплантантите

Едноставната и прецизна техника на вградување на ANKYLOS имплантантите и нивната еластичност придонесува за минимизирана хируршка интервенција, а воедно и за намалување на стравот на пациентот од самата хируршка интервенција.

Хируршко-имплантантолошкиот третман се изведува под локална инфилтрациона анестезија. Изведувањето на имплантантно-протетичкиот третман под општа анестезија е индициран кај хендикепирани пациенти и пациенти со специфични индикации.

Со помош на скалпел се вршат две инцизии (десно и лево), на слузокожата на долниот алвеоларен гребен, на 5 mm оддалеченост од средината на алвеоларниот гребен во вертикална насока, во должина од 7 до 10 mm, паралелно со френулумот на долната усна (frenulum labii inferior) и френулумот на јазикот (frenulum linguae). Инцизиите се во хоризонтална насока, по средината на горната страна на алвеоларниот гребен, во должина до местоположбата на првиот премолар (слика 4 а) и б)). Во овој простор меѓу двата брадни отвора (foramen mentale) се вградуваат имплантантите.

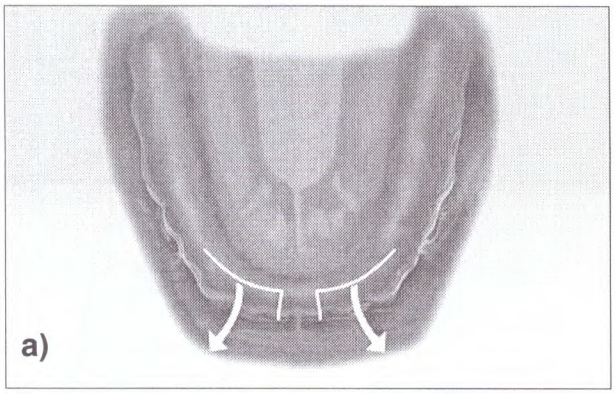

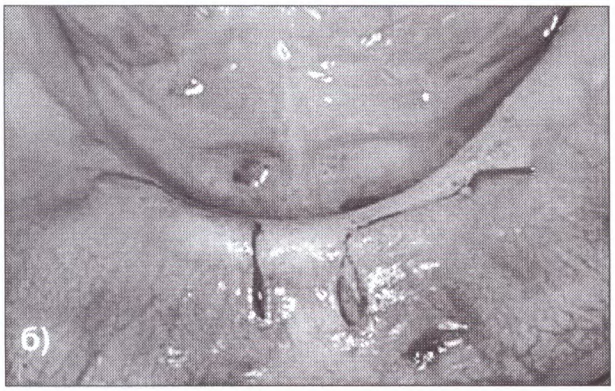

Слика 4. *Прикажување на постапката за инцизија на слузокожата на долниот алвеоларен гребен: а) шематско и б) визуелно*

По одделувањето на гингивата, на површината на горната страна на алвеоларната коска, со помош на фреза се врши израмнување на остриот гребенски раб, за симетрично, на спојот од вертикалниот и од хоризонталниот рез, со пилот борер, да се изврши маркирање на местата за вградување на два имплантанта, а на оддалеченост од 7 до 10 mm уште за местоположбата на останатите два имплантанта (слика 5 а)). Потоа, со паралелен борер се продлабочуваат местата за вградување на имплантантите со определена должина и широчина, за 0,5 до 1,5 mm субкоскено позиционирање на имплантантите, контролирајќи ја нивната паралелност (слика 5 б)). Со употреба на третиот инструмент, односно со конусен проширувач, се проши-

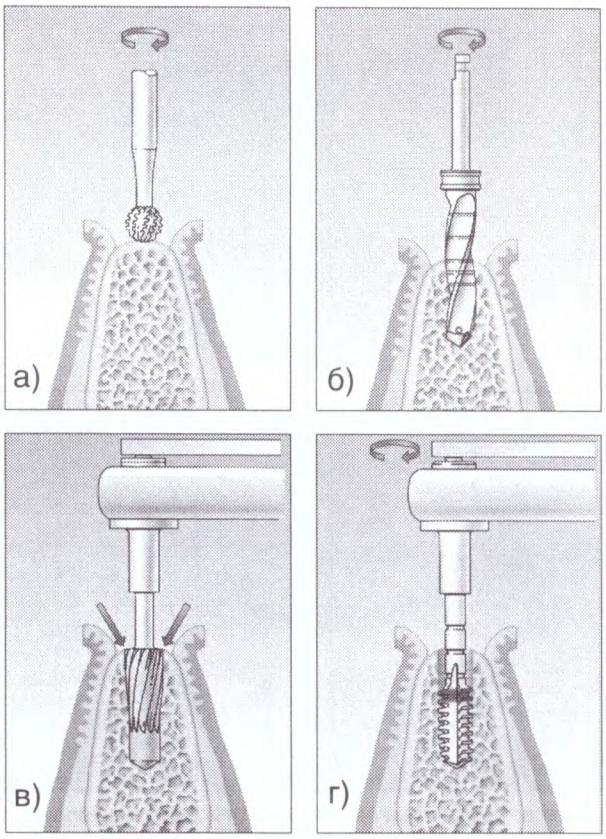

Слика 5. *Шематско прикажување на постапките за хируршкиот третман: а) со пилот борер; б) со паралелен борер; в) со конусен проширувач; и г) специјален инструмент за формирање навои*

руваат отворите за имплантантите (слика 5 в)). На крај, со специјален инструмент се формираат навои во внатрешниот дел од отворот за имплантантот (слика 5 г)).

Хируршките постапки се изведуваат со помош на машински инструменти со внатрешно ладење (физиодиспанзери). Последните три постапки се извршуваат рачно.

Предностите на постапката на правење жлебови - навои се: лесно поставување, интимен контакт со коската и одлична примарна стабилност.

Од пакувањето (слика 6) се ослободува имплантантот со рачниот инструмент за заштрафување и се поставува во местото за вградување. Дефинитивното позиционирање е со помош на рачен инструмент. Потоа, се отстранува граничниот елемент и се разглобува (сл. 6 а), б), в) и г)). Се отстранува цикатрикациониот (покровен) штраф (сли-

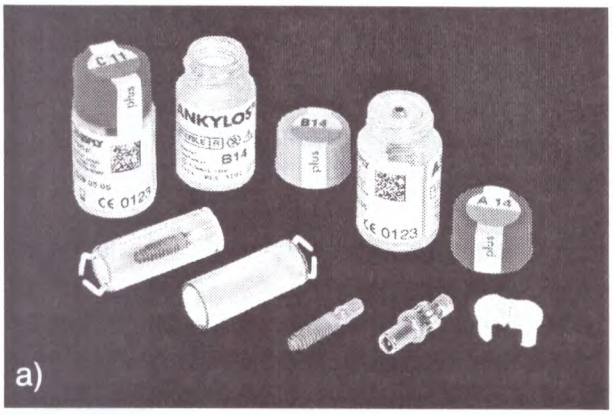

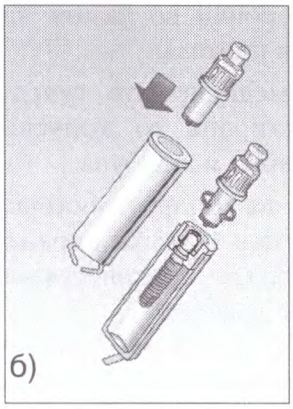

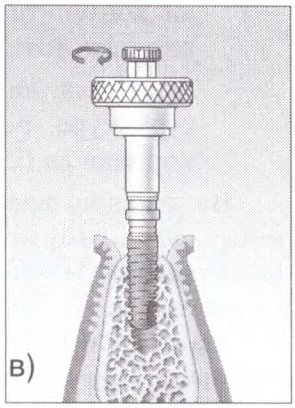

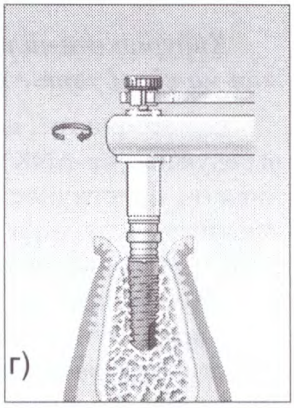

Слика 6. *а) Пакување на имплантантот; б) ослободување на имплантантот; в) поставување на имплантантите; и г) дефинитивно позиционирање*

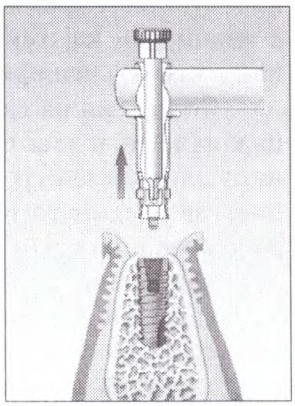

Слика 7. *Отстранување на цикатрикациониот (покровен) штраф*



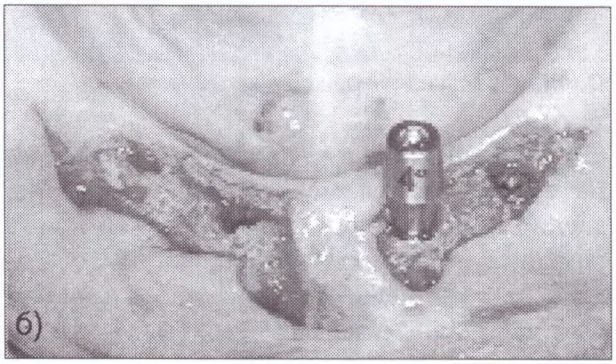

Слика 8. *Абатменти SynCone: а) различни видови; и б) поставување на абатментот*

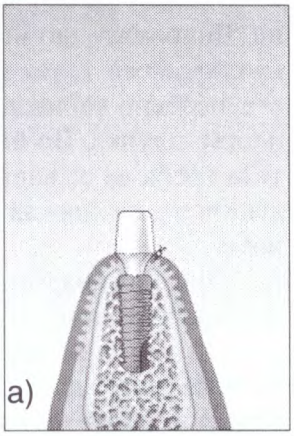

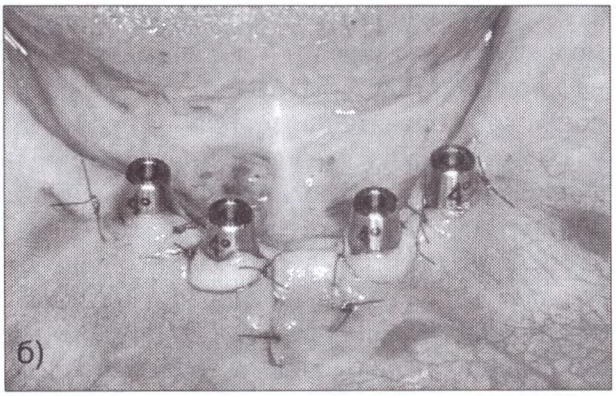

Слика 9. *Шиење на резот околу самите абатменти: а) шематско; и б) визуелно*

ка 7), и со него се поставуваат абатментите SynCone (слика 8 а) и б)), по пат на заштрафување. Абатментите можат да бидат конусни со 4°, 6°, со различна височина или аголни, со кои се постигнува паралелност.

Слика 10. *Подготвување на протезата со правење отвори во базата на протезата пред поставувањето на абатментите*

По поставувањето на абатментите следна постапка е внимателното шиење на резот (слика 9), со што завршува хируршкиот-имплантантолошки третман, и се обезбедува неможност за навлегување на плунката во внатрешноста на раната. Дизајнот на абатментите во геометриска форма на левак, овозможува слузокожата да биде интимно адаптирана во периимплантантната регија, што придонесува за стабилно позиционо клиничко растојание на околните ткива по краток временски период.

Протетички третман на вградување на конусните коронки во базата на готовата тотална протеза

Постапката почнува со маркирање и ослободување со фреза на два простора за вградување на конусните коронки од SynCone концептот, симетрично во двете половини и паралелно на медијалната линија на претходно изработената долна тотална акрилатна протеза (слика 10). Подготвените простори се адекватни на местоположбата на вградените имплантанти во долната вилица, а истовремено нивната просторна широчина да обезбедува лесно манипулирање и визуелен пристап при работата. Се врши проба и контрола на подготвената протеза во усната празнина (слика 11).

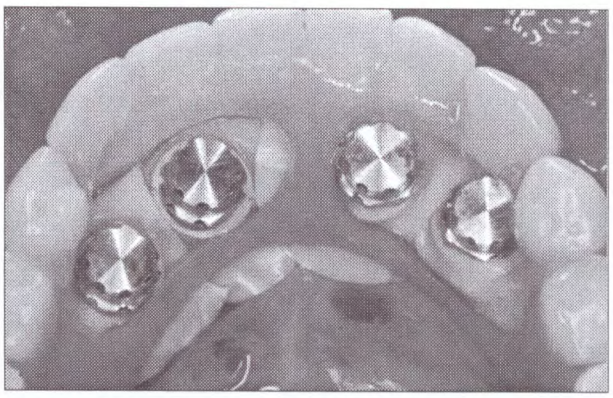

Слика 11. *Проба и контрола во усната празнина*

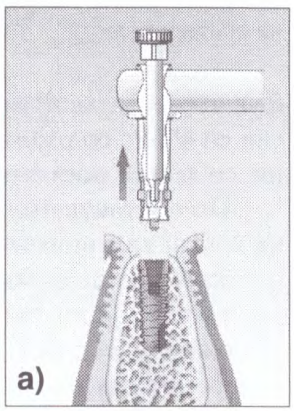

Слика 12. *Позиционирање и вградување надворешни конусни коронки направени од легура на злато: а) шематско; и б) визуелно*

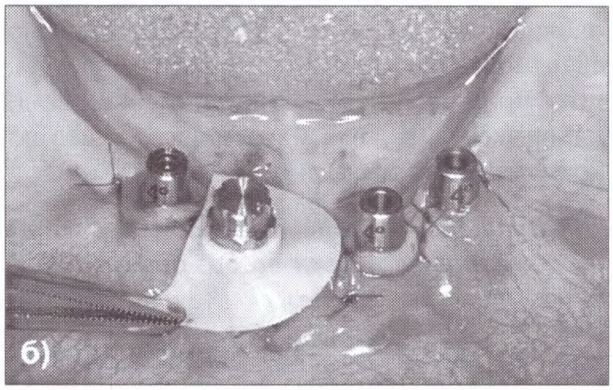

Потоа следува позиционирање на надворешните префабрикувани секундарни конусни коронки направени од легура на злато (слика 12). Тие треба прецизно да се постават над конусните абатменти, и да се провери нивната фрикција, односно дали цврсто се ретинирани за абатментите. Надворешната површина на коронките има ретенциони жлебови, со кои механички се ретинира во лежиштето од базата на акрилатната тотална протеза.

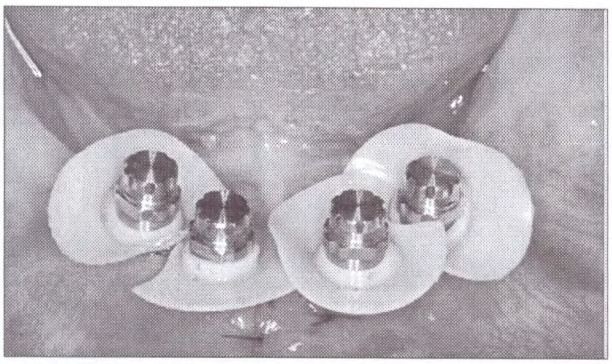

Слика 13. *Позиционирање на капачињата*

За превенција и за изолирање на вградените имплантанти, мекото ткиво околу нив заедно со поставените шевови (периимплантантниот сулкус), се врши изолирање со помош на тефлонски плочки, кои се поставуваат поединечно на секој абатмент, со помош на адаптирање во однос на површината на меѓупросторот меѓу вградените имплантанти (слика 13). При адаптирањето плочките можат да се кројат со помош на ножици. Дополнително меките ткива можат да се изолираат со тенок слој на превентивна паста, особено кај пациенти со намалено количество плунка. Во базата на тоталната протеза треба да се направат дополнителни механички ретенции за поврзување со акрилатното тесто.

При овој вид изработка на база можат да се користат самоврзувачки акрилати (акрилати за ладна полимеризација). Акрилатната маса може да биде фабрички готова во карпули (база и катализатор) или да се замешаат прашокот и течноста на самополимеризирачкиот акрилат (според упатството на производителот), во точно одреден сооднос, и во работната конзистенција со шприц да се нанесе на претходно ослободените рељефни простори во долната протеза, која е поставена во усната празнина (слика 14).

Акрилатната маса треба внимателно да се нанесува, од базата на гребенот над пластифицираните капачиња, така што да се пополнат сите празнини, а над капаците SynCone да биде интимно адаптирано. Надворешната површина треба да биде до просторот на претходно изработената протеза.

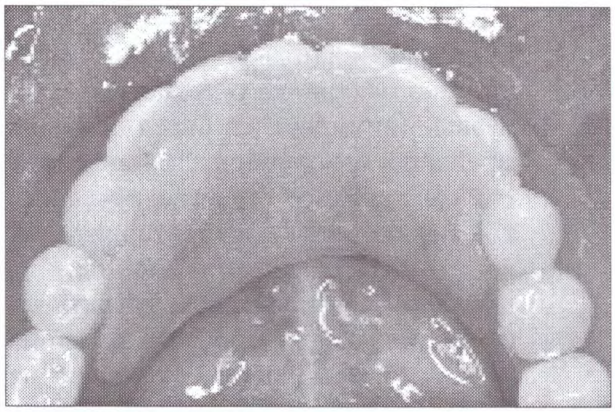

Слика 14. *Нанесување акрилатна маса и полимеризација на истата*



Слика 15. *Дефинитивен изглед на имедијантната имплантантно-поддржана супраструктура ретинирана со конусни коронки*

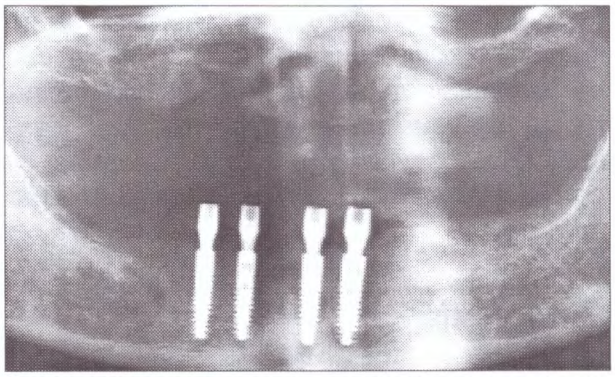

Слика 16. *Рендгенолошка снимка 7 дена по вградувањето на имплантантите*

Треба да се внимава да не се направат вакуолни простори кои би ја намалиле механичката цврстина на базата од протезата. Полимеризацијата завршува во усната празнина, со лесно придржување од двете страни на забите или во централна оклузија со антагонистите. По завршената полимеризација (околу 5 минути), се вади протезата со помош на прсти или со лесно потчукнување, со рачен избивач, на надворешниот раб од протезата.

На крај, надворешната површина на базата механички се обработува, односно се отстранува вишокот акрилат, со помош на ротирачки инструменти за стружење, и се полира надворешната површина на дополнително аплицираниот акрилат (слика 15). Се отстрануваат пластифицираните капачиња од површината на конусните абатменти, се врши лесна тоалета на меките ткива (може да се постави Solcoseryl Dental Adheziv или Tooth Mousse паста) и повторно се поставува протезата во усната празнина. Рендгенолошка анализа може да се направи веднаш по третманот или по 7 дена од вградувањето на имплантантите (слика 16).

Препораки за постоперативниот третман

Во период по имплантантно-протетичкиот третман со Ankylos SunCone концептот на пациентите им се препорачува:

- 7 дена континуирано носење на супраструктурата;
- 14 дена консумирање стомато-хируршки софт диететски режим;
- 7 дена употреба на антибиотик по избор, во хируршко-терапевтски индикации како превентивна мерка;
- употреба на дезинфекционо средство за испирање на устата од 3 до 5 пати дневно (наутро при одржување на утринската хигиена, по завршување на дневните оброци и навечер пред спиење).

Овие препораки треба да се применуваат за да се избегнат секундарни инфекции. Постои неможност и недостапност за редовно рачно одржување на оралната хигиена на регијата каде што се вградени имплантантите, па затоа во период од седум дена по хируршкиот третман (кога супраструктурата е исклучително фиксна), стоматологот ја от-

странува протезата, се отстрануваат конците, се врши тоалета и дезинфекција на усната празнина и на базата од супраструктурата. Супраструктурата повторно, за време од уште 7 дена, се користи фиксно во усната празнина. Контролни прегледи без да се отстранува супраструктурата се прават по еден ден од имплантантолошко-протетичкиот третман и по вадењето на конците. На следниот контролен преглед пациентот детаљно се инструира за начинот на одржување на хигиената во усната празнина и на супраструктурата. Нутриционот режим, односно ограничувањата за консумирање цврста храна се прекинуваат по период од две седмици.

Недостатокот на овој систем во однос на фрактурите на протезата, како последица на дистрибуираната мастикаторна сила, се минимизира со почитување на одредени правила при изработката на супраструктурата:

- Изработка на долна тотална акрилатна протеза со материјали од врвен квалитет, и потврдени механички својства;
- Да се обезбеди идеална оклузија и артикулација;
- Добра претпротетичка и претимплантантолошка подготовка и едуцирање на пациентите кои се индицирани за рехабилитирање со Ankylos SunCone системот, и/или нивните придружници, во врска со начинот на користење на супраструктурата и одржување на хигиената на усната празнина и на супраструктурата;
- Должинското растојание на просторот каде што се вградени имплантантите (интерфораминалниот простор) да биде двојно подолг од дисталната должина на седлото од супраструктурата, односно збирот од дисталните седла да биде еднаков или помал од должинското растојание на интерфораминалниот простор;
- Во лингвалниот дел на надворешната површина на базата од протезата, во просторот над нанесеното акрилатно тесто, кое сè уште е во работна фаза, да се адаптира и да се постави дополнителна механичка ретенција за појачување (армирање со бигел, метална мрежичка или фибер-оптичка лента). На тој начин се појачува протезата кон дејството на мастикаторните сили, се намалува можноста од нејзина фрактура, а останува првобитната дебелина на базата од протезата. Зголемување на механичката отпорност на базата од протезата, за да се намали можноста за кршење, може да се изработи и дополнително;
- Редовни контролни прегледи на три месеци.

На овој начин добиената супраструктура е прецизна, цврста и стабилна во устата на пациентот. Предноста на овој вид супраструктура е во можноста клинички да се проверат нејзината ретенција и стабилност во устата на пациентот. Одржувањето орална хигиена и хигиена на базата од супраструктурата е лесно за корисниците на овој вид рехабилитација или од страна на придружниците на лицата кои не можат сами да ги извршуваат. Техниката на изработка на Ankylos SunCone супраструктурата е многу брза и ефикасна. Добиените резултати се во прилог на констатацијата дека познавањето на основните принципи за добивање имедијантна имплантантна-супраструктура ретинирана со конусни коронки резултираат со успех на мандибуларната тотална акрилатна протеза.

Дискусија

Кај пациентите кои се со неповолни услови за користење на мандибуларна тотална протеза, го препорачуваме третманот на имедијантно поддржани супраструктури со Ankylos SunCone системот. Со овој имплантантно-протетички третман се задоволува желбата за имедијантно задоволителна ретенција на супраструктурата кај пациенти со тотална беззабост.

Имедијантното вградување на имплантантно поткрепената супраструктура преку концептот на конусни коронки за беззабна мандибула, се разликува од методот на вградување пречка (1, 5). Досега применуваните системи ја немаа потребната еластичност која можат да ја апсорбираат оптоварувањата над имплантантите.

Со овој концепт се задоволени барањата за примарна стабилност и за ретенција на имплантантите во коската, со цел да се спречат микродвижењата настанати при функционалните оптоварувања при мастикација. Доколку овие микродвижења се поголеми од 100μm тие можат негативно да влијаат на осеоинтеграцијата. Изразените микродвижења во периимплантантната контактна регија при процес на ремоделирање, резултираат кон формирање слој на фиброзно ткиво околу имплантантот, што на крај придонесува за мобилност на имплантантот и за отфрлање на истиот (8, 9, 10, 11, 13 и 18). Макромеханичката и микромеханичката ретенција на имплантантот, по вградувањето се значаен фактор, особено во случаи на нивно имедијантно оптоварување. Современиот дизајн на Ankylos SunCone системот, и неговата груба површинска текстура, го прави најсоодветен систем за овој вид стоматопротетички рехабилитации (16).

Ефектот на секундарното поддржување преку конусните коронки, кои цврсто се интегрирани во основата на протезата, е еквивалентно на примарното поврзување со жица, додека прецизноста која ја имаат машински обработените конусни елементи (абатменти и коронки), резултира со стабилно налегнување на секундарните врз примарните компоненти. Оваа стабилна ситуација, како резултат на четирите конусни елементи, е континуирана и долгорочна, бидејќи секундарните коронки како целина се полимеризирани во самата основа на протезата, истовремено при максимално оптоварување при нејзиното поставување во усната празнина. Со примената на овој презентиран начин на рехабилитација може да се превенираат микродвижењата и микропукнатините. Овој податок придонесува да заклучиме дека имобилизацијата на имплантантите во раната фаза на заздравување е од голема важност. За време на првата седмица супраструктурата делува и како терапевтска мерка на раната, како сплинт поставена цврсто над имплантантите, во овој период има минимално функционално оптоварување затоа што пациентот консумира исклучително мека храна. Овие терапевтски постапки и ефекти се реплицираат и во втората седмица, по отстранувањето на конците. Нормална рутина за одржување орална хигиена од три до пет пати во текот на едно денонокие, со вадење на протезата надвор од усната празнина и примена на нормален начин на исхрана, може да се примени по овој период од две седмици. Кога процесот на осеоинтеграција е завршен, може да се редуцира основата на веќе постојната супраструктура, и/или да се изработи мостовска конструкција поддржана со конусни телескопски коронки.

Врз основа на литературните податоци (12, 15, 17, 21, 22 и 23), терапевтската метода е поткрепена со податоци за добри резултати и висок степен на успех над 95%, во случаи на стриктно селективно избрани пациенти со добар квалитет на коската (класа 1 и 2), и почитување на терапевтските процедури. Во однос на параметарот за минимална должина на вградените имплантанти се препорачува 11 mm, а како најсоодветни и најпримененувани се имплантантите А 14 (должина 14 mm и пречник 3,5 mm) и Б 14 (должина 14 mm и пречник 4,5 mm) (4).

Презентираните постапки на изработка на имедијантна имплантантно поддржана супраструктура во беззабна мандибула, ретинирана со конусни коронки, се во прилог на констатацијата дека познавањето на овој концепт (метода и материјали) и неговата примена резултираат со големи придобивки за самите пациенти во смисла на: поголем квалитет, естетска вредност и трајност на тоталните протези, а истовремено со нивната примена се олеснува нашата работа и се намалува ризикот од незгоди и неуспешни интервенции.

Развојот на современата имплантантолошка технологија (19 и 20) на прецизните имплантантолошки атечмени со подобрени квалитети, ни дава можност при секојдневната протетичка практика да се добива оптимална ретенција и стабилност на долната тотална акрилатна протеза, во случаи кога има потреба од мобилна имплантантно-протетичка рехабилитација.

Особено внимание заслужува едновремената клиничка имплантантно-протетичка рехабилитација на пациентите носители на тотални протези со недоволна ретенција.

Најдобри резултати во прилог на ретенцијата на мандибуларната тотална акрилатна протеза при неповолни анатомски услови се постигнуваат со рехабилитирање со Ankylos SynCone концептот.

ANKYLOS® SynCone® - TREATMENT CONCEPT FOR IMMEDIATE REHABILITATION OF ANODONTIA IN THE MANDIBLE

Kovačevska G., Jordanov B., Kovačevski A.

Summary

A great percent of the population has complete tooth loss in the mandible, where rehabilitation with a full denture can not achieve adequate retention. In most cases patients are still in active age, and are forced to use additional materials (pastes, denture creams or glues) for increasing the retention.

Ankylos SynCone is specially designed for patients which are long term users of mandibular total prosthetics or patients who are rehabilitated for the first time with new mandibular total prosthetics.

The aim of this study is:

To show you the basic clinical phases and principles of fabricating immediate implant-supported suprastructure, retained with conical crowns with Ankylos SynCone concept:

- To show you the surgical – implantological method of implanting
- To show you the method of clinical – prosthetic fabrication and materials for easier and more adequate way of manufacturing
- To present indications and advantages of treatment with this type of implantological-prosthetic rehabilitation of total anodontia in the mandible, especially in patients with problematic conditions for prosthetic rehabilitation

Method of treatment, which is described, is based on immediate loading over 4 interforaminal Ankylos implants without using of a retention bar. The constructions are retained from prefabricated conical crowns, which are included in the existing superstructure base with direct intraoral polymerization, immediately after surgical procedure, and supported with adequate conical implant abutments. This method provides additional splinting by their insertion in the complete superstructure.

The treatment concept for ancylos syncone rehabilitation is one of the world leaders in implant-prosthodontic rehabilitation of patients with manibular full dentures. This system grants improvement in life quality in patients, who also feel better and more comfortable. As a result of increased retention and adhesion patients have increased masticatory, eg. Chewing effect, wich provides better nutrition and vitality. With this system there is a lost of destabilization of full dentures during phonation or laughing, which increases the sense of patients selfesteem.

Key words: total anodontia, immediate loading, implanting, implant supported prosthetics, conical crown retention, esthetics and function

Литература

1. Bolouri A, Zartman RR. Fabrication of custom clips for bar-and-clip attachments for implant-supported overdentures. J Prosthet Dent. 2006 Nov;96(5):379-80.
2. Cune MS, van Kampen FM, van der Bilt A. [Patient satisfaction with different types of implant-retained overdentures in the edentate mandible]Ned Tijdschr Tandheelkd. 2006 Oct;113(10):401-7.
3. Di P, Lin Y, Li JH, Qiu LX, Chen B, Wang X.[Clinical application of implant supported magnet-retained overdenture]Zhonghua Kou Qiang Yi Xue Za Zhi. 2006 Apr;41(4):193-5.
4. Dittmar M, Romanos GE. Immediate Implant-supported Overdentures retaindet by Cinical Crowns for the Edentulous Mandible.Quintessenz 52, 3, 283-290 (2001).

5. Froberg KK, Lindh C, Ericsson I. Immediate loading of Branemark System Implants: a comparison between TiUnite and turned implants placed in the anterior mandible. Clin Implant Dent Relat Res. 2006;8(4):187-97.
6. Greenstein G, Tarnow D. The Mental Foramen and Nerve: Clinical and Anatomical Factors Related to Dental Implant Placement: A Literature Review. J Periodontol. 2006 Dec;77(12):1933-1943.
7. Hoffmann O, Beaumont C, Tatakis DN, Zafiropoulos GG. Telescopic crowns as attachments for implant supported restorations: a case series. J Oral Implantol. 2006;32(6):291-9.
8. Hubalkova H, Linetskiy I. New trends in prosthetic dentistry.J Surg Oncol. 2006 Nov 1;94(6):538-45.
9. Kitagawa T, Tanimoto Y, Odaki M, Nemoto K, Aida M. Influence of implant/abutment joint designs on abutment screw loosening in a dental implant system. J Biomed Mater Res B Appl Biomater. 2005 Nov;75(2):457-63.
10. Kusek ER. Use of the YSGG laser in dental implant surgery: scientific rationale and case reports.Dent Today. 2006 Oct;25(10):98, 100, 102-3.
11. Liskmann S, Vihalemm T, Salum O, Zilmer K, Fischer K, Zilmer M. Characterization of the antioxidant profile of human saliva in peri-implant health and disease. Clin Oral Implants Res. 2007 Feb;18(1):27-33.
12. Morris HF, Ochi S, Crum P, Orenstein IH, Winkler S. AICRG, Part I: A 6-year multicentered, multidisciplinary clinical study of a new and innovative implant design. J Oral Implantol. 2004;30(3):125-33.
13. Morris HF, Ochi S, Orenstein IH, Petrazzuolo V. AICRG, Part V: Factors influencing implant stability at placement and their influence on survival of Ankylos implants. J Oral Implantol. 2004;30(3):162-70.
14. Morris HF, Ochi S, Rodriguez A, Lambert PM. AICRG, Part IV: Patient satisfaction reported for Ankylos implant prostheses.J Oral Implantol. 2004;30(3):152-61.
15. Morris HF, Winkler S, Ochi S, Kanaan A. A new implant designed to maximize contact with trabecular bone: survival to 18 months.J Oral Implantol. 2001;27(4):164-73.
16. Nentwig GH. Ankylos implant system: concept and clinical application. J Oral Implantol. 2004; 30(3):171-7.
17. Patsiatzi E, Malden N, Ibbetson R. A radiographic review of bone levels around calcitek dental implants supporting mandibular over-dentures. Preliminary results at 3 to 6 years. Eur J Prosthodont Restor Dent. 2006 Dec;14(4):169-73.
18. Rabel A, Kohler SG. [Microbiological study on the prognosis of immediate implant and periodontal disease.] Mund Kiefer Gesichtschir. 2006 Jan;10(1):7-13.
19. Romanos GE. Present status of immediate loading of oral implants. J Oral Implantol. 2004;30(3):189-97.
20. Romanos GE, Johansson CB. Immediate loading with complete implant-supported restorations in an edentulous heavy smoker: histologic and histomorphometric analyses. Int J Oral Maxillofac Implants. 2005 Mar-Apr;20(2):282-90.
21. Schrag C,Chang YM, Tsai CY, Wei FC. Complete rehabilitation of the mandible following segmental resection. J Surg Oncol. 2006 Nov 1;94(6):538-45.
22. Schlegel KA, Thorwarth M, Plesinac A, Wiltfang J, Rupprecht S. Expression of bone matrix proteins during the osseus healing of topical conditioned implants: an experimental study. Clin Oral Implants Res. 2006 Dec;17(6):666-72.
23. Shin YK, Han CH, Heo SJ, Kim S, Chun HJ. Radiographic evaluation of marginal bone level around implants with different neck designs after 1 year. Int J Oral Maxillofac Implants. 2006 Sep-Oct;21(5):789-94.
24. Taguchi A. Bone mineral density and mandibular bone quality in patients receiving dental implants. Osteoporos Int. 2007 Jan;18(1):121-2.
25. Weigl P. New prosthetic restorative features of Ankylos implant system. J Oral Implantol. 2004; 30(3):178-88.
26. Wittwer G, Adeyemo WL, Schicho K, Gigovic N, Turhani D, Enislidis G.Computer-guided flapless transmucosal implant placement in the mandible: a new combination of two innovative techniques. Oral Surg Oral Med Oral Pathol Oral Radiol Endod. 2006 Jun;101(6):718-23. Epub 2006 Mar 30.