СТОМАТОЛОШКИ ФАКУЛТЕТ - СКОПЈЕ
Клиника за стоматолошка протетика
Клиника за орална хирургија

КЛИНИЧКИ И РЕНДГЕНОЛОШКИ ОПСЕРВАЦИИ НА ЕНДООСЕАЛНИТЕ ИМПЛАНТАТИ И РЕАЛИЗАЦИЈАТА НА ПРОТЕТИЧКАТА СУПРАСТРУКТУРА: НАШ МАТЕРИЈАЛ

Велески Д., Јанев Ј., Богдановски И., Милошевски Б.

За истражување во овој труд се земени 20 пациенти лекувани со тимска соработка меѓу орален хирург и стоматопротетичар. Кај пациентите се вградени ендоосеални имплантати и по време од 3 месеци изработувана е протетичка супраструктура.

Користени се два вида имплантати: биокерамички кај соло протетичките конструкции и метални кај случаи со покомплицирани стоматопротетички надоместоци.

За анализа на резултатите користени се информации од клинички, рендгенолошки и функционални испитувања. Користени се стандардни клинички и рендгенолошки техники. За функционалната вредност на имплантатот и протетичката супраструктура вршено е електрогнатодинамометриско тестирање на загризната сила. Испитувањата покажаа дека: (1) три месеци постоперативен период е доволно време во кое се извршува инкорпорирање на имплантатот во коската; (2) цврстината на имплантатот е најдобра по шест месеци од имплантирањето; (3) функционалната вредност на имплантираната страна и по три години користење, споредена со здравата, е речиси идентична.

Клучни зборови: дентална имплантација, ендоосеална; стоматолошка протетика; цвакопритисок

Под имплантација на заби се подразбира внесување во денталните аркади на вилиците туѓи делови од различни материјали, со цел тие да се сраснат со коските, а на кои дополнително ќе бидат изработени протетички надоместоци.

Голем број заболекари во светот се занимаваат со пресадување заби, применувајќи притоа разни оперативни техники, методи и материјали за нивните интервенции.

Историјата на стоматолошката имплантологија е стара скоро колку што е стара и историјата на стоматологијата. Меѓутоа, на почетокот на 19. век веќе имаме поконкретни ангажмани на одреден број забни лекари кои прават напори за вградување златни заби, заби од платина и од порцелан во алвеолата на екстрахираните заби (1). Во седумдесеттите години од овој век веќе е забележано дека денталните имплантати се особено осетливи на страничното оптоварување, па почнало да се работи на решавање на стабилизационите карактеристики. Како резултат на овие истражувања се презентираат нови конструкции на имплантати (5, 8, 9), кои со себе носат стабилизацио-

ни елементи, а од нив се поголема предност добиваат биокерамичките имплантати.

И покрај постигнатите сериозни резултати во стоматолошката имплантологија, проблемот на отфрлање и понатаму останува на висината на научната вистина за сите недовршени сознанија од биологијата и имунологијата.

Пред да се донесе одлука за вградување дентален имплантат, пациентот мора точно и целосно да се информира за тоа што ќе му се работи, зошто е потребно имплантирањето, какви се неговите предности, колку може имплантатот да трае, дали постојат и други решенија, зошто се препорачува ова решение, какви се последиците ако овој зафат не биде изведен итн. Исто така, терапевтот, пред да се определи за вградување на имплантат, мора да се информира за имунолошките односи во организмот на пациентот, за неговата општа медицинска состојба, вклучувајќи и параклинички испитувања. Од локалниот наод треба да се проанализира состојбата на преостанатите заби, нивниот распоред и меѓувиличните односи, киаква е состојбата на меките и коскените структури на вилиците и устата.

Најчести можни индикации за имплантирањето за протетички цели се состојбите: (1) губење на еден централен или латерален инцизив; (2) едностранa парцијална едентација - недостиг на постериорен носач; (3) премногу големо растојание на носачите за изработка на еден конвенционален мост; (4) состојба на парцијална едентација, каде што со вградување на имплантатот се добиваат поповолни ретенциони полигони; (5) тотална едентација каде што стандардното протезирање не дава позитивни резултати.

Нашите цели во овој труд беа насочени кон анализирање на информациите од скромното клиничко искуство стекнато од неколкугодишното применување на ендоосеалните имплантати во оралнопротетичката рехабилитација на болните, како и да ги потенцираме значењето и соработката на оралниот имплантолог и стоматопротетичарот во решавањето на проблемите врзани со времетраењето на имплантатот и планирањето и изведувањето на протетичката супраструктура.

Материјал и метод

За истражување во овој труд се земени 20 пациенти лекувани со тимска соработка меѓу орален хирург и стоматопротетичар. Кај пациентите се вградени ендоосеални имплантати и по период од три месеци изработувана е протетичка супраструктура. Користени се два вида имплантати; биокерамички кај соло протетичките конструкции и метални кај случаи со покомплицирани стоматопротетички надоместоци.

Во анализата на информациите користени се: (а) клинички испитувања - по пат на макровизуелизација и палпација со помош на заболекарско огледалце, сонда и пинцета; (б) рендгенолошки испитувања со реализирани ортопантомографски, латеро-латерални и интраорални сликања. Притоа, посебно е анализирана коскената структура околу интраосеалниот дел на имплантатот, на новосоздадените коскени трабекули или новосоздадениот остеолитичен процес; и (б) функционални испитувања што ни даваа информации за функционалната вредност на имплантатот и протетичката супраструктура.

За таа цел вршевме тестирање на загризната сила со помош на електрогнатодинамометар во сопствена изведба.

Сите испитувања се вршени по 1, 3, 6, 12 и 36 месеци од вградување на имплантатите.

Резултати

Резултатите добиени од клиничките испитувања во врска со мобилноста на имплантатите, а потоа и на про-

тетичката супраструктура дадени се во табела 1.

ТАБЕЛА 1. ПОДВИЖНОСТ НА ИМПЛАНТАТИТЕ

време	*1м*		*3м*		*6м*		*12м*		*36м*		*Вкупно*
Состојба	П	Н	П	Н	П	Н	П	Н	П	Н	
Испитаници	6	14	2	18	1	19	-	20	2	18	20

П - подвижни
Н - неподвижни

За илустрација на клиничката состојба прикажуваме еден од случаите: пред имплантацијата (сл. 1), по имплантацијата (сл. 2), три месеци по протетичката санација (сл. 3) и 36 месеци по интервенцијата (сл. 4).

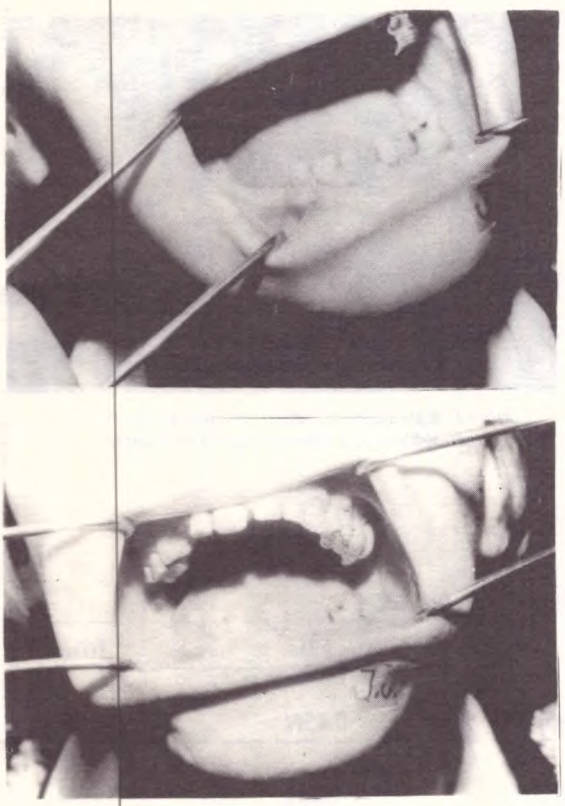

Слика 1. Состојба на забите и околните ткива пред орално-хируршката и протетичката терапија

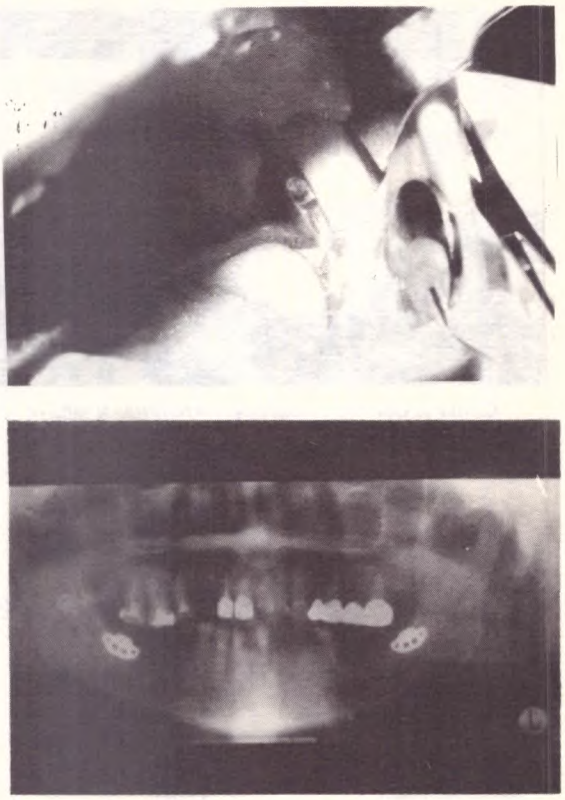

Слика 2. Вградување на ендоосеалните имплантати и рендгенски наод по 3 месеци од имплантирањето

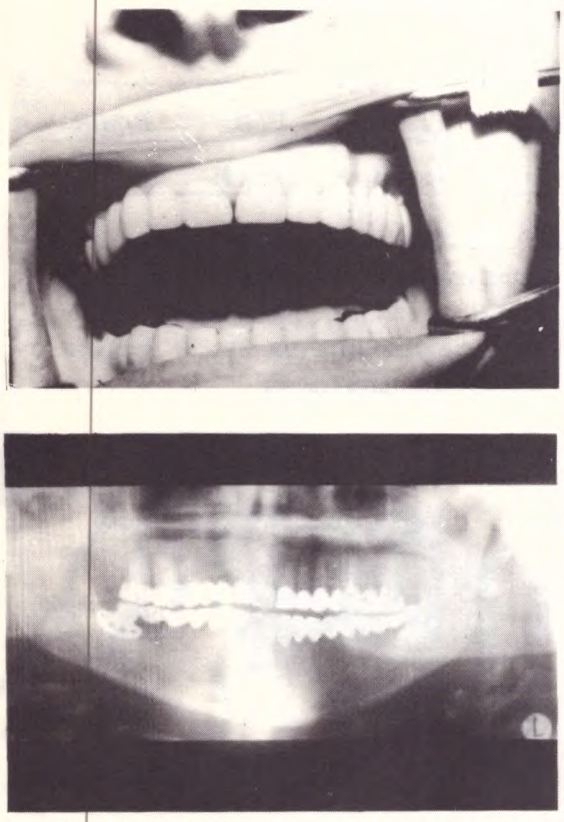

Слика 3. Состојбата на оралните ткива и забите, како и рендгенскиот наод по 3 месеци од протетичката санација

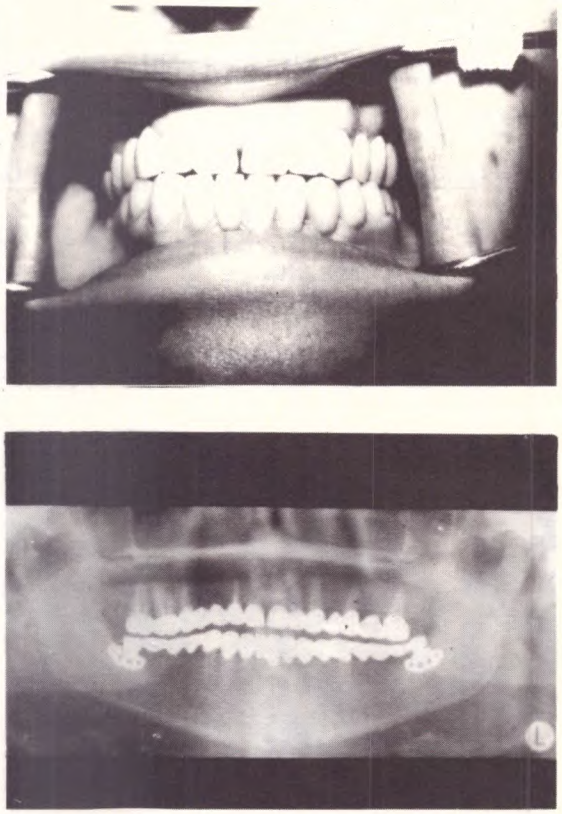

Слика 4. Клиничка и рендгенолошка состојба по 36 месеци од протетичката санација

ТАБЕЛА 2. ВРЕДНОСТИ НА ЗАГРИЗНАТА СИЛА ОД ЕГД ТЕСТИРАЊЕ

Време	*3м*	*6м*	*12м*	*36м*
$\overline{X}$ вредност од ЕГД-имплантант	140N	150N	145N	164N
$\overline{X}$ вредност од ЕГД-здрава	170N	172N	180N	178N

Рендгенолошките испитувања покажаа дека 3 месеци постоперативен период е доволно време во кое се извршува инкорпорирање на имплантатот во кос-

ката. Контролните рендгенграфии направени по 36 месеци користење на имплантатите укажаа на солидна коскена структура кај 18 од опсервираните случаи, а кај 2 (од лиснатите метални имплантати), дојде до почетни знаци на остеолиза, во гингивомаргиналните партии на имплантатот.

Резултатите од функционалните испитувања се дадени во табела 2. Регистрациите на загризната сила се извршени во премоларната регија на страната на вградувањето на имплантатот и на здравата страна, и тоа во временски интервал од 3, 6, 12 и 36 месеци.

Дискусија

Анализирајќи ги резултатите од повеќегодишната примена на ендоосеалните имплантати, слободно може да се каже дека успехот на овој вид лекување не зависи само од правилно одредената индикација, туку и од селектираниот материјал од кој е направен имплантатот, како и од благовремената стручно изведена протетичка терапија.

Биокерамичките имплантати поседуваат високо квалитетен материјал, биоинертен, биотолерантен и биокомпатибилен и затоа скоро никогаш не доаѓа до реакција на коската и мекото ткиво во смисла на сензибилизација на организмот. Напротив, вградени во вилицата, тие брзо и добро се инкорпорираат. Од друга страна, формата на имплантатот (приближно природна големина на премоларниот корен) овозможува поволна поделба на оклузалните сили врз коската, и тоа посебно при вертикално натоварување.

Втората група имплантати, изработени од тантал според посовремените верзии (5, 8), со со својата робусност повеќе одговараат за примена кај поголемите протетички зафати. И овој материјал се однесува индиферентно во организмот и поседува својство на постојаност, цврстина и неутралнот. Главен недостаток на овој вид имплантати е можната остеолиза, која при некои случаи настанува околу самиот имплантат. Што се однесува до времето на ангажирање на имплантатот за прифаќање на протетичката супраструктура, во достапната литература мислењата се поделени, од тие кои препорачуваат веднаш ангажирање по завршената хируршка интервенција, до оние кои се залагаат тоа да се стори по 3 месеци инкорпорација на имплантатот. Ние го респектиравме второто мислење, па со протетичката терапија започнувавме 3 месеци по вградувањето на имплантатот.

Имајќи ги предвид досегашните искуства, цитирани во литературата, како и врз основа на нашите повеќегодишни резултати од користењето на стоматолошките имплантати може да ги дадеме следниве заклучоци: (а) ендоосеалните имплантати даваат охрабрувачки резултати кај селектирани случаи со строга индикација и со прелиминарна општа и локална подготовка; (б) изборот на имплантатот треба да се врши според расположливата коскена структура во регијата на имплантирањето и во консултација со стоматопротетичар; (в) со изработка на протетичкото помагало, најповолно е да се почне три месеци по имплантирањето, а од материјалите најдобро е да се користи метал керамика.

CLINICAL AND RADIOGRAPHIC OBSERVATIONS OF ENDOOSSEAL IMPLANTATIONS AND REHABILITATION WITH PROSTHODONTIC SUPRASTRUCTURE: CASE MATERIAL

Veleski D., Janev J., Bogdanovski I., Miloševski B.

Summary

In 20 individuals, treated by a team that consisted of a oral surgeon and prosthodontist, endooseal implantations were performed and in a three months' time prosthodontic suprasturucture realised. Two types of implants were used: bioceramic, for solo prosthetic constructions, and metallic in cases requiring gross prosthetic reconstruction.

Our results were analysed on clinical, radiographic and functional data. Standard clinical and radiographic techniques were used. For functional evaluation of the implants and the prosthodontic suprastructure electrognatodynamometric tests of the bite force were performed.

Our investigation revealed that: (1) three months period of time is sufficient for incorporation of the implant into the bone; (2) after 6 months, the implant is most firmly incorporated; (3) masticatory efficiency is nearly identical compared to the healthy side even after 3 years usage.

Key words: dental implants, endoosseous; mastication; prosthodontics

Литература

1. CHERCHEVE R, BRAUNER S. L'implantologie de securite; Progress en implantologie dentaire. Maloine, Paris, 1978.

2. CHERCHEVE R. Considerazioni fiziologiche e partiche su una observazione originale di uno implanto endoosel. Inform Dent 1957; 24: 677.

3. CHERCHEVE R. Etudes critiques des methodes implantaires. Rev Franc Odontostomatol 1965; 16: 1307.

4. GRISS P, ANDRIAN-WERBUNG HV, KREMPIEN B, HEIMKE G. Biological activity and histocompatibility of Dense A1203/Mgo ceramic implants in rats. J Biomed Mater Res 1973; Symposium 4: 453.

5. HEINRICH B. Atlas of endosseous implant techniques. Bremen, 1988.

6. ЈАНЕВ Ј. Имедијатна и медијатна техника имплантације зуба. 9.Kongres Udruženja stomatologa Jugoslavije (Apstrakti), Ljubljana: Udruženje stomatologa Jugoslavije, 1988: 282.

7. KUĆANSKI B, SULEJMANAGIĆ H. Stabilizacija parodontičnih zuba putem

transraduikularnih porculanskih implantata. 2.Slovenski stomatološki dnevi.II. (Zbornik radova), Portorož, 1978.

8. LINKOW L, CHERCHEVE R. Theories and technique of oral implantology. Mosby Comp, Saint Louis, 1970.

9. SCHULTE W. Das Tuebinger implantat aus Frialit: Fuenfjaehre Erfahrunger. Dtsch Zahnarztl Z 1981; 36: 544.

10. WOERLE M. Klinische Erfahrungen mit endossalen Aluminiumoxidkeramik implantaten. Dtsch Zahnarztl Z 1981; 36: 591.