ПРОТЕТИЧКИ ТРЕТМАН КАЈ ПАЦИЕНТИ СО ОРОНАЗАЛНИ КОМУНИКАЦИИ - (приказ на случаи)

Спировска А., Дејаноски К., Панчевска С., Бундевска Ј.

СТОМАТОЛОШКИ ФАКУЛТЕТ - Скопје, Клиника за мобилна стоматолошка протетика

Апстракт

Прикажан е протетичкиот третман кај пациенти со ороназални комуникации со различна етиологија и локализација. Етиологијата на ороназалните комуникации е несаниран конгенитален расцеп или радикална хируршка терапија на некој од туморите во горновиличниот регион.

Третманот на овие беззаби пациенти во основа се темели на фундаментите на изработка на тоталната протеза но со посебен приод во нивната протетичка реализација и одредени модификации..

Секојдневните проблеми на нивната употреба од страна на пациентите (потешкотии во говорот и исхраната) за најзначаен го наметнува проблемот на ретенција. Затоа при планирањето на овие протези се води сметка за употреба на сите расположиви средства за основна и дополнителна ретенција (употреба на адхезивни пасти, селективно радирање при нивната изработка, или пак, примена на имплантии во комбинација со прецизни атечмени, доколку економските услови го дозволуваат тоа). Треба да се планира отпечаточна постапка со која ќе се спречи интерпонирање на отпечаточна маса во носната празнина или нејзино аспирирање.

Во третманот на пациентите со ороназална комуникација покрај добрата соработка на протетичарот со неговиот забен техничар, се наметнува неопходна потреба од тимски пристап со максилофацијалниот хирург кој го водел пациентот.

Клучни зборови: ороназални комуникации, оптуратор протези

Вовед

Ороназалните комуникации се дефекти на меките и тврдите ткива на орофацијалниот систем, при што постои комуникација меѓу усната и носната шуплина.

Етиолошките фактори на ороназалните комуникации се поделени во две групи: вродени и стекнати. Во групата на вродените етиолошки фактори спаѓаат конгенитални расцепи на усните, на мекото, на тврдо непце и многу ретки на мандибулата. Во групата на стекнати ороназални комуникации спаѓаат хируршки третирани неоплазми на орофацијалниот систем, кои се застапени во најголем процент како и посттрауматските дефекти на лицето.

Ороназалните комуникации може да бидат локализирани унилатерално или билатерално од медијалната линија, на медијалната линија на тврдото непце, со можност да се протегаат и во назофарингеалниот предел. Овие ткивни дефекти ги отежнуваат исхраната, голтањето, говорот и предизвикуваат естетско нарушување.

Протетската терапија на ороназалните комуникации се состои во изработка на парцијални скелетирани протези или покровни обтуратор протези. Кај конгениталните расцепи на палатумот се изработува акрилатен обтуратор уште во раната детска возраст во соработка со специјалистот кој ќе го води оперативниот третман.

Основен проблем во протезирањето на ороназалните комуникации со подвижни протетски конструкции е обезбедувањето на нивна добра ретенција.

Според Марковиќ (2) добра ретенциона вредност на тоталните обтуратор протези е оневозможена поради постоење на ожилна кратка усна, плиток лабијален сулкус, дефект на алвеоларниот процесус и постоење на ороназални фистули, особено палатинални.

Фундук (1) смета дека кај тоталните обтуратор протези може да се обезбеди делумна атхезија, но подобра механичка ретенција и мускулна стабилизација. Според авторот добра мускулна стабилизација се постигнува како резултат на атоничноста на мускулите. Постоперативно како и по радиолошко зрачење на оперираното ткиво мускулите стануваат атонични.

Подвижните стоматопротетски надоместоци со обтуратор, можат да бидат изработени во еден дел или одвоено. Кај помали дефекти се изработуваат во еден дел, додека кај поголемите дефекти обтуратор протезите во еден дел се со поголема тежина а помала ретенциона вредност и предизвикуваат потешкотија при нивното внесување во уста. Поради ова тие се изработуваат одвоено.

Обтураторот кој е дополнителен елемент на протезата може да биде изработен од акрилат, мек акрилат или од силикон.

Wang и Hirsh, (4) користат меки акрилати за подлагање на привремени обтуратор протези со можност за нивна пренамена во дефинитивни. Исто така овие меки акрилати може да се користат и за корекција на трајни обтуратори кога е намалена нивната ретенција.

Обтураторите изработени од мек акрилат или силикон сè повеќе се прифатливи за пациентите, бидејки помалку го трауматизираат ткивниот дефект, но единствен недостаток е нивната порозност. Според испитувањата на *Tang (3)*, во порите на силиконскиот обтуратор се пронајдени бактерии и тоа најчесто Candida albikans, Staphulococcus epidermidis и Neisseria pharingitidis. Седумгодишните испитувања на *Funduk (1)*, покажуваат дека површинските наслаги на силиконските обтуратори се единствениот недостаток на истите. Но и по неколкугодишна нивна употреба тие ја задржуваат несмалена еластичноста и добро се приспособени на виличниот тегмент.

Стоматопротетичкиот третман кај пациенти со ороназални комуникации треба да обезбеди подобра исхрана, правилен говор и естетска корекција.

Целта на овој труд е да се прикаже протетскиот третман кај пациенти со ороназални комуникации од различна локализација.

Материјал и метод

Во трудот се презентираат два случаја од нашата практика, кај кои беше дијагностицирана ороназална комуникација, лоцирана на различни делови на максилата.

Првиот случај е пациент со унилатерална ороназална комуникација локализирана на дел од палатумот, латерално од линеа медијана, опфаќајки го и алвеоларниот гребен и алвеоларниот сулкус од истата страна. Ткивниот дефект е последица од хируршко отстранување на малигном. Во терапијата фиксно беа изработени протетски наменски коронки на преостанатите заби и парцијална скелетирана протеза. Акрилатниот дел од скелетираната протеза ја препокрива ороназалната комуникација, но не навлегува во отворот, за да се избегне иритирање на оперираното ткиво. Тоа е направено со консултација на операторот. Вентилниот раб на протезата во пределот на алвеоларниот сулкус каде се проширува ороназалната комуникација е извиткан во вид на лак кој се протега према надвор и долу, а тој додаток интимно налегнува на образната лигавица.

Со ова се обезбедува подобра ретенција, но и се спречува навлегувањето на храна преку алвеоларниот сулкус во ороназалната комуникација. сл.1 и 2

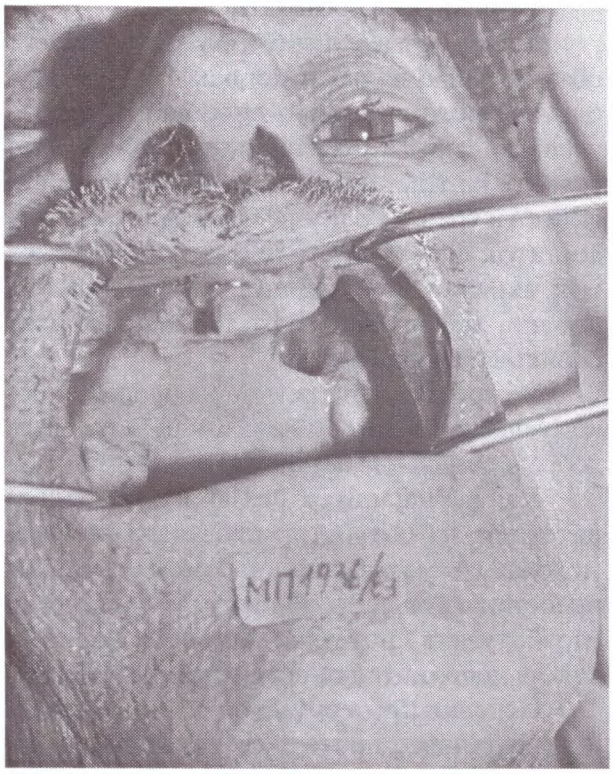

Слика1. *Унилатерална ороназална комуникација со која е опфатено и алвеоларното продолжение во премоларната регија*

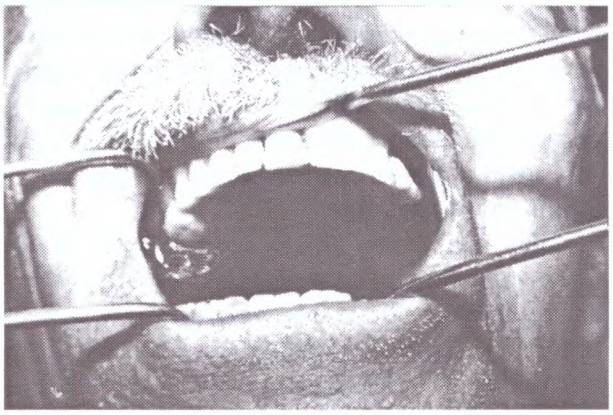

Слика 2. *Протетички третман кај пациентот од сл.1*

Вториот случај е пациент со ороназална комуникација локализирана на местото на алвеоларниот гребен, но опфаќа и дел од граничната фарингеална зона помеѓу тврдото и мекото непце. Етиологијата е дијагностициран малигном кој е хируршки отстранет. Кај пациентот имаме парцијална беззабост, каде на преостанатите заби се изработени коронки, споени во блок, со екстракоронарни ЦЕКА атечмени и парцијална скелетирана протеза. Бидејќи дефектот се наоѓа во граничната фарингеална зона, а ја опфаќа и границата на тврдо и меко непце, направивме оптуратор од силикон. сл.3 и 4

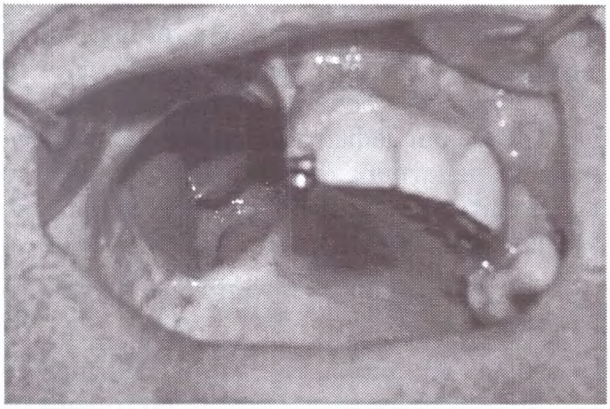

Слика 3. *Унилатерална ороназална комуникација со која е опфатено алвеоларното продолжение во моларната регија и граничната фарингеална зона*

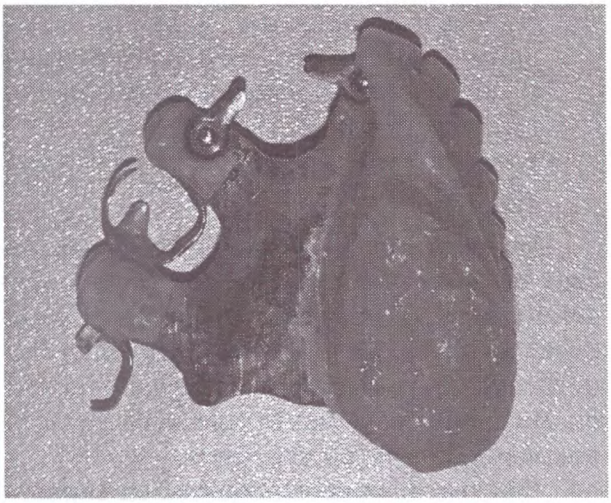

Слика 4. *Протетичката изаботка кај пациентот од сл. 3*

Кај овие пациенти постигната е успешна стоматопротетска терапија.

Дискусија и заклучок

Протетскиот третман кај пациенти со ороназални комуникации се состои во изра-

ботка на обтуратор протези, со цел да се затвори ороназалниот отвор, а во исто време да се надоместат забите кои недостасуваат.

Кај двата претходно опишани случаја, во изработката на подвижните стоматопротетски надоместоци се користи класичниот метод. Особено се обрнува внимание при земањето на анатомски и функционален отпечаток. За да не навлезе меката отпечаточна маса преку ороназалната комуникација во носната шуплина, потребно е истата да се тампонира со парче вазелинска газа или вата. Особено треба да се внимава во случаите со мали дефекти, бидејки отстранувањето на пенетрираната отпечаточна маса во шуплината, е тешко, долготрајно и посебно непријатно за пациентот.

Обтуратор протезите што ги изработуваме се:

- класични акрилатни парцијални протези со обтуратор кој врши затворање на комуникацијата,
- комбинирани скелетирани парцијални протези, каде на скелетот од протезата се додаваат акрилатни инлеи за затворање на фистулите или за исполнување на коскените дефекти на алвеоларниот процесус како и
- тотални акрилатни протези со обтуратор

Во протетската терапија на ороназалните комуникации најдобри резултати се постигнуваат со вградување на инпланти, изработка на наменски коронки, парцијални скелетирани обтуратор протези со дополнителни ретенциони елементи или изработка на покровни обтуратор протези.

Обтураторот се изработува од акрилат или од силиконски маси. Од нашите како и од искуствата на други автори, акрилатните обтуратори дејствуваат трауматски на дефектот, особено на оперираното ткиво кај хируршки третирани неоплазми. Во споредба со акрилатните, силиконските обтуратори ги имаат следните предности:

- лесно се вградуваат во ороназалната шуплина,
- помалку го трауматизираат работ на ткивниот дефект и
- овозможуваат прецизно затворање на шуплината, а со тоа се добива подобра ретенција на протезата.

Единствен недостаток на силиконските обтуратори е нивната порозност. И покрај одржувањето на високо ниво на орална хигиена, во порите на силиконот се задржуваат секрети од жлездите и остатоци на орожнат епител и храна. Со цел да се надмине овој недостаток на обтураторите изработени од мек акрилат или силикон, се препорачува почеста замена на мекиот акрилат, односно силикон со нов акрилат.

Во протетскиот третман на ороназалните комуникации важен сегмент е обезбедувањето добра ретенција на обтуратор протезите.

Кај парцијалната беззабост основната ретенција на обтуратор протезата се овозможува со максимално искористување на преостанатите заби. На истите фиксно се изработуваат протетски наменски коронки, како и дополнителни ретенциони елементи.

Основни критериуми за добра ретенција на тоталните протези се: атхезија, присисување со помош на вентилен ефект, механичка ретенција условена од анатомскиот облик на вилицата и мускулна стабилизација. Кај случаите со ороназални комуникации можеме само делумно да обезбедиме атхезија на тоталната протеза. Затоа се настојува да се обезбеди добра механичка ретенција, со искористување на подминираните делови на алвеоларниот гребен како и добра мускулна стабилизација.

На крај може да заклучиме дека со новите силиконски материјали, се изработуваат мобилни обтуратор протези, кои се лесно прифатливи за пациентите. Со обтуратор протезите се прекинува комуникацијата помеѓу усната и носната шуплина, а со тоа се овозможува правилен говор, односно гласот станува појасен, се овозможува нормално џвакање и голтање на храната и се постигнува високо естетска корекција, која влијае на психолошки план (охрабрувачки и оптимистички) на пациентот.

Во третманот на пациентите со ороназална комуникација покрај добрата соработка на протетичарот со неговиот забен техничар, се наметнува неопходна потреба од тимски пристап со вклучување на сите профили на специјалисти кои го воделе пациентот.

PROSTHETIC TREATMENT OF PATIENTS WITH ORONASAL COMUNICATIONS

Spirovska A., Dejanoski K., Pančevska S., Bundevska J.

Summary

In this abstract is presented a prosthetic treatment of patients with oronasal communications with different etiology and localization. The etiology of oronasal communications is nontreated congenital split or radical surgical therapy to some of the tumours in maxillary region.

The treatment of teethless patients is based on the fundaments of fubricating total dentures but with particular treatment to their prosthetic realization and certain modifications. Everydays difficulties that patients have when using them (while eating and talking) entail the problem of retention as most important. Therefore, when planning these dentures, one should keep an account for using all available instruments for basic and supplementary retentions (use of denture adhesives, selective abrasion during fabricating them or using implants in combination with precise attachments as long as finance allow). Impression treatment has to be planned so that the penetrating of impression substance in nasal hole is prevented.

In the process of treatment with oronasal communication, besides the good cooperation of prosthetics with his dental technician a necessary need of team approach with maxillofacial surgent who treats the patient is entailed.

Key words: oronasal communications, obturator dentures

Литература

1. FUNDUK N. Prilog izradi gornje totalne proteze s obturatorom u: Suvin M. (urednik). Dostignuca u stomatoloskoj protetici 2. Zagreb: Liber, 1985: 375-380.
2. MARKOVIC D. M. Urogjeni rascepi lica usana i nepca. Beograd: Kultura, 1980
3. TANG R.Y.W. Polyurethane elastomer as a possible resilient material for denture protheses: A mikrobiological evaluation, J. Dent. Res. 54. 1039 – 1045, 1975.
4. WANG R.R. and HIRSCH F.R. Refining hollow obturator base using light – activatet resin. The journal of prosthetic Dentistry 78: 327-329. 1997.
5. Dragoslav Stamenkovic, Miodrag Nastic. Stomatoloska protetika – parcijalne proteze. (I izdanie). Zavod za udzbenike i nastavna sredstva Beograd 2000 godine.
6. Budimir B. Sokolovic. Bezubost – klinika, dijagnoza, tretman. (I izdanie). Prosveta Nis 1997 godina.