МАКЕД. СТОМАТ. ПРЕГЛЕД, VI, 417-421, 1982 г.

Стоматолошки факултет – Скопје
Клиника за болести на устата

КЛИНИЧКА И РЕНДГЕНОЛОШКА ПРОЦЕНА НА ДЕЈСТВОТО НА НЕКОИ ЛОКАЛНИ ФАКТОРИ ВО ЕТИОПАТОГЕНЕЗАТА НА ПАРОДОНТАЛНАТА БОЛЕСТ

Накова Марија, Златка Белазелкоска, С. Меноска

Со помош на рутинските клинички и рендгенолошки методи беше извршена анализа на состојбата на пародонталниот комплекс кај 262 пациента, добиени по случаен избор од Клиниката за болести на устата при Стоматолошкиот факултет во Скопје. Наедно беше извршена и евалуација на застапеноста и учеството на јатрогените фактори во етиопатогенезата на пародонталната болест.

Прогресивната пародонтопатија претставува заболување, чија процентуална застапеност во цивилизираната популација е доста висока и достигнува дури до 90% (Лазарева /3/, Сокиќ /4/). Денес, во стручните кругови сé повеќе преовладува мислењето дека пародонтопатијата е основна причина за губењето на забите по 40–тата година од животот. Основните патоморфолошки и патофизиолошки промени што се одигруваат во пародонталните ткива се од воспалителен, дистрофично–воспалителен и дегенеративен карактер. Ваквите промени се резултат на дејството на општите, а делумно и на локалните фактори кои добиваат карактеристики на општи фактори, менувајќи го фонот на реактивноста, ослабувајќи го саногенетскиот механизам на организмот и создавајќи предиспозиција за појава на прогресивна пародонтопатија. На вака изменета реактивност на пародонциумот, локалните фактори (забниот камен, денталните плаки, кариозните заби, лошите протетички и конзервативни надоместувања, трауматската оклузија, ортодонтските аномалии и др) лесно го манифестираат своето патолошко дејство и доведуваат до клиничка манифестација на пародонталната болест. За да може да се спречи понатамошното напредување на процесот во подлабоките партии од пародонталниот комплекс, основно е да се постави точна дијагноза, да се согледа кои се доминантните етиолошки фактори и, во зависност од тоа, да се направи индивидуален план на терапија за секој пациент.

За поставување дијагнозата на прогресивната пародонтопатија, освен стандардните клинички методи, во современата стоматологија ѓе опишани и методи за нејзино рано дијагностицирање, како што се: електрометрискиот метод на Краницки и Рубин, пробата на Писарев и Шилер, методот на капилароскопија, вакумскиот метод на Кулаженко и др. (1,2,). Сите овие методи се тешко изводливи во секојдневната рутинска работа, а од друга страна, со клиничките методи не секогаш може да се поставиме точна дијагноза. Во такви случаи се користи рендгенографијата, односно ортопантомографското снимање со

чија помош, од една страна се добива јасен увид во состојбата на пародонталниот комплекс на целокупното забало, со што може да се постави и егзактна дијагноза, а од друга страна, може да се согледа и дејството на одделните локални фактори во етиопатогенезата на пародонталната болест.

Оттука произлезе и целта на овој труд, со помош на ортопантомографско снимање да се потврди, односно исклучи поставената клиничка дијагноза, а наедно и да се види каква е застапеноста на одделни локални фактори, како и нивната улога во деструкцијата на пародонталниот комплекс.

Материјал и метод на работа

Кај 262 пациента добиени по случаен избор на Клиниката за болести на устата при Стоматолошкиот факултет во Скопје, со помош на клинички методи (евидентирање на гингивалната инфламација, мерење длабочината на гингивалните џебови, одредување степенот на расклатеност на забите) беше поставувана клиничка дијагноза на заболувањето. Потоа, кај секој пациент беше правено ортопантомографско снимање, со чија помош беше потврдувана, односно исклучувана клинички поставената дијагноза, а наедно беше анализиран и ефектот на одделните локални фактори врз пародонталните ткива, особено на оние кои доведуваат до трауматска оклузија.

Резултати

Во табелата број 1 е дадена процентуалната застапеност на одделните форми и стадиуми на прогресивната пародонтопатија, дијагностицирана со помош на клинички и рендгенолошки методи.

Таб. 1

ФОРМА	I	II	III	ВКУПНО	%
PARODONTOPATHIA MIXTA	66	126	52	244	92,7
PARODONTITIS PROGRESSIVA	4			4	2,3
PARODONTOSIS					0
GINGIVITIS				14	5,0

Таб. 2

ФАКТОРИ	ВКУПНО	%
ЕКСТРАКЦИИ	238	97,5
КОНЗЕРВАТИВНИ ПОЛНЕЊА	231	94,7
ПРОТЕТИЧКИ ПОМАГАЛА	122	50,0
ОРТОДОНТСКИ АНОМАЛИИ	12	4,9

Од табелата се гледа дека најголема процентуална застапеност ѝ припаѓа на мешовитата форма на прогресивната пародонтопатија (92.7%), потоа на parodontitis progresiva (2.3%), а кај 5% од испитуваните беа забележани промени од типот на катарален и хипертрофичен гингивит, кај кои рендгенолошкиот наод не покажа никакви отстапувања од коскените структури на пародонталниот комплекс.

На таб. 2 е прикажано процентуалното учество на локалните етиолошки фактори во етиопатогенезата на прогресивната пародонтопатија, верифицирана како клинички така и рендгенолошки.

Од табелата се гледа дека најголемо учество во настанувањето на пародонтолната болест имаат екстрахираните заби (97.5%) и конзервативните полнења (94.7%), а потоа следуваат протетичките помагала (50%) и ортодонтските аномалии (4.9%).

На сл. број 1 се прикажани рендгенолошките промени што настануваат врз пародонталните ткива по екстракција на забите.

На сл. бр 2 е прикажано деструктивното дејство на едно конзервативно полнење со изразена стапалка врз пародонталните ткива.

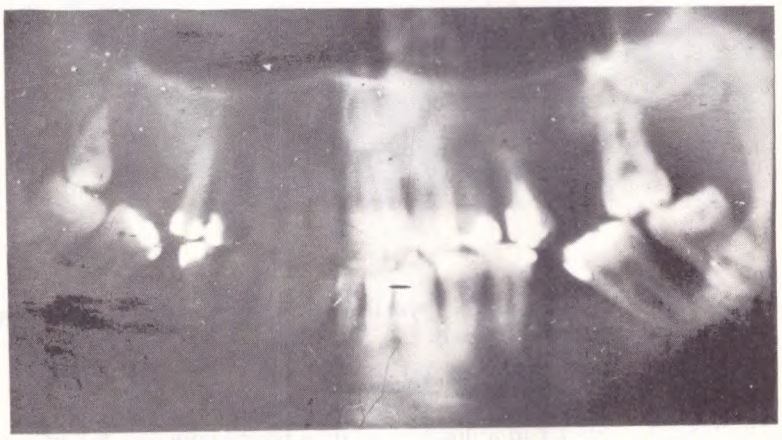

Сл. 1

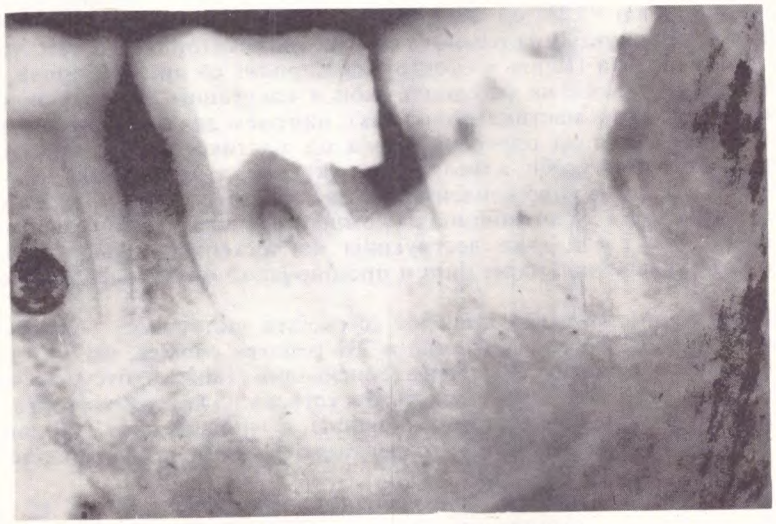

Сл. 2

Сл. 3

На сл. број 3 се дадени деструктивните промени врз пародонциумот во случај кога имаме широки коронки.

Дискусија

Клиничките и рендгенолошките анализи направени кај 262 пациента укажуваат на тоа дека поголем број локални фактори кои учествуваат во нарушувањето на хармоничниот оклузален и артикулационен сооднос доведуваат до појава на прогресивна пародонтопатија.

Примарно учество имаат екстрахираните заби, што се евидентирани кај 238 случаи или кај 97.5% од испитуваните. Тоа доведува до прекинување на забниот лак, нарушувајќи ја рамнотежата на мастикаторниот орган, чија последица е феноменот на Попов и ефектот на Кароли; со други зборови, доаѓа до мезијално поместување на соседните заби и елонгација на антагонистите. Во вакви услови, во ек на мастикаторниот акт, најголем дел од силите на ѕвакопритисокот се пренесува на одредена регија од мастикаторниот комплекс. Како одговор на новите потреби, алвеолата структурно се престројува што на рендген–снимката се гледа како кондензација на коскеното ткиво и lamina dura. Меѓутоа, подоцна доаѓа до инхибиција на компензаторните механизми, што на рентгенографијата се гледа како деструкција на коскеното ткиво, делумно или целосно исчезнување на lamina dura и проширување на пародонталниот спациум.

Лошите конзервативни полнења со својата застапеност го заземаат второто место. Од 262 прегледани лица и 231 рендген снимка, кај 94.7% беа присутни лошите конзервативни полнења (гингивална стапалка, отсуство на контактна точка и полнење во супраоклузија). Отсуството на контактна точка го експонира пародонтот на надворешните влијанија, а гингивалната стапалка перманентно дејствува иритативно на интерденталната папила и маргиналната гингива.

Импакцијата на храна и стимулираната микробна инвазија се надоврзуваат како секундарна компликација, која и понатаму диктира промени на пародонталниот комплекс. Рендген снимката во почетниот стадиум покажува назабу-

вање на интерденталниот септум, а подоцна доаѓа до декомпозиција на алвеоларниот процесус, делумно губење на lamina dura и проширување на периодонталниот спациум.

Слично дејство имаат и лошите протетички помагала (широки и кратки коронки, џиновски мостови, парцијални протези). Во нашиот материјал тие се застапени во 122 случаја што претставува 50% од опсервираните пациенти. Покрај ова непосредно механичко дејство, често пати се надоврзува и сензибилизирачкото дејство на акрилатот.

Без обзир на тоа кој од овие фактори ќе доведе до објективизација на пародонталната болест, рендгенолошкиот наод е ист и се карактеризира со следново: назабување на интерденталниот септум, задебелена, истанчена, делумно прекината или наполно отсутна ламина дура, истанчени коскени трабекули и проширени интертрабекуларни простори. Ваквата ресорпција или деструкција може да биде од хоризонтален или вертикален тип, врз основа на што се поставува точна дијагноза за која форма, односно потформа на прогресивна пародонтопатија се работи.

Заклучок

1. Од направениот клинички преглед и извршената рендгенолошка анализа кај 262 пациента, дијагностицирана е parodontopathia mixta кај 244 случаи (92.7%), parodontopathia progresssiva кај 2.3%, а кај 14 случаи или 5% беше присутен само гингивит.

2. Како етиолошки фактори во настанувањето на прогресивната пародонтопатија кај 97.5% од случаите се јавија екстрахираните заби, кај 94.7% конзервативните полнења, кај 50.0% лошите протетички помагала, а кај 14 случаи или 5.0% не беше дијагностицирана пародонтопатија.

3. Рендгенолошки промени што помагаат при поставувањето точна дијагноза се: назабувањето на интерденталниот септум, деструкцијата на коскеното ткиво, делумното или целосно отсуство на lamina dura, како и промените на периодонталниот спациум.

Од сето оваа произлегува дека застапеноста на јатрогените фактори, односно несоодветните конзервативни полнења, лошите протетички надоместувања, како и екстрахираните заби, во етиопатогенезата на пародонталната болест учествуваат со доста висок процент.

CLINICAL AND RADIOGRAPHIC ASSESSMENT OF SOME LOCAL FACTORS EFFECT IN THE ETHIOPATHOGENESIS OF PERIODONTAL DISEASES

Summary

In 262 patients of random selection at the Clinic for Oral Diseases, Faculty of Stomatology in Skopje, the condition of the periodontal complex was analysed by means of routine clinical and radiographic methods. Furthermore, involvement and frequency of iatrogenic factors in the ethiopathogenesis of periodontal diseases was evaluated.

Литература

1. Engalberger B., Rateitschak H. K. (1970): Parodonthaler und Kariesbefall bei Erwachsenene, Schw Mschr 80, 1295.

2. Кунин А., Неделина Н. В. (1971):, Стоматоскопија десни при пародонтопатии стоматологија, 77–78.

3. Лазаревска Б., Димитровски В., Накова М., Симоновски М., Белазелкоска З., Тасевска К., (1979), Проучување застапеноста на прогресивната пародонтопатија кај населението во СРМ и нејзините етиопатогенетски механизми, науч. проект.

4. Сокић., Џаић Д., Баба–Милкић Б., Ђукановић Д., (1968)., Прилог проучавању проблема губитка зуба, Зборник радова IV конгреса стоматолога Југославије, стр. 303.