# ПРИМЕНАТА НА ФИБЕР - СПЛИНТ МАТЕРИЈАЛИТЕ ВО РЕСТОРАТИВНИТЕ СТОМАТОЛОШКИ ТРЕТМАНИ

**Ковачевска Г.**

СТОМАТОЛОШКИ ФАКУЛТЕТ-Скопје, Клиника за фиксна протетика

## Апстракт

*Во ресторативната стоматологија се повеќе внимание се посветува на материјали, кои при апликација не доведуваат до нарушување на естетскиот изглед кај пациентите. Развојот на современата дентална технологија на естетските стоматолошки ресторативни материјали, со подобрен естетски терапевтски пристап и техника, ни дава можност за нивна примена при секојдневната клиничка практика, во случаи кога има потреба од фиксирање на заби.*

*Базирајќи се на досегашните познати информации за хемискиот состав на фибер сплинт-материјалите, нивните физичко-механички и биолошки карактеристики, целта на оваа студија е да ги прикажеме терапевтските можности и техниките за нивна примена за фиксирање при ресторативните постапки во стоматолошките дисциплини, користејќи се со адхезивната техника, „one step bonding" систем.*

*Преку клинички случај (едносеансен протетичко-хируршки третман на горен десен латерален инцизив) ја прикажуваме примената и техниката за имобилизација со фибер сплинт-материјал на цементирана металкерамичка надградба.*

*Фибер-сплинтот, е ресторативен материјал, кој последниве години сè почесто се применува за имобилизација на заби како алтернатива на жичено-композитна шина, метална мрежица и композит или на мобилен ортодонтски апарат, кои не ги задоволуваат естетските барања кај пациентот.*

**Клучни зборови:** фибер-сплинт, атхезивна техника, фиксирање на заби, естетика.

## Вовед

Постапката на фиксирање на заби не е нов концепт. Меѓутоа, начинот на техничката изведба и материјалите за фиксирање во последните години интензивно се развиваат (1 и 2). Денес, фибер-сплинтот, е ресторативен материјал на избор, кој првенствено ги задоволува естетските барања, а напоредно и ретенционите фиксациони потреби (3). Фибер-сплинт системот го заменува конвенционалното појачување со челична жица или мрежа при постапката на фиксирање. Користи траки од мултипли влакна кои се лесни, економични и брзи за работа. Силанизација на траките се постигнува со бонд, така што влакнестите траки речиси се невидливи.

## Видови и особини

Фибер-сплинт материјалите на пазарот се наоѓаат во три форми: во вид на трака со широчина од 4-6 мм и должина од 1-3 м,

влакна со дебелина од 0,3 мм и во вид на колчиња (сл. 1 а, б и в). Материјалот е безбоен или со бела боја, за да ја добие бојата на природниот заб по фазата на полимеризација, со што се постигнуваат добри оптички карактеристики. Фибер сплинтот се одликува со бикомпатибилност, флексибилност, лесно се сече со ножичка, има механичка стабилност, абразиска резистенција, не покажува контракција при полимеризација, што е од големо значење за трајноста на постапката на фиксирање.

а)

в)

б)



***Слика 1**. Фибер-сплинт материјали за шинирање: а) во вид на траки б) во вид на влакна и в) во вид на колчиња*

## Индикации

Во стоматолошките ординации, примената на фибер-сплинт материјалите е индицирана за сите ресторативни стоматолошки дисциплини:

1. Рехабилитација на кариозно деструирани примарни максиларни инцизиви во детска стоматологија, со интраканално цементирани фибер колчиња и за појачување на естетските реставрации со фибер-сплинт материјлите како замена на парапулпални колчиња;

2. Фиксирање на млечни и трајни заби по трауматски повреди-посттрауматска имобилизација (за имобилизација на интрудирани и реимплантирани заби (4);

3. Фиксирање на заби по завршен ортодонтски третман (5);

4. Имобилизција на заби по орално-хируршки третман, за забрзана коскена консолидација, намалување на нивната мобилност, чувството на болка и за подолгорочна прогноза на истите;

5. Фиксирање-шинирање на заби со пародонтопатични промени по завршен пародонтолошки третман (10) и

6. Фиксирање на супраструктури над импланти во периодот на коскено заздравување (остеоинтеграција).

Во заботехничката лабораторија, фибер-сплинт материјалот се препорачува за:

1. Фиксирање на фрагменти на тотални и парцијални протези, сите типови на појачување при пукнатини или прелом на стари протези или појачување на тенки, вулнерабилни делови на парцијална протеза (7);

2. За појачување на нови парцијални и тотални протези;

3. За изработка на надворешни рамки за атхезивни мостови (9) при надоместување на еден или неколку заби со адхезивен мост во замена на парцијална протеза-жабица (6).

4. За изработка на внатрешни рамки за привремени мостови;

5. За појачување на привремени реставрации над имплантати;

Фибер-сплинт системот го заменува конвенционалното појачување со челична жица или мрежа. Користи траки од мултипни влакна кои се лесни, економични и брзи за работа. Силанизација на траките се постигнува со бонд, така што влакнестите траки речиси се невидливи (8).

## Техника за фиксирање

Преку клинички случај (едносеансен протетичко-хируршки третман на 12. заб) ја прикажуваме примената и техниката за имобилизација со фибер-сплинт материјалот на цементирана металкерамичка надградба (сл. 2, 3, 4 а и б, 5 а и б).

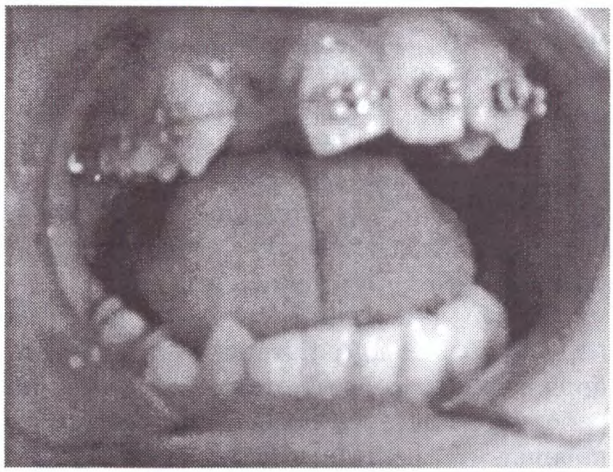

***Слика 2.*** *Интраорален приказ на пациентот, во фаза на ортодонтски третман со фиксна техника во горната вилица, со деструиран радикс на 12 заб под ниво на гингивата*

***Слика 3.*** *Ретроалвеоларна рендгентска слика на 12 заб. Преостанатиот радикс со деструкција под ниво на гингивата со евидентни периапикални промени*

Во сите клинички случаи, кога е поставена индикација за фиксирање на заби или протетички надоместоци, прва клиничка постапка е полирање со четка и абразивна паста и тоалета на забните површини. Пред апликацијата на фибер-сплинтот на површините од забите каде што треба да се изврши фиксирање се применува адхезивниот систем Etch&Prime 3.0. (кој е симултан „conditioner" и „primer" за глеѓта) или класичната адхезивна техника со одвоено нагризување на глеѓта со 37 % фосфорна киселина, за време од 60 секунди и повторно испирање со вода (сл. 2.).

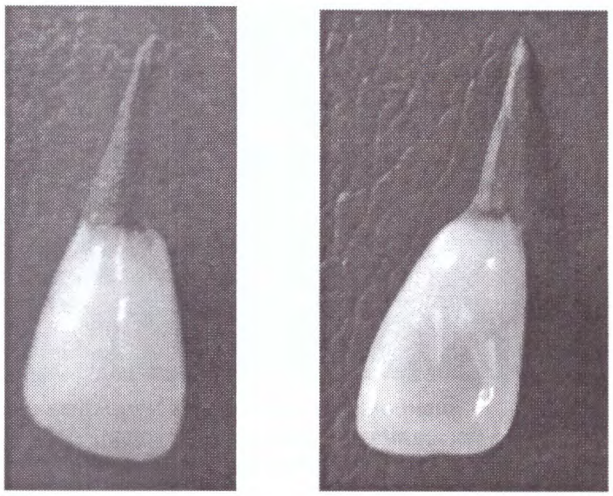

*а)* *б)*

***Слика 4.*** *Индивидуална металкерамичка надградба на 12 заб (изработена со модел на индивидуално едноделно леано колче и коронарен дел изработен со прес-техника):*
*а) изглед од вестибуларна страна и*
*б) изглед од палатинална страна*

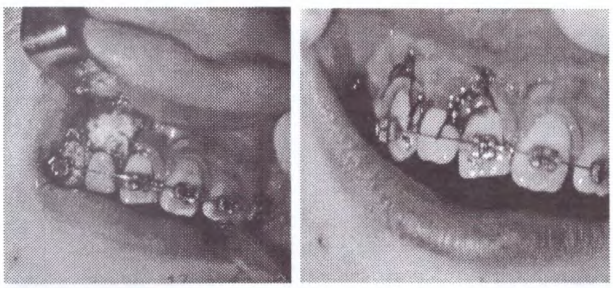

*а)* *б)*

***Слика 5.*** *Едносеансен протетичко-хируршки третман на 12. заб: а) цементирање на индивидуалниот металкерамички заб, третман на периапикалните промени и апликација на алопластичен материјал во осеалниот дефект и*
*б) завршена првата фаза на хируршкиот третман*

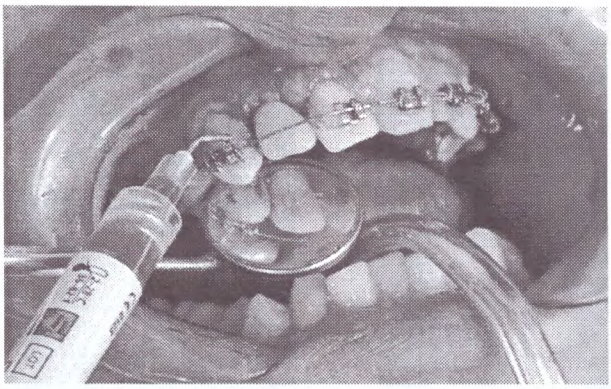

**Слика 6** *Аплицирање на киселина за нагризување на мезијалната и дисталната страна на соседните заби*

Се пресекува потребната должина од фибер-сплинт траката или влакната и се натопуваат со бонд адхезив на стаклена плочка (сл. 7 а и б.). Постапката треба да се изведува брзо за да не дојде до полимеризација на бондот под дејство на надворешната светлост или светлоста на рефлекторот.

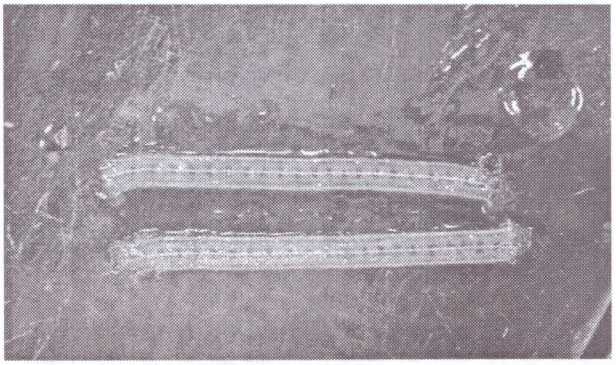

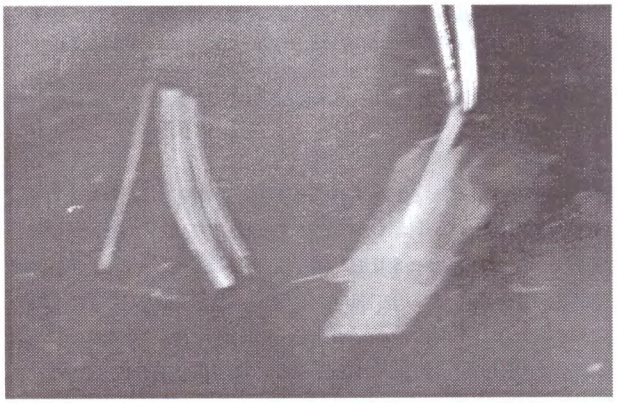

а) б)

**Слика 7** *Стаклена плочка со потребната должина од фибер-сплинт материјалот натопен со бонд адхезив: а) трака и б) влакна*

За да се добие суво работно поле, забниот низ се изолира со ватеролни, а забните површини се сушат со пустер и компримиран воздух. Постапката на фиксирање започнува со нанесување прајмер 10 секунди (на претходно изјетканата површина), лесно се исушува, се нанесува бонд адхезив со четка, кратко се издувува со компримиран воздух. Поставувањето на фибер-сплинт материјалот започнува од најдисталниот заб, а потоа по ред на забите и интерденталните простори. Фибер-сплинтот може да се постави на палатиналната или лабијалната површина на забите во горната вилица или на лабијалната или лингвалната површина на забите во долната вилица, во зависност од преклопот на забите при оклузија.

Точно димензионираното по должина парче фибер-сплинт материјал натопено со бонд адхезив, со пинцета се поставува на работното поле, внимателно се адаптира на површините на забите и преодот на два соседни заба (сл. 8 а и б), а потоа се полимеризира, секој заб одделно, во траење од по 40 секунди, со сино светло, со должина од 400 до 500 нанометри (сл. 9). Треба да се внима-

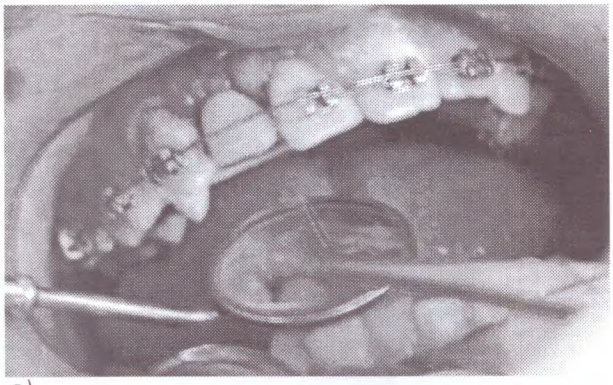

а)

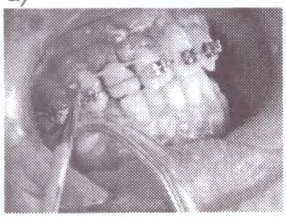

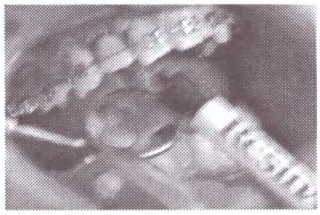

б) в)

**Сл. 8.** *Апликација на подготвениот фибер-сплинт материјал: а) на палатиналната и б) на вестибуларната површина на забите и в) нанесување на течен композит*

ва, фибер-сплинтот интимно да е адаптиран на забната супстанција , а посебно да се адаптира на преодот со соседните заби, со апликација на врвот од сондата (работниот крак).

Потоа, се нанесува втор слој од течен композит (сл. 8 в) и се осветлува во траење од 40 секунди. Се проверува оклузијата, а постапката на имобилизација завршува со препорака на пациентот за одржување на оралната хигиена и одредување на периодот за контролните прегледи.

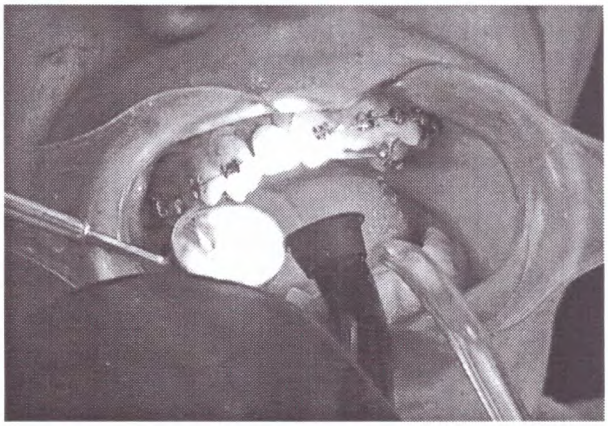

***Слика 9.*** *Полимеризација на фибер-сплинт материјалот*

## Заклучоци

Техниката на имобилизација со фибер сплинт материјалите е едноставна, тие лесно се адаптираат на површинскиот релјеф на забите и обезбедуваат солидна фиксација. Многубројните можности за нивна клиничка примена ги задоволуваат естетските барања кај пациентите. При оваа техника има оптимално сврзување меѓу атхезивните средства и фибер-сплинтот со обработената забна супстанција со соодветен нагризувач.

Примената на фибер-сплинт материјалите ја препорачуваме во третманите за имобилизација и реставрација во сите стоматолошки дисциплини при секојдневната клиничка практика.

# USAGE OF FIBER SPLINT IN RESTORATIVE DENTISTRY

**Kovačevska G.**


## Summary

*Nowdays, restorative dentistry pays due attention to materials that do not have impact on dental esthetics. Their usage in everyday dental practice includes cases requiring immobilization of teeth.*

*On the basis on available information on chemical characteristics of fiber splint materials, as well as their physical, mechanic and biological features, the aim of this report is to present therapeutic possibilities and techniques of splinting during restoration procedures in dentistry, employing one step bonding system technique.*

*Presenting a case (a single visit prosthodontic and surgery approach to upper right lateral incisor), the technique of immobilization with fiber splint on a cemented metal ceramic restoration is shown.*

*Fiber splint is a restorative material that has been lately used very often for splinting instead of wire-composite resin splints, splints consisting of metal nets and composite resins, splinting techniques that do not meet esthetic requirements in dentistry.*


**Key words:** dental materials; restorative dentistry; dental splinting

## Литература


1. Freilich MA, Karmaker AC, Burstone CJ, Goldberg AJ. Development and clinical applications of a light-polymerized fiber-reinforced composite.J Prosthet Dent. 1998 Sep;80(3):311-8.
2. Friskopp J, Blomlof L, Soder PO. Fiber glass splints.J Periodontol. 1979 Apr;50(4):193-6.
3. Goldberg AJ, Freilich MA. An innovative preimpregnated glass fiber for reinforcing composites.Dent Clin North Am. 1999 Jan;43(1):127-33, vi-vii.

4. Island G, White GE. Polyethylene ribbon fibers: a new alternative for restoring badly destroyed primary incisors.J Clin Pediatr Dent. 2005 Winter;29(2):151-6.
5. Karaman AI, Kir N, Belli S. Four applications of reinforced polyethylene fiber material in orthodontic practice.Am J Orthod Dentofacial Orthop. 2002 Jun;121(6):650-4.
6. Malquarti G, Berruet RG, Bois D. Prosthetic use of carbon fiber-reinforced epoxy resin for esthetic crowns and fixed partial dentures.J Prosthet Dent. 1990 Mar;63(3):251-7.
7. Николовска Ј, Петкова Е, Ковачевска Г. Наши искуства во употребата на фибер-сплинт како материјал за репарација на фрактурирани подвижни протези (angl).27 th Annual Conference of the European prosthodontic Association (Abstract Book). Geneva/ Switzerland. European prosthodontic Association, 2003: 42.
8. Rappelli G, Putignano A.Tooth splinting with fiber-reinforced composite materials: achieving predictable aesthetics.Pract Proced Aesthet Dent. 2002 Aug;14(6):495-500; quiz 501.
9. Trushkowsky R. Fiber-reinforced composite bridge and splint. Replacing congenitally missing teeth.N Y State Dent J. 2004 May-Jun;70(5):34-8.
10. Valyi P, Gorzo I, Kocsis A, Kiss E, Toth A. Direct application of fiber-reinforced composites in splinting in a case of periodontitis. II.Fogorv Sz. 2003 Feb;96(1):29-32.