УДК: 616.314.18–003.84

ЗАСТАПЕНОСТ НА ДЕНТИКЛИТЕ СПОРЕД ВИДОТ НА ЗАБОТ

Алексова П.

СТОМАТОЛОШКИ ФАКУЛТЕТ - Скопје, Клиника за болести на забите и ендодонтот

Калцификатите во забната пулпа, како феномен со различна застапеност и манифестираност, претставуваат постојан интерес не само како посебен забен ентитет, туку и од дијагностички и терапевтски аспект.

Како провокатори на болка, со различен интензитет, кај интактните заби создаваат проблеми во дијагностицирањето.

Од терапевтски аспект се уште позначајни, бидејќи можат да го отежнат, а понекогаш и сосема да го оневозможат пристапот во коренските канали, како и да бидат причина за неоснована екстракција на заб или на група заби.

Од овие причини произлезе и целта на овој труд:

- *Определување на застапеноста на калцификатите во забната пулпа, според локализацијата по заб.*
- *Да се направи анализа на дистрибуциите на собраните податоци.*
- *РТГ анализа и евалуација на суспектни случаи, со цел навремена и правилна функционална проценка на забите, како претпоставка за соодветна прогностичка оценка.*

За реализација на поставените цели користевме материјал по случаен избор на Клиниката за болести на забите и ендодонтот, од вкупно 150 пациенти, или 3.108 заби со примена на наменски дизајниран анкетен прашалник.

Рендгенолошка процена на забалото беше направена преку панорамско снимање и ретроалвеоларно снимање според Dick кај суспектни заби.

Резултатите од направените испитувања покажаа дека

- *дентиклите почесто се присутни кај моларите, во споредба со премоларите и инцизивите.*

Нашите анализи со помош на рендгенографијата покажаа дека треба поголемо внимание да ѝ се посвети на анализата на рендгенските снимки, особено на Panoramix сликите, бидејќи овозможуваат детекција на денталните калцификати и кај асимптомните заби, на целото забало.

На ова инсистираме, бидејќи е присутна не многу специфична клиничка слика, со што се наметнува и потребата од една поинаква анализа од вообичаениот рутински метод, како и медицинско набљудување, за да се избегне можноста за превид на вакви случаи.

Клучни зборови: калцификати, дентикли

Минерализираната композиција на хуманите дентални калцификати претставува посебен израз на дентална патоза, која може да биде заеднички наод кај двете дентиции и е асоцирана со бројни локални и системски кондиции.

Во секојдневната практика појавата на дентиклите е релативно честа, но не и дијагностицирана. Особено ако е проследена со ирадирачка болка, која опфаќа група заби или цела страна на забалото со нагласени главоболки, често го свртува вниманието кон погрешна дијагноза и терапија.

Нивната ирегуларност и местимична појава понекогаш можеби се резултат на погрешна формација од одонтобластите, но

ѓеуште присутната потреба за истражување на денталните калцификати од различни аспекти е со истакната актуелност, што е доказ дека тешко можат да се најдат специфицирана етиологија и симптоматологија, што е и причина за задршка на постојаниот интерес за клинички, хистолошки, статистички истражувања.

Придонесот во регистрацијата на овој дентален морфолошки феномен може да се проследи преку бројни истражувања, со клинички и со лабораториски профил, но мора да се напомне дека практично рендгенолошката дијагностика е главниот сегмент кој ја приближува до клиничката.

Во литературата е опишано присуство на калцификати од 7,5 % до високи 90% (11).

Најдени се и во двете дентиции (млечна и трајна), но и кај импактирани заби (13).

Кај пародонтопатичните заби можат да се сретнат обилни дистрофични калцификации (1, 18).

Со нивното настанување се поврзуваат бројни етиолошки фактори, кои често се и во различен меѓуоднос.

Во основата на овој процес е иницијалната калцификација на некои компоненти на пулпното ткиво (колагени влакна, некротични клетки, алтерирана основна супстанца и сл.), кои на тој начин формираат осификационо јадро околу кое настанува концентрично - слојно или ирегуларно аморфно таложење на минерални соли. На овој начин настануваат пулпни камчиња и дифузни калцификации (12).

Дифузните калцификации обично се локализирани во радикуларниот дел на пулпата и почнуваат во периваскуларната адвентиција и васкуларниот ѕид (11).

Дентиклите во пулпата на човечките заби содржат биолошки апатит, како и органски зависни и аморфни минерали. Во својот средишен дел пулпата содржи таканаречени „nidi“, кои можат да бидат тромби или некротична крв со еритроцити. Човечките „nidi“ би можеле да бидат присутни во разни делови на човечкиот организам (5).

Долготрајните дразби од секаков карактер како: кариес, длабоки реставрации, хронични воспаленија на пулпата, траумати ски повреди на забот, а и ортодонтски интервенции, се поврзуваат со појавата на калцифицираните творби (17).

Истражувањата индицираат дека траумата на дентална пулпа предизвикува размножување на клетките, што од своја страна резултира со синтеза на неколку протеини на коскениот матрикс и со формирање на калцифицирано ткиво, со што се смета дека се почнати процесите на уништување на пулпата кај заб кој претрпел одредена траума (22).

Кај заби со дијагноза интрузија и луксација присуството на дентикли е многу често (17).

Настанувањето на дентиклите може да биде и од ѕидот на кавумот на пулпата, на кое и да било место почнува таложење на калцинации, како резултат на зголеменото создавање на дентин (21).

Според некои автори, дентиклите како дискретни калцифицирани телца во денталната пулпа можеби се поврзани со видот на забот, бидејќи нивните испитувања покажале помала застапеност кај премоларните заби во однос на моларите (16).

Тоа беше причина за реализирање на целта на овој труд, одредување на застапеноста на калцификатите според видот на забот.

Материјал и метод

Материјалот го добивме по пат на случаен избор, на Клиниката за болести на забите и ендодонтот, при што беа вклучени 150 пациенти, со 3.108 заби, на возраст од 20 до 60 години.

Ја одредувавме состојбата на испитуваните заби преку клинички параметри, при што го земавме предвид видот на забот.

Детектираните заби со присутни дентикли ги групиравме во три групи.

I група ја сочинуваа молари со присутни дентикли,

II група опфаќаше премолари со присутни дентикли,

III група беше составена од заби во фронтот - инцизиви, со присутни дентикли.

Детектирањето на калцификатите беше направено врз база на рендгенолошка анализа на забалото, особено на забот со доминирачкиот наод, со примена на панорамско снимање и ретроалвеоларно снимање според Dick.

Резултати

Со респект кон досега направените испитувања и литературните сознанија кои, главно, говорат за поединечни студии на овој ентитет и во присуство на постојаната експанзија на техники и на начини за следење на одредени патолошки состојби на забната пулпа, со оваа студија ние добивме релевантни податоци за фреквенцијата на калцификатите во пулпата, според видот на забот како посебен параметар.

Од вкупно 3.108 анализирани заби, кај 623 заби детектиравме присуство на дентикли.

Во табела 1. е прикажана фреквенцијата на денталните калцификати, според видот на забот:

- 425 заби беа молари (слика 2, 3 и 4), односно 68,2% застапеност на дентиклите во моларите.
- 172 заба со присутни дентикли беа премолари, со застапеност од 27,6% (слика 1).

***ТАБЕЛА 1.** ФРЕКВЕНЦИЈА НА ДЕНТАЛНИТЕ КАЛЦИФИКАТИ СПОРЕД ВИДОТ НА ЗАБОТ*

	заби со дентикли	застапеност
Молари	425	68,2%
Премолари	172	27,6%
Инцизиви	26	3,2%

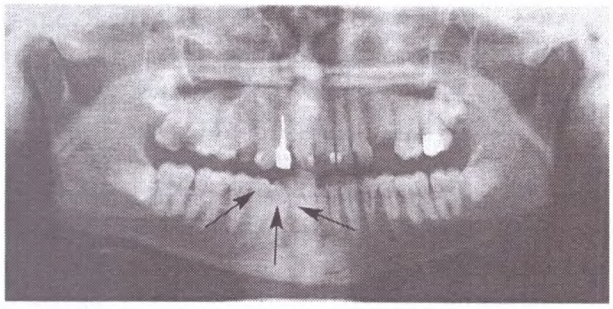

***Слика 1.** Дентикли во долните десни втор и трет инцизив и првиот премолар, коронарно поставен*

- 26 заба со дентикли беа инцизиви, со застапеност од 3,2% (слика 1), каде долниот трет инцизив е ротиран од траумата предизвикана од тегоба.

Разликата е сигнификантна т.е. дентиклите во моларите се јавуваат значително почесто во однос на премоларите и инцизивите.

Дискусија

Земајќи ги предвид добиените податоци според поставената цел може да се истакне дека истите се детерминирани најчесто рендгенолошки.

Оттука, од есенцијално значење за детекцијата и за анализата на денталните калцификати во иницијалната фаза, неопходно е да се потенцира значењето на Panoramix рендген техниката, како и ретроалвеоларното снимање според Dick.

Радиографското детерминирање на денталните калцификати според претходно изнесените наоди ни овозможи релевантна анализа, презентирана преку фреквенцијата на денталните калцификати според видот на забот.

Нашите резултати во добар дел корелираат со резултатите на Ranjitkar S., Taylor J.A., Townsend G.C. каде застапеноста на дентиклите во премоларите изнесува 0,4%, а застапеноста во моларите изнесува 19%, што е сигнификантна разлика (16).

Преку дел од рендген приказите на презентираниот материјал во оваа студија ова заедничко согледување јасно може да се види на приложените фотографии.

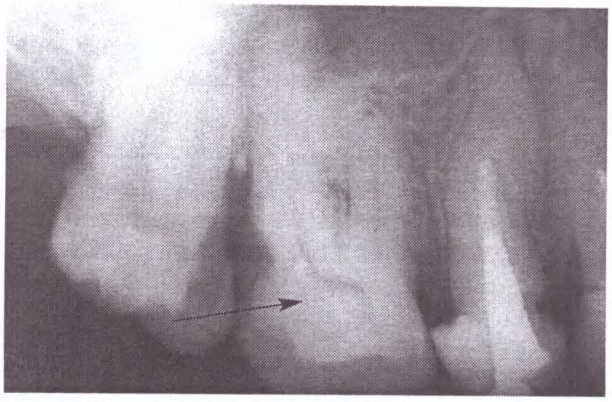

Слика 2. *Масивен дентикл во горниот десен прв молар, коронарно поставен*

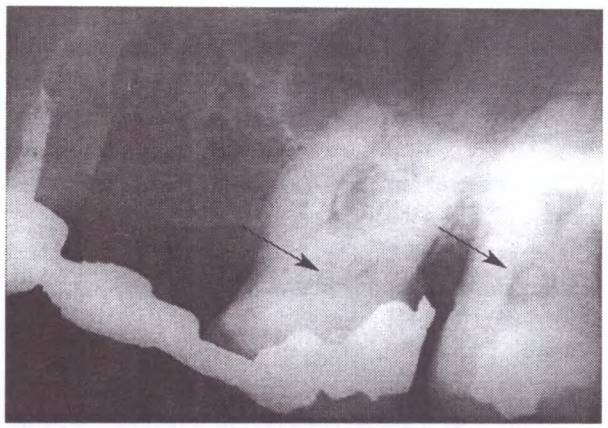

Слика 3. *Дентикли во горните леви молари*

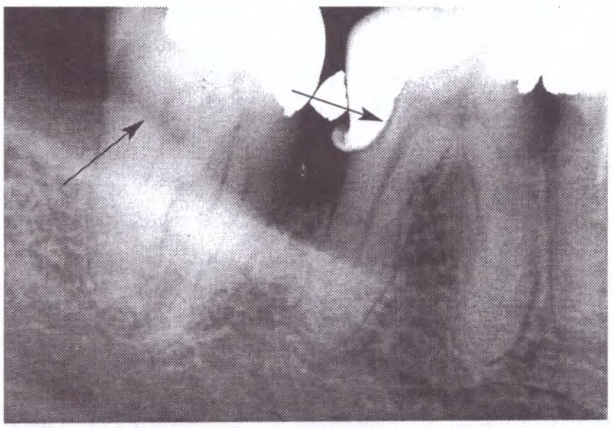

Слика 4. *Дентикли во долните леви молари*

• Застапеноста на денталните калцификати во однос на фреквенцијата во забите покажа резултати на застапеност кај моларите и тоа 68,2% (слика 2, 3 и 4).

Фреквентноста на наодот кај премоларите е значително пониска и изнесува 27,6% (слика 1).

Овие податоци даваат можност за размислување на релација со активноста и со јачината на мастикацијата во моларната регија, неисклучувајќи ја притоа можноста за одреден поголем трауматско-стимулирачки ефект.

Присуството на денталните калцификати од 3,2% кај забите во фронталната регија одговара на нивната функционална активност и волуминозна особеност, за разлика од случаите каде пулпата се брани од хроничната траума предизвикана од тегоба, со создавање на калцификати (слика 1).

FREQUENCY OF DENTICLES ACCORDING TO TOOTH TYPE

Aleksova P.

Summary

Calcifications in the dental pulp, as a phenomenon with diverse occurrence and manifestation, represent a subject of constant interest not only from the perspective of being a separate dental entity but also because of the fact that they are interesting to observe and deal with from diagnostic and therapeutic aspect.

The fact that they are referred to as being provocateurs of pain with different intensity makes them cause difficulties in diagnosing.

When observed from therapeutic aspect, they appear to be of greater importance because they can make the access to the dental roots difficult or in some cases completely impossible, and they can also be the reason for groundless extraction of a tooth or a group of teeth.

The above mentioned reasons led to establishing the target objectives of this paper, being the following:

To determine the level of dental pulp occurrence in accordance with its localization regarding the tooth, the side, the dental gums.

- To analyse the distributions of the collected data.
- To carry out programmed Rtg analysis and evaluation of suspected cases with the purpose of making temporary and correct functional assessment of teeth, which represents an assumption for making further prognostic evaluation.

For the purpose of enabling a successful realization of the above mentioned objectives, we used material provided by random choice made by the Clinic for Dental and Endodont Diseases. These random samples were taken from a total of 150 patients or 3108 teeth, meanwhile using an appropriately designed survey questionnaire.

The X-ray assessment of the jaws was being made by subjecting the suspected teeth to panoramic and retroalveolar X-ray according to Dick.

The results obtained from the carried out examinations showed that:

The denticles appear to have more frequent occurrence in molars, when compared with the premolars and incisives.

The analyses we carried out by making advantage of the radiography showed that greater attention should be paid to the analysis of the X-rays, especially to the Panoramix X-rays, because they enable detection of the dental calcifications in the asymptomatic teeth regarding the jaws as a whole

We insist on this because of the fact that the present clinical image is not very specific, which on its behalf imposes the need for analysis which would be more than just a usual everyday routine method, and also the need for medical observation in order to avoid making oversight of any kind regarding these cases.

Key words: calcifications, denticles

Литература

1. Aleksova P., Matovska Lj., Stevanovic M., Nedelkovska M., Georgiev S.: Representation of pulp stones in the tooth pulp in cases of periodontopati tooth. 9 Congress of the Balkan Stomatological Society, Ohrid, 13-16 May 2004; (Book of abstract, 108).
2. Baghadi S.V., Ghose J.L., Nahoom Y.H.: Prevaluence of pulp stones in ateenegi Iragi groop J Endodon 1988; 14 (60) : 309-11.
3. Hussein I., Uthman A.A.: An unusual calcification of the pulp : A case report. J Endodon 1982; 8 (1) : 33-4.
4. Каранфиловска А., Цветковиќ Н., Оџаклиевска С.: Калцификати во забната пулпа кај пациенти со периодонтални лезии. 5 Собир на стоматолозите од Македонија (Апстракти), Дојран: Стоматолошка секција при СЗЛМ 1987:72.
5. Kodaka T., Hiroyama A., Mori R. and Sano T.: Spherulitic brushite stones in the dental pulp of a cow. Journal of Electron Microskopy 47 : 57-65 (1998).
6. Kreter V.F., Reineck K.: Zur secundardentin und dentikelbildung verlagerder zahne. Dtsch Zahnarztl 1981 ; 36 ; 367-71.
7. Lin C.T., Roan R.T., Rou W.J., Chen J.H., Chuang F.H., and Hsieh T.Y.: A radiographic Assessment of the Prevalence of Pulp Stones in Taiwanese 11 : AM-12 : 15 PM, Friday, 27 June 2003 Svenska Massan.
8. Matena V., Plackova A.: Non-specific induction of mineralization of incizor pulp in rat. J Dent Res 1978; 57 (11-12) : 1025-27.
9. Матовска Љ., Стојановски Ј., Петрушевска М.: Калцифицирана метаморфоза на забната пулпа. Макед. стом. прегл. 1985; 9 (1-2) : 237.
10. Матовска Љ.: Ендодонција, Скопје, Сигма прес 2002 : 91-94.
11. Moss-Salejtin L., Hendricks-Klyvert M.: Calcified structures in human dental pulps. J Endodon 1988; 14 (4) : 184-89.
12. Nakagawa K., Yoshida T., Asai Y.: Ultrastructure of initial calcification on exposed human pulp applied with autogenons dentin fragments. 1 : Bull Tokyo Dent Coll. 1989 Aug; 30 (3) : 137-43.
13. Nitzan W.D., Michaeli Y., Windreb M., Azaz B.: The effect of aged on tooth morphology : A study on impacted teeth. Oral Surg 1986; 61 (1) : 54-60.
14. Olivares H.M.L., Ovalle C.J.M.: Prevalense of pulp stones. Rev ADM 2001; 58 (4) : 130-137.
15. Olivares H.M.L., Ovalle C.J.M.: Radiologic relationship of pulp stones and periodontitis. Rev ADM 2002; 59 (1) : 10-15.
16. Ranjitkar S., Taylor J.A., Townsend G.C.: A radiographic assessment of the preval pulp stones in Australians. 1 : Aust dent J. 2002 Mar; 47 (1) : 36-40.
17. Robertson A., Lundgren T., Andreasen J.O., Dietz W., Hoyer J., Noren J.G.: Pulp calcifications in traumatized primary incisors. A morphological and inductive analysis study. 1 : Eur J Oral Sci. 1997 Jun; 105 (3) : 196-206.
18. Seltzer S., Bender J.B.: The dental pulp. Philadelphia, J.B. Zippincot, 306-10, 1975.
19. Siscos G.J., Georgoponlon M.: Unusual case of general pulp calcification (pulp stones) in a yong

Greek girl. 1 : Endod Dent Traumatol. 1990 Dec 6 (6) : 282-4.

20. Stajer A.L., Kokai L.E.: Incidence and origin of dental pulp stones. 1 : Fogorv Sz. 1997 Apr; 90 (4) : 119-23.
21. Стојановски Ј., Димкова Љ.: Генеза на дентиклите и претрага на калцификати во скелетот. 5 Конгрес стоматолога Југославије (Зборник радова) Охрид, 1972 : 437-41.
22. Stroner F.W., Van Cura E.J.: Pulpal distrofic calcification. J Endodon 1984; 10 (5) : 202-04.
23. Yamazoe T., Aoki K., Simokawa H., Ohya K., Takagi Y.: Gene expression of bone matrix proteins in a calcified tissue appeared in subcutaneously transplanted rat dental pulp. 1 : J Med. Dent Sci. 2002 Mar; 49 (1) : 57-66.