СТОМАТОЛОШКИ ФАКУЛТЕТ - СКОПЈЕ
Клиника за болести на устата
Клиника за мобилна стоматолошка протетика
ФАРМАЦЕВТСКИ ИНСТИТУТ - СКОПЈЕ

SDPA (SOLCOSERYL DENTAL ADHESIVE PASTE) ВО ТЕРАПИЈАТА НА STOMATITIS APHTOSA И ULCERA DECUBITALIS

Накова М., Белазелкоска З., Богдановски И., Главаш Е.

SDPA е препарат за локална апликација во оралната празнина, составен од: солкосерил, полидоканол и атхезивна паста. Негово основно биолошко дејство е да го активира клеткиниот метаболизам, да ја нормализира пролиферацијата на фибробластите, да учествува во формирањето нови фибробласти, со што ги помага ткивната репарација и регенерацијата, односно го забрзува процесот на заздравување на оштетеното ткиво.

Поаѓајќи од неговите основни биолошки карактеристики, ја формиравме целта на трудот: да се проследи терапискиот ефект на SDPA во третманот на афтозниот стоматит и декубиталната улцера.

Испитувањата беа направени кај 43 пациенти со возраст од 14 до 65 години, од обата пола, од кои 21 со дијагноза stomatitis aphtosa и 22 со дијагноза ulcera decubitalis.

Добиените резултати од направените испитувања покажуваат дека кај третираните пациенти со SDPA безболноста настапува по 4,5 минути од апликацијата и перзистира од 3,5 до 4 часа, се додека трае и атхезивноста на пастата. Третманот со SDPA сигнификантно го забрзува процесот на епителизација на промените, односно го намалува времето на клиничка манифестација на болеста.

Клучни зборови: стоматитис, афтозен; улцер, декубитален; орални манифестации; ткивно кондиционирање

SDPA (Solcoseryl Dental Adhesive Paste) е препарат за локална апликација во оралната празнина. негови компоненти се Solcoseryl-от, кој претставува депротеинизиран хемодијализат од телешка крв, полидоканолот како анестетик и атхезивна паста–база која овозможува подолго задржување на лекот на местото на апликацијата во оралната празнина.

Основно биолошко дејство на Solcoseryl-от е што го активира клеткиниот метаболизам, и тоа како интрацелуларниот така и интермедијарниот, преку зголемување на "up-take"-от на кислородот, ја нормализира пролиферацијата на фибробластите, учествува во создавањето нови фибробласти, со што ги помага ткивната репарација и регенрација, од-



носно го забрзува процесот на заздравување на оштетеното ткиво (3, 6, 7, 9). Полидоканолот, како анестетик, врши директна блокада на предизвиканата стимулација, не хидролизира и има подолготрајно дејство од прокаинот.

Имајќи ги предвид биолошките особини на SDPA што влијаат врз ткивната репарација и регенерација, од една страна, а од друга страна - високиот процент на присутни ерозивни, ерозивно-улцерозни промени во оралната празнина како примарен или секундарен симптом на повеќе заболувања или, пак, како последица на трауматско хемиско или топлотно оштетување и проблемите на кои наидува лекарот-стоматолог во секојдневната рутинска практика, си поставивме за цел: да го проследиме терапискиот ефект на SDPA (Solcoseryl Dental Adhesive paste) кај пациенти со Stomatitis aphtosa и Ulcera decubitalis.

Материјал и метод

На Клиниката за болести на устата и на Клиниката за мобилна стоматолошка протетика, во периодот од март до јуни 1990 година, опсервирани се вкупно 43 пациенти на возраст од 14 до 65 години, од обата пола, од кои 21 со дијагноза stomatitis aphtosa и 22 со дијагноза ulcera decubitalis.

Дијагнозата е поставувана со клинички преглед, а преку анамнестичките податоци бевме информирани за тоа дали пациентот боледува од Diabetes mellitus или некое друго општо заболување и дали во терапијата прима: гликокортикоиди, антибиотици и анелгетици.

Тестирањето со SDPA е вршено по пат на двојно слепа проба, во компарација со паста која по изгледот е сосема идентична на SDPA, а ги содржи и сите негови компоненти, со исклучок на солкосерилот.

Пастата е аплицирана три пати на ден, се додека перзистираа промените, односно се до нивната комплетна санација.

Процена на ефектот на испитуваниот лек е вршена врз база на субјективните тегоби и објективниот клинички наод.

Од субјективните тегоби беа евидентирани следните симптоми:(1) јачина на болката (слаба +; умерена ++; јака +++), а настанувањето на безболноста по апликацијата на пастата беше изразено во минути, и (2) времетраењето на безболноста, односно времетраењето на атхезивноста на пастата изразена во часови.

Процената на објективниот клинички наод е изразувана преку следниве параметри: (1) големина на лезијата, изразена во mm;

(2) длабочина на лезијата (не постои - о; во ниво на епителот - 1; во ниво на сврзното ткиво - 2, во ниво на мускулното ткиво - 3); (3) епителизацијата на лезијата (комплетна - 1; добра - 2; умерена - 3; не постои - 4).

Времетраењето на третманот на лезијата кај секој пациент е регистрирано и изразувано во денови.

Резултати

На табелата број 1 даден е преглед на испитуваните пациенти, диференцирани според полот, клиничката дијагноза и третманот со SDPA и контролниот препарат (плацебо).

ТАБЕЛА 1. ИСПИТУВАНИ ПАЦИЕНТИ СПОРЕД ПОЛ, КЛИНИЧКА ДИЈАГНОЗА И ТРЕТМАН СО SDPA И КОНТРОЛЕН ПРЕПАРАТ (ПЛАЦЕБО)

Дијагноза	Испитуван лек	Пол(n) Ж	М	ВКУПНО	
Ulcera decubitalis	SDPA	7	4	11	22
	Плацебо	8	3	11	
Stom.aph. chr.rec.	SDPA	8	3	11	21
	Плацебо	6	4	10	
ВКУПНО		29	14	43	

Од табелата се гледа дека вкупно се опсервирани 43 пациенти, од кои 21 со дијагноза stomatitis aphtosa и 22 со дијаг-

ноза ulcera decubitalis. Од пациентите со дијагноза stomatitis aphtosa со SDPA беа третирани 8 од женски и 3 од машки пол, а со контролниот препарат 6 од женски и 4 од машки пол. Од пациентите со дијагноза ulcera decubitalis, со SDPA беа третирани 7 од женски и 4 од машки пол, а со контролниот препарат 8 од женски и 3 од машки пол.

На графиконот број 1 прикажано е времето за кое исчезнува болката по апликацијата на лекот, изразено во минути.

Безболноста по апликацијата на лекот и кај двете испитувани групи (со stomatits aphtosa и ulcera decubitalis), третирани со SDPA и контролниот препарат, настапува во временски интервал од 3 до 5 минути, меѓутоа кај најголем број испитаници безболноста настапува помеѓу 4 и 5 минути од апликацијата.

На графиконот број 2 е прикажано времетраењето на атхезивноста (SDPA+контролен препарат) кај испитуваните пациенти со ulcera decubitalis и stomatits aphtosa.

Кај најголем број од опсервираните пациенти пастата се задржува во устата помеѓу 3,5 до 4 часа.

На графиконот број 3 е прикажана големината на лезијата изразена во mm, следена секојдневно до конечната епителизација.

Од графиконот може да се види дека исчезнувањето на промените во групата пациенти третирани со SDPA настанува помеѓу 3-иот и 5-иот ден од третманот, кај пациентите со ulcera decubitalis, и 5-иот ден кај пациентите со stomatitis aphtosa. Додека кај пациентите третирани со контролниот препарат промени-

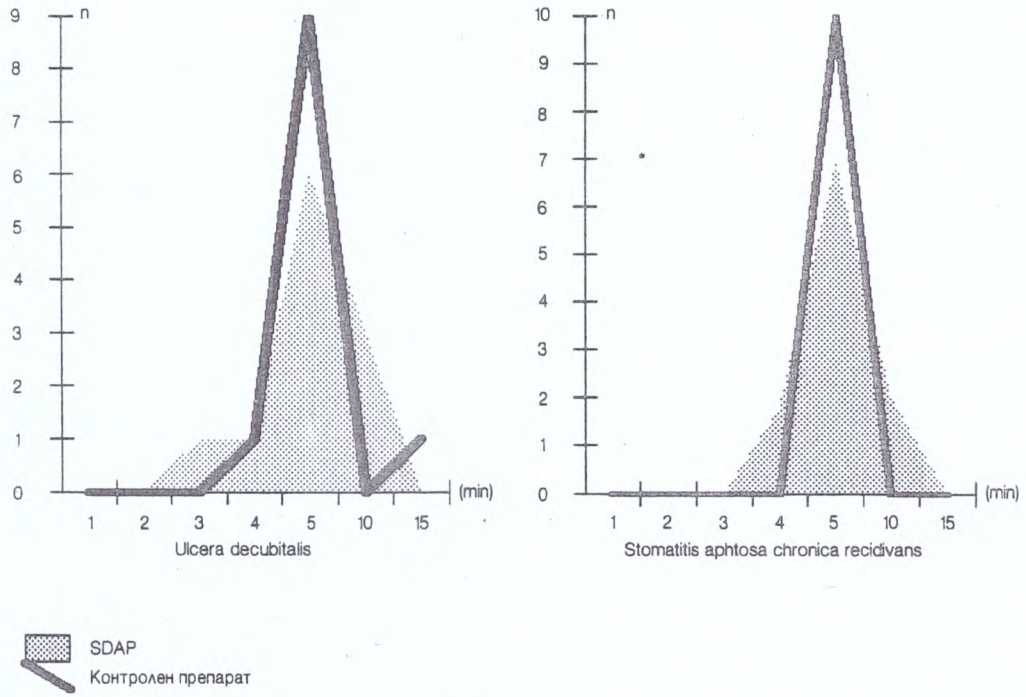

Графикон 1

те исчезнуваат помеѓу 6-иот и 11-иот ден.

На табелата број 2 е прикажано просечното време потребно за епителизација на промените кај пациентите со дијагноза stomatitis aphtosa и ulcera decubitalis, третирани со SDPA и контролниот препарат.

ТАБЕЛА 2. ПРОСЕЧНО ВРЕМЕ НА ЕПИТЕЛИЗАЦИЈА НА ПРОМЕНИТЕ СО STOMATITIS APHTOSA И ULCERA DECUBITALIS ТРЕТИРАНИ СО SDPA *И КОНТРОЛНИОТ ПРЕПАРАТ (ПЛАЦЕБО)*

Дијагноза	Испитуванлек	Денови	p
Ulcera decubitalis	SDPA	3,5±1,8	0,001
	Плацебо	7,8±2,5	
Stom.aph. chr.rec.	SDPA	3,7±1,9	0,005
	Плацебо	7,9±2,8	

Кај пациентите со дијагноза stomatitis aphtosa времетраењето на третманот со SDPA во просек изнесува 3,5 дена, а со контролниот препарат 7,8 и тие разлики се статистички значајни (p-0,001).

Терапискиот ефект на SDPA и контролниот препарат кај пациентите со декубитална улцера и афтозен стоматитис, изразено во проценти, прикажан е на табелата 3.

Во групата пациенти со дијагноза ulcera decubitalis терапискиот ефект со SDPA беше многу добар кај сите третирани 11 пациенти (100%), а кај втората група пациенти, со stomatitis aphtosa, кај 9 од вкупно 11 ефектот беше многу добар (81,82%), а добар кај 2 (18,18%) Во групата пациенти третирани со контролниот препарат ниту кај еден од испитуваните пациенти не беше забележан многу добар ефект. Слаб ефект е евидентиран кај 2 пациента со ulcera decubitalis (18,18%) и кај 2 пациента (20%) со stomatitis aphtosa. Без ефект контролниот препарат беше кај 9 пациенти (81,82%), од пациентите

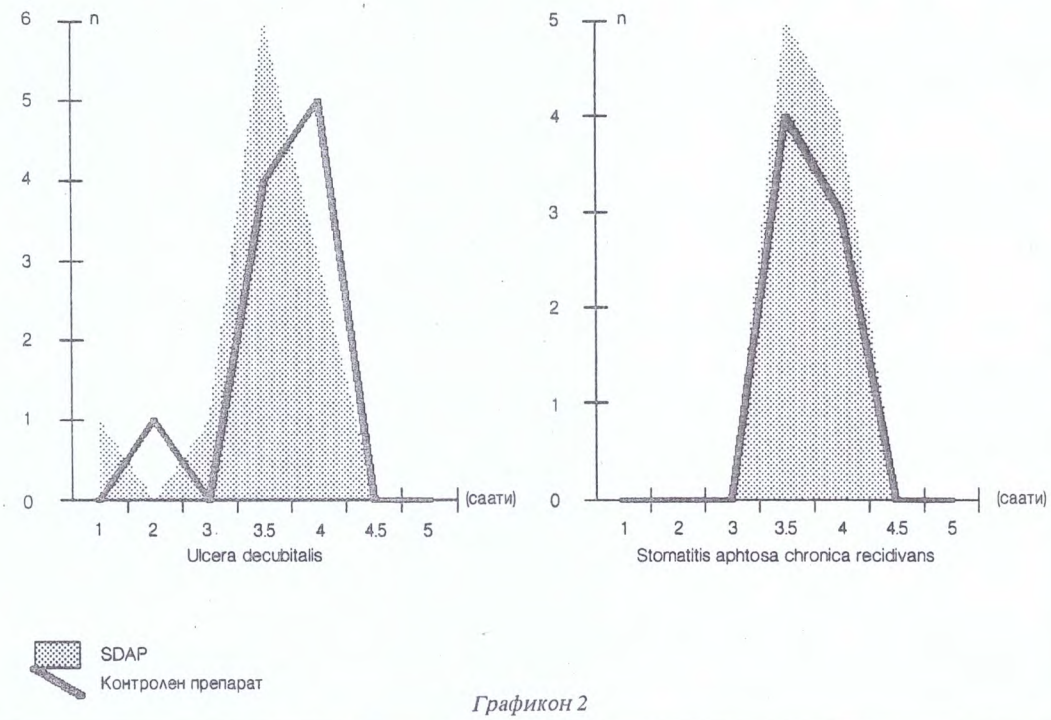

Графикон 2

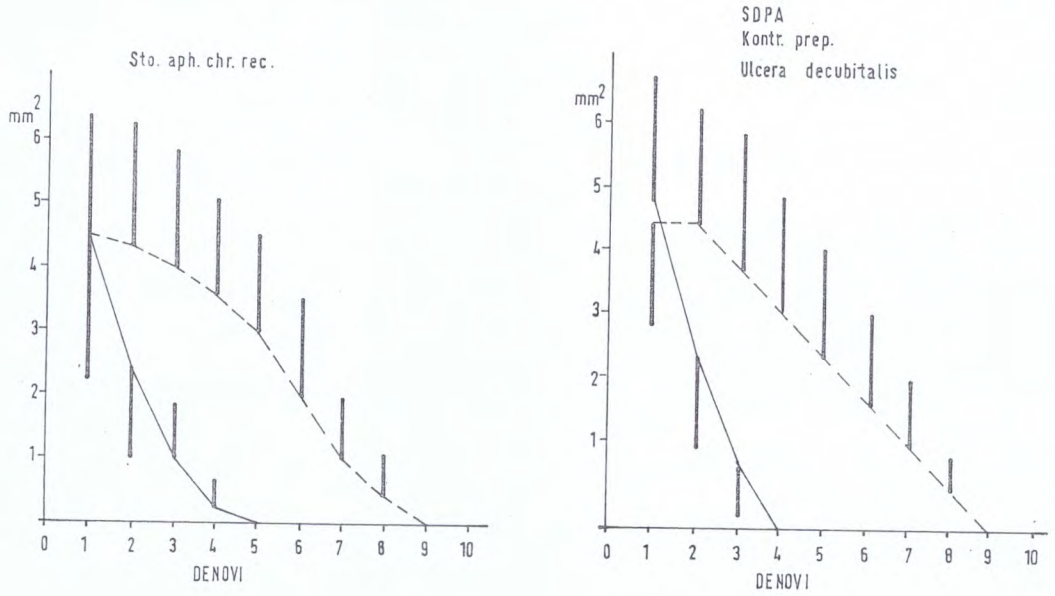

Графикон 3

со ulcera decubitalis, и кај 8 пациенти (80%) со stomatitis aphtosa.

ТАБЕЛА 3. ТЕРАПИСКИ ЕФЕКТ НА СДПА И КОНТРОЛНИОТ ПРЕПАРАТ КАЈ ПАЦИЕНТИ СО ДЕКУБИТАЛНА УЛЦЕРА И АФТОЗЕН СТОМАТИТИС

Тераписки ефект	Ulcera decubitalis				Stom. aph. chr. recidivans			
	SDPA		Плацебо		SDPA		Плацебо	
	n	%	n	%	n	%	n	%
Многу добар	11(100)				9(81,8)			
Добар					2(18,2)			
Слаб			2(18,2)				2(20,0)	
Безефект			9(81,8)				8(80,0)	

Дискусија

Од направените испитувања за терапискиот ефект на SDPA (Solcoseryl Dental Adhesive Paste) во третманот на пациентите со дијагноза stomatitis aphtosa и ulcera decubitalis јасно може да се види дека безболноста, како еден од субјективните симптоми, настанува во временски дијапазон од 3 до 15 минути, со најголем пик помеѓу 4-тата и 5-тата минута од неговата апликација. Безболниот период кај испитуваните пациенти обично перзистираше од 3,5 до 4 часа од моментот на апликацијата, односно траеше се дотогаш додека траеше и атхезивноста на пастата, што е условено од пектините кои влегуваат во нејзиниот состав.

Споредувајќи ја големината (површината) на лезиите во оралната празнина кај двете испитувани групи (пациенти со ulcera decubitalis и stomatitis aphtosa), може да се види дека во стартот на третманот не постојат статистички значајни разлики. Меѓутоа, понатаму, со третманот на SDPA доаѓа до намалување на големината на лезијата и тоа намалување претставува функција од времетраењето на третманот. Во однос на исчезнувањето на промените, во групата што е третирана со SDPA тие потполно епителизираат помеѓу 3-иот и 5-иот ден кај оние со дијагноза ulcera decubitalis, а 5-иот ден кај тие со дијагноза stomatitis aphtosa. Додека, кај пациентите третирани со контролниот препарат промените исчезнуваат, односно епителизираат помеѓу 6-иот и 11-иот ден. Просечното време на епителизација кај пациентите со дијагноза stomatitis aphtosa изнесува 3,5 дена кај третираните со SDPA, а кај третираните со контролниот препарат 7,8 денови. Тие разлики се високо значајни (p-0,001). Просечното време на третманот кај пациентите со трауматско оштетување на оралната лигавица третирани со SDPA изнесува 3,7 дена, а со контролниот препарат 7,9 денови и тие разлики се статистички значајни (p-0,005). Овие наши резултати за тераписките ефекти на SDPA кај пациенти со stomatitis aphtosa и ulcera decubitalis се во согласност со тие од Kryst и сор. (2), Felber и Gasser (1), Portered и сор. (5), Vamos и Kovesi (6) и други.

Во текот на клиничките испитувања, ниту кај еден пациент третирани со SDPA и контролниот препарат не се евидентирани несакани ефекти.

SDPA (SOLCOSERYL DENTAL ADHESIVE PASTE) IN THE TREATMENT OF STOMATITIS APHTOSA AND ULCERA DECUBITALIS

Nakova M., Belazelkoska Z., Bogdanovski I., Glavaš E.

Summary

SDPA is an oral local medicament composed of solcoseryl, polydocanol and adhesive paste. Its main biological effect is to activate cell methabolism, to stabilize fibroblast proliferation, to participate in new fibroblasts formation, by which it helps tissue reparation and regeneration and favours healing of damaged tissue.

The aim of this study was urged from its biological characteristics: to follow up therapy effects of SDPA in the treatment of aphtous stomatitis and decubital ulcera.

Our investigation was performed on 43 persons aged between 14 and 45, males and females, out of which 21 had aphtous stomatitis and 22 decubital ulcera. Results analysis shows occurance of symptoms free period in the group of patients treated with SDPA 4,5 minutes after application which lasts for 3,5 to 4 hours, untill the adhesivenes of the paste has vanished. SDPA treatment enhances significantly epithelisation of tissue and reduces time of clinical manifestation of symptoms.

Key words: stomatitis, aphtous; ulcer, decubital; oral manifestations; tissue conditioning

Литература

1. FELBER P, GASSER F. Dopeelblind klinische Prufung der Solcoseryl Dental Adhasivpaste bei der Behandlung von Prothesendruckstellen. Schweiz Mschr Zahnheilk 1983; 93:362.

2. KRYST L, KOWALIK S, BARTOWSKI B. Multicentre study of the treatment of alveolitis and radiostomatitis with Solcoseryl dental Adhesive paste. Fortschr Kiefer Gesichtschir 1984; 29.

3. JAGER KH, LEYBOLD K, MITENZWEI H, STAUDINGER LV, WALDSTATEN L. Die Forderung der Zellatmung durch einen Bludextract. Arzenmittelforsch 1975; 15:750.

4. HENNING G, PRZETAK C. Die Rolle der Stoffwechselerhoehung in der Mundchlimhaut bei Schmerz und Gewebsdefecten. ZWR 1976; 85:116.

5. POTERED H, RAUSCHE E, VINZENS K, KIENMAYER T, JASKULKA U, HENNING G. On the treatment of lesions on the buccal mucosa with Solcoseryl Adhesive Paste: A report on the experience gained over seven years. Quintessenz 1988; 39:633.

6. REICHEL H, WEIS C, LEICHTWEISS HP. Die wirkung eines Blutextraktes auf die Sauerstoffaufnahme isolierter kunstlich perfundiorter Nieren und Skeletmuskullen der ratte. Arzneimtteflorch 1965; 15:756.

7. REIDE UN. Uber den Einflub von Solcoseryl auf das Zellwachs Med Welt 1976; 26:122.

8. VAMOS I, KOWESEI G. Erfahrungen bei Anwendung der Solcoseryl Dental Adhesive paste. Report aus Kulonlenvomat 1982; 73:361.

9. WICKINGEN H. Uber die Wikung eines Blutextraktes auf die Wundhealing. Wien Med 1960; 90:110.