УДК: 616.314-77

ДОЛГОГОДИШНИ КЛИНИЧКИ РЕЗУЛТАТИ СО ИНТРАОСЕАЛНИ СИП ИМПЛАНТАНТИ И ИМПЛАНТАНТНО ФИКСИРАНИ КОНСТРУКЦИИ

Јорданов Б.[1], Ковачевска Г.[2]

[1]СТОМАТОЛОШКИ ФАКУЛТЕТ - Софија (Р Бугарија), Клиника за протетика
[2]СТОМАТОЛОШКИ ФАКУЛТЕТ - Скопје, Клиника за фиксна стоматолошка протетика

Во статијата е претставена клиничката анализа на долгогодишните резултати од вградувањето на интраосеални титаниумски имплантанти за протетичка рехабилитација на мастикаторниот апарат, кај пациенти со различни дефекти на забните редови по големина и местоположба.

Од 1995 г. до 2005 г. се поставени 135 имплантанти на 53 пациенти, 70 во горна вилица и 65 во долна вилица. Клиничкото испитување вклучува определување на подвижноста на реставрациите и контрола на компликациите од воспалителен и од невролошки карактер. При рендгенолошките испитувања се анализира загубата при создавањето коскена структура, односно зоната на просветлување околу имплантантите и е направена оценка на количеството маргинална коскена ресорпција.

86% од конструкциите се со мешани носачи - имплантанти и природни заби. Успешни имплантанти се 94,07%. Ако се има предвид дека неуспешните имплантанти се регистрирани во краток временски период по нивното вградување, а во периодот на набљудување се загубени само две конструкции, тоа укажува дека протетичката терапија со мостовски надоместоци врз имплантантите и природните заби дава одлични долгогодишни резултати.

Клучни зборови: интраосеални забни имплантанти, комбинирани забно-имплантантни мостовски конструкции, ниво на алвеоларната коска, маргинална коскена ресорпција

Поврзувањето на природните заби и имплантантите во заеднички протетички конструкции е дискутабилно прашање, кое предизвикува сериозна дискусија во современата специјализирана литература. Причина за тоа се суштинските разлики во подвижноста и во начинот на поврзување со коската на остеоинтегрираните имплантанти и природните заби. Имплантантот е здраво сраснат во виличната коска за разлика од природниот заб, кој се поврзува со коската со посредство на високодиференцираниот периодонтален лигамент. Оклузалните сили се концентрираат врз имплантантните носачи и се создаваат услови за појава на низа компликации од биомеханички карактер, нарушување на остеоинтеграцијата и неуспех како на имплантантите, така и на протетичката конструкција.

Во современата специјализирана литература се презентирани две основни тенденции во врска со прашањето за поврзувањето на природните заби и на имплантантите во заеднички фиксно-протетички конструкции:

Една група автори ја заштитува тезата дека при парцијална беззабост се препорачува протезирањето да се изврши само врз

носачи-имплантанти, без вклучување на природните заби како носачи на мостовската конструкција (7, 10, 11, 18, 19, 20, 21). Brånemark (9) препорачува изолирање на имплантантите од природните заби, изработување на оклузалните површини на протетичките конструкции од акрилатни материјали и осигурување на промена на протезите. Основна причина за оваа препорака се потенцијалните разлики на реакцијата на имплантантите и на природните заби кон статички и динамички оптоварувања.

Втора група автори го поддржува ставот дека соединувањето на имплантанти и природни заби како носачи на фиксни конструкции има повеќе предности (12, 13, 14, 16, 17, 22, 25, 27).

Клиничките доктори почнуваат постепено да ја модифицираат оригиналната концепција на Brånemark, како во однос на материјалите, така и во планирањето на протетичката терапија и изборот на протетичката конструкција. Денес сè почесто почнува да се изработуваат фиксни мостовски надоместоци, кои имаат носачи имплантанти и природни заби. Анализата на повеќегодишните резултати од клиничките и од рендгенолошките испитувања на повеќемина познати клинички-специјалисти по дентална имплантологија покажува дека протетичките конструкции со имплантантно-забни носачи се надежен и перспективен алтернативен метод за протетичка терапија на пациенти со парцијална беззабост.

Во изминативе 10 години предмет на интерес од наша страна се пациентите со парцијална беззабост, со препорака за имплантантно-протетичка рехабилитација на мастикаторниот апарат со мостовски надоместоци.

Поголемиот дел од изработените незаменливи имплантантни конструкции се со комбинирани носачи на мостовската конструкција-имплантанти и природни заби.

Цел на испитувањето е да се направи анализа на доцните клинички резултати од имплантантно-протетичката рехабилитација со мостовски надоместоци.

Материјал и метод

Во периодот од 1995 г. до 2005 г., кога ја применивме точната оригинална метода на СИП системот, поставивме последователно 135 интраосеални имплантанти на 53 пациенти, 28 жени и 25 мажи, на возраст од 16 до 63 години, за протетичка рехабилитација на мастикаторниот апарат. 70 имплантанти се поставени во горната вилица, а 65 во долната вилица. Сите имплантанти, кои беа вклучени во испитувањето, се од модел А (слика 1). Кај 51 пациент со различни по големина и вид дефекти на забните редови вградивме имплантанти како дистални, средишни и мезијални носачи, и за единечни реставрации. На два пациента со беззабна долна вилица им беа поставени 11 имплантанти, 4 како носачи за фронтален мост и траверсно-поставена парцијална протеза и 7 носачи на голема мостовска протеза со циркуларна (латеро-фронто-латерална) стабилизација.

Состојбата на имплантантите ја определивме врз основа на сеопфатни клинички и рендгенолошки анализи, со употреба на општоприфатените критериуми за успех на имплантантната терапија, формулирани од Albrektsson, Zarb, Worthington, Eriksson (8).

Испитувањето на пациентите го извршивме врз база на основните клинички и параклинички тестови во неколку фази.

1. Индекси за оценка на орално-хигиенски и гингивален статус (хигиенски индекс-HI, индекс на крвавење-PBI, калкулус индекс-CI)
2. Оценка на дефинитивното фиксирање на имплантантите:
   - палпација, перкусија
   - при пренесување на ротациони сили дали имплантантот е стабилен
   - метода на електронско регистрирање на подвижноста-периотест
3. Испитување на протезните конструкции:
   - испитување на пукнатини или фрактурирање на естетската конструкција

- со инструменти - со стоматолошка сонда, за утврдување на вертикална подвижност на конструкцијата (расцементирање на врските)

4. Проверка на оклузијата и на артикулацијата
   - визуелно-формирање на абразивни фасети
   - со артикулациона хартија - предвремени контакти, артикулациони блокади
5. Специјални клинички тестови. При испитувањето на 29 интраосални СИП имплантанти на 10 пациенти, за период од 24 месеци ги користевме специјалните клинички тестови, во сооднос со специфика на корозивните процеси во биолошката средина - тест за алергиска чувствителност кон легурите на титан, кобалт-хром-молибден и хром-никел (patch-test), фокална дијагностика, регистрирање на корозивните потенцијали.
6. Рендгенски испитувања-сегментирани рендгенографии и ортопантомографии за оценка на периимплантантната коска. Нивото на алвеоларната коска и површината на имплантантот опфатена со коскено ткиво се основни предуслови за успешната остеоинтеграција (слика 2).
7. За дополнување на општите критериуми за испитување на успехот, ја оценивме состојбата на имплантантите според „Таблицата за квалитет на имплантантите", предложена од Misch (24).

Рендгенската оценка ја извршивме според два различни метода.

1. Метода van Steenberghe која ја модифицираме за примена кај СИП системот, само за сегментни рендгенографии со паралелна техника. За ориентација ја одбравме основата на имплантантната „чашка", или границата меѓу машинско обработениот полиран цилиндричен дел и направената површина меѓу извитканиот винтов обработен апикален сегмент.

Со двостран шублер го меревме растојанието меѓу основата на имплантантниот цилиндер и горната површина на алвеоларната коска, мезијално и дистално на секој имплантант (слика 3). Бидејќи е позната дол-

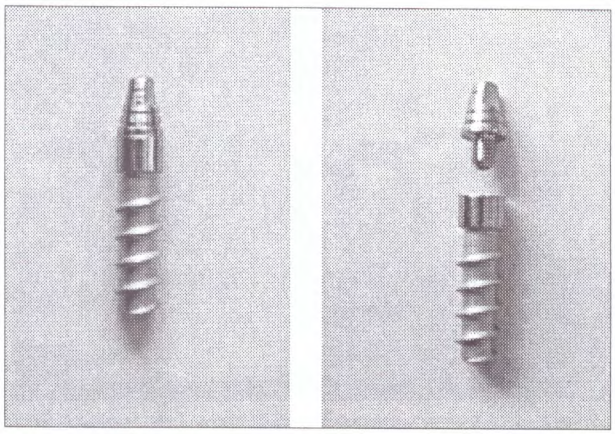

Слика 1. *Интраосеален титаниумов имплантант од СИП системот, модел А*

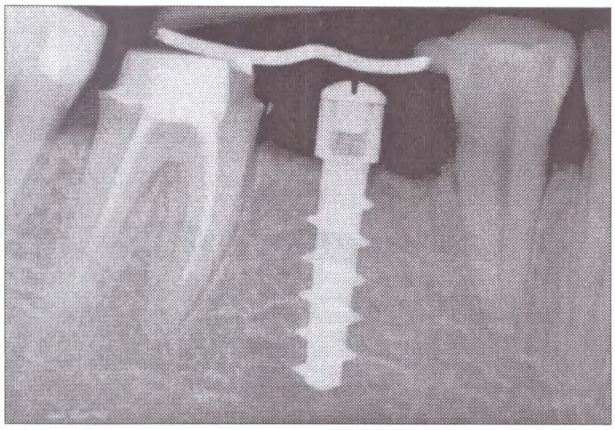

Слика 2. *Контролна рендгентска снимка по 3 месеци од имплантирањето. Имплантантот е густо обвиткан (опфатен) со коскено ткиво со трабекуларна градба, без зона на просветлување*

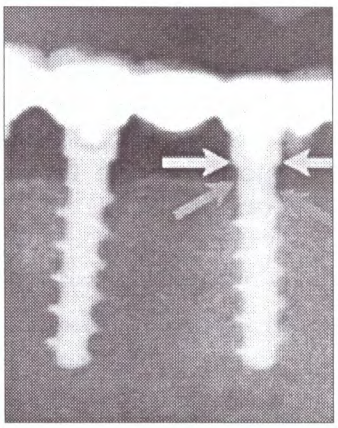

Слика 3. *Рендгенско испитување по методата на van Steenberghe вклучува мерење на растојанието меѓу основата на имплантантниот цилиндер (сина стрелка) и маргиналната коска (црвена стрелка), мезијално и дистално на секој имплантант*

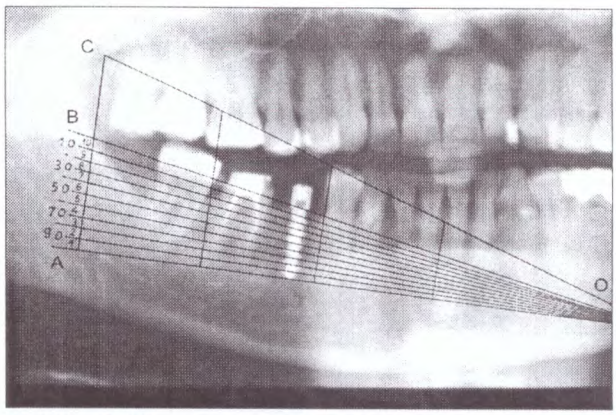

Слика 4. *Ориентирање на скалата поставена врз рендгентската снимка, при мерење на мезијалната страна на имплантантот*



Графикон 1. *Распределба на 65 имплантантно фиксирани конструкции според видот на носачите*

жината на имплантантот, лесно може да се процени колку изнесува процентот на маргиналната коскена ресорпција.

2. Методата на Куликов, модифицирана од Попов и Анастасов, за користење во денталната имплантологија на ортопантомографски и сегментирани снимки. Се употребува проширна скала за мерење на промените во нивото на алвеоларната коска. Скалата се поставува врз рендгенската слика и се ориентира со обезбедување на следниве услови:

   а) вертикалните отсечки на скалата да бидат поставени на надолжната оска на испитуваниот имплантант;

   б) врвот на имплантантот да лежи на основната линија на скалата ОА;

   в) основата на имплантантниот цилиндер да биде до линијата ОБ. Проекцијата на работ на алвеоларната коска меѓу линиите го определува процентот на ресорбираната и постојната коска по должината на имплантантот. Во случајот е прикажано ориентирањето на скалата преку рендгенографската слика, при мерење на мезијалната страна на имплантантот (слика 4).

Со овој начин објективно ја утврдивме промената на коската околу имплантантите и направивме оценка на количеството на маргиналната коскена ресорпција. За следење на динамиката на периимплантантната коскена ресорпција се споредува првобитната положба на имплантантот кон горната површина на алвеоларната коска, со нивото на коската, утврдено на крајот од контролниот период (или на следната клиничка контрола).

Кај 25 пациенти со 75 имплантанти ја употребивме оригиналната метода на Узунов и Јорданов, за претоперативна подготовка и постоперативна противвоспалителна терапија со зрачење со хелиумски-неонов ласер.

Контролните прегледи ги вршевме секојдневно во текот на првата седмица по имплантирањето, еднаш месечно до крајот на периодот на заздравување, на 3 месеци во првата година по протетичката рехабилитација, а потоа на секои 6 месеци.

Резултати и дискусија

Резултатите од клиничкото и од рендгенолошкото испитување покажаа 94,07% успех на имплантантите - успешни 127, неуспешни 8. Функционалниот период на 68 од имплантантите е над 5 години (од 5 до 10 години), а 59 имплантанти се во функција до 5 години.

Изработени се општо 65 протетички конструкции, од кои 54 мостовски надоместоци со комбинирани носачи на мостовската конструкција-имплантанти и природни заби, 4 конструкции само над имплантантни носачи и 7 поединечни коронки (графикон 1). Бројот на имплантантните носачи во сите мостовски протези е 123, а за поединечни

коронки е 7. Протетичката рехабилитација беше само со металкерамички конструкции, со исклучок на една пациентка со беззабна долна вилица, каде беше изработена голема металкомпозитна мостовска конструкција со 7 имплантантни носачи. Сите конструкции се цементирани со носачите со дефинитивен цемент. Високиот процент на успех (94,07%) е показател, како за надежноста на приложениот систем на винтови имплантанти (СИП), така и за ефективноста на избраната метода за протетичка рехабилитација на парцијално беззабните пациенти.

Неуспешни се 4 поединечни имплантанти-носачи на мостовски конструкции, од кои 3 се користени како носачи во комбинирана забно-имплантантна конструкција и 1 предвиден за самостоен носач во имплантантен мост. Пет од неуспешните имплантанти се евидентирани во рамките на тримесечен период на заздравување, а останатите 3 непосредно по протезирањето.

Клиничката состојба на останатите 127 имплантанти е оптимално-ригидно фиксирање без хоризонтална и вертикална подвижност, недостаток на болка или на чувствителност при палпација.

Приказ на случаи

1. Пациент, машки пол, на возраст од 50 г., со дијагноза Adentia partialis d.p. 12, 14, 15, 16, 17, 24, 25, 26, 34, 36, 37, 45, 46, 47. Причина за губење на забите биле кариесот и неговите последици. Претходната протетичка терапија била со акрилатни коронки на 11, 21, 22, 23 и две променливи акрилатни парцијални протези со жичени куки.

Пациентот побара помош за протетичка рехабилитација со фиксни конструкции. Беше индицирана неопходна пародонтална и ендодонтска подготовка на 11, 21, 22, 23, 27, 35 и 38 заби. При планирањето за рехабилитација се постави индикација за вградување на 5 дополнителни имплантантни носачи во областа на 14, 15, 16, 34, 35, 36 и изработување на 3 мостовски надоместоци, со комбинирани носачи на мостовската конструкција-имплантанти и природни заби. На парааксијалните реконструкции при СТ се евидентира неповолен наклон на максиларниот алвеоларен гребен во областа на имплантирањето. Имплантантните супраструктури ги изработивме со титаниумски надградби и композитен материјал, под агол кон надолжната оска на имплантантните тела. Имплантантно-протетичката терапија во горната вилица беше реализирана со голема мостовска конструкција со циркуларна стабилизација (слика 5 - 11).

2. Пациент, машки пол, на возраст од 43 г., со дијагноза Adentia partialis d.p. 15, 17, 25, 27, 34, 36, 37, 45, 46, 47. Мастикаторниот апарат е во тешка состојба - индикација за претходна хируршка и ендодонтска подготовка, изразен феномен на Попов-Годон и неопходност од воспоставување оклузална рамнина, нецелосна мастикаторна функција и опасност од сериозни натамошни компли-

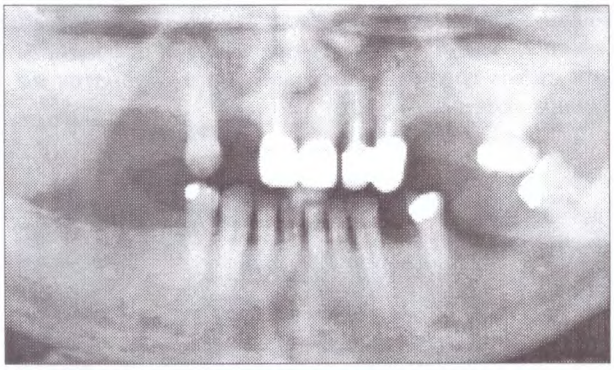

Слика 5. *Ортопантомографска снимка пред терапијата. Пациентот е на возраст од 49 г., со различни по вид, големина и местоположба на ДЗР*

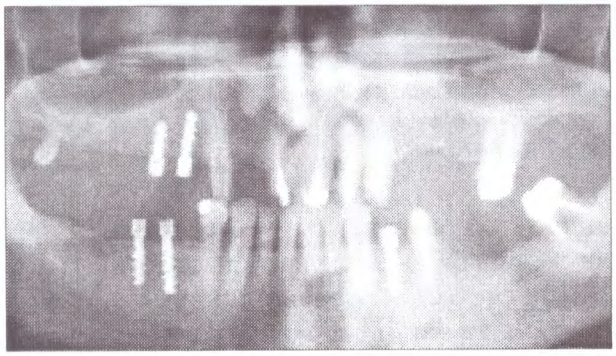

Слика 6. *Како дополнителни носачи се поставени 5 имплантанти во регијата на 15, 16, 34, 45, 46*

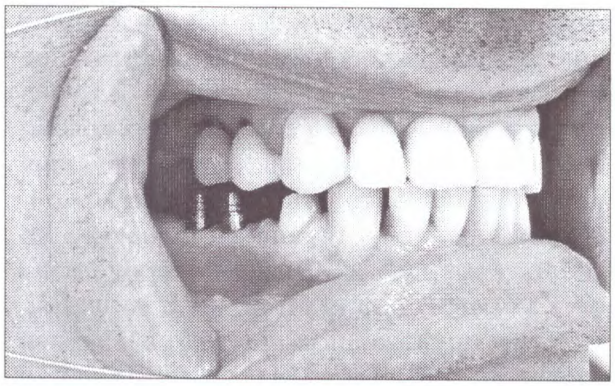

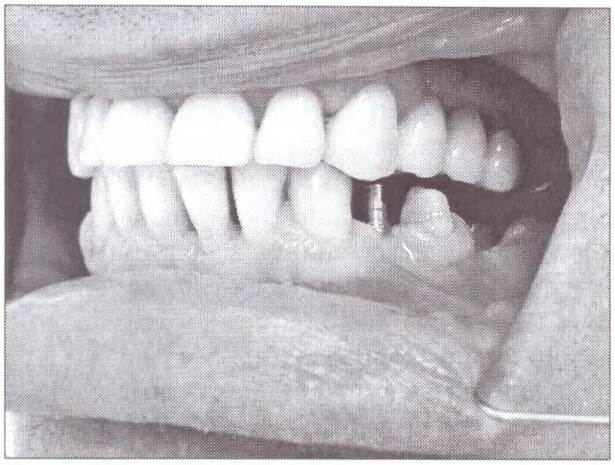

Слика 7. *Имплантантните абатменти и препарираните забни трупчиња пред земањето отпечаток од горниот забен ред*

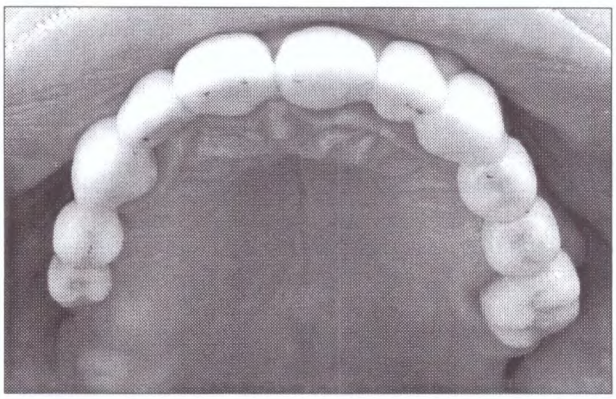

Слика 8. *Завршената голема мостовска конструкција со комбинирани носачи и циркуларна стабилизација во горната вилица*

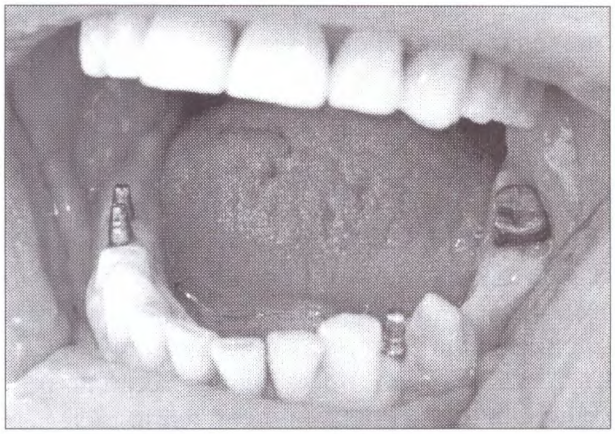

Слика 9. *Имплантантните абатменти и препарираните забни трупчиња пред земањето отпечаток од долниот забен ред*

кации како резултат од дејството на механизмите на функционалната патологија.

Првенствено извршивме протезирање во горната вилица со металкерамички мостовски конструкции. Во долната вилица поставивме 4 дополнителни имплантантни носачи во регијата на 34, 36, 45 и 46. За постепено, прогресивно оптоварување на имплантантите, по 3-месечен период на заздравување, изработивме привремени акрилатни мостови со 30-дневен функционален период.

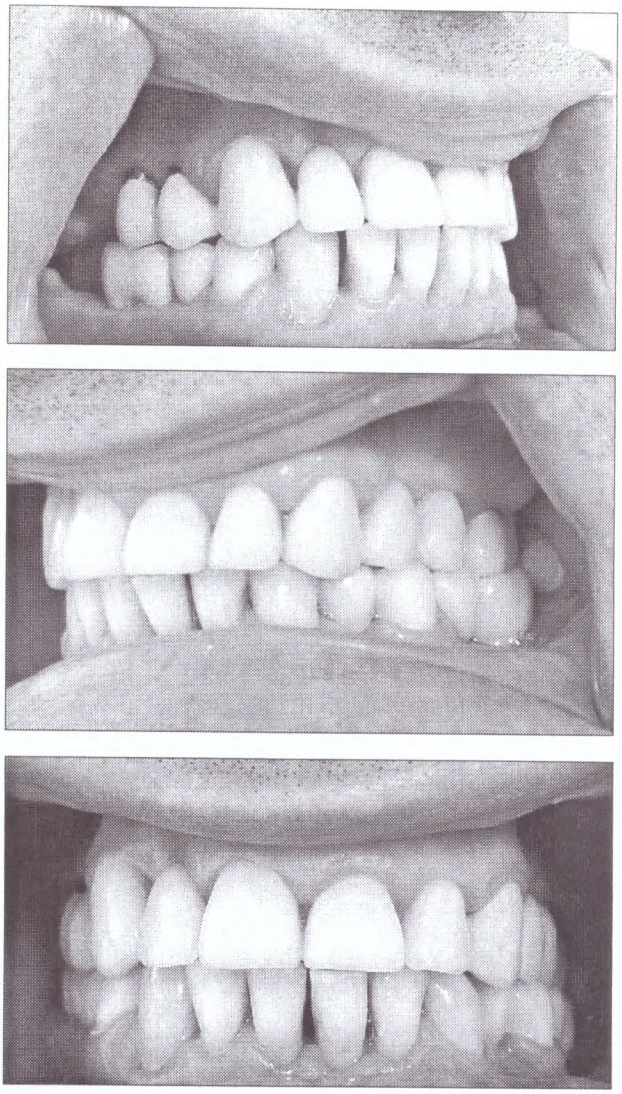

Слика 10. *Крајниот резултат од имплантантно-протетичката рехабилитација во централна оклузија-десно, лево и фронтално*

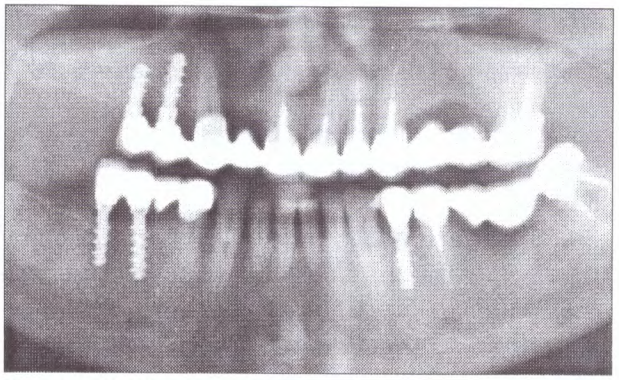

Слика 11. *Крајниот резултат од имплантантно-протетичката рехабилитација во централна оклузија-ортопантомографија*

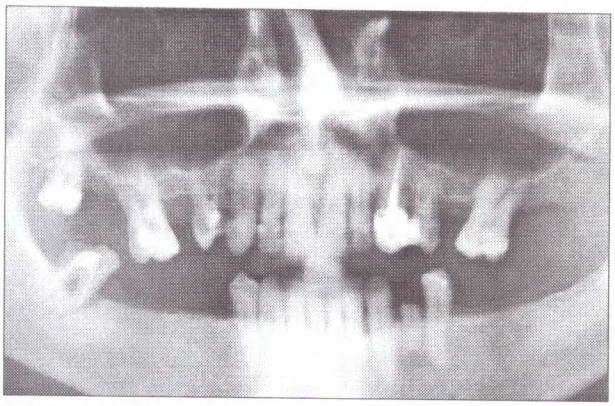

Слика 12. *Ортопантомографска снимка пред третманот. Пациентот на возраст од 43 г., со различни по вид, големина и местоположба ДЗР*

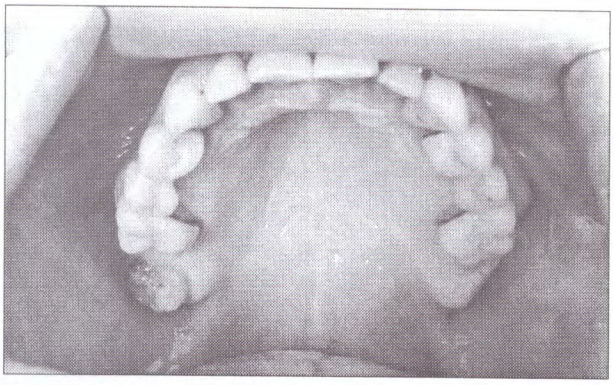

Слика 13. *Завршена протетичка рехабилитација во горната вилица со конвенционални мостовски конструкции*

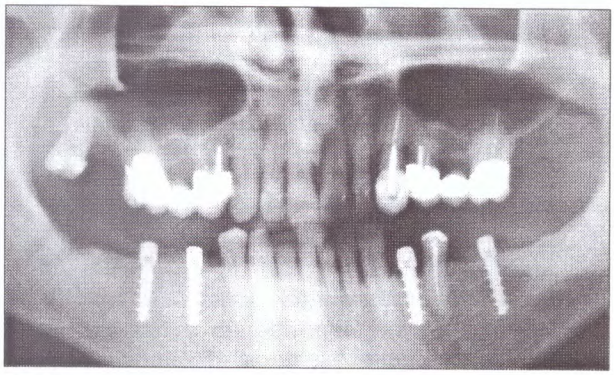

Слика 14. *Како дополнителни носачи се поставени 4 имплантанти во регијата на 34, 36, 45, 46*

Имплантантно-протетичката терапија беше завршена со изработка на две мостовски конструкции врз комбинираните носачи-имплантанти и природни заби (слика 12 - 17).

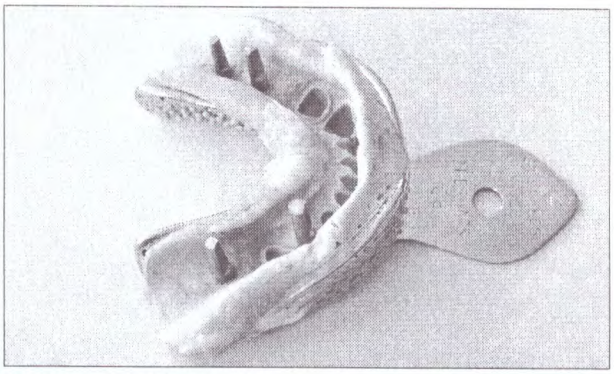

Слика 15. *Употребивме индиректна техника за отпечаток, со имплантантни аналози-штифтови за моделирање и оригинални титаниумски абатменти од СИП системот. Двофазен силиконски отпечаток со вклучени трансферни елементи во него*

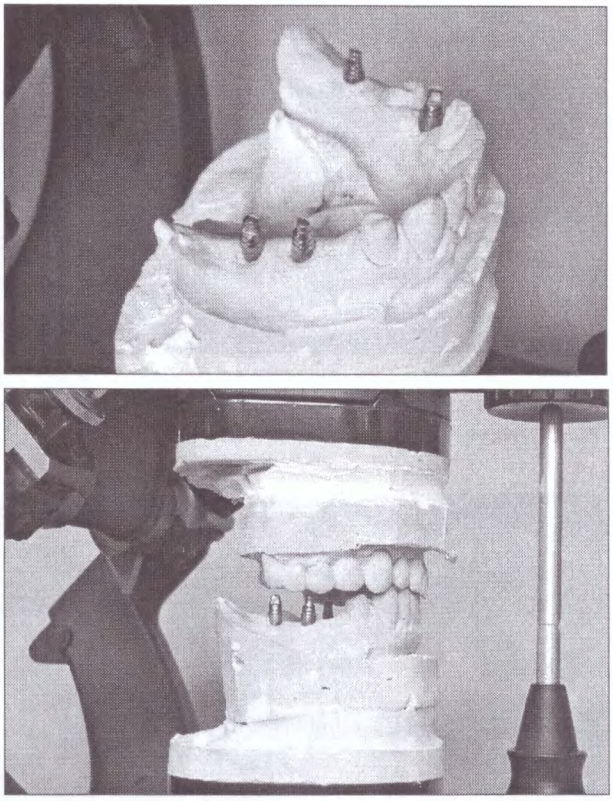

Слика 16. *Точната положба на имплантантите и абатментите е пренесена од устата на пациентот на работниот модел*

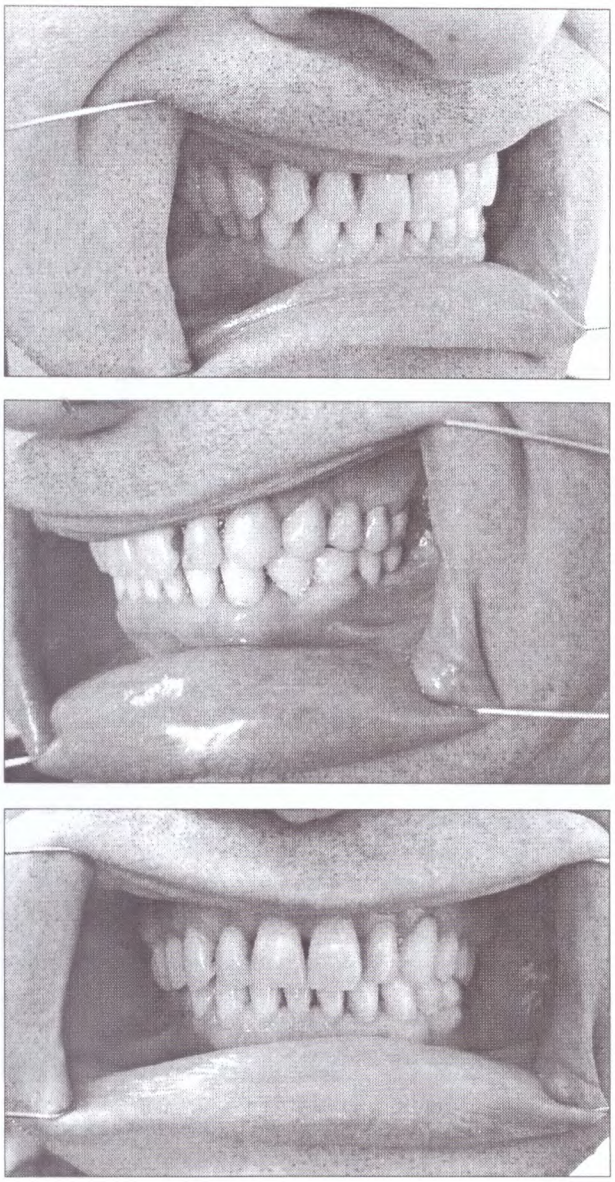

Слика 17. *Крајниот резултат од имплантантно-протетичката рехабилитација со мостовски конструкции изработени над комбинирани носачи-имплантанти и природни заби десно, лево и фронтално*

Резултати од рендгенските испитувања

Средните вредности на мезијалната страна се 10,63% и 10,94% за методата на van Steenberghe (31) и на Куликов-Попов-Анастасов (1, 3, 4) соодветно. Стандардните отстапувања се приближно еднакви (5,54% и 5,63%).

Средните вредности на дисталната страна се 12,57% и 12,96% за методата на van Steenberghe и Куликов-Попов-Анастасов соодветно. Стандардните отстапувања се приближно еднакви (6,39% и 6,42%).

Двете методи за рендгенско испитување се статистички анализирани и констатирани

се разликите. За статистичката анализа го користевме Student-овиот t-тест, со 102 степени на слобода. Разликите се објаснуваат со различните начини на заокружување кај двете методи.

Средните разлики од 0,1% за мезијалната страна и 0,2% за дисталната страна на 0,01 mm и 0,02 mm грешка при мерењето на резултатите се незначителни.

Нивото на алвеоларната коска е во границите на 10,63%-12,96% коскена ресорпција. Во следното испитување периимплантантното коскено ткиво може да се определи како трабекуларно. По функционален период со времетраење над 3 години околу некои имплантанти се гледа зголемена коскена површина, но не и кортикализација (слика 18).

Анализата на резултатите од извршеното клиничко и рендгенолошко испитување покажа висок процент на успех, исто како на имплантантите (94,07%), така и на имплантантните мостовски протези (96,55%). Резултатите се идентични со тие на повеќе врвни специјалисти - имплантолози, како Jemt и др. (15)-97%, Quirynen и др. (26)-93,9%, Tangerud и др. (30)-93,2%.

Зачувувањето на висината на алвеоларната коска е основен фактор за функционална вредност на имплантантите и за протетичките конструкции. Според испитувањата на Strid (29), маргиналната коскена ресорпција по времето на периодот на заздравување и фазата на ремоделирање е околу 1,3 mm во горната вилица и 1,0 mm во долната вилица. Околу 1 година по протезирањето се установува баланс и годишната маргинална коскена ресорпција се редуцира до 0,1 mm. Albrektsson (8) дозволува до 0,2 mm ресорпција годишно.

Според резултатите од нашите испитувања, маргиналната коскена ресорпција по времето на периодот на заздравување, фазата на ремоделирање и по првата година од протетичката рехабилитација е во рамките на нормалата и е соодветна на резултатите од испитувањата на Strid (29) и критериумите на Albrektsson и др. Можеме да заклучиме дека не постои опасност од биомеханички проблеми поради зголемувањето на клиничката коронка за сметка на коскено-имплантантната површина.

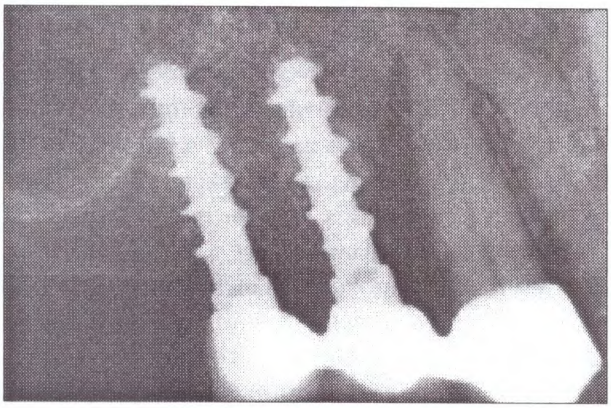

Слика 18. *Пациентка на возраст од 71г. Околу имплантантите во регијата на 14, 15 јасно се гледа зголемена трабекуларна густина по 10-годишен функционален период*

Извршената анализа на периимплантантната коска во однос на нејзината густина и градба покажа дека сите успешни имплантанти се густо обвиткани од коскено ткиво со трабекуларна градба.

Понекогаш се гледа присуството на компактен слој со дебелина од 0,5 mm до 1,0 mm (29). При винтови интраосеални имплантанти, кои беа предмет на нашето испитување, не беше потврдена кортикализација.

Од изработените 58 мостовски конструкции со различна големина, од еден заб и еден имплантант до големи циркуларни конструкции со значителен број носачи-имплантанти и природни заби, неуспешни се две конструкции-една со комбинирани носачи и една целосно врз имплантанти. Високиот процент на успех во денталната имплантологија може да се објасни со фактот дека при планирањето на имплантантно-протетичката терапија се запазени општо применливите основни правила за протезирање со фиксни конструкции, како и принципите за рехабилитација со мостовски конструкции воведени од бугарската школа (2, 5). Оригиналната метода која ние ја приложивме за претоперативна подготовка и постоперативна противвоспалителна терапија со хелиум-не-

онов ласер, исто така, придонесе за добрите крајни резултати (6).

За имплантантно-протетичка рехабилитација на 46 пациенти со парцијална беззабост ги користевме само металкерамичките мостовски конструкции, фиксирани со дефинитивен цемент врз комбинираните носачи-имплантанти и природните заби, што е спротивно на теоријата на Brånemark (9), кој препорачува мостовски конструкции изработени од златни легури фасетирани со акрилатни оклузални површини, изолирање на имплантантите од природните заби и изработување конструкции само врз имплантантни носачи. Најчести проблеми кои се јавуваат при мостовско протезирање врз имплантанти и природни заби се кариес или фрактура на носачите на мостовската конструкција, периапикални лезии, расцементирање на врските (коронките), забна интрузија и фрактурирање на естетската фасетирана површина. Во рамките на 10-годишен контролен период не евидентиравме клинички проблеми и компликации од таков карактер, со исклучок на два случаја на делумно напукнување и фрактурирање на порцеланот. Анализата на резултатите од нашите испитувања со мостовски конструкции поставени врз комбинирани носачи на мостот покажува дека при фиксираните конструкции со цемент за дефинитивно цементирање меѓу носачите, за период од 10 години не се евидентирани случаи на забна интрузија.

Од посебна важност при планирањето на терапијата за протезирање со комбинирани забно-имплантантни мостовски конструкции е клиничката оценка на потенцијалните носачи-природните заби. Предложената шема од Misch (23), за оценка на состојбата на природните заби како носачи на мостовската конструкција е тешка за употреба во практиката, поради немањето можност да се предвиди динамиката на биолошките фактори за толку долг временски период. При планирање на имплантантно-протетичката терапија со мостовски конструкции врз комбинирани носачи се сретнуваме со тенденцијата да се обезбеди голема предност на имплантантниот или пародонталниот блок (5), а природните заби, вклучени во блокот, да бидат клинички здрави, со минимална клиничка подвижност. При поголеми конструкции и запазување на принципите за аголна и циркуларна стабилизација, може да се вклучат и природни заби со патолошка подвижност од I степен, во согласност со гледиштето на Rangert (28), бидејќи при циркуларните реставрации мастикаторните сили ги оптоварува носачите, пред сè, во аксијална насока.

Анализата на нашите доцни клинички резултати од имплантантно-протетичката терапија со мостовски конструкции дава основа за формулирање на следниве заклучоци:

1. Продолженото испитување на 135 интраосеални титанови имплантанти (СИП) покажа среден успех 94,07% за период од 10 години.
2. При поврзување на 105 интраосеални имплантанти (СИП) и 114 природни заби како носачи во 54 мостовски протези е утврден 96,30% успех на конструкциите и 97,14% успех на имплантантите за период од 10 години.
3. Ригидните металкерамички мостовски конструкции, фиксирани со дефинитивен цемент за носачите-интраосеални имплантанти и клинички здрави природни заби, имаат долгорочна функционална вредност (10 години до овој момент), при запазување на конструкционите принципи и правила за имплантантно-мостовско протезирање.

LONG-TERM CLINICAL RESULTS WITH ENDOSSEOUS SIP IMPLANTS AND FIXED RESTORATIONS

Jordanov B., Kovačevska G.

Summary

This study includes a retrospective clinical evaluation of osseointegrated titanium implants in the prosthetic rehabilitation of 53 partially edentulous patients. 135 endosseous implants were installed between 1995 and 2005, 70 in the upper jaw and 65 in the lower jaw.

Clinical evaluation included mobility measurement of the restorations and control of infectious or neurologic complications. Radiologically the absence of radiolucency around the fixtures was checked by the observer, who also performed quantitative evaluation of marginal bone resorption. 89% of the prostheses were connected to natural teeth.

The success rate for the individual fixtures was 94.07%. Since the most failures occurred before the prosthetic rehabilitation and only two of the 54 fixed prostheses were lost during the observation period, this study supports the concept that implant-tooth bridge restorations can successfully be applied to the rehabilitation of partially edentulous patients.

Key words: endosseous dental implants, combined tooth-implant supported fixed prostheses, alveolar bone height, marginal bone loss

Литература

1. Анастасов Ив. Метод за измерване на атрофията на долночелюстната алвеоларна кост. Стом. (С) 1989, 6, 47-50.
2. Балабанов М. Моделно лята кламерна протеза. София, Медицина и физкултура, 1970, 168.
3. Куликов Ив. Функционални изследвания върху подвижността на зъбите в норма и патология. Кандидатска дисертация. София, 1976.
4. Попов Н. Зъбопротезна имплантология (към стоматологията на XXI век). София, Индекс, 1999, 276-281.
5. Попов Н. Зъбопротезна имплантология (към стоматологията на XXI век). София, Индекс, 1999, 143-148.
6. Узунов Ц., Йорданов Б. Приложение на хелий-неоновия лазер в зъбопротезната имплантология. Стоматолог-21, vol. I, 2000, 4:22-25.
7. Adell R, Lekholm U, et al. A 15-year study of osseointegrated implants in the treatment of the edentulous jaw. Int J Oral Surg, 1981; 10:387-416.
8. Albrektsson T, Zarb G, Worthington P, Eriksson A. The long-term efficacy of currently used dental implants. A review and proposed criteria of success. Int J Oral Maxillofac Implants 1986; 1:11-25.
9. Brånemark PI. ?sseointegration and its experimental background. J Prosthet Dent, 1983; 50(3):399-410.
10. Brånemark PI, Hansson BO, Adell R, Breine U, Lindsröm J, Hallen O, Ölmman A. Osseointegrated implants in the treatment of the edentulous jaw. Experience from a 10-year period. Stockholm 1977, Almquist and Wiksell.
11. Davarpanah M, Martinez H. Manuel d'implantologie clinique, Editions CdP, 1999.
12. Eckert SE. Retrospective review of 1170 endosseous implants placed in partially edentulous jaws. J Prosthet Dent 1998; 79:415-21.
13. Fugazzotto PA, Kirsch A, Ackermann KL, Neuendorff G. Implant/tooth-connected restorations utilizing screw-fixed attachments: a survey of 3,096 sites in function for 3 to 14 years. Int J Oral Maxillofac Implants 1999; 14(6):819-23.
14. Gunne J, Astrand P, Ahlen K, Borg K, Olsson M. Implants in partially edentulous patients: a longitudinal study of bridges supported by both implants and natural teeth. Clin Oral Impl Res 1992; 3:49-56.
15. Jemt T, Lekholm U, Adell R. Osseointegrated implants in the treatment of partially edentulous patients: a preliminary study on 876 consecutively placed fixtures. Int J Oral Maxillofac Implants 1988 Fall; 4(3):211-7.
16. Kayacan R, Ballarini R, Mullen RL. Theoretical study of the effects of tooth and implant mobility differences on occlusal force transmission in tooth/implant-supported partial prostheses. J Prosthet Dent 1997; 78:391-99.

17. Kirsch A, Mentag PJ. The IMZ endosseous two phase implant system: a complete oral rehabilitation treatment concept. J Oral Implantol 1986; 12(4):576-89.
18. Lekholm U. Clinical procedures for treatment with osseointegrated dental implants. J Prosthet Dent 1983; 50(1):116-20.
19. Lekholm U. Osseointegrated implants in the treatment of partially edentulous jaws: a prospective 5-year multicenter study. Int J Oral Maxillofac Surg 1993; 8:635-40.
20. Lindh T, Back T, Nystrom E, Gunne J. Implant versus tooth-implant supported prostheses in the posterior maxilla: a 2-year report. Clin Oral Implants Res 2001; 12(5):441-9.
21. Lundgren D, Laurell L, Falk J, Ericsson I. Distribution of occlusal forces in a dentition unilaterally restored with a bridge construction supported on osseointegrated titanium implants. In: Von Steenberghe D, Albrektsson T, Brånemark PI, Henry PJ, Holt R, Linden G. Tissue integration in oral and maxillofacial reconstruction. Amsterdam: Excerpta Medica, 1986, 333.
22. McGlumphy EA, Campagni WV, Peterson LJ. A comparison of the stress transfer characteristics of a dental implant with a rigid or a resilient internal element. J Prosthet Dent 1989; 62(5):586-93.
23. Misch CE. Contemporary implant dentistry. St. Louis, Mosby, 1996, 37-39.
24. Misch CE. Contemporary implant dentistry. St. Louis, Mosby, 1996, 175-180.
25. Nishimura RD, Ochiai KT, Caputo AA, Jeong CM. Photoelastic stress analysis of load transfer to implants and natural teeth comparing rigid and semirigid connectors. J Prosthet Dent 1999; 81:696-703.
26. Quirynen M, Naert I, van Steenberghe D, Dekeyser C, Callens A. Periodontal aspects of osseointegrated fixtures supporting a partial bridge. An up to 6-years retrospective study. J Clin Periodontol 1992; 19(2):118-26.
27. Radnai M, Fazekas A, Vajdovich I, Kostinek D. [Clinical study of tooth-to-implant supported fixed partial dentures]. Fogorv Sz 1998; 91(7):195-202.
28. Rangert B. Biomechanics of the Brånemark system. Aust Prosthodont J 1995; 9 Suppl: 39-48.
29. Strid KG. Radiographic results. In: Brånemark PI, Zarb G, Albrektsson T, eds. Tissue integrated prostheses. Chicago: Quintessence Publ. Co. 1985, 187.
30. Tangerud T, Gronningsaeter AG, Taylor A. Fixed partial dentures supported by natural teeth and Brånemark system implants: a 3-year report. Int J Oral Maxillofac Implants 2002; 17(2):212-9.
31. Van Steenberghe D. A retrospective multicenter evaluation of the survival rate of osseointegrated fixtures supporting fixed partial prostheses in the treatment of partial edentulism. J Prosthet Dent 1989; 61:217-23.