УДК : 616.71-007.234-084

УЛОГАТА НА ФЕМ 7 (ХОРМОНСКА ТЕРАПИЈА) ВО САНАЦИЈА НА КОСКЕНИТЕ ДЕФЕКТИ КАЈ ПОСТМЕНОПАУЗАЛНИ ЖЕНИ (РЕНДГЕНОЛОШКА И КОМПЈУТЕРСКА АНАЛИЗА)

Симјановска Љ., Антовска В., Симјановски С.

СТОМАТОЛОШКИ ФАКУЛТЕТ - Скопје, Клиника за орална хирургија,
Клиника за гинекологија и акушерство

Денес медицината ја става жената во повластена положба во однос на мажот. Со пронаоѓањето на ХЗТ (Хормон Заместувачка Терапија), таа ја исправа неправдата на природата, која жената ја осуди на менопауза со декади порано од онаа на мажот.

Оваријалните хормони се важни регулатори на коскениот метаболизам. Денес веќе е докажано специфично нуклерано врзување на естрогените и присуство на mRNK за естрогенски рецептори во нормални хумани остеобласти и се демонстрирани „in vitro" биолошки ефекти на естрогените врз пролиферација и диференцијација на остеобластите и индукција на синтеза на прогестеронски рецептори во хуманите остеокласти како и индукција на генска транскрипција на проколаген тип I и трансформирачки фактор на раст (Calvard12).

Естроген-рецепторите се демонстрирани во јадрото и /или цитоплазмата на различни клетки во човековата кожа како и во клеточните макрофаги, фибробласти, ендотелијални клетки, а сите играат улога во процесот на заздравување при што сугерираат директен ефект на естрогените како врз интактна, така и врз повредена кожа.

Зараснување на раните во усната празнина е многу сложен биолошки процес кој вклучува голем број механизми, а се разликува од другите типови на зараснување на рани во човековиот организам поради специфичната особеност и локалните услови во кои се наоѓа таа; перманентно присуство на плунка, голем број на микроорганизми, богата васкуларизација и иневација, неможност за имобилизација и заштита на раната од нормалното функционирање на устата.

Клучни зборови: хормон заместувачка терапија, коскени дефекти, оваријални хормони, остеопороза

Човековото тело преку целиот свој живот ја разградува и изградува својата коскена маса, при што во овој процес на регенерација телото креира нов скелет на секои пет години (4). Женското тело ја завршува изградбата на коскената маса до 25 година (3). Според Kenny Am тој период на дефинитивна коскена изградба е меѓу втората и третата декада- 20- 30-годишна возраст(6). Кога ќе се постигне пикот на коскената маса, веднаш веќе во четвртата декада од животот започнува прво бавно, а потоа сé побрзо губење на коскеното ткиво по пат на негова ресорпција (10).

Коскеното ткиво е високодифиренцирано потпорно сврзно ткиво, во чија колагено-фибриларна основа на меѓуклеточната супстанција се протегаат Са-соли (калциумови соли). Благодарение на ова коскеното ткиво е цврсто и не се витка, па според тоа има најважна улога во одржувањето на потпорноста на организмот - потпорна функција. Покрај ова, коската има протективна-заштитна и метаболна функција - како резервоар на јони во организмот особено Са и Р.

Структурата на коскеното ткиво се состои од два основни типа: компактна ламеларна коска и спонгиозна ламеларна коска.

Неговите фундаментални конституенти се клетките и екстрацелуларниот матрикс, кој е составен од колагени влакна и супстанции богати со гликозаминогликани.

Помеѓу кортексот и спонгиозата постојат квантитативни структурни разлики; 80-90% од волуменот на кортексот е калцифициран, а кај спонгиозата калцификацијата е само 15-25 %. Имено, кортексот има главно механичка и протективна функција, а спонгиозата метаболна функција.

Менопаузата претставува нешто повеќе од обично губење на репродуктивниот капацитет, продуцирајќи различни симптоми кај 80 % од жените (главно промени на коскената маса и КВС (кардиоваскуларниот систем).

Во климактериумот (Climacterium feminae) кој настанува поради исцрпената фоликуларна функција поради старост, се јавува намален анаболизам на протеини (губење на еластични влакна) во кожата и ткивата и остеопороза како и можноста од зголемување на телесната тежина. Настануваат вазомоторни пречки (ноќно потење, несоница, топлотни бранови (валунге) повремени тахикардијални екстрасистоли, топли и ладни нозе. Од проследувачките појави главно се јавуваат следниве: хиперемија, здебеленост, заболување на штитната жлезда, дијабет и друго (2,7).

Во постменопаузалната фаза доаѓа до забрзување на коскениот „turnover" зголемување на бројот на единиците на ремоделирање, а со тоа доаѓа и до зголемување на коскеното губење. Изгледа дека овде е присутна и абортивната форма на ремоделирачки процес, каде во некои ремоделирачки единици отсуствува фазата на коскеното формирање, а со тоа уште повеќе се забрзува процесот на остеопороза, поради недостатокот на естрогените за кои се смета дека се важни регулатори во коскениот метаболизам (1).

Кај остеопорозата односот минерал/колаген останува непроменет, но затоа, пак, настанува истенчување и на компактата и на спонгиозата на коската. Трабекулите се прекинуваат, а некогаш и наполно исчезнуваат со што комплетно се нарушува архитектурата на спонгиозата, а како последица од сето тоа можат да настанат механички фрактури. Според пресметките на Jensen(1) секоја втора жена во животот ќе има барем една остеопоротична фрактура.

Според National Osteoporosis Foundation жените кои имаат намалена телесна тежина, намален внес на Са, слабо здравје, позитивна фамилијарна анамнеза за остеопороза, алкохол, пушење, зголемено внесување на кофеин, рана менопауза, се вклучени во групата на високоризични за развој на остеопороза. (13).

Во постменопаузата количеството на коскена ресорпција рапидно расте, резултирајќи со Са++ дисбаланс и чисто губење на коска (6). Понекогаш во 40-тата и 50-тата година, се губи повеќе коскена маса отколку што се продуцира што зависи од недостатокот на Са, витамин Д и секс-хормони (естрогени).

Стоматологот може да биде прв, кој ќе ја забележи остеопорозата (протезата не пасува, а забите се еродирани од стомачните киселини.).

Превенцијата од остеопорозата според некои автори претставува многу поважна мерка од самата терапија.

Треба да се внимава на тежината!

1. Диета богата со Са и витамин Д
2. Сончање
3. Вежбање
4. Избегнување на лоши навики - консумирање на алкохол и цигари (13).

Важно е да се истакне дека тераписките мерки треба да бидат вметнати во запирање или забавање на прогресот на остеопорозата уште пред да настанат иреверзибилни структурни промени во коската. Ова може да се постигне преку намалување на активацијата на коскениот "turnover" т.е. на коскеното ремоделирање. (9, 11).

Естрогените "in vivo" ја инхибираат коскената ресорпција преку нивната стимулаци-

ја на калцитонинската секреција, која врши инхибиција на остеокластите кои имаат рецептори на својата клеточна мембрана (Upton, 1).

ХЗТ е индицирана во :

1. Лекување на вегетативно-садовни и нервно-психички симптоми кои 80 % од жените ги чувствуваат повеќе од една година во постменопаузата (12)
2. Лекување на генито-уринарна атрофија и инконтиненција
3. Превенција на атеросклероза
4. Превенција и Th на постменопаузална остеопороза.
5. Естрогените ја забаваат коскената ресорпција и го намалуваат губењето на коската.

Начинот на апликација на ХЗТ може да биде:

- орално,
- трансдермално и
- вагинално.

При трансдермална апликација лекот директно влегува во крвните садови на кожата, а преку нив во циркулацијата. За трансдермална апликација се користат лепенки, а несаканите ефекти од нив се следните: иритација на кожа, алергиски реакции на атхезивното средство, чешање, одлепување на лепенката и кожна пигментација (14).

Менопаузата се покажа како нешто повеќе од обично губење на репродуктивниот капацитет, кој со себе носи различни промени во телото, кои се провлекуваат во постменопаузалниот период, притоа оставајќи драстични последици особено на коскената маса кај жените,

Целите во ова испитување се да се утврди каква е улогата на ХЗТ при санацијата на коскените дефекти врз база на RTG снимки; дејството на ХЗТ при санација на коскените дефекти врз база на компјутерската анализа за пресметување на површината на дефектите; дејството на ХЗТ во зараснување на раните; дејството на ХЗТ и врз другите субјективни потешкотии и мачнини на кои се жали пациентката и дали ХЗТ има влијание на посторалнохируршко крвавење и формирањето на самиот коагулум.

Материјал и методи

Испитувањата се изведени на пациентки/испитанички кои се избирани по случаен избор, во рана постменопауза, односно од една до шест години по последната менструација, кај кои е исклучено постоење на апсолутни контраиндикации за примена на ХЗТ:

1. Cholelithiasis
2. Otosclerosis
3. Thrombophlebitis acuta
4. Лична анамнеза за зависен Ca mammae et Ca endometrii
5. Фамилијарна анамнеза за Ca mammae.

Испитаничките беа поделени во две групи:

- **Прва група** - 15 испитанички во постменопаузален период, кои не се третирани со ниедно од наведените средства-контролна група.
- **Втора група** - 15 испитанички кои се во постменопаузален период, кај кои беше применета ХРТ- хормон заместувачка терапија со лепенки FEM-7 во содејство на комплементарна Th со Ca и Vigantol.

Сите пациентки беа со релативно добра здравствена состојба.

Тераписките средства кои беа користени при ова испитување беа FEM 750, Ca и Vigantol. FEM-7 се користеше во облик на фластер во времетраење од три недели: три лепенки кои претставуваат естрадиол хемихидрат 1,5 мг во комбинација со Ca таблети 3x 500 мг на ден и Vigantol (чист витамин Д3) во облик на капки 5-6 капки на 2-3 дена.

Како методологија во ова испитување се користеше:

1. Рендгенолошко иследување и
2. Компјутерска анализа на направените рендгенолошки снимки.

1. По секоја извршена интервенција беа извршени рендгенолошки снимања, и

тоа зависно од случајот: ретроалвеоларни снимки или RTG статуси. Овие снимки се повторуваа на 14-тиот ден по интервенцијата и еден месец по оралнохируршката интервенција, а со цел визуелна опсервација на евентуалните промени кои настануваат во однос на репарацијата на коската по оралнохируршките интервенции.

2. Компјутерската анализа претставува програма на најновата софистицирана метода на софтвер-техника на Auto cad map, верзија 2.0. (Auto Desk). Принципот на работа во Auto Cad-от е можноста за цртање или моделирање на типични објекти во рамнина и простор кои на цртачки табли не можеле воопшто или не можеле прецизно да се конструираат или нацртаат (5). Предностите што ја пружаат оваа техника се состојат во тоа што можат да се пресметаат обемот и површината на настанатиот дефект во коската. Самото мерење се врши со полулинија која го ограничува избраниот затворен објект (контура) во конкретниот случај дефектот кој е прикажан на рендген слика, специјално изработена за оваа намена. Пресметувањата на површината на коскените дефекти беа мерени на денот на интервенцијата, на 14-от ден и по еден месец, при што беа вршени споредувања меѓу добиените резултати. Слична метода на анализа се користи и во нуклеарната медицина.

Резултати

Естрогенскиот дефицит е поврзан со многу брзото коскено губење кое е максимално во првите 5-7 години по менопаузата. Тераписките средства се во состојба да го намалат коскениот турновер но не и да го елиминираат абортивниот ремоделирачки процес.

По извршеното испитување, како и по направената анализа/ рендгенолошка и компјутерска, добиени се позитивни резултати во однос на дејството на хормонската терапија врз санација на коскеното ткиво.

На слика 1 и 2, прикажани се две рендгенолошки снимки на кои може да се забележи како се одвива формирањето на коскените гредички и пополнувањето на коскениот дефект и тоа кај пациентки кај кои не е користена хормонска терапија.

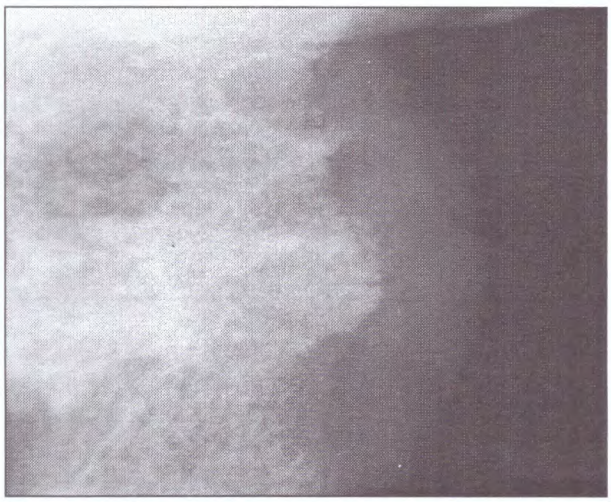

Слика 1. *Рендгенолошка слика на која се забележуваат екстракциони рани / на самиот ден на интервенција кај пациентка во постменопауза кај која не е користена хормонска терапија*

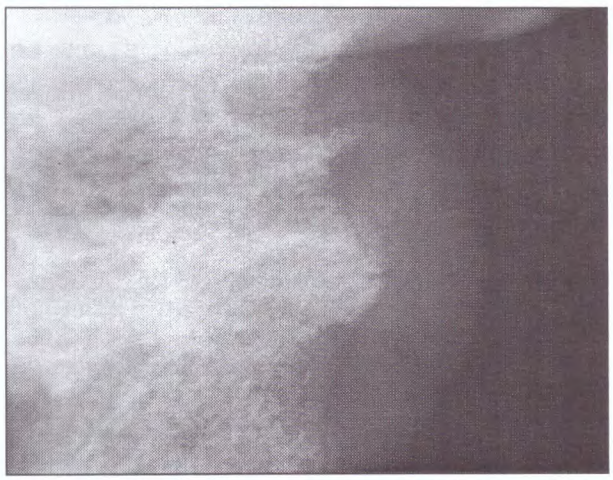

Слика 2. *Рендгенолошка слика на која се забележуваат екстракциони рани / по две недели од интервенција-кај пациентка во постменопауза кај која не е користена хормонска терапија*

Во табела 1, прикажани се резултатите од добиените средни вредности при мерењето на површината на коскените дефекти во три мерења кај групата на испитанички (постменопаузални пациентки) кај кои не е

применета хормонска терапија. Резултатите го покажуваат забавениот тек на санација на коскените дефекти кој особено е изразен во првото мерење; само 1% се намалуваат дефектите во однос на првото мерење кое се врши веднаш по самата интервенција; за тој процент се зголеми при третото мерење и истиот изнесува 39,4 %.

***ТАБЕЛА 1.** АНАЛИЗА НА РЕЗУЛТАТИТЕ ОД КОМПЈУТЕРСКАТА АНАЛИЗА НА КОСКЕНИТЕ ДЕФЕКТИ КАЈ ПОСТМЕНОПАУЗАЛНИ ЖЕНИ КАЈ КОИ НЕ Е ПРИМЕНЕТА ХЗТ: ДИСТРИБУЦИЈА СПОРЕД МЕРЕЊАТА НА СРЕДНИТЕ ВРЕДНОСТИ*

Бр.на пациенти	Средни вредности Абс. бр.	Средни вредности Релат. бр. %	Вкупно
Прво мерење (површина)	39,42	100%	591,3
Второ мерење (површина)	37,48	0,95%	562,2
Трето мерење (површина)	30,2	39,4%	453

За разлика од оваа група на испитанички, кај втората група, добиените резултати се сосема поинакви и укажуваат на позитивниот ефект од употребата на хормон заместувачката терапија. Санацијата на коскените дефекти кај второто мерење изразено во проценти изнесува 77,76 % (периодот кога пациентките се под третман на FEM 7 во комбинација со Са таблети и Vigantol), кои резултати се претставени на табела 2 и на слика 3 и 4.

***ТАБЕЛА 2.** АНАЛИЗА НА РЕЗУЛТАТИТЕ ОД КОМПЈУТЕРСКАТА АНАЛИЗА НА КОСКЕНИТЕ ДЕФЕКТИ КАЈ ПОСТМЕНОПАУЗАЛНИ ЖЕНИ КАЈ КОИ Е ПРИМЕНЕТА ХЗТ: ДИСТРИБУЦИЈА СПОРЕД МЕРЕЊАТА НА СРЕДНИТЕ ВРЕДНОСТИ*

Бр. на пациенти	Средни вредности Абс. бр.	Средни вредности Релат. бр. %	Вкупно
Прво мерење (површина)	40,3	100%	604,5
Второ мерење (површина)	31,34	77,76%	470,1
Трето мерење (површина)	24,58	60,99%	368,7

Од добиените резултати може да се забележи дека постои сигнификантност во однос на санирањето на дефектите меѓу двете испитувани групи. Кај втората група имаме многу побрза санација и намалување на површината на коскениот дефект, за разлика од првата нетретирана група (графикон 1).



***Слика 3.** Компјутерско мерење на коскен дефект по хируршка интервенција - прво мерење кај пациентка во постменопауза*

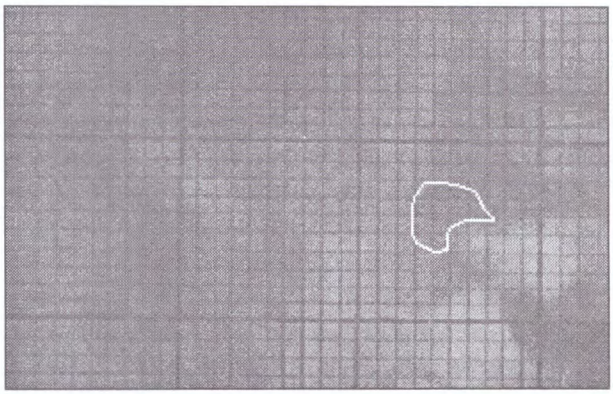

***Слика 4.** Компјутерско мерење на коскен дефект по хируршка интервенција - второ мерење (кај иста пациентка) кај која е применета хормонска терапија*

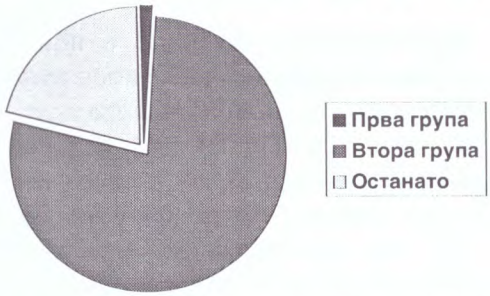

***Графикон 1.** Анализа на резултатите од компјутерската анализа на коскените дефекти кај постменопаузални жени: корелација меѓу двете испитувани групи.*

Резултатите укажуваат и на фактот дека ХЗТ има позитивно влијание и во самото зараснување на рани во усната празнина, во споредба со случаите каде истата не е применета, а зараснувањето е со забавен тек.

Дискусија

Денешната жена во развиениот свет речиси една половина од својот живот го живее во состојба на естрогенски дефицит. Во тој период најчесто за првпат се среќава со најразлични субјективни симптоми, промени поврзани со вегетативно-садовниот (КВС) и со нервно-психички системи, кои можат да траат и до 5 години по менопаузата. Меѓу нив се вбројува и остеопорозата - доста актуелен проблем за кој се смета дека е резултат на недостатокот на оваријални хормони - естрогени.

Менопаузата и хормонската терапија и понатаму остануваат да бидат два спротивни субјекта. Кај пациентките каде беа користени ФЕМ 7 лепенки и пропратните тегоби на кои се жалеа истите, речиси во потполност да беа исчезнати, а пациентките се чувствуваа многу подобро. Што се однесува до последователно крвавење или евентуално забавено зараснување на оралнохируршките рани, кај третираните пациентки со ФЕМ 7 - такви компликации не беа забележани кај ниеден случај во нашето испитување. Само во еден случај се јавија компликации во однос на болка и инфламација на местото на интервенција (екстракција), но по дадената антибиотска терапија истите беа санирани. Овие компликации не беа во сооднос со ХЗТ.

Важно е да се истакне дека тераписките мерки треба да бидат вметнати во запирање или забавање на прогресот на остеопорозата уште пред да настанат иреверзибилни структурни промени во коската. Ова е можно да се постигне преку намалување на активацијата на коскениот "turnover" т.е.коскено ремоделирање. (9, 11).

Добиените резултати од компјутерското мерење во однос на санација на коскените дефекти кај третираните пациентки со хормонска терапија јасно укажуваат на позитивната улога на истата, а истите резултати може да се проследат на табела 2.

Иако истиот тип на коска не е испитуван, по примена на хормонска терапија која во нашиот случај ја стимулира коскената осификација, наодите од нашето испитување, споредени со дадените/реферираните резултати од страна на Vedi и сор. (15) каде ХЗТ ги превенирала промените во коскената структура покажуваат корелациски сооднос.

Во ова испитување беа опфатени жени со природна и вештачка менопауза, а резултатите го потврдија фактот дека ХЗТ има позитивно дејство во санација на коскените дефекти без разлика дали е применета кај пациентки кај кои настанала природна или вештачка менопауза. Нашите резултати се во корелација со резултатите добиени од испитувањето на Castelo-Branco и сор. каде биле испитувани две групи на жени: едни со природна, а други со вештачка менопауза - вкупно 136 жени биле третирани со ХЗТ во период од 5 години, а резултатите покажале дека и кај двете групи ХЗТ го превенира губењето на коската.

Од анализата на резултатите може да се заклучи дека санацијата на коскените дефекти кај постменопаузалните жени кои се третирани со ХЗТ е многу побрза, во однос на оние кои не се третирани, а што може да се забележи врз основа на направените РТГ снимки. Исто така, компјутерската анализа ја потврдува позитивната улога на ХЗТ, при што се забележува намалување на површината на дефектите, споредена со нетретираните пациентки. Нашите анализи укажаа дека ХЗТ има позитивно дејство и при зараснување на раните во усната празнина, а хормонската терапија има позитивно влијание и врз другите проследувачки субјективни тешкотии и мачнини со кои се среќаваат пациентките и би можела да послужи како средство на избор во нивното лекување. Беше констатирано дека ХЗТ не предизвикува продолжено крвавење и нема негативно влијание на формирањето на коагулумот во усната празнина.

THE ROLE OF FEM 7 AND SANATION OF BONE DEFECTS IN POSTMENOPAUSAL WOMEN (RTG AND COMPUTER ANALISYS)

Simjanovska Lj.[1], Antovska V., Simjanovski S.

Summary

Today the medicine puts the woman in different role in relation with men.With discovering the HRT (hormone replacement teraphy), HRT corrects the mistake of the nature, which convicted the woman with menopause, decades earlier then the man.

Ovarial hormones are important regulators for the bone metabolisam. Today is already proven specific nuclear attachment of estrogens and presence of mRNA for estrogen receptors in the human osteoblasts which are demonstrated "in vivo" biological effects on estrogens on proliferation and differentiation on the osteoblasts and induction of synthesis progesterone receptors in the human osteoclasts including an induction on transcription of the genes on type procollagenes I and growth factor.

The estrogens receptors are demonstrated in the nucleus and/or the cytoplasma, macrophagus, fibroblasts, endotel cells and they are all have a role in the process of healing where the are effecting directly on the estrogens whatever the skin is healthy or hurt.

Wound healing in the oral cavity is complexed biological proces, which includes a lot of mechanisms, and it is different from the other tipes of wound healing in the human body, because of the specific surronding and the local terms where the wound is located: permanent persistance of saliva, large number of microorganisms, vascularisations and inervation, absence of immobilization, and wound protection from the normal mouth function.

Key vords: hormone replacement therapy, ovarial hormones, bone defect, osteoporosis

Литература

1. Антовска В. Хормон заместувачка терапија и нејзиното влијание брз липидниот липопротеински профил и биохемиските индикатори на коскениот турновер кај жените. Докторска дисертација, Скопје 1998.
2. Антовска В. Менопауза. Скопје,2003.
3. Castelo_Branco C., Figueras F., Sanjuan A., Pons F., Vicente JJ., Vanrell JA. Eur J Obstet Gynecol Reprod Biol 1999 Apr; 83(2) : 207-11.
4. Castelo- Branco C. Management of osteoporosis. An overview. Drugs Aging 1998; 12 Suppl 1: 25-32.
5. Christiansen C. The diferent routes of administration and the effect of hormone replacement therapy on osteoporosis Fertil Steril 1994 Dec; 62 (6 Suppl 2): 152s- 156s.
6. Fitzpatrick LA. Selective estrogen receptor modulators and phytoestrogens: new therapies for the postrmenopausal women. Mayo Clin Proc 1999 Jun; 74 (6): 601-7.
7. Jensen GF., Christiansen C., Boesen J, et al. Epidemiology of postmenopausal osteoporosis. Clin. Orthop. 166: 75-81, 1982.
8. Kanis JA. The menopause and the +skeleton: key issues. Ballieres Clin Obstet Gynaecol 1996 Sep; 10 (3): 469-81.
9. Kenny Am., Prestwood KM. Osteoporosis. Pathogenesis, diagnosis, and tretement in older adults. Rheum Dis Clin Nort Am 2000 Aug; 26(3): 569-91.
10. Laziæ S. Autocat R 14. Institut za nuklearne nauke-Vinèa. Beograd 1997.
11. Meema S., Meema HE. Menopausal bone loss and estrogen replacement. Jsr Med Sci 1976 jul; 12 (7): 601-6.
12. Nc Kinlay SM., Jefferys MI. The menopausal Syndrome. Br. J. prev.Soc. Med. 28: 08-115, 1974.
13. Paige Bierma and Chris Woldston. Osteoporosis. First published, September 1999.
14. Sarah Henry. Hormon Replacement Therapy: New Facts. First published August 1999 (Consumer Health Interacyive 2002.
15. Vedi S., Croucher PI., Garrahan NJ., Compston JE. Effects of hormone replacement therapy on concellous bone microstructure in postmenopausal women. Bone 1996 Jul; 19 (1): 69-72.