ELLIS VAN CREVELD синдром: приказ на случај

Зужелова М., Кочова М., Димитровска И., Смилева-Нацевска М.

СТОМАТОЛОШКИ ФАКУЛТЕТ - Скопје, Клиника за орална хирургија
МЕДИЦИНСКИ ФАКУЛТЕТ - Скопје, Клиника за детски болести

Апстракт

Ellis van Creveld синдромот е познат како chondroectodermalna dysplasia, acrodysplasia III, chondrodysplasia ectodermica, mesoectodermal dysplasia и како polydactylichondrodystrophy syndrome.

Тое е многу ретко генетско заболување кое се карактеризира со цуцест раст, кратки екстремитети, полидактилија, малформации на коските на зглобот на ракатa, дисплазија на коските на рацете, срцеви малформации кај 60% од пациентите, како и промени на забите, парцијален расцеп на усна, и често пренатална ерупција на заби.

Се пренесува по автозомно рецесивен начин. Има неверојатно голема инциденција во заедницата на Амишите во Ланкастер, Пенсилванија.

Во овој труд ќе биде опишан еден ваков случај, клинички манифестации на синдромот, со посебен осврт на промените во орофацијалната регија и нивното ортодонтско згрижување.

Клучни зборови: Синдром на Ellis van Creveld.

Вовед

Синдромот Ellis van Creveld за првпат е опишан од Richard W. B. Ellis од Единбург и Simon van Crevel од Амстердам, и двајцата педијатри кои имале случај на пациент со синдромот Ellis van Crevel кон крајот на триесеттите години од 20 век. Главно овој синдром ги носи нивните имиња, меѓутоа тие го нарекле chondroectodermalna dysplazi. Во литературата овој синдром може да се сретне со неколку термини. Терминот chondroectodermal е искористен за да го опише типот на ткивата кои се инволвирани во синдромот, и тоа главно вклученоста на долгите коски од скелетот, ноктите и забите. Терминот mesoectodermal бил предложен за да се вклучат оние 60% од случаите со вродени срцеви дефекти кои се јавуваат заедно со синдромот. Ова е автозомно рецесивно заболување. Генот кој доведува до појава на синдромот Ellis van Creveld е лоциран на краткиот крак на хромозомот 4, и тоа проксимално од FGFR3 генот кој е мутиран кај achondroplasia и hypochondroplasia.

Polymeropoulus и сор. (10) ги прикажале резултатите од анализите на пациенти кои боледуваат од овој синдром. Со анализата на нивните гени утврдена е поврзаноста на фенотип Ellis van Creveld со генетските маркери на краткиот крак на хромозомот 4p. Овие автори укажуваат дека генот се наоѓа помеѓу D4S2957 и D4S827.

Со испитувањата на Howard и сор. (5) кои ги испитувале семејствата на пациентите со Weyer-ова акродентална дизостоза (WAD) утврдиле дека генот за ова заболување се наоѓа во истиот локус на хромо-

зомот 4p16 како и генот за Ellis van Creveld. Оттука Howard и сор. (5) утврдиле дека или гените за овие заболувања се наоѓаат многу блиску еден до друг, или Weyer-овата акродентална дизостоза е со хетерозиготна експресија на оваа мутација, која во хомозиготна форма се манифестира како синдром Ellis van Creveld.

Преваленцијата на раѓање се проценува на 7/1 000 000. Во САД преваленцијата е 1/60 000 новородени. Во заедницата на Амишите, инциденцијата е 5 случаи на 1000 живи возрасни. Во Македонија досега се регистрирани 2 случаи на синдромот Ellis van Creveld. Во однос на полот, застапеноста е подеднаква кај двата пола.

Синдромот Ellis van Creveld се карактеризира со повеќе симтоми: џуџест раст (кај возрасен помеѓу 109-155 см), постаксиална полидактилија на рацете (дополнителен шести прст латерално од нормалниот петти прст), ретко полидактилија на нозете, коскена дисплазија која се карактеризира со акромезомелија, односно поголемо скратување на дисталните (akromelic) и средните (mesomelic) сегменти, наспроти проксималните (rhisomelic) сегменти. Ова е посебно видливо на раката, каде што дисталните и средните фалангеални сегменти се пропорционално пократки од проксималните сегменти. Ноктите на рацете и нозете се диспластични. Тесен граден кош. Вродени срцеви дефекти и тоа најчесто хипоплазија на аорта, атријални и вентрикуларни септални дефекти, како и заеднички атриум. Овие срцеви аномалии се јавуваат кај околу 50% од пациентите.

Во орофацијалната регија се забележуваат следните карактеристики: на горната усна-парцијален расцеп или абнормално кратка горна усна која може да доведе до хипоплазија на максила, фузија на средниот дел од горната усна со максиларната маргинална гингивал, отсутен вестибуларен сулкус во фронтот, пренатално никнување на заби-натални заби, хиподонција на заби во фронталната регија, особено во мандибула, променета форма на заби и задоцнета ерупција.

Должината на животот кај овие пациенти зависи од степенот на торакалната дисплазија која води кон респираторна инсуфициенција, како и од срцевата аномалија, кои можат да доведат до смрт во раното детство кај околу 50% од случаите. Пациентите кои ќе го преживеат детството, се очекува да имаат нормален живот.

Приказ на случај

Пациентка К. И. е прво дете на нормално развиени родители, кои не се во крвно сроство. Има брат кој е нормално развиен, без вродени аномалии.

Кај новороденчето биле забележени непропорционално кратки горни екстремитети и хексадактилија на двете раце. На направената Ртг снимка на горните екстремитети најдени се следните отстапувања: кратки коски на надлактица и подлактица со хипертрофија на масна и мускулна маса, мали и здепасти шаки со нагласена склероза, дуплифицирање на метакарпалната коска на I-виот прст, која е во вид на буквата "V", како и дуплифицирање на V-тиот прст десно.

Кај пациентката постоела и срцева аномалија поради што е направена и операција.

На возраст од 12 години, пациентката се јавува на Клиниката за ортодонција во Скопје за ортодонтски третман. Висината на пациентката изнесува 120 см, телото е со непропорционални кратки екстремитети (сл. 1) и присутна е полидактилија на двете раце (сл. 2). Ноктите се диспластични.

Пациентката психички и ментално е со нормален развој.

Нормална морфологија на глава и лице и нормален квалитет на коса(сл 3).

Интраорално се забележува отворен загриз и хиподонција на следните заби: 12, 22, 31, 41. Горните инцизиви се со неправилна конична форма, а долните се со конична форма и вдлабнување на инцизалниот раб (dens invaginatus), а се забележуваат и фисури на горниот алвеоларен гребен дистално од инцизивите (сл.4).

Слика 1 *Пациент со телесен раст на тело и непропорционални екстремитети*

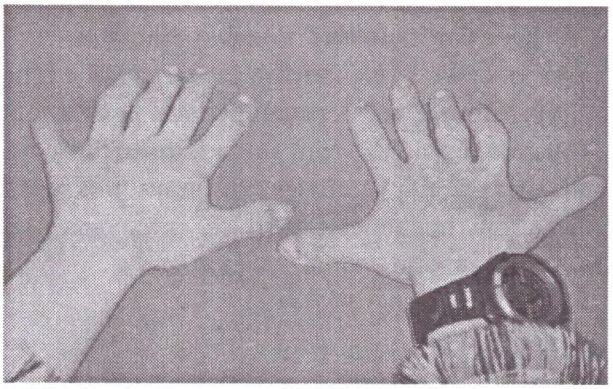

Слика 2 *Шаки со полидактилија на двете раце и диспластични нокти*

Слика 3 *Профил на лице со нормален квалитет на коса*

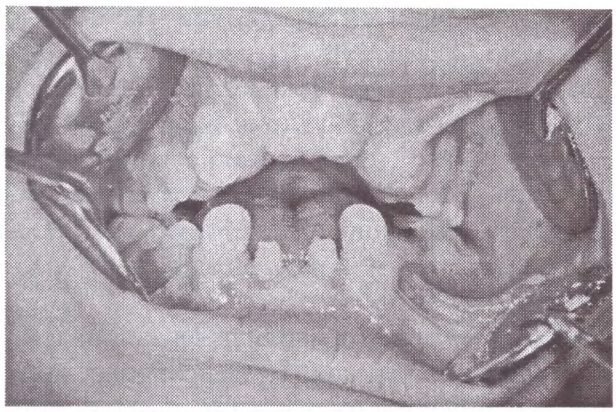

Слика 4 *Интраорален статус на забите: отворен загриз, хиподонција на 12, 22, 31 и 41.*

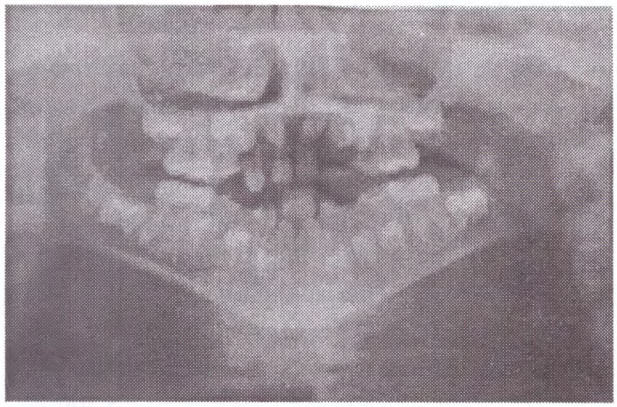

Слика 5 *Ортопантомографска снимка на забите*

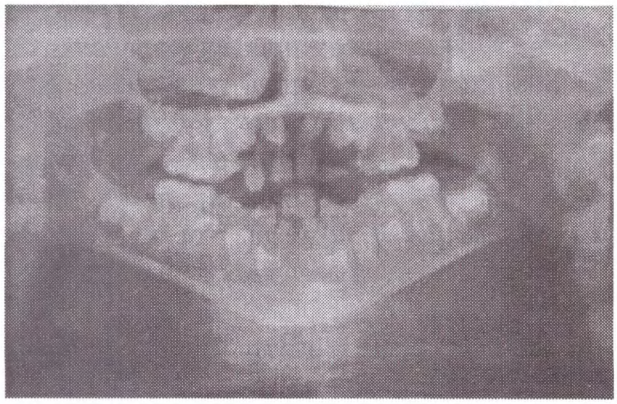

Слика 6 *Профилен телерендгенограм на главата*

На ортопантомограмска снимка се забележува хиподонција на 12, 22, 31 и 41 заб, додека 11, 21, 32 и 42 заб се со атипична форма (сл. 5).

Од анализата на латералниот рендгенкраниограм на главата се забележа следното: антепозиција на максила (SNA= 84°),

нормопозиција на мандибула (SNB=80°), скелетно I класа ANB=4°), протрузија на максилкарни инцизиви (1/SN=114°, 1/NA=29°), ретрузија на мандибуалрни инцизиви (1/НБ = 16В, 1-NB= 1мм), нормална должина на максила (SNA-ANP =45 мм), намалени димензии на мандинбула (Xi-Pm=57 мм и Go-Ar=40мм), скелетен отворен загриз (SNA-Xi-Pm=54 мм) (сл.6).

Ортодонтскиот третман го започнавме со функционален апарат за правилно насочување на растот на вилиците.

Дискусија

Во синдромот Ellis van Creveld со промени се зафатени сите ембрионални ткива. Знаците на ектодермална дисплазија, обично се ограничени на коските, забите и гингивата, иако се опишани случаи каде се засегнати и очите Salvador и сор. (12) и нервното ткиво (Nabrady (7), Blackbourn и Belliveau (1,2), Rosenberg и сор. (11). Опишани се и абнормалности на коските (3), McKusik и sor. (6), Oliveira и sor. (8) како и пациенти со неправилности на белите дробови и црн дроб (2).

Парцијалниот расцеп на усната и расцепот на максиларниот процесус алвеоларис, како и ниската инсерција на frenulum labii superioris, настануваат како резултат на делумен неуспех во нормалниот развој на ембрионалниот фронтоназален процесус, иако овој механизам не може да го објасни парцијалниот расцеп на мандибуларниот алвеоларен расцеп.

Синдромот на Ellis van Creveld покажува фенотипски варијации. Опишани се и изолирани наоди кај блиски роднини како полидактилија, низок раст, или пак абнормалности на коските на зглобот на раката без други знаци на синдромот.

Оралните знаци како парцијални расцепи на алвеоларниот гребен, парцијален расцеп на горната усна и континуиран френулум се патогнометриски за синдромот и треба да се земат како примарен дијагностички критериум. Врз основа на овие знаци може да се направи диференцијална дијагноза со другите синдроми кои вклучуваат низок раст, полидактилија и орофацијални абнормалности - I и II Orofaciodigital Syndromes (Gorling и Pindbord. 4) и asphycsating thoracic dystrophy (2).

Хипоплазијата на премаксилата е дел од синдромот опишан во заедницата на Амишите, која е одговорна за мандибуларниот прогнатизам кај пациентите (6). Нашите наоди укажуваат на постоење на макдиларен прогнатизам што не се сложуваат со наоди на Mc Kuric и сор. (6). Додека Prahu и сор. (9), забележале тап гонијален агол кој довел до зголемена висина на долната третина на лицето, односно отворен загриз. Присуството на отворен загриз се забележа и кај нашиот пациент.

Нашиот пациент покажа многу од карактеристичните симтоми за синдромот Ellis - van Creveld во перманентната дентиција. Поголем број од рендгенкраниометриските параметри кај нашиот пациент покажаа нормални вредности што се сложуваат со поедини автори.

Заклучок

Сите синдроми кои даваат манифестации во орофацијалната систем треба тимски да се дијагностицираат и третираат.

Синдромот Ellis - van Creveld лесно се дијагностицира во целосно исполнета клиничка форма. Во отсуство на некои од значајните манифестации, некои од оралните и денталните знаци се толку посебни, што можат да бидат фундаментален клуч за диференцијална дијагноза. Но, кај некои пациенти, оралните и денталните знаци се толку мали, што ортодонтот мора да ги интерпретира адекватно.

ELLIS VAN CREVELD syndrome: case report

Zuželova M., Kočova M., Dimitrovska I., Smileva-Nacevska M.

Summary

Ellis-van Creveld syndrome is also known as chondroestodermal dysplasia,acrodysplasia III, chondrodysplasia, mesoectodermal dysplasia, and polydactily-chondrodistrophy syndrome. It is very rare genetic disorder characterized with short limb dwarfism, polydactily, mal-formation of the bones of the wrist, dystrophy of the fingernails, cardial malformations in about 60% of patients, as well as changes of the teeth. The syndrome is transmitted as an autosomal recessive trait. It has increased incidence among the members of Old Order Amish Community in Lancaster County, Pennsylvania.

We will describe a case of Ellis van Creved Syndrome, it s clinical manifestations with retrospection of orofacial changes and their orthodontic treatment.

Key words: Syndrome Ellis van Creveld

Литература

1. Blackbourn M. G, Belliveau R. E. Ellis van Creveld syndrome: A report of previously undescribed anomalies in two siblings. Am.J ournal of Diseases of Children.1971; 122:267-270
2. Brueston L.A.,Dillon M.J. Ellis van Creveld syndrome,Jeune syndrome and renal-pancreatic dysplasia:separate entities or disease spectrum. Journal of Medical Genetics.1990; 27:252-255
3. Ellis R.W.B., van Creveld S. A syndrome characterised by ectodermal dysplasia, polidactyly, chondrodysplasia and congenital morbus cordis. Report of three cases. Archives of Disease in childhood.1940; 15:65-84
4. Gorlin R.J.Pindborg J.J, 1964 Syndromes of the head and neck,McGraw-Hill Book Co.New York pp.69-75
5. Howard T.D.et all:Autosomal dominant postaxial polydactyly,nail distrophy,and dental abnormalities map to chromosome 4p16 in the region containing the Ellis-vanCreveld syndrome locus.Am.J. Hum Genet.,1997 Dec;61(6):1405-12
6. McKusick V.A,Egeland J.A,Eldridge R,Krusen Dwarfism un the Amish.I.The Ellis –van Creveld syndrome.Bulletin of John Hopkins Hospital.1964; 115:306-336
7. Nabradu J. Ellis van Creveld syndrom and neuroectodermal injury. Annales D Pediatrie.1961; 196:18-30
8. Oliveira da Silva E, Janovitz D, Cavalcanti S. Ellis van Creveld syndrome:Report of 15 cases in an inbreath kindred. Journal of medical Genetics.1980;17:349-356
9. Prahu S.R,Daftary D.K,Dholakia H.M. Chondroectrodermal dysplasia (Ellis-van Creveld Syndrome):Report od two cases. Jornal of Oral Surgery 1978;36:631-637
10. Polymeropoulos M.H.et all:The gene for the Ellis-van Creveld syndrome is located on chromosome 4p16.Genomics,1996 Jul 1;35(1):1-5.
11 Rosenberg S,Carnero P.C,Zerbini M.C Chondroectodermal dysplasia (Ellis-van Creveld Syndrome)with anomalies od CNS and urinary tract Am.Journal of medical Genetics.1983; 2: 64-67
12. Salvador A.M,Grande C,Blanco M/L,Alonso T,Arrabela Sindrome de Ellis-van Creveld. Annales Espanoles de Pediatria.1990; 32:445-550
13. Varela M,Ramos K. Chondroectodermal dysplasia (Ellis-van Creveld): a case report Eur.Journal of orthodontics.1996; 18:313-318.