МАКЕД. СТОМАТ. ПРЕГЛЕД, IV, 1—2, 27—32, 1980 г.

Стоматолошки факултет — Скопје
Клиника за болести на устата

ХИСТОЛОШКА КОМПАРАЦИЈА ПОМЕЃУ ХЕМОРАГИЧНАТА И ПИОРОИЧНАТА ПОТФОРМА НА ИНФЛАМАТОРНО-ДЕСТРУКТИВНИТЕ ФОРМИ НА ПРОГРЕСИВНАТА ПАРОДОНТОПАТИЈА

Б. Лазаревска, В. Димитровски, М. Симоновски

Кај 22 пациенти со инфламаторно-деструктивни форми на прогресивна пародонтопатија, категоризирани во зависност од клиничко-рентгенолошкиот наод на хеморагична (11 случаи) и пиороична потформа (11 случаи), земена е биопсија од гингивата, со цел да се изврши хистолошка компарација меѓу двете потформи. Целосно ексцидираните интерденталн гингивални папили како материјал за хистолошка анализа, беа обработени по парафински метод и боени по Не-Ео. При читањето на наодите посебно внимание се посветуваше на промените коишто беа лоцирани на внатрешниот дел на интерденталната папила, што го гради мекиот зид на гингивалниот џеп, како и на оние коишто се забележуваа на надворешниот дел на папилата. Добиените резултати одат во прилог на доминација на хиперергични и флегмонозни инфламаторни реакции на гингивалниот ткивен комплекс кај хеморагичната односно пироичната потформа на инфламаторно-деструктивните форми на прогресивната пародонтопатија.

Инфламоторно-деструктивните форми на пародонталната болест во својата клиничка објективизација покажуваат бројни веријации во интензитетот и базичните карактеристики на кардиналните симптоми. Понекогаш гингивитот, хемографијата и конгестијата на интерденталните папили доминираат во објективниот наод, друг пат, тоа се длабоки гингиво-коскени џепови, обилна супурација и нагласена дентална луксација. Искуството покажа дека класификацијата на прогресивната пародонтопатија, предложена од APPA во 1958 година и прифатена од повеќето европски автори, треба да се прими со одредена резерва, посебно за воспалителните форми: parodontitis progressiva u paradontopathia mixta.

Хистоморфолошките карактеристики на епителот на интактната и патолошки алтерирана орална мукозна мембрана, како и имунолошките аспекти на инфламираното гингивално ткиво во склоп на пародонталната болест, се проучувани од страна на бројни автори. [1], [5], [6], [8], [9], [3], [4]. Меѓутоа од стручните публикации кои што го третираат проблемот на клиничките и хистоморфолошките измени при поедини форми на прогресивната пародонтопатија, само во монографијата на Свраков и Атанасова[7], а потота и во учебникот: „Пародонтопатии-комплексно лечение", од Атанасова и сор.,[2] воспалителните форми на прогресивната пародонтопатија се поделени на две потформи: paradantosis haemozzhadica u paradontosis pyorrhoica.

Нашите повеќегодишни опсервации покажаа дека има болни од пародонтална болест, кај кои клиничките белези одат во прилог на споемнатата пиороична потформа и други, кај кои во објективниот наод се присутни симптоми карактеристични за хеморагичната потформа, како и трети кои покажуваат бројни варијации во симптоматологијата и во клиничко-морфолошките промени на пародонталниот комплекс.

Сакајќи да ги дополниме клиничките критериуми на овие потформи со сопствени сознанија и во однос на нивните патохистолошки измени, ние си поставивме за цел да ја проследиме хисто-морфолошката динамика во гингивата и да извршиме соодветна компарација помеѓу хеморгичната и пиороичната потформа на воспалително-деструктивните форми на прогресивната пародонтопатија.

Наш материјал

На клиниката за болести на устата по пат на случаен избор издвоени се 22 болни од прогресивна пародонтопатија; од нив кај 7 беше дијагностициран parodontitis progressira, а кај 15 — parodontopathia mixta.

Како критериуми за клиничка диференцијација на хеморагичната и пиороичната потформа, послужија објективните симптоми и рентгенолошкиот наод. Во хеморагичната потформа беа групирани оние пациенти, кај кои доминантни симптоми беа: нагласен и генерализиран катарален или хипертрофичен инфламаторен гингивит, изразена спонтана или провоцирана гингиворагија, серо-хеморагичен ексудат во гингивалниот џеп, маргинална локализација на субгингивални конкременти и претежно хоризонтален тип на коскена ресорпција.

Елементи коишто ја издвоија пиороичната потформа беа: потенцирана супурација, рана дентална луксација, гингиво-коскени џепови, слабо изразен гингивит и вертикален тип на алвеоларна ресорпција.

Користејќи ги овие параметри болните беа повторно категоризирани и тоа: 11 со хеморагична и 11 со пиороична потформа.

Како материјал за хистолошка анализа беа користени ексцидирани интерденталните папили, обработени по парафински метод и боени по He—Eo.

При читањето на наодите посебно внимание се посветуваше на промените коишто беа лоцирани на внатрешниот дел на интерденталната папила, што го гради мекиот ѕид на гингивалниот џеп, како и на оние кои што се забележуваа на надворешниот дел на гингивалната папила.

Резултати и дискусија

Со споредување на наодите од патохистолошките испитувања, во однос на квалитативните промени на соодветните структури на ексцидираното гингивално ткиво, добиени се следните сумарни резултати:

Покривниот многуслоен плочест епител во сите случаи на двете испитувани групи покажа присуство на хипертрофија и хиперплазија, со интензитет којшто е во корелација со клиничкиот стадиум на болеста. На површината се забележуваат улцерации; при хеморагичната потформа (Сл. 1) на дното, тие се

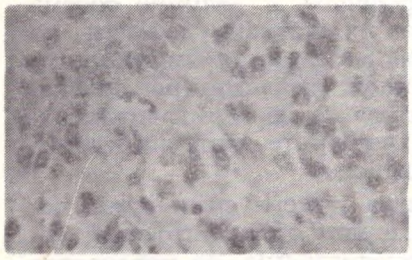

Сл. 1

На сликата е прикажан предел на субепителијално сврзано ткиво под базалните партии на многуслојниот плочест епител. Во сврзаното ткиво се гледаат умерени инфламаторни промени во вид на инфилтрат од лимфоцити и плазма клетки.

Сл. 2

На сликата е прикажан базален дел на многуслоен плочест епител и субепителијално сврзано ткиво на гингивата, кои се без особености.

исполнети со крвни елементи. Постои присуство на интра и интерклеточен едем, а ваквите промени кај оваа потформа ги зафаќаат обете страни на папилата. На надворешниот дел присутна е поединечна митоза или полиплоидност на клетките, а при

пиоричната потформа (Сл. 2, 3, 4) надворешната страна на папилата не покажуваа знаци на инфламација или тие се многу слабо изразени.

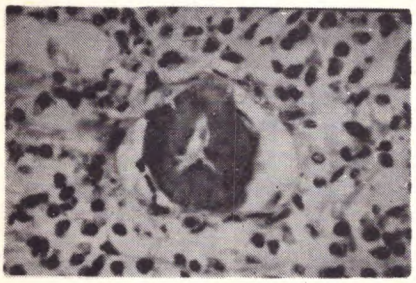

Сл. 3

На сликата е прикажан густ инфламаторен инфилтрат, составен од лимфоцити околу еден лимфатик, во кој се наоѓа колонија на микроорганизми.

Сл. 4

Колонија на микроорганизми, длабоко навлезена во сврзното ткаење, кое е хронично инфламирано, преку улцерираната гингивална лигавица на внтрешниот ѕид од гингивалниот џеб.

Во иницијалниот стадиум на заболувањето присутна е спонгиоза и вакуолна дегенерација на клетките во спинозниот слој, а во терминалниот стадиум и дисоцијација на епителните клетки. При оваа потформа од внатрешниот дел на интерденталната папила епителот е делумно атрофичен, а делумно сосема редуциран, со помали или поголеми улцеративни дефекти; во тие зони видени се големи колонии на микроорганизми, коишто се во директен контакт со субепителниот инфламаторен инфилтрат; околу нив е забележана егзоцитоза на полиморфонуклеарни леукоцити, коишто заедно со деструираните епителни клетки и аморфната маса формираат микроапсцеси.

Базалната мембрана на границата помеѓу епителниот покрив и подепителното сврзно ткиво и при обете потформи покажуваа знаци на раслојување и дезинтеграција, со интензитет којшто го следи клиничкиот развој на заболувањето.

Во кориумот на папилите земени од хеморагичната потформа се гледа изразена васкуларна дилатација и бројни крвни садови во состојба на пасивна конгестија, постои папиларен периваскуларен и дифузен инфламаторен инфилтрат од лимфоцити и плазма клетки и понекој полиморфонуклеар. Во некои исечоци забележан е густ инфилтрат од плазма клетки.

Во еден лимфатик видена е колонија на микроорганизми.

Кај пиороичната потформа доминира рана инфилтрација на инфламаторен плазмо-лимфоцитарен инфилтрат, јасно лоциран во дел на сврзното ткиво, а во непосредна близина до тврдите забни супстанци. Во поедини регии се гледаат колонии на микроорганизми, полиморфонуклеарни леукоцити и плазма клетки. Крвните садови се дилатирани; од внатрешниот дел на

папилата виден е и „џеп" исполнет со „пус" — неутрофили, бактерии, десквамирани епителни клетки, калциумови соли и аморфна маса.

Наодите од хистолошките испитувања на нашиот материјал јасно укажуваат на комплексното оштетување на сите структурни елементи на ексцидираното гингивално ткиво кај обете потформи на пародонталната болест. Промените во епителниот покрив можат да се сфатат како примарна измена под влијание на разновидни механичко-токсични и бактериско-алергични нокси, а промените во кориумот како секундарен инфламаторен одговор на сврзаното ткиво.

Компаративно насочената посуптилна анализа на патохистолошките наоди укажува на постоење на извесни разлики во интензитетот, локализацијата и карактерот на хистоморфолошките измени помеѓу хеморагичната и пиороичната потформа, меѓутоа истите сумарно согледани ја формираат нашата констатација за доминацијата на хипергичните односно флегмонозни инфламаторни реакции во гингивалното ткиво кај поедините потформи на воспалително-деструктивните форми на прогресивната пародонтопатија.

Заклучок

Преку спроведени компаративни патохистоморфолошки анализи на гингивални исечоци од хеморагична и пиороична потформа на инфламаторно-деструктивни форми на прогресивна пародонтопатија, констатирани се промени кои укажуваат на присутен хиперпластичен многуслоен плочест епител, директно корелиран со развојната фаза на болеста, како и улцерозни формации од различен карактер, кај обете испитувани групи.

Кај хеморагичната потформа доминираат промените од тип на вазодилатација, плазмолимфоцитарен инфилтрат, интра и интерклеточен едем од обете страни на папилата, а дното на верифицираната улцера е исполнето со крвни елементи.

Кај пиоричната потформа, во констатираните улцеративни дефекти присутни се големи колонии на микроорганизми и околни полиморфонуклеарни леукоцити, деструирани епителни клетки и аморфна маса под форма на микроапсцеси; кај најголем број од испитуваните од оваа група надворешниот слој на гингивалната папила не покажува хистолошки измени во смисла на инфламација.

Summary

HISTOLOGIC COMPARATION BETWEEN HAEMORRHAGIC AND PYORIS SUBFORM OF INFLAMATORY — DESTRUCTIVE FEATURES OF PARODONTOPATIJA PROGRESSIVA

22 cases with inflamatory-destructive features of porodontopathia progressiva, ranged according to their clinical and radiography findings into: haemorrhagic (11 cases) and pyoric (11 cases) were-

examined with biopsy in oder to comrape the two subforms histologically. The completely exceded interdental papilae being the material for histological analyzis were prepared after the wax method and stained after Ne-Eo. When reading the findings the changes located in the inner part of interdental papillae forming the soft wall of gingival pocket were subdued to particular care as well as those noticed in the outside part of papillae. The results suggest domination of hyperergic and phlegmonous inflamatory reactions of the gingival tissue complex in the haemorrhagic and pyoric subgroup of inflamatory-destructive forms of parodontopathia progressiva.

ЛИТЕРАТУРА

1. Austermann K. H., Wannenmacher E.: „Werglichende zytologische und histologische Untersuchungea der menschlichen gingiva". DZZ., 26 : 979, 1971

2. Атанасова Е., Балчева Е., Коларов Т., Свраков Д., Филев Д.: „Пародонтопатии-комплексно лечење". Медицина и физкултура, Софиа, 105, 1972

3. Bordet P.: Immunologi7 Flammarion Médicine, Sciencies — Paris, 54, 1972

4. Ciecinza L., Kazasek M., Paukiewirz Z., Jedrezejevska T.: „Elektronenimikroskopische Untersuchungen über immunologische Reaktionen in Zahnflich bei Pardentopatlien" DZZ., 2, 817, 1971

5. Лазаревска Б., Гроздев Љ., Димитровски В., Јовановски М.: „Нека патолошка стена пародонта и оралне мукозе како израз хиперергичне флегмонозне инфламаторне реакције". VI-конгрес стоматолога Југославије, I, 598, 1976

6. Лазаревска Б., Урумова Е., Димитровски В., Грнчаровска З.: „Хистолошке и цитолошке карактеристике гингивалног епитела код инфламаторно-деструктивних форми прогресивне пародонтопатије". СГС-ванреден број,266, 1977

7. Свраков Д., Атанасова Е.: „Сушност и лечение на амфодонтопатиите". Медицина и физкултура, Софиа, 119, 1961

8. Sasse D.: „Histochemische Untersuchungen bei verschiedenen Entzündungsformen des margina len Parodontiumsjj. Dtsch. zahnärtzl. Z., 25, 496, 1970

9. Урумова Е., Лазаревска Б., Димитровски В., Николовска З., Симоновски М., Накова М.:

„Некои морфолошки и хистолошки промени во гингивата кај пациенти со прогресивна пародонтопатија".

Македонски стоматолошки преглед 1,33, 1977