ларни премолари регистриравме кај три пациенти: две девојчиња на 10 и 14-годишна возраст и едно момче на 11-годишна возраст, а само кај една индивидуа, на 17-годишна возраст, забележена е ресорпција на максиларниот десен перманентен латерален инцизив предизвикана од максиларниот десен перманентен канин кој е во фаза на ерупција.

Резултати

ПРИКАЗ НА СЛУЧАИ

Случај 1. Пациентка на 9-годишна возраст, дојдена е на Клиниката за ортодонција поради постоење на бимаксиларна збиеност. Оклузалната анализа покажа I класа интермаксиларен сооднос и поместување на мандибуларната интеринцизивна средина кон левата страна. Со рутински направената ортопантомограмска снимка е утврдена неправилна положба и насока на ерупција на левиот мандибуларен канин. Кај пациентката е преземен ортодонтски третман и во меѓувреме се направени уште три контролни ортопантомограмски снимки. На сите три снимки може да се види хоризонтална поставеност на левиот мандибуларен канин, медијално насочена, и негова евидентна дислокација и миграција преку медијалната сагитална рамнина (сл. 1 а, б, в, г). Не се забележува отстапување во морфологијата на забот. Околу коронарниот дел на импактираниот заб е впечатлива појава на просветлување што е суспектна на нагласено проширениот saculus dentis на односниот заб и силно изразена инклинација на мандибуларните инцизиви кон афектираната страна. Измерената аксијална ангулација на канинот со медијалната сагитална рамнина изнесува 92°.

Инспекцијата и палпацијата не покажаа присуство на патолошки промени во околната регија на импактираниот канин. Пациентката е сé уште во тек на ортодонтски третман и предложено ѝ е радикално хируршко отстранување на дислоцираниот канин.

И кај преостанатите пациенти импактираниот мандибуларен канин е евидентиран по рутински направената ортопантомограмска снимка. Разлики постоеја во аксијалната ангулација на канинот со медијалната рамнина која се движеше од 78° до 93°. Значајно е да се подвлече дека кај три случаи дислоцираните канини имаа значително развиен saculus dentis, а кај два беа регистрирани фоликуларни цисти со пречник од 2.5, односно 5.0sm (сл. 2, 3, 4).

Случај 2. На пациентка на 14-годишна возраст, по направените клинички испитувања и метриски премерувања ѝ беше поставена дијагнозата бимаксиларна збиеност. Оклузалната анализа покажа постоење на I класа интермаксиларен сооднос.

Со рутински направената ортопантомограмска снимка утврдено е присуство на прекуброен максиларен премолар на левата страна. Анализата на снимката покажа висока поставеност на прекубројниот заб и негова лоцираност во регијата помеѓу двата премолара. Морфологијата на коронката на прекубројниот заб е слична со еруптираните премолари, но е нешто помала (сл. 5).

Случај 3. Пациентка на 17-годишна возраст, дојдена е на Клиниката за ортодонција поради отсуство на левиот максиларен канин и палатинална поставеност на десниот канин со проклинација на латералниот инцизив од истата страна. Со клиничкиот преглед е констатирано дека десниот латерален инцизив се луксира повеќе од неговата физиолошка подвижност поради што кај пациентката е направена локална рендгенографска снимка во таа регија на вилицата. На снимката се гледа постоење на перикоронарен простор на палатинално поставениот максиларен канин и неговото потпирање со оклузалниот раб на коренот од латералниот инцизив од истата страна. Lamina dura на дисталната страна на коренот на латералниот инци-

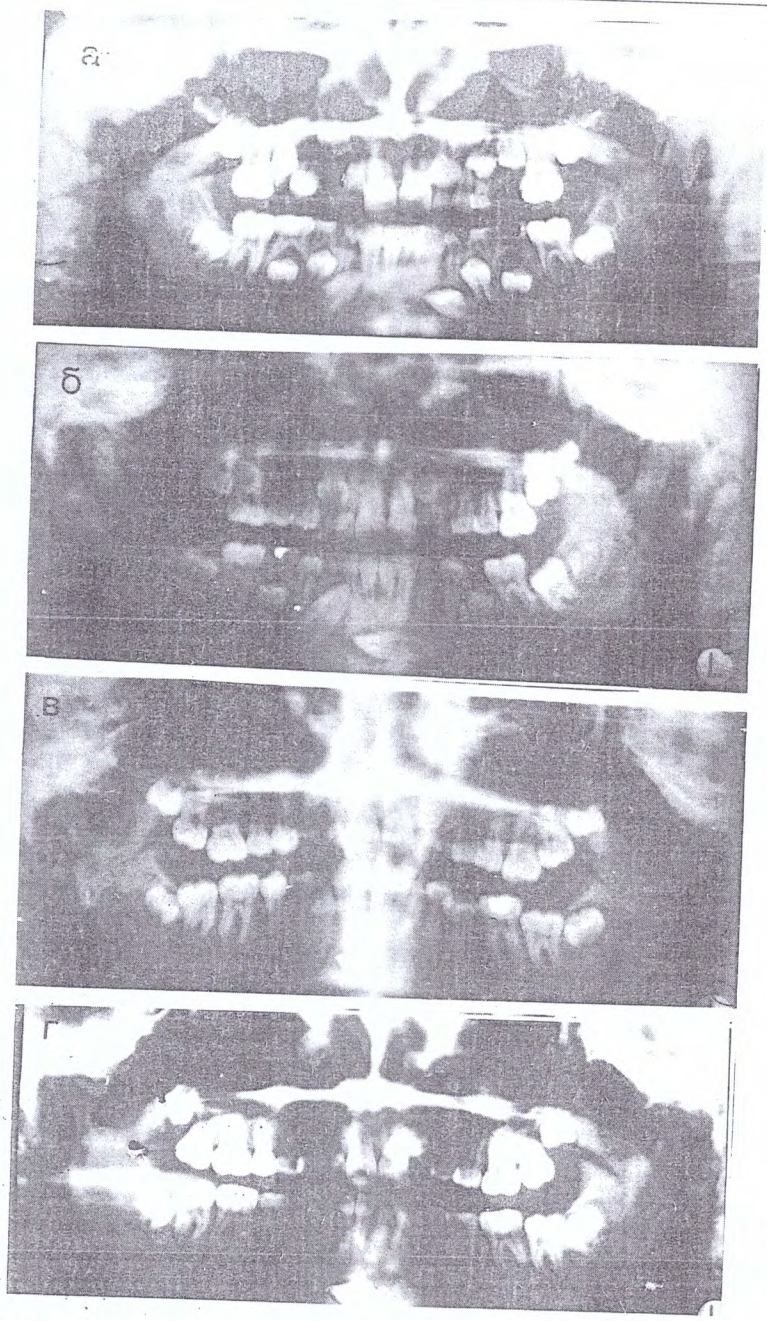

Слика 1. (а) Пациентка на 9-годишна возраст - прва ортопантомографска снимка; (б) Прва контролна по 6 месеци; (в) Втора контролна по 12 месеци и (г) Трета контролна по 36 месеци

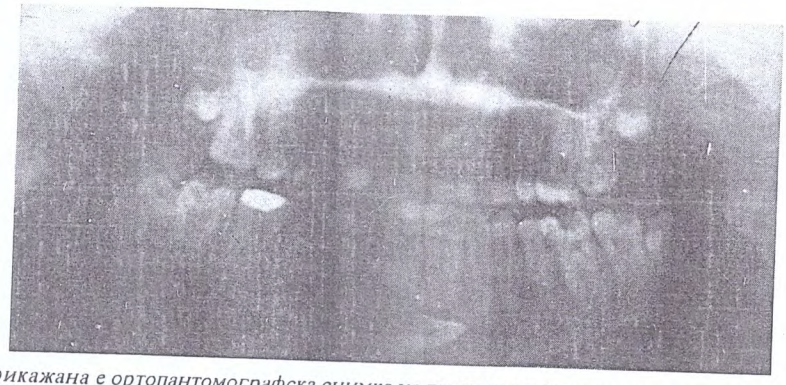

Слика 2. Прикажана е ортопантомографска снимка на пациент на 11-годишна возраст со хоризонтална поставеност на десен перманентен мандибуларен канин со назначено проширување на saculus dentis во коронарниот дел на забот

Слика 3. Ортопантомографска снимка на пациент на возраст од 15 години со хоризонтална поставеност на десен перманентен мандибуларен канин со фоликуларна циста во пречник од 2.5 cm

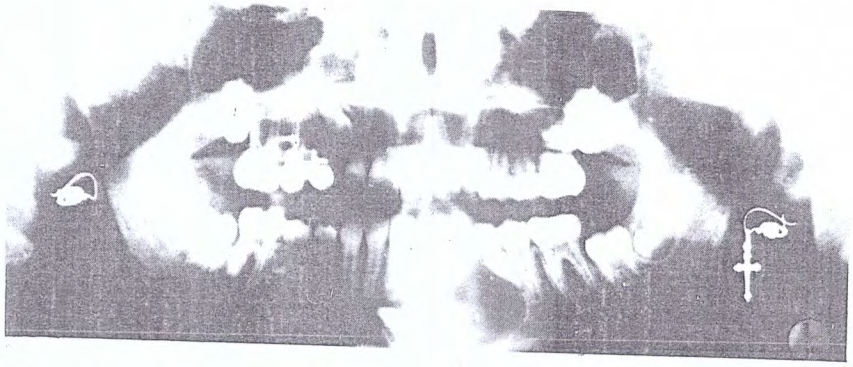

Слика 4. Ортопантомографска снимка на пациентка на возраст од 14 години со хоризонтална поставеност на лев перманентен мандибуларен канин со фоликуларна циста во пречни од 5 cm

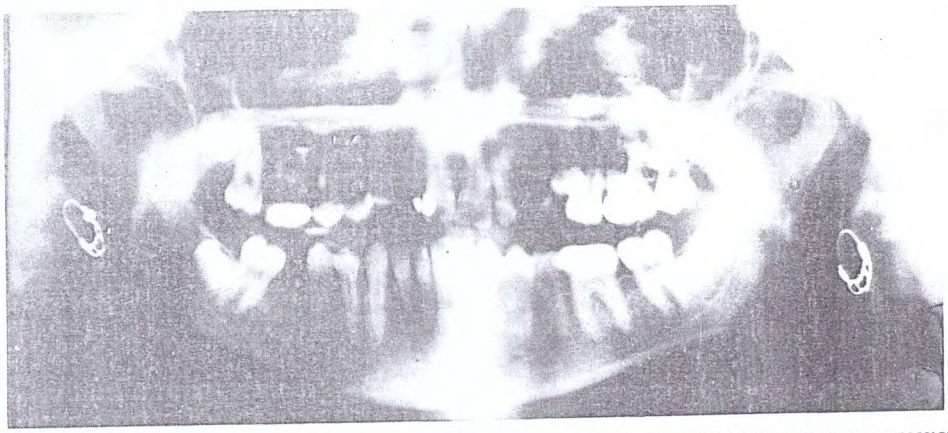

Слика 5. Приказ на орто[illegible] возраст со присуство на прекубрсен максиларен лев премолар високо поставен поме[illegible] премолара

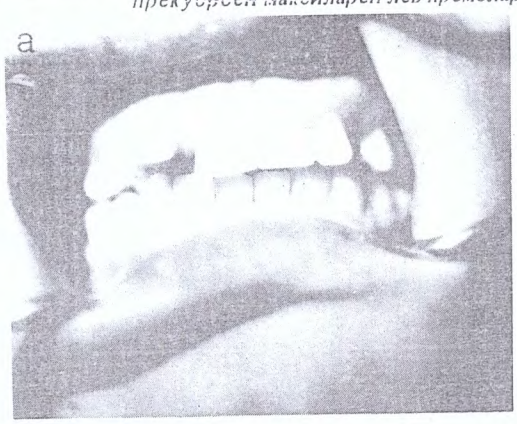

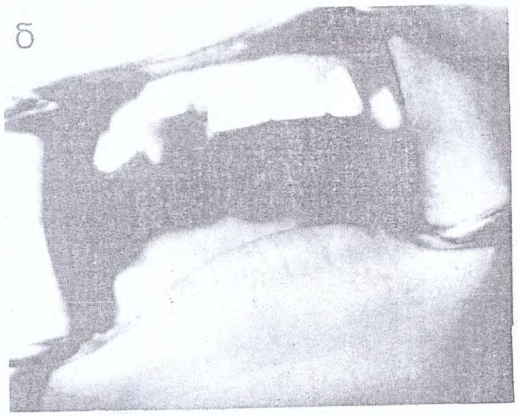

Слика 6. (а) интраорален фронтален изглед на централна оклузија на пациентка на 17-годишна возраст; (б) интраорален фронтален изглед на пациентката во положба на физиолошко мирување, и (в) интраорална рендгенска снимка на перманентен максиларен десен канин

зив, во пределот на апикалната и средната третина, не може да се следи што укажува на појава на ресорптивни промени на дисталната страна на коренот настанати како резултат на механичкиот притисок од дислоцираниот максиларен канин. Врз основа на клиничкиот и рендгенолошкиот наод проклинираниот и излуксиран латерален инцизив го екстрахиравме, а канинот го доведовме во максиларната дентална низа (сл. 6 а, б, в).

Дискусија

Ортодонтите во својата практика се соочуваат со случаи на топографски невообичаено заробени импактирани заби. Во тој контекст канините покажуваат бизарност во коскената локализација, можеби затоа што имаат долг пат до дефинитивната ерупција. Временскиот интервал на нивното никнување дозволува интерпонирање на некои агенси кои ја скренуваат правилната насока на нивната ерупција и ги насочуваат во погрешна насока. Ексклузивни примери на такви еруптивни аберации се импактираните канини, хоризонтално поставени и дислоцирани преку сагиталната медијална рамнина.

Импактираните канини, особено во горната вилица, не се ретка појава во ортодонтската практика. Меѓутоа, појавата на "канин скитач" во мандибулата, односно неговата изразена дислоцираност и миграција преку медијалната сагитална рамнина, е навистина голема реткост. Ваквите случаи, кај кои настанува спонтано преминување на неерупти-раниот заб преку медијалната рамнина се невообичаени и тешки за понатамошен ортодонтски третман. Затоа, не е ни чудо што литературата за оваа аномалија во положбата на импактираниот заб е крајно скудна. Stafne (8), Ando (1) и Fiedler и Alling (3) даваат поединечни прикази на случаи. Tarsitano (9) прикажал шест вакви случаи. Причината за вака малиот број случаи е веројатно комплексна. Положбата е несомнено ретка, а нејзиното дијагностицирање е возможно само преку ортопантомографијата, бидејќи локалните снимки се недоволни за прикажување на дислоцираниот заб. За оваа аномалија се верува дека е карактеристична само за мандибуларните канини, како во млечната така и во перманентната дентиција, и дека ова отстапување во положбата на неизникнатиот заб е развојно (4), што се совпаѓа и со нашата констатација.

Кај два од нашите случаи е евидентирана фоликуларна циста, а кај три случаи дислоцираните мандибуларни канини имаа нагласено проширен sacu-lus dentis. Ваквиот наод го наметнува прашањето: дали и кај овие три случаи ќе се развие фоликуларна циста и дали и кога ваквите импактирани заби треба радикуларно да се решат? Затоа, дискутабилно е прашањето за поврзаноста на оваа аномалија со појавата на фоликуларна циста, за што во литературата со која располагавме не сретнавме никакви податоци.

Во однос на прекубројните премолари може да се каже дека се случуваат ретко. Во литературата се опишани само во склоп на синдром, и тоа кај клеидокранијалната дизостоза, додека Barnet (2) опишал пакет од прекубројни премолари само кај еден пациент, и тоа 4 во мандибулата и 2 во максилата со симетрична распределба на левата и десната страна. Исто така, и Lin (6), Van de Voorde (8) и Sandison (7) пронашле билатерално максиларни прекубројни премолари, сите еруптирани и поставени во денталната низа. Од достапната литература не најдовме изолиран само еден прекуброен премолар во максилата, како во нашиот случај, со што ја потврдуваме и реткоста на оваа појава.

Механизмот на ерупцијата на забите е природен феномен кој се одвива физиолошки според некои биолошки закономерности. Меѓутоа, во случај на нарушување на некои од механизмите на овој комплексен процес, ерупцијата на

еден заб може негативно да дејствува врз позицијата и морфологијата на друг заб кој е веќе поставен во забната низа, како што е и во нашиот случај.

Врз основа на нашите согледувања и наодите од другите автори може да го дадеме следново согледување: (1) доколку постои доволен простор за сместување на мандибуларниот импактиран канин во денталната низа, а има нормална морфологија и е без патолошки промени, би можело да се преземе трансплантација на забот. Кај случаи кај кои, пак, постои збиеност во пределот на мандибуларниот фронт и назначена фоликуларна циста несомнено е индицирана екстракција на импактираниот канин; (2) неруптираните прекубројни премолари кои не предизвикуваат никакви промени во денталниот лак се практикува да се остават, додека е одобрена хируршка интервенција само кај оние случаи кои предизвикуваат промени на соседните заби и (3) кај случаи со ресорпција на перманентен заб предизвикана од друг перманентен заб кој е во ерупција, а која клинички се манифестира со проклинација и назначена луксација на забот, индицирана е екстракција, а на забот кој е во ерупција му се овозможува сместување во денталната низа.

A REPORT ON SEVERAL RARE CASES FROM THE ORTHODONTIC PRACTICE

Zuželova M., Lazarevska E., Smileva-Nacevska M.

Summary

Rare agents which destruct the regular set of teeth in dental arches are described. Cases with unusual impacted tooth topography, supernumerary maxillary premolars, as well as resorption of a permanent tooth placed in the dental arch caused by a tooth that is in eruption, are the exaples of rare agents which destruct the integrity of normal dental arches.

Out of 3085 patients, after clinical examination and analysis of orthopantomographic x-ray, the presence of horizontally placed impacted mandibular permanent canines has been noted in 5 patients only, supernumerary maxillary premolars in 2 and resorption of the permanent maxillary right lateral incisor caused by the maxillary right permanent canine which is in eruption, in one patient only.

Key words: orthodontics; canine; tooth, impacted; tooth, supernumerary; tooth, unerupted; tooth, eruption; molar; transplantation, autologous

Литература

1. ANDO S et al. Transmigration process of the impacted mandibular cuspid. J Nihon Univ School Dent 1964; 6: 66-71.
2. BARNETT BS. A case of multiple supernumerary premolars. Brit J Orthod 1974; 1(5): 217-8.
3. FIEDLER LD, ALLING CC. Malpositioned mandibular right canine: Report of case. J Oral Surg 1968; 26: 405-6.
4. HOWARD RD. The anomalous mandibular canine. Brit J Orthod 1976; 3(2): 117-9.

5. ЈЕФТИЋ-БРАДВАРОВИЋ Љ, НИКОЛИЋ-ЕРИЋ В. Ризализа. Стоматол Гл Срб 1962; 4: 59-67.

6. LIN TY. Seven supernumerary premolars: Report of a case. Brit Dent J 1967; 123: 437-8.

7. SANDISON R. A case report of supernumerary premolars. Dent Pract Dent Record 1970; 20: 215.

8. STAFNE EC. Malposed mandibular canine. Oral Surg Oral Med Oral Path 1963; 16: 1330.

9. TARSITANO JJ Transmigration of nonerupted mandibular canines: Report of cases. J Am Dent Assoc 1971; 82: 1395-7.

10. VAN DE VOORDE HE. Functioning supernumerary mandibular premolars: Report of a case. Dent Digest 1971; 77: 392-5.