

Медицински центар – Иванград
Ветеринарски факултет – Београд

ХИСТОЛОШКЕ ПРОМЕНЕ НА КРВНИМ СУДОВИМА ХРОНИЧНО ИНФЛАМИРАНЕ ГИНГИВЕ

Кнежевић М., Милијана Кнежевић

Описане су хистолошке промене крвних судова гингиве код хроничног запаљења. У материјалу добивеном методом гингивектомије, аутори су пронашли дилатацију и увећање броја капилара, ендотелиозу, хијалинозу, тромбозу крвних судова код стања хроничне упале десни

У комплексној етиологији пародонтопатија, хроничној инфламацији гингиве, неки истраживачи (2, 3, 5) дају примарно место. Лимфо-плазмоцитарни инфилтрат и налаз маст ћелија поменути аутори истичу као карактеристику хистолошке слике хронично инфламиране гингиве, а промене на крвним судовима (конгестију, васкулит) сматрају као израз акутног запаљења и активације имунолошког система. И ако није спорно питање улоге крвних судова у патогенези пародонтопатија, оскудни су литературни подаци о овој проблематици. Нешто детаљније информације о карактеру промена на крвним судовима гингиве дају Мирковић (3) и Friedman (1).

Имајући напред изнесено у виду, желели смо да испитамо карактер хистолошких промена на крвним судовима хронично инфламиране гингиве, и томе допунимо наша ранија истраживања (2).

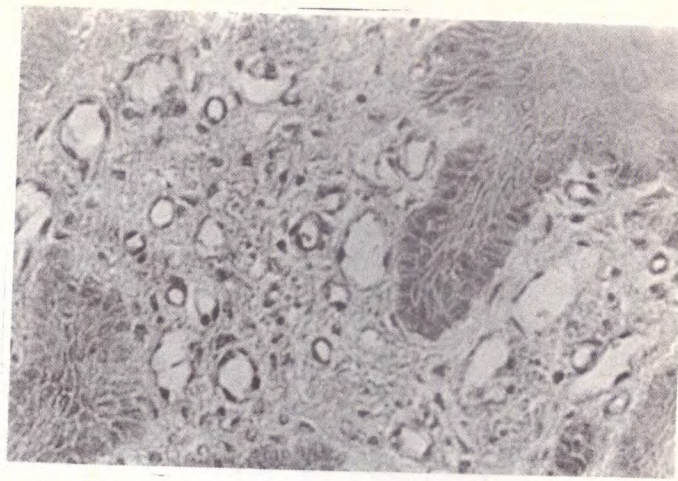
Материјал и методе рада

Материјал за ова испитивања добијен је гингивектомијом од пацијената код којих је клинички верификовано хронично запаљење гингиве. Узроци су узети од 20 пацијената, оба пола старости од 15-35 година. После гингивектомије материјал је фиксиран у 10% неутралном формалину и калупљен у парафинске блокове. Резови дебљине 4-6 микрона бојени су ХЕ, полихромном методом по Ledewigu, фибрин по Weigertu и PAS техником.

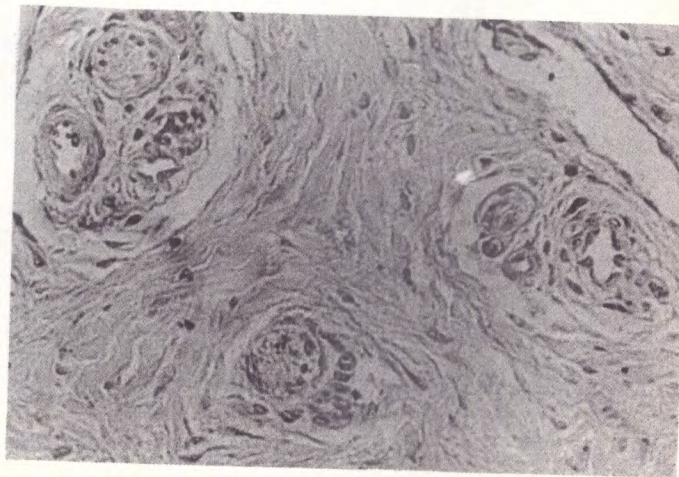
Резултати испитивања

Микроскопским прегледом исечака хронично инфламиране гингиве, уочавају се на крвним судовима промене различите по карактеру и интензитету.

Најкарактеристичнији налаз је, неоспорно, пролиферација и дилатација капилара гингивалне васкуларне мреже (Сл. 1.). Ове алтерације у највећем броју случајева прати бубрење и умножавање ендогела, понекад до те мере изражено

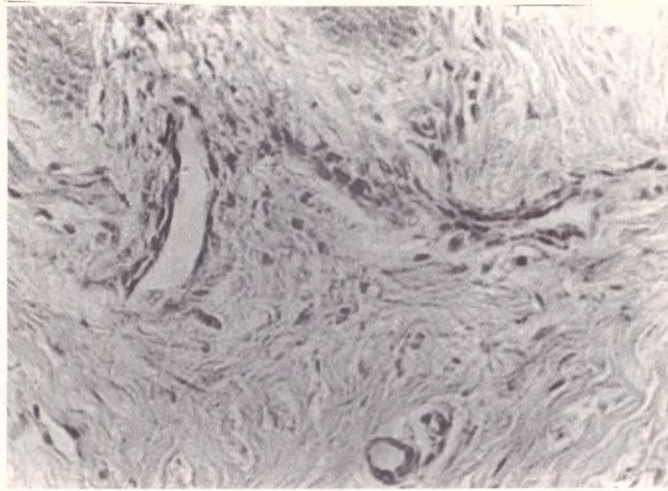


Сл. 1. Проллиферација и дилатација капиlara гингиве

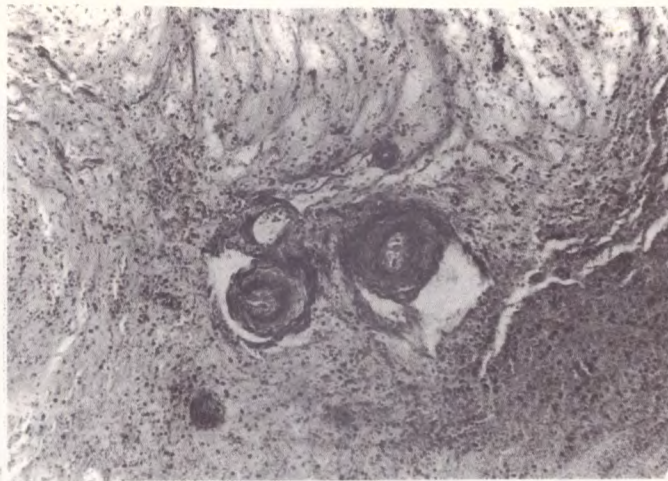

Сл. 2. Умножавање ендотела с последичном облитерацијом лумена

да потпуно маскира дилатацију капиlara и доводи до потпуне облитерације њиховог лумена (Сл. 2). Специфичним методама бојења, у зиду појединих артериола и капиlara, откривају се хомогено-црвенкасти депозити, који показују тинкторијална својства карактеристична за хијалин (Сл. 3.). У неким областима гингиве виде се крвни судови задебљаних, рашчијаних зидова са знацима инсудације и фибриноидне алтерације (Сл. 4.). Уз описане промене, мада нешто ређе, запажају се капиларчи са хијалиним глобулима, фибринским преципитатима и класичним тромбима (Сл. 4.).



Сл. 3. Хијалинизација крвног суда



Сл. 4. Фибриноидна алтерација и тромбозовање крвних судова

Дискусија и закључак

Анализирајући патохистолошке налазе на крвним судовима инфламационе гингиве, а не улазећи у њихову патогенезу, може се са сигурношћу рећи да је у свим испитиваним случајевима знатно нарушена циркулација у васкуларној петљи гингиве. Без претензија да установљеним васкуларним лезијама дамо посебан значај у хроничној инфламацији, а тиме и у пародонтопатијама констатујемо да су оне у испитиваном материјалу увек присутне.

По значају и интензитету прво место заузимају патолошке промене у области капилара, које се огледају у мултипликацији и дилатацији капилара, бубрењу и умножавању ендотела, хијалинизацији и тромбозовању. Описане патолошке промене повлаче за собом прогресијентну исхемичну хипоксидозу, мета-

боличке сметње и целуларно-ткивна оштећења. Ово је нарочито потенцирано у узроцима где је евидентирана оклузија крвних судова тромбима или њиховим морфолошким еквивалентима.

ГИСТОЛОГИЧЕСКИЕ ИЗМЕНЕНИЯ В КРОВНЫХ СОСУДАХ В ХРОНИЧЕСКОМ ВОСПОЛЕНИИ ДЕСНЮ

Резюме

В работе описаны гистологические изменения в кровных сосудах, десню в хроническом воспалении. В материалне по лученим гингивектомиом авторю нашли дилатациоу гиялиноз, тромбоз крвоних сосудов хронического восоления десня.

Литература

1. Friedman H. L. i saradnici: J. Perio. Res., 3-313, 1968
2. Кнежевић М. и сарадници: Хистопатолошки налаз гингиве у хроничној инфламацији с посебним освртом на дистрибуцију мастоцита, Петровац, 1980
3. Мирковић Бранислава: Хистолошке промене у процени етиопатогенезе пародонтопатија, докторска дисертација, Ниш, 1979
4. Stenley L. Robbins: Patologiske osnovne bolesti, Zagreb, 1979
5. Теодосијевић М.: Хронична инфламација гингиве и њени пародонтолитички механизми, докторска дисертација, Београд, 1973