МАКЕД. СТОМАТ. ПРЕГЛЕД, IV, 1—2, 11—16, 1980 г.

Медицински центар — Прилеп
Стоматолошка служба
Одделение за болести на устата и забите

ЗА НЕКОИ ЛОКАЛНИ ТРАУМИ И НИВНИТЕ ПОСЛЕДИЦИ НА ПАРОДОНЦИУМОТ

Ѓ Лајчароски

Во трудот изнесени се последиците на некои локални трауми на пародонталниот комплекс. Неблаговременото преземање на соодветни тераписки мерки доведува до појава на клинички и рентгенолошки промени во тој дел на пародонтот. При постоење на генерализирана и манифестна пародонтопатија на местото на делувањето на локалните трауми паталошкиот процес се засилува.

Повод за овој труд беше од една страна пасивното однесување на стоматолозите спрема некои состојби, коишто во секојдневната стоматолошка практика ги среќаваме, а при тоа ништо благовремено не преземаме, со што овозможуваме многу често појава на патолошки процес во пародонциумот. А од друга страна пак, нестручното изведување на некои наши интервенции-без претходни превентивни размислувања, поради кои подоцна неминовно доаѓа до оштетување на пародонциумот.

Во првата група треба да се стават: диастемите (прави и лажни), високата инсерција на френулумите (горни, долни, лингвални), длабокиот преклоп и природните заби со лош анатомски облик и неправилна положба. Во втората група (јатрогена) спаѓаат: лоши протетски надоместувања (коронки без контактна точка, коронки со лош анатомско-морфолошки облик-без лингвални и буквални обликувања, лошо планирани и адаптирани кукички, а од лошите конзервативни реставрации ќе ги споменеме проблемите без контактна точка.

Сите овие случаи иако по природа се разликуваат, сепак на некој начин чинат една целина, бидејќи кај сите нив овозможени се непосредни трауми во областа на гингивата, коишто секогаш се повторуваат и истите имаат решавачко значење кај голем број од случаите за почеток на патолошки процес на местото на нивното делување.

Целта на трудот е да се испита каква е улогата на локалните трауми при горе опишаните состојби на пародонталниот комплекс.

Материјал и метод на работа

Испитувањата беа вршени кај 175 пациенти, коишто било од кои причини доаѓаат во нашата амбуланта, а коишто имаат некои од споменатите состојби од првата и втората група. Значи изборот беше случаен. За таа цел беа направени 213 ретроалвеоларни рентген слики. Староста и полот на пациентите можат да се видат од табелата број 1

Табела бр. 1

возраст	ж.	м.	вк.
до 20 г.	10	9	19
од 21—30 г.	22	17	39
од 31—40 г.	30	25	44
од 41—50 г.	24	21	45
над 50 г.	6	11	17
вкупно	92	83	175

Кај сите пациенти беа евидентирани како клиничките така и рентгенолошките промени на пародонталниот комплекс. Со клиничкиот преглед беше утврдена состојбата на гингивата, цеповите, секрецијата, конкрементите и разнишаноста на забите (сл.

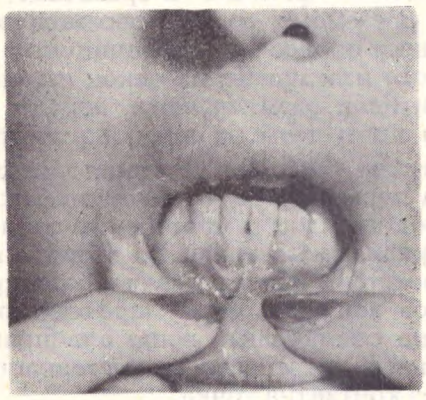

Сл. 1. Висока инсерција на долниот лабијален френулум
Fig. 1. High insertion of Thelower labjal frenulum

1). Со рентгенолошкиот статус беше следена видот на коскената ресорпција и количината на изгубената коска.

Резултати

Врз основа на клиничките испитувања може да се констатира дека во напоменатите состојби постоеја полесни и потешки оштетувања на гингивата и останатите пародонтални ткива. Интерденталната папила, а често букалната и лингвалната маргинална гингива беа црвени, зголемени, едематозни и лесно крвареа. Длабочината на гингивалните џепови, секрецијата, конкрементите и разнишаноста на забите варираше од случај да случај. Анализата на рентгенолошките слики покажа дека ресорпцијата на интрерденталниот септум варираше од почетно и незнатно разградување, во вид на одвај забележително прекинување на ламина дура, па до потполно уништување на целиот септум. Видот и застапеноста на коскената ресорпција може да се види од табела бр. 2.

Табела бр. 2

СОСТОЈБИ	Вкупно	Хоризонт. рес.	Вертикал. рес.	Без коскена рес.	Хоризонт. + вертикал. рес.
Дијастеми (прави и лажни)	101	70	23	8	92,07%
Френулуми (горни,долни и лингвални	15	11	3	1	93,07%
Длабок преклоп	10	6	1	3	70,00%
Заби со лош анатом. облик и положба	15	8	5	2	86,66%
Пломби без контактна точка	37	25	9	3	91,89%
Лоши протетски надоместувања	35	27	8	0	100%
Вкупно	213	147	38	28	86,90%

Исто така од табелата бр. 2 се гледа дека кај 86,90% од испитувањата истовремено е застапена хоризонтална и вертикална коскена ресорпција.

Оштетувањата на меките ткива како и коскените оштетувања се сразмерни со оштетувањето на споменатите состојби т.е. со создадената можност локалните иритации да делуваат подолго време, потоа возраста на пациентот, оралната хигиена, како и од степенол на зафатеноста на пародонтопатијата, До колку кај истите пациенти веќе постои.

Дискусија

За заболувањата на пародонталните ткива одговорни се општи и локални етиолошки фактори, но во голем број случаи за настанувањето на пародонтопатијата одговорни се локалните фактори.(2) Познато е дека отстранувањето на тие локални иритации има најголемо значење и во лечењето на пародонтопатијата, ако пак тоа е сторено на време и комплексно, тогај резултатите се подобри и подолготрајни.

При ДИЈАСТЕМИТЕ интерденталните напили при загризување и цвакање на храната изложени се на нефизиолошки дразби и трауми. (4) Овие чести иритации коишто секојдневно се повторуваат со време ќе овозможат појава на патолошки процес во тој дел на пародонтот.

ВИСОКАТА ИНСЕРЦИЈА НА ФРЕНУЛУМИТЕ за време на говор, мастикација и мимики постојано ја трауматизира маргиналната гингива поради кое доаѓа до нејзино одлепување од забната површина со што се создаваат услови за импакција на храната и создавањена пародонтални џепови [10, 7, 1]

ПРИ ДЛАБОКИОТ ПРЕКЛОП секалните рабови на долните инцизиви удираат директно на маргиналната гингива од палатиналната страна на горните инцизиви и истата секогаш ја трауматизираат. Истовремно овозможено е набивање на храната во долниот фронт лабијално, а во горниот фронт палатинално со што иди до оштетување на гингивата и деструкција на другите пародонтални ткива и создавање на џепови[3, 8].

Кај ЛОШИОТ АНАТОМСКИ ОБЛИК И НЕПРАВИЛНАТА ПОЛОЖБА како на природните заби исто така и на вештачките коронки при загризувањето и цвакањето на храната не доаѓа до прескокнување на гингивалниот раб, ами истиот заедно со епителната инсерција бидува постојано иритиран со што се овозможува нивно оштетување што е услов пак подоцна во тој предл да се откријат потешки оштетувања како на меките делови така и на алвеоларната коска [3, 7]

Иако е добро познато дека добрата контактна точка ја штити интерденталната папила и септумот, сепак доста често во практика се изработуваат коронки и пломби без контактна точка или пак со таква контактна точка којашто по својата положба, облик и големина не одговара на возраста од пациентот, т. е. на апроксималната абразија на забите. Поради тоа доаѓа до директна трауматизација на интерденталната папила при цвакањето на храната, а истовремено до набивање на храната. Ретинираната храна се распаѓа и служи како подлога за развој на микроорганизмите, што доведуваат до инфламација на интерденталната папилна и разорување во почетокот на маргиналниот пародонциум, а подоцна и на подлабоките слоеви [5, 6, 9].

Заклучок

Испитувањата покажаа дека локалните трауми овозможуваат појава на клинички и рентгенолошки промени во парадонталните ткива кај голем број на случаите. Паталошките промени се поизразени ако веќе постои генрализирана и манифестна пародонтопатија во пределот каде е овозможено делувањето на локалните иритации.

Неопходно е навремено и комплексно преземање на соодветни тераписки мерки за отстранување на сите локални иритации, како и стручно изведување на сите протетски и конзервативни надоместувања со претходни превентивни размислувања.

Summary

SOME TYPES OF LOCAL TRAUMA AND CONSEQUENCES OVER PARODONTIUM

Our investigations show that local traumas cause clinical and radiographic changes in porodontal tissue in the great majority of cases. Pathologic changes are more evident when generalized and manifested parodontopathy in the area of local trauma exsists.

Necessary is to undertake complex and subsequent therapeutica measures and elimination of lokal irritation, as well as revision of the prosthetic and conservative restaurations after having previously considered the problem.

Литература

1. Добрикић М.
Основе пародонтологије—Школска књига Загреб 1968
2. Буковић Д. и Секић Г.
Клиничке и рентгенолошке промене у народонциуму проузроковане механичким иритацијама — С. Г. С. Ванредни број 178—1971.
3. Зелић О. и дор.
Улога малпозиција зуба у етиологији прогресивних пародонтопатија. Зборник радова VI конгрес стоматолога Југославије том I Будва 594—1976.
4. Graf H .und Enmer V.
Das Diastema mediale superior
Definitionen, Ätiologie, Symptomatik
Stomatologie der DDR — 9 — 657 — 1978 g
5. Грковић В. и сар.
Фиксни протетички радови пародонциум С. Г. В. Ванредни број 165—1965.
6. Кандић М.
Важност правилног рестаурирања контактне тачке.
С. Г. С. — 3—175—1967.
7. Лазаровска Б.

Улогата на локалните фактори во етиологијата на прогресивната пародонтопатија-хабилитационен труд Скопје 1972.
8. Николић — Ерић В. и сер.
Дубоки загрижај и лечење ове неправилности
С. Г. С. 5—343—1964.
9. Сокић Г. и сар.
Рентгенографија оштећеног пародонциума
С. Г. С. 1—42—1968.
10. Сокић Г. и Цајић Д.
Болести уста — Научна книга Београд 1971.
Вредност рентгенограма у дијагностици обима коштане ресорпције у прогресивној пародонтопатији — С. Г. С. 5—297—1973
11. Сокић Г., Ђукановић Д., Зелић О.