СТОМАТОЛОШКИ ФАКУЛТЕТ - СКОПЈЕ
Клиника за детска и превентивна стоматологија

ПРЕВЕНТИВНО ТЕРАПЕВТСКИ ТРЕТМАН НА ДЕНТАЛНИТЕ ФИСУРИ ВО ДЕТСКА ВОЗРАСТ. (II дел)

Бајрактарова Б., Доцевска В.

Применувајќи го методот за превентивно заливање на фисурите во секојдневната стоматолошка практика, авторите на трудот се судрија со проблемот на длабоките, дисколорирани фисури на моларните заби. Со цел и тие заби да бидат заштитени од фисурен кариес, односно од неговата прогресија доколку веќе бил иницираи, а да се одбегне класичната препарација на оклузален кавитет, авторите применуваа инвазивна заливачка техника, која, според применетата постапка и ефектот од неа, ја означија како превентивно-терапевтски третман на фисурите.

Самиот третман го препорачуваат како посоодветно решение за сомнителните, длабоки фисури во детската возраст, и како поприфатлива алтернатива на класичната конзервативна техника.

Процедурата опфаќа две фази: (1) подготовка на фисурите (што подразбира нивно благо проширување со тенок пламенест или конусен дијамантски борер, при што се отстранува површниот, променет емајл на фисурниот ѕид); и (2) заливање на фисурите со течна композитна смола.

Со таквиот третман нема опасност од превид, па да биде залиена кариозна фисура; ретенцијата на заливачкото средство кај вака претходно обработени - подготвени фисури е подобра и, во секој случај, подобро е длабоките фисури, тесни, недостапни за чистење и самочистење, наместо со органски материјал (плаки, бактерии), да бидат исполнети со заливачко средство кое атхерира на ѕидовите, спречувајќи појава на кариес или негова прогресија таму каде што бил иницираи.

Клучни зборови: подложност на забен кариес; заб; молар

Длабоките, патолошки фисури на моларните заби, дисколорирани, со иницијален кариес на емајлот, претставуваат проблем во секојдневната педодонтолошка практика. Со нив е сврзана дилемата да се "отворат" или не? Да се згрижат со класична техника на препарација, за која педодонтот нерадо се одлучува поради екстензивноста на препарацијата, или таквите случаи да бидат под педодонтолошка контрола?

Одлуката за повремена контрола, меѓутоа, не секогаш е сигурна работа (може да изостане), бидејќи зависи од нивото на свеста на пациентот-детето, родителот, нивното сфаќање за значењето на здравите заби. Во одделни, иако ретки случаи, контролата може да се по-

каже неефикасна и како резултат на дијагностичко промашување. Клинички визуелно може да се опсервира само сомнителна, дисколорирана фисура, а фактички да се работи за напредната кариозна лезија која прогредира подминирачки по должината на глеѓно-дентинската граница (сл. 1).

Применувајќи го методот на превентивно заливање на фисурите во секојдневната клиничка практика, авторите на трудот, исто така, се судрија со проблемот на длабоките, дисколорирани фисури. Во желбата и настојувањето и овие заби да бидат заштитени од кариес, односно неговата прогресија доколку веќе се појавил, а со цел притоа да се одбегне класичната техника на препарација на оклузален кавитет, авторите пристапија кон третман, кој, според постапката и ефектот, може да се означи како превентивно-терапевтски. Превентивен, бидејќи спречува појава на фисурен кариес, односно негова прогресија; терапевтски, бидејќи самата постапка наедно спроведува и терапевтски чин во однос на дисколорираниот, кариозно променет емајл.

Цел на трудот е да го презентира споменатиот третман, кој авторите го нарекоа превентивно-терапевтски третман на денталните фисури во детска возраст.

Метод

Методот што го применуваат авторите во згрижувањето на длабоките, дисколорирани фисури на моларните заби се состои во следново: со остра сонда се проверува оклузалната површина на забот и се чисти со ротирачка четка и соодветна, пуродент паста. Потоа, со помош на тенок пламенест или конусен дијамантски борер, со брза и прецизна постапка, се отвора фисурата и се отстранува површниот, променетиот слој на емајлот од ѕидот на фисурата. При препарацијата на фисурата нема потреба да се оди до нејзиното дно, бидејќи, и доколку

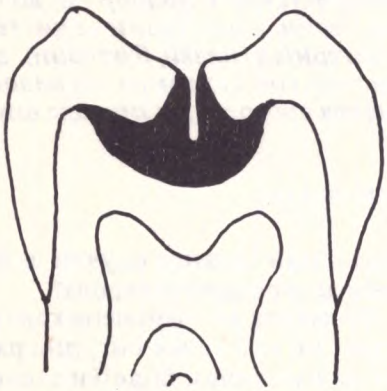

Слика 1. Подминирачко прогредирање на кариесот по должината на глеѓно-дентинската граница

Слика 2. Правец на ширење на кариесот во фисурата (ИК - иницијален кариес)

има иницијален кариес, тој започнува од ѕидот на фисурата а не на нејзиното дно (сл. 2). Со ваква постапка може да бидат опфатени и другите фисури од оклузалниот фисурен систем на забот, кои не покажуваат промени на емајлот. Потоа, во следната етапа, исто како и кај класичната техника на заливање на фисурите, се врши нагризување на емајлот со 37% фосфорна киселина во време од 30 секунди, промивање со воден млаз, најмалку толку колку што траело и самото нагризување, и сушење со воздушен млаз. Вака подготвениот заб не смее да биде контаминиран со плунка.

Со течна композитна смола (helioseal) се врши заливање на фисурите, а заливачкото средство се полимеризира со халогена светлост.

Овде треба да се напомене дека заливачот не смее да биде присутен надвор од фисурите, бидејќи тенкиот слој лесно прска под дејство на цвакопритисокот, а образуваните променентни рабови би претставувале погодно место за настанување кариес. Со опишаната процедура се опфаќаат сите фисури на оклузалниот фисурен систем на забот: и препарираните и непрепарираните. Доколку при третманот на сомнителните фисури (на дел од нив) се установи дека препарацијата не може да заврши во емајлот поради екстензија на кариесот во длабочина, тој мора комплетно да биде отстранет, дефектот адекватно згрижен со композитна реставрација, а другите фисури да се залијат со примена на инвазивна или класична-неинвазивна заливачка техника. Третираните заби се контролираат на 6 месеци.

Иако се подразбира, пак да нагласиме дека постапката околу самата техника на заливањето мора да се изведува строго lege artis во сите нејзини етапи.

Дискусија

Во превентивната стоматологија, флуорот претставува моќно средство во борбата против кариесот, вклучувајќи ги тука и другите мерки на превенција. Кога се во прашање, меѓутоа, оклузалните површини, особено моларните заби во детска возраст, кои имаат богато разгранет фисурен систем со неповолна анатомо-морфологија (длабоки, тесни, т.н. патолошки фисури), што го отежнува механичкото чистење и самочистење, флуорната профилакса не е доволна да обезбеди заштита на овие површини од кариес. Во тие случаи, примената на заливањето на фисурите претставува метод на избор. Исклучителна индикација, меѓутоа, за запечатување на фисурите претставува условот: фисури без кариес. Тоа е императив без отстапување, и покрај наодот на Handelman (2, 3) и Theilade (6) дека во фисурите, со самиот акт на заливањето и нагризувањето со киселина во склоп на таа процедура, бројот на бактериите се намалува за 75%, а се намалува и пенетрацијата на кариесот во длабочина. Овие позитивни ефекти на заливањето на фисурите на кои укажуваат споменатите автори (2, 3, 6), никако не би можело да се земат како оправдување за заливање на кариозни фисури, макар да се работи и за иницијален кариес.

Со примената на превентивно-терапевтскиот третман, индикациите за примена на заливањето на фисурите, како превентивна стоматолошка мерка, се прошируваат и на дисколорираните, со иницијален кариес зафатени фисури. Позитивните страни на овој третман, за чија оправданост и корист најдовме потврда и во литературата (1, 4, 5), се следниве: (1) со благо проширување, фисурата станува прегледна, што ја олеснува дијагнозата во однос на нејзината клиничка состојба. Непосредно може да се одреди степенот на екстензијата на евентуален присутен кариес во правец на глеѓно-дентинската граница, со што пак се елиминира ризикот од заливање кариозна фисура; (2) со минимална препарација се отстранува површниот, променет слој на емајлот од ѕидот на фисурата, со што се спречува натамошната прогресија на процесот, а наедно се отс-

транува органскиот материјал и плаките од самите фисури, кои нормално се недостапни за вообичаеното чистење и самочистење. Секако е подобро фисурата да биде исполнета со заливачко средство, означено како превентивна реставрација, отколку со органски материјал како потенцијален фактор за настанување на кариес. Благото проширување на фисурата во склоп на превентивно-терапевтскиот третман ја зголемува и ретентивната моќ на заливачкотро средство, кое полесно пенетрира и атхерира на ѕидовите на фисурата. А токму ретенцијата на заливачкото средство, од многу терапевти, се поставува како дискутабилно прашање.

Имајќи го предвид се она што е напред изнесено, може да се сумира следново: (а) кај некариозните длабоки фисури на забите може да се применува класичната-неинвазивна техника на заливање; (б) кај длабоките, дисколорирани фисури, суспектни, со иницијален кариес на емајлот, како погоден метод може да се препорача превентивно-терапевтскиот третман на фисурите, кој подразбира инвазивна заливачка техника, како поприфатлива алтернатива на класичната препарациона техника на оклузален кавитет.

PREVENTIVE-THERAPEUTIC APPROACH TO DENTAL FISSURES TREATMENT (Part II)

Bajraktarova B., Docevska V..

Summary

By the application of the method preventive sealing of fissures in everyday pedodontic practice, the authors faced the problem of deep, discolorated fissures of the molars. In an attampt to protect these teeth from fissure caries, i.v. its progression, if initiated, and to avoid the classical preparation of occlusal cavities, the authors undertook invasive sealing technique, which was, according to the procedure and effects, termed preventive-therapeutic treatment of fissures.

This approach is suggested as a more favourable solution when suspicious, deep fissures in childhood are concerned, as well as a superior choice compared to the classical conservative technique.

This procedure comprises two phases: (1) conditioning the fissures (which includes mild widening with a thin or cone diamond bur, by which, altered surface, enamel from the fissure wall is removed; (2) sealing of the fissure with liquid composite resin.

This approach eliminates the possibility to overlook and seal a carious fissure; sealant retention is enhanced, and moreover, deep fissures, narrow, not accessible for cleaning and self-cleaning, are better to be sealed with a material adhering the walls, and thus preventing caries or its progression, where initiated.

Key words: dental caries, susceptibility; composite resins; tooth; molar

Литература

1. Craene G., Martens C., Dermaut R. The invasive pit-and fissure sealing technique in pediatric dentistry: A SEM study of a preventive restoration. J Dent Child 1988; 55(1): 34-42.

2. HANDELMAN L, BUONOCORE G, HESECK J. A preliminary report on the effect of fissure sealant on bacteria in dental caries. J Prosth Dent 1972; 27: 390-2.

3. HANDELMAN L et al. Use of adhesive selanats over occlusal carious lesions: Radiographic evaluation. Com Dent Oral Epidem 1981; 9: 256-9.

4. MEIERS C, JENSEN M. Management of the questionable carious fissure: Invasive vs non invasive techniques. J Am Dent Assoc 1984; 108: 64-8.

5. SHAPIRA J, EIDELMAN E. The influence of mechanical preparation of enamel prior to etching on the retention of sealants: 3 year follow-up. J Pedod 1984; 8: 272-7.

6. THEILADE E et al. Effect of fissure sealing on the microflora in occlusal fissures of human teeth. Arch Oral Biol 1977; 22: 251-9.