МАКЕД. СТОМАТ. ПРЕГЛЕД VI, 2, 249–253, 1982

Стоматолошки факултет у Београду
Клиника за болести уста

ПРОУЧАВАЊЕ НЕКИХ КЛИНИЧКИХ И ХИСТОПАТОЛОШКИХ КАРАКТЕРИСТИКА ЛЕУКОПЛАКИЈЕ ОРАЛНЕ СЛУЗОКОЖЕ

Ђукановић, Д., Бојић П., Урсу И., Кремжар М.

У овом раду су изнете основне клиничке и хистопатолошке карактеристике леукоплакије усне дупље. Материјал за хистопатолошку анализу је узет од 49 болесника са клинички постављеном дијагнозом леукоплакије. Анализа резултата показује да се основне хистопатолошке промене у току леукоплакије одигравају у епителу и крзну. Јавља се хиперплазија епитела са акантозом, хиперпаракератозом и хиперортокератозом. Базални слој епитела показује повећан број митоза. Уочена је и дисплазија епитела различитог интензитета. Поред тога јавља се и целуларна инфилтрација лимфоцитима, плазмоцитима и полиморфонуклеарима и интерцелуларним просторима епитела. У крзну долази до инфламаторних промена које се манифестују целуларном инфилтрацијом и појачаном васкуларизацијом.

Леукоплакија представља хронично прогресивно обољење које се јавља на епителу слузокоже усне дупље, руменом делу усана и на другим слузокожама и семимукозама. Клинички се најчешће описује као бела адхерентна плоча.

Значај овог обољења лежи у његовој релативно високој распрострањености[1, 3, 11, 12] и што према неким налазима може да малигно алтерише.[4, 5, 8, 11]. На основу епидемиолошких истраживања многи аутори износе своје резултате о распрострањености леукоплакије. Тако је Axell[1] од 52972 прегледаних особа нашао ово обољење у 3,53 одсто. Brutz[3] је нашао леукоплакију у 3,6 одсто прегледаних особа, док је Wahi[12] нашао ово обољење у 5,2 одсто особа преко 35. године старости. Сокић и Ђајић[11] су регистровали 71 болесника са леукоплакијом који су се јавили на Клинику за болести уста у Београду у периоду од 1965. до 1967. године.

Дијагноза леукоплакије се поставља на основу анамнезе, клиничке слике и анализе патохистолошких промена.

Клинички изглед леукоплакије зависи од стадијума у коме се обољење налази. Поред тога, постоји више различитих класификација леукоплакије. Тако се описује хомогени тип леукоплакије, ерозивна и улцеративна форма, нодуларна или верукозна и рагадиформна леукоплакија.[2, 3, 7, 8]

Леукоплакија почиње црвенилом слузокоже. Касније се јавља блага опалесценција која постаје све интензивнија, па оболела места постају беличаста и на крају сасвим бела[5]. Клинички постоји више варијација у спектру беле боје,

што зависи од степена хиперкератинизације. Тако промене у виду мреже, трака или плоча могу да буду од сиве до беле боје. Хомогени тип леукоплакије означава промене у виду дифузних плоча сивобеле до сребрнасте боје, јасно ограничене од околне слузокоже. Уколико се на таквој површини јављају црвена поља атрофије или ерозије, промене се описују као ерозивна леукоплакија. Епител који је захваћен хиперкератозом задебљава, а у даљој еволуцији болести могу да се јаве напрслине и бразде. Такве промене се описују као рагадиформна леукоплакија. Некада се на хиперкератототичним пољима јављају чворићи, па се такав облик назива нодуларни или верукозни тип леукоплакије. Ако се створени нодулуси откину од подлоге, појављују се улцерације, па се такви облици описују као улцеративна леукоплакија. Леукокератотичне промене су тврде конзистенције, рапаве и суве. Болесници осећају неравнине под језиком и сувоћу, а и болове уколико се јаве ерозије, улцерације и рагаде.

Циљ рада

Циљ овог рада је да се поред разматрања клиничких карактеристика леукоплакије утврди које су најкарактеристичније патохистолошке особености овог обољења у усној дупљи.

Материјал и метод рада

У оквиру овог испитивања прегледано је 49 патохистолошких препарата особа са клинички постављеном дијагнозом леукоплакије. Материјал је узет приликом хируршког лечења овог обољења од 36 мушкараца и 13 жена. У већини случајева радило се о хомогеном типу леукоплакије која је била најчешће локализована на руменом делу усана (у 26 особа) и букалној слузокожи (у 13 особа). Преостали препарати су узети од особа код којих је локализација леукоплакије била на језику (3 особе), гингиви (2 особе), слузокожи пода уста и угла усана (по једна особа). Старост болесника се кретала од 25 до 70 година. Највећи број особа је био у групи испитаника преко 60 година старости, а просечна старост је била 50 година.

Фиксација узетог материјала је вршена стандардном хистолошком методом. Потом је материјал калупљен у парафинске блокове и сечен микротомом у исечке дебљине 4 микрометара. Препарати су бојени хематоксилинеозином. Анализа препарата је вршена на светлосном микроскопу.

Резултати и дискусија

Микроскопска анализа препарата исечка ткива која су клинички имала изглед леукоплакије, показује да постоје јасне и карактеристичне морфолошке особености које то клиничко стање карактеришу. У свих 49 болесника клиничка дијагноза је и хистолошки потврђена. Ради прегледности резултата изнећемо прво промене које смо уочили на епителу, а затим на субепителном ткиву односно крзну.

На основу наших анализа, констатовали смо да се у већини случајева јавља задебљање епитела. Ова хиперплазија је последица повећања броја слојева ћелија. У физиолошким условима, у здравих особа орални епител садржи најчешће пет слојева ћелија. У епителу који је захваћен леукоплакијом број слојева ћелија је повећан. Најчешће износи 7 до 10, а каткада и знатно више. Умножавање броја слојева ћелија епитела код леукоплакије одиграва се, по правилу, као последица умножавања броја ћелија спинозног слоја. Из овога произилази да је хиперплазија оралног епитела коју смо констатовали на нашим препаратима резултат акантозе. У прегледаном делу епитела су често присутни и знаци едема па

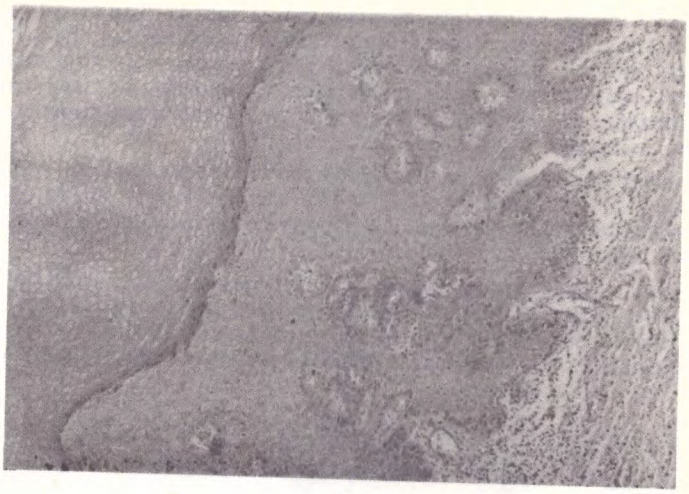

Сл. 1

долази до размицања ћелија и кидања интерцелуларних веза. Поред промена у спонгиозном слоју оралног епитела запазили смо, као редовну појаву и хиперкератозу различитог интензитета. (слика бр. 1) Она је варирала од благе, до веома изражене хиперкератозе, чија је дебљина износила и до једне половине целокупне дебљине епитела, па и више од тога. Хиперкератоза се јављала у два морфолошка облика: као хиперортокератоза и хиперпаракератоза. У хиперортокератотичним формама леукоплакије хиперкератотичне наслаге налазиле су се директно на епителу. Насупрот томе, код хиперкератозе хиперкератотичне наслаге су лежале на епителу који је био хиперпластичан. У базалном слоју епитела је често био повећан број митотичких фигура, али су ћелије овог слоја ретко биле умножене.

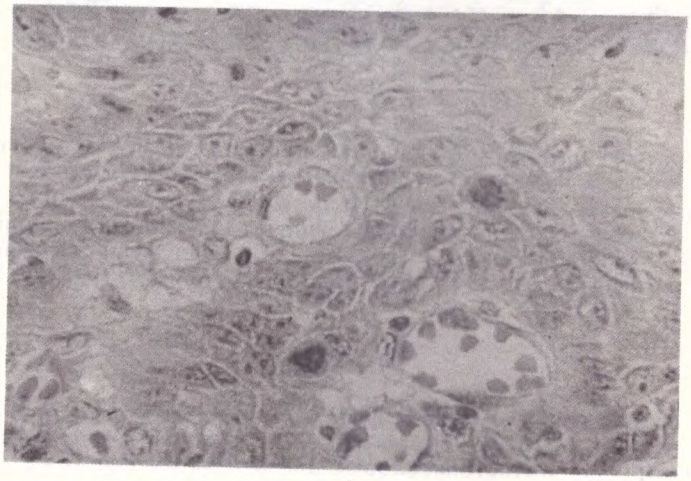

Сл. 2

На извесном броју прегледаних препарата при микроскопској анализи уочене су промене у виду дисплазије (у 25 одсто случајева). (слика бр. 2) Овакве промене указују на појаву различитих форми леукоплакије, од блажих, па све до

оних код којих постоје хистопатолошке карактеристике карцинома „in situ". Неки налази указују да леукоплакија представља преканцерозу. Тако су Burkardt и сар.[4] нашли слабо изражену дисплазију у 74 одсто леукоплакије, средње изражену у 17 одсто и јаку дисплазију у шест одсто, а карцином in situ у три одсто прегледаних препарата. Sankodi i Boda[8] су нашли 2,7 одсто карцинома од 146 испитиваних леукоплакија.

У интерцелуларним просторима епитела прегледаних препарата констатовали смо и инфилтрацију целуларним елементима. У инфилтрату смо констатовали појединачне ћелије типа лимфоцита и плазмоцита, а ретко и полиморфонуклеарне леукоците.

У крзну оралног епитела открили смо целуларну инфилтрацију и васкуларне промене у виду појачане васкуларизације тј. капиларизације. Субепителна целуларна инфилтрација код леукоплакије се јављала у три облика: у виду присуства појединачних ћелија у едематозном везивном ткиву; у виду мањих група

Сл. 3

ћелија и као дифузан инфилтрат. (слика бр. 3) У случајевима дифузне ћелијске инфилтрације често је захваћена и базална мембрана епитела, која се понекад не може уопште уочити. Појачана васкуларизација је један од значајних морфолошких супстрата код леукоплакије. Она је нарочито уочена у случајевима локалне стазе, када су капилари били јако дилатирани и препуњени еритроцитима. Сви наши налази се углавном подударају са налазима других аутора[6 7 10].

Закључак

На основу анализе наших резултата можемо закључити да се леукоплакија у зависности од стадијума развоја може манифестовати у усној дупљи у више клиничких варијација. Хистопатолошке промене карактеристичне за леукоплакију су: хиперплазија епитела са акантозом и хиперкератозом. Хиперкератоза се јавља у два облика: као хипертокератоза и хиперпаракератоза. Констатовали смо и ћелијску инфилтрацију у епителу и дисплазију епитела различитог интензитета. У појединим случајевима базална мембрана се није могла распознати. У крзну настају промене у виду ћелијске инфилтрације и васкуларних реакција.

INVESTIGATION OF SOME CLINICAL AND HISTOPATHOLOGICAL CHARACTERISTICS OF LEUCOPLAKIA OF THE ORAL MUCOSA

Summary

In this study clinical and histological characteristics of oral leukoplakia are described. Biopsy specimens from 49 persons with oral leukoplakia were examined. The results obtained revealed that the primary histological changes in leukoplakia occured in epithelium and corium of oral mucouse membrane. Histologic characteristics included: epithelial hyperplasia, acanthosis, hyperparakteratosis and hyperortokeratosis. The mitotic activity of basal layer cells was increased. Various degrees of dysplasia as well as cellular infiltration with lymphocytes, plasmocytes and PMN in epithelium were noticed, too. Inflammatory changes are manifested by cellular infiltration and dilatation of blood vessels in the corium of oral mucose membrane.

Литература

1. AXELL, T.: Oral Mucosal Lesion. Odont. Rev., 27, supp., 36, 1976.
2. BETTETO, M., FETTICH, J.: Mala dermatologija, Ljubljana, 1972.
3. BRUTZ, P.: Stomato-onkologische Reihenuntersuchungen in sieben Gemeinden Süd-ungarus. Schweiz. Mschr. Zahnheilk., 72, 758–766, 1962.
4. BURKHARDT, A., SEIFERT, G.: Morphologic Classification of Oral Leukoplakia. Dtsch Med. Wochenschr, 102 (7) : 223–9, 1977.
5. ЂАЈИЋ, Д., ОРЛОВ, С., МИРКОВИЋ, С.: Обољења меких ткива усне дупље. Инст. за док. заштите на раду „Едвард Кардељ", Ниш, 1981.
6. ESSER, E., TETSCH, P.: Clinical Aspects and Treatment of Oral Leukoplakia. Deutsch Zahn Mund Kicferheiek, 60 (6) : 378–91, 1973.
7. PINDBOURG, J.J., BARMES, D., ROED-PETERSEN, B.: Epidemiology and Histology of Oral Leukoplakia and Leukoedema among Papuans and New Guineans Couch. 22, 379–384, 1968.
8. SANKODI, I., BODA, K.: Precancinomatous Especially White Oral Lesion. Fogorov, Sz. 70 (9) : 257–62, 1971.
9. SILVERMAN, Jr. S., RENSTRUP, G., PINDBORG, J.J.: Studies in Oral Leukoplakias III. Acta Odontol. Scand., 21, 271–292, 1963.
10. Shaw, H.J., SEENEYUM, A.E., CAPUCCINO, C.C., MELER, M.S.: Textbook of Oral Biology. W.B. Saunders Co., Philadelphia, 1978.
11. СОКИЋ, Г., ЂАЈИЋ, Д.: Болести уста. Научна књига. Београд, 1980.
12. WAHI, P.N., MITAL, V.P. and all.: Epidemiological Study of Precancerous Lesion of the Oral Cavity. A Preliminary Report. Indian, J. Med. Res., 58, 1361–1391, 1970.