ОРТОДОНТСКО-ПРОТЕТИЧКИ ТРЕТМАН ПРИ ХИПОДОНЦИЈА НА МАКСИЛАРНИ ЛАТЕРАЛНИ ИНЦИЗИВИ - ПРИКАЗ НА СЛУЧАИ

Бајевска Ј.[1], Манева М.[2], Зужелова М.[2]

СТОМАТОЛОШКИ ФАКУЛТЕТ - Скопје, [1]Клиника за фиксна стоматолошка протетика
[2]Клиника за ортодонција

Апстракт

Сè поголемиот број на терапевтски можности и медицински информации ни даваат можност за полесен и посоодветен начин во корекција на нарушувањата во нормалниот раст и развој на орофацијалниот систем.

Тимската работа како "метод на избор" се наложува сè повеќе како потреба, како за научната работа така и за терапевтскиот пристап. Во тој правец е и третманот на хиподонцијата, која е наследна аномалија асоцирана со отсуство на еден или повеќе заби. Високата преваленца на анодонцијата на максиларните латерални инцизиви од 37,11% не насочува и кон ортодонтско-протетички аспект во третманот на аномалијата кај овие индивидуи. Конгенитално отсутните заби не се реткост во праксата, а нивниот третман секогаш претставува голем предизвик за сите кои се вклучени во решавањето на проблемот настанат од нивното отсуство. Развојот на техниката и материјалите ни дава можност за корегирање и подобрување на фацијалната естетика напоредно со подобрувањето на оралната функција.

Овде прикажуваме две млади индивидуи кои на Клиниката за ортодонција се јавиле за решавање на естетскиот проблем поради недостатокот на двата максиларни латерални инцизиви, а во соработка со Клиниката за фиксна стоматолошка протетика, направен е детален план за згрижување на аденталниот простор, со што како краен резултат добивме две среќни лица, две прекрасни насмевки.

Клучни зборови: хиподонција на максиларни латерални инцизиви, ортодонција, протетика, ортодонтско-протетичко згрижување на хиподонција

Вовед

Олигодонцијата или парцијалната анодонција е конгенитално отсуство на еден или повеќе заби во примарната или перманентната дентиција. Нарушувањето е често генетски детерминирано и се наследува преку автосомен ген со различна експресија. Заби кои најчесто недостасуваат кај европската популација се горните латерални инцизиви и вторите премолари *(1)*. Состојбата е поврзана со силна генетска компонента. Познати се два мутирани гена кај луѓето кои се одговорни за појава на хиподонција, MSX1 и PAX9 (*6*). Мутациите на MSX1 можат, исто така, да предизвикаат и појава на орофацијален расцеп. Неколку експериментални и клинички студии индицираат дека и другите генетски компоненти се, исто

така, вклучени. Хиподонцијата често се среќава и кај одредени синдроми, особено оние кај кои се присутни и други ектодермални аномалии и кај пациенти без некој одреден синдром со расцеп на усна и processus alveolaris со или без расцеп на палатумот.

Преваленцијата на најчестата инцизивно-премоларна хиподонција во популацијата (IPH,MIM 106600) е 8-10% кај здрави европски деца. Дел, или сите трети молари, недостасуваат кај една петина од популацијата и истите се во различна комбинација кај пациенти со хиподонција на инцизиви и/или кај членови на семејството*(4)*. Фамилијарните студии индицираат присуство на клинеста форма на максиларните латерални инцизиви, импактирани канини, ротирани премолари и присуство на кратки корени (SRA) кои се предизвикани од истата генетска компонента која го предизвикува отсуството на инцизивите и премоларите. Состојбата се наследува автосомно доминантно со редуцирана пенетрација и главно е ограничена на перманентната дентиција. Кога конгенитално недостасува поголем број на заби (повеке од 6), терминот кој се користи е олигодонција (MIM 6044625). Преваленцата на олигодонцијата кај европската популација е проценета на 0,08%; но овој процент ги опфака и пациентите со некој синдром*(4)*.

Речиси 20% од американската популацијата има конгенитален недостаток на третите молари, 3.4% има недостаток на втори премолари, а 2.5% има недостаток на максиларните латерални инцизиви. Перманентните заби се поафектирани од млечните заби. Отсуството на забите од млечната дентиција се среќава кај 0.5% до 0.9% од популацијата. Скоро правило е да кога недостасува млечниот заб, неговиот заменик секогаш да е отсутен *(9)*.

Недостатокот на заби (агенезата на забите) може да се случи изолирано, или како дел од некој синдром. Изолираните случаи на хиподонција можат да бидат фамилијарни или со спорадична природа. Фамилијарната агенеза се пренесува како автосомно доминантна, автосомно рецесивна или е поврзана со генетската состојба на Х-хромозомот. Постојат околу 49 синдроми кои се асоцирани со дентална агенеза.

Планирање на протетичко - ортодонтскиот третман

За изработка на фикснопротетички конструкции сè повеќе се применува ортодонтската фиксна терапија во предпротетичката подготовка на устата и забите, каде не постои ограничување во однос на годините на старост на пациентите. Со поместување на забите во поволна положба се овозможува успешна и рационална терапија со фикснопротетички конструкции.

Алтернативите за надополнување на беззабите простори кои се резултат на конгенитално отсуство на латерални инцизиви вклучуваат подвижни парцијални протези, конвенционални фиксни мостови, автотрансплантација, ортодонтско репонирање на канините за затворање на беззабиот простор и имплантација на одделен заб *(7)*. Иако соседните заби можеби ќе треба да бидат репонирани ортодонтски за да се создаде простор за имплант, имплантите не секогаш налагаат промена или придвижување на делови од природната дентиција и оттаму произлегува и најконзервативното протетичко решавање за замена на латералните инцизиви кои недостасуваат. Имплантите, исто така, можат да го зачуваат алвеоларниот гребен, да ја зајакнат оклузалната функција и да обезбедат оптимална естетика *(2)*.

Кога постои фамилијарна генеза за конгенитално отсуство на заби, асиметричен губиток на млечни заби, недоволен развој на канинското испакнување или импактирани максиларни канини, можноста за отсуство на латералните инцизиви треба веднаш да биде испитана и земена во предвид.

Раното дијагностицирање е особено важно бидејќи постои голема асоцијација меѓу конгенитално отсутни или заби со клинеста форма со оваа аномалија. Третманот опфаќа превентива, ресторативa (кон-

зервативен третман), ортодонтски и протетички третман. Целта е да се воспостави адекватна функција, да се обезбеди вертикалната димензија, да се корегира надворешниот изглед и да се овозможи нормален развој на говорот. Во примарната дентиција специјален акцент се дава на одржувањето на оние млечни заби кои немаат развиено нивни заменици. Раната естетска рехабилитација, постигната пред детето да тргне на училиште е основна од психолошка гледна точка. Подвижните парцијални протези треба да овозможат нормален раст и развој на вилиците и истите треба да се менуваат на секои две или три години.

Раното откривање му дава и на пациентот можност да ги испита сите можности за третман вклучувајќи и можност за реставрација на празниот простор со импланти. Се препорачува цел сет на ортодонтски анализи вкучувајќи фотографии, модели и клинички фотографии за дијагноза на конгенитално отсутни латерални инцизиви и планирање на претпротетскиот ортодонтски третман *(3)*. Препорачлива е и изработка на протетичкиот надоместок во восок од аспект на планирање на третманот и естетиката. Естетиката како и оклузијата мора да бидат земени во предвид при финалното ортодонстко поставување на забите кои се до беззабиот простор.

За да се задоволи принципот на "златната пропорција" на естетиката, просторот за максиларните латерални инцизиви треба да е околу 2/3 од ширината на централните инцизиви *(5)*. Како и да е, ако на пациентот му недостасува само еден максиларен латерален инцизив просторот кој е потребен за постигнување на симетрична естетика и оклузија примарно ќе биде диктиран од ширината на контра латералниот инцизив. Кога двата латерални инцизиви, конгенитално се отсутни, оклузијата може да влијае на ширината на просторот кој е потребен за реставрација со импланти и пропорционалниот сооднос мегу централните и латералните инцизиви.

Клиничарите кои земаат учество – ортодонтот, периодонтологот, реставративниот стоматолог, протетичарот - треба заеднички да го разгледаат планот на третман и да комуницираат во текот на третманот за да бидат обезбедени сите предуслови и аспекти на третманот за да бидат реализирани целите поставени пред почетокот на третманот.

Честа дилема е што да се примени кај тинејџер кај кој е завршен ортодонтскиот третман при конгенитално отсутни латерални инцизиви, а постои потреба од одреден тип на привремен апарат кој ќе ги замени забите кои недостасуваат. Во тој поглед, неколку решенија доаѓаат во предвид*(2)*:

- како преодна фаза во третманот, подвижните апарати се првиот избор мегу ортодонтите. Не само што ги надоместуваат забите кои недостасуваат, туку и функционираат како ортодонтски ретејнер. Ортодонтската ретенција е многу важна во периодот по активната терапија за 9-12 месеци во кои пациентот го носи ретејнерот 24 часа дневно за да овозможи соодветна коскена ремоделација. Непогодноста на овој апарат е што е доста забележителен, особено при зборување, така што нелагодноста води кон непокажување на забите пред другарчињата, а сето тоа мошне вознемирувачки дејствува на детската психа.

Maryland мостот ја задоволува дилемата за подвижна протеза. Како и да е, познати се и недостатоците, особено, ако ова нема да биде финална реставрација. Бондираниот ретејнер е потешко да се одржува, бидејќи е фиксиран за соседните заби, и не е отпорен на оклузален стрес. Со цел да се креира потрајно протетско помагало, можна е изработка на жлебови на соседните заби за подобра ретенција. Во одделни случаи се изработуваат и т.н транзиционални импланти кои служат како потпора за привремени парцијални протези или привремени мостови.

Најважен факт кој треба да се земе во предвид и да се обрне внимание, е колку простор е присутен во денталниот лак. Ако поголемиот дел од просторот е пополнет дури и без присуство на латералните

инцизиви, тогаш најпогоден (најразумен) третман е канините да го заземат местото на латералните инцизиви и нивниот облик да се корегира така да личат што повеќе на латералните инцизиви. Ова може да се направи со бондирање, порцелански фасетки, коронки, или најконзервативниот пристап- селективно сструживање на канините. Кај пациенти кај кои должината и ширината на денталниот лак треба да се одржат или пак дијагностичките податоци диктираат замена на забите кои недостасуваат, ортодонтското создавање на просторот е со цел да се корегира оклузијата, канините да се ретрахираат во позиција на I класа и протетичката реставрација да го комплетира третманот *(7)*.

Приказ на случај 1

Се работи за девојка Б.С., 23 годишна, дојдена на Клиниката за фиксна стоматолошка протетика поради отсуството на двата максиларни латерални инцизиви. Со помошта на студио моделите *(слика 1)* се

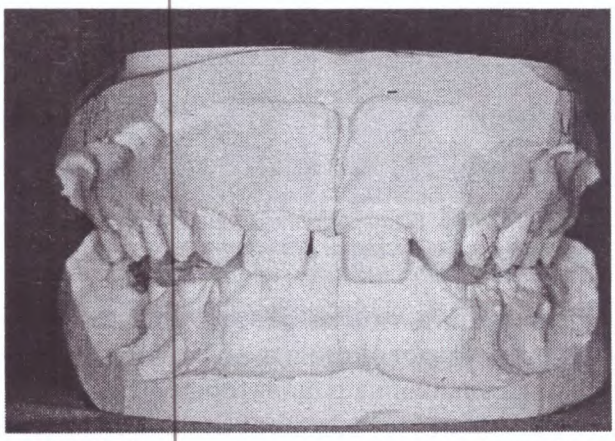

Слика 1 *Студио модел пред почетокот на терапијата*

овозможи претходно проверување на планот на терапија, пред започнувањето на неговото изведување во устата . Со примена на методата на дијагностичко моделирање на студио моделите, се изврши пробно моделирање на конструкциите во восок (*слика 2)*, за добра процена на празниот простор. Ортодонтската терапија во почетокот се

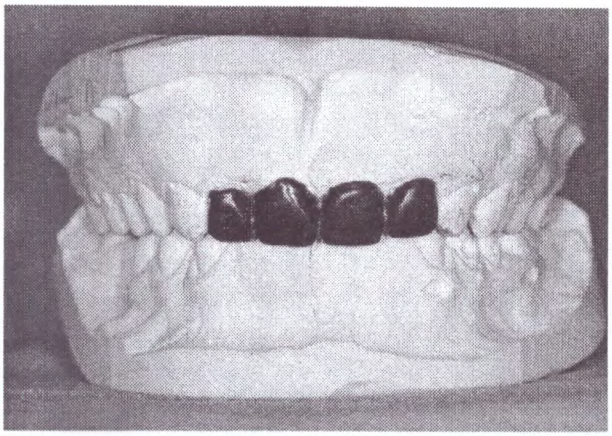

Слика 2 *Провизорна изработка на мостот во восок*

состоеше во поставување на фиксен апарат во максилата за добивање на простор за двата отсутни максиларни латерални инцизиви, по екстракцијата на максиларниот лев млечен канин. Оваа фаза траеше 12 месеци (*слика 3*) и по вадењето на фиксниот апарат поставен е мобилен апарат за корекција на длабокиот загриз (*слика 4*). Откако пациен-

Слика 3 *Пациентот по вадењето на фиксниот апарат*

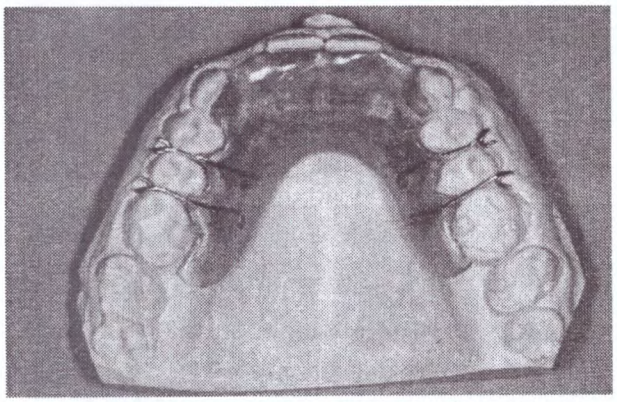

Слика 4 *Мобилен апарат за ретенција и подигнување на загризот*

Слика 5 *Финалната фиксно протетичка конструкција во устата на пациентот*

тот беше подготвен за протетичка рехабилитација по препарацијата на двата максиларни канини поставени се два крилни металкерамички мостови (*слика 5),* со благ контакт со антагонистите, а во пропулзија рамномерен и симетричен контакт со непречени движења во пропулзија и латеропулзија во согласност со Shillingburg H.T et all *(8)*.

Приказ на случај 2

На Клиниката за ортодонција примен е пациент, 16 годишно девојче З.П., поради отсуство на максиларните латерални инцизиви, перзистенција на десен максиларен млечен втор молар со комплетно изгубен простор за забите во пределот на фронтот.

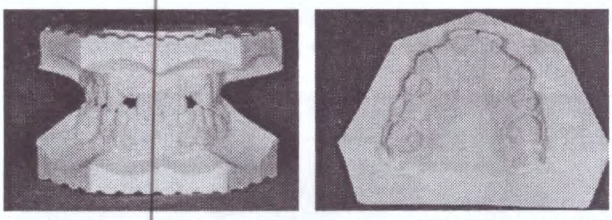

Слика 6а и **6б** *Студио модели пред поставувањето на фиксниот апарат*

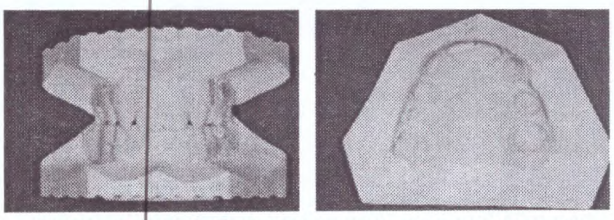

Слика 7а и **7б** *Студио модели по вадењето на фиксниот апарат*

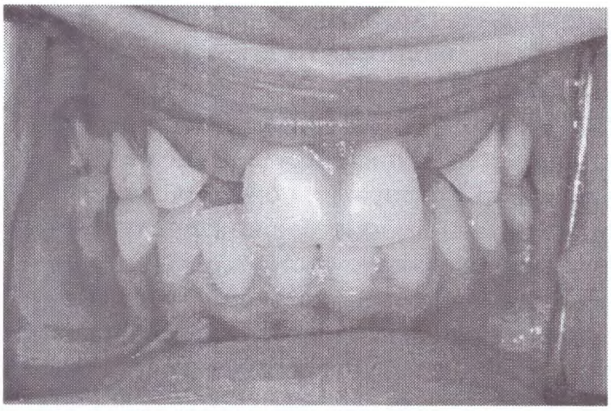

Слика 8 *Интраорален приказ на пациентот*

Ортопантомографската снимка покажа отсуство на максиларните латерални инцизиви и на вториот перманентен премолар од десната страна *(слика 6а и 6б)*. Поставен е фиксен апарат, а по вадењето на истиот по две години (*слика 7а и 7б)* изработен е подвижен апарат за ретенција, а после периодот на ретенција и по 18 годишна возраст *(слика 8)* можеше да се пристапи кон трајно решавање на проблемот со изработка на фиксен мост во оваа регија со што беззабиот простор се пополни (*слика 9а и 9б)*.

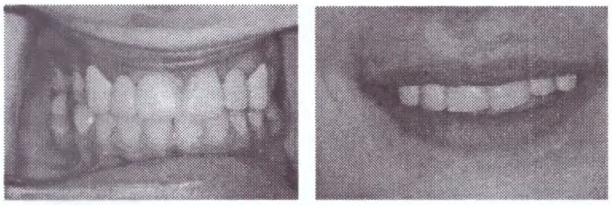

Слика 9а и **9б** *Надоместување на конгенитално отсутните максиларни латерални инцизиви со два метал керамички крилни моста*

Со нашата тимска работа успеавме да постигнеме задоволителна естетика како и добра мастикаторна и фонаторна функција.

Во минатото ортодонтскиот третман генерално бил ограничен само на децата. Како и да е базичниот процес кој вклучува движење на заби е ист во било која возраст и ортодонтскиот третман е исто успешен и кај возрасни пациенти. Луѓето се свесни за својот изглед и изгледот на нивните заби и атрактивната насмевка секогаш игра важна улога во зајакнувањето на самодовербата и затоа нема поголема сатисфакција од убавата и задоволна насмевка на нивните лица.

ORTHODONTIC - PROSTHETIC TREATMENT OF ANODONTIO OF MAXILLARY LATERAL INCISORS (CASE REPORTS)

Bajevska J., Maneva M., Zuželova M.

Abstract

Great number of medical informations and even greater amount of therapeutic possibilities , give us opportunities for a more convenient, suitable way to provide for disturbances in normal growth and development in orofacial system.

The Teamwork, as a "method of choice", is imposing to be a need for scientific work as well for therapeutic approach. The treatment of hypodontia in that direction, which is a hereditary anomaly associated with absence of one or more teeth. The high prevalence of anodontio of maxillary lateral incisors with 37,11% induces us to revealed orthodontic-prosthetic aspects of treatment at these individuals.

Congenitally missing lateral incisors are not a rarity in any practice, yet the treatment for this condition is usually a challenge. The treatment of congenital absence of a tooth often involves a combined orthodontic-surgical-restorative approach. Congenitally missing lateralincisors can be replaced by one of five modalities: removable partial denture, conventional fixed bridge (three-unit or cantilever), resin-bonded bridge, single-tooth implant, and orthodontic movement to close the space. The removable partial denture and the resin-bonded bridge are the least expensive, requiring only minor alteration of the teeth. The most common reason for choosing a bridge or partial denture is the relatively high cost of treatment with implants. Orthodontic treatment for closing the space created by the missing tooth frequently causes new esthetic problems and may require a reshaping or bonding of the canines. Here we present two cases with bilateral anodontio of maxillary lateral incisors and after the orthodothic tretment and gaining a space , they where displaced with metal ceramic cantilever bridges.

With our teamwork we succeeded in achieving a satisfactory esthetics as well as good masticatory and fonatory function.

Key words: anodontio of maxillary lateral incisors, orthodontics, prosthodontics, Orthodontic-prosthetic treatment of congenitally missing lateral incisors

Литература

1. Graber T.: Orthodontics: Current Principles and Techniques. *2nd edition 1994 Mosby St.Louis Mo.*
2. Keller G.W. : Temporarily Replacing Congenitally Missing Maxillary Lateral Incisors in Teenagers Using Transitional Implants.*Implant News & Views. Vol. 3 No.1 January/February 2001, 2-4*
3. Papadopoulou A, Tsirlis A, Sidiropoulou – Hatzigianni S. Therapeutic management of congenitally missing maxillary lateral incisors. *STOMA 2003; 31:103-109.*
4. Pirinen S., Kentala A., Nieminen P., Varilo T., Thesleff I., Irte S. Recessively inherited lower incisor hypodontia, *J Med Genet* 2001; 38:551-556
5. Richardson G., Russell K.A. Congenitally Missing Maxillary Lateral Incisors And Orthodontic Treatment Considerations for the Single-Tooth Implant. • *J Can Dent Assoc 2001; 67:25-8*
6. Rupp RP, Dillehay JK, Squire CF. Orthodontics, prosthodontics, and periodontics: a multidisciplinary approach. *Gen Dent* 1997; 45(3): 286-9.
7. Sarver D.S, DMD, MS. The importance of incisor positioning in the esthetic smile: The smile arc *Am J Orthod Dentofacial Orthop 2001; 120:98-111*
8. Shillingburg H.T ET all. Fundamentals of Fixed Prosthodontics, Third Edition.Chicago, berlin, London, Tokio, SaoPaolo, Moscow, Prague and Warsaw, Quintessence Publishing Co.Inc, 1997
9. Slavkin HC: Entering the era of molecular dentistry. *JADA 130:413-417,1999.*